UNIVERSIDAD NACIONAL AUTONOMA DE MEXICO
FACULTAD DE MEDICINA
DIVISION DE ESTUDIOS DE POSGRADO E INVESTIGACION
DEPARTAMENTO DE MEDICINA FAMILIAR

INSTITUTO MEXICANO DEL SEGURO SOCIAL
DELEGACION NORTE DEL D.F.
UNIDAD DE MEDICINA FAMILIAR NO 94 ARAGON

TESIS

PATOLOGIA OFTALMOLÓGICA EN EL DIABETICO TIPO 2 DE RECIENTE DIAGNOSTICO CON Y SIN CONTROL GLUCÉMICO.

QUE PARA OBTENER EL TITULO DE
ESPECIALISTA EN MEDICINA FAMILIAR
P R E S E N T A:

José Mauricio Molina López
Médico Residente del
Curso de especialización en Medicina Familiar.
Matrícula 98360883
Email: sal_23_9@hotmail.com
Tel. 5538985732

ASESORES DE TESIS
DRA. MA. DEL CARMEN LUNA DOMÍNGUEZ
Jefe de Depto. Clínico UMF. 94
Matrícula: 8433038
Domicilio: Camino Viejo San Juan de Aragón 234.
Casas Alemán GAM.
TEL: ***57672068***
email.carlud83@hotmail.com

Lugar donde se realizó el estudio: Unidad de Medicina Familiar No. 94 Camino San Juan de Aragón no 235 Casas Alemán. México D. F. CP 07580 GAM.

Universidad Nacional Autónoma de México
UNAM
Biblioteca Central
Dirección General de Bibliotecas de la UNAM

UNAM – Dirección General de Bibliotecas
Tesis Digitales
Restricciones de uso

DERECHOS RESERVADOS ©
PROHIBIDA SU REPRODUCCIÓN TOTAL O PARCIAL

Todo el material contenido en esta tesis esta protegido por la Ley Federal del Derecho de Autor (LFDA) de los Estados Unidos Mexicanos (México).

El uso de imágenes, fragmentos de videos, y demás material que sea objeto de protección de los derechos de autor, será exclusivamente para fines educativos e informativos y deberá citar la fuente donde la obtuvo mencionando el autor o autores. Cualquier uso distinto como el lucro, reproducción, edición o modificación, será perseguido y sancionado por el respectivo titular de los Derechos de Autor.

Este trabajo fue autorizado por el Comité Local de Investigación número 3515 con Registro **R-2011-3515-15**

AUTORIZACIONES

_____
Dr. Víctor Manuel Aguilar
Coordinador Delegacional de Investigación en Salud

_____
Dr. Humberto Pedraza Méndez
Coordinador Delegacional de Planeación y Enlace Institucional

_____

Dr. Alejandro Hernández Flores
Director de la Unidad de Medicina Familiar No. 94

_____
Dr. Guillermo Arroyo Fregoso
Coordinador de Educación e Investigación en Salud de la UMF No. 94

_____
Dra. Ma. del Carmen Luna Domínguez
Jefe de Departamento Clínico de la UMF No. 94

Indice

Resumen	4
Introducción	5
Marco teórico	7
Antecedentes científicos	26
Justificación	30
Planteamiento del problema	30
Pregunta de investigación	31
Objetivos del estudio	31
Hipótesis	32
Identificación de variables	32
Diseño de estudio	32
Universo de trabajo	32
Determinación estadística del tamaño de la muestra	33
Criterios de selección	33
Criterios de no inclusión y exclusión	33
Procedimiento para obtener la muestra	33
Descripción del programa de trabajo	33
Descripción y validación del instrumento	35
Hoja de recolección de datos	35
Descripción del procedimiento de trabajo de campo	36
Análisis estadístico	36
Recursos de estudio	37
Consideraciones éticas	38
Resultados	39
Análisis de resultados	43
Conclusiones	46
Suigerencias	47
Anexos	48
Bibliografía	53

PATOLOGIA OFTALMOLÓGICA EN EL DIABETICO TIPO 2 DE RECIENTE DIAGNOSTICO CON Y SIN CONTROL GLUCÉMICO.

Luna-Domínguez MC[1] Molina-López JM[2]
Instituto Mexicano del Seguro Social, Unidad de Medicina Familiar 94.

Antecedentes: El 90% de portadores de Diabetes mellitus(DM) desarrolla complicaciones crónicas relacionadas con hiperglucemia, del 20 al 80% son de tipo oftalmológico y hasta 10 a 25% presentan retinopatía diabética (RD) en los primeros 5 años del diagnóstico.

Objetivo: Comparar patología oftalmológica de manera especial RD en el paciente diabético de reciente diagnostico con y sin control glucémico.

Material y Métodos: Estudio observacional analítico, transversal, ambilectivo, comparativo. En 320 diabéticos derechohabientes de la UMF. 94 IMSS. A través de interrogatorio dirigido y oftalmoscopia. Análisis con estadística descriptiva, chi cuadrada y presentación en cuadros y figuras.

Resultados: Con rango de edad de 23 a 87 años (57.72), mujeres 216(67.9%), casados 253(79.5%), escolaridad de primaria 151(47.4%), dedicados al hogar. La búsqueda de patología oftalmológica reporto retinopatía en 65(20.44%) pacientes descontrolados y en 30(9.43%) pacientes controlados en los primeros 5 años. Al aplicar chi cuadrada resultando un valor de 318 con *p=0.00.*

Conclusiones: Se corroboró que la patología oftalmológica se presenta mas frecuentemente en paciente diabético descontrolado en comparación con el paciente diabético controlado siendo de mayor importancia la retinopatía diabética ya que lleva a la ceguera, por lo que es importante realizar la exploración del fondo del ojo al momento de realizarse el diagnostico de la diabetes mellitus.

Palabras clave: Patología oftalmológica, oftalmoscopia, retinopatía diabética.

[1] Médico Familiar. UMF. 94 del IMSS
[2] Residente de Medicina Familiar. UMF. 94- IMS

INTRODUCCION

En el ámbito mundial y nacional, la Diabetes Mellitus (DM) hoy por hoy representa un problema de salud pública, esto derivado de la elevada morbi-mortalidad. Reportes de la Organización Mundial de la Salud (OMS), indican que en el año 2000, existían 125 millones de diabéticos, y proyectan que para el 2030 existirán 284 millones. La tendencia de presentación de la DM a edades más tempranas va aunada a la carga significativa individual, familiar y social que representa el portar éste padecimiento, además de ser actualmente responsable al menos de una de cada veinte muertes en el ámbito mundial. El comportamiento epidemiológico es semejante en todos los países, se reporta hasta un 90% la DM tipo 2, así mismo se muestra una variación importante en su presentación, tanto en edad, ya que cada vez se diagnostica en sujetos más jóvenes e indistintamente en países desarrollados o en vías de ello.

En México, también representa la primera causa de mortalidad derivado de las complicaciones inherentes a la misma, así se reporta una prevalencia de nefropatía del 12 al 23%; neuropatía del 25 al 40% y de retinopatía del 16 al 21%, de ésta última se tiene evidencia que entre un 10 a 25% de los pacientes pueden tener cambios retinianos al momento del diagnóstico o desarrollarla en los dos primeros años. Este fenómeno pasa desapercibido por el paciente e incluso por el médico mismo, posiblemente por cursar asintomático, ser subdiagnosticado o por omisión de una búsqueda dirigida por el personal de salud.

Hablar de patología oftalmológica implica un reto para el médico familiar, reconociendo que el paciente diabético puede desarrollar, retinopatía, glaucoma, catarata e imbricadas comorbilidades oftalmológicas de origen diverso.

La práctica del médico de primer nivel se caracteriza por el enfoque anticipatorio y preventivo, considerando el hecho innegable de que el portador de DM ocupa los primeros lugares de demanda asistencial, es precisamente dicho profesional de la medicina quien tiene la oportunidad de realizar acciones encaminadas a una detección temprana y manejo oportuno precisamente de la patología

oftalmológica previamente descrita, para ello el médico familiar cuenta con una de las mejores herramientas como es la clínica, apoyado con la oftalmoscopia como elemento complementario del diagnóstico.

De lo anterior se desprende la inquietud de realizar ésta investigación preliminar en el paciente diabético tipo 2 de reciente diagnóstico, aprovechando el conocimiento y habilidad del profesional médico, con el propósito de identificar oportunamente a través del estudio oftalmológico, los tipos de patología oftalmológica tanto en pacientes con y sin control glucémico que son atendidos en un primer nivel de atención médica y con ello reforzar acciones que eviten o retrasen la aparición de complicaciones irreversibles en dicha población de riesgo.

MARCO TEÓRICO

DEFINICION:

La DM es un grupo heterogéneo de enfermedades metabólicas que se confluyen en un denominador común, la hiperglucemia, la cual resulta de defectos de la secreción, acción de insulina, o ambas. La hiperglucemia crónica se asocia con daño a largo plazo, disfunción y falla de varios órganos, especialmente ojos, riñones, sistema nervioso periférico, corazón y aparato vascular.

ETIOLOGIA:

En la DM tipo 1 las células beta se destruyen a causa de un proceso autoinmune pero también puede ser de origen idiopático debido a que no presentan anticuerpos contra una isoforma de la glutamato-descarboxilasa (anti-GAD65), anti-células de islotes (ICA), anti-tirosina fosfasa (IA-2) y anti insulina. Por lo que no hay insulina desde edades tempranas y se hace necesario el uso de insulina suplementaria.

En la DM 2 la etiología es multifactorial combinando aspectos genéticos, y ambientales, donde se conjuntan la disminución en la producción de insulina así como la resistencia a esta por parte del tejido periférico, el exceso de peso sugiere resistencia a la insulina, mientras que la pérdida de peso índica una reducción progresiva en la producción de la hormona. Así se reconoce que la triada se caracteriza por aumento en la producción de glucosa por el hígado, disminución en la secreción de insulina por el páncreas y resistencia a la acción de la insulina. Su clasificación abarca otros tipos como la diabetes gestacional.[1]

EPIDEMIOLOGIA

De acuerdo a la Encuesta Nacional de Salud y nutrición (ENSANUT) 2006, la prevalencia de la DM tipo 2 era del 7.5% en sujetos de 20 años a más de edad y un tercio de ellos desconocía padecerla, otro dato es que la prevalencia de las complicaciones se presenta en personas que adquieren la enfermedad antes de los 40 años de edad y en mujeres se presenta por lo regular después de los 50

años. En el caso de haber antecedentes familiares este dato se triplica. Los datos que se marcaron conforme a las complicaciones crónicas fue entre 16-21% retinopatía, 12-23% nefropatía y 25-40% neuropatía.[2]

La historia natural de la enfermedad presenta dos eventos cruciales, el primero de ***Normoglucemia***, en donde los niveles de glucemia son normales pero hay intolerancia a la glucosa. Y el segundo la presencia de ***Hiperglucemia,*** cuando los niveles de glucosa sobrepasan el límite de lo normal, inicialmente como alteración de la glucosa en ayuno e intolerancia a los carbohidratos, luego insulino-requiriente para hacer posteriormente insulino-dependiente.[1]

El Comité Internacional del cuidado para la diabetes, estimula a la comunidad médica internacional al uso del valor de la hemoglobina glucosilada para el control de la diabetes y su diagnostico.[3] Otros elementos que deben considerarse por el profesional de la salud se basa en:

1. Historia clínica completa haciendo énfasis en datos que indiquen evolución prolongada de la hiperglucemia.
2. Glucosa plasmática en ayuno mayor de 126 mg/dL.
3. Curva de tolerancia oral a la glucosa (CTGO) >200 mg/dL.
4. Glucemia fortuita >200 mg/dL mas síntomas compatibles con hiperglucemia.

El manejo de la DM, es multifacético, en lo no farmacológico cabe señalar el estilo de vida como elemento trascendental, específicamente dieta y ejercicio. En cuanto al manejo farmacológico existen desde los hipoglucemiantes orales, insulinas y terapias mixtas. En las últimas décadas se ha dado mayor auge a la propuesta de la insulinización oportuna. Cualquiera de estas alternativas terapéuticas persiguen el bienestar del paciente, a través de lograr un control adecuado metabólico y no solo de la hiperglucemia, así como retrasar o prevenir las complicaciones inherentes a ésta patología.[1]

COMPLICACIONES DE LA DIABETES MELLITUS

Las complicaciones crónicas se dividen en microvasculares como la retinopatía, nefropatía y neuropatía representando la consecuencia más temida de la enfermedad; entre las complicaciones macrovasculares resalta la coronariopatía y la enfermedad vascular periférica.[4]

Otras que se han reportado son la disfunción eréctil y las ulceras del pie diabético. Estas complicaciones se producen por el aumento persistente y constante de la glucosa.[5]

De especial interés en el presente trabajo se considera lo relacionado con las complicaciones oftalmológicas, ya que existe evidencia descrita en la literatura que puede haber cambios patológicos en paciente recién diagnosticado como diabético, lo que daría cuenta de que la alteración metabólica dada con antelación a la expresión clínica de la enfermedad, ya ocasionó estragos en el órgano de la visión, como uno de los órganos blanco. Vale la pena revisar someramente algunos aspectos anatomofisiológicos al respecto.

El ojo es el órgano par, encargado de recoger la luz y enfocarla en una imagen; situado en ambos lados de la línea media entre la parte anterior del cráneo y el macizo facial, estando alojado en una cavidad ósea, que le protege, salvo en su parte anterior donde sólo le cubren los párpados, existe entre éstos y el globo ocular una cavidad virtual que recubre la mucosa conjuntival. En esta cavidad se vierten las lágrimas, que después de humedecer y lubricar el ojo por la acción del parpadeo, son eliminadas en su exceso por los conductos lagrimales abiertos a la cavidad conjuntival.

Los ojos se mueven por los músculos extraoculares, situados entre el globo ocular y el vértice y base de la órbita, inervados por los pares craneales III, IV Y VI. Finalmente el globo ocular se une al sistema nervioso central por medio del nervio óptico y las vías visuales que alcanzan la zona occipital del encéfalo a nivel de la cisura calcarina, donde el impulso iniciado en la retina hará nacer el acto visual.

El globo ocular es una formación irregularmente esférica porque esta alargada en sentido anteroposterior, la cual tiene un diámetro aproximado de 25

mm. por 23 de diámetro vertical, por lo que se puede dividir por medio de un ecuador o circunferencia central en polo anterior y posterior así como segmento anterior que es visible desde el exterior y segmento posterior accesible solo con oftalmoscopio. Contempla varias estructuras:

La **Retina**, de especial interés en el diabético, constituida por tres envolturas superpuestas siendo la exterior **esclerótica** blanquecina, la más resistente por ser de naturaleza **fibrosa** y que se transforma en la parte más anterior en la córnea que es una estructura transparente con forma de vidrio de reloj, que permite el paso de la luz. Por la parte posterior la esclera se adelgaza y perfora para dar paso a los filetes nerviosos que parten de la retina y van a formar el nervio óptico.

La envoltura siguiente es la **úvea** que es una membrana conjuntiva **vascular** pigmentada que se extiende desde la vecindad del nervio óptico hasta la vecindad de la cornea, se distinguen 3 porciones, de atrás adelante son: coroides, cuerpo ciliar e iris. La coroides se relaciona por dentro con la membrana retiniana cuya función es nutrir la capa externa de la retina, el **cuerpo ciliar** ocupa la parte anterior de la úvea, es de naturaleza **muscular** y responsable de la acomodación del ojo, por su cara interna sostiene a los procesos ciliares. En la parte anterior del cuerpo ciliar se inserta el iris, que se dirige hacia el eje central del ojo en forma perpendicular, formando a la manera de un disco en cuyo centro queda un orifico de tamaño variable llamado pupila, y funciona a manera de un diafragma fotográfico.

Por dentro de la coroides se encuentra la tercera membrana llamada **retina**, de naturaleza **nerviosa** que se extiende desde el nervio óptico por detrás hasta la ora serrata por delante, de este punto hasta el cuerpo ciliar sigue la Pars Plana que es un espacio de coroides que no está cubierta de retina. La retina contiene las células que se encargan de transmitir los impulsos luminosos y son los conos y bastones. La mácula es una zona de color amarillento que se encuentra a 3 mm.

del borde externo del nervio óptico, ésta en su centro muestra una depresión llamada fóvea que produce un intenso reflejo en el estudio oftalmoscópico; histológicamente desaparecen las capas de la retina quedando solo los conos, agrupados en número enorme lo que permite una gran discriminación visual, es responsable de la visión fina como la lectura.

El ***cristalino*** es una formación lenticular, transparente de naturaleza fibrosa, sostenida por detrás de la pupila por una formación ligamentosa que parte del cuerpo ciliar llamada zónula. El cristalino tiene una refracción de 19 dioptrías que corresponde al 30% de la refracción ocular total, el tamaño del cristalino es de 9 mm x 5 mm, presenta un polo anterior y uno posterior; está formado por una cápsula resistente y elástica, que lo envuelve en su totalidad llamado en su parte delantera cristaloide anterior o cápsula, que es más resistente que la posterior; en su interior se distingue una parte llamada núcleo y otra corteza, carece de vasos sanguíneos, y se nutre a expensas del humor acuoso. La estructura interna del cristalino está formado por laminillas concéntricas formadas por fibras alargadas unidas entre sí por un cemento. Estas fibras parten en forma radiada desde los polos anterior y posterior hacia el ecuador, limitando en su punto de terminación y origen una figura en “Y”. En contacto con la retina esta el cuerpo vítreo, que es una masa gelatinosa transparente que determina la forma del ojo y la tensión ocular.

Entre el cristalino y la córnea hay un espacio lleno con líquido transparente llamado humor acuoso es producido por los procesos ciliares que son en número de 70-80, el espacio se divide en cámara anterior y cámara posterior, la posterior está delimitada por la cara posterior del iris, la zónula y el cristalino y la cámara anterior está delimitada por la cara posterior de la córnea y la cara anterior del iris. El líquido le confiere la tensión ocular que en promedio va de 15-20 mmHg. El trabéculo y el conducto de Schlemm se encuentran en el ángulo que forma la córnea con el iris y es por donde se filtra el humor acuoso para drenarse a la vena

oftálmica. El humor acuoso es un líquido transparente con un índice de refracción de 1.336 y conteniendo un 0.02% de proteínas, glucosa, urea, y bicarbonato, en concentración menor al plasma pero mayor en ácido ascórbico y cloruros.[6]

FISIOLOGÍA E HISTOLOGÍA.

La retina es una membrana muy delgada y transparente en estado normal que permite ver la coroides, va de 0.8mm en la porción más gruesa a 0.1 en la fóvea que es la porción más delgada. Se divide en **retina visual** o posterior que abarca desde el disco óptico hasta la ora serrata que se encarga propiamente de la visión y la **retina cilioiridiana** o anterior que va de la ora serrata hasta el iris y forma la cámara obscura de la retina.

La retina está formada por un “enrejado” o circuito donde están los 4 elementos funcionales que son: la capa pigmentaria que actúa como anti reflejante de la cámara obscura ocular, las células visuales, y las células bipolares y ganglionares que transmiten directamente el impulso visual a la corteza occipital.

Los conos perciben los colores y los detalles pequeños, los bastones distinguen los objetos grandes y los contrastes de luz y sombra, las células bipolares comunican las células visuales y las ganglionares conectan varias células visuales con una célula ganglionar llamada unión en racimo. Por otro lado esto no sucede en la fóvea donde solo una célula bipolar se comunica con un cono y con una célula ganglionar permitiendo la perfección de la visión. Los cilindroejes de las células ganglionares más cercanas a la periferia ocuparan en el disco óptico un trayecto más central, en tanto que las células ganglionares más cercanas al disco óptico van a situar sus fibras nerviosas en la periferia del mismo.

La retina está formada por 10 capas que de afuera hacia dentro son:

1. Del epitelio pigmentado: retina no visual adherida a coroides.
2. De células visuales: conos y bastones
3. Limitante externa: células de neuroglia y fibras de Mueller que soportan a las células visuales.
4. Nuclear externa: núcleos de células visuales.

5. Plexiforme externa: sinapsis entre células visuales y bipolares.
6. Nuclear interna: núcleos y cuerpos de células bipolares.
7. Plexiforme interna: sinapsis entre células bipolares y células ganglionares.
8. De células ganglionares: formada por los cuerpos de estas células.
9. De las fibras nerviosas: integran los cilindroejes confluentes de las células ganglionares.
10. Limitante interna: condensación de las células de neuroglia y fibras de Mueller que hacen el armazón de las células bipolares y ganglionares.

La irrigación de la retina está dada por la arteria central, que nace de la oftálmica en su trayecto orbitario a poco de su salida del agujero óptico, recorre un tramo orbitario y perforando las vainas del nervio óptico hace un recorrido vaginal anastomosándose en forma importante con los vasos de la vaina pial, para luego penetrar al tronco del nervio óptico y atravesar la lámina cribosa escleral. Posteriormente emerge por el centro del disco óptico, y se subdivide en cuatro troncos principales, dos superiores y dos inferiores irrigando aproximadamente cada uno el cuadrante retiniano que le da su nombre arteriola nasal y temporal, superior e inferior, en su trayecto las arteriolas no se anastomosan y se subdividen en forma arborescente. La zona macular es avascular ya que interferiría con su función.

De las arteriolas parten finos capilares que se dividen en dos redes, la superficial que circula entre la capa de las fibras nerviosas y la profunda que en ángulo recto se dirige hasta la capa limitante externa irrigando a las células bipolares y ganglionares. El epitelio pigmentario, la mácula, las células visuales, y la capa nuclear y plexiforme externa reciben su irrigación a expensas de la coriocapilar. Las hemorragias finas en forma de flama y de forma alargada provienen de los capilares superficiales y las hemorragias en forma de punto de los capilares profundos.[6]

Para entrar específicamente en la búsqueda de patología oftalmológica en el diabético iniciaremos con hablar de:

La Retinopatía diabética, que es el daño de la retina secundario a la presencia de DM, específicamente en el tipo II, afecta al 50-60% de los diabéticos, generalmente con más de 15 años de evolución, es la causa más importante de ceguera bilateral irreversible entre los menores de 65 años de edad en los países occidentales.[7] Hasta 20% de los pacientes con DMT2 en población americana y entre el 10 al 25% en latinos, padecen de retinopatía al momento del diagnóstico.

Se debe a la obliteración capilar preferentemente venosa que se acompaña de cambios degenerativos en el espesor de sus paredes, que se adelgazan o engruesan de forma irregular y pierden sus células murales y endoteliales. Estos cambios histológicos se traducen en aumento de la permeabilidad vascular, por desaparición de la “barrera hematorretiniana”, dejando extravasar el plasma y apareciendo al estudio de angiofluorescencia retiniana “zonas de escape” de la fluoresceína. Posteriormente junto a los capilares alterados, aparecen otros dilatados y se forman neo vascularizaciones que actúan como cortocircuitos en la circulación retiniana y por supuesto aparecerán los microaneurismas, que podríamos considerar como vasos neoformados frustrados. Estos vasos van a cumplir mal su función de irrigar las zonas de hipoxia de la retina ya que van a dejar escapar el plasma que se acumulara en las capas de la retina edematizándolas inicialmente y en fases posteriores produciendo fenómenos degenerativos del tipo de la gliosis, con formación de exudados tróficos “duros o céreos”, en la capa plexiforme modificará su estructura, se retraerá y formara en su seno verdaderas membranas de tejido conectivo (retinosis proliferante) que parten de la retina y llevan en sus mallas vasos neoformados, que sangrarán aumentando mas la proliferación, pudiendo por retracción de ésta sobrevenir un desprendimiento de la retina intratable o conducir a una hemorragia masiva del vítreo que se organice y permanezca indefinidamente.

De acuerdo a su clasificación se reconocen los siguientes tipos de retinopatía:

- A. No proliferativa: con escasas lesiones como microaneurismas y exudados. También llamada simple o de base; la retinopatía no proliferativa es la forma más frecuente. Incluye todas las lesiones descritas, excepto la neovascularización. Se produce un deterioro visual progresivo a causa del edema macular.
- B. Preproliferativa: con gran número de microaneurismas, exudados, tortuosidades venosas, cambios intraretinianos (hemorragias en flama, exudados cotonosos, zonas de isquemia retinal) e incluso edema macular circunscrito o difuso.
- C. Proliferativa (RDP):
  - Leve: con neovascularización en papila.
  - Moderada: con neovascularización de papila, con proliferación glial a vítreo y hemorragia subhialoidea o vítrea.
  - Severa: con desprendimiento retinal por tracción parcial o total.

Provoca pérdida de la visión brusca e indolora por hemorragia vítrea, también puede provocar desprendimiento de retina por tracción, siendo en este caso la perdida de la visión progresiva.

RDP juvenil: presente en algunos diabéticos jóvenes sin retinopatía previa. La evolución suele ser rápida y fatal.

RDP del adulto. Complicación más avanzada de la retinopatía diabética simple. El curso es menos acelerado. Generalmente los datos oftalmoscópicos están entremezclados y asociados a signos de esclerosis arteriolar o de hipertensión arteriolar, dando casos mixtos (hipertenso-diabéticos).

En la primera etapa, la visión puede mantenerse normal, hasta que aparece edema o exudados en la mácula o hemorragias al vítreo que hacen bajar la visión. En la etapa III la visión, como regla, está disminuida sea por exudados o por la retinosis proliferante, siendo entonces por desgracia cuando el paciente acude en busca de tratamiento. En este padecimiento es de la mayor importancia el detectarlo precozmente, sin esperar a buscarlo hasta transcurridos cinco o más

años de la enfermedad en que clásicamente se ha indicado el examen de los ojos para el diabético, por considerar que antes de esa época es rara la afección diabética. [8]

La oftalmoscopia se debe realizar al inicio del diagnóstico de DM, a los 6 y 12 meses, buscando intencionadamente:

1. Microaneurismas. Son las lesiones más típicas y precoces en oftalmoscopia. Se trata de dilataciones saculares de la pared vascular capilar. A su nivel, se produce exudación con edema y hemorragias.
2. Exudados duros o lipídicos. Son un cúmulo de macrófagos cargados de lípidos y material proteico, se traducen en la existencia de edema retiniano.
3. Hemorragias retinianas. Son intraretinianas, puntiformes o redondeadas. En las formas proliferantes pueden ser subhialoideas o intravítreas.
4. Edema macular. Consiste en un engrosamiento de la mácula, secundario a una filtración excesiva de líquido desde microaneurismas capilares. En los primeros estadios es reversible, pero con el tiempo aparecen cavitaciones, dando lugar al denominado edema macular quístico. Frecuencia de hasta el 20%.
5. Exudados algodonosos: debidos a microinfartos retinianos, reflejan la existencia de isquemia.
6. Neovasos: Típicos de las formas proliferativas. La isquemia retiniana extensa induce, mediante factores de crecimiento, la formación de nuevos vasos sobre la retina, de estructura anormal y crecimiento desordenado, con tendencia al sangrado en la propia retina o en el vítreo. Estos vasos pueden aparecer en la papila del nervio óptico o en otras zonas de la retina, generalmente en el polo posterior. Acompañando a estos vasos, hay una proliferación de bandas conectivas, que pueden retraerse provocando un desprendimiento de retina de tipo avascular. Cuando la neovascularización afecta al iris (rubeosis del iris) y al ángulo iridocorneal, da lugar a un

glaucoma neovascular. Estos vasos no deben confundirse con las anomalías intrarretinianas microvasculares (IRMAs).

El tiempo de evolución para desarrollar retinopatía de un paciente diabético tipo 1 es más corto, que el tipo 2, ya que desde la pubertad presenta la enfermedad. Hay que tomar en cuenta lo siguiente:

1. Un buen control de la diabetes retrasa su aparición, y enlentece el progreso de la enfermedad.
2. La enfermedad renal (proteinuria, niveles de urea o de creatinina) son excelentes predictores de la presencia de retinopatía.
3. La hipertensión arterial sistémica (HAS) es un factor de riesgo que per se, puede ocasionar retinopatía independientemente de la alteración metabólica.
4. El embarazo afecta negativamente a cualquier tipo de retinopatía diabética, aunque suele regresar el daño algo después del parto.
5. Protegen del padecimiento de la retinopatía diabética la miopía elevada, la atrofia coriorretiniana, como la que ocurre en la retinosis pigmentaria, la estenosis carotidea y los glaucomas descompensados.

Las causas de ceguera en la retinopatía diabética son en orden de presentación.

1. Edema macular.
2. Hemorragia vítrea.
3. Desprendimiento de retina y;
4. Glaucoma neovascular.

Para el tratamiento integral de la retinopatía se propone considerar los siguientes aspectos:

1. Prevención
2. Control glucémico intensivo
3. Buen control de la tensión arterial.

4. Fotocoagulación profiláctica en: Retinopatía proliferativa: fotocoagulación panretiniana con laser argón. Si hay hemovítreo es necesario esperar la reabsorción.
5. Edema macular: fotocoagulación focal con laser argón selectiva para microaneurismas filtrantes.
6. Limitar ejercicios que conlleven maniobras de Valsalva repetidas.
7. Antiplaquetarios
8. Vitrectomía: en caso de sangrado activo, proliferaciones fibrovasculares y desprendimiento de retina por tracción.
9. Inyección de triamcinolona intravítrea: se usa cuando la filtración en la mácula es difusa y no hay ninguna zona claramente responsable del filtrado
10. Control del tabaco

Otra de las entidades es el ***Glaucoma,*** entidad debida a neuropatía óptica caracterizada por cambios de la papila y deterioro del campo visual; acompañada o no de hipertensión ocular.[9]

La clasificación del glaucoma es la siguiente:

1. *Glaucoma:* Primario de ángulo estrecho y abierto
2. Glaucoma congénito
3. Glaucoma secundario
4. Facogénico
5. Inflamatorio
6. Posquirúrgico
7. Traumático
8. Yatrógeno. Uso de atropina.
9. Vascular
10. Aumento de la presión venosa epiescleral
11. Glaucoma neovascular. La proliferación de vasos en retina afecta el ángulo iridocorneal impidiendo la salida del líquido.

12. Conjuntivitis
13. Queratitis
14. Uveítis anterior
15. Glaucoma agudo

Puede conducir a la ceguera por alterar la dinámica de la nutrición ocular, se desarrolla aproximadamente en el 6% de las personas diabéticas. La rubeosis puede predisponer a glaucoma de ángulo cerrado, así como la extracción de cataratas, que producen el rápido crecimiento de los vasos sanguíneos, los cuales afectan el ángulo del iris y obstruyen el flujo de salida. Cuatro son las causas de la hipertensión intraocular:

1. Exceso en la producción de humor acuoso por los procesos ciliares.
2. Aumento en la densidad del humor acuoso mismo.
3. Dificultad para la salida del humor acuoso desde el interior del ojo y;
4. Obstáculo en las venas epiesclerales para su vaciamiento extraocular.

La presión intraocular afecta primero a las estructuras nerviosas en su punto más sensible, que son las delicadas fibrillas nerviosas en el sitio donde abandonan el ojo, actuando el vítreo a manera de tapón que comprimirá las fibras contra ésta, lesionando inicialmente a las más periféricas del disco óptico y continuando en forma progresiva hasta destruir a las centrales. Al mismo tiempo que se afectan las fibras nerviosas se va atrofiando la neuroglia que las sostiene formándose entonces verdaderas cavernas en la cabeza del nervio óptico que van confluyendo y ensanchándose dando la excavación glaucomatosa. Asimismo sufre la delicada circulación del nervio óptico proveniente de los finos vasos de las arterias ciliares posteriores, que forman el círculo arterial de Zinn, que ante una presión elevada no pueden irrigar la cabeza del nervio óptico, dando un tipo de atrofia lacunar similar a la atrofia cavernosa de Schnabel, observada en caso de déficit circulatorio por esclerosis de la carótida interna y la oftálmica. El resultado de las lesiones anteriores se traduce en una palidez progresiva del disco óptico,

por atrofia de las fibras con formación de una amplia excavación, datos responsables de las lesiones campimétricas y que terminan por cegar al ojo enfermo.

Su diagnóstico se basa al encontrar elevación de la tensión ocular, posible alteración del ángulo camerular, excavación y atrofia del disco óptico y un defecto del campo visual. Como apoyo diagnóstico puede utilizarse la ***Tonometría,*** entendida como la determinación de la tensión ocular que es la resistencia que opone el ojo a colapsarse al ser comprimido digital o instrumentalmente. La tensión es la suma de la rigidez de la pared ocular y el contenido ocular, principalmente el acuoso, oscilando en condiciones normales entre 15-20 mmHg.

La tonometría digital se realiza presionando el globo ocular alternativamente con los dedos índice, apreciando la mayor o menor dureza del globo ocular. Es un procedimiento inexacto y solamente orientativo en aquellos casos en que la presión intraocular es muy elevada. Tratamiento de glaucoma se basa en la utilización de primera línea con análogos de prostaglandinas en caso de contraindicación se recomienda el uso de beta bloqueador y para reforzar el manejo se puede aumentar el uso de inhibidores de la anhidrasa carbónica tópica, alfa agonistas o pilocarpina.[9]

Otra de las patología oculares es la denominada ***Catarata***, la cual se cree que se produce por interferencia en los cambios oxidativos por disminución de sus enzimas (glutatión, ácido ascórbico, rivoflavina) que conduce al cristalino a una verdadera asfixia, produciendo en las fibras corticales cierto grado de hidratación que lleva a la formación de “catarata blanda”, en tanto que las fibras del núcleo del adulto y anciano tienden a esclerosarse y dar una “catarata dura”. Existe la glucosilación no enzimática de las proteínas del cristalino que es dos veces mayor en personas diabéticas, siendo común que aparezca en jóvenes con grandes cambios en el equilibrio hídrico general por diabetes inestable, y aparece inicialmente como grandes vacuolas subcapsulares anteriores y posteriores, susceptibles de involucionar si se controla el cuadro diabético general.

Posteriormente aparecen opacidades subcapsulares “en copo de nieve” hasta que todo el cristalino se opacifica tomando un color lechoso. La catarata se desarrolla de manera prematura en el paciente diabético y se correlaciona con la duración de la diabetes y con la intensidad de la hiperglucemia crónica y por cambios tróficos propios de la edad.

La clasificación es la siguiente:

1. Senil Patológica. Asociada a otras enfermedades oculares.
2. Metabólicas. Causada por DM.
3. Tóxicas. Causada por agentes químicos.
4. Por radiación. Calor, electricidad o radioterapia.
5. Traumática. Herida, contusión o cuerpo extraño.
6. Asociada a enfermedades generales. Distrofia miotónica.

Los síntomas que pueden presentar los portadores de catarata son: Disminución de la agudeza visual tanto mayor cuanto más central y amplia sea la opacidad del cristalino y muy discreta si está en la periferia del mismo, el enfermo en casos incipientes refiere “ver a través de un vapor” o “de un cristal sucio” hasta llegar a los casos en que solo percibe luz y sombra.

En los casos incipientes de catarata central el paciente ve peor con la luz intensa al medio día y ve mejor con la luz escasa al obscurecer ya que la escasa luz le permite a su pupila dilatarse y ver por los bordes de la opacidad.

Percepción de halos irisados en las luces producidos por la dispersión de la luz en las fibras opalescentes del cristalino, y mejoría en su visión cercana al aumentar la refringencia del cristalino por esclerosis (el enfermo dice no necesitar sus lentes para leer y “haber recuperado su senda vista”) con empeoramiento de visión lejana que puede mejorar con lentes cóncavos.

Signos. Presencia de opacidad grisácea o blanquecina por detrás del iris llamada leucocoria o pupila blanca, si se ve con iluminación oblicua y, si se ve a

través del oftalmoscopio con dilatación de pupila aparece como una mancha negra que destaca sobre el fondo rojo del resplandor pupilar, si la catarata no es total. En caso de catarata total aparece como una mancha gris o blanquecina que cubre toda el área pupilar a la iluminación oblicua y que al oftalmoscopio no permite ver el reflejo rojizo del fondo de ojo.

En el manejo de la catarata la preparación operatoria, incluye normoglucemia y valoración por el internista, ya que se requiere de intervención quirúrgica, la cual consiste en Extracción extracapsular de la catarata, bajo control microscópico removiendo la cápsula anterior, el núcleo del cristalino y su corteza, y "puliendo" de restos de estroma cristaliniano opaco a la cápsula posterior; hay mínima reacción postoperatoria y escasas complicaciones y deja un lecho capsular limpio para la colocación del lente intraocular.

Reciente técnica de aspiración haciendo la emulsificación, este procedimiento de facoemulsificación logra su propósito en un tiempo muy mínimo y con bajo trauma ocular. Tiene como limitación el riesgo de dañar el endotelio corneal, dejar la capsula, poder romper la hialoides, desencadenar uveítis anterior.[6]

Todas las estructuras del globo ocular pueden verse afectadas por la diabetes mellitus; incluso algunas alteraciones visuales pueden tener origen en estructuras extraoculares, como es el caso de las neuropatías de los oculomotores, las neuritis del trigémino o del segundo par craneano. Así mismo, las infecciones oftalmológicas siempre deben ser una consideración prioritaria en el diabético.

El control óptimo de la glucemia y de la presión arterial ha demostrado ser de la mayor utilidad en la prevención primaria y secundaria de la retinopatía diabética. El hábito tabáquico, el alcoholismo, la hipertensión arterial y la dislipidemia son patologías asociadas frecuentes y que incrementan el riesgo de morbilidad ocular.

Hasta el presente, ningún tratamiento farmacológico ha demostrado ser efectivo para prevenir o tratar la retinopatía diabética en humanos. Sin embargo, la

remisión oportuna al oftalmólogo permite determinar entre otras cosas el momento adecuado para iniciar fotocoagulación de la retina como medida de prevención terciaria. Los primeros hallazgos de retinopatía diabética suelen ser "puntos rojos" que indican presencia de micro aneurismas o micro hemorragias.

En el **examen oftalmológico** completo debe comprenderse tres estudios básicos:

1. **Agudeza visual**. Siempre debe tenerse en cuenta la refracción. Se debe evaluar la agudeza visual cuando el paciente esté compensado metabólicamente.
2. **Fondo de ojo** con pupila dilatada, en el primer nivel el médico puede utilizar el oftalmoscopio en apoyo, sin dilatación pupilar con la finalidad de establecer sospecha diagnóstica y sustentar el envío a oftalmología.
3. **Tonometría**, la cual puede realizarse de manera manual (por el médico de primer nivel) o con tonómetro en el protocolo de valoración de segundo o tercer nivel de atención. El oftalmólogo determinará la necesidad de procedimientos diagnósticos o terapéuticos especiales como:

• Angiografía con fluoresceína
• Fotocoagulación
• Vitrectomía
• Criocoagulación.

En caso de presentarse emergencias oftalmológicas el paciente debe remitirse al oftalmólogo con carácter urgente cuando:

• Ocurre una pérdida rápida de la agudeza visual que no se explica por cambios significativos en la glucemia
• Se presenta dolor agudo en el globo ocular.
• Se presentan escotomas (sensación de "moscas volantes", manchas fugaces, etcétera).

En términos generales los profesionales de la salud, se obligan a realizar acciones al respecto de la patología oftálmica que se presente, para lo cual se consideran tres niveles de acciones preventivas:

Primaria: Consiste en la adopción de medidas para evitar la aparición de retinopatía como el buen control de la glucemia.
Secundaria: Consiste en evitar la progresión de la retinopatía mediante adecuado control glucémico y de la hipertensión arterial. En caso de retinopatía pre-proliferativa o maculopatía se puede realizar fotocoagulación temprana para que no se desarrolle neovascularización, para lo cual debe ser enviado el paciente a especialidad de segundo o tercer nivel de atención médica.
Terciaria: Consiste en evitar pérdidas permanentes de la agudeza visual o amaurosis mediante la fotocoagulación oportuna, amplia y suficiente cuando comienza la proliferación vascular. La vitrectomía se hace cuando se presenta una hemorragia vítrea que no se reabsorbe en un tiempo prudencial y es determinada su realización conforme la valoración del oftalmólogo.[10]

El instituto Mexicano del Seguro Social (IMSS), en su búsqueda constante encaminadas a una mejor calidad de vida, a través de la atención oportuna y anticipatoria al daño, ha implementado desde el año 2000 estrategias como la construcción de las guías de práctica clínica para la atención al paciente diabético, las cuales se generan con la finalidad de orientar a los médicos y en general al equipo de salud, de acciones especificas en el manejo de éstos pacientes. Una de las actividades que les ha dado mayor relevancia son aquellas enfocadas al aspecto preventivo, anticipatorio al daño, de detección y diagnóstico y tratamiento oportuno, de la DM y las complicaciones inherentes a las mismas.

En el año 2010 en el IMSS se reporta en la morbilidad general y envío a segundo nivel a la retinopatía en el segundo lugar, aunque entidades con trastornos visuales, glaucoma, catarata no aparecen como diagnósticos centrales, también son comorbilidades que pueden ser captadas en un primer nivel de atención.

De manera semejante en la UMF. No 94, en el diagnóstico de salud hasta julio del 2011, se tuvo un reporte de 18145 diabéticos y el desglose por complicaciones fue un total de 1970 referencias en total y de estos 165 pacientes por neuropatía, 271 pacientes por oftamopatía y 335 pacientes por nefropatía.[11]

ANTECEDENTES CIENTIFICOS

En la Universidad Brasileña en el "Hospital de Clínicas" (HC), de la Universidad de São Paulo Medical School (USPMS), se realizó un estudio sobre la relación entre la presencia y gravedad de la retinopatía diabética (RD) y el intervalo de tiempo de haber sido diagnosticado, participando 105, en cuanto a la clasificación de la RD, 15 (14,28%) no mostraron signos de RD, y 90 (85,72%) mostraron RD en el fondo de ojo. Sesenta pacientes fueron sometidos a terapia con láser, y 46,66% reportó un mal control de la DM. Sólo 16 (15,2%) de los pacientes se diagnosticaron con RD en los primeros años de conocerse con diabetes a 36(34,30%) pacientes con cinco años de evolución, 30(28.5%) con 11 años y el resto con más de 11 años.

El tipo de retinopatía se reporta 58% con datos leves, 59% proliferativa. La conclusión demostró una relación estadísticamente significativa entre el intervalo de tiempo desde el diagnóstico de la DM tipo 2 y la primera exploración del fondo de ojo con la severidad de la Retinopatía diabética. [12]

En otro estudio realizo por Maia y Cols, en el año 2007, en Brasil, cuyo objetivo fue evaluar a 44 participantes asintomáticos y la relación con el atraso de la exploración intencional de búsqueda de retinopatía, se reportó en 6(13.7%) que tuvieron DMt1 y 38 (86.3%) tuvieron DMt2. Presentaron RD proliferativa 24 (54.5%) pacientes y 20 (45.5%) pacientes presentaron RD no proliferativa. Al examen de agudeza visual el rango fue de 0.5 a 1 realizado con la carta de Snellen. El tiempo de intervalo entre el diagnóstico de la diabetes y la primera exploración oftalmológica varia en un rango de 7 a 19.5 años para los diabéticos tipo 1 y de 3 meses a 18 años para los diabéticos tipo 2. Entre las aceveraciones expresadas se indica que la RD avanzada puede ser detectada a diferente tiempo de la exploración oftalmológica dependiendo del tipo de diabetes. Aunque el intervalo de tiempo de la detección de la RD en el diabético tipo 1 es de 13 años y de 5 años para el diabético tipo 2, el tipo de RD severa ocurre 3 meses después del diagnostico de la diabetes, por lo que se requiere una exploración oftalmológica temprana en el caso de esta enfermedad.[13]

En otro trabajo realizado en, en el año 2009, cuyo objetivo fue el establecimiento del microaneurisma como biomarcador de progresión de RD a edema macular clínicamente significativo (EMCS), se examinó la relación entre microaneurismas, usando un nuevo método semi-automático basado en el color del fondo de las fotografías y la progresión de la RD a EMCS. El método fue con un total de 113 pacientes con RD no proliferativa que fueron seguidos por un periodo de 6 meses a 2 años como control del estudio de la RD clínica, y por convenio general y cuidado oftalmológico durante los siguientes 8 años. Los microaneurismas fueron monitorizados durante los primeros dos años usando el método semi-automático. Los resultados fueron que 17(15%), es **decir 1.5 de cada 10** pacientes desarrollaron EMSC después de 10 años de seguimiento de haber presentado microaneurismas en los primeros 2 años. Además estos pacientes **presentaron niveles altos de hemoglobina glucosilada comparados con pacientes que no presentaron EMCS.** La conclusión a la que se llego es que la formación de microaneurismas parece ser un buen marcador bioquímico de de la progresión a EMSC en el paciente diabético tipo 2 descontrolado.[14]

En un estudio de caso sobre EMCS en un paciente masculino de 53 años con historia de buen control glucémico pero con disminución de la agudeza visual, atribuida a un edema macular clínicamente significativo, el paciente había iniciado previamente 8 meses de rosiglitazona. El tratamiento con la glitazona fue suspendido y el paciente posteriormente mejoro. Se demostró el EMCS con serie de imágenes tomográficas computadas en el paciente. Tres meses después de suspender la rosiglitazona el EMCS se había resuelto completamente y la agudeza visual mejoro. La resolución del EMCS fue confirmado con examen ocular con tomografía computada. El paciente no requirió tratamiento intervencionista o de lasser o terapia intravítrea para su EMCS. Se sugiere discontinuar el manejo con glitazona ya que este es el primer caso reportado con este efecto adverso.[15].

En otro estudio de 120 pacientes con DM sin RD, teniendo como criterios la valoración de glucemia periférica y postprandial, triglicéridos y colesterol, talla y

peso, examinados cuatro veces al año por medio de examen oftalmoscópico. Los pacientes fueron examinados cada año por un periodo de 4 años. La incidencia acumulativa de RD fue de 47.5%, la RD no proliferativa fue de 43 (35.8%); 10 pacientes tuvieron retinopatía no proliferativa moderada y 3 severa. Solo un paciente tuvo retinopatía proliferativa. La incidencia de retinopatía fue del 5.8% en el primer año, 20.3% en el segundo año, 24.4% en el tercer año y 7.4% en el cuarto año. La duración de la diabetes, la glucometría periférica, y la presión sistólica tuvieron una relación estadísticamente significativa con el grado de RD. No se encontró una asociación significativa entre edad, sexo, índice de masa corporal, triglicéridos, colesterol, método de tratamiento, tabaquismo, y presión sanguínea diastólica con los grados de RD. Este estudio demostró que el control de los factores de riesgo para desarrollo de la RD como son la duración de la enfermedad, la hiperglucemia y la TA sistólica previenen el avance de nivel de daño ocular. [16]

En otro trabajo durante un periodo del 2001 al 2006 realizaron un estudio con el objetivo de correlacionar la incidencia de RD y maculopatía que requieren tratamiento con laser con el control de los factores de riesgo. Se demostró que el tratamiento con laser para la RD disminuyo en un periodo de 6 años en la población estudiada, a pesar del incremento en la incidencia de diabéticos y el incremento en los esfuerzos de tamizaje. Proponiendo la temprana identificación de los factores de riesgo para diabetes tipo 2 así como su diagnostico para disminuir la incidencia de maculopatía severa que requiera tratamiento con laser.[17]

En indonesia, Masch y cols, en el año 2007 reportaron a través del uso de los servicios de cuidado ocular entre los paciente diabéticos, que por lo regular menos de la mitad de los diabéticos tienen el conocimiento de la patología ocular así como de la comunicación por parte del médico acerca de la necesidad de realizarse una revisión ocular anual. [18]

De igual manera en otro estudio refieren que la retinopatía diabética debe de buscarse de manera intencionada en el momento del diagnostico del paciente diabético. El alcoholismo es un factor de riesgo para retinopatía diabética ya que

hasta en un 39% presentan retinopatía en el momento del diagnóstico; la fotografía alcanza una sensibilidad del 80% mayor a la oftalmoscopia directa, indirecta, biomicroscopia con lámpara de hendidura., sin embargo su utilización se ve restringida en países con poco recurso y nivel de especialidad. Se concluye que el tratamiento con laser no está indicado en la retinopatía diabética leve y de leve moderada sin edema macular, pero si está indicado en la RD de leve a moderada con edema macular clínicamente significativo.[19]

En las unidades médicas del IMSS de primer nivel el médico familiar cuenta además de la clínica de la utilización del oftalmoscopio como herramienta de primera línea en la valoración de fondo de ojo y en general de la patología oftalmológica, sin embargo no se encontró en la literatura estudios realizados al respecto. Se dice que las complicaciones en el diabético están relacionadas directamente con el grado de control metabólico de los mismos, en la UMF. 94 de conforme a los datos del diagnóstico de salud de la misma en el año 2011, se tiene contemplado 18145 diabéticos, de los cuales solo en el 18% se registró problema de retinopatía, sin embargo entidades como catarata y glaucoma relacionado con ello no aparecen como causas de demanda de atención al menos en los primeros 20 lugares de la misma.[11] De manera regular la valoración por parte de los jefes de departamento clínico médico, en la supervisión de la atención al paciente diabético reporta aproximadamente un 60 a 70% de pacientes en control, esto hace que potencialmente más de un tercio de los mismos además de ser portadores de DM el riesgo de desarrollo de complicaciones sea mayor, aunque no se tiene evidencia documentada al respecto.

JUSTIFICACIÓN

La DM sigue representando un problema de salud pública, derivado de su alta morbi-mortalidad, la presentación cada vez a edades más tempranas, y al desarrollo de complicaciones inherentes a la misma. Después de la neuropatía y nefropatía, la retinopatía ocupa la mayor prevalencia de complicaciones, se habla entre el 16 al 21%, situación que se agrava al reconocer que del 10 al 25% ya tienen cambios retinianos al establecimiento del diagnóstico como diabético, lo cual por su evolución silente pasa inadvertida por el paciente y peor aún por el médico mismo, aunado a ello conforme lo describe la literatura circunstancias como la hiperglucemia y alguna comorbilidad pre-existente en el individuo propicia un desarrollo más temprano y severo de lesiones oculares. De tal manera que la retinopatía es la causa más común de ceguera en pacientes diabéticos, circunstancia que complica aún más su calidad de vida.

Es por todos sabidos que la práctica de una detección temprana a través de la valoración oftalmológica permitiría no solo detectar, sino tratar oportunamente estas complicaciones, lo cual es una recomendación establecida para los profesionales de la medicina.

PLANTEAMIENTO DEL PROBLEMA

Las unidades de primer nivel atienden a más del 80% de los portadores de DM, ello implica una gran responsabilidad para el médico familiar. En al UMF. 94, hasta octubre del 2010,[19] se habían registrado 18145 portadores de DM, reportándose con neuropatía 17%, nefropatía 30%, retinopatía 18%, glaucoma y catarata no están determinados. De acuerdo al reporte de los Jefes de departamento clínico el 70% se encuentran controlados adecuadamente; el envío a valoración oftalmológica marcada por la Guía Clínica para el diagnóstico y el manejo de la DM tipo 2, se da en un 100 % y solo menos del 20% es por patología aguda.

Una de las recomendaciones en esta guía es que se realice una valoración oftalmológica al momento de establecer a un individuo como portador de DM,

señalando que además de detectar oportunamente el estadio clínico y presencia de alguna alteración, permitiría dar seguimiento más puntual y oportuno al paciente. En la observación empírica durante la consulta cotidiana, no es frecuente que se realice la valoración de fondo de ojo sobre todo en aquellos diabéticos de menos de un año de evolución, y por ende se pierde la oportunidad de hacer una valoración con enfoque anticipatorio y preventivo.

Considerando que el médico de primer nivel está capacitado para realizar una búsqueda intencionada de oftalmopatología, a través de la exploración oftalmológica se propone ésta investigación, con la finalidad precisamente de realizar la búsqueda temprana de retinopatía, catarata y glaucoma, en aras de fortalecer las acciones anticipatorias en favor de la salud visual y calidad de vida del portador de DM desde etapas tempranas, apegados a la ética y política institucional, surgiendo la siguiente interrogante:

PREGUNTA DE INVESTIGACION

¿Es más común encontrar mayor patología oftalmológica en el diabético tipo 2 de reciente diagnóstico sin control glucémico?

OBJETIVOS DEL ESTUDIO

General

Se comparó la patología oftalmológica entre el portador de DM tipo 2 con y sin control glucémico.

Específicos

1. Se identificó el tipo de patología oftalmológica mas frecuente en el portador de DM tipo 2 con control glucémico.
2. Se identificó el tipo de patología oftalmológica más frecuente en el portador de DM tipo 2 sin control glucémico.

HIPÓTESIS DE TRABAJO

El portador de DM tipo 2 sin control glucémico presentó mayor patología oftalmológica que el DM tipo 2 con control glucémico.

IDENTIFICACION DE VARIABLES

Variable Independiente: Control glucémico

Variable Dependiente: Patología oftalmológica

Variables universales: Edad, Sexo, Ocupación, Escolaridad y Estado civil

Variables de intervención: Tabaquismo, Alcoholismo, Comorbilidad

DISEÑO DE ESTUDIO

Observacional, comparativo, transversal y ambilectivo

DEFINICION CONCEPTUAL Y OPERACIONAL DE VARIABLES (Ver anexo 1)

UNIVERSO DE ESTUDIO

Portadores de DM tipo 2.

POBLACIÓN DE ESTUDIO

Portadores de DM tipo 2 Derechohabientes del IMSS

MUESTRA DE ESTUDIO

Portadores de DM tipo 2 Derechohabientes del IMSS, adscritos a la UMF 94

DETERMINACION ESTADISTICA DEL TAMAÑO DE MUESTRA

Con la utilización del programa EPI-Info V 6, se consideró un tamaño de población de 18145 diabéticos reportados en la UMF 94 (julio del 2011), con una prevalencia esperada de patología oftalmológica del 10%, un peor esperado de 25%, nivel de confianza del 95% más 20% de pérdidas, se obtuvo un total de 320 participantes. En una relación 2:1, se dividió en dos grupos quedando 213 sin control glucémico y 107 con control glucémico.

TIPO DE MUESTREO

Muestreo no probabilístico por conveniencia.

CRITERIOS DE SELECCION DE LA MUESTRA

INCLUSION.

1. Derechohabiente de la UMF. 94.
2. Diabético tipo 2, con establecimiento de este diagnóstico ≤ de 60 meses.
3. Cualquier turno de atención.
4. Con resultado glucosa sérica no mayor a 3 meses de realizada respecto al período donde se capture la información.
5. Sin diagnóstico de patología ocular previa de interés para la investigación.
6. Sin los siguientes antecedentes de enucleación o iridectomía.
7. Que acepte participar bajo consentimiento informado.
8. Que permita exploración clínica con oftalmoscopio.

NO INCLUSION. No aplican

PROCEDIMIENTO PARA INTEGRACION DE LA MUESTRA.

En el área de espera de consulta externa de la unidad médica de estudio, el médico residente investigador colaborador, realizó la invitación personalizada a los posibles candidatos. Para ello se preguntó a las asistentes médicas sobre los

pacientes portadores de DM tipo 2 que en ese momento se encontraron en la sala de espera. De manera personalizada el residente se presentó ante el paciente con el fin de identificar si cubre los criterios de selección establecidos en el punto anterior. A todos los pacientes que resultaron candidatos se les invitó a participar mediante un proceso de consentimiento informado y firma del mismo. De manera inmediata se les invitó a pasar al consultorio no. 27 donde se realizó exploración oftalmológica.

PROCEDIMIENTO PARA RECOLECTAR LA INFORMACIÓN.

Una vez que el paciente se presentó al consultorio no. 27 se le pedio tomar asiento, a fin de proporcionarle confianza y comodidad se inició con un interrogatorio dirigido a la búsqueda de las variables universales y de intervención (para ello se contó con un ficha de identificación).

Posterior a ello se determinó la agudeza visual a través de la cartilla de Snell, en seguida se explicaron las maniobras necesarias para el resto de la exploración oftalmológica (es decir se puso en penumbra el área donde se encontraba el paciente y se tubo un acercamiento más estrecho para revisar ojo). En los pacientes que hayan referido visión borrosa o empañada se utilizó para su exploración una fuente luminosa intensa con el propósito de evaluar si aumenta la visión borrosa.

El médico residente con la ayuda del oftalmoscopio inspeccionó las caracteristicas externas del ojo, posteriormente observó las características del iris, cristalino y retina. Información que fue concentrada en la hoja de recolección de la información (Anexo 3). Al término de la exploración se le dio retroinformación verbal al paciente y se aclararon las dudas que pudieran surgir. En todos los participantes identificados con probable patología se realizará por escrito informe al jefe de departamento clínico para seguiento de los casos.

VALIDEZ DE LA INFORMACIÓN RECABADA.

El residente participante de manera extracurricular recibió capacitación sobre exploración oftalmológica con el Médico Oftalmólogo Dra. Julita Martínez adscrito al HGZ 29 del IMSS.

DESCRIPCION DE LA HOJA DE RECOLECCION DE DATOS.

Para la concentración de la información se diseño un formato donde se incluyeron los siguientes parámetros.

El primer apartado correspondió a la ficha de identificación: nombre del paciente, filiación, consultorio y turno.

El segundo apartado correspondió a las variables universales establecidas en el estudio: Edad, Sexo, Ocupación, Escolaridad y Estado civil. Además se interrogó sobre dolor ocular y disminución de la agudeza visual.

El tercer apartado investigó las variables de intervención: Tabaquismo, Alcoholismo, Comorbilidad (última cifra de TA, de colesterol y/o triglicéridos)

El cuarto apartado investigó la última cifra de glucosa (Anexo 2) y finalmente el quinto apartado correspondió a una lista de cotejo donde se investigó la patología identificada a través de la exploración oftalmoscopica, las patologías incluidas en el estudio y sus indicadores se presentaron en el siguiente cuadro.

Patología	No. observaciones	Criterio diagnóstico
Retinopatía	1-8	Contar con 1 de los 8 criterios
Glaucoma	1-4	Contar con 1 de los 4 criterios
Catarata	1-2	Contar con 1 de los 8 criterios
Pterigion	1-6	Contar con 1 de los 6 criterios
Chalaziòn	1-4	Contar con 1 de los 4 criterios
Orzuelo	1-4	Contar con 1 de los 4 criterios.

ANÁLISIS ESTADÍSTICO DE LA INFORMACIÓN

Hi. El portador de DM tipo 2 sin control glucémico presentó mayor patología oftalmológica que el portador de DM tipo 2 con control glucémico.

Ho. El portador de DM tipo 2 sin control glucémico presenta menor patología oftalmológica que el portador de DM tipo 2 con control glucémico.

Elección de la prueba estadística: Con base al diseño del estudio (comparativo) y la escala de medición de las variables la prueba seleccionada para aceptar o rechazar la Ho es la Xi cuadrada. De la misma manera para identificar el comportamiento de las variables intervinientes sobre la variable dependiente se utilizara prueba de Xi cuadrada.

Decisión estadística: Se rechazó Ho ya que la p experimentada obtenida fué menor de 0.05

Para el análisis del comportamiento de las variables se utilizó también la estadística descriptiva (porcentajes y promedios). La presentación de la información es en cuadros y figuras.

RECURSOS

1. Humanos
2. Materiales: Artículos de oficina y papelería, hojas bond, pluma, lápiz, PC, impresora. Reporte de laboratorio.
3. Físicos: Instalaciones de la UMF No. 94 del IMSS.
4. Tecnológicos: Equipo de Cómputo con programas compatibles para Microsoft-Excel, Microsoft-Word, SPSS V16, unidad de almacenamiento de información de 4 giga bytes para computadora.

PROGRAMA DE TRABAJO

Primer año de la residencia

1. Se adquirieron los conocimientos en Investigación y estadística a través del seminario correspondiente a cada uno.
2. Se seleccionó del tema de investigación.
3. Se investigó la bibliografía sobre DM y patología oftalmológica.
4. Se elaboró el marco teórico y antecedentes científicos

Segundo año de la residencia

1. Se elaboró el proyecto de investigación.
2. Se solicitó el registro de Proyecto de investigación al Comité Local de Investigación.
3. Se integró la muestra y se recolectó la información.
4. Se realizó el análisis estadístico de la información

Tercer año de la residencia

1. Se realizó el análisis de resultados
2. Se elaboraron las conclusiones y alternativas de solución
3. Se elaboró la tesis.
4. Se elaboró el escrito médico.
5. Difusión del trabajo a través de sesión con personal residente, jornadas y/o envío a publicación en revista indexada.

CRONOGRAMA DE ACTIVIDADES*. (Ver* anexo 3)

DIFUSIÓN DEL ESTUDIO

Presentación en sesión general con el personal residente de la UMF. 94 y envío a publicación en revista médica indexada relacionada con la especialidad.

CONSIDERACIONES ETICAS

El trabajo de investigación se ajustó a lo establecido en la Ley General de Salud en materia de investigación, reglamento del IMSS, Declaración de Helsinki en su última revisión en el año 2002 y apegados a los siguientes principios de ética:

Respeto por las personas y a su autonomía, aplicando la decisión libre de participación y bajo el consentimiento informado

Confidencialidad de los datos que se recaben de los participantes, manteniendo su anonimato de datos de identificación, pero con el derecho de saber sus resultados de manera personalizada.

Justicia y equidad, ya que todos tendrán el derecho a la participación, evitando sesgos de selección, de mantenerse como partícipes de la investigación y el derecho a retirarse de la misma.

Es una investigación considerada sin riesgo ya que solo se someterá a interrogatorio y una exploración armada con oftalmoscopio y en la cual la dilatación pupilar será a través de someter al participante en una área de oscuridad y no se aplicará ninguna substancia o se realizará maniobra invasora en el cuerpo del paciente. (Anexo 4)

RESULTADOS

Se revisaron a 320 pacientes, quedando un total de 318 por baja del sistema asistencial de dos de ellos. La distribución de datos sociodemográficos, mostró un rango de edad de 23 a 87 años, con una media de 57.72 años. En relación al género 216(67.9%) fueron mujeres y 102(32.1%) hombres, en tanto al estado civil se reportó el ser casados en 253(79.5%), con escolaridad primaria 151(47.4%) y dedicados al hogar 150(47.1%).

Cuadro 1 Datos sociodemográficas

VARIABLES	NOPARTICIPANTES	PORCENTAJE
ESTADO CIVIL		
CASADO	253	79.5%
VIUDO	19	6%
SOLTERO	17	5.3%
UNION LIBRE	8	2.5%
DIVORCIADO	21	6.9%
ESCOLARIDAD		
ANALFABETA	9	2.8%
PRIMARIA	151	47.4%
SECUNDARIA	85	26.7%
BACH-TECNICO	51	16%
LICENCIATURA	22	6.9%
OCUPACION		
HOGAR	150	47.1%
EMPLEADO	122	38.3%
PENSIONADO	35	11%

Fuente: Cédula de identificación de participantes, UMF 94. Año 2012

Respecto a la comorbilidad el comportamiento en la frecuencia de presentación destaca en primer término a las enfermedades que se presentan además de la patología oftalmológica reportada, se observó en primer término a la hipertrigliceridemia en 222(69.8%) participantes, seguida de hipercolesterolemia en 15(46.3%).

Cuadro 2 Distribución de patologías asociadas.

Patologías	No. Pacientes	Porcentaje
Hipertrigliceridemia	222	69.8%
Hipercolesterolemia	151	46.3%
Tabaquismo	41	12.9%
Hipertensión descontrolada	41	12.7%
Alcoholismo	28	8.8%

Fuente: Cédula de identificación de participantes, UMF 94. Año 2012

Figura 1. Patologías asociadas.

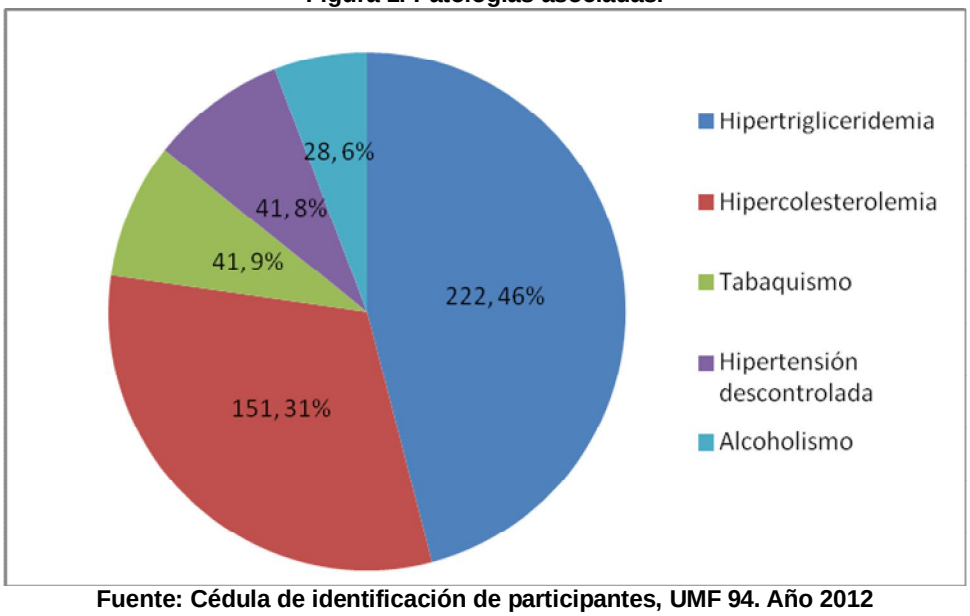

Fuente: Cédula de identificación de participantes, UMF 94. Año 2012

Con respecto a la presentación de patología oftalmológica en general, en el grupo con control glucémico fue en 54(16.98%) pacientes y aquel con descontrol fue en 98(30.81%) pacientes. De la patología oftalmológica la retinopatía en 95(29.87%) pacientes siendo la más frecuentemente presentada y a la que sigue por orden de frecuencia el pterigion con 60(18.85%).

Tabla 3. Patología oftalmológica y descontrol glucémico

PATOLOGIAS	DESCONTROLADOS	CONTROLADOS	TOTAL
RETINOPATIA	65 (20.44%)	30(9.43%)	95(29.87%)
PTERIGION	29(9.11%)	31(9.74%)	60(18.85%)
CATARATA	26(8.17%)	13(4.08%)	39(12.25%)
GLAUCOMA	10(3.14%)	11(3.45%)	21(6.59%)
CHALAZION Y ORZUELO	7(2.2%)	3(0.94%)	10(2.96%)

Fuente: Cédula de identificación de participantes, UMF 94. Año 2012

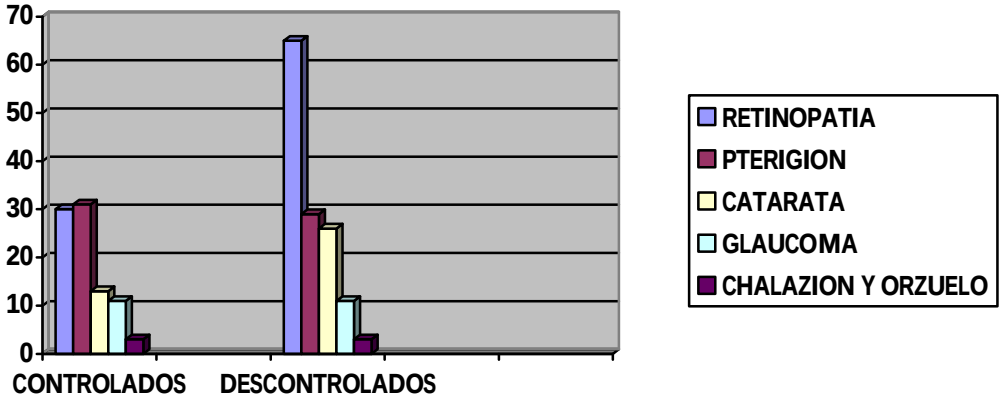

Figura 2. Patología oftalmológica y control glucémico

El registro de patología oftalmológica considerando el tiempo de evolución de diagnosticada la diabetes mellitus mostro los siguientes datos; con predominio de frecuencia en los primeros 12 meses de todas las patologías.

Cuadro 4. Pacientes con patología según el control glucémico

	Retinopatía		Glaucoma		Catarata		Chalazión y Orzuelo		Pterigión	
Meses	CTRL	DCTRL	CTRL	DCTRL	CTRL	DCTRL	CTRL	DCTRL	CTRL	DCTRL
0-12	17	26	4	4	9	12	1	6	18	19
12-24	4	9	2	2	3	3	1	0	5	1
25-36	2	7	0	1	0	1	0	0	3	2
37-48	1	6	3	1	1	3	1	1	2	2
49-60	6	17	11	2	0	7	0	0	3	0
TATAL	30	65	11	10	13	26	3	7	31	29

Fuente: Cedula de identificación de participantes, UMF 94. Año 2012.

La patología oftalmológica en pacientes controlados y descontrolados con respecto al valor de glucosa se realizó prueba no paramétrica de ji cuadrada resultando un valor de 318 con $p=0.00$ que es significativa.

ANALISIS DE RESULTADOS

Los datos encontrados en las variables universales son los esperados para esta unidad, ya que la mayor incidencia de consultas son a personas del sexo femenino, se encontró que la mayor cantidad de pacientes son de la sexta década de la vida.[11] Respecto a la comorbilidad encontrada en los participantes, corresponde por un lado a lo descrito en la demanda asistencial y la morbilidad de la unidad de estudio,[11] a diferencia de lo reportado por Manaviat MR, Rashidi M, Afkhami-Ardekani M[16] y por la Guía de Diagnostico y Práctica clínica de Diagnostico y tratamiento de retinopatía diabética IMSS 2009[19] refiriéndose a la presencia simultánea de diferentes factores de riesgo cardiovasculares en un mismo individuo especialmente hipertensión y alcoholismo en nuestro estudio encontramos alta incidencia de hipercolesterolemia e hipertrigliceridemia en los pacientes estudiados. Siendo necesario considerar esta circunstancia ya que per se la hipertensión arterial y la diabetes incrementan en gran medida el riesgo cardiovascular del portador, además de multiplicar la probabilidad de que se manifiesten los efectos a largo plazo de ambas enfermedades y duplicar mortalidad total cuando se es portador de ambos padecimientos; lo que obliga a un mayor seguimiento de los mismos, como se propone en el protocolo clínico para el diagnostico y tratamiento de la diabetes 2008[1]

Los resultados de patología oftalmológica en el paciente diabético con descontrol glucémico en comparación con el paciente con control glucémico son que aquellos sin control presentaron mayor frecuencia en las patologías descritas, lo cual concuerda con lo reportado por Preti y Cols. De la Universidad Brasileña en el 2010,[12]. Este autor encontró entre el 15 y 34% en los primeros 5 años de diagnostico, En comparación con nuestro estudio que se demostró que el porcentaje de paciente que presentan patología oftalmológica dentro de los primeros 5 años fue del 10% para los pacientes controlados y del 20% para los pacientes descontrolados sumando un total del 30% en los primeros 5 años a partir del diagnostico,[13] dentro de las patologías oftalmológicas buscadas se

encontró que la retinopatía diabética se presenta con más frecuencia en los primeros 12 meses de haber sido diagnosticada la DM tipo 2, tanto en pacientes con control y descontrol glucémico siendo la retinopatía diabética la más comúnmente encontrada le sigue en orden de frecuencia el pterigion, la catarata, el glaucoma y por último la chalazión y orzuelo, además de encontrarse durante el interrogatorio una alta incidencia de pacientes que usan hipromelosa solución oftálmica para patología de ojo seco. Al encontrar diferencia estadísticamente significativa en nuestra investigación si bien es un comportamiento muy semejante a lo ya descrito en la literatura, cabe resaltar la importancia de insistir en la necesidad y beneficio de mantener estrategias encaminadas al control glucemico y en general metabólico de la población diabética.

OBSERVACIONES

La primera observación realizada es con respecto al desarrollo de retinopatía y su etiología ya que por un lado se encontró a muchos pacientes que presentaban retinopatía en el primer año pero ya presentaban por lo menos 20 años de ser hipertensos, por lo que es importante ver la influencia que tiene esta patología en la génesis de retinopatía ya que se sataniza a la diabetes como la protagonista de amaurosis.

La segunda observación es acerca de la alta incidencia de patología de la glándula secretora del ojo ya que se encontró a muchos paciente con síndrome de ojo seco esto representa un alto gasto en hipromelosa por parte del sistema de salud y que amerita estudio.

CONCLUSIONES

La patología oftalmológica en los primeros 5 años se presenta hasta en el doble de la proporción que lo esperado, por lo que es necesario que se realice exploración oftalmológica con fondo de ojo al momento del diagnóstico de la DM tipo 2 por parte del médico de primer contacto, para realizar detecciones oportunas de patología ocular y en pacientes que ya cuentan con otros factores de riesgo como es la hipertensión que coadyuvan para desarrollar patología oftalmológica en especial la retinopatía diabética.

SUGERENCIAS

Al médico familiar realizar fondo de ojo en los pacientes diabéticos para detectar patología oftalmológica en los primeros estadios de la evolución.

Realizar la verificación de la influencia de hipertensión en especial la sistólica para el desarrollo de retinopatía.

A la institución que se realice un control de insumos en cuento a hipromelosa usada en patología de síndrome de ojo seco y pterigión que son dos de las patologías oftalmológicas presentadas en el paciente diabético con frecuencia y que pueden prevenirse al detectarlas tempranamente.

ANEXOS

Anexo 1. CUADRO DE VARIABLES.

Identificación de variable	Def. Conceptual	Def. Operacional	Indicador	Tipo variable	Escala medición	Categorización
INDEPENDIENTE						
Control Glucémico	Las cifras de glucosa sangre periférica, teniendo como referente de normalidad valores estandarizados.	Reporte de la última glucemia realizada a los participantes	Reporte laboratorio	Cualitativa	Nominal	Si: con glucosa ≤ 140 mg/dl No: con glucosa > 140 mg/dl
DEPENDIENTE						
Patología oftalmológica	Enfermedad localizada en región ocular interna y externa	Hallazgos anormales identificados durante la exploración ocular interna y externa de los participantes.	Habilidad Clínica	Cualitativa	Nominal	Retinopatía Glaucoma Catarata Chalazión Pterigión Ptosis palpebral Orzuelo
UNIVERSALES						
Estado civil	Situación de una persona respecto a las relaciones conyugales establecidas.	La referida por los participantes.	NN	Cualitativa	Nominal	Soltero Casado Viudo Divorciado
Ocupación	Principal actividad realizada durante el día	Lo referido por los participantes	NN	Cualitativa	Nominal	Hogar Trabajo Estudio
Escolaridad	Años de estudios concluidos en sistema escolarizado.	La referida por los participantes	NN	Cualitativa	Categórica	Primaria Secundaria Bachillerato-Técnica Profesional-Post
Sexo	Determinación fenotípica y genotípica de lo masculino y lo femenino	El referido por los participantes	NN	Cualitativa	Nominal	Femenino Masculino
Edad	Periodo cronológico de vida extrauterina contado a partir del nacimiento hasta la actualidad	La referida por los participantes	NN	Cuantitativa	Discreta	NR

Identificación de variable	Def. Conceptual	Def. Operacional	Indicador	Tipo variable	Escala medición	Categorización
INTERVINIENTES						
Tabaquismo	Hábito de fumar cigarrillos	Consumo de un cigarro o más al día.	Lo expresado por el paciente	Cualitativa	Nominal	Positivo: uno o más. Negativo: ninguno
Alcoholismo	Hábito de ingerir bebidas alcohólicas	Consumo de una bebida alcohólica por lo menos todos los días.	Lo expresado por el paciente	Cualitativa	Nominal	Si: una bebida al día. No: ninguna bebida
Hipertensión arterial sistémica	Elevación sostenida de la presión arterial	Reporte de la última TA realizada a los participantes.	Lo reportado por enfermería	Cualitativo	Nominal	Si: >140/90 mmHg. No: >139/89 mmHg.
Dislipidemia	Elevación de las cifras de colesterol y triglicéridos	Reporte de las cifras de colesterol y triglicéridos realizados a los participantes	Lo reportado por el laboratorio.	Cualitativo	Nominal	Si: COL>200 mg/dl y/o TG: >150 MG/DL. No: COL<200 mg/dl y/o TG: <150 mg/dl

Anexo2.

INSTITUTO MEXICANO DEL SEGURO SOCIAL
UNIDAD DE EDUCACION, INVESTIGACION Y POLITICAS DE SALUD
COORDINACION DE INVESTIGACION EN SALUD

CARTA DE CONSENTIMIENTO INFORMADO
(ADULTOS)

CARTA DE CONSENTIMIENTO INFORMADO PARA PARTICIPACION EN PROTOCOLO DE INVESTIGACION

Lugar y fecha México DF Del. 2 norte UMF No 94 2011
Por medio de la presente acepto participar en el protocolo de investigación titulado:
Patología oftalmológica en el diabético tipo 2 de reciente diagnostico con y sin control glucémico.

Registrado ante el Comité Local de Investigación en Salud o la Comisión Nacional de Investigación Científica con el número: 3515Con número de registro R- 3515- 2011-_____

El objetivo del estudio es: Comparar la patología oftalmológica entre el portador de DM tipo 2 con y sin control glucémico.

Se me ha explicado que mi participación consistirá en: ser revisado en agudeza visual a través de la cartilla de Snell; maniobra de exploración oftalmológica que requiere colocarse a una distancia de 3 metros de la pared para leer las letras que se encuentran e dicha cartilla. Posteriormente se me realizara exploración con oftalmoscopio para lo que se requiere sentarse en una silla y mirar en un punto fijo mientras se me explora en fondo del ojo con el oftalmoscopio para lo que se apagara la luz por un momento.

Declaro que se me ha informado ampliamente sobre los posibles riesgos, inconvenientes, molestias y beneficios derivados de mi participación en el estudio, que son los siguientes: Contar con los recursos para trasladarse a la UMF 94, en el horario señalado para la realización de la actividad educativa, disponibilidad de tiempo para participara por medio de una cita acordada, que constara de una duración de 20 min. respetando siempre la confidencialidad y privacidad del participante. Como beneficio obtendré conocimiento sobre el estado de salud de mi vista.

El investigador Responsable se ha comprometido a darme información oportuna sobre cualquier procedimiento alternativo adecuado que pudiera ser ventajoso para mi tratamiento (en su caso), así como responder cualquier pregunta y aclarar cualquier duda que le plantee acerca de los procedimientos que se llevaran a cabo, los riesgos, beneficios o cualquier otro asunto relacionado con la investigación o con mi tratamiento (en su caso).

Entiendo que conservo el derecho de retirarme del estudio en cualquier momento en que lo considere conveniente, sin que ello afecte la atención médica que recibo en el instituto.

El Investigador Responsable me ha dado seguridades de que no se me identificara en las presentaciones o publicaciones que deriven de este estudio y de que los datos relacionados con mi privacidad serán tratados de forma confidencial. También se ha comprometido a proporcionarme la información actualizada que se obtenga durante el estudio, aunque esta pudiera cambiar mi parecer respecto a mi permanencia en el mismo.

Dra. María del Carmen Luna Domínguez Mat.8433038

_____ _____
Nombre y firma del sujeto Nombre, firma y matricula del Investigador Responsable

Numero telefónico a lo cuales puede comunicarse en caso de emergencia, dudas o preguntas relacionadas con el estudio:
044 55 38985732

Testigo Testigo

_____ _____
Nombre y firma Nombre y firma

Anexo 3 **INSTITUTO MEXICANO DEL SEGURO SOCIAL** **Folio No.**
DELEGACION NORTE DEL D.F.
UNIDAD DE MEDICINA FAMILIAR NO. 94

HOJA DE RECOLECCIÓN DE LOS DATOS.

Nombre:	Filiación:	Consultorio/Turno : Matutino Vespertino
Tiempo con DM: meses	Edad: años	Sexo: Femenino Masculino
Escolaridad:	Estado civil:	Ocupación
Tabaquismo: Si No	Alcoholismo: Si No	Valor de Glucosa sérica: mg/dl
Valor de TA: mmHg	Valor de Colesterol: mg/dl	Valor de Triglicérido: mg/dl
Presenta disminución de la agudeza visual: Si No		
Presenta dolor ocular: Si No		
Agudeza visual : Ojo derecho 20/___ Ojo Izquierdo 20/__		

Hallazgos de la exploración

Patología	**Parámetro**	**Si**	**No**
RETINOPATIA	1.) Rubeosis del iris		
	2.) Microaneurismas		
	3.) Exudados cotonosos o lipídicos		
	4.) Tortuosidad venosa		
	5.) Hemorragia en flama		
	6.) Edema macular		
	7.) Hemorragia en vítreo		
	8.) Neovascularización		
GLAUCOMA	1. Resistencia a la tensión del globo ocular (comprensión manual)		
	Neovascularización de iris		
	Palidez del disco óptico		
	Excavación del disco óptico		
CATARATA	Referencia de visión empañada o sucia		
	Sensibilidad al resplandor		
	Dificultad para ver en lugares con mucha luz		
	Visión doble		
	Perdida de la intensidad de los colores		
	Problema para ver contornos		
	Ver halos alrededor de las luces		
	Cambios frecuentes en las gafas		
CHALAZIÓN Y ORZUELO	Sensibilidad en el parpado		
	Incremento del lagrimeo		
	Inflamación dolorosa del parpado		
	Sensibilidad a la luz		
PTERIGION	Ardor, dolor, prurito, agrimeo		
	Sensación de cuerpo extraño		
	Lesión engrosada		

ANEXO 4

INSTITUTO MEXICANO DEL SEGURO SOCIAL
DELEGACION NORTE DEL D.F.
UNIDAD DE MEDICINA FAMILIAR NO 94
CRONOGRAMA DE ACTIVIDADES.

ACTIVIDAD/ PERIODO	2010		2011			2012			2013
	Marzo Junio	Julio Diciembre	Enero Agosto	Sep-tiembre	Octubre Diciembre	Enero Mayo	Junio Septiembre	Octubre Diciembre	Enero Febrero
Seminario de "Investigación I"	**P**								
	R								
Selección del tema de investigación	**P**								
	R								
Búsqueda de bibliografía y elaboración del proyecto de investigación		**P**	P						
		R	R						
Presentación para aprobación por el Comité Local de Investigación y registro.				P	P				
				R					
Integración de muestra y recolección de los datos (trabajo de campo)					R				
Vaciado de la información y Análisis de los datos, elaboración de conclusiones y sugerencias.						P			
						R			
Elaboración de trabajo final de tesis e impresión.							P		
							R		
Elaboración de Escrito médico								P	
								R	
Difusión del trabajo en sesión y envío a publicación a revista indexada.									P
									P

P= PROGRAMADO R= REALIZADO

BIBLIOGRAFIA

1. **Secretaria de Salud (México).** Protocolo clínico para el diagnóstico y tratamiento de la diabetes. Guanajuato: 2008. P. 9-10.

2. Encuesta Nacional de Salud y Nutrición 2006 está en: http://www.insp.mx/images/stories/ENSANUT/Docs/Ensanut2006.

3. David MN: International Expert Committee Report on the Role of the A1C Assay in the Diagnosis of Diabetes. Diabetes Care 2009 32: 32-36.

4. Alin OS, Diethelm T: Cardiovascular Complications in Diabetes. *Diabetes Care* 31 (Suppl. 2):S215-S221, 2008.

5. **Bernal-Mizrachi E. Diabétes Mellitus y trastornos relacionados. En:** Cooper DH, Krainik AJ, Lubner SJ, Reno HE, editores. Manual Washington de Terapéutica Médica. 32 ed. Estados Unidos: Lippincott Williams y Wilkins; 2007. p. 497.

6. **Padilla de Alba FJ**. **Anatomía del ojo. Retinopatía diabética. En:** Padilla de Alba FJ editores. Oftalmología fundamental.6 ed. Méndez editores 1997. p. 1-4.

7. Masharani U. Diabetes Mellitus e hipoglucemia. En: T**ierney LM,** McPhee SJ, Papadakis MA. **Diagnóstico clínico** y tratamiento, 41ª ed. México: interamericana 2006. p. 1066.

8.Retinopatia diabetica. En: Manual CTO de Medicina y Cirugía. 7 ed. México: Mc Graw Hill. 2007. p. 1205-1207.

9.Guía de práctica clínica para glaucoma de ángulo abierto esta en: http://www.cvsp.cucs.udg.mx/guias/TODAS/IMSS_164_09_GLAUCOMA_ANGULO_ABRIERTO/IMSS_164_09_EyR.pdf

10**. Aschner P. Complicaciones oftalmológicas en: Aschner p, editor.** Guías Alad de diagnóstico, control y tratamiento de la diabetes mellitus tipo 2 Capítulo 10: 41-42.

11.Diagnóstico de salud de la UMF 94 2011, censo de diabéticos de la UMF 94.

12.Preti RC, Lopes AA, Otacilio de O M, Morita C, Paganini V, Ribeiro M, et.al. **Relationship between diabetic retinopathy severity and the timespan between the endocrinopathy diagnosis and the first ophthalmic examination** ARQ Bras. Oftal. 2010; 73 (3): 240-3.

13. Maia OO Jr, Marback RF, Bonanomi MT, Takahashi WY, Kara-José N. Delay in ophthalmologic examination of diabetic retinopathy patients Rev. Assoc Med Bras 2007 Jan-Feb; 53 (1): 39-43.

14. Bernardes R, Nunes S, Pereira I, Torrent T, Rosa A, Coelho D, et.al. Noninvasive evaluation of retinal leakage using optical coherence tomography. Ophtalmologica 2009; 223 (5): 292-7.

15. Liazos E, Broadbent DM, Beare N,Kumar N. Spontaneous resolution of diabetic macular oedema after discontinuation of thiazolidenediones Diabet Med. 2008 Jul; 25 (7): 860-2.

16. Manaviat MR, Rashidi M, Afkhami-Ardekani M. Four years incidence of diabetic retinopathy and effective factors on its progression in type II diabetes Eur J Ophthalmol. 2008 Jul-Aug; 18(4): 572-7.

17. James HV, Peter JW, Graham PL, Ritchile MA, Caroline JM, John DE. Diabetic Retinopathy: More patients, less laser. Diabetes Care 2008 Jun; 31 (6):1126-31.

18. Mash B, Powell D, du Plessis F, van Vuuren U, Michalowska M, Levitt N. Screening for diabetic retinopathy in primary care with a mobile fundal camera--evaluation of a South African pilot Project S Afr Med J. 2007 Dec; 97 (12):1284-8.

19. Fierro H, Hernández A, Millán YK, Ortíz R, Wacher NH. Guia de Diagnostico y Práctica clínica de Diagnóstico y tratamiento de retinopatía diabética IMSS. 2009 .

20.- Aoün Soulie C, Briceño-Iragorry L, Cap 8 Volumen XI Oftalmoscopia directa de fibras ópticas. Patrones oftalmoscópicos de degeneración de la capa de fibras ópticas. Caracas. Editorial Ateproca. 2011:321-390.

21.- Duke- Elder, S: System of ophthalmology, Foundations of ophthalmology: Heredity, pathology, diagnosis and therapeutics, 1962; 7: 290:325.

22.- American Diabetes Association. Report of the expert committe on the diagnosis and classification of diabetes mellitus. Diabetes Care 1997;20:1183-97

23.- López Gálvez Escala internacional de severidad de la retinopatía y el edema macular diabético, Arch Soc Esp Oftalmol v.79 n.4 Madrid abr. 2004.

24.- Klein R, et al. Oftalmopatía diabética. The Lancet 1997; 350: 197-204.

25.- Licea ME, Fernández H, Cabrera E, Maciques E. Frecuencia y características clínicas de la retinopatía diabética en un grupo de personas con diabetes mellitus tipo 2 de diagnóstico reciente. Rev Cubana Endocrinol. 2003;14(2).