11245

Universidad Nacional Autónoma de México

DIVISION DE ESTUDIOS DE POSTGRADO

INSTITUTO MEXICANO DEL SEGURO SOCIAL

CENTROS MEDICOS NACIONALES

HOSPITAL DE TRAUMATOLOGIA Y ORTOPEDIA

PUEBLA

ACUÑAMIENTO POSTOPERATORIO EN PACIENTES TRATADOS CON INSTRUMENTACION ESPINAL SEGMENTARIA DE LUQUE

T E S I S

QUE PARA OBTENER LA ESPECIALIDAD DE

CIRUJANO ORTOPEDISTA Y TRAUMATOLOGO

P R E S E N T A

Dr. Ubaldo García Escareño

IMSS

PUEBLA, PUE FEBRERO 1989

FALLA DE ORIGEN

Universidad Nacional Autónoma de México
UNAM
Biblioteca Central
Dirección General de Bibliotecas de la UNAM

UNAM – Dirección General de Bibliotecas
Tesis Digitales
Restricciones de uso

DERECHOS RESERVADOS ©
PROHIBIDA SU REPRODUCCIÓN TOTAL O PARCIAL

Todo el material contenido en esta tesis esta protegido por la Ley Federal del Derecho de Autor (LFDA) de los Estados Unidos Mexicanos (México).

El uso de imágenes, fragmentos de videos, y demás material que sea objeto de protección de los derechos de autor, será exclusivamente para fines educativos e informativos y deberá citar la fuente donde la obtuvo mencionando el autor o autores. Cualquier uso distinto como el lucro, reproducción, edición o modificación, será perseguido y sancionado por el respectivo titular de los Derechos de Autor.

I N D I C E

capitulo		pag.
1	Introducción	1
2	Antecedentes Científicos	3
3	Desarrollo de la SSI	9
4	Definición de inestabilidad concepto de 3 columnas	16
5	Material y Método	23
6	Resultados	26
7	Discusión	30
8	Conclusiones	33
9	Bibliografía	34

I N T R O D U C C I O N

En general es admisible que una lesión del cordón-espinal es un desastre para el individuo y su comunidad y cualquier cosa que se haga para aminorar el impacto - es admisible, y se encuentra entre las causas traumáticas más comunes de incapacidad severa y de muerte, en o caciones el tratamiento no es estandarizado ni adecuado dando lugar a problemas de magnitud y en la rehabilitación del paciente.

Desde hace más de 5,000 años en el Edwin Smith Surgical Papyrus de Egipto, se describen casos de lesiones en la médula espinal señalandolas como patología para - no ser tratadas, desafortunadamente en esa actitud pesimista se mantuvo durante muchos siglos. En las últimas dos décadas ha habido un renovado interés en el tratamiento y en la investigación de pacientes con lesiones-de la columna vertebral. Se han dado pasos importantes en el mejoramiejto del cuidado en la emergencia y en el tratamiento médico y quirúrgico inicial, así como en la rehabilitación de personas que sufren lesión de la médula espinal.

Especificamente, uno de los grandes avances en el tratamiento de las lesiones espinales ha sido el uso de abordajes quirúrgicos anteriores, posteriores y anterolaterales (2,10), se ha impulsado la investigación sobre la biomecánica de la columna normal y de la lesión-espinal, lo cual ha dado una definición más precisa de-inestabilidad (5,7,24)

Con el advenimiento de nuevas técnicas radiológicas, se han hecho con más presición el diagnóstico de - los diferentes tipos de lesiones de la columna vertebral y del estado del conducto vertebral, con lo cual-

se le ofrece al paciente un tratamiento más adecuado (1 19,22,23).

En el presente estudio, se ha revisado la literatura en lo que respecta al desarrollo de los diferentes abordajes, las técnicas de instrumentación que se ha desarrollado en las últimas dos décadas y los mecanismos de las lesiones espinales. Y tambien en lo que respecta a la evolución de las técnicas radiológicas aplicadas al estudio de la columna vertebral.

El interés que representó para nosotros el estudio de los pacientes con lesión traumática de la columna dorsolumbar, y motivados en el seguimiento de los pacientes tratados con instrumentación espinal segmentaria de Luque, en nuestro servicio, con barras y alambrado sublaminar mas artrodesis posterior, decidimos hacer una evaluación en lo que respecta al grado de consolidación de la artrodesis, estabilidad y posibles complicaciones, así como el grado de mejoramiento, en los pacientes que sufrieron lesión neurológica.

ANTECEDENTES CIENTIFICOS

Antes del advenimiento en la cirugía de la columna vertebral, para pacientes con lesión traumática, el tratamiento consistia en reducción cerrada y repozo prolongado en cama, en ésta década, aun existe en la literatura autores que tratan a sus pacientes en forma conservadora (4) y reportan que de 14 pacientes con lesión completa de la médula espinal, 3 mejoraron y el 95% de las lesiones incompletas mejoraron, requirieron un promedio de hospitalización de 163 dias y 73 dias de hospitalización para la inmovilización. El estado neurológico se basa en la clasificación de Frankel, en la cual se basan la mayoria de los autores, y que usaremos en nuestro estudio:

tipo A.- Pérdida completa de la función motora y sensitiva por debajo del nivel de la lesión.
tipo B.- Sensibilidad conservada sin función motora.
tipo C.- Función motora inútil para la marcha.
tipo D.- Función motora útil para la marcha
tipo E.- Normal.

En contraste Soreff reporta los resultados tardíos de 147 lesiones por compresión de la columna toracolumbar que fueron manejados en forma conservadora, y los cuales en un seguimiento de 8 años presentaron un alto índice de deformidades y colapso discal (1).

Al abogar por el tratamiento quirúrgico en las lesiones inestables, auguiere una reducción más anatómica y de ser posible una disminución en la oportunidad de colapso y deformidades tardías, en adición el compromiso del cordón espinal en relación al conducto vertebral él cual puede restaurarse a sus dimensiones normales. En teoría esto puede llevarnos a una gran oportunidad

de recuperación neurológica, o si el paciente esta en - condiciones neurológicas intactas mantenerlo en esa condición, otras razones incluyen, la disminución de los - cuidados de enfermería, acortamiento de la estancia hospitalaria, y a una más rápida rehabilitación, particularmente en el paciente con daño neurológico.

De estos conceptos, se inicia la estabilización de la columna dorsolumbar mediante instrumentación por vía posterior, en el año de 1973 (1) usando la técnica de - Harrington (6,9) la cual inicialmente se desarrolla en la década de los 50, para el tratamiento de la escoliosis, en pacientes con secuelas de poliomielitis, reportandose un incremento de la recuperación neurológica, - en una serie de 100 pacientes, tratados con barras distractoras de Harrington, habiendo un 53% de recuperación neurológica, en otras series tratados con ésta técnica se encuentran resultados similares, y ademas ningún paciente con empeoramiento de su condición neurologica al ser tratado quirúrgicamente.

En el año de 1973, se desarrolla una nueva instrumentación, por el Dr Eduardo R. Luque, en la Cd de México, la cual tambien inicialmente se utilizó en el tratamiento de las deformidades espinales secundarias a secuelas de poliomielitis, a la que denominó instrumentación espinal segmentaria (SSI), (12,13,14,15) que consiste en alambrado sublaminar y barras lisas que se pueden moldear para conservar la lordosis lumbar y la xifosis dorsal, en el año de 1982 aparece el primer reporte de pacientes con fracturas de la espina dorsolumbar - (12) tratados con SSI, obteniendo los siguientes resultados; los pacientes neurologicamente intactos, permanecieron igual, en 6 pacientes con lesión incompleta, - 2 recuperaron en forma completa y 2 con recuperación --

parcial, 2 no recuperaron su déficit neurológico, en todos dentro de los primeros 4 meses se observó clínica y radiologicamente una sólida artrodesis, sin complicaciones postoperatorias en este grupo de pacientes.

Con la restauración de la altura del cuerpo vertebral y contornos anatómicos, que es uno de los objetivos de la reducción, y el otro es asegurar una descompresión del canal vertebral, los estudios radiológicos simples y las tomografias lineales, nos dan la primera imagen de la lesión, pero no orientan a la valoración adecuada de los elementos neurales, ya que no dan una imagen en sección transversa del conducto medular, pero en 1973 con la aparición de la tomografia axial computada se dió este importante paso para valorar el conducto vertebral, y la integridad en cuanto a la calidad de la inestabilidad ósea (1,17,19,22). Y puede ser de gran ayuda para el cirujano a decidir la descompresión del conducto neural, por via anterior y/o posterior.

En las fracturas por estallamiento (5) el compromiso del canal neural, pu de ser evaluado, mediante estudios mielográficos y TAC. En un análisis de 73 pacientes, de los cuales 48 tuvieron fracturas por estallamiento. Trafton y Boyd (22) demostraron que el grado de compromiso del conducto medular se correlaciona con la insidencia de déficit motor, las fracturas estallamiento con mas del 50% de invasión al conducto neural en el segmento toracolumbar tuvieron un riesgo significativo de lesión neurológica y déficit progresivo.

Ma Afee (19) reportó 100 pacientes con fracturas y fracturas luxaciones potencialmente inestables, mediante TAC, en la que demostró la ventaja de no movilizar al paciente para el estudio y ademas se observó la

invasión de fragm ntos de núcleo pulposo herniado y fragmentos de hueso o ambos.

Clínicamente Bohlmann (2) y Mc Afee(17), demostraron el valor de la descompresión anterior en la recuperación neurológica, ya que De Wald (1) cree que los fragmentos retropulsados que disminuyen el diámetro del canal por abajo de 10 mm, deben ser removidos por via anterior, por lo tanto los autores antes mencionados, reportaron recuperación neurológica en 37 de 48 pacientes con lesión neurológica incompleta en un seguimiento de 3.4 años, adicionalmente 14 de 30 pacientes que no podian caminar, lograron hacerlo despues del acto quirúrgico, en 12 de 32 pacientes con lesión del cono medular recuperaron el control vesical y anal.

Así mismo reportaron, que de 42 pacientes que tuvieron déficit motor, 39 de estos mejoraron por lo menos una categoria de la clasificación de Eismont de fuerza muscular, que la divide en 5 grados, mediante tomografia axial computada, despues de la cirugía confirmaron la remosión satisfactoria de la causa de la compresión, en todos ellos.

Mc Afee (19) da tres criterios para tomar tomografia axial computada, en los pacientes con lesiones traumáticas dorsolumbares.

1- Lesión toracolumbar con déficit neurológico
2- lesión toracolumbar con posible o definitiva disrupción de la tercera columna.
3- Severa deformidad, particularmente con fracturas a multiples niveles.

El determina que es importante valorar la integri-

dad de los elementos posteriores, en las fracturas es-- tallamiento, valorar el estado del arco neural y las facetas articulares, el grado de compromiso del canal neural por la retropulsión del disco intervertebral y/o de hueso. Con metrizamide cuando se sospeche desgarro dural, estenosis por tejido blando, ademas cuando se incrementan los síntomas o signos fuera de proporción al -- grado de lesión ósea.

Dentro de las instrumentaciones posteriores de la columna vertebral, en las últimas dos décadas se han desarrollado una gran variedad, a partir de la de Harrington y Luque, de las cuales el Dr Roy Camille y su grupo en Francia (20) inició con los tornillos transpediculares al inicio de esta década, reportando sus resultados tardios en 1986, él utiliza placas y tornillos transpediculares para fracturas recientes, tumores, y fusiones lumbosacras, con una baja insidencia de complicaciones-neurológicas, de 84 pacientes, 66 con lesión neurológica, la reducción fué buena en el 75%, con una xifosis - del 5%, de 26 pacientes parapléjicos 22 recuperaron, 14 en forma completa.

Arthur D. Stefee (21) utiliza tambien placas y --- tornillos trasnpediculares, con una placa especial ranurada en su totalidad con nidos para fijación rígida con tuercas, y la placa se puede moldear, de 120 pacientes, 90% tuvieron excelentes resultados, con solo 5 pacientes con pseudoartrosis, estos dos autores, al igual que en la SSI del Dr Luque, fija 5 niveles, dos por arriba, y dos por abajo de la lesión.

En 1986 el Dr Luque 915) siguiendo los principios biomecánicos de Francis Denis (5) llego a la conclu---

sión de utilizar un sistema que involucre las tres co-- lumnas, lo logra con el uso, de un tornillo especial - transpedicular, en forma bilateral y segmentaria, la denomino fijación segmentaria interpedicular, (ISF) por - sus siglas en inglés, unidas las barras a los tornillos mediante alambrado.

Así mismo en 1984 (16) Magerl, utiliza la estabilización de la columna toracolumbar, con fijadores externos (ESFS), en la que utiliza clavos roscados tipo Schanz, en situación transpedicular, unidos a un fijador externo, posteriormente en 1988 M. Aebi y Cole, describen una modificación del sistema, con los fijadores inter-- nos, denominado, "internal skeletal fixation system" (I SFS), en donde se fija un segmento corto, un nivel arriba y otro abajo de la lesión.

La última instrumentación que se describe es la de Cotrel-Dubousset, la cual se ha descrito unicamente para escoliosis.

DESARROLLO DE LA INSTRUMENTACION ESPINAL SEGMENTARIA

La SSI nació de la necesidad de desarrollar un método de fijación interna rígida en 1973, para el tratamiento de parálisis severas en niños con deformidades, de la espina, debido a los malos resultados para mantener la corrección por métodos convencionales en la población de bajos recursos, el primer problema consistió en el tratamiento de un grúpo de pacientes con deformidades postpoliomielitis, y debido al estado socioeconómico de estos pacientes, fué difícil seguirlos clinicamente por un periódo prolongado, los métodos ortodoxos en voga en ese tiempo tuvieron resultados miserables.

Muchos métodos de fijación vertebral individual, fueron estudiados, incluyendo los métodos descubiertos por el Dr Jacqueline Perry del Rancho Los Amigos y por el Dr Miguel Mendívil de Puebla, el metil metacrilato, fué usado en conjunto con barras de Knott o sobre barras de Harrington para segmentos cortos. El real adelanto en la fijación de la espina, vino por el Dr Javier Verdura en 1972, un neurocirujano, el cual corrigió una fractura luxación de C3 sobre C4, con alambre que fueron pasados por debajo de las laminas de C3 y C4 y producir al instante una "fusión posterior" con metil metacrilato.

En el desarrollo de la SSI se recuerda ese progreso como el resultado de sucesos, errores y el curso de correcciones.

El Dr Luque inició con conocimientos que adquirió y que fueron perfeccionandose junto con mucha gen-

te con las que estuvo en contacto, como el Dr Joseph-- Risser, el Dr Harrington que contribuyeron juntos en - el conocimiento básico de la instrumentación espinal,- con el conocimiento de certeza que tuvieron con los a- lambres sublaminares en las fracturas cervicales, la- siguiente etapa fué el enlace científicos de los alam- bres sublaminares con las barras de Harrington y de es to nació el sistema Harry-Luque.

En el periódo 1975-76, debido a la falla por fati ga con el sistema Harry-Luque, se introdujo las barras lisas de 3/16 de pulgada, para prevenir la migración - de estas barras lisas se idearon una gran variedad de modificaciones, en donde se aplicó una curvatura en ángulo recto en la parte terminal de la barra, en forma- de "L", y esto permitió que la barra se anclara con se guridad a la espina con los alambres sublaminares, y - de este modo se amarraron juntas las dos barras parale las en "L", esto ayudó a reducir la migración de las - barras, posteriormente se diseñó en forma de "C", lo - que permitió aún más evitar las rotaciones.

Esto llevó discusiones con los fabricantes al con cepto de cerrar el marco con barras de Luque de 3/16"- y de 1/4" de diámetro, cada barra se dobló con dos ángulos rectos y las procionas paralelas se aproximan 2 cm, esto disminuyó la migración de una barra sobre la otra, reduciendo la rotación y ganando rigidez el sis- tema, a esto se le adiciona el moldear la xifosis dor- sal y la lordosis lumbar.

Posteriormente se adicionó en muchas cirugias la forma en "U" con barras de 60 cm y unas especiales de 120 cm, moldeando dos ángulos rectos al final para ce-

rrar el marco, moldeandose las porciones transversas de las barras para adosarse a las laminas.

Nuevamente los fabricantes consideraron el uso de una barra de 7/32", lo cual no es tan rígida y fuerte como la de 1/4" y el cirujano tiene mayor versatilidad para llevar a cabo la instrumentación de la espina, las cuales pueden ser parcialmente moldeadas por los fabricantes.

Es obvio que no todos tenemos las medidas ideales de todas las barras ni del alambre, pero hay que recordar que es procedimiento que esta en evolución, y una gran parte del éxito de la SSI, no es de los materiales, si no de la habilidad del cirujano con este sistema.

Economicamente es una ventaja para todos tener 2 o 3 medidas de barras parcialmente moldeandose por el fabricante, las cuales pueden adaptarse universalmente a la mayoria de los problemas espinales y reduce el alto costo de los implantes hechos hasta ahora.

Mucho trabajo y reflexiones se ha tenido en el procedimiento de pasar los alambres sublaminares, muchas complicaciones han resultado de este procedimiento, muchos métodos se han utilizado, incluso tubos de caucho, sobre los alambres, pero con una adecuada apertura en el espacio interlaminar y pasar el alambre suavemente, fácil sin encontrar ninguna resistencia evitamos el daño al cordón y raices espinales.

En el período1975-76 se formaron los siguientes principios válidos para la SSI:

1- La fijación interna rígida con decorticación ósea - ayuda a la artrodesis.
2- La fijación interna rígida sin artrodesis guia el - crecimiento de una manera predesible, si el aparato de fijación no se fractura, y pueda retirarse posteriormente.
3- Con el desarrollo de las barras lisas de 3/14" se - previno la migración y ocurrió menor pérdida por fatiga, en los artrodesados fué de 26% y en los no artrodesados del 35%.

En el periódo de 1977-78 se obtuvieron las siguientes conclusiones:

1- La fijación de la espina puede ser segmentaria y -- las dos barras en contacto con la lámina, se produce con el disco intervertebral tres puntos de fijación, y complementada una con otra cumplen una fuerza lateral y rotacional.
2- Para favorecer la artrodesis se realizan decorticación y facetectomias.
3- El crecimiento pueda ocurrir al menos parcialmente en un área de la espina disecada subperiosticamente y fijada segmentariamente si no se realiza decorticación.

El desarrollo de la SSI en fracturas toracolumbares.

En el campo de los ortopedistas y neurocirujanos la estabilización temprana de la espina es admisible, es esencial remover el hueso del canal, no importa - que método sea usado, el método de tratamiento depende de las facilidades disponibles y de la destreza -- del cirujano.

Mucha gente cree que la simple colocación de ---- dos barras de Harrington paralelas, con los ganchos 2 niveles arriba de la lesión y dos abajo es suficiente, muchas columnas han tenido una sobredistracción, los fragmentos no se reducen automáticamente con la distracción. La inmobilización externa es necesario porque las barras pueden botarse de su lugar o fracturarse, - el uso de fijación con alambre puede limitar la excursión, los alambres sublaminares pueden ser de gran ayuda.

La SSI puede proveer estabilidad y mantener la -- distracción, si se utiliza un sistema de marco cerrado los principios del tratamiento en las fracturas toracolumbares con la SSI es corrección de la deformidad u-- sando las barras como brazo de palanca, la fijación interna rígida para mantener la corrección sin necesidad de fijación externa postoperatoriamente.

Es necesario el eliminar la obstrucción del con-- ducto raquídeo por medio de discoidectomias, corperectomias o laminectomias o combinadas, en casos de fractura estallamiento es necesario utilizar el outrigger, para distracción y ganar la altura original, la pregunta de muchos es cuantos niveles fusionar, es la siguiente; en los pacientes neurológicamente intactos el mínimo es de dos niveles por arriba y dos por abajo de - la lesión, en el caso de realizar laminectomias o corporectomias, se fijan tres niveles por arriba y tres - por abajo de la lesión, en el caso de los pacientes paraplójicos, es necesario fijar tres niveles por arriba y tres por abajo de la lesión, moldear las barras para realizar una hiperlordosis, para mejorar el balance en la posición sedente y evitar la presión sobre las tube

rosidades isquiáticas, ya que el soporte es sobre los muslos. (12,13)

Las fracturas lumbares bajas, L 4 y L5 en donde se requiere una fijación al sacro, con la SSI se tiene una versatilidad de métodos (14), el primero con la técnica original de Luque-Galveston, la barra se introduce al ala iliaca en dirección al acetábulo, pero tiene el inconveniente de cruzar la articulación sacroiliaca, existe la barra en forma romboidea, esta se dobla a nivel de la faceta de S1 y se dirige medialmente y en forma caudal hacia la espinosa del sacro, evita cruzar la articulación sacroiliaca, provee un buen soporte para la flexión y extensión y un excelente soporte para columna inestable, pero no es bueno para mantener deformidades, existe la técnica de Luqe-Galveston-modificada, en la cual las barras se doblan en ángulo-recto a nivel de S1 y se fija a la ala iliaca contralateral, en la cual quedan las dos barras cruzadas a nivel del sacro, fijandose a las crestas iliacas, evitando pasar por la articulación sacroiliaca, moldeandoselas barras a la lordosis lumbar y fijandose por arriba del nivel de la lesión en dos segmentos.

El desarrollo de esta técnica, fué cuando el principio biomecánico de las dos columnas de Holdsworth, estaba en voga y la instrumentación de la columna por la región posterior en este concepto, hero suficiente, con la introducción de una tercera columna por Denis (5) el Dr Luque, inició con la fijación de la columna en forma segmentaria con los tornillos transpediculares (15) creando la técnica ISF (interpeduncular segmental fixation), este sistema involucra las tres columnas de Denis, ya que el tornillo llega hasta

el cuerpo vertebral, fijando los tornillos, a las barras mediante alambrado, por un dispositivo especial en las cabezas de los tornillos, y posteriormente mediante el uso de placas. Por lo tanto dando una fijación biomecánica mas estable.

DEFINICION DE INESTABILIDAD ESPINAL POR EL CONCEPTO DE LAS TRES COLUMNAS

Las tres columnas espinales, estan formadas de la siguiente manera (fig 1).-

1- la columna anterior esta formada por el ligamento -- longitudinal anterior, la mitad anterior del cuerpo y anillo fibroso.
2- La columna media por el ligamento longitudinal posterior, la mitad posterior del cuerpo vertebral y del anillo fibroso.
3- La columna posterior esta compuesta por el arco neural posterior, junto con el complejo ligamentario -- posterior; ligamento supraespinoso, ligamento interespinoso, capsulas articulares y ligamento amarillo.

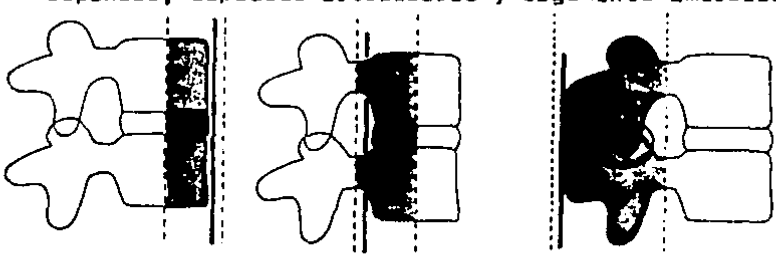

fig. 1 las tres columnas de Francis Denis.

Clasificación de las fracturas espinales, de acuerdo al sitio del eje instantaneo en el momento de la carga axial. (fig. 2)

A) fracturas por compresión, es una falla bajo compresión de la columna anterior, con una falla parcial de la columna posterior a nivel del aparato ligamentario - que indica fuerzas de tensión a este nivel, la columna media esta intacta, siendo de mayor importancia ya que previene la subluxación o compresión de los elementos - neurales.

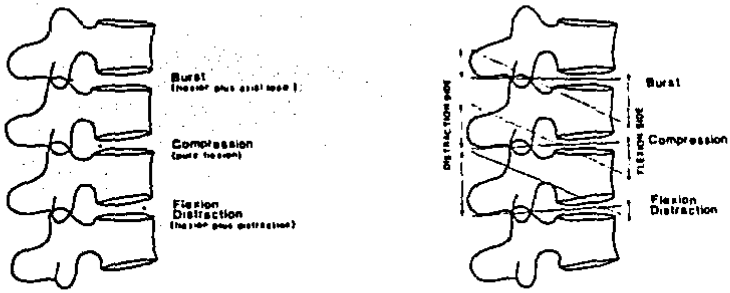

fig. 2 eje instantaneo, en el momento de la carga axial, en los diferentes tipos de fractura

Caracteristicas radiográficas, la lateral muestra un cuerpo posterior normal (columna media intacta), la distancia interespinosa del segmento comprimido esta incrementada. La Tac raramente esta indicada, pero demuestra un anillo vertebral intacto, sin retropulsión dentro del canal (fig 3).

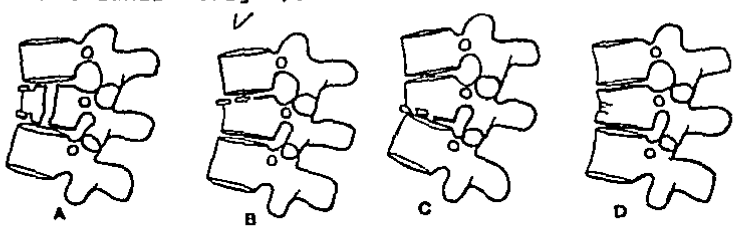

fig. 3.. subtipos de fracturas por compresión.

B) Fracturas Estallamiento. Resultan de falla bajo la carga axial, tanto de la columna anterior como media, Originada en el nivel de una o ambas plataformas de la misma vertebra.

Caracteristicas radiológicas, La lateral muestra una fractura de la pared posterior de la corteza, pérdida de la altura del cuerpo vertebral posterior e inclinación y retropulsión de fragmentos óseos dentro del canal (falla por compresión de la columna media). La AP demuestra un patognomónico incremento de la distancia interpedicular, con fractura vertical de la lamina y --

desplazamiento de las articulaciones posteriores.
TAC el anillo vertebral es fracturado, anterior y posteriormente los fragmentos óseos son secuestrados en el canal espinal y encarcelado por el arco posterior. (fig 4).

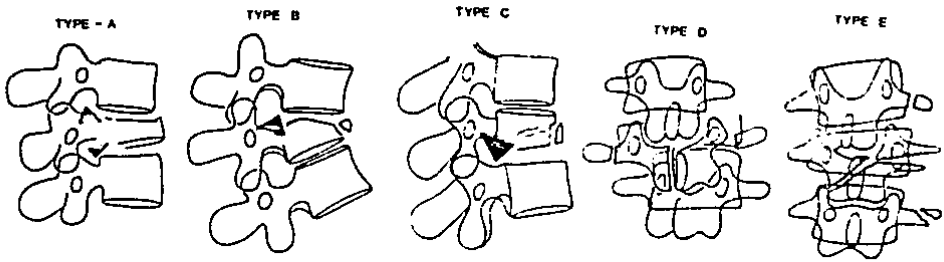

fig. 4 subtipos de fracturas por estallamiento

Clasificación de las fracturas estallamiento.

tipo A) Fractura de ambas plataformas durante la carga axial. El hueso es desplazado dentro del canal a nivel de ambos discos adyacentes a la vertebra conminuta.
tipo B) Fractura de la plataforma superior, esta es la más común y es encontrada principalmente en la unión toracolumbar, siendo un mecanismo conjunto de carga axial y flexión.
tipo C) Fractura de la plataforma inferior, es la más rara, su mecanismo es tambien de carga axial con flexión
tipo D) Estallamiento y rotación, esta fractura puede ser diagnosticada como fractura luxación, por el componente rotacional, sin embargo estan presentes todos los signos de estallamiento, con incremento de la distancia interpedicular, conminución del cuerpo vertebral, y fractura vertical de las laminas, la TAC puede identificar la invasión de fragmentos óseos y/o disco dentro del conducto. El mecanismo de producción es una combi-

nación de carga axial y rotación.
tipo E) Estallamiento y flexión lateral; Este tipo de fractura difiere de la compresión lateral en que esta presante un incremento de la distancia interpedicular en la radiografia AP, la lateral demuestra retropulsión del hueso de la pared posterior dentro del canal. TAC demuestra el fragmento óseo extruido y mas lateralizado que en los otros tipos de fractura estallamiento.

C) Fracturas por distracción o cinturón de seguridad.

Representan una falla tanto de la columna posterior como media bajo fuerzas de tensión generadas por flexión con un eje instantaneo en la columna anterior.- Este tipo de fractura será inestable en flexión y no representa asociación con subluxación, lo cual indica que la altura anterior es tambien dañada y entraria dentro de las fracturas luxación.
Caracteristicas radiológicas. (fig. 5) signos patognomonicos de este tipo son la división horizontal de los procesos transversos, y de los pedículos , tambien puede haber horizontalización de los procesos espinosos o de la pars interarticularis, en algunos casos existe un incremento de la distancia interespinosa, con un mínimo de avulsión ósea, puede haber un incremento de la altura del disco. La TAC no proporciona información adicional para este tipo de fracturas. ya que los cortes horizontales son paralelos al sitio afectado.

Subtipos de fracturas por distracción. se divide según el nivel de la lesión, el primero es una fractura a través del hueso o como una lesión ligamentaria nivel del ligamento supraespinoso, procediendo a la parte anterior del disco. El segundo nivel de lesión en la cual la columna media puede ser dañada a través del hueso o el disco.



fig. 5 niveles de lesión en las fracturas por distracción

D) Fracturas Luxación. Estas son las mas inestables --- presentan daño de las tres columnas bajo compresión, -- tensión, rotación o corte.
Caracteristicas radiológicas. Los signos patognomonico son la subluxación o luxación vista en la AP o lateral- algunos signos indirectos pueden sugerir este tipo de- fractura, la presencia de múltiples fracturas costales- fracturas de los procesos trasnversos, de los procesos- articulares, un leve incremento de la altura del disco, o una mínima compensación del cuerpo vertebral.

Existen tres subtipos.

1) Fractura luxación por flexión-rotación. Hay usual-- mente una completa ruptura de la columna posterior y me dia bajo tensión y rotación. La columna anterior puede caer en rotación o en algunos casos en combinaciones -- variadas de compresión rotación. La falla a nivel de - la columna media y anterior puede ocurrir a traves del- cuerpo vertebral o puramente a traves del disco (fig 6) las caracteristicas radiológicas demuestran subluxa---- ción o luxación de un cuerpo sobre el otro, un incremen to de la distancia interespinosa, desplasamiento de un proceso articular sobre el otro. La TAC demuestra la -

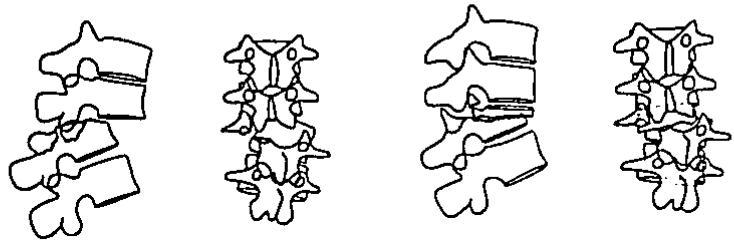

fig. 6 fracturas luxación del tipo de flexión rotación

oclusión del conal o una luxación facetaria no vista en la radiografía simple.

2) Fractura luxación por Corte. Resulta de un mecanismo de extensión con lesión del ligamento longitudinal anterior. El disco es primero roto anteriormente con dirección posterior donde la continua fuerza cortante traslada el segmento superior sobre el inferior o viceversa. (fig. 7,8,9,10)

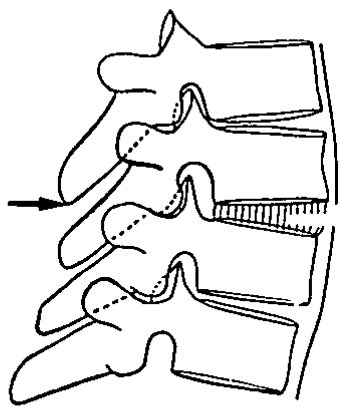

fig. 7 fractura luxación tipo corte, momento en que se lesiona el lig. long. ant.

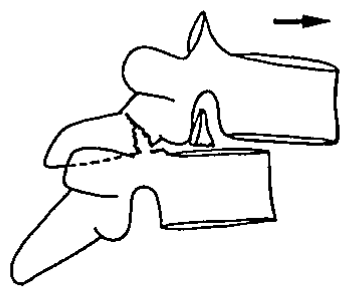

fig. 8
fractura luxación por corte posterior.

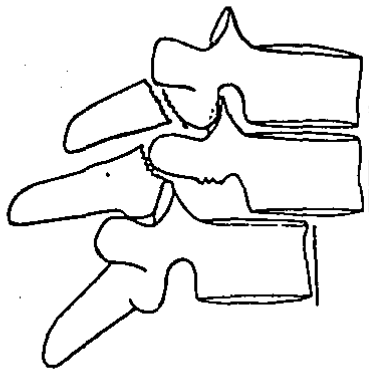

fig.9fractura luxación por corte posteroanterior.

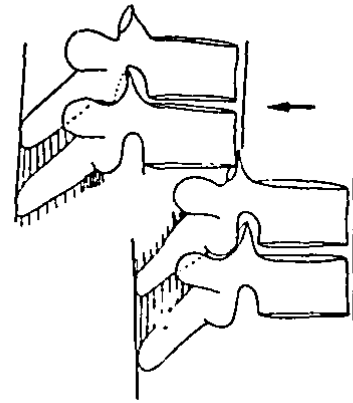

Fig. 10 fractura luxación por corte anteroposterior

3) Fractura luxación por flexión-distracción. Estan remedan el mecanismo de las del tipo de distracción, con lesión de la columna posterior y media bajo tensión, -- sin embargo presentan desgarro del anillo fibroso anterior, Las caracteristicas radiológicas son: división-horizontal de los procesos transversos, pedículo y procesos espinosos. (Fig. 11)

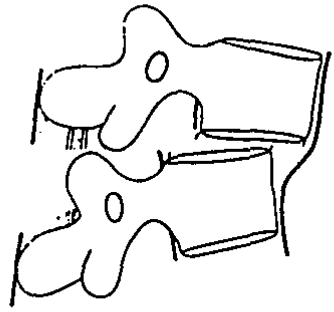

fig. 11 fractura luxación del tipo de flexión distracción.

MATERIAL Y METODO

Los pacientes del presente estudio fueron tratados en el servicio de columna y cadera del Hospital de especialidades, de Puebla del IMSS, en el período comprendido del 1ero de enero de 1987 al 30 de junio de 1988, tomando como población objetivo, a todos los pacientes que ingresaron con lesión traumática de columna toracolumbar, y a los que se les realizó una instrumentación espinal segmentaria de Luque, teniendo como objetivos:

1- Efectuar una revisión clínica de estos pacientes tanto en el preoperatorio, postoperatorio mediato y tardío, con fracturas inestables, revisando el grado de compromiso neurológico según la clasificación de Frankel.
2- Realizar una evaluación radiológica del sitio de la lesión y clasificar esta según los criterios de Francis Denis.
3- Hacer una comparación radiográfica en el preoperatorio mediato y tardío del foco lesionado, valorando el grado de artrodesis posterior.

Se realizó el estudio mediante un protocolo, observacional, retrospectivo, transversal y descriptivo del tipo de encuesta descriptiva.

Todos los pacientes se les revicó en el postoperatorio tardío, con un mínimo de 6 meses, para valorar el grado de artrodesis, ya que en los reportes previos (12) se logra una consolidación clínica y radiográfica a los 4 meses.

Unicamente se les tomo radiografías simples a todos los pacientes, tanto al momento de su ingreso, con-

trol radiológico en el postoperatorio mediato, y cuando menos un control despues de 6 meses.

Todos los pacientes a los que se les realizó una instrumentación espinal segmentaria, por causas de otra patología (escoliosis, tumores, fracturas patológicas, y procesos degenerativos) fueron excluidos.

51 pacientes fueron captados, durante el periódo que comprendió el estudio, pero desgraciadamente solo 14 pacientes se les logró realizar el seguimiento, ya que el hospital es un centro de concentración, y varios pacientes provenian de otros estados y no acudieron a su control, otros no tenian el expediente radiológico completo.

El periódo de tiempo para la valoración de estos pacientes en promedio fué de 8 meses, con un rango de 6 a 18 meses, el promedio de edad de los pacientes fué de 30a.con un rango de 17 a 49 años de edad, el nivel vertebral de la lesión fué; la primera lumbar en 7 casos, en la segunda y quinta lumbar en 2 casos respectivamente, la onceava dorsal, la doceava dorsal y la cuarta lumbar en un caso respectivamente, el mecanismo de la lesión fué el siguiente; en 8 casos por una caida de una altura específica, en 3 casos fueron accidentes automovilisticos, en 2 casos les cayó un objeto pesado sobre la región dorsal y en 1 caso fué una agresión en la vía pública, 2 pacientes tuvieron lesiones acompañantes uno con una fractura de fémur y otro con una fractura de astrágalo.

A todos los pacientes se les realizó una instrumentación espinal posterior, mediante un abordaje posterior

en la linea media, en tres casos con fracturas lumbares bajas se les realizó una artrodesis lumbosacra, en los casos 5 y 12 (tabla 2) se les instrumentó con la técnica de Luque-Galveston, fijandolas a las crestas iliacas en el caso 19 (tabla 2) se le realizó un Harry-Luque -- con una barra sacra de Harrington, y alambrado sublaminar.

En tres casos se realizó una corporectomia por vía anterior y artrodesis intersomática con injerto de - cresta iliaca, autologo.

RESULTADOS

De los 14 pacientes en los que completamos el estudio, con un seguimiento mínimo de 6 meses, encontramos 6 fracturas por compresión, 7 por estallamiento y 1 fractura luxación, de acuerdo a la clasificación de Francis Denis (tabla 1), la mayor parte de las fracturas por compresión, son a nivel de la unión toracolumbar, siendo en 5 casos, solo una en L4, en cuanto a las fracturas estallamiento fué mas variable el nivel lesionado en nuestro estudio (tabla 2).

Tabla 1

Tipo de fracturas* en esta serie		
Fracturas por compresión	6	43%
Fracturas estallamiento	7	50%
Fracturas luxación	1	7%
Total	14	100%

*Según Francis Denis

En cuanto al estado neurológico de estos pacientes encotramos 7 casos que corresponde al 50% del total, con daño neurológico (tabla 3) un paciente con una fractura por compresión a nivel de L1, el cual evolucionó hacia la mejoría, en estos pacientes utilizamos la clasificación de Frankel, 5 pacientes con fractura estallamiento, tuvieron lesión neurológica, un paciente con sección medular completa, el cual permanció sin cambios despues de la cirugía y el resto mejoraron cuando menos una categoria en la escala de Frankel, y una fractura luxación tambien con paraplegia, permaneció sin cambios.

Tabla 2

caso	edad	tipo de fractura*	nivel	lesión neurologica+		colapso o acuñamiento		observaciones
				preQx	seguimiento	Preqx	Seg.	
1	26	compresión	L1 y L2	E	E	L1 14% L2 15%	L1 14% L2 15%	ruptura del alambre.
2	26	estallamiento	T11	C	D	50%	55%	bursa sobre una barra.
3	49	compresión	L1	D	E	45%	50%	corporectomia a los 2 M.
4	39	compresión	L1	E	E	35%	35%	
5	17	estallamiento	L5	C	D	30%	30%	corporectomia.
6	40	Fractura luxación	T12 L1	A	A	30%	30%	
7	21	estallamiento	L1	A	A	30%	35%	
8	27	estallamiento	L2	E	E	10%	10%	
9	34	estallamiento	L1	C	E	60%	64%	
10	19	estallamiento	L5	E	E	60%	70%	corporectomia a los 2 m.
11	45	compresión	T12	E	E	26%	26%	
12	32	compresión	L4	E	E	22%	25%	
13	22	compresión	L1	E	E	21%	21%	
14	44	estallamiento	L2	E	E	18%	18%	

*según Francis Denis + según Frankel.

tabla 3

casos con lesión neurológica

	num.	sin cambio	mejoraron
Fx por compresión	1	-	1
Fx estallamiento	5	1	4
Fx luxación	1	1	-

En lo que se refiere al grado de artrodesis, todos los pacientes a los 6 meses, tuvieron, clínica y radiológicamente evidencia de consolidación de la artrodesis posterior, en ningún caso se encontro datos de pseudo-- artrosis.

En 9 pacientes con formación de un gibe despues - del traumatismo, 6 permanecieron igual o mejoraron despues de la cirugía, en solo 3 casos la formación de gibe aumento en promedio 5 grados, y esto fué dentro de - los primeros 4 meses despues de la cirugía, es decir antes de la consolidación de la artrodesis, ya que despues de 6 meses no se encontro datos de un aumento de la xifosis. (tabla 4).

A tres pacientes se les realizó corporectomia por vía anterior, en un caso de fractura por compresión en el cual se observo un aumento del acuñamiento de la pared anterior del cuerpo de L1 (caso 3) a los dos meses llegó a 50% con la formación de gibe, aún sin datos -- neurológicos. En dos casos de fractura estallamiento - de L5, en el caso 5 se le realizó la corporectomia 9 días despues de su ingreso, yq que primero se le coloco una instrumentación por vía posterior con técnica de - Luque-Galveston, es una fractura estallamiento de L5 -

ESTA TESIS NO DEBE SALIR DE LA BIBLIOTECA

con un colapso del 30% y con lesión neurológica tipo C, despues de la corporectomia mejoró una categoria, permanece con una lesión del ciático popliteo externo dellado derecho. En otro caso de fractura de L5 por estallamiento, un joven de 19 años de edad, sin datos de lesión neurológica y con un colapso del 60%, se le instrumento por vía posterior con técnica de Harry-Luque, con una barra sacra, en un control a los 2 meses se incrementó el colapso a un 70%, sin datos de lesión neurologica, se le realizó la corporectomia por vía anterior y permanece sin alteraciones neurológicas.

El estado de los implantes en los 14 pacientes fué satisfactorio, en un solo caso se encontro ruptura de los alambres en los extremos distales de la instrumentación, sin consecuencias para el paciente, se retiró el implante, y el paciente fué dado de alta y regresó a su trabajo, en otro paciente el implante formó una bursa en el extremo proximal de la barra, se recortó la barra y continuó sin alteraciones.

tabla 4

formación de giba		
num.	permanecieron igual o mejoraron	aumento
9	6	3*

*promedio 5 grados.

DISCUSION

La instrumentación espinal segmentaria de Luque -- produce una fijación interna rígida de la columna por la fijación de cada vertebra en tres puntos, por las -- dos barras y el alambrado subleminar a cada nível, usando el disco intervertebral como tercer punto de fijación con éste método de fijación segmentaria, generalmente - no se requiere de fijación externa y promueve la artrodesis, aunque una buena instrumentación no es substituto de una buena artrodesis.

Con las barras se logra realizar una buena reducción de las deformidades espinales resultantes del trauma, usandolas como brazos de palanca, sobre todo en las fracturas por compresión y en las fracturas luxación -- con un componente rotacional, en las fracturas estallamiento, para realizar la reducción se requiere de lo--- grar la altura original del cuerpo vertebral y en algunas ocaciones es necesario utilizar el outrigger, para lograr distracción, y posteriormente colocar la SSI, en nuestros casos de fracturas estallamiento no se utilizó este procedimiento y quizas por esto continuó el colapso en el seguimiento de estos pacientes.

Para lograr una buena artrodesis es necesario realizar una apropiada decorticación, y aplicación de in-- jerto de cresta iliaca, nosotros utilizamos en región - toracolumbar la artrodesis de tipo Hibbs-Risser, colo-- cando el injerto y por consecuencia fusionando el total de niveles fijados, en este aspecto el Dr Luque (12) en algunos pacientes solo fusiona el área de los cambios - patológicos, y al retirar la fijación regresa la flexibilidad del área no fusionada, y el reporta casos de pa

cientes a los que se les retiró la instrumentación al - año, sin encontrar evidencia de artritis facetaria, por la inmovilización prolongada de estas facetas.

No encontramos el signo de espalda plana, por sobrecorrección de la xifosis y/o lordosis, y por el área tan larga que en ocaciones se fusiona, (5 o 6 niveles)

En el área lumbosacra, utilizamos la fusión de tipo Watkins, en un paciente con fractura de L5, si se encontró un caso de pérdida de la lordosis lumbar, pero - hasta la fecha se encuentra asintomático.

En cuanto a las fracturas estallamiento, se requiere de un plan diagnóstico y terapeútico mas completo ya que hay que valorar el estado del conducto medular y de los elementos posteriores, y de acuerdo a reportes en - la literatura, creemos conveniente en este tipo de fracturas, el de auxiliarse con elementos de diagnóstico - mas sofisticados, como la TAC simple o contrastada, y valorar el grado de compromiso del conducto medular y decidir el tipo de cirugía , en esta serie a pesar de - que la mayoria de los pacientes con fractura estalla--- miento mejoraron neurológicamente, a dos hubo necesidad de realizar descompresión por vía anterior, uno en forma temprana y otra tardíamente, estamos concientes del- pequeño número de pacientes y del periódo tan corto de seguimiento, ya que en algunos reportes, en ocaciones - sigue existiendo colapso y retropulsión de fragmentos - al canal, en pacientes con mas de un año de evolución - a pesar de que se les realizó fijación y artrodesis por vía posterior.

En los pacientes con fracturas estallamiento con

lesión neurológica parcial, es necesario el realizar una descompresión por vía anterior en forma temprana ya que existe una mayor oportunidad de recuperación neurológica, ya que probablemente la compresión, afecta la vascularidad de la médula y esta afección puede ser reversible dentro de las primeras horas. En estudios experimentales se ha demostrado, que la materia gris central es más suceptible a la isquemia causada por hemorragia aguda y edema, por diapedesis e insuficiencia en el retorno venoso, y que progresa rápidamente dentro de las primeras 4 a 8 horas, y es irreversible a los 5 días, despues de este tiempo progresa a la necrosis de la sustancia gris.

CONCLUSIONES

1- La instrumentación espinal segmentaria de Luque provee una buena fijación interna rígida, y elimina la necesidad de soporte externo.

2- La artrodesis promovida por esta fijación se estimula por una buena decorticación y facetectomias.

3- La instrumentación espinal segmentaria, tiene versatilidad para la fijación en región lumbar baja, fijandose a las alas iliacas.

4- En los pacientes con fracturas estallamiento y en especial aquellos con lesión neurológica parcial, es necesario realizar estudios con tomografia axial computada, para valorar el estado del conducto vertebral y valorar una descompresión por vía anterior.

BIBLIOGRAFIA

1- Benson, D.R., Unstable thoracolumbar fractures, with - emphasis on the burst fractures. Clin. Orthop, 230; 14 1988.

2- Bohlman, H.H. and Eismont, F.J., Surgical techniques - of anterior descompresion and fusion for espina cord - injuries. Clin. Orthop. 154; 57, 1981.

3- Cotrel, Y., Dubousset, J., And Guilaumat, M., New universal instrumentation in spinal surgery. Clin. Orthop. 227; 10, 1988.

4- Davies, W.E. Morris, J.H. and Hill, V., An analysis - of conservative (non surgical) management of thoracolumbar fractures and fractures dislocations with neural-damage. J. Bone Joint Surg. 62A; 1324,1980.

5- Denis, F., The three column spine and its significance in classification of acute thoracolumbar spinal injuries, Spine 8; 817, 1983.

6- Dickson, J.H. Harrington, P.R., and Erwin, W.D., results of reduction and stabilization of the severely fractures thoracic and lumbar spine. J. Bone Joint. Surg.- 60A; 799, 1978.

7- Evans, J., Biomechanics of lumbar fusión. Clin. Orthop. 195; 58, 1985.

8- Gumleyes, G., Taylor,. T.K.F., and Ryan,. M., Distraction fractures of the lumbar spine. J. Bone Joint Surg. 648 520, 1982.

9- Harrington, P.R., The history and development of Harrington instrumentation. Clin. Orthop. 227; 3, 1988.

10- Larson, S.J., Holst, R.A., Hemmy, D.C., And Sances. -- Lateral extracavitary approach to traumatic lesions of the thoracic and lumbar spine. J. Neurosurg. 45; 628, 1976.

11- Lin, P.M., Cawtilli, Joyce. Posterior Lumbar Interbody Fusión Clin. Orthop. 180; 154, 1983.

12- Luque, E.R., Nelson, C., Ramirez-Wiella, G., Segmental spinal instrumentation in the treatment of fractures - of the thoracolumbar spine. Spine 7; 312, 1982.

13- Luque, E.R., The anatomic basis and development of -- segmental spinal instrumentation. Spine 7;256,1982.

14- Luque, E.R., Segmental spinal instrumentation of the- lumbar spine. Clin. Orthop. 203;126,1986.

15- Luque, E.R., Interpeduncular segmental fixation. Clin Orthop. 203;54;1986.

16- Magerl, F.P., Stabilization of the lower thoracic and lumbar spine with external skeletal fixation. Clinc.- Orthop. 189;43;1984.

17- Mc Afee, P.C., Bohlmann, H.H. adn Yuan, H.A. Anterior descompresion of traumatic thoracolumbar fractures -- with incomplete neurological deficitis using a retro- peritoneal approach. J. Bone Joint Surg. 67A;89, 1985

18- Mc Afee, P.C., Lubicky, J.P. and Werner, F.W. The va- lue of use of computad tomography in thoracolumbar - fractures. J. Bone Joint Surg. 65A;461,1983.

19- Mc Afee, P.C. Yuan, H.A., Fredrikson, B.E. The use of segmentalspine instrumentation to preserve longitudi- nal spinal growth. J. Bone Joint Surg. 65A; 935, 1983

20- Roy Camille, R. Saillant R. and Mazel, C., Internal - fixation of the lumbar spine with pedicle screw pla-- ting. Clin. Orthop. 203;7.1986.

21- Stefee, A.D. Biscup, R.S. and Sitkowski, D.J. Segmen- tal spine plates with pedicle screw fixation a new in ternal fixation device for dosorders of the lumbar -- and thoracolumbar spine. Clin. Orthop. 203;45,1986.

22- Trafton, P.G., and Boyd, C.A., Computad tomography of thoracic and lumbar spinal injuries. J. Trauma. 24;-- 506,1984.

23- Keene, J.S., Glotez, T.H., Alter, A.J. Diagnosis of - vertebral fractures, J. Bone Joint Surg. 64A;586,1982.

24- Wenger, D.R. Carollo, J.J., Biomechanics of Segmental spinal instrumentation. In Luque E.R. (ed); Segmental spinal instrumentation. Thorofare, NJ. Slack, 1984 pp 31-47.