

11242 31
2ej



UNIVERSIDAD NACIONAL AUTONOMA DE MEXICO

**FACULTAD DE MEDICINA
DIVISION DE ESTUDIOS DE POSGRADO
INSTITUTO NACIONAL DE LA NUTRICION
"SALVADOR ZUBIRAN", MEXICO**

**EVALUACION SONOGRAFICA DUPLEX EN
EL PACIENTE TRANSPLANTADO
RENAL CON RECHAZO**

TESIS PROFESIONAL
QUE PARA OBTENER EL TITULO DE
MEDICO ESPECIALISTA EN
RADIODIAGNOSTICO
P R E S E N T A
DR. ENRIQUE ROJAS HERRERA



**TESIS CON
FALLA DE ORIGEN**

MEXICO, D. F.

ABRIL DE 1992.



UNAM – Dirección General de Bibliotecas Tesis Digitales Restricciones de uso

DERECHOS RESERVADOS © PROHIBIDA SU REPRODUCCIÓN TOTAL O PARCIAL

Todo el material contenido en esta tesis está protegido por la Ley Federal del Derecho de Autor (LFDA) de los Estados Unidos Mexicanos (México).

El uso de imágenes, fragmentos de videos, y demás material que sea objeto de protección de los derechos de autor, será exclusivamente para fines educativos e informativos y deberá citar la fuente donde la obtuvo mencionando el autor o autores. Cualquier uso distinto como el lucro, reproducción, edición o modificación, será perseguido y sancionado por el respectivo titular de los Derechos de Autor.

INDICE DE CAPITULOS

	Pág.
I.- INTRODUCCION	1 - 4
II.- PREPARACION DEL PACIENTE PARA EL TRANSPLANTE	4 - 5
III.- HISTOCOMPATIBILIDAD	5
IV.- DONADOR	6
V.- EVOLUCION DESPUES DE LA CIRUGIA	7 - 9
Va.- DIAGNOSTICO DE RECHAZO	11 - 14
VI.- INMUNOSUPRESION Y SUS COMPLICACIONES	14
VII.- TRANSPLANTE DE DONADOR VIVO-RELACIONADO	14 - 16
VIII.- DOPPLER EN EL TRANSPLANTE RENAL	16 - 18
IX.- RECHAZO DEL INJERTO	18 - 30
JUSTIFICACION	31
OBJETIVOS	31
INFORMACION A RECOLECTAR (ULTRASONIDO)	31
UNIDADES DE OBSERVACION	32
MATERIAL Y METODOS	32 - 33
RESULTADOS	34 - 41
DISCUSION	42 - 45
CONCLUSIONES	47
BIBLIOGRAFIA	48 - 49

VALORACION ULTRASONOGRAFICA DUPLEX EN PACIENTES
TRASPLANTADOS RENALES

I. INTRODUCCION:

El primer trasplante en humanos se efectuó en la década de los años - '50, cuando un riñón de cadáver se injerto en un paciente con insuficiencia renal crónica terminal.

Algunos de estos trasplantes lograron funcionar y permitieron la remi sión de los signos y síntomas de la uremia; sin embargo dentro de los 3 a 5 meses, presentaron falla secundaria de rechazo , el cual sólo - presenta la respuesta inmune del receptor a los antígenos presentes - en el injerto.

La incapacidad para controlar la respuesta inmune, limitó el uso del trasplante renal durante los siguientes 10 años, y este hecho se re- flejó en ese periodo de tiempo ya que solo se efectuaron 30 trasplan- tes en los Estados Unidos de Norte América. No es hasta el año de - - 1961, en que el uso rutinario de azatriopina y prednisona convierte - el trasplante en una alternativa terapéutica real para el paciente - con insuficiencia renal crónica terminal.

En los años subsecuentes, se desarrollaron nuevos medicamentos más - potentes y en algunos casos más selectivos, junto con estos adelantos y con el mejor conocimiento de los mecanismos inmunes involucrados - en el rechazo, se ha logrado una mejor sobrevida del paciente tras- - plantado. Cuando se compara la sobrevida del paciente sometido a - diálisis, se observa una mejor sobrevida en los primeros, sin embargo cuando se compara la sobrevida obtenida en los pacientes sometidos a

trasplante de cadáver con los de diálisis, los resultados son semejantes, sin embargo, la calidad de vida de los sujetos que tienen un -- trasplante exitoso es francamente superior a los que son tratados con diálisis.

Los riñones para trasplante, proceden de dos fuentes principales; donadores vivos o sujetos con muerte cerebral. Habitualmente los donadores vivos son familiares en primer grado, sin embargo, en años recientes debido al incremento en la sobrevida de los trasplantes, la posibilidad de utilizar donadores vivos emocionalmente relaciones existe, siempre y cuando la donación sea altruista y la motivación de los donadores sea real.

En los países desarrollados, la mayoría de trasplantes son de donador cadáver y con el uso de los nuevos métodos de inmunosupresión la sobrevida de los mismos es cada vez mejor, de tal suerte, que si la disponibilidad de donadores de cadáver iguala la demanda, deberá de desaparecer la necesidad y las presiones de utilizar donadores vivos.

Es importante resaltar que el tratamiento del paciente con enfermedad crónica terminal de los riñones, debe ser el trasplante renal exitoso después de un periodo variable en programas de diálisis; sin embargo no podemos dejar de recordar que algunos sujetos con insuficiencia renal crónica terminal, ya sea por motivos médicos o inmunológicos, no pueden recibir un trasplante, de tal forma que lo que debe ofrecerse a los pacientes con IRCT, son programas en conjunto de diálisis y -- trasplante.

En la actualidad la detección oportuna y la diferenciación de las - anomalías que pueden acompañar al rechazo, son importantes para instituir la modalidad apropiada terapéutica.

Inicialmente la edad máxima para considerar a un paciente candidato a trasplante de riñón, fué de 50 años, en la actualidad se trasplantan pacientes hasta de 65 años. Se trata de pacientes que no toleran en forma adecuada la diálisis, expresan el deseo de someterse a este procedimiento quirúrgico y son susceptibles de rehabilitarse.

Dentro de las causas metabólicas que aún se consideran como contraindicación para el trasplante, se encuentran la oxalosis y la enfermedad de Fabry, existiendo ya en la actualidad informes aislados en - que se ha logrado trasplantar estos casos con éxito. Considerando - que en la actualidad la población de pacientes diabéticos que son sometidos a trasplante, es cada vez mejor.

La mayoría de pacientes sometidos a trasplante, proviene de programas de hemodiálisis o diálisis peritoneal. Si bien aquellos que son sometidos a diálisis peritoneal sufren con frecuencia de infecciones no parece que existan mayor número de infecciones después del trasplante.

Las causas que con más frecuencia contraindican el trasplante, son - infecciones activas y neoplasias malignas, ambas contraindicaciones son temporales puesto que se efectúa el trasplante en presencia de - las mismas con el uso de la inmunosupresión ambas empeoran, sin - - embargo cuando desaparece la infección o el paciente tiene más de -

dos años libre de la enfermedad neoplásica (2) pueden ser candidatos a trasplante.

II. PREPARACION DEL PACIENTE PARA EL TRASPLANTE.

Transfusiones.- Antes de la mitad de la década de los años 70's. las transfusiones de sangre para trasplante eran utilizados exclusivamente en los casos de pacientes con síndrome anémico y enfermedad coronaria, las razones por las cuales se tenía este criterio, eran evitar la sensibilización del receptor a antígenos histocompatibilidad presentes en la superficie celular de leucocitos y plaquetas y con esto disminuir las posibilidades de rechazo hiperagudo o acelerado, sin embargo posteriormente se demostró que los sujetos que habían sido transfundido pretrasplante, tenían una mejor sobrevida del injerto al compararse con los no transfundidos.

La razón por la cual se piensa que tenga efecto benéfico, es la selección del paciente, (1) en el caso de transfusión de donador específico, este efecto se observa claramente puesto que aquellos sujetos que se sensibilizan no reciben el trasplante de su donador y - - sólo son trasplantados los que no responden.

En la experiencia del INNSZ (18) en los últimos 5 años el grado de sensibilización en este grupo de pacientes fué de 25% y la sobrevida del injerto en aquellos que se trasplantaron fué de 70% a 3 años, - que es muy superior a lo obtenido en este grupo específico de pacientes en los cuales antes de la era de la trasfusión, tenían una sobrevida de 55% al año (8).

En estudios experimentales, se ha sugerido que el efecto de las transfuciones no específicas, es de inmunosupresión, probablemente secundario a la generación de células supresoras, esto se manifiesta en - los pacientes que al recibir transfusiones no específico, muestran - un grado de sensibilización, menor número de rechazos severos y mayor sobrevida al injerto. (8)

Además de la compatibilidad de grupo sanguíneo y compatibilidad en antígenos de HLA, es necesario efectuar pruebas cruzadas entre el donador y receptor con el fin de conocer si existen anticuerpos en el receptor que están dirigidos en contra de los antígenos HLA. La presencia de pruebas cruzadas positivas en contra de linfocitos T y - - posiblemente linfocito B, contraíndican el trasplante puesto que el depósito de estos anticuerpos circulantes en el injerto pueden producir rechazo hiperagudo.

III. HISTOCOMPATIBILIDAD:

La capacidad de distinguir entre lo propio y lo extraño, está presente aún en los organismos más primitivos y todos los mamíferos estudiados, contienen una región única en uno de sus cromosomas que codifica a los antígenos mayores o fuertes del trasplante, estos antígenos de histocompatibilidad, son altamente polimórficos y de hecho es el sistema genético más complejo conocido en la actualidad; se trata de estructuras moleculares que se localizan en la superficie - de las células y que son capaces de establecer en el huésped la distinción inmunológica entre lo propio y lo extraño. Debido a los grandes adelantos en la biología molecular así como en la inmunología, ha

sido posible expandir en forma dramática el conocimiento de la organización genómica y molecular de los antígenos mayores de histocompatibilidad y sus funciones.

IV. DONADOR:

En el caso del donador vivo emparentado, se requiere que este sea un sujeto sano y dentro de su estudio médico es necesario una evaluación muy cuidadosa de la función renal y tracto genitourinario, así mismo la valoración psicológica es muy relevante puesto que debe de establecerse con gran cuidado la genuinidad en la motivación para donar un riñon y la ausencia de presiones por parte de los familiares o del mismo receptor. En el caso de los donadores vivos no emparentados, las mismas consideraciones que las previas deben efectuarse y debe de ser considerada esta donación como excepcional y bajo circunstancias muy especiales. (3) En ambos casos debe de reiterarse que un donador tenga una función renal normal y ninguna evidencia de hipertensión.

En el caso de trasplante de cadáver, se acepta en forma generalizada el donador con diagnóstico de muerte cerebral, en nuestro país los criterios para establecer la muerte cerebral, se encuentran en los artículos 321 y 322 de la Ley General de Salud.

Los donadores se deben encontrar bajo ventilación mecánica y si bien la Ley General de Salud permite utilizar órganos desde el neonato hasta los 60 años, en los cuales no existan antecedentes de hipertensión, diabetes mellitus, enfermedad renal primaria, neoplásicas fuera del sistema nervioso central, infecciones virales o bacterianas

y que se encuentra en condiciones hemodinámicas estables con un gasto urinario adecuado y con análisis de orina aceptable.

V. EVOLUCION DESPUES DE LA CIRUGIA:

Función Inmediata.- En la mayoría de pacientes sometidos a trasplante de donador vivo y en aproximadamente 50% de los pacientes sometidos a trasplante de cadáver (depende del tiempo de isquemia total), uno espera que el riñon funcione inmediatamente después del trasplante y cuando esto sucede el postoperatorio habitualmente es más sencillo, los pacientes generalmente tienen diuresis masivas de tal suerte que se requiere vigilar al paciente con un catéter central y diuresis horaria, reemplazar el volumen urinario con soluciones glucosadas alternando con soluciones salinas, si el volumen es mayor a los 100 ml. por hora, se administra un 80% de las pérdidas horarias lo cual se va modificando dependiendo de la evolución del paciente; así mismo se administra potasio si es necesario. En las siguientes 48 Hrs. post-trasplante, el enfermo habitualmente se siente bien y se le permite en el segundo día post-operatorio que efectúe sus actividades normales y entre el 7o. y el 10o. día pueden ser dados de alta. Posteriormente es necesario valorarlos tanto médica como bioquímicamente durante varias semanas acompañados de valoración sonográfica actual doppler (Fig. 1) la sensación de sentirse bien va acompañada de un aumento gradual en las cifras de hemoglobina que habitualmente al 3er. mes son totalmente normales y son la razón más importante junto con la desaparición de los síntomas de la uremia para su bienestar.

Función Retardada.- Después del trasplante, puede existir un retraso en la función del riñon o aún más, esto puede presentar después de tener una función normal inicial con lo cual aparece el dilema de la causa de la oliguria que incluye la presencia de necrosis tubular aguda, la cual por mucho es la causa más común de dicha falla.

(2).

La trombosis debe de ser excluida y la forma menos invasiva y actual es hacer la valoración sonográfica duplex del riñon trasplantado o bien un renogramagra con el hecho de evitar lo más posible la realización intervencionista de una angiografía.

Otra posibilidad de mala función inmediata, es la presencia de obstrucción de uretero o la presencia de fístula vesical, ambas pueden ser diagnosticadas con el uso del ultrasonido o tomografía axial computarizada, actualmente se ha venido mencionando la utilidad del índice de resistencia con sonografía duplex para la diferenciación de la hidronefrosis obstructiva o pelvecilla dilatada. (11).

La presencia de rechazo hiperagudo o rechazo acelerado, es otra de las causas de mala función inicial, esta posibilidad debe ser considerada en especial en pacientes con antecedentes de sensibilización previa como sucede en sujetos que son sometidos a un segundo traplan te o que tengan antecedentes de pruebas cruzadas positivas consideradas como antígenos no HLA; el diagnóstico de rechazo acelerado puede sospecharse por la presencia de edema, áreas de hipocogenicidad focal valoradas en el estudio sonográfico y dolor en el área del riñon trasplantado acompañados de fiebre; existen dos formas de - -

abordar el problema, la primera es la de dar un tratamiento con metilprednisolona o globulina antilinfocítica y ver los resultados y en la segunda es efectuar el diagnóstico por medio de una biopsia. En el caso del rechazo hiperagudo, habitualmente se presenta durante los primeros minutos después de la revascularización y en estos pacientes se efectúa la nefrectomía inmediatamente.

El diagnóstico de NTA, es por exclusión y se puede apoyar por los antecedentes de hipotensión en el donador, la presencia de isquemia prolongada, no debe olvidarse que en algunos casos la NTA se presenta en pacientes que han presentado buenos volúmenes urinarios durante las primeras 12 a 24 Hrs. para después disminuir gradualmente, - presentan el volumen urinario hasta la oliguria; este patrón se presenta más en la actualidad asociado al uso de ciclosporina y probablemente está en relación a nefrotoxicidad.

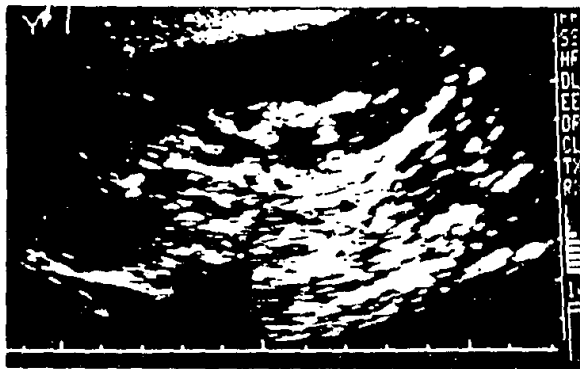


FIG. I ULTRASONIDO EN TIEMPO REAL CON TRANSDUCTOR SECTORIAL MOSTRANDO LA CERCANIA DEL ORGANÓ AL TRANSDUCTOR AL IGUAL QUE LA CARACTERIZACION CORTICO/MEDULAR

V. DIAGNOSTICO RECHAZO:

La detección temprana y segura del rechazo renal es importante para instituir la terapéutica más apropiada prontamente.

El rechazo agudo puede ocurrir siguiendo a la instalación del riñón trasplantado; la menor de la veces en forma aguda, otras en forma subaguda, durante las primeras semanas y más raramente antes del primer año. Histológicamente el rechazo agudo es dividido en dos formas intersticial y vascular, representando esta última la forma más severa de rechazo. (12)

Otras causas de falla renal post-trasplante, incluyen necrosis tubular particularmente en el periodo post-trasplante inmediato, obstrucción de los sistemas colectores, compromiso vascular, infección y toxicidad por ciclosporina.

Algunos diagnósticos de rechazo agudo han sido detectados por sonografía duplex (4). La sonografía duplex combina el tiempo real ultrasonográfico y la información vascular de los vasos sanguíneos con doppler de los vasos sanguíneos con doppler pulsado, el examen de la arteria renal, la anastomosis vascular reflejando cambios en el rechazo agudo que se pueden reflejar en cambios hacia la mejoría o empeoramiento en la sobrevida del injerto. Los cambios doppler incluyen incremento en la pulsatilidad de la onda arterial representan do una disminución relativa en el componente diastólico comparado con la velocidad sanguínea sistólica del flujo sanguíneo.

En nuestro estudio se efectuaron estudios sonográficos duplex en pacientes trasplantados y en estudios normales de seguimiento o disfunción renal de alguna causa.

El diagnóstico de rechazo hiperagudo, habitualmente se efectúa en sala de operaciones a diferencia del rechazo acelerado que aparece del 2o. al 3er. día del post-operatorio, es mucho más frecuente que se presente en pacientes con antecedentes de un trasplante previo y en algunos pacientes sometidos a transfusiones pre-trasplante, el diagnóstico habitualmente se efectúa por la presencia de fiebre, dolor en el área del riñon trasplantado y disminución de la función renal. (Fig. 2)

La razón para que aparezca un rechazo hiperagudo o acelerado es la presencia de anticuerpos preformados en contra de antígenos del donador, esta situación ocurre ante incompatibilidad de grupo sanguíneo, sensibilización previa por transfusiones, embarazo o trasplante. Es la casuística del INNSZ de 260 trasplantes, solo se presentó en dos ocasiones; en la actualidad es poco frecuente debido a que con las técnicas utilizadas en las pruebas cruzadas se detectan hasta niveles muy bajos de anticuerpos.

El rechazo agudo puede ocurrir en cualquier momento después de la primera semana del trasplante, pero habitualmente se presenta dentro de los 3 primeros meses después del trasplante y no es debido a la presencia de anticuerpos formados, pero sí a las diferencia de antígenos de histocompatibilidad entre el donador y el receptor.

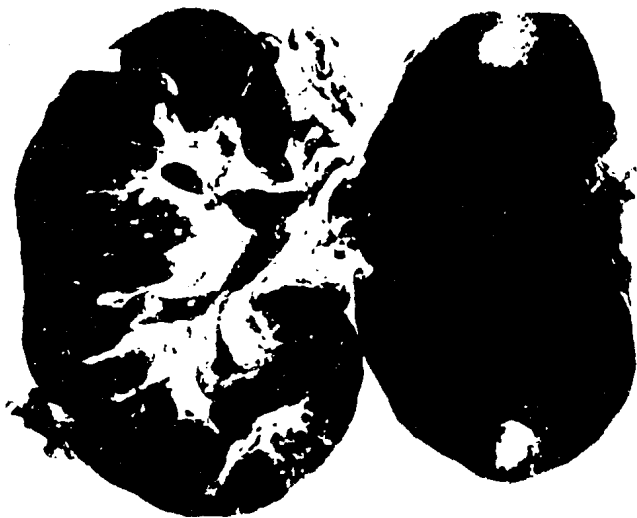

FIG. 3 ASPECTO MORFOLOGICO AL CORTE DEL RE--
CHAZO HIPERAGUDO. FALLA INMEDIATA DE
EL TRANSPLANTE MOSTRANDOSE EL RIÑON -
EDEMATOSO Y FLACIDO ISQUEMICO CON AREA
FOCAL DE NECROSIS.

En la mayoría de los pacientes, la administración de bolos de medilprednisolona a razón de 0 - 25 a lg. por 3 a 5 días, resuelven el problema y en un periodo de 1 a 3 días, se observa una respuesta favorable caracterizado por la disminución del tamaño renal y desaparición del dolor y fiebre.

En aquellos pacientes en que no responden al tratamiento con esteroides, el uso de anticuerpos monoclonales (que en la actualidad ha reemplazado a la globulina antilinfocítica o antitimocítica) del tipo de OKT3 se utiliza durante 10 a 14 días.

VI. INMUNOSUPRESION Y SUS COMPLICACIONES:

Las más usadas en la actualidad en la mayoría de los centros de trasplante son la azatioprina, los corticosteroides y la ciclosporina, - en algunos centros además de estas drogas, se utiliza la globulina antilinfocítica ó antitimocítica. Dependiendo del grado de compatibilidad entre donador y receptor, será la combinación de drogas que se emplean en la inmunosupresión.

VII. TRASPLANTE DE DONADOR VIVO RELACIONADO:

Después de haber sido efectuado el primer trasplante renal del Dr. - Peter Bent Brigham de Boston en el año de 1954, se han efectuado un número importante de trasplantes entre gemelos monocigotos.

Si en estos trasplantes no existen problemas técnicos, uno esperaría que la sobrevida del injerto fuera indefinida, sin necesidad de inmunosupresión. Sin embargo cuando la enfermedad original del receptor es glomerulonefritis, la frecuencia de recurrencia es substancial.

En la serie de Brigham es de 30 trasplantes entre gemelos idénticos seguidos a 27 años, desarrollan nefritis recurrente. La experiencia Europea registrada por la Asociación de Diálisis y Trasplante de Europa, muestra que de 41 pacientes, 36 se encuentran vivos y con función renal normal entre 1 y 14 años, después del trasplante dos fallaron por nefritis, dos por glomerulonefritis y uno falleció en un accidente.

Hermanos HLA Idénticos.- El trasplante renal entre hermanos es ideal en la experiencia del INNSZ, la sobrevida del injerto a 6 años es de 88% con una sobrevida del paciente de 92%, así mismo existen reportes de sobrevida a 3 años de 90 y 95%. En este grupo de trasplantes la inmunosupresión es necesaria puesto que un número importante de pacientes rechaza y en ocasiones puede ser la causa de la pérdida del riñón. (3) No hay duda que el rechazo en estos casos es secundario al reconocimiento de antígenos menores de histocompatibilidad y la sensibilización previa.

Existen otras formas de trasplante como el de padres e hijos no HLA idénticos, variando los resultados en relación con el grado de compatibilidad.

En la actualidad en el INNSZ se incluye terapia inmunosupresión triple en la que se incluye ciclosporina durante los primeros 3 meses post-trasplante, azatioprina y prednisona y los resultados con este tipo de manejo son muy satisfactorios.

El trasplante de donador vivo, emocionalmente relacionado y el de

donador de cadáver han mejorado en forma importante en la actualidad con el uso de los inmunosupresores.

VIII. DOPPLER EN EL TRASPLANTE RENAL:

Existen múltiples causas de falla renal post-trasplantes que incluyen rechazo agudo y crónico, necrosis tubular aguda (NTA), obstrucción de los sistemas colectores, estenosis arterial renal, oclusión vascular, toxicidad por ciclosporina e infección. La utilidad del ultrasonido en la evaluación morfológica del trasplante renal, se encuentra ya en la medicina actual bien establecida, (11) particularmente para determinar la presencia o ausencia de sistemas colectores dilatados y colecciones líquidas peritrasplante. La aplicación de la técnica doppler permite la detección del flujo sanguíneo y los cambios de velocidad en el riñón que ocurren en el riñón trasplantado y la evaluación de el sistema arterial y venoso que pueden excluir - - oclusión vascular y estenosis.

La evaluación doppler del riñón trasplantado puede ser realizada con transductores de alta frecuencia por su fácil localización de el órgano dado que no se encuentran asas intestinales que se interpongan entre el transductor y el riñón trasplantado. Con transductor sectorial se puede realizar en cortes longitudinales y transversales, la evaluación de la arteria renal principal anastomosada, los vasos intrarrenales son generalmente mejor evaluados con cortes longitudinales. Los signos doppler obtenidos de la arteria renal principal - - anastomosada, muestra un rápido incremento en la frecuencia en sistole seguido de una disminución gradual durante la diástole reflejando

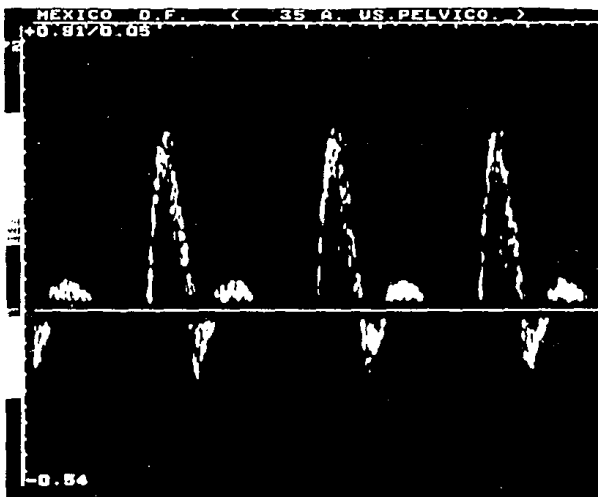


FIG. 4 SIGNOS ARTERIALES DOPPLER DE LA ARTERIA ILIACA EXTERNA. SE MUESTRA RAPIDA ACELERACION Y DESACELERACION EN SISTOLE ASOCIADA CON APERTURA ESPECTRAL DE VENTANA. EL FLUJO REVERSA TEMPRANO EN LA DIASTOLE ESTA PRESENTE (CABEZA - DE FLECHA).

flujo anterógrado persistente con baja microcirculación de impedancia.

Mínima turbulencia es obtenida en la arteria renal en el sitio de la anastomosis, la arteria ilíaca externa e interna pueden ser confundidas en el sitio de la anastomosis, sin embargo estas llevan un componente diastólico de reversa por su alta impedancia periférica.

(Fig. 4).

Los vasos intraparenquimatosos (lobares, segmentarias y arcuatas), - son valorados en cortes longitudinales y obtenemos de ellos la velocidad máxima, el índice de resistencia y las características de la - onda doppler. (Fig. 5)

IX. RECHAZO DE EL INJERTO:

Histológicamente, se reconocen dos formas de rechazo en el trasplante renal, el rechazo intersticial y vascular, en ambos el intersticio se edematiza y hay un acúmulo de plímorfonucleares. Las células inflamatorias se agrupan en los capilares intertubulares, vénulas y linfáticos, pero los glomérulos arteriolas y arteriales son normales.

El rechazo vascular agudo, la endovasculitis proliferativa puede ser asociada subsecuentemente con vasculopatía esclerosante crónica. Los espacios endoteliales, se asocian con edema de el endotelio, las plaquetas y depósitos de fibrina pueden adherirse al sitio de el vaso - dañado y ocasionar trombosis de el vaso, PROGRESANDO LA OBLITERACION DE LA LUZ VASCULAR.




FIG. 5 SEÑALES DOPPLER ARTERIALES EN UN INJERTO RENAL NORMAL. (A) ARTERIA RENAL PRINCIPAL EN EL HILIO, (B) A. SEGMENTARIA Y (C) INTERLOBAR Y (D) A. ARCUATA. CADA ONDA ESPECTRAL ES SIMILAR CUANDO EL PICO DE VELOCIDAD SANGUINEA SISTOLICA ES SEGUIDA DE UN DECREMENTO DURANTE LA DIASTOLE. LOS FLUJOS POR DEBAJO DE LA LINEA BASAL CONTINUOS REPRESENTAN FLUJOS VENOSOS.

Sampson (28), fue el primero en investigar el trasplante renal usando un flu j ó m e t r o expresado por la disminución, en el radio del pico de la arteria renal a la frecuencia de la arteria femoral correlacionándolo con episodios de rechazo. Un incremento en el radio fue observado cuando los pacientes respon d ían a la terapia antirechazo.

En episodios de rechazo renal agudo, existe una disminución en la frecuencia de pico sistólico y diastólico produciendo una onda doppler más pulsátil. Es to presenta una disminución en el flujo sanguíneo diastólico resultando de - incremento en la impedancia de los vasos periféricos en el injerto.

En rechazo severo la onda doppler muestra aceleración y desaceleración rápida y el flujo diastólico se hace mínimo o bien se manifiesta como reversa. - El incremento en la resistencia de la microcirculación, resulta de una endo-vasculitis en casos de rechazo agudo vascular. (Fig. 6)

El Doppler revela las condiciones hemodinámicas y complicaciones tempranas del rechazo renal, caracterizando sus ondas espectrales anormales midiendo el í n d i c e de pulsatilidad en caso de anomalías vasculares sugestivas de rechazo.

El doppler renal aunado en la actualidad con color es un método útil en la - detección de infarto segmentario que demuestra áreas focales hipoeoicas o - irregulares que sugieren necrosis. (Fig. 7)

La imagen en resonancia magnética se ha mencionado en la actualidad como un procedimiento útil en confirmar el infarto y provee una evaluación segura de la extensión cortical. (14, 15 y 16)

El uso de la imagen con resonancia magnética en trasplante renal y el uso -- contraste paramagnético pueda aumentar discretamente la intensidad en fase - T2 porque el incremento de agua se identifica con la claridad en esta fase -

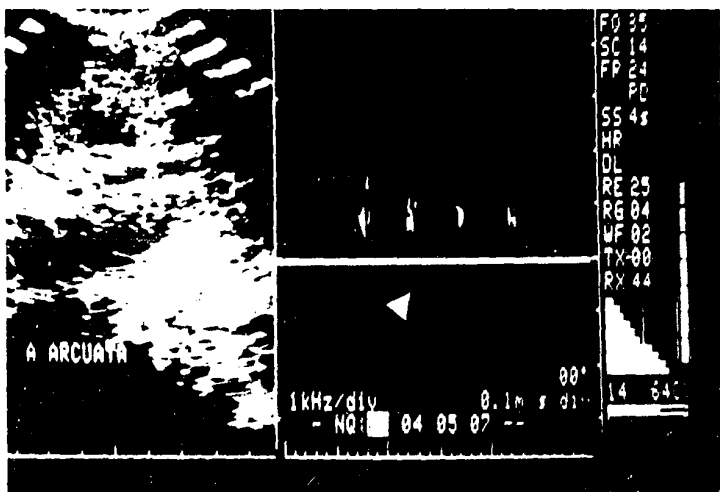


FIG. C ANALISIS ESPECTRAL DOPPLER DE RECHAZO SEVERO. EL FLUJO DIASTOLICO SE MUESTRA REVERSA (CABEZA FLECHA) CON DEFORMIDAD DEL ESPECTRO TRIFASICO.

de relajación considerado este estudio útil por su no invasividad y comparada con la escintigrafía y ultrasonido doppler color confirman con alta sensibilidad la extensión anatómica de la isquemia.

Se ha mencionado el uso de la escintigrafía con Tecnecio 99 m. que provee información útil acerca de la perfusión renal obteniendo información cualitativa del flujo sanguíneo perfusorio del injerto.

El ultrasonido doppler color así como la escintigrafía y el seguimiento clínico laboratorial del paciente afirman o apoyan el diagnóstico de disfunción renal y son métodos útiles para evaluar la extensión anatómica, hallazgos -- morfológicos y funcionales del riñón trasplantando, se menciona (8,14), -- que la resonancia magnética (16) con o sin administración de agentes de -- contraste paramagnéticos es un método útil no invasivo que puede ser usado -- después del ultrasonido doppler y la escintigrafía en casos de infarto para -- confirmar la extensión anatómica exacta en la región cortical del riñón.

La mayoría de las investigaciones con ultrasonido Doppler renal han sido en la utilización del rechazo por medio de diagnóstico para la valoración en el paciente trasplantado.

El rechazo es el resultado de la diferencia de compatibilidad entre el donador y el receptor.

En el rechazo el trasplante aparece flácido y edematoso, el rechazo celular agudo que es la forma más común, existe infiltrado de células inflamatorias en los capilares interlobulares con depósito secundario de plaquetas y microtrombos, este patrón ha sido llamado rechazo vascular por la importancia de los vasos en la respuesta inmune. (Fig. 8)

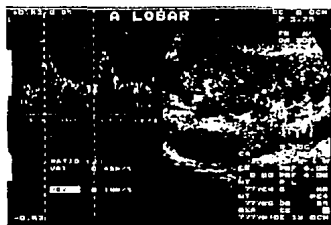
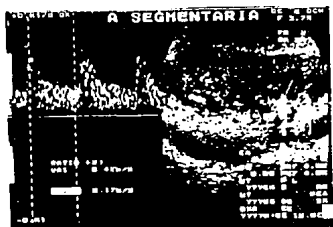

FIG. 7 ESTUDIO DOPPLER DE ARTERIA SEGMENTARIA (A) Y LOBAR (B). EL FLUJO ARTERIAL SIN ALTERACIONES Y LA FRECUENCIA DIAS TOLICA (FLECHA) BAJA AMBOS POR ARRIBA (CABEZA FLECHA) DE LA LINEA BASAL (B) (LOBAR). (CON ANALISIS COLOR)

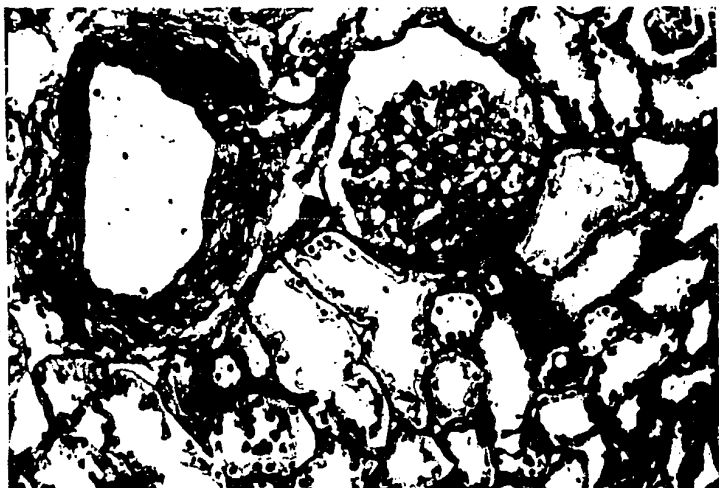


Fig. 8 RECHAZO CELULAR AGUDO. INFILTRADO INTERSTICIAL Y EDEMA DE LOS CAPILARES Y GLOMERULARES INTERTUBULARES CON AGREGACION DE PLAQUETAS Y MICROTROMBOS.

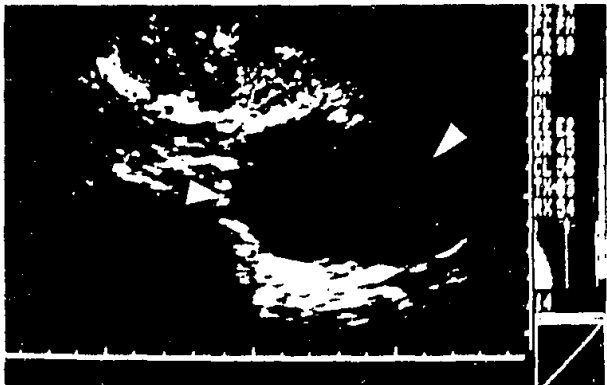


FIG. 9. RIÑON TRASPLANTADO. SE MUESTRA
UNA IMAGEN HIPOECOICA REDONDEADA
CON REFORZAMIENTO QUE REPRESENTA
LINFOCELE, EN LA PORCION POSTERIOR
DEL INJERTO.

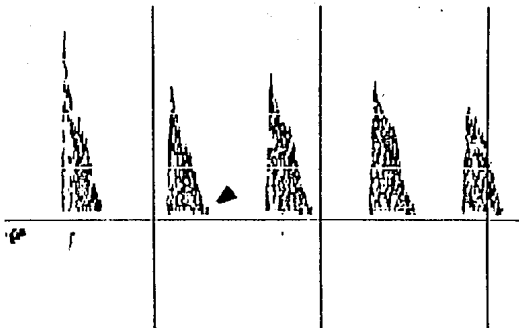


FIG. 10a. Rechazo agudo de Moderado a Severo. Signos Doppler obtenidos de una arteria segmentaria durante un episodio de rechazo mostrando obliterado al flujo diastólico (cabeza flecha).

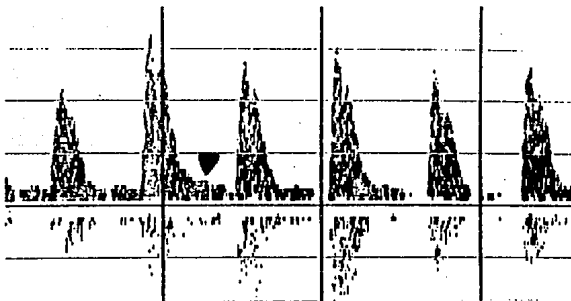


FIG. 10b. Rechazo agudo trasplante. Signos doppler obtenidos de la arteria segmentaria, muestra una disminución relativa en el flujo diastólico (cabeza flecha) a un paciente con rechazo corroborado histológicamente.

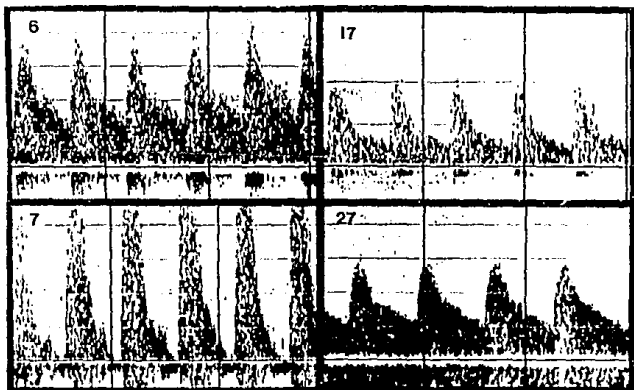


FIG.10c. Rechazo agudo con resolución. A Signos Arteriales normales ($IP=1.15$) en el día 6. B. Signos Arteriales anormales ($IP=4.35$) con decremento en el flujo diastólico al día 7. C. Signos Arteriales normales con más flujo diastólico al día 17. D. Signos Arteriales normales ($IP=1.17$) al día 27, existe flujo continuo venoso por debajo de la línea basal.

Se encontraron los signos sonográficos típicos de rechazo en nuestro estudio como son incremento en el volumen, crecimiento de las pirámides así como aumento focal ecogénico cortical, en uno de nuestros pacientes se encontró un linfocelo de tamaño grande que comprimía el riñón y alteraba las ondas espectrales (Fig. 9); y en otros dos pacientes existieron casos de necrosis tubular aguda que se confundieron con rechazo severo, hallazgo que se corroboró en el estudio histopatológico; esto concuerda con lo reportado con otros investigadores (1,3,11), con valoración completa cuantitativa en el análisis Doppler espectral en este tipo de pacientes.

En rechazo agudo, se observó disminución del flujo sanguíneo renal que resultó en isquemia (2, 8); y algunos investigadores (1,16,13) creen que resulta del daño intertubular que incrementa la resistencia y la impedancia de las ramas vasculares y ocasiona deformidad espectral, esto lográndose demostrar con un índice cuantitativo (IP). (Fig. 10a, 10b y 10c)

El rol actual de la sonografía Doppler queda claro y representa un método de imagen diagnóstica no invasiva que provee información fisiológica acerca de las condiciones del trasplante en sus diferentes fases y la visualización de otras causas pueden llevar a disfunción renal.

Los cambios histológicos producen irregularidad y obliteración de los vasos y de su luz con impedimento en el flujo sanguíneo. En rechazo intersticial, el edema y la constricción vasomotora pueden ser los responsables del incremento en la resistencia vascular en estos casos, en el de mejoría la respuesta diastólica se vuelve a la normalidad.

Berland 90 (2), fue el primero en cuantificar los signos doppler en rechazo renal utilizando el índice doppler pulsado (IP). El IP fue calculado, -

de signos no específicos obtenidos en la médula y corteza renal, representando el área dentro del ciclo dividido por la altura de la onda y multiplicando por el ciclo cardíaco siendo el tiempo inversamente proporcional a la resistencia periférica vascular.

Más recientemente Rigsby (3) cuantificó el rechazo renal usando el índice de pulsatilidad. El IP representa la incursión pico a pico dividido por la frecuencia. (Fig. 11)

La aplicación del ultrasonido doppler en evaluar los riñones nativos y el riñón trasplantado, es una área de incremento en el interés y en la investigación radiológica actual.

El ultrasonido duplex combina un espectro de análisis de la frecuencia doppler y el modo B permitiendo la evaluación simultánea de la velocidad-dirección y características del flujo sanguíneo con los hallazgos morfológicos del órgano explorado.

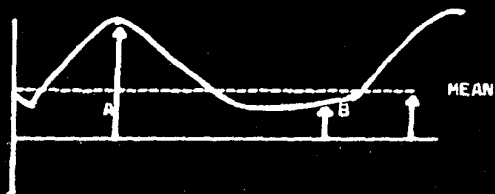
El doppler puede ser usado para documentar el flujo venoso y arterial o bien para la exclusión de obstrucción vascular y algunos casos (6) para detectar la estenosis de la arteria renal. La técnica doppler puede ser usada para estudiar los cambios de velocidad en episodios de rechazo renal (3) y puede ser ayuda en distinguir esa forma de otras formas de disfunción renal, así como de las complicaciones vasculares del riñón trasplantado pueden ser identificadas (4).

El ultrasonido de tiempo real ha establecido un valor diagnóstico de numerosas complicaciones del trasplantado renal (2), incluyendo como se mencionó uropatía obstructiva, colecciones perinéficas y hallazgos asociados con necrosis tubular aguda, o disfunción estructural.

UTILIZANDO UN INDICE DE RESISTENCIA AL FLUJO. (POURCELOT)

SISTOLE MAXIMA - DIASTOLE MAXIMA

SISTOLE MAXIMA.



J CLIN ULTRASOUND 15: 661-673, Nov, 1987.

FIG. 11 INDICE DE PULSATILIDAD, ES EL RADIO -
DE LA FRECUENCIA DEL PICO SISTOLICO -
MENOS LA FRECUENCIA DIASTOLICA (B) DI-
VIDIDO (A) POR LA FRECUENCIA MEDIA.

$$\text{INDICE DE PULSATILIDAD} = \frac{A - B}{\text{RADIO}}$$

JUSTIFICACION:

Actualmente los procedimientos no invasivos se han ido substituyendo a los intervencionistas en algunas áreas y el ultrasonido doppler de tiempo real ha evolucionado permitiendo actualmente observar y determinar la velocidad, volumen y dirección del flujo en los vasos sanguíneos así como el calibre de los mismos y de esto se ha calculado las características espectrales y el flujo normal y estenosis, para poder analizar el estado del órgano; es este caso del riñón trasplantado. Es posible determinar si existe trombosis, todo esto crea algunas motivaciones en cuanto a la utilidad del ultrasonido del tipo real, en la evaluación de los pacientes trasplantados renales con datos clínicos de rechazo u otras anormalidades per se.

OBJETIVOS:

Con la finalidad de conocer la utilidad del ultrasonido duplex en la evaluación de los pacientes trasplantados renales se realizó estudio sonográfico-duplex a todos los pacientes que presentan datos sugestivos clínicos o para clínicos de rechazo, así como algunas otras anormalidades sospechadas en ellos; o bien como el seguimiento paraclínico que se lleva en este grupo de pacientes.

INFORMACION A RECOLECTAR:

Anatomía Patológica:

Se obtuvo información en el caso de que se sospecha rechazo, en sus diferentes formas intersticial y vascular en sus diferentes fases de evolución.

ULTRASONIDO:

Se obtendrá información de características, estructuras bidimensionales del riñón trasplantado así como el índice de pulsatilidad en las arterias prin-

cipal, segmentaria, lobar y arcuata, así como la morfología espectral de la onda doppler en cada una de las mismas y calculando el índice de resistencia con la siguiente fórmula.

Velocidad Sistólica Máxima-Velocidad Diastólica.

Velocidad Sistólica (cms./seg.)

Considerándose el índice normal menor a 0.9 (Fig. 1)

UNIDADES DE OBSERVACION:

Ambos estudios se llevaron a cabo en los departamentos del INNSZ por personal especializado en estas áreas.

MATERIAL Y METODOS:

En un período comprendido de 8 meses entre marzo y noviembre de 1988, se efectuaron 54 estudios ultrasonográficos con método doppler (sonoline SL-1) con transductor sectorial de 3.5 y 5 MHz. en modo "B" dinámico, realizándose en 32 pacientes que fueron sometidos a trasplante renal para determinar la sensibilidad y especificidad de este método correlacionándolo con la biopsia renal practicados en todos ellos como criterio de inclusión, en la valoración del rechazo más los hallazgos estructurales y funcionales característicos en este tipo de pacientes, que acudían a la consulta por urgencia o bien a control a sus citas con especialista.

Se incluyeron los pacientes trasplantados renales que acudían a consulta de urgencia en relación a su trasplante con diferentes motivos (dolor, rechazo, etc.)

En posición supina se efectuaron rastreos sonográficos colocando el transductor en diferentes planos en el cuadrante anatómico correspondiente al riñón trasplantado tomando características bidimensionales ya mencionadas -

ambas morfológicas y posteriormente el análisis espectral doppler hemodinámico obteniendo el registro doppler y mejorando la señal con los diferentes grados de transmisión y recepción que resultó en una adecuada imagen duplex.

La evaluación de los ultrasonidos incluyó las características bidimensionales del riñón trasplantado, el tamaño, grosor del parénquima, zonas de disminución de la ecogenicidad, colecciones y las características espectrales del flujo hilar e intraparenquimatosa (a. renal principal, a. segmentaria, a. lobar y arteria arcuata) , así como de la vena renal y la visualización de la anastomosis.

Se efectuó el análisis cuantitativo del índice de pulsatilidad representado por la excursión de pico a pico en la frecuencia dividido por la frecuencia media como se menciona en el esquema.

Para evitar variaciones en la interpretación estos se efectuaron por el mismo personal.

RESULTADOS:

Se practicaron 54 estudios sonográficos en 32 pacientes estudiados de los cuales:

20 eran hombres, 12 mujeres con edades comprendidas entre 16 y 51 años con promedio de 37 años'

En 20 pacientes tuvieron trasplante de donador vivo relacionado y 12 riñón de cadáver. 14 de los pacientes tenían por lo menos un estudio duplex renal normal cuando sus trasplantes fueron normales por criterios clínicos y por eso fueron nuestro grupo control y ninguno de estos pacientes tenían evidencia de rechazo u otra alteración de la función del injerto una semana antes o después de la evaluación doppler. El resto de los estudios fueron obtenidos con alteración del injerto.

Se obtuvieron señales arteriales doppler en injertos normales caracterizada por una onda normal con incremento lento sistólico y disminución gradual en la diástole con espectro por arriba de la línea basal.

El promedio IP de cada sitio vascular de nuestro grupo control se muestra en la tabla 1. Estos valores también están en el límite superior del rango normal definidos por 2 desviaciones standard son mostrados en la Fig. 12.

En pacientes con rechazo agudo documentando las señales doppler son más pulsátiles con una disminución relativa en diástole comparado con la velocidad del pico sistólico. El flujo diastólico se redujo

en rechazo moderado y obliterado ó reversa en rechazo grave. (Fig. 10a 10b y 10c).

El IP promedio en todas las formas de rechazo se muestra en la tabla 2.

El promedio IP en pacientes con rechazo agudo se compara con el IP promedio en injertos normales (Fig. 13).

Los datos muestran que la más grande diferencia estadísticamente significativa entre injertos normales y aquellos con rechazo agudo obtenido por analizar señales doppler de la arteria del riñón trasplantado fué significativa.

En el estudio de Rigsby y Cols. calcularon curvas de todos los pacientes con rechazo agudo en todas sus formas para la optimización de la sensibilidad y especificidad de la técnica doppler, estas curvas permiten seleccionar de un índice de pulsatilidad particular -- abajo del cual un estudio se considera tener resultados normales y arriba del cual un estudio se considera normal. Es por eso que en nuestra serie nuestros pacientes controles estuvieron por debajo de 1.5 fueron normales y por arriba de 1.8 el diagnóstico de rechazo -- fué alto con sensibilidad mayor del 65%, la sensibilidad para el rechazo vascular agudo fue mayor al 75% para el rechazo agudo intersticial menor del 60%.

TABLA 1. INDICE DE PULSATILIDAD EN TRASPLANTES NORMALES

VASO	PROMEDIO IP	N	SD
ARTERIA RENAL PRINCIPAL	1.20	20	0.30
ARTERIA SEGMENTARIA	1.19	20	0.28
ARTERIA INTERLOBAR	1.17	21	0.31
ARTERIA ARCUATA	1.10	18	0.30

TABLA 2

I.P. EN DISFUNCION DEL INJERTO

REHCAZO AGUDO

	TODAS LAS FORMAS		VASCULAR		INTERSTICIAL		NTA	
	IP	N	P1	N	P1	N	P1	N
ARTERIA PRINCIPAL	2.42	11	2.53	7	1.91	4	1.93	2
SEGMENTARIA	2.12	10	2.35	6	1.71	4	1.98	2
INTERLOBAR	2.05	11	2.46	6	1.74	5	1.88	2
ARCUATA	1.96	11	2.28	5	1.65	6	1.76	2

I.P. = INDICE DE PULSATILIDAD.

CONTROLES NORMALES

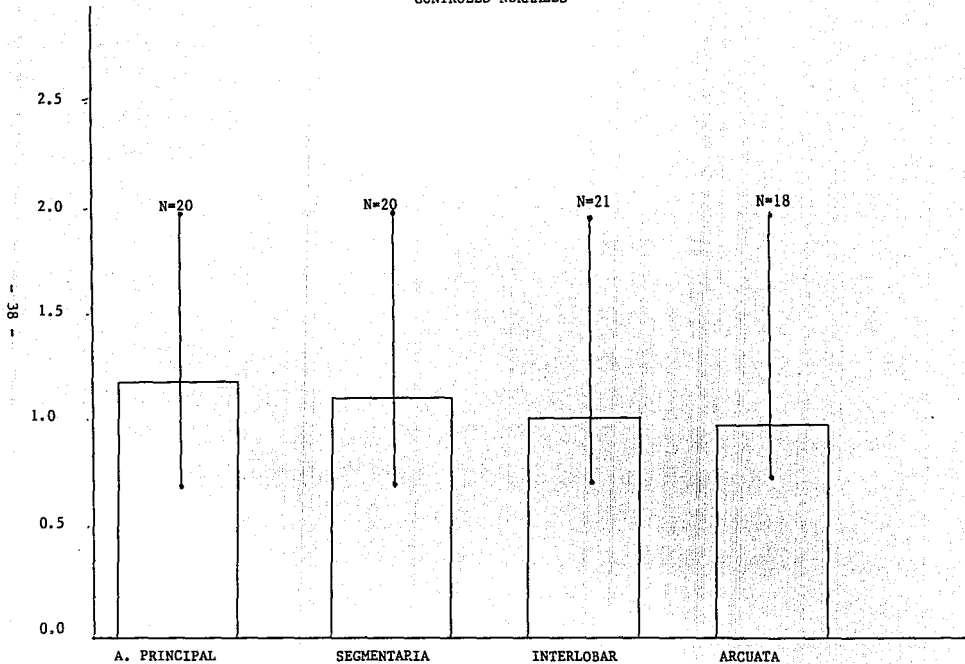


FIG. 12 INDICE DE PULSATILIDAD EN TRASPLANTADOS NORMALES.
 HISTOGRAMA OBTENIDA DE PACIENTES CON INJERTO NORMAL.
 MOSTRANDO EL IP EN CADA SITIO VASCULAR. RANGO NORMAL DEFINIDO POR 2 DESVIACIONES STANDAR.

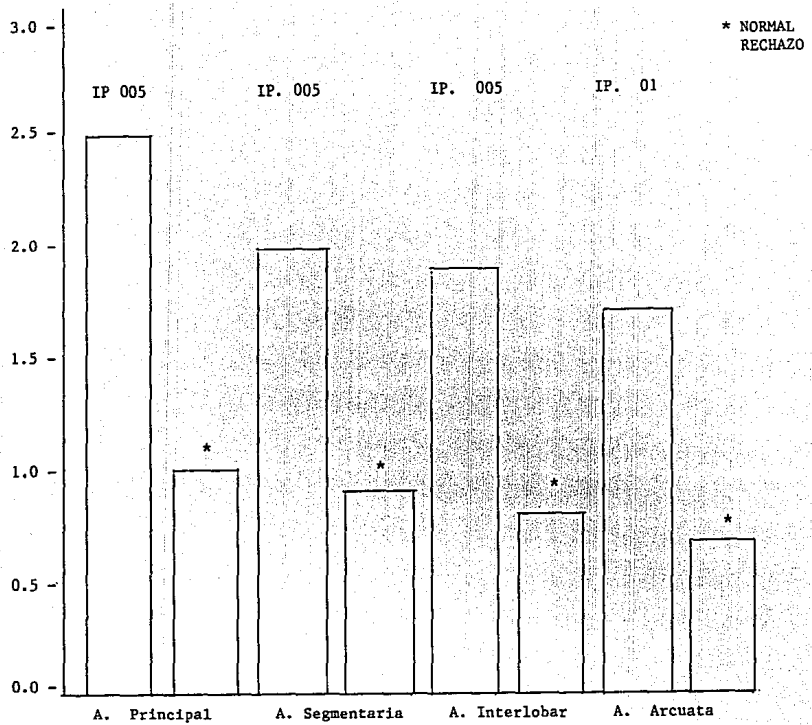


FIG. 13 Histograma de pacientes con biopsia que repotó rechazo agudo mostrando el IP. en cada sitio vascular en todas las formas de rechazo.

RESULTADOS HISTOPATOLOGICOS EN 32 CASOS

RESULTADOS	NUMERO
MODERADO A SEVERO	6
RECHAZO LEVE	15
NECROSIS TUBULAR AGUDA	2
RECURRENCIA DE LA ENFERMEDAD PRIMARIA	1
NORMAL	8

*Archivo Clinicodel INNSZ.

HALLAZGOS SONOGRAFICOS EN 11 PACIENTES CON RECHAZO AGUDO.

MORFOLOGIA

HALLAZGOS SONOGRAFICOS	NUMERO	%
INCREMENTO EN EL VOLUMEN RENAL	7	63.6
DISMINUCION, AMPLITUD DE LOS ECOS DEL SENOS RENALES	6	54.5
CRECIMIENTO DE LAS PIRAMIDES RENALES	8	72.0
COLECCIONES PERINEFRICAS	3	27.2
AREAS HIPOECOICAS FOCALES	4	36.3

DISCUSION:

En la actualidad los resultados obtenidos en el Instituto Nacional de la Nutrición con el trasplante de riñón representa el procedimiento de elección para el tratamiento de pacientes con insuficiencia renal crónica terminal.

La visión tecnológica actual de las técnicas en ultrasonido doppler representa una técnica útil no invasiva, de imagen para la evaluación en conjunto del riñón trasplantado.

El rechazo hiperagudo hay una falla inmediata del trasplante, apreciándose azuloso y edematizado, observando en los cortes macroscópicos, trombosis de los vasos pequeños así como oclusión arterial, infarto y necrosis cortical, reconocidos estos cambios incluso al momento de la cirugía.

El rechazo agudo, el pronóstico es más favorable existiendo cambios en el flujo sanguíneo que pueden ser detectados con el análisis espectral doppler.

Los patólogos describen dos formas de rechazo: Celular y humoral, en el rechazo agudo se muestran los dos generalmente predominando uno sobre el otro en los cortes histológicos.

El rechazo celular agudo constituye la forma más frecuente donde se observa un acúmulo de linfocitos, infiltrado de células inflamatorias, polimorfonucleares y macrófagos que ocasionan trombosis de los vasos e incremento de la resistencia e impedancia vascular que muestran en sus diferentes grados de deformidad espectral.

Se ha comprobado por diversas series (1, 2, 6) signos sonográficos bidimensionales de rechazo caracterizado por incremento en el volumen, pirámides edematosas e hipoecóicas, con incremento en la ecogenicidad cortical y áreas focales en el región medular, así como corroboración de colecciones o no peritrasplante.

La disminución del flujo diastólico visto en el rechazo agudo refleja un incremento en la impedancia de la microcirculación en el injerto ocultando el engrosamiento de la pared de los vasos que produce un bloqueo en los vasos proximales causando ondas espectrales normales.

La sensibilidad y especificidad del flujo doppler en rechazo agudo no ha sido aún estadísticamente reportada. Sin embargo nuestro estudio concuerda con algunos publicados en la literatura mundial, comparando los hallazgos sonográficos e histopatológicos donde se muestran más del 65% de correlación clínico histológica.

Así mismo la normalización de la señal doppler, resulta útil en la monitorización inmunosupresora.

En dos pacientes de nuestra serie se obtuvieron ondas espectrales anormales con necrosis tubular aguda que se normalizó semanas después.

En suma, la sonografía duplex renal es un método útil no invasivo y de seguimiento pronóstico del paciente trasplantado con ó sin falla renal.

Pensamos que en un futuro la cuantificación del método y el perfeccionamiento del mismo, aumentarán la sensibilidad y eliminarán el potencial de subjetividad inherentes al procedimiento.

El análisis cuantitativo doppler es un método objetivo de distinguir disfunción en el riñón trasplantado en rechazo agudo de trasplantados normales.

La sensibilidad de la técnica depende de la forma histológica de rechazo agudo y la evaluación doppler muestra sensibilidad en los cambios de rechazo vascular agudo, pero la sensibilidad en el rechazo intersticial es limitada, el examen doppler parece ser incapáz de distinguir rechazo intersticial de necrosis tubular aguda en los casos estudiados de nuestra serie.

Investigaciones adicionales y futuras, son requeridas para resolver esta cuestión, sin embargo los cambios en el índice de pulsatilidad pueden ser de ayuda para la visualización de la mejoría o del pobre pronóstico del injerto.

Nuestros resultados en detectar rechazo vascular, fue mayor al 65% y en el caso de rechazo intersticial aunado o no con rechazo celular fué menor, esto probablemente a casos aislados de NTA donde se corroboraron histológicamente, y las ondas espectrales eran sugestivas de rechazo.

Pensamos que futuros trabajos con la adición del color y la mejora tecnológica de los equipos, lograrán la cuantificación de la señal doppler y en la caracterización de la disfunción renal para lograr

eliminar el potencial de subjetividad inherente y mejorar el índice de especificidad del estudio.

En este estudio los datos son aún inadecuados para determinar si el análisis doppler puede, puede diferenciar rechazo agudo de otras - causas de falla del injerto. En nuestros 2 pacientes con NTA cumplieron los criterios para biopsia que permitieron la comparación. Consideramos que la especificidad y sensibilidad puede disminuir - cuando se evalúan otras causas de falla del injerto. (Toxicidad por inmunosupresores, obstrucción de sistemas colectores o glomerulonefritis).

En el uso del ultrasonido en modo "B" obtuvimos información morfológica descartando causas extrarrenales de disfunción aunque la proporción fué baja por la selección directa en pacientes con rechazo

El ultrasonido doppler constituye una herramienta para la evaluación integral en la alteración del injerto, contribuyendo para la investigación y desarrollo futuro en nuestro país, de una de las innovaciones terapéuticas en el paciente con falla renal crónica terminal.

CONCLUSIONES:

- 1) La Sonografía Doppler-Duplex puede ser usada para detectar cambios en la velocidad del flujo sanguíneo arterial que acompaña al rechazo agudo en el paciente trasplantado.
- 2) En rechazo agudo existe una elevación en la impedancia vascular del injerto; produciendo un decremento en la velocidad de flujo diastólico en todas las ramas de la vasculatura renal.
- 3) El punto antes mencionado refleja un incremento de la pulsatilidad de la onda doppler.
- 4) El porcentaje de sensibilidad y especificidad representa una ventaja en el estudio semicuantitativo de la onda espectral analizando objetivamente a través del índice de pulsatilidad (IP), y comparando con estudio histológico los diferentes tipos de rechazo, para con esto lograr nuestros resultados preliminares.
- 5) Nosotros consideramos que con el incremento de la experiencia, así como la utilización del color en US. Doppler y la mejoría en los índices cuantitativos que incrementan la sensibilidad del método, representan un gran avance en la metodología diagnóstica, no invasiva, en el paciente trasplantado renal, que aunada al método morfológico de examen tradicional incrementa el porcentaje de exactitud diagnóstica.
- 6) Aunque en el menor de los casos obtuvimos problemas en el diagnóstico de necrosis tubular aguda (NTA), dado que se ha mencionado disminución no clara de flujo sanguíneo renal e intrarenal -

sin embargo se presenta con poca frecuencia mostrando índices de pulsatilidad mayores de .80 ó .90 como lo vimos en nuestro estudio.

- 7) El US. Doppler-Duplex renal es un método útil, para la visualización de los hallazgos morfológicos asociados en el trasplante renal así como la anastomosis por su fácil accesibilidad y representa el marcaje para biopsia y la caracterización córtico-medular y piramidal.
- 8) La respuesta del riñón al tratamiento puede ser seguida fácilmente por ecografía y estudiando la reversión de la onda Doppler.
- 9) Podemos valorar claramente con transductor de alta frecuencia la ecogenicidad cortical y el incremento de la misma en relación a presencia de células mononucleares y la morfología piramidal y la rectangularidad de las mismas representan infiltrado glomerular peritubular.
- 10) El riñón trasplantado muestra en el análisis espectral Doppler - pico sistólico rápido, seguida de un descenso del flujo en la diástole, los riñones con rechazo muestran ascenso y un descenso brusco del flujo sistólico y una ausencia o signos reversa en diástole, indicando aumento en la resistencia periférica en los pequeños vasos (ocasionada por bloqueo por plaquetas, células y fibrinas), que es lo que sucede en el rechazo agudo.
- 11) Cuando el rechazo es completo, no se detecta flujo en ninguna parte del riñón y no observamos en ninguna muestra un caso de oclusión total.

B I B L I O G R A F I A

- 1.- Needleman, Kurtz, MD., et al. Doppler Evaluation of the Renal Transplant
J. Clin Ultrasound 15; 661-673 NOV/December 1987.
- 2.- Rigsby, Taylor, MD et al. "Renal Allografts in Acute Rejection" Evaluation Using Duplex Sonography. Radiology 1986; 375-379.
- 3.- Taylor, Stevens MD. et al. Vascular Complications in renal Allografts: - Detection with Duplex Doppler US. Radiology 1987; 162, 31-38.
- 4.- Hoddick, Filly, MD. et al. Renal Allograft Rejection :US Evaluation. Radiology 1987; 161, 469-473.
- 5.- Fried AM, Woorling JH. Loh FK, Lucas BA, Kryscio RL. Medullary pyramid - index; an objective assessment of prominence in renal transplant rejection Radiology 1983, 789-793.
- 6.- Sampson D: Ultrasonic Method for detecting rejection of Human renal - - allotransplants. Lancet 2: 976-979; 1969.
- 7.- Ostl. Lundgren, G. and Groth C.G. Renal transplantation in older patient P.J. Morris and N.L. Tilney Progress in Transplantation II Edinburgh -- Churchill Livingstone, 1985.
- 8.- Briggs, J.O. in P.J. Morris Kidney Transplantation the recipient of a - renal transplant ed W.B. Saunders Co. 3d. Edition New York: Grune Stratton 1988 pg. 71-92.
- 9.- Williams, G.M., Home, D.M. Page Hudson, R. y col. Hiperacute renal homograft rejection un man New Eng J. Med 279: 611, 1978.
- 10.- Cosimi A.B. in P.J. Morris Kidney Transplantation the donor and the donor nephrectomy ed W.B. Saunders Co. 3 edition, 1988 pg. 88.
- 11.- Morris P.J. in P.J. Morris Kidney Transplantation Results of renal transplantation ed W.B. Saunders Co. 3 edition, 1988 pg. 737
- 12.- Arima M. Isibashi M, Usami Met. al Analysis of the arterial blood flow -- patterns of normal and allograft ed Kidney S by the directional ultrasonic doppler technique. J. Viol 1983; 122: 587-591
- 13.- Helenon, Attlan, et. al Gd DOTA- enhanced MR Imaging and Color Doppler - US of Renal Allograft Necrosis. Radiographics 1992; 12: 21-33

- 14.- Taylor KJW, Morse SS, Regsby CM, Bia M. Schiff M. Vascular complications in renal allograft detection with duplex doppler Us. Radiology 1987;
- 15.- Grenier N, Douws, Morel Detál. Detection of vascular complications in renal allograft with color doppler flow imaging. Radiology 1991. 178: 217-223.
- 16.- Helenon, MD. Gd-DOTA- enhanced MR. Imagengand Color Doppler US of Renal L. Allograft Necrosis. Radiographics 1992;12:21-33.
- 17.- Yuasa Y. Kundel JL. Magnetic resonance imaging Follo wing uunilateral oclusión of the renal circulation. RAdiology 1985;154:151-156.