EVALUACION CLINICA, MICROBIOLOGICA E HISTOPATOLOGICA DE LESIONES CANDIDIASICAS

POR

C.D. SANTA PONCE BRAVO

TESIS

Presentada como requisito para obtener el grado de;

MAESTRIA EN ODONTOLOGIA

(PATOLOGIA BUCAL)

UNIVERSIDAD NACIONAL AUTONOMA DE MEXICO.

FACULTAD DE ODONTOLOGIA

1990

PONCE
BRAVO
SANTA
1990

TESIS

K(1) UNAM

Facultad de Odontología
Div. de Est. de Posgrado e Investigación
Biblioteca "Barnet M. Levy"

Universidad Nacional Autónoma de México
UNAM
Biblioteca Central
Dirección General de Bibliotecas de la UNAM

UNAM – Dirección General de Bibliotecas
Tesis Digitales
Restricciones de uso

DERECHOS RESERVADOS ©
PROHIBIDA SU REPRODUCCIÓN TOTAL O PARCIAL

Todo el material contenido en esta tesis esta protegido por la Ley Federal del Derecho de Autor (LFDA) de los Estados Unidos Mexicanos (México).

El uso de imágenes, fragmentos de videos, y demás material que sea objeto de protección de los derechos de autor, será exclusivamente para fines educativos e informativos y deberá citar la fuente donde la obtuvo mencionando el autor o autores. Cualquier uso distinto como el lucro, reproducción, edición o modificación, será perseguido y sancionado por el respectivo titular de los Derechos de Autor.

UNIVERSIDAD NACIONAL AUTONOMA DE MEXICO

FACULTAD DE ODONTOLOGIA

Cualquier tesis no publicada que avale el grado de Maestria y depositada en la biblioteca de la Universidad, Facultad de Odontología, queda abierta para inspección y solo podrá ser usada con la debida autorización del autor. Las referencias bibliográficas pueden ser tomadas, pero ser copiadas sólo con el permiso del autor, y el crédito se da posteriormente a la escritura y publicación del trabajo.

Esta tesis ha sido utilizada por las siguientes personas que firman y aceptan las restricciones señaladas.

La biblioteca que presta esta tesis debe asegurarse de re--coger, la firma de cada persona que la utilice.

Nombre y Dirección Fecha

División Estudios de Postgrado
Biblioteca
U.N.A.M.
Odontología

EVALUACION CLINICA, MICROBIOLOGICA E HISTOPATOLOGICA DE LESIONES CANDIDIASICAS

Division Estudios de Postgrado
Biblioteca
U.N.A.M.
Odontologia

APROBADA POR:

Q.F.B. FERNANDO FRANCO MARTINEZ

C.D.M.O. ALEJANDRA GREENHAN GONZALEZ

C.D.M.O. ELBA ROSA LEYVA HUERTA

C.D. M. Sc. ADALBERTO MOSQUEDA TAYLOR

DIRECTOR DE TESIS: C.D. M. Sc. D.O. JAVIER PORTILLA ROBERTSON

RECONOCIMIENTOS

Al Dr. Javier Portilla Robertson Director de la Facultad de Odontología U.N.A.M. y director de esta tesis, por su valiosa asesoria en la realización del presente trabajo.

A la Dra. Elba Rosa Leyva Huerta Jefe de Investigación de la Facultad de Odontología U.N.A.M. por su amistad y apoyo incondicional.

Al Dr. Fernando Franco Martínez Jefe del Laboratorio de Microbiología Facultad de Odontología por brindarme su apoyo y acervo científico.

Al Dr. Rubén López Jefe del Laboratorio de Micología - Médica Unidad de Investigación Facultad de Medicina por la valiosa ayuda que me brindo, ya que sin ella no hubiera lo-- grado terminar este trabajo de investigación, por esto mil - GRACIAS.

A la Universidad Nacional Autónoma de México, Facultad de - Odontología.

A los integrantes del Laboratorio de Patología Bucal - por su valiosa colaboración.

A los integrantes del Laboratorio de Microbiología mil GRACIAS por su ayuda.

Con especial afecto a todos los colaboradores del Dr.

Rubén López que me apoyaron y colaboraron conmigo en la preparación de material y reactivos muy especialmente a CARMELITA.

A mi papá Sr. Juan Ponce Zárate y mi mamá Sra. Ofelia-Bravo Esquivel de Ponce que han sido y son dos fuertes pilares para mí que sin el apoyo de ellos no hubiera alcanzado a llegar a esta meta. Con mucho amor y respeto MIL GRACIAS.

Y a todas aquellas personas que de una u otra forma colaboraron en la realización de este trabajo.

Estudios de Postgrado
Biblioteca
U.N.A.M.
Div. Odontología

I N D I C E

INTRODUCCION 1

REVISION BIBLIOGRAFICA 2

PLANTEAMIENTO DEL PROBLEMA 22

JUSTIFICACION 22

METODOLOGIA 23

RESULTADOS 45

DISCUSION 70

CONCLUSIONES 73

RESUMEN 74

SUMARY 75

BIBLIOGRAFIA 76

CURRICULUM VITAE 88

INDICE DE GRAFICAS

1.- DISTRIBUCION DE LA CANDIDASIS BUCAL 11

2.-NUMERO DE PACIENTES Y DESARROLLO POSITIVO DE CANDIDA 47

3.- PREDOMINIO DE C. albicans SOBRE C. tropicalis 66

4.- DISTRIBUCION POR LOCALIZACION Y SEXO DE LAS LESIO
NES CANDIDIASICAS 66

5.- PREVALENCIA DE LESIONES CANDIDIASICAS 69

INTRODUCCION

Dada la importancia de la Odontología en México, especialmente la Patología Bucal en la identificación de -- lesiones tumorales, neoplásicas o infecciosas en este caso las provocadas por Candida que prevalecen dentro de la población mexicana, ha provocado la realización de estu-- dios de Investigación en esta área.

Por lo que al presente trabajo se le ha dado un enfoque integral donde se conjuntan aspectos como: Manifestaciones clínicas apoyados por estudios microbiológicos y - en caso de ser necesario recurrir a una biopsia y estudio histopatológico para poder obtener un diagnóstico final

Por lo que se trata de dar un enfoque general en cuanto a las lesiones candidiasicas que se presentan con ma-- yor frecuencia en boca.

REVISION BIBLIOGRAFICA

La candidiasis bucal es una infección micótica oportunista, que en las últimas décadas su incidencia se ha incrementado, esto se atribuye a modificaciones fisiológicas, mecánicas, inmunológicas, dietéticas, antibioticoterapia prolongada, tratamientos con inmunosupresores y drogas antineoplásicas, en terapia sistémica con corticoesteroides (Odds 1979, Samaranayake 1986 a, Cassone et al 1985, Sadeghi and Witkop 1979, Bottomley et al 1977, Sofaer 1983), en personas que usan protesis totales elaboradas con acrílico (Burns et al 1987, Lambert and Kolstad 1986, Stafford et al 1986, Branting et al 1989) en pacientes con cancer o discracias sanguíneas (Dam et al 1988, Barret 1989, Sofaer 1983, Bodey 1984, Dreizen 1984) y actualmente en pacientes seropositivos al Virus de Inmunodeficiencia Humano (VIH) (Scully et al 1983, Porter et al 1984, Greenspan J. et al 1985, Greenspan D. et al 1987, Pindborg 1989, Corso et al 1989, Phelan et al 1987, Ness et al 1989, Epstein and Silverman 1988, Epstein 1988, Lapeer 1988, Matthews et al 1988, Ficarra 1989 Leukauf 1989, Epstein 1990). Dando como resultado el interes de estudiar experimental y clínicamente a Candida albicans, tomando en cuenta aspectos como: morfología , adhesión celular, mecanismo de patogenicidad, diagnóstico manejo clínico, bioquímico, genético e inmunológico (Sheperd et al 1985, Jontell et al 1986, Canteno et al 1983, Kimura and Pearsall 1978 a, Kimura and Pearsall 1980 a, Cassone et al 1985, Allen and Beck 1987).

La candidiasis bucal presenta diferentes manifestaciones clínicas, con características histológicas específicas:

CARACTERISTICAS CLINICAS

Las lesiones candidiasicas bucales, presentan diferentes características, dependiendo del factor desencadenante, la edad del paciente y el sitio afectado.

Las formas más comunes de candidiasis bucal se clasifican en :

AGUDAS

a) Candidiasis pseudomembranosa
b) Candidiasis atrófica

CRONICAS

a) Candidiasis atrófica
b) Queilitis candidiasica
c) Candidiasis hiperplásica

Las formas más raras de candidiasis bucal son:

a) CANDIDIASIS MUCOCUTANEA CRONICA

1.- Candidiasis mucocutánea crónica familiar
2.- Síndrome de candidiasis endócrina o endocrinopatía candidiasica.
3.- Candidiasis mucocutánea crónica de ataque tardío.
4.- Candidiasis mucocutánea crónica difusa.

b) CANDIDIASIS MUCOCUTANEA ASOCIADA A INMUNODEFICIENCIA

1.- Síndrome de Di George
2.- Displasia tímica hereditaria
3.- Agammaglobulinemia tipo Suizo
4.- SINDROME DE INMUNODEFICIENCIA ADQUIRIDA

Dreizen S. Oral candidiosis.
American Journal Of Medicine
1984 : 30.

CANDIDIDIASIS PSEUDOMEMBRANOSA AGUDA (algodoncillo)

Aparece en el 5 % de los recien nacidos, en el 5% de de los pacientes con cancer y el 10% de los pacientes hospitalizados o con enfermedades debilitantes. El recién nacido se infecta durante el parto, manifestandose en el 5º o 6º día postnatal (Odds 1979, Dreizen 1984), en pacientes con discracias sanguíneas (Dam et al 1989, Barret 1989, Bodey 1984, Dreizen 1984), carcinoma epidermoide - (Renstrup 1970, Williamson 1969, Lehner 1971, Eyre and Nally 1971, Maksymiuk et al 1984, Jones and Russel 1973, Cawson 1966), pacientes inmunosuprimidos o con inmunodeficiencia, en pacientes con endocrinopatías como en el -- caso de los pacientes diabéticos (Bodey 1984).

Se caracteriza por la formación de una placa blanca nacarada, elevada en la superficie de la mucosa, dando el aspecto de nata o leche cortada, que se desprende al frotarla, dejando una zona eritematosa, erosionada y dolorosa (Kolnick 1980, Dreizen 1984, Wallace and Correll 1986), las lesiones se desarrollan en cualquier parte de la boca los sitios más frecuentes de aparición son: bordes laterales y dorso de la lengua, mucosa bucal, encia, orofaringe y paladar duro y blando.

CANDIDIASIS ATROFICA AGUDA (candidiasis por antibiótico)

Esta asociada al empleo de antibióticos por vía bucal, es una secuela de la anterior o puede aparecer de novo, durante una terapia prolongada con antibacterianos, se presenta una erosión dolorosa en mucosa bucal y depapilación en parche del dorso de la lengua, existe sobrecrecimiento de levaduras, seguido de depresión de la micro-- flora normal, teóricamente los antimicrobianos tienen la capacidad de eliminar bacterias que compiten por nutrientes con las especies de Candida. Los síntomas desaparecen al suspenderse el antibiótico (Dreizen 1984, Wallace and Correll 1986, Kolnick 1980, Odds 1979).

La candidiasis atrófica aguda también suele manifestarse en e dorso de la lengua, presenta zonas de depapilación en parche con zonas eritematosas, dolorosas (Wallace and Correll 1986), que puede aparecer de novo o por secuela de una Candidiasis pseudomembranosa aguda (Dreizen -- 1984).

Aproximadamente se presenta en un 26 % en lenguas -- (Silverman 1984), siendo la lengua el primer reservorio para Candida albicans, aproximadamente el 44% de la po-- blación presenta hifas de Candida (Peters 1989).

Dos entidades que presentan una alta prevalencia entre la población son la Glositis Migratoria Benigna (Lengua Geográfica) la cual se caracteriza por presentar zonas eritematosas, por la pérdida de las papilas filiformes, - delimitadas por bandas de color blanco-amarillento, hiperpueratinizada, que cambian constantemente de sitio. La - Glositis Romboidea media es la otra entidad involucrada - en este tipo de proceso infeccioso, ésta última se ha considerado tradicionalmente como una anomalía del desarro-- llo por la falta de retracción del tubérculo impar durante la embriogénesis, recientemente estudios al respecto - han demostrado que existe una asociación con Candida albicans (Wright and Fenwick 1981).

La glositis romboidea media es una lesión benigna caracterizada por presentar cambios romboideos u ovales de la mucosa del dorso de la lengua, de color rojo sin papilas linguales, localizada en la línea media, anterior a - las papilas circunvaladas (Van der Wal and Van der Waal 1986.)

En estudios post-morten realizados, del 38 al 42 de los casos se encontraban asociadas a Candida albi-- cans, debido a que se considera un comensal no patógeno - en cavidad oral (Peters et al 1989)

La glositis romboidea media es considerada una manifestación local de la infección (Touyz and Peters 1987)

Estudios experimentales en rata con Candida albicans sugieren que dependiendo de la virulencia del hongo es el tipo de lesión que histológicamente se puede observar, - Bajo el microscopio de luz se han visto dos tipos de cambios histológicos: en el primero se observaron abundantes blastosporas e hifas, que penetraban la capa de queratina sin presentar asociación con una respuesta inflamatoria; En la segunda existía solución de continuidad de la queratina con abundante infiltrado inflamatorio, constituído por leucocitos polimorfonucleares, esto sugiere que es de importancia conocer el tipo de hongo para determinar el - grado de virulencia (Holbrook et al 1983).

CANDIDIASIS ATROFICA CRONICA

Se presenta aproximadamente en un 65% de pacientes geriátricos que usan prótesis total con base acrílica, se caracteriza por un eritema crónico y edema en la mucosa palatina que esta en contacto con la prótesis, por lo general estan asintomáticos, algunos pacientes refieren dolor, inflamación y sensibilidad en la zona (Dreizen - 1984, Wallace and Correll 1986, Kolnick 1980, Odds 1979).

QUEILITIS CANDIDIASICA

La queilitis angular difusa se encuentra asociada a deficiencia de hierro, existen dos variedades clínicas, que son: del tipo erosivo y granular. Tipo erosivo: se caracteriza por dolor, enrojecimiento, erosiones y fisuras de las comisuras de color rojo brillante con zonas de descamación. Tipo granular: se acompaña de inflamación labial. La pseudoqueilitis se origina por la pérdida de la dimensión vertical, esto permite un colapso del tejido peribucal y pliegues en la piel de los ángulos de la boca las fisuras maceradas se infectan con facilidad por la saliva que escurre y después las especies de Candida colonizan el lugar (Dreizen 1984, Wallace and Correll 1986 Kolnick 1980).

CANDIDIASIS HIPERPLASICA CRONICA (Leucoplasia candidiasica).

La leucoplasia bucal se presenta en el 3% o 4% de la población de adultos, la leucoplasia es una mancha o placa blanca que no se desprende al frotar, clínicamente no

caracteriza a ninguna lesión en sí, es considerada una lesión premaligna ya que entre el 5 % y 10 % de los casos puede desarrollarse un carcinoma (WHO 1978, Krogh et al 1987, Arendorf 1983, Pindborg 1981, Renstrup 1970, Lehner 1970, Williamson 1969), en 1965 investigadores franceses e ingleses observaron la asociación de Candida albicans - con este tipo de lesión (Sadeghi 1979, Pindborg 1981), aproximadamente entre el 31 % y 34 % de estas lesiones se encuentran infectadas por el hongo (Banockzky 1972, Silverman 1982), dentro de estas se encuentran lesiones de Liquen plano (Krogh et al 1987). Cawson y Lehner en 1968 (Pindborg 1981) establecen como entidad a la Candidiasis Hiperplásica Crónica, ya que se han encontrado - leucoplasias que son el resultado de la invasión de hifas de Candida albicans al epitelio (Arendorf et al 1983, -- Renstrup 1970, Dreizen 1984, Krogh 1987, Lehner 1970), se observa enrojecimiento adyacente a las placas blancas, en ocasiones acompañado de ulceraciones (Pindborg 1981, Dreizen 1984), algunas de las leucoplasias son candidiasis hiperplásica crónica y otras son carcinomas (William son 1969, Eyre and Nally 1971, Cawson 1966, Jones and -- Russel 1973, Jepsen and Winther 1965). Estudios recien-- tes han demostrado que también se encuentra asociada a - deficiencias de ácido fólico (Samaranayake 1986 a). Las lesiones se localizan con mayor frecuencia en mucosa bu-- cal, labios, lengua, encia, piso de boca etc.

CANDIDIASIS MUCOCUTANEA CRONICA

Clínicamente presenta cuatro tipos diferentes de infección candidiasica crónica. Se caracteriza por infec-- ción candidiasica prolongada y persistente de boca, uñas, piel y vagina, es resistente al tratamiento con antimicóticos, provocando remisión temporal de la lesión.

La Candidiasis Mucocutánea Crónica Familiar, la Endocrinopatía Candidiasica y la Candidiasis Mucocutánea Difusa Crónica, tienen como manifestación inicial el algodoncillo, seguido de lesiones en piel y uñas (Sadeghi - 1979, Wallace and Correll 1986, Holmstrup and Besserman 1983, Matthews et al 1988), esta infección es provocada por inmunodeficiencia de linfocitos T, el inmunodefecto está limitado para Candida especie albicans y para otros hongos antigénicamente semejantes como el Trichophyton rubrum.

SINDROME DE INMUNODEFICIENCIA ADQUIRIDA (SIDA)

Candida albicans se encuentra asociada a leucoplasia vellosa, descrita por primera vez por Greenspan J. y cols (1984), afecta principalmente a homosexuales, que son individuos que pueden estar infectados por el VIH.

Candida albicans es un hongo oportunista en pacientes con SIDA, se sugirió a Candida como un promotor en la aparición de la lesión, estudios recientes han demostrado que los agentes causales en la patogénesis de la leucoplasia vellosa son el Virus de Epstein Barr (VEB) y el virus del papiloma humano (VPH), el VIH no es el agente etiológico de la lesión, sino la conjunción del VEB y del VPH Y Candida solo es un microorganismo oportunista (Greenspan J. et al 1985, Belton 1986, Eversole 1986, Schiodt et al 1987, Rindum et al 1987, Greenspan D. et al 1987, Kanas et al 1988, Greenspan J. and Greenspan D 1989 Green et al 1989, Newland and Adler-Storthz 1989, Langford et al 1989, Yeh et al 1989, Kanas et al 1989, Fowler et al 1989, Sabani et al 1989, Corso et al 1989, Ficarra et al 1990, Epstein 1990).

La leucoplasia vellosa se considera una manifesta--

Division Estudios de Postgrado Odontología
Biblioteca
U.N.A.M.

ción clínica primaria, aparece como una lesión blanca única, corrugada o pilosa, localizada en los bordes laterales de la lengua (Greenspan D. et al 1984) y ocasionalmente en mucosa yugal (Greenspan D. et al 1987).

Los pacientes con inmunodeficiencia presentan diferentes sitios en los que predomina Candida albicans como son: mucosa bucal 40%, dorso de la lengua 20%, reborde alveolar 16%, bordes laterales de la lengua 16%, paladar 4% y piso de boca 4% (gráfica 1) (Eversole et al 1986), por lo que fácilmente desarrollan candidiasis pseudomembranosa aguda, dificil de erradicar con tratamientos convencionales, las complicaciones más comunes son la candidiasis esofágica y bucal, aproximadamente el 39% de los pacientes VIH positivos presentan la infección micótica como infección preSida (Podzamczer et al 1989)

CARACTERISTICAS HISTOLOGICAS

Las características microscópicas al igual que la clínica presenta variaciones en cuanto a cambios citomorfológicos y funcionales tanto en el tejido epitelial como en el tejido conjuntivo, estos cambios van desde zonas de inflamación crónica hasta lesiones malignas originadas en el tejido epitelial.

CANDIDIASIS PSEUDOMEMBRANOSA AGUDA

Citológicamente está constituida por células epiteliales descamadas, leucocitos, hifas de Candida, bacterias, queratina, tejido necrótico y restos de alimentos. El epitelio se encuentra erosionado, existe penetración -

DISTRIBUCION DE LA CANDIDIASIS BUCAL

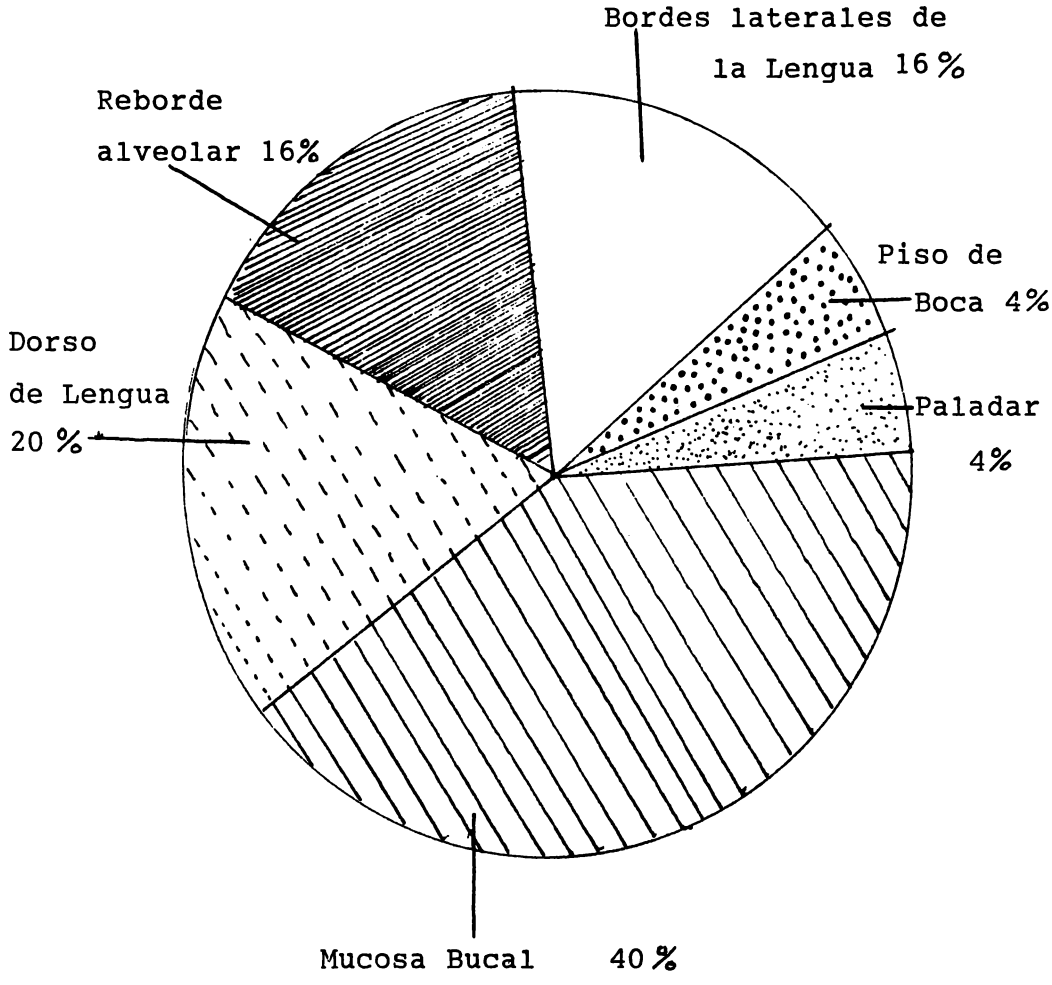

Grafica 1

Eversole LR., Jacobsen P., Stone CE. and Freckleton V. Oral condyloma -- planus (hairy leukoplakia) among homosexual men: A clinicopathologic - study of thirty-six cases. Oral -- Surg. 1986; 61:249-55.

de hifas en el estrato córneo, en la lámina propia hay un abundante infiltrado inflamatorio linfoplasmocitario.

CANDIDIASIS ATROFICA CRONICA

Bajo el microscopio de luz se observa una pérdida de la continuidad en el tejido epitelial, zonas de hiperplasia, acantosis severa, con presencia de hifas en el estrato córneo, existe perdida de la estratificación, exocitosis, en el tejido subepitelial existe abundante infiltrado inflamatorio crónico (linfocitos y plasmocitos).

CANDIDIASIS HIPERPLASICA CRONICA

Este tipo de lesión tiene un gran interes, por sus diferentes cambios citomorfológicos a nivel del tejido epitelial, que pueden ser originados por la invasión de -- Candida albicans o a sus productos metabólicos liberados por los micelios intactos o degenerados en el estrato córneo, proceso denominado fenómeno de "INYECCION BIOLOGICO" (Jones and Russel 1973) por lo que una de las respues-- tas del tejido epitelial a cualquier tipo de agresión es el aumento de la actividad en la tasa mitósica (Shakir et al 1986) y así mismo puede provocar la vulnerabilidad de la célula y presentar mutaciones.

Las muestras teñidas con Acido Peryodico de Schiff - (P.A.S.) y observadas con microscopio de luz ha permitido ver que las hifas de Candida albicans no llegan más -- allá del estrato córneo y cuando el micelio es largo y -- profundo produce una "indentación", además de que existe desarreglo y desorganización en los estratos del epitelio con cambios morfológicos en las células de los estratos -

profundos (Cawson 1966).

Los hallazgos histológicos de casos reportados de -- candidiasis hiperplasica crónica han sido reportados desde hiperqueratosis con infiltración de hifas, una marcada acantosis, pleomorfismo , hipercromatismo nuclear, perdida de la polaridad, aumento en la actividad mitósica, cambios que pueden ser sugestivos de displasia epitelial hasta el franco desarrollo de un Carcinoma Epidermoide --- (Williamson 1969, Eyre and Nally 1971, Cawson 1966, Ba-- nockski 1972, Renstrup 1970, Dreizen 1984, Samaranayake - 1986, Arendorf 1983).

Eyre y Nally sugieren que los cambios epiteliales - están ocasionados por el hongo.

Lehner (1971) realizó un estudio inmunopatológico de leucoplasias en el que demostró que los linfocitos y las células plasmáticas intervienen en alguna forma en la transformación carcinomatosa de éstas, esto se realizó en base al conteo de células pironinofílicas, observó que en aquellas lesiones leucoplasicas donde se encontraba menor cantidad de células pironinofílicas había mayor tendencia a desencadenar una transformación carcinomatosa, que en - aquellas lesiones leucoplasicas donde se encontraba mayor cantidad de este tipo celular, esto se basa en la actividad del sistema inmune del individuo.

Por otra parte, la infección candidiasica a largo plazo en animales de experimentación (ratas) produce una marcada hiperplasia epitelial, con invaginaciones pseudoepiteliomatosas y atrapamiento de queratina en los estratos profundos, algunas células epiteliales tienen núcleo y mitosis anormales, botones de células basales hi-- perplásicas en la profundidad del corium (Jones and Russel 1973), características parecidas a una lesión premaligna.

Shakir et al (1986) demostraron en animales de experimentación (ratas) un aumento en la tasa mitósica del epitelio palatino de las ratas, a las cuales se les aplicó Candida albicans cepa 3091 (serotipo A) en una placa de acrílico, proponiendo que la actividad mitósica es una forma de defensa a la agresión de los productos metabólicos de Candida albicans.

Daniels et al (1986) llevaron a cabo un estudio en pacientes con leucoplasia candidiasica, encontraron que las áreas más colonizadas por hifas, eran aquellas en las cuales se encontraban ausentes las células de Langerhans, ellas parecen tener la propiedad de migrar al área involucrada del epitelio lo cual hace pensar que es una respuesta del organismo a este agente agresor.

Las células de Langerhans confieren protección a los epitelios de las mucosas, las cuales, se encuentran en diferentes cantidades dependiendo de la zona y del individuo, en los epitelios no queratinizados se encuentran en grandes cantidades y en los queratinizados en menor cantidad o no hay (Daniels et al 1986).

Las células de Langerhans derivan de la población celular de la Médula Osea, son denominadas células claras o de "alto nivel", son células dendríticas, de citoplasma claro, de núcleo lobulado o dentado, no presenta uniones intercelulares con los queratinocitos adyacentes, contiene tonofilamentos y gránulos citoplásmicos específicos, gran cantidad de retículo endoplásmico rugoso, numerosas mitocondrias y lisosomas, un Complejo de Golgi bien desarrollado, filamentos de Vimentina, microtúbulos, Antigeno S-100 (Newcomb and Powell 1986, Charbit el al 1986, Mens and James 1979, Schweizer and Marks 1977, Francis and Farthing 1989).

Breathnach (1977), describió dos tipos de células de Langerhans en el epitelio humano: Tipo 1. altamente - dendrítica, con citoplasma electrolúcido, numerosos gránulos específicos, localizada suprabasalmente; Tipo 2. contiene pocas dendrítas, citoplasma electrodenso, contiene pocos gránulos, se localiza en la capa basal del epitelio (Newcomb and Powell 1986).

Se consideran reguladoras del crecimiento del epitelio, pueden producir un inhibidor de la proliferación celular semejante a las chalonas (Schweizer and Marks 1977) presentan gran afinidad por la solución de ácido de Cloruro de Oro (Mens and James 1979).

CANDIDIASIS MUCOCUTANEA CRONICA

Está caracterizada por hiperplasia epitelial con penetración supérficial de hifas de Candida, infiltrado inflamatorio difuso en la lámina propia o dermis, constituido por linfocitos y monocitos.

SINDROME DE INMUNODEFICIENCIA ADQUIRIDA (SIDA)

La leucoplasia vellosa es una manifestación que puede caracterizar a un paciente seropositivo a VIH, en esta lesión se han descrito hallazgos histológicos como: coilocitosis subcorneal (células globosas de citoplasma claro y núcleo picnótico) paraqueratosis (Greenspan D. et al 1984) o hiperqueratosis con proyecciones hacia la superficie, constituídas por queratina, que dan la impresión de ser pelos, con ausencia o escaso infiltrado inflamatorio en la lámina propia, las células de Langerhans están ausentes o en menor cantidad a lo normal, entre las -

proyecciones de queratina se localizan las hifas de Candida albicans (Holmstrup 1983, Scully et al 1983, Porter et al 1984, Greenspan D. et al 1984, Eversole et al 1986, Rindum et al 1987, Greenspan D. et al 1987, Kanas et al - 1987, Phelan et al 1987, Matthews et al 1988, Kanas et al 1988, Sciubba et al 1989, Green et al 1989, Pindborg 1989 Kabani et al 1989, Fowler et al 1989, Greenspan J. et al 1989, Corso et al 1989, Belton et al 1986, Greenspan et al 1985).

CARACTERISTICAS MICROBIOLOGICAS

La mayor parte de las lesiones candidiasicas son originadas por Candida albicans, que se encuentra como hongo comensal de la microflora normal de boca, faringe, colon y vagina de personas aparentemente sanas, el cual se vuelve patógeno cuando las condiciones son favorables para él. (Odds 1979, Samaranayake 1986 a, Samaranayake et al 1986)

El género Candida es considerado un hongo imperfecto Candida albicans es un hongo importante para el humano, presenta polimorfismo celular dependiendo de las condiciones nutricionales y la temperatura, ya que puede crecer y diferenciarse en:

1) Forma de levadura
2) Célula pseudomicelial
3) Forma micelial verdadera
4) Clamidosporas simétricas

MORFOLOGIA

1) FORMA DE LEVADURA: Es una célula oval, gemante, -

grampositiva, unicelular, que mide 2-3 x 4-6 μm, presenta blastoconidios o blastosporas, estas son estructuras simples que se desarrollan por gemación, con separación posterior de la yema de la célula progenitora.

2) CELULA PSEUDOMICELIAL: Son ramificaciones, unidas entre sí por los extremos, son gram positivos.

3) FORMA MICELIAL: Se caracteriza por presentar un - crecimiento de hifas por extensión apical, con septos verdaderos, siendo ésta la forma patógena.

4) CLAMIDOSPORAS SIMETRICAS: Son células terminales o intercaladas en una hifa, crecen y desarrollan una doble pared. Son resistentes a condiciones desfavorables y germinan cuando las condiciones son favorables (Cassone et al 1985).

La N-acetylglucosamine es un efector morfogénico en Candida albicans. Dependiendo de la temperatura la N-acetylglucosamine induce a la conversión de levadura micelial a la formación de clamidospora, es una intermediara en el dimorfismo del hongo, interviene también en el desarrollo del tubo germinal (Cassone et al 1985).

Candida albicans puede crecer en cualquier medio que contenga una fuente de carbono o nitrtógeno y fosfato, requiriendo biotina. Se desarrolla a unatemperatura que va de 20º a 40º C siendo la ideal para su crecimiento 37º C, con un pH de 2 a 8. Candida albicans fermenta dextrosa, - galactosa y maltosa con la formación de ácido y gas, la - asimilación y fermentación de carbohidratos es de gran valor para la diferenciación de especies de Candida.

ENVOLTURA CELULAR

COMPOSICION DE LA PARED

Está constituída por B-glucanos, mannoproteínas y u na pequeña cantidad de quitina. Lipidos en un 2 , proteí nas 3 - 6 , quitina 0.6 - 2.7 , mannoproteína 20 - 23 y glucanos 48 - 60

MANNOPROTEINAS

Hansenclever y Mitchell (1961 a, b y c) establecie ron que las mannoproteínas de la levadura intacta contiene el determinante antigénico, esto ayuda a la diferencia ción de los tres grupos serológicos de Candida albicans, serotipo A, B y C.

GLUCANOS

El b-glucano contiene uniones 1- 3 y 1- 6, que es el componente estructural principal de la pared de Candida - albicans. Durante la regeneración de la pared celular el seroplasto de Candida albicans secreta manoproteína, mano-oligosacáridos dentro del medio y sintetiza glucano y qui tina (Shepherd et al 1985).

ORGANIZACION DE LA PARED

Estudios concernientes al desarrollo de hifas, han - observado que en la región apical presenta una pared mi-

crofibrilar con formación secundaria de la pared después de la extensión de la zona. La pared madura consiste en - capas arregladas coaxialmente. La pared de Candida albi-- cans está constituída por manoproteínas, distribuida en - toda la pared y acumulada en toda la superficie, siguien- do hacia la membrana plasmática, el B-glucanon (1- 6) , unida a la manoproteína. La unión dentro y entre la pared celular le confieren rigidez y retienen algunas enzimas - solubles dentro de la envoltura celular (Shepherd et al 1985).

CAMBIOS ULTRAESTRUCTURALES EN LA PARED CELULAR

Estudios con microscopía electrónica revelan la orga nización ultraestructural de la pared de Candida albicans cuyos cambios son durante la formación del tubo germinal; en la fase estacionaria y en la reiniciación del creci--- miento.

La pared de la levadura presenta 5 capas o zonas du- rante la formación del tubo germinal; una región electro- transparente que se convierte en el mayor componente y la región granular amorfa sobre la zona transparente. La for mación del tubo germinal está acompañado frecuentemente - por una extensa aglutinación de la célula.

Los cambios en la superficie celular son responsa--- bles de la aglutinación, presentando un borde fibrilar ex terno, las fibrillas están arregladas radialmente y per-- pendicularmente a la superficie celular. El material fi-- brilar está contenido dentro de una cubierta vellosa.

Estudios de Postgrado
Biblioteca
U. N. A. M.
Division Odontología

ENZIMAS SECRETADAS Y LA PARED CELULAR

Las enzimas secretadas por Candida albicans son: fos fatasa ácida, fosfolipasa, B-glucanasa, una endonucleasa, la N acetil-B glucosaminidasa. Las proteínas ácidas están implicadas en la patogenicidad de C. albicans. La B-gluca nasa es secretada por la pared celular, tiene un papel im portante en la morfogénesis de la doble pared celular y en la regulación de la estructura del glucano, existe tam bién la presencia de una exo B gluconasa, que hidroliza - p-nitrofenil-B-glucosidasa y una endonucleasa.

La B-gluconasa es secretada durante la fase exponen- cial del crecimiento y en la formación en el tubo germi-- nal. La actividsd de la B-glucosidasa está localizada en la membrana plasmática.

MEMBRANA PLASMATICA

La composición química está dada por la actividad en zimática y la distribución de proteínas, las diferencias- significativas se dan por la composición de carbohidratos esteroles, esteresteroles y fosfolípidos.

La membrana plasmática juega un papel importante en el sistema de transporte activo, la ATPasa mantiene la ca pacidad de la membrana para el transporte de nutrientes. Este es un sistema de transporte común para citosina, ade nina e hipoxantina en C. albicans (Sheperd et al 1985).

ADHESION DE CANDIDA ALBICANS A CELULAS EPITELIALES

C. albicans puede colonizar e infectar la superficie mucosa del huésped. Es importante la flora bacteriana normal, debido a que suprime la colonización de C. albicans. Existen varios factores que afectan la adhesión in vitro de C. albicans, como es la exfoliación de las células epiteliales, la concentración de levaduras, ya que a mayor concentración mayor adhesión, la temperatura, siendo 37ºC la ideal (Shepherd et al 1985, Stafford et al 1985, Burns et al 1987, Samaranayake and Mac Farlane 1981). Algunas bacterias producen una substancia antimicótica (Gruber - 1966, Wreght 1985, Cassone 1985) existe la posibilidad de que otro tipo de bacteria ayude a la adhesión de C. albicans a las células epiteliales (Kimura and Pearsall 1978) como Streptococcus salivarius, S. mitior y S. mutans (Samaranayake and Kimura 1982, Kimura and Pearsall 1980).

La mayoría de las protesis totales elaboradas con - acrílico (dentadura) están contaminadas por C. albicans esto es debido a la presencia del Streptococcus mutans, - que ayuda a la adhesión de C. albicans a la superficie del acrílico in vitro (Branting et al 1988).

Las proteínas secretadas por C. albicans colaboran - en su adhesión a las células epiteliales (Borg and Rüchel 1988)

TRATAMIENTO

Los pacientes con cancer que han recibido radio y quimioterapia, son susceptibles al desarrollo de lesiones candidiasicas al igual que sujetos con alteraciones sistémicas, a consecuencia de los cambios que se efectúan en la microflor bucal, (Rosie et al 1987).

El manejo de las lesiones candidiasicas es a base de aplicaciones tópicas e incluso administración sistémica. Los agentes tópicos empleados son tabletas bucales, ovulos vaginales y cremas. En general los medicamentos están poco tiempo en contacto con la mucosa bucal lo que le resta eficacia al medicamento, las tabletas y los óvulos son -- las formas farmaceúticas más efectivas, aunque muchos pacientes no soportan el mal sabor de los óvulos vaginales, a los sujetos con estomatitis por dentadura se les prescribe cremas o ungüentos, aplicandose en la mucosa y en - la superficie de la dentadura además de tener una exce-- lente higiene en la prótesis (Epstein 1990).

El uso de Nistatina (micostatin), como terapia, resuelve los problemas marcados de signos y síntomas de la candidiasis en mucosa bucal (Epstein 1981).

Los pacientes VIH positivos, en su gran mayoría se - encuentran infectados por Candida albicans (Lynch 1987, Sciuba et al 1989)
pero durante el tratamiento a base de Azidotimina, la leucoplasia vellosa disminuye, ayudando al sinergismo con el antimicótico (Phelan and Klein 1988).

PLANTEAMIENTO DEL PROBLEMA

La relación de la simbiosis huésped-parásito, es un problema complejo que con lleva al estudio de la relación Candida-Huésped en diferentes aspectos, tomando en cuenta que esta relación siempre repercutirá en perjuicio del huésped, por lo que surge la duda ¿ Existe una línea celular que confiera protección al epitelio bucal, qué papel juega la respuesta inmunológica o por qué el micelio de Candida no atraviesa más allá del estrato córneo del epitelio bucal?, incógnitas que pueden ser dilucidadas por medio de trabajos de Investigación específicos.

JUSTIFICACION

El uso de medicamentos en forma indiscriminada parece propiciar un medio favorable para la invasión y daño de Candida albicans. Lo cual se debe al oportunismo del hongo ante la no competencia con la microbiota normal de las mucosas, los factores favorables del huésped, o factores extrínsecos, como puede ser la inmunosupresión por medicamentos o enfermedades.

En base a lo mencionado, es de interés conocer a fondo los factores desencadenantes, que favorecen el desarrollo de lesiones por Candida albicans, lo cual redundaría en un mejor diagnóstico, pronóstico y tratamiento de pacientes portadores de este tipo de lesiones, ya que Candida albicans puede ser un factor promotor o desencadenante de lesiones premalignas.

METODOLOGIA

Para el presente trabajo se revisaron 3400 pacientes durante 8 meses en la Clínica de Admisión de la División de Estudios de Postgrado de la Facultad de Odontología -- U.N.A.M.

A los pacientes con lesiones sugestivas de candidiasis, se les realizo Historia Clinica General, siembras microbiológicas, citología exfoliativa, biopsia y estudio - histopatológico.

Las muestras se recolectaron de pacientes de ambos - sexos, con lesiones eritematosas o leucoplasicas de mucosa bucal. Todos los datos se anotaron en una Historia Clinica específica y en un formato microbiológico para el -- procesamiento de las muestras así como en una hoja de resultados micológicos, los cuales se anexan, donde se mencionan características clínicas de la lesión, localización tiempo de evolución, tratamientos sistémicos actuales y - antibioticoterapia empleada.

PRUEBAS MICROBIOLOGICAS

Se realizó citología exfoliativa y aislamiento del - hongo en estudio, los frotis se llevaron a cabo por medio de raspado con ayuda de un hisopo estéril, las muestras - se colocaron sobre portaobjetos previamente listos y etiquetados, se fijaron con calor procediendose a teñirlos - con técnica de GRAM.

Las muestras se inocularon en medios selectivos como son: Agar Dextrosa Sabouraud y Biggy, incubandose por 24 o 48 horas a 37º C , al cabo del cual se observó el desarrollo de colonias, posteriormente se realizaron exámenes directos del desarrollo, los cuales se tiñeron con técnica de GRAM y Eritrocina para observar la morfología de la - levadura, forma, tamaño y presencia o ausencia de pseudomicelios.

Las colonias desarrolladas se resembraron en Sabou-- raud líquido con ácido Clorhídrico al 1 normal para su pu rificación, se incubaron durante 48 horas a 37º C, del se dimento de los tubos se toma de donde hay mayor concentra ción de HCl y se resiembra en Sabourad Simple y Agar Micológico, se incuba a 37º C durante 48 horas.

Después de realizados estos pasos, se procedió a la identificación de especies por medio de formación de Clamidosporas en medio de Harina de Maíz, incubandose a 37ºC durante 5 días; Tubo Germinal con suero, se utilizaron -- .5 ml de suero fresco estéril, en tubos de ensaye estériles, constatando que en las colonias no había pseudomicelios, se incubaron a 37º C durante 4 horas para observar la filamentación. (ESQUEMA 1).

Pruebas bioquímicas que consistieron en: Reducción de Cloruro de Trifenil Tetrazolium (TTC), para la produc ción de pigmento, los cuales son: blanco, rosa, rosa rojo rojo y rojo-violeta, las diferentes especies dan los di-- versos colores, se inocula el medio y se incuba a 37º C - durante 72 horas. Auxanograma y Zimograma, son medios en los cuales existe asimilación y fermentación de carbohi-- dratos respectivamente, para estas pruebas se utilizan --

PROCEDIMIENTOS PARA LA IDENTIFICACION
DE ESPECIES DE CANDIDA

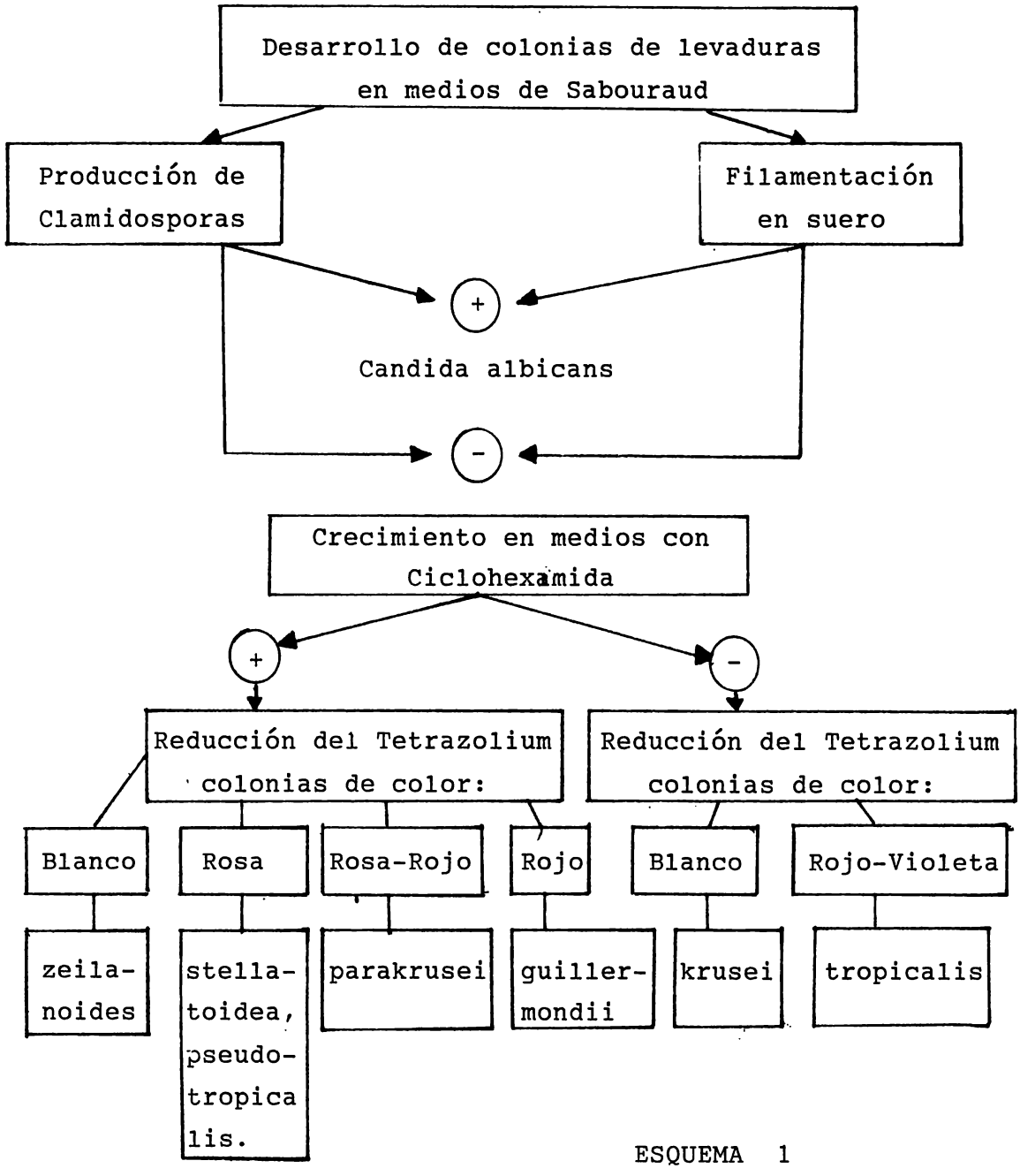

ESQUEMA 1

azúcares como Dextrosa, Galactosa, Lactosa, Maltosa, Rafinosa y Sacarosa, para el Auxanograma en placa se utiliza una solución azucarada al 20%, se inoculan los medios, - se incuban a 37º C durante 5 días, si existe asimilación- del carbohidrato hay desarrollo alrededor de los discos - que contienen los diferenctes carbohidratos.

El Zimograma se realizo por medio de tubo de ensaye sellado con tapón de Vaspar, donde se utilizó Dextrosa, - Galactosa, Lactosa, Maltosa y Sacarosa al 10%, en los tubos hubo producción de ácido y gas con desplazamiento de los tapones. (Esquema 2).

Antes de realizar el Auxanograma y el Zimograma, se prepararon las levaduras por medio de solución salina estéril, cada cepa colocada en tubos con solución salina es téril debe quedar igual que el tubo 1 de Mac Farland..

ESTUDIO HISTOPATOLOGICO: Los especímenes se obtuvieron por medio de biopsia incisional o excisional dependiendo del tamaño de la lesión.

El tejido se procesó con los métodos convencionales- con técnica de inclusión en parafina (Manual de las Fuerzas Armadas), se realizaron cortes seriados a 6 μ, los cortes se tiñeron con Hematoxilina y Eosina (HyE) y Acido Peryódico de Schiff (P.A.S.) para su posterior observación.

	AUXANOGRAMA						ZIMOGRAMA				
	D	G	L	M	S	R	D	G	L	M	S
C. albicans	+	+	-	+	+	-	f	f	-	f	-
C. stellatoidea	+	+	-	+	-	-	f	-	-	f	-
C. tropicalis	+	+	-	+	+	-	f	-	f	f	f
C. parapsilosis	+	+	-	+	+	-	f	f	-	-	-
C. krusei	+	-	-	-	-	-	f	-	-	-	-
C. Pseudotropicalis	+	+	+	-	+	+	f	f	f	-	f
C. guillermondi	+	+	-	±	+	+	f	f	-	-	f
C. rugosa	+	-	-	-	-	-	-	-	-	-	-

ESQUEMA 2

Lennette- Spaulding-Truant. Mannual of clinical microbiology. American-Society for Microbiology. 2th Edi-- tion 1988: 496.

MATERIAL MICROBIOLOGICO

Equipo

Autoclave
Incubadora
Horno
Microscopio de luz
Bomba de Vacio
Centrífuga
Balanza analítica
Balanza granetaria
Equipo milipore
Mecheros Buncen
Gradillas
Soportes
Mallas
Asas bacteriológicas
Asas micológicas

Cristaleria

100 Cajas de Petri
200 tubos de ensayo de 150 x 20
2 Matraces de bola de 1000 ml
2 Matraces de bola de 500 ml
5 Matraces Erlenmeyer de 1000 ml.
2 Matraces Erlenmeyer de 500 ml.
5 Matraces Erlenmeyer de 250 ml
12 Matraces Erlenmeyer de 125 ml.
1 Matraz Kitasato de 1000 ml.
50 Pipetas pasteur de 1 ml.
20 Pipetas Pasteur de 5 ml.
20 Pipetas Pasteur de 10 ml.

5 Probetas de 500 ml.
2 Probetas de 1000 ml.
100 Portaobjetos
100 cubreobjetos

Medios de Cultivo y de Identificación

Biggy
Agar Dextrosa Sabouraud
Agar Micológico
Harina de Maíz
Sabouraud líquido
Pagano-Levine
Auxanograma
Zimograma

Division Estudios de Postgrado
Biblioteca
U.N.A.M.
Odontología

Varios

20 Bulbos
15 Membranas de .22 por
Abatelenguas
Hisopos
Algodón
Vaselina
Parafina
Marcadores
Tijeras
Masquintape
Pinzas
Bolígrafos

Tinciones

GRAM
Eritrocina
Azul de algodón

Medios de cultivo para aislamiento de Candida

Agar Dextrosa Sabouraud
Agar Micológico

Medios de cultivo para identificación de especies de Candida

Para purificación de cepas

Sabouraud líquido
Acido Clorhídrico 1 normal

Formación de Clamidosporas

Harina de Maíz
Tween 80

Filamentación

Suero

Reducción del Cloruro de Trifenil Tetrazolium

Peptona
Extracto de levadura
Dextrosa
Agar agar

Cloruro de Trifenil Tetrazolium (TTC)
Neomicina o Cloranfenicol

Asimilación de Carbohidratos

Base nitrogenada de levadura
Agar Noble
Azúcares (Dextrosa, Galactosa, Lactosa, Maltosa, Rafinosa y Sacarosa).

Fermentación de Carbohidratos

Peptona
Cloruro de Sodio
Extracto de Carne
Azul de Bromotimol
Azúcares (Dextrosa, Galactosa, Lactosa, Maltosa y Sacarosa).

MATERIAL PARA EL ESTUDIO HISTOPATOLOGICO

EQUIPO

Histokinette
Microtomo y cuchillas
Tina de Flotación
Plancha
Bateria para tincion de H y E.
Bateria para tinción de P.A.S.

Microscopio
Mechero
Gradillas

CRISTALERIA

5 Agitadores
5 Embudos
6 Matraces de Bola de 250 ml.
2 Matraces de 500 ml.
6 Matraces Erlenmeyer de 250 ml
2 Matraces Erlenmeyer de 500 ml.
5 Pipetas Pater: de 10 ml.
3 Vasos de precipitado de 500 ml.
3 Probetas de 500 ml.
6 Vasos de Copplick
Porta y cubreobjetos

VARIOS

Escuadras
Espátulas
Pinceles
Pinzas
Platinas
Punzones

REACTIVOS PARA TINCIONES

Hematoxilina de Harris

Cristales de hematoxilina

Alumbre potásico o amonio
Oxido de Mercurio
Alcohol al 100%
Agua destilada

EOSINA

Eosina Y soluble en agua
Acido glacial acético
Alcohol al 95%

REACTIVOS PARA LA TINCION DE P.A.S.

Fucsina básica
Metabisulfito de potasio
Carbón activado (Norita)
Acido peryodico
Acido clorhídrico

HISTORIA CLINICA

Nombre_____Edad_____Sexo____
Ocupación_____Escolaridad_____
Estado civil_____Lugar de residencia_____
Lugar y fecha de nacimiento_____
Domicilio y teléfono_____

INTERROGATORIO

ANTECEDENTES FAMILIARES

Vive su padre (SI) (NO) Vive su madre (SI) (NO)
De que murieron_____
Están siendo tratados de alguna enfermedad actual (SI) (NO)
¿ De qué enfermedad?_____
Viven sus hermanos (SI) (NO)
¿ De qué muriero?_____
Están siendo tratados de alguna enfermedad actual (SI) (NO)
¿ De qué enfermedad ?_____
¿ Qué lugar ocupa entre ellos ?_____
Subraye en caso de ser positivo a alguna de estas enfermedades: Diabetes, enfermedades mentales, enfermedades del corazón, tumores, obesidad, hipertensión arterial, convulsiones, alergias, tuberculosis, anemias, enfermedades reumáticas, otras _____

ANTECEDENTES PERSONALES

Tabaquismo (SI) (NO) Número de cigarros al día_____
Desde cuando fuma_____Bebe (SI) (NO) ¿Qué clase de bebidas?_____Cantidad_____Frecuencia_____
Desde cuando bebe_____ Otros_____

VACUNACIONES

Antipoliomielítica (SI) (NO) Antituberculosa (SI) (NO) Triple (Difteria, tosferina, tétanos) (SI) (NO) Sarampión (SI) (NO) Antiparotiditis (SI) (NO) Antivariolosa (SI) (NO)
Otras _____

HABITACION

Buena aereación (SI) (NO) Buena iluminación (SI) (NO) Baño cuantas veces a la semana _____ Otros _____

ALIMENTACION HABITUAL (desayuno, comida y cena)

Componentes principales de su alimentación (veces por semana)
Tortillas _____ Frijoles _____ Pan y pastas _____ Carne _____
Huevo _____ Pescado _____ Verduras _____ Leche _____ Café ____
Frutas _____ Otros _____

ANTECEDENTES PERSONALES PATOLOGICOS
Amigdalitis (SI) (NO) Paludismo (SI) (NO) Alergicos (SI) (NO)
Enfermedades venéreas (SI) (NO) Cual _____
Fiebre reumática (SI) (NO) Cirugías (SI) (NO) De que tipo _____
Hepatitis (SI) (NO) Diabetes (SI) (NO) Parasitosis (SI) (NO)
Tumores (SI) (NO) Diga cual _____

INTERROGATORIO POR APARATOS Y SISTEMAS

RESPIRATORIO

Sensación de obstrucción nasal (SI) (NO) Alteraciones en la intesidad de la voz (SI) (NO) Tos (SI) (NO) Expectoraciones (SI) (NO) Sangra al toser (SI) (NO) Dolor al toser (SI) (NO) Dificultad para respirar (SI) (NO) Otros _____

DIGESTIVO

Apetito (SI) (NO) Dificultad en la masticación (SI) (NO) Regurgitaciones (SI) (NO) Nauseas (SI) (NO) Vómito (SI) (NO) Dolor al deglutir (SI) (NO) Dolor abdominal (SI) (NO) Ruidos intestinales (SI) (NO) Color amarillento en la piel o en los ojos (SI) (NO) Pérdida de coloración en las heces fecales (SI) (NO) Evacua diario (SI) (NO) Cuantas veces_____

APARATO CARDIOVASCULAR

Palpitaciones (SI) (NO) Dificultad para respirar (SI) (NO) Dolor en el corazón (SI) (NO) Hinchazón de párpados (SI) (NO) Tobillos y pies hinchados (SI) (NO) Sensación de mareos (SI) (NO) Zumbido de oidos (SI) (NO) Cefaléas (SI) (NO) Puntos brillantes en la vista (SI) (NO) Hemorragias espontáneas (SI) (NO) Petequias (SI) (NO) Localización_____
Otros_____

APARATO GENITOURINARIO

A que edad empezó a menstruar_____Cada cuantos días_____
Días de duración_____Abundante (SI) (NO) Sangre líquida (SI) (NO) Flujo (SI) (NO) Abundante (SI) (NO) Escaso (SI) (NO) De mal olor (SI) (NO) Almidona su ropa (SI) (NO) Ardoroso (SI) (NO) Número de embarazos_____Numero de abortos_____
Provocados (SI) (NO) Espontáneos (SI) (NO) Partos normales (SI) (NO) Cesáreas (SI) (NO) Cuantas_____
Esta usted embarazada _____Menopausia (SI) (NO) Años_____
Usa métodos anticonceptivos (SI) (NO) de que tipo_____
Desde cuando _____

GENITOURINARIO

Cantidad de orina en 24 hs aproximadamente_____ Número de nicciones al día _____ Contiene sangre (SI) (NO)

Contiene pus (SI) (NO) Arenilla (SI) (NO) Ardor al orinar (SI)

(NO) Expulsión de orina espontáneamente (SI) (NO) Dolor lumbar (SI) (NO) Otros_____

APARATO ENDOCRINO

Intolerancia al calor (SI) (NO) Intolerancia al frío (SI) (NO) Orina frecuentemente en el día (SI) (NO) Tiene mucha hambre (SI) (NO) Cambios en la abundancia del pelo (SI) (NO) Expulsa por susu senos secreción láctea (SI) (NO)

APARATO NEUROLOGICO

Convulsiones (SI) (NO) Síncopes (SI) (NO) Adormecimientos (SI) (NO) Perdida de la sensibilidad (SI) (NO) Pérdida de la movilidad (SI) (NO) Dificultad para caminar (SI) (NO) Movimientos involuntarios (SI) (NO) Huele bien (SI) (NO) Tiene sabor (SI) (NO) Oye bien (SI) (NO) Trastornos del habla (SI) (NO) Trastornos para deglutir los alimentos (SI) (NO) Insomnio (SI) (NO) Somnolencia (SI) (NO) Sueño (SI) (NO) Está tenso (SI) (NO) Está alegre (SI) (NO) Está triste (SI) (NO) Pérdida de la memoria (SI) (NO) Cambios de caracter (SI) (NO)

MUSCULO ESQUELETICO

Tiene dolores (SI) (NO) en qué lugar_____Limitaciones en sus movimientos (SI) (NO) Deformaciones articulares (SI) (NO)

HEMATICO- LINFATICO

Palidez en su piel (SI) (NO) Pérdida de peso)SI) (NO) Sangra fácilmente (SI) (NO) Se enferma facilmente (SI) (NO)

SINTOMAS GENERALES

Fiebre (SI) (NO) Diarrea (SI) (NO) Cada cuantos días_____

Fiebre alta, moderada o leve _____ Suda (SI) (NO) Se siente muy cansado (SI) (NO) Ha perdido peso (SI) (NO) Cuantos Kg. _____

EXPLORACIÖN DE CAVIDAD BUCAL

Angulo de la boca _____

Labio superior _____

Labio inferior _____

Mucosa yugal derecha _____

Mucosa yugal izquierda _____

Paladar duro _____

Paladar blando _____

Orofaringe _____

Encia _____

Lengua _____

Piso de boca _____

Presencia de lesiones candidiasicas (SI) (NO)

Tipo de Lesión

Pacientes portadores de prótesis:

Parcial fija _____ Parcial removible _____ Prostodoncia _____

LOCALIZACION DE ALTERACIONES INTRAOSEAS

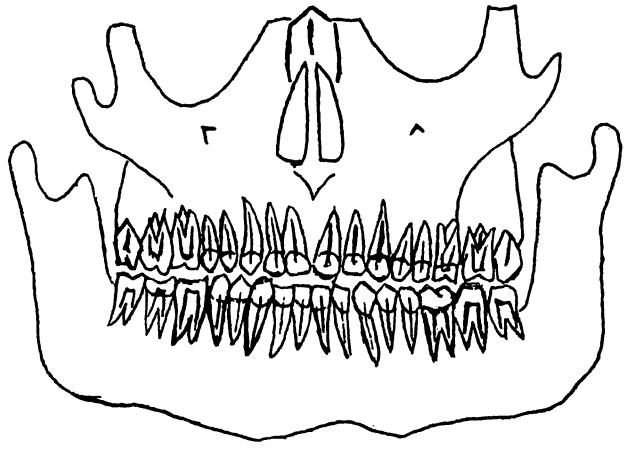

Estudios de Postgrado
Biblioteca
U. N. A. M.
Odontología

LOCALIZACION DE ALTERACIONES EN TEJIDOS BLANDOS

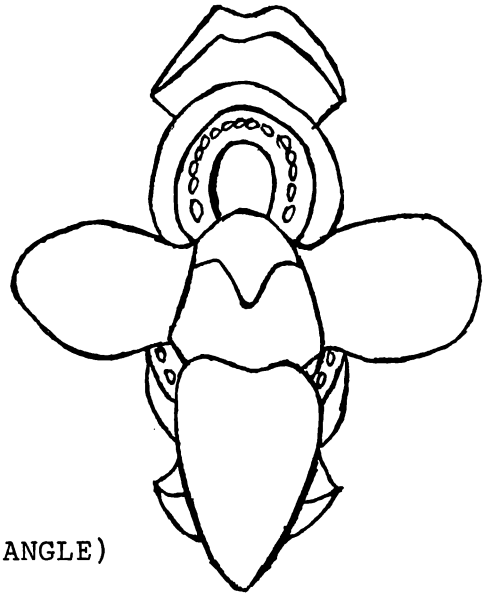

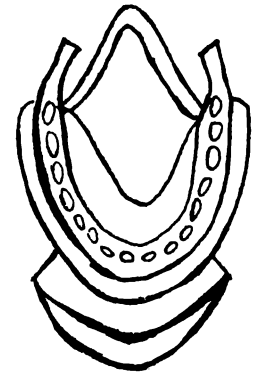

OCLUSION: (ANGLE)

Clase I

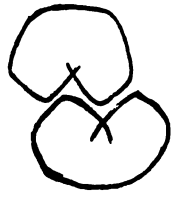

Clase II

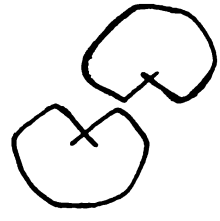

Clase III

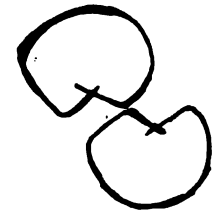

EXPLORACION DE CABEZA Y CUELLO

GANGLIOS LINFATICOS

Mentonianos _____

Submaxilares _____

Cervicales _____

Subclaviculares _____

GLANDULAS SALIVALES

Parótida _____

Submandibular _____

Sublingual _____

Menores _____

ESTUDIOS RADIOGRAFICOS

ESTUDIOS RADIOGRAFICOS

Radiografías: Oclusales Aleta mordible Periapical
Panorámica otras

CARACTERISTICAS RADIOLUCIDA RADIOPACA COMBINADA

Bordes regulares
irregulares
Corticado o esclerótico
Unilocular
Multilocular
Unica o solitaria
Multicéntrica
Relacionada a Raíz
Corona

PADECIMIENTO ACTUAL
Mencione la causa aparente de su enfermedad o causas predispo-
mnentes o motivo de la consulta.
Síntoma (s) principal (es)

Inicio
Evolución

TERAPEUTICA EMPLEADA

Ha tomado algún medicamento con motivo de su enfermedad (SI) (NO)
Diga cual
Le han practicado algún análisis o radiografía para su padeci-
miento actual (SI) (NO) Diga cual
Resultado de los mismos

Diagnóstico presuntivo

Estudios Microbiológicos (SI) (NO) Resultados
Estudio Histopatológico (SI) (NO) Resultados

Diagnostico definitivo _____

TRATAMIENTO

_____

_____

Firma del paciente

FACULTAD DE ODONTOLOGIA

DIVISION DE ESTUDIOS DE POSGRADO

EVALUACION CLINICA-MICROBIOLOGICA E HISTOPATOLOGICA DE LESIONES CANDIDIASICAS

No. de estudio _____ Fecha _____

Carnet_____

Nombre del paciente_____Edad_____Sexo_____

Domicilio_____C.P._____Tel._____

Originaria_____Ocupación_____

CARACTERISTICAS CLINICAS

DIAGNOSTICO PRESUNTIVO_____

Medios de cultivo empleados: Sabouraud ( ) Biggy ( ) otros___

Lectura de medios de cultivo

24 hs.

48 hs.

72 hs.

OBSERVACIONES

CITOLOGIA EXFOLIATIVA_____

EXAMEN DIRECTO_____

DIAGNOSTICO FINAL_____

IDENTIFICACION DE ESPECIES DE CANDIDA

No. de cepa _____

	POSITIVO	NEGATIVO
Agar Antibiótico	_____	_____
Sabouraud Simple	_____	_____

MORFOLOGIA (eritrocina)

HARINA DE MAIZ - TWEEN 80 (72 hs a 37º C)

	POSITIVO	NEGATIVO
Clamidosporas	_____	_____

FILAMENTACION EN SUERO (4 hs. a 37º C)

	50	50
Desarrollo	_____	_____

PURIFICACION DE CEPAS CON HCl EN SABOURAUD LIQUIDO (72 hs a 37º C)

	POSITIVO	NEGATIVO
1 gota de HCl	_____	_____
2 gotas de HCl	_____	_____
3 gotas de HCl	_____	_____
4 gotas de HCl	_____	_____

RESIEMBRA EN SABOURAUD SIMPLE (48 hs a 37º C)

	POSITIVO	NEGATIVO
DESARROLLO	_____	_____

MEDIO DE PAGANO-LEVINE (reducción de CTT 72 hs a 37º C)

COLOR

AUXANOGRAMA EN PLACA (asimilación de carbohidratos)

Dextrosa

Galactosa

Lactosa

Maltosa

Rafinosa

Sacarosa

ZIMOGRAMA EN TUBO (fermentación de azúcares 4 o 5 días)

Dextrosa

Galactosa

Lactosa

Maltosa

Sacarosa

ESPECIE _____

OBSERVACIONES

RESULTADOS

De los 3400 sujetos revisados, se detectaron 53 personas con lesiones sugestivas de candidiasis, 38 personas del sexo femenino (25 no usaban prótesis total con base acrílica y 18 no usaban); 15 personas del sexo masculino (5 usaban dentadura y 10 no usaban).

Los pacientes con antecedentes de usar prótesis totales elaboradas con material acrílico (dentadura) presentaban lesiones eritematosas difusas, de bordes mal definidos en paladar duro, reportando síntomas como ardor, prurito y principalmente un desajuste de las dentaduras.

Los pacientes que no usaban dentadura, 17 mujeres y 2 hombres presentaban lesiones eritematosas; una mujer y 8 hombres con lesiones leucoplasicas en mucosa bucal.

PRUEBAS MICROBIOLOGICAS: En los estudios de citología exfoliativa de los 53 pacientes (1.56%), se encontró la presencia de abundantes células epiteliales descamadas, cocos agrupados en cúmulos, pares y cadenas, tanto grampositivos como gramnegativos, levaduras grampositivas y en 28 de ellos formas de hifas grampositivas (fig. 1).

DESARROLLO DE LOS MEDIOS DE CULTIVO: De las 53 muestras tomadas (1.56%), únicamente 28 tuvieron crecimiento positivo en Sabouraud y Biggy (52.83%) (gráfica 2), a las 24 horas de incubación, las colonias desarrolladas en Sabouraud fueron abundantes, de color blanco mate, redondas de bordes lisos y superficie en forma de domo. En el medio de Biggy, también se presentó abundante desarro-

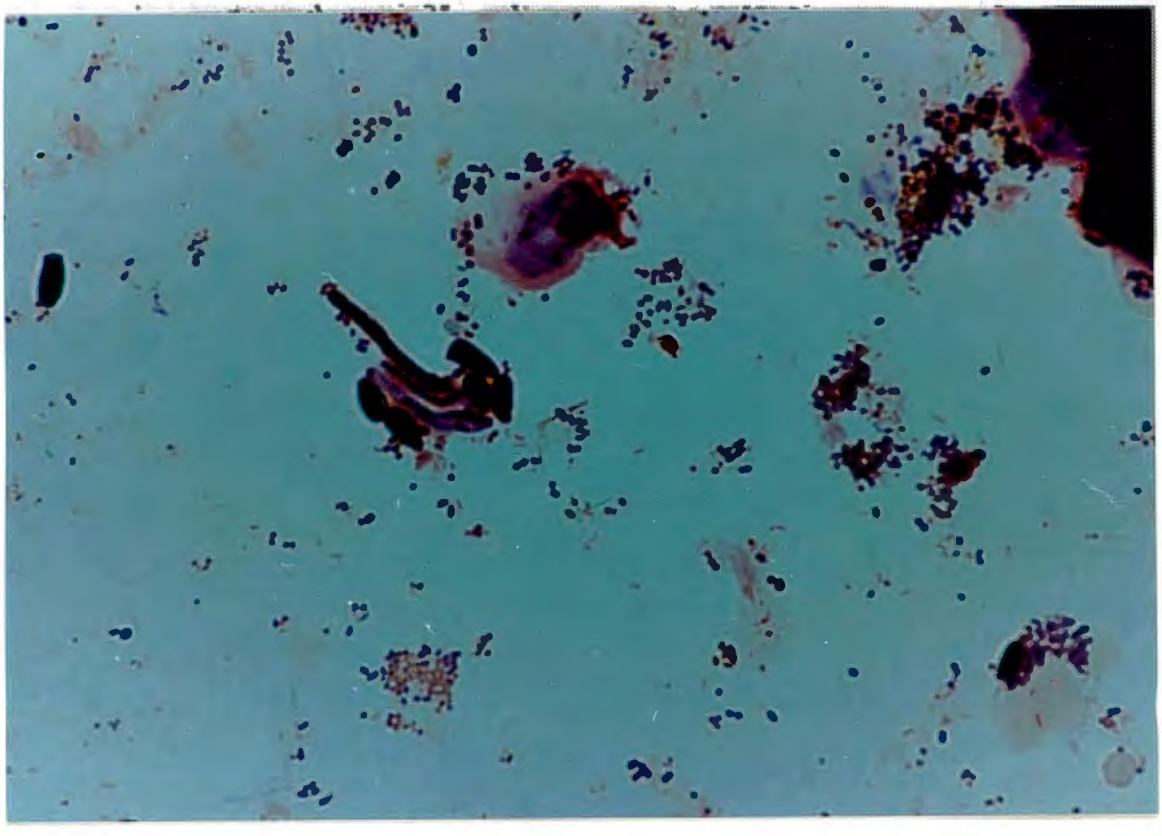

Fig. 1 Citología exfoliativa, en la que se puede observar la presencia de células epiteliales descamadas, levaduras, hifas de Candida y cocos grampositivos, al igual que bacterias gramnegativas. Tinción con GRAM.

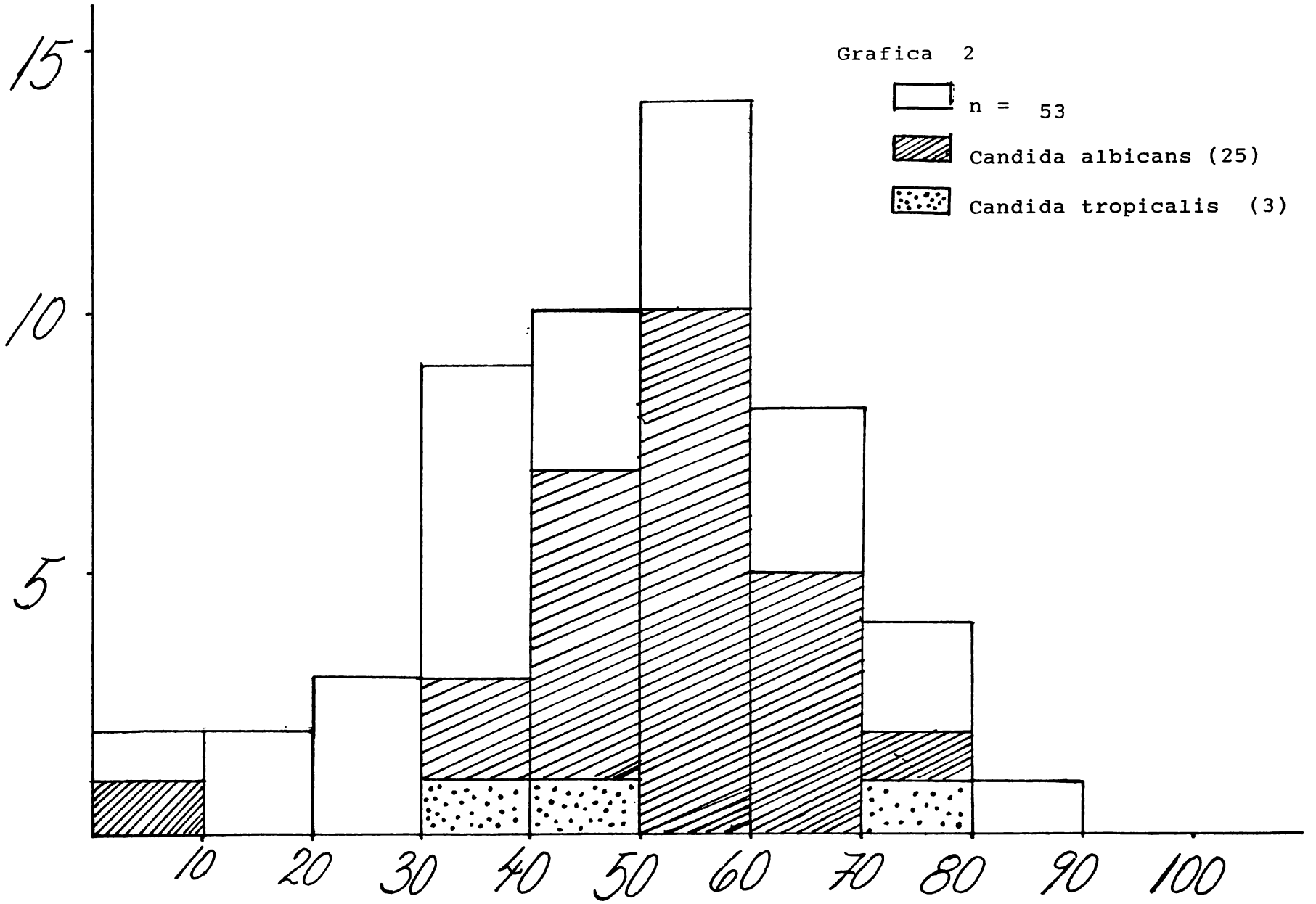
Grafica 2
n = 53
Candida albicans (25)
Candida tropicalis (3)
15
10
5
10
20
30
40
50
60
70
80
90
100

llo de colonias, algunas de color café obscuro, o café - claro con un centro elevado de color negro, de bordes bien definidos y lisos.

Frotis del desarrollo; Se observó la presencia de for mas de levadura, hifas y blastoconidios grampositivos.

Después de realizadas las primeras observaciones de las colonias, se procedió a la identificación de especies previamente purificadas.

IDENTIFICACION DE ESPECIES DE CANDIDA

Los pasos a seguir en la caracterización de especies de Candida abarcan estudios morfológicos y bioquímicos.

EXAMEN DIRECTO

La tinción con eritrocina permitió observar la forma oval y gemante de la levadura, sin la presencia de pseudo micelios y encontrandose abundantes blastoconidios.

FORMACION DE CLAMIDOSPORAS

El medio de Harina de Maíz, 22 cepas desarrollaron - más del 50% de Clamidosporas (formas circulares, de doble pared), la observación directa permitió ver el desarrollo y la infiltración en la Harina de Maíz (fig. 2) , el exámen directo del desarrollo presentó formación de Clami dosporas en más del 50% (fig. 3 y 4).



Fig. 2 MEDIO DE HARINA DE MAIZ. La observación directa , permitió ver el desarrollo e infiltración en el medio de pseudomicelios y clamidosporas.

Division Estudios de Postgrado
Biblioteca
U. N. A. M.
Odontología



Fig. 3 Exámen directo a 40 X del desarrollo en Harina de Maíz teñido con Azul de Algodón donde se observa más del 50 de clamidosporas (1).

Fig. 4 Acercamiento a 100 X observandose la doble pared de las Clamidosporas (1), la presencia de Blastoconidios (2) y Pseudomicelios (3). Tinción con Azul de Algodón.

FILAMENTACION O FORMACION DEL TUBO GERMINAL

Para la filamentación se utilizó .5 ml de suero huma no estéril, realizandose la observación a las 4 horas de incubación a 36º C., presentandose filamentación en más del 50 % .

REDUCCION DE CLORURO DE TRIFENIL TETRAZOLIUM (CTT).

Las colonias de Candida albicans en el momento de re ducir el CTT o medio de Pagano-Levine, dan un color blanco, se observaron 25 cepas de Candida albicans (fig. 5) y 3 cepas de color violeta correspondiendo a Candida tropicalis (fig. 6), es importante hacer la observación a las 72 horas, debido a que las colonias siguen reduciendo el medio y provocar errores de lectura.

AUXANOGRAMA

En el auxanograma podemos detectar la asimilación de carbohidratos en placa, Candida albicans y Candida tropicalis se desarrollan alrededor de los azúcares como son : Dextrosa, Maltosa, Sacarosa y Galactosa, siendo negativo el desarrollo en Rafinosa y Lactosa. Esta similitud en la asimilación de la fuente de carbono, puede provocar errores en el momento, por lo que se recurre a confirmar el - resultado de la identificación por medio del Zimograma. - (fig. 7).

Fig. 5 y 6 Medio de Pagano-Levine donde se observa la reducción del CTT, correspondiendo las cepas de color -- blanco a Candida albicans y las de color violeta a Candida tropicalis.

Fig. 5 y 6 Medio de Pagano-Levine, donde se observa la reducción del CTT, corres--pondiendo las cepas de co--blanco a Candida albicans y las de color violeta a Candida tropicalis.



Fig. 7 Auxanograma en placa donde se observa la asimilación de carbohidratos.

ZIMOGRAMA

La fermentación de carbohidratos se realiza en tubos sellados con tapones de vaspar, las cepas de Candida albi cans produjeron acido en Dextrosa, Galactosa y Maltosa, - al igual que gas provocando el desplazamiento del tapón - de vaspar en los tubos correspondientes a Maltosa y Galac tosa (fig. 8).

Las especies de Candida tropicalis fermentaron única mente Dextrosa, Galactosa, Maltosa y Sacarosa, con la for mación de ácido.

De las 28 cepas de Candida obtenidas se identificaron 25 cepas de Candida albicans (89.28 %) y 3 cepas de Can dida tropicalis (10.72 %). (gráfica 3).

ESTUDIO HISTOPATOLOGICO: De 5 lesiones leucoplasicas asociadas a Candida albicans se realizaron 3 biopsias inci-- sionales estas lesiones fueron diagnosticadas clínicamen te como Candidiasis Hiperplasica Crónica, y una biopsia - incisional de una lesión eritematosa de paladar duro y -- blando no asociada a prótesis, diagnosticada clínicamente como Candidiasis Atrófica Aguda.

Microscópicamente se observo que las lesiones estaban localizadas en tejido epitelial.

PRIMER CASO: Paciente masculino de 44 años de edad, fumador crónico (30 cigarros diarios), que presenta lesio-- nes leucoplásicas en forma bilateral en mucosa yugal y -- reborde alveolar inferior de zona retromolar, microscópi-



Fig. 8 Zimograma, producción de ácido - y gas por fermentación de carbohidratos.

camente se observó la presencia de una lesión localizada en tejido epitelial, el cual presenta hiperqueratosis, hipercromatismo nuclear, actividad mitósica leve (2 a 3 mitosis por campo), algunas mitosis anormales; en tejido - conjuntivo se vió infiltrado inflamatorio linfo-plasmocitario moderado; con estos datos se diagnostico como Candidiasis Hiperplásica Crónica con Displasia Epitelial Leve. (fig. 9,10 y 11). Posteriormente se le realizó biopsia excisional de la lesión de la mucosa bucal izquierda, presentando las mismas características microscópicas.

Se le administró un antimicótico tópico (Nistatina ungüento), eliminandose al microorganismo, posteriormente disminuyó el número de cigarros fumados, disminuyendo ligeramente las lesiones en un período de ocho meses, esta en observación todavía.

SEGUNDO CASO: Paciente masculino de 58 años de edad, que presentó dos lesiones leucoplasicas en mucosa bucal de zona retromolar, se sospecho la presencia de Candida spp asociada, realizandose estudios microbiológicos, resultando positivos, posteriormente se le practico una biopsia - excisional. Microscópicamente se observó la presencia de una lesión de origen epitelial con cambios citomorfológicos bien definidos y marcados, como formación de perlas - de queratina, aumento en el número de mitosis, mitosis - aberrantes, mitosis anormales, pleomorfismo celular, hi-- percromatismo nuclear, con todos estos cambios se diagnostico como Carcinoma Epidermoide bien diferenciado, algu-- nos cortes fueron teñidos con P.A.S., para observar la -- presencia de hifas de Candida albicans en el epitelio sin sin lograrse el objetivo, el paciente fue remitido a un Centro Oncológico. (fig. 12)

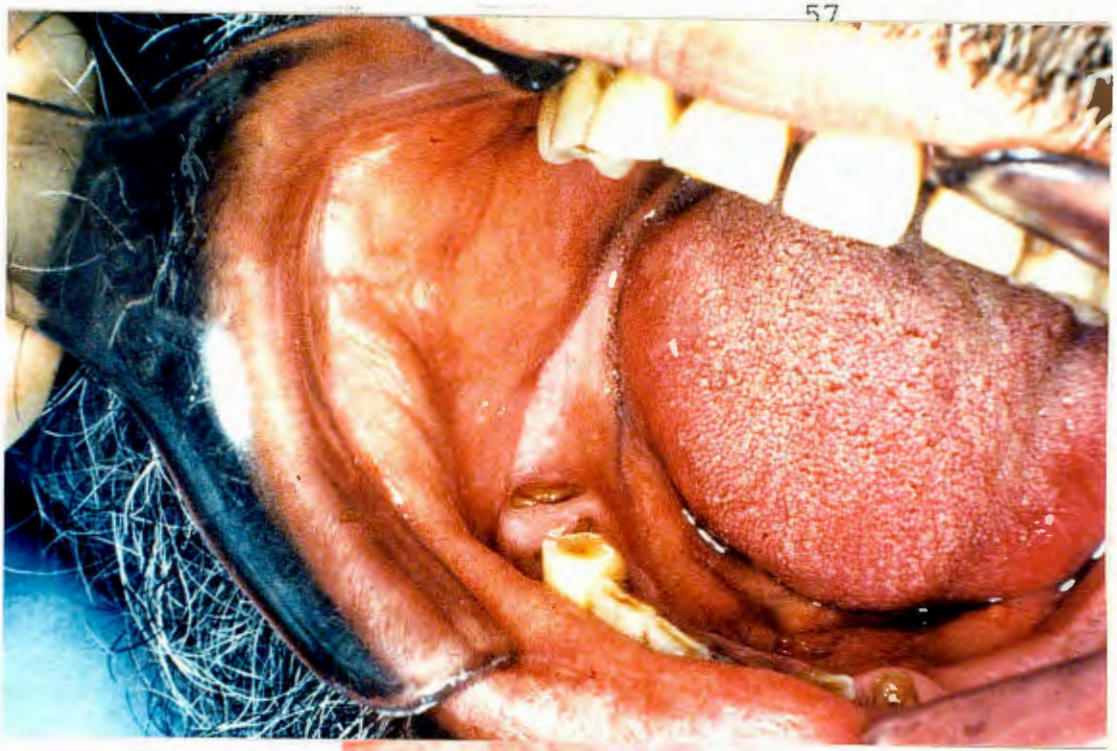

Fig. 9 Paciente masculino de 44 años de edad con leucoplasias bilaterales en Mucosa de Carrillo y Reborde alveolar.

Fig. 10 Leucoplasia nodular de Mucosa de Carrillo cercana a la comisura labial.

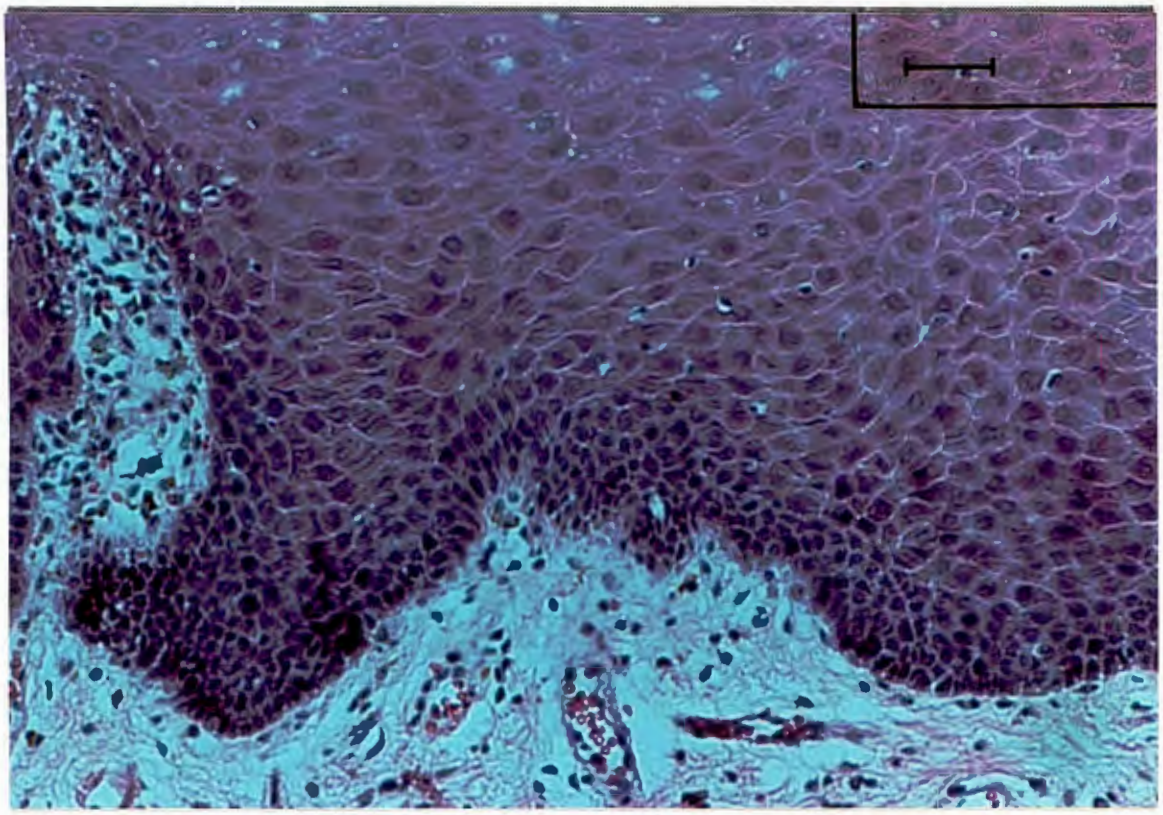

Fig 11 Corte histopatológico teñido con P.A.S. observado a 40X, donde se pueden observar cambios displásicos-leves.

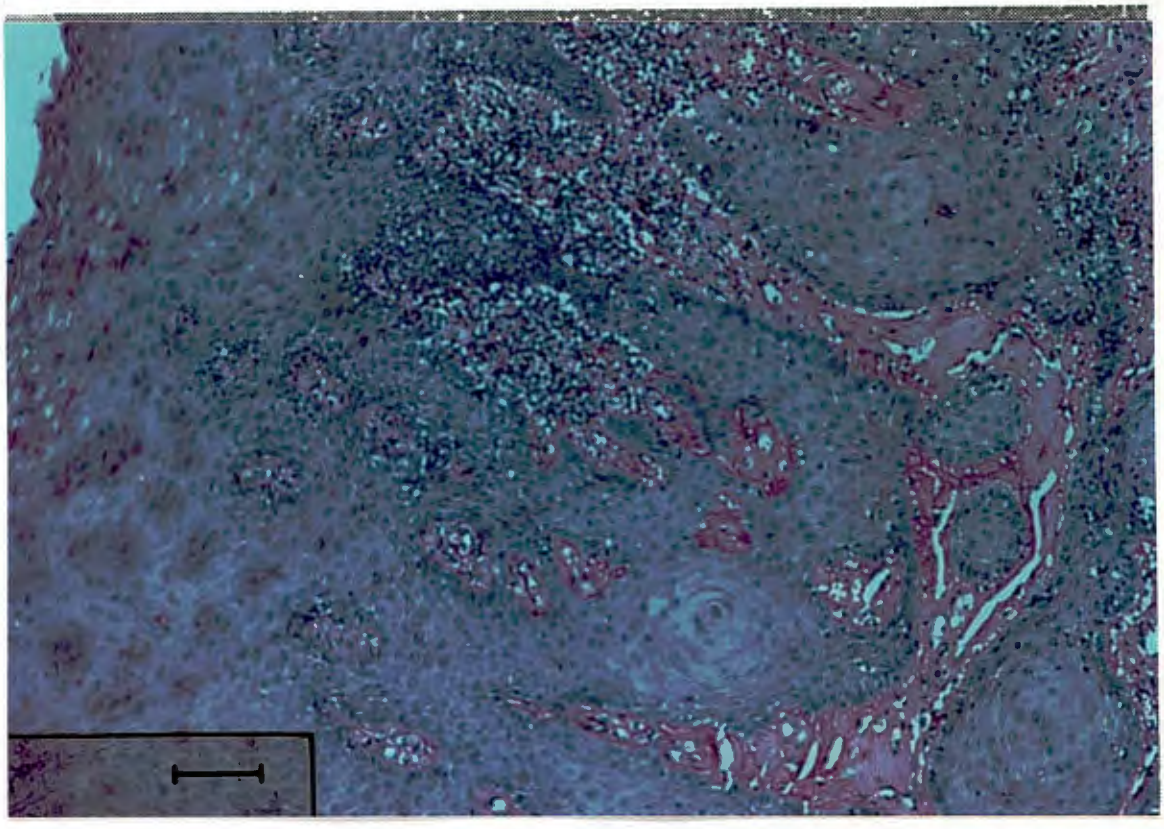

Fig. 12 Corte histopatológico teñido - con P.A.S. visto a 40X de un Carcinoma Epidermoide bien diferenciado.

División Estudios de Postgrado
Biblioteca
U.N.A.M.
Odontología

TERCER CASO: Paciente masculino de 57 años de edad, fumador crónico desde hace aproximadamente 33 años, además de presentar una higiene bucal deficiente, piezas cariadas - con bordes filosos que lasceraban la mucosa bucal. Presentaba lesiones leucoplásicas bilateralmente en mucosa bu-- cal y reborde alveolar inferior, las lesiones de mucosa - bucal tenían un aspecto reticular, con una zona de ulceración (figs. 13 y 14), además de que se encontraba asociada Candida albicans, microscópicamente las lesiones estaban involucrando tejido epitelial, la lesión estaba compuesta por epitelio escamoso estratificado hiperparaqueratinizado, con acantósis, clavos epiteliales delgados y -- largos con aspecto de "dientes de sierra", licuefacción - de la membrana basal, en la capa superficial del epitelio se encontró una zona de erosión y ulceración lo que co-- rrespondía clínicamente a la úlcera. En el tejido conjuntivo adyacente a la capa basal del epitelio se observó un infiltrado inflamatorio linfocitario en banda. Por tal motivo con estas características se diagnosticó como Liquen Plano y del lado opuesto presentó características de un - Leucoedema.(fig. 15)

CUARTO CASO: Paciente femenino de 34 años de edad, con lesión eritematosa en zona de paladar duro y blando, edentula, no portadora de prótesis (fig.16) y que además presentaba queilitis candidiasica angular bilateral (fig.17), - sometida a antibioticoterapia prolongada por vía bucal, - los estudios microbiológicos resultaron positivos a Candida albicans, se le medico con Nistatina ünguento sin ceder la lesión por lo cual se le biopsio. Microscópicamente se- observó que la capa superficial del epitelio presentaba -- una zona de erosión, con presencia de hifas de Candida albicans que teñidas con P.A.S. se veía su penetración en -- los estratos superficiales (fig. 18)y desorganización de - los demás estratos, exocitosis, se diagnostico como Candidiasis Atrófica Aguda.

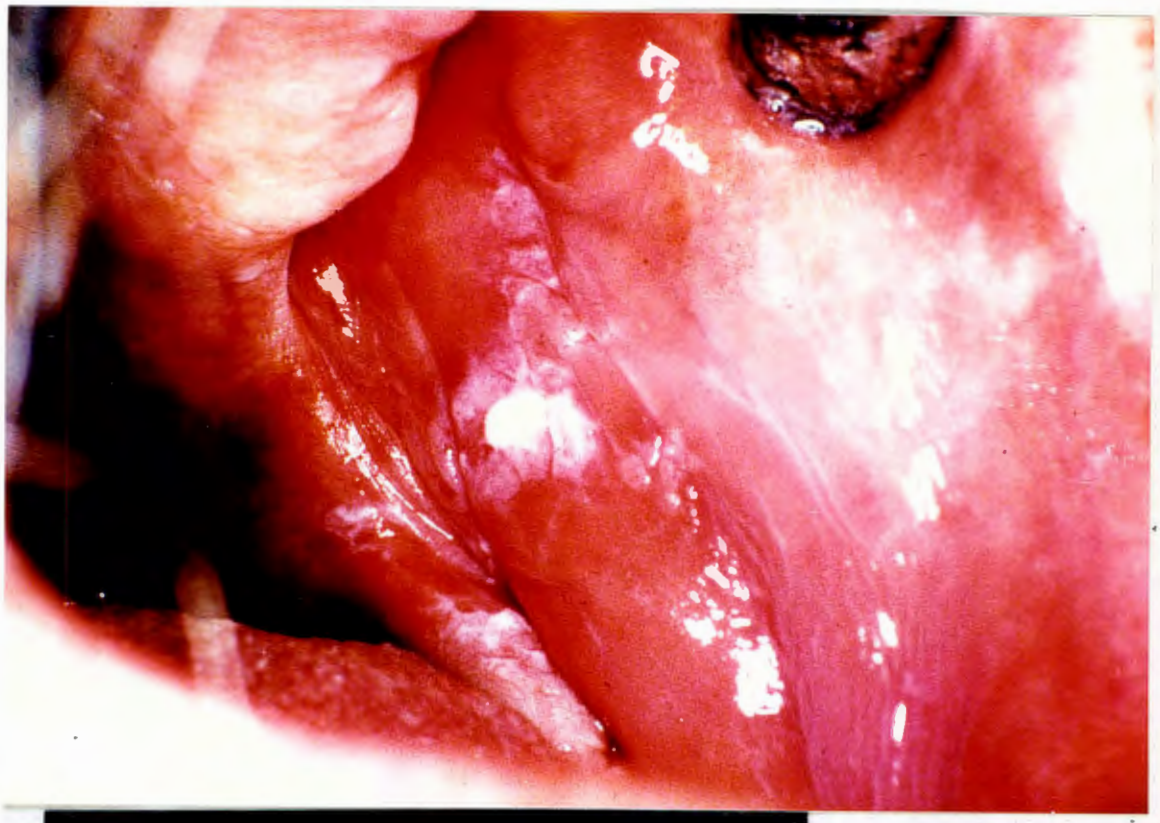

Fig. 13 Paciente masculino de 57 años de edad con leucoplasias en forma bilateral en Mucosa de Carrillos y Reborde Alveolar, de aspecto reticular, con una zona de ulceración.

Fig. 14. Lesión reticular de Mucosa Yugal Derecha.

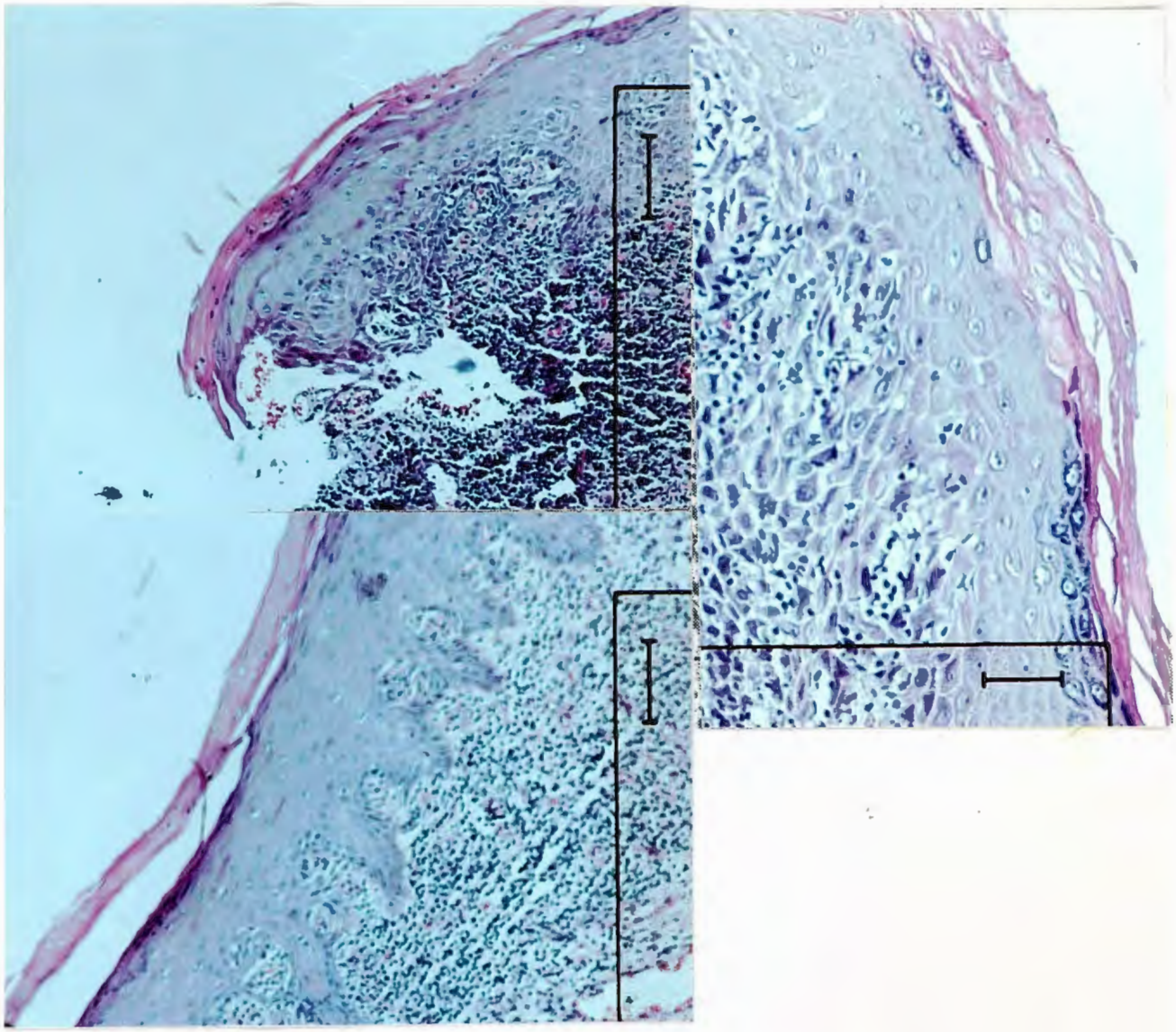

Fig. 15 Corte histopatológico teñido con H y E A. donde se observa una zona de ulceración (10 X) B en otro campo podemos observar un epitelio escamoso estratificado hiperparaqueratinizado con acantosis, clavos en forma de "dientes de sierra" a 10 y 40 X y el infiltrado inflamatorio en banda.

Fig. 16 Paciente femenino de 34 años de edad, desdentada, que presenta Candidiasis Atrófica Aguda no asociada a prótesis total. Paladar duro y blando. lesión eritematosa de bordes mal definidos.

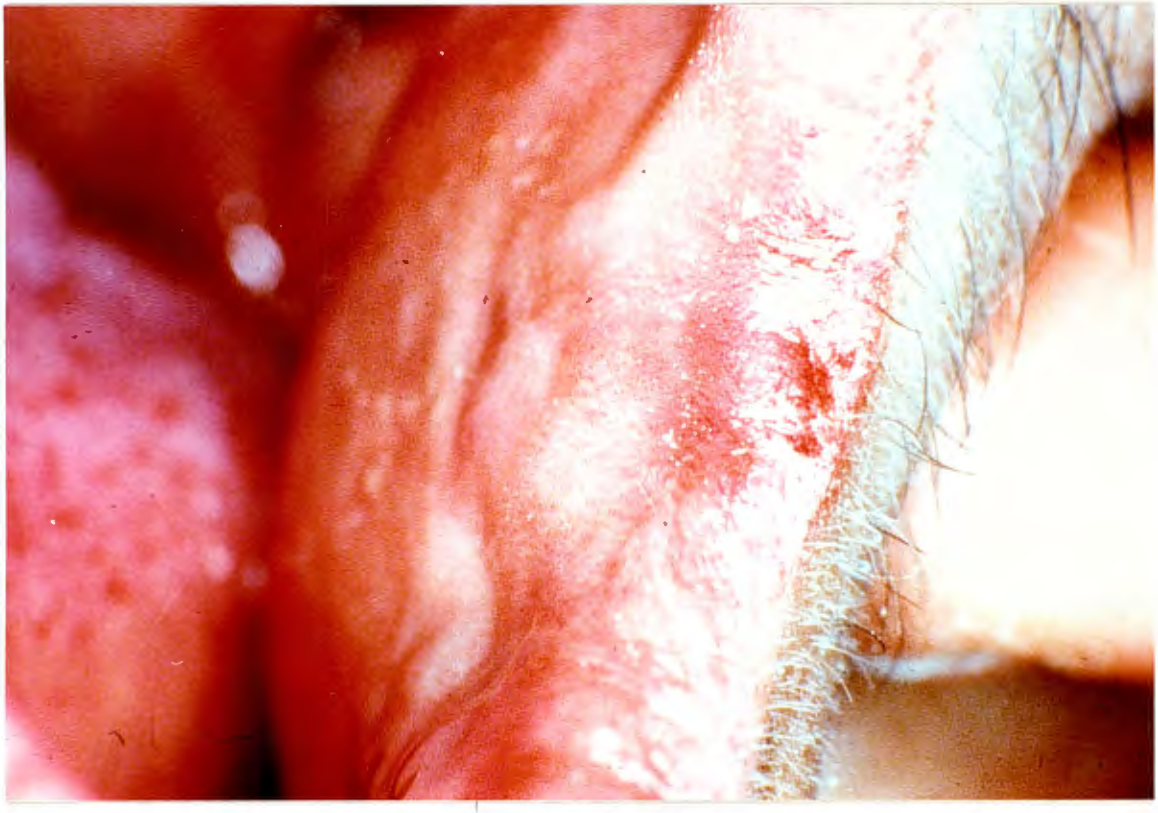

Fig. 17 Además de presentar Candidiasis Atrófica Aguda, presentaba Queilitis Candidiasica bilateral.

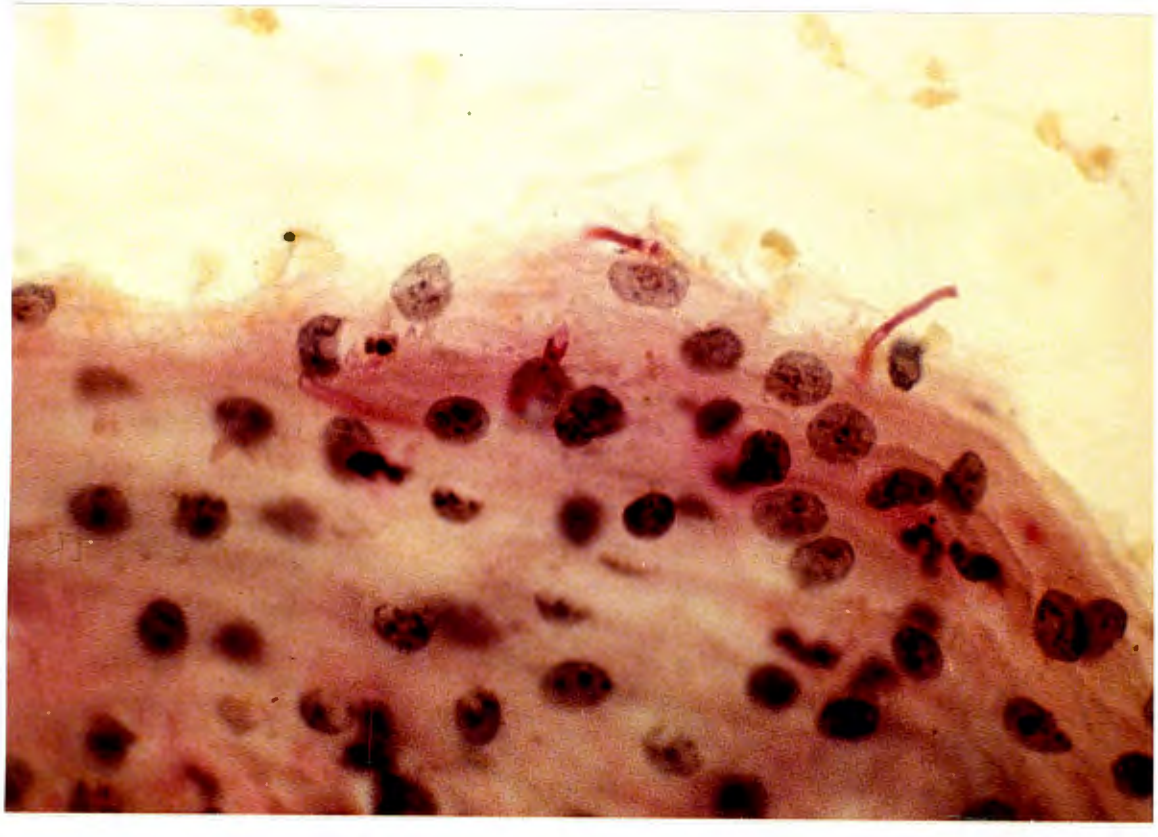

Fig. 18 Corte histopatológico teñido con P.A.S., donde se observa la presencia y - penetración de los micelios de Candida albicans en la capa superficial del epite-- lio.

GRAFICA 3

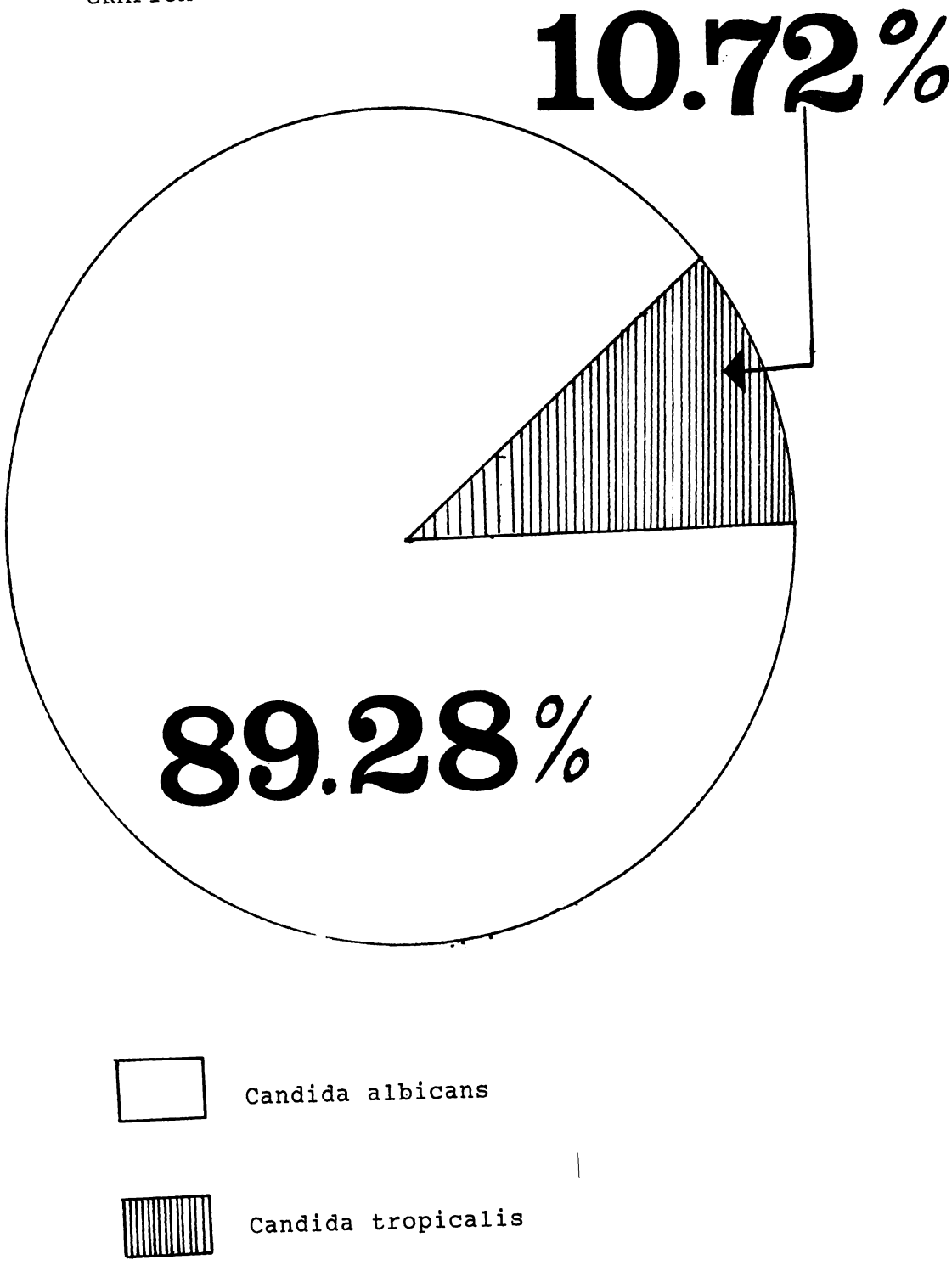

Los pacientes que usaban protesis totales con base - acrílica, positivos a Candida albicans o Candida tropicalis se medicaron con Nistatina ungüento durante 10 días, realizandoseles exámenes de control y elaborandoles nuevas prótesis.

De tal forma que 19 pacientes femeninas, usaban protesis total con base acrílica (dentadura), de las cuales 16 pacientes en los estudios microbiológicos desarrollaron Candida albicans y 3 pacientes Candida tropicalis. -- Tres pacientes masculinos con dentadura en los estudios - microbiológicos, desarrollaron Candida albicans. Cinco - pacientes masculinos con lesiones leucoplasicas en mucosa bucal presentaron asociación con Candida albicans y una - paciente femenina con lesión eritematosa en paladar duro y blando estuvo asociada a Candida albicans (gráfica 4).

De los 28 pacientes con lesiones candidiasicas, 22 - usaban dentadura diagnosticandose como Candidiasis Atrófica Crónica (78.57%), 5 pacientes con leucoplasias en mucosa bucal diagnosticandose clínicamente como Candidiasis Hiperplásica Crónica (17.85 %) y una paciente con Candidiasis Atrófica Aguda (3.58%) (gráfica 5).

En base a los estudios histopatológicos realizados a los pacientes biopsiados se obtuvieron los siguientes resultados: Candidiasis Hiperplásica Crónica con Displasia Epitelial Leve, Carcinoma Epidermoide bien diferenciado, Liquen PLano Erosivo y Candidiasis Atrófica Aguda.

Gráfica 4

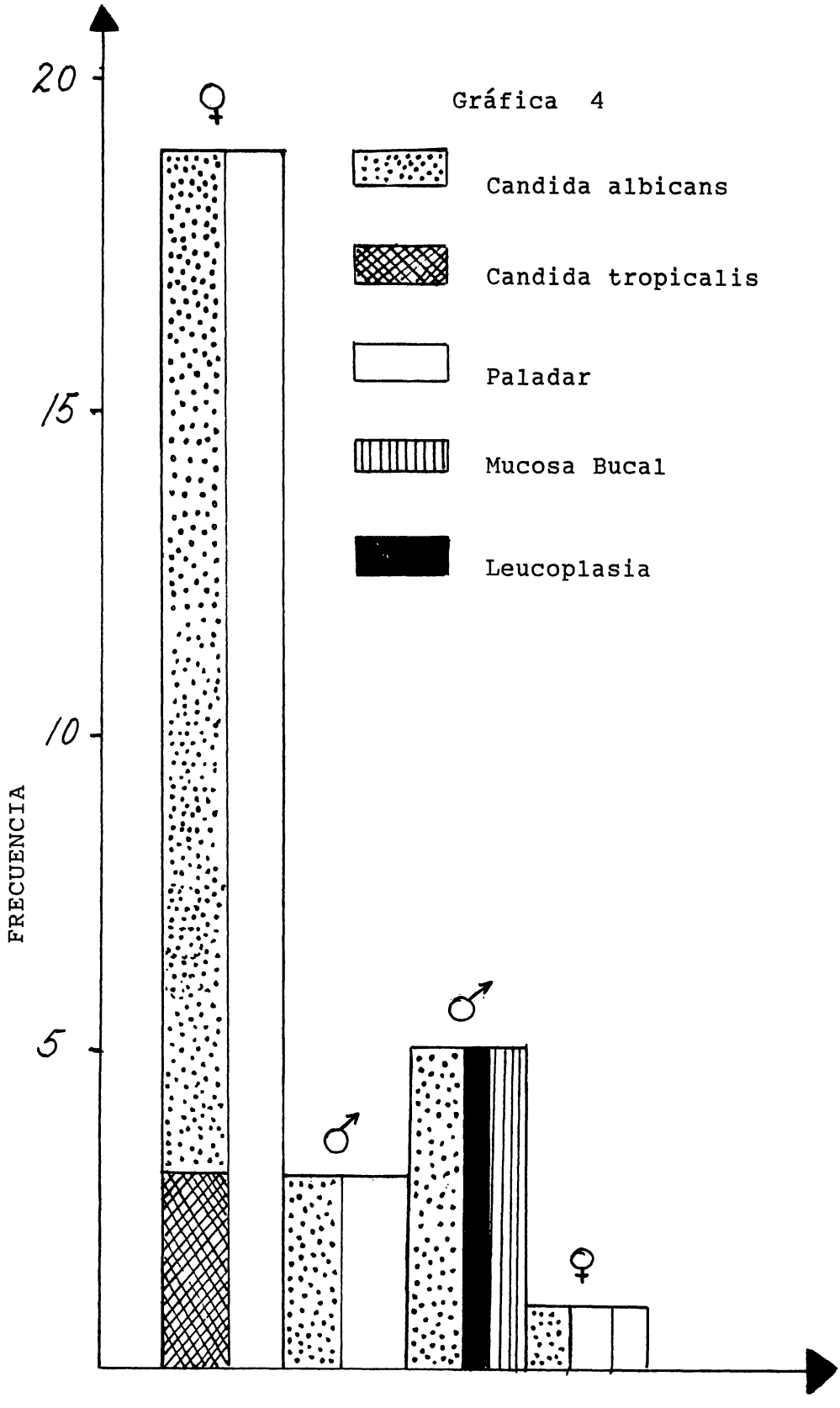
20
15
10
5
FRECUENCIA
♀
♂
♂
♀
Candida albicans
Candida tropicalis
Paladar
Mucosa Bucal
Leucoplasia

Gráfica 5

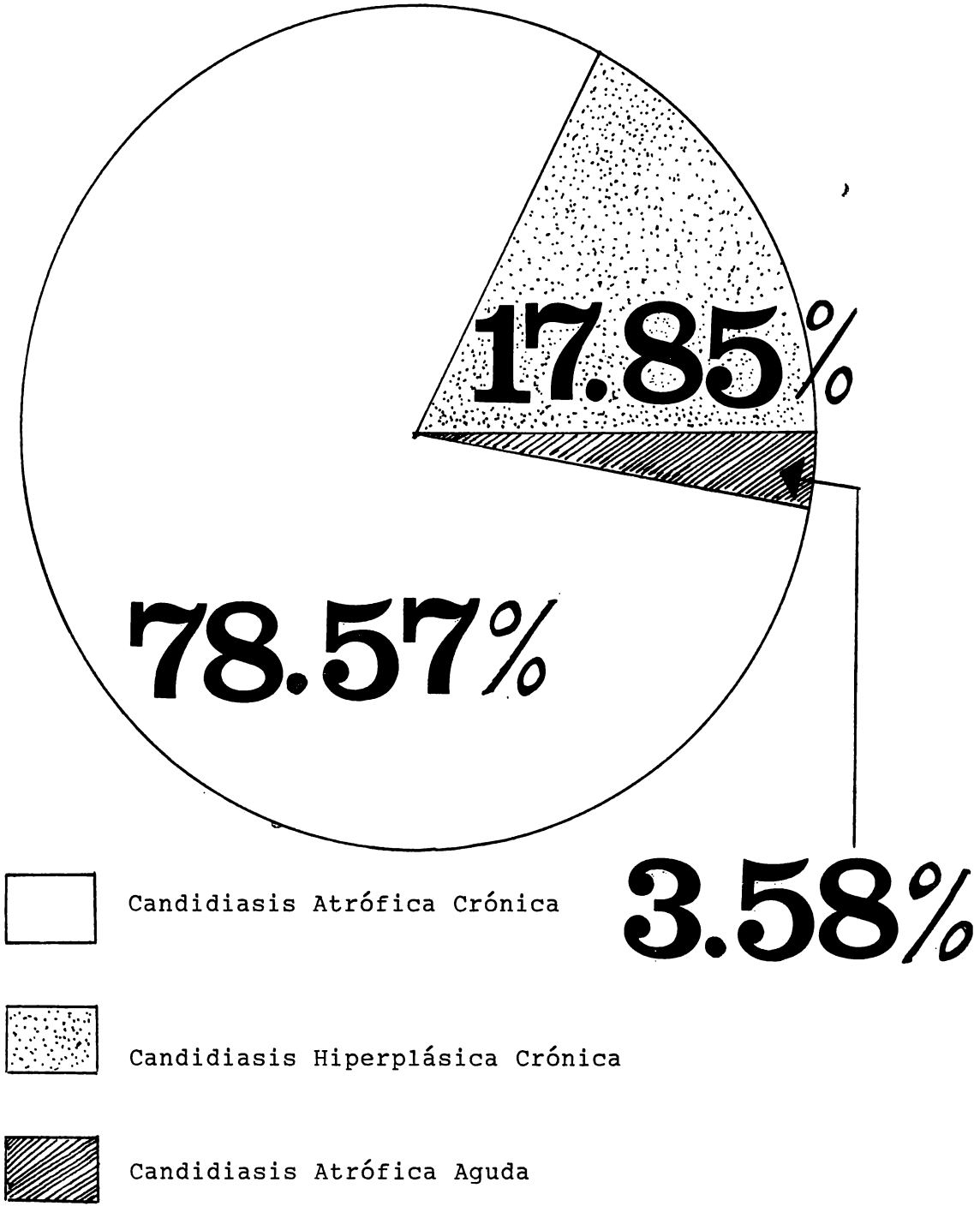
17.85%
78.57%
3.58%
Candidiasis Atrófica Crónica
Candidiasis Hiperplásica Crónica
Candidiasis Atrófica Aguda

DISCUSION

La prevalencia de lesiones candidiasicas en la población mexicana, ha sido determinante para la realización de Investigaciones Clínicas y Experimentales en este campo.

Los resultados obtenidos en este trabajo demuestran el predominio de Candida albicans (89.28%) sobre Candida tropicalis (10.72%), las cuales son especies que predominaron en las lesiones leucoplasicas y eritematosas de la mucosa bucal, estos resultados son diferentes a los obtenidos por Jepsen y Winter (1965), quienes observaron que las especies dominantes además de Candida albicans fueron Candida krusei, Candida guillermondi y con menos frecuencia Candida tropicalis al igual que Krogh et al (1987), esto sugiere que los hábitos dietéticos, higiénicos y el medio ambiente son factores que influyen en el desarrollo de estas lesiónes además del alto consumo de tabaco que - interactua proporcionandole a Candida una temperatura propicia para su desarrollo (Arendorf 1983).

Las lesiones más comúnes encontradas son la Candididiasis atrófica crónica (78.57%), la candidiasis hiperplásica crónica (17.85%), se menciona que el 31% de las lesiones leucoplasicas bucales se asocian a Candida albicans (Banoczy 1972, Silverman 1982, Krogh 1987), y es necesario realizar un seguimiento adecuado, Williamson (1969) Eyre and Nally (1971), Cawson (1966) en sus reportes mecionan que la mayoría de las candidiasis hiperplásicas crónicas son francos carcinomas asociados a Candida albicans lo cual no sugiere que en estas lesiones haya participado como un promotor en la carciongénesis sino como un patógeno oportunista, Jones and Russell (1973) refieren -

La interacción de Candida con el epitelio como un fenómeno de "Inyección Biológica", pero esta influencia puede -- ser un tanto inocua debido a que Candida albicans no atraviesa otros estratos ademas del córneo, el cual le proporciona la fuente de Nitrógeno por medio de la queratina, esto último nunca ha sido reportado en la literatura y podría ser una explicación a esa permanencia de Candida en los epitelios queratinizados y principalmente en el estrato córneo, pero más que el efecto de los productos metabólicos de Candida para la transformación maligna de este - tipo de lesiones es la respuesta inmunológica, Lehner (1971) lo maneja como un problema medular de este tipo de lesiones, debido a sus hallazgos microscópicos todas aquellas lesiones con escaso infiltrado pironinofílico presentaban cambios neoplásicos que aquellas en las cuales eran abundantes, además el fenómeno de "Inyección Biológica" observado por Jones and Russell (1973), fue realizado en animales de experimentación y es dificil que se extrapole a seres humanos como en este estudio que se realizó en seres humanos, los cambios displásicos observados en este - trabajo principalmente se atribuyen a que presentaban tabaquismo positivo de larga data, en ocasiones asociado - ingestas alcohólicas, además de una higiene deficiente, - lo que favorece la instalación de Candida en este tipo o cualquier lesión no determinada. Los pacientes con Cancer que estan bajo Radio o Quimioterapia son un ejemplo - para tratar de explicar esta colonización micótica, estos pacientes se encuentran inmunodeprimidos (Dam et al 1988, Barret 1989, Sofaer 1983, Dreizen 1984, Maksymiuk 1984), lo cual hace respaldar lo referido por lehner (1971) de la importancia de la respuesta inmunológica, lo cual vemos hoy en día con los sujetos que padecen del Sindrome de Inmunodeficiencia Adquirida, que están propensos a presentar infecciones micóticas principalmente por Candida albicans (Greenspan J et al 1985, Greenspan D et al 1984, -

Pindborg 1989, Schiodt et al 1987).

Por lo que no se puede asegurar que Candida albi--- cans por si misma pueda provocar cambios citomorfológicos en el tejido epitelial. Daniels et al (1985) en sus estudios realizados observo un aumento en la actividad mitósi sica de los epitelio bucales de rata a los cuales les aplicó una cepa de Candida albicans serotipo A, lo cual -- podría provocar mutagenicidad en las células que estuvieran en mitosis y provocar de algún modo la transformación carcinomatosa del tejido.

Esto lleva a otra posibilidad, que sería el identifi car que serotipo de Candida albicans es más virulento y - si por si mismo puede provocar estos cambios como se mencionan, Hansenclever and Mitchell (1961 a,b,c) han sido - los que estudiaron esta virulencia reportando la existencia de tres serotipos diferentes que son el A, B y C. y - tal vez sería una forma de desenmascarar la influencia o no de Candida en la transformación maligna de estas le-- siones.

Pero en sí existe la influencia de muchos factores que se deben controlar para dilucidar este problema que nos lleva a un laberinto sin salida.

¿Será Candida un factor inductor en la carcinogénesis o simplemente es un hongo opostunista ?

CONCLUSIONES

Los resultados muestran que Candida albicans es el hongo más común del ecosistema bucal, seguido por Candida tropicalis. Es más frecuente encontrar lesiones candidiasicas entre la 5ª y 7ª década de la vida.

Las lesiones candidiasicas son más comúnes en la mucosa de paladar duro de pacientes femeninas que usan prótesis con base acrílica, en tanto que las lesiones leucoplasicas tienen predominio por varones, dichas lesiones se localizan en mucosa de carrillos, observandose en un 17.85 la asocición con Candida albicans, presentandose como un microorganismo oportunista en lesiones consideradas premalignas.

Es de interés mecionar que el estudio se realizó en epoca de invierno y primavera, durante el invierno el hongo en estudio no se pudo aislar, hasta la época de primavera, esto se atribuye al hecho de que Candida se desarrolla mejor a una temperatura de 37º C, influyendo notablemente el medio ambiente, además del uso de protesis.

RESUMEN

El objetivo de este estudio fué establecer por medios microbiológicos la presencia de especies de Candida asociadas a lesiones epiteliales de la mucosa bucal, para lo cual se revisaron a 3400 pacientes en la Clínica de Admisión de la División de Estudios de Posgrado de la Fac. de Odontología U.N.A.M., identificandose 53 personas con lesión leucoplasica o eritematosa. Se realizó Historia Clinica General, frotis y siembra en medios de Biggy y Sabouraud a los de crecimiento positivo se les hizo identificación - bioquímica por medio de Zimograma y Auxanograma, resiembra en Harina de Maíz y Pagano-Levine. Resultados: De los 53 - pacientes en 28 existió crecimiento positivo (52.83%), 25 cepas correspondieron a Candida albicans (89.28%) y 3- cepas a Candida tropicalis (10.72%), 22 pacientes resultaron con candidiasis atrófica aguda (78.57%), uno con candidiasis atrófica aguda (3.58%) y 5 con candidiasis hiperplásica crónica (17.85%), correspondiendo 20 al sexo femenino y 8 al sexo masculino, el rango de edad fué de 9 a 72 años, la mayor incidencia está entre la 5ª y 7ª década de- la vida. Los resultados muestran que las lesiones candidiasicas son más comunes en mujeres portadoras de prótesis totales, Candida albicans es un hongo oportunista, en lesiones precancerosas y cancerosas.

SUMARY

The objetive of this study was to detect microbiologicaly, the presence of Candida strains in epitehelial lesions of the buccal mucosa, 3400 patients in the Admission Clinic were evaluated. 53 of them had either leukoplakia or erytematous lesions, medical history, swabs and and cultures in Biggy and Sabouraud medium were made, positive cultures were biochemicaly identificad with Zymogram , Auxanogram and cultured in Corn Meal and Pagano-Levine. Results: in 28 of the test a positive candidal - growth was found, 25 strains Candida albicans (89.28%),3 were Candida tropicalis (10.72%), 22 lesions were diagnosed as chronical atrophic candidiasis (78.57%), 1 acute atrophic candidiasis (3.58%) and 5 as chronical hiperplasticcandidiasis (17.85%). From the 28 positive patient 20 were female and 8 were male, their age ranged from 9-72 years old. Results: Candidal lesions were more common iin women denture wearers, Candida albicans is and oportunistic host in cancerous and precancerous lesions.

BIBLIOGRAFIA

1.- Allen CM and Beck FM. Differences in mucosal reaction related to Candida albicans isolates. J Oral Pathol 1987: 16: 89-93.

2.- Arendorf TM, Walker DM, Kindgdom RJ, Roll JRS and Newcombe. Tobacco smoking and denture wearing in oral candidal leukoplakia. Br Dent J 1983: 155: 340-1.

3.- Banoczy J and Sugar L. Longitudinal studies in oral - leukoplakias. J Oral Pathol 1972: 1: 265.

4.- Belton CM and Eversole LR. Oral hairy leukoplakia: ultrastructural features. J Oral Pathol 1986: 15: 493-9.

5.- Bodey GP. Candidiasis in cancer patients. Am J of Med 1984: October 30: 13-9.

6.- Branting C, Sund ML and Linder LE. The influence of - Streptococcus mutans on adhesion of Candida albicans to - acrilic surface in vitro. Arch Oral Biol 1989: 34 (5): - 343-353.

7.- Borg M and Rüchel R. Expression of extracellular acid proteinase by proteolytic Candida spp during experimental infection of oral mucosa. Infection and Inmunity 1988: 56 (3): 626-631.

8.- Burns DR, Burns DA, DiPietro GJ and Gregory RL. Res-- ponse of processed resilient denture liners to Candida albicans. J of Prosthetic Dentistry 1987: 57 (4): 507-512.

9.- Cassone A, Sullivan PA and Shepherd MG. N-acetyl-D-glu

cosamine induced morphogenesis in Candida albicans. Microbiologica 1985: 8: 85-96.

10.- Centeno A, Davis CP, Cohen MS and Warren MM. Modulation of Candida albicans attachment to human epithelial - cells by bacteria and carbohydrates. Infection and Inmunity 1983: 39 (3): 1354-1360.

11.- Corso B, Eversole LR and Hutt-Fletcher L. Hairy leukoplakia: Epstein-Barr virus receptors on oral keratinocyte plasma membranes. Oral Surg Oral Med Oral Pathol 1989: 67: 416-421.

12.- Charbit Y, Montell RA, Hitzig C, Sauget P, Benaiche N and Jasmin JR. S-100 inmunolabelling of Langerhans cells in oral epithelium. J Oral Pathol 1986: 15: 419-422.

13.- Daley TD. AIDS risk to dental personnel: a realistic approach. J of Canadian Dental Association 1988: 54 (11): 825-28.

14.- Damm DD, Neville BW, Geissler RH, White DK, Drummond JF and Ferretti GA. Dentinal candidiasis in cancer pa---- tients. Oral Surg Oral Med Oral Pathol 1988: 65: 56-60.

15.- Daniels TE, Schwartyz O, Larsen V, Dabelsteen E and Pindboprg J. Langerhans cells in candidal leukoplakia. J Oral Pathol 1985: 14: 733-9.

16.- Dreizen S. Oral candidiasis. Am J of Med 1984: October 30: 28-33.

17.- Epstein JB, Pearsall NN and Truelove EL. Oral candidiasis: effects of antifungal therapy upon clinical signs

and symptoms, salivary antibody, and mucosal adherence of Candida albicans. Oral Surg Oral Med Oral Pathol 1981: 53 (1): 32-6.

18.- Epstein J. Oral management of individuals with Human Inmunodeficiency Virus Infection. J Can Dent Assoc. 1988: 54 (6): 423-5.

19.- Epstein JB and Silverman S. Oral manifestations of - human inmunodeficiency virus infection Recognition and -- Diagnosis. J Can Dent Assoc. 1988 a: 54 (6): 413-9.

20.- Epstein JB. Antifungal therapy in oropharyngeal mycotic infections. Oral Surg Oral Med Oral Pathol 1990: 69: 32-41.

21.- Eversole LR, Jacobsen P, Stone CE and Freckleton V. Oral condyloma planus (hairy leukoplakia) among homosexual men: A clinicopathologic study of thirty-six cases. Oral Surg Oral Med Oral Pathol 1986: 61:249-255.

22.- Fowler CB, Nelson JF, Henley DW and Smith BR. Acquired inmune deficiency syndrome presenting as a palatal -- perforation. Oral Surg Oral Med Oral Pathol. 1989: 67:313-8.

23.- Francis CA and Farthing PM. The response of Langerhans cells to palatal cover plates in the rat. Archs Oral Biol. 1989: 34 (5): 377-381.

24.- Greens TL, Greenspan JS, Greenspan D and DeSouza YG. Oral lesions mimicking hiry leukoplakia: a diagnostic dilemma. Oral Surg Oral Med Oral Pathol. 1989: 67 (4):422-6.

25.- Greenspan JS, Greenspan D, Lennette ET, Abrams DI, - Conant MA, Petersen V and Freese UK. Replication of Epstein Barr virus within the epithelial cells of oral hairy leuko

plakia, an AIDS- associated lesion. N Engl J Med 1985; -- 313: 1564-71.

26.- Greenspan D, Greenspan JS, Hearst NG, Pan LZ, Conant MA, Abrams DI, Hollander H and Levy JA. Relation of oral-hairy leukoplakia to infection with the human inmunodeficiency virus and the risk of developing AIDS. J of Infec Dis. 1987; 155 (3): 475-81.

27.- Greenspan D and Silverman S. Oral lesions: dentists play key role in early AIDS detection. CDAJ 1987; January: 28-33.

28.- Greenspan JS and Greenspan D. Oral hairy leukoplakia: Diagnosis and management. Oral Surg Oral Med Oral Pathol. 1989; 67 (4): 396-403.

29.- Hansenclever HF and Mitchell WO. Antigenic studies of Candida: 1 Observation of two antigenic groups in Candida albicans. J Bacteriol 1961 a; 82: 570-3.

30.- Hasenclever HF, Mitchell WO and Loewe J. Antigenic - studies of Candida. II Antigenic relation of Candida albicans group A and group B to Candida stellatoidea and Candida tropicalis. J Bacteriol 1961 b; 82: 574-7.

31.- Hasenclever HF and Mitchell WO. Antigenic studies of Candida. III Comparative pathogenicity of Candida albicans group A and group B and Candida stellatoidea. J Bacteriol 1961 c; 82: 578-581.

32.- Holbrook WP, Sofaer JA and Southam JC. Experimental oral infection of mice with a pathogenic and a non-pathogenic strain of the yeast Candida albicans. Archs Oral Biol 1983; 28 (12): 1089-91.

33.- Holmstrup P and Bessermann M. Clinical, therapeutic,

and pathogenic aspects of chronic oral multifocal candi--diasis. Oral Surg Oral Med Oral Pathol 1983; 56 (4): 388-95.

34.- Jones JH, Path MRC and Russell C. Candidal infection and leukoplakia. Br J of Oral Surg 1973; 11: 177-80.

35.- Jontell M, Scheynius A, Öhman SC and Magnusson B. Expressin of class II transplantation antigens by epithelial cells in oral candidosis, oral lichen planus and gingivi--tis. J Oral Pathol 1986; 15: 484-8.

36.- Kabani S, Greenspan D, DeSouza Y, Greenspan JS and - Cataldo E. Oral hairy leukoplakia with extensive oral mucosal involvement. Oral Surg Oral Med Oral Pathol 1989; - 67 (4): 411-5.

37.- Kanas RJ, Jensen JL, Abrams AM and Wuerker RB. Oral mucosal cytomegalovirus as a manifestation of the acqui--red inmune deficiency syndrome. Oral Surg Oral Med Oral - Pathol 1987; 64 (2): 183-9.

38.- Kanas RJ, Abrams AM, Jensen JL, Wuerker RB and Handlers JP. Oral hairy elukoplakia: Ultrastructural observations. Oral Surg Oral Med Oral Pathol 1988; 65 (3): 333-8.

39.- Kimura LH and Pearsall NN. Adherence of Candida albicans to human buccal epithelial cells. Infection and Inmunity 1978; 21 (1): 64-8.

40.- Kimura LH and Pearsall NN. Relationship between germination of Candida albicans and increased adherence to - human buccal epithelial cells. Infection and Inmunity --- 1980; 28 (2): 464-8.

41.-Kolnick JR. Oral candidosis: Report of a case implica ting Candida parapsilosis as a pathogen. Oral Surg Oral - Med Oral Pathol 1980; 50 (5): 411-5.

42.- Krogh P, Holmstrup P, Thorn JJ amd Pindborg JJ. Yeast species and biotypes associated with oral leukoplakia and lichen planus. Oral Surg Oral Med Oral Pathol 1987; 63 (1) 48-54.

43.- Lambert JP and Kolstad R. Effect of a benzoic acid-- detergent germicide on denture-borne Candida albicans. J Prosthet Dent 1986; 55 (6): 699-700.

44.- Lehner T. Quantitative assessment of lymphocytes and plasma cells in leukoplakia, candidiasis and lichen planus J Dent Res 1971; 50 (6): 1661-5.

45.- Lynch DP and Naftolin LZ. Oral cryptococcus neofor-- mans infection in AIDS. Oral Surg Oral Med Oral Pathol - 1987; 64 (4): 449-53.

46.- Matthews R, Burnie J, Smith D, Clark I, Midgley J, - Conolly M and Gazzard B. Candida and AIDS: Evidence for - protective antibody. Lancet 1988;263-5.

47.- Martin MV, Appleton J, Chesters J and Smalley JW. The effect of Candida albicans on the permeability of rat pa- latal epithelium: an ultrastructural and biochemical study J Medical and Ver Mycol 1987; 25: 19-28.

48.- Newcomb GM and Powell. The ultrastructure of human - gingival Langerhans cells in health and disease. Archs -- Oral Biol 1986; 31 (11) 727-34.

49.- Peters E, Whitehouse R and Murdoch C. Are postmortem

studies of glossal candidal infection useful? An experimental study. Oral Surg Oral Med Oral Pathol 1989; 67 (2): 177-80.

50.- Phelan JA, Saltzman BR, Friedland GH and Klein RS. - Oral findings in patients with acquired inmunodeficiency syndrome. Oral Surg Oral Med Oral Pathol 1987; 64 (1): 50-6.

51.- Phelan JA and Klein RS. Resolution of oral hairy leukoplakia during treatment with azidothymidine. Oral Surg Oral Med Oral Pathol 1988; 65 (6); 717-20.

52.- Porter SR, Scully C and Cawson RA. Acquired inmune deficiency syndrome (AIDS). Br J Dent 1984; 157: 387-91.

53.- Pindborg JJ. Classification of oral lesions associated with HIV infection. Oral Surg Oral Med Oral Pathol -- 1989; 67 (3): 292-5.

54.- Odds FC. Candida and candidosis. Leicester: Leicester University Press 1979: 382.

55.- Renstrup G. Ocurrence of candida in oral leukoplakias Acta Pathol Microbiol Scand 1970; 78: 421-4.

56.- Sadeghi EM and Witkop CJ. The presence of Candida albicans in hereditary benign intraepithelial dyskeratosis. An ultrastructural observation. Oral Surg Oral Med Oral - Pathol 1979; 48 (4): 342-6.

57.- Samaranayake LP. Nutritional factors and oral candidosis. J Oral Pathol 1986; 15: 61-5.

58.- Samaranayake LP and MacFarlane TW. Factors affecting the in-vitroadherence of the fungal oral pathogen Candida

albicans to epithelial cells of human origin. Archs Oral Biol. 1982; 27: 869-73.

59.- Samaranayake LP. and MacFarlane TW. The adhesion of the yeast Candida albicans to epithelial cells of human - origin en vitro. Archs Oral Biol 1981;26: 815-20.

60.- Schiodt M, Greenspan D, Daniels TE and Greenspan JS. Clinical and histologic spectrum of oral hairy leukopla-- kia. Oral Surg Oral Med Oral Pathol 1987; 64 (6): 716-20.

61.- Schweizer J and Marks F. A developmental study of the distribution and frecuency of Langerhans cells in relation to formation of patterning in mouse tail epidermis. J Invest Dermatol 1977; 69 (2): 198-204.

62.- Sciubba J, Brandsman J, Schwartz M and Barrezueta N. Hairy leukoplakia: An AIDS-associated opportunistic infection. Oral surg Oral Med Oral Pathol 1989; 67 (4): 404-10.

63.- Scully C, Cawson RA and Porter S. Acquired inmune deficiency syndrome AIDS. Br Dent J 1983; 155: 221-5.

64.- Shakir BS. Smith CJ and Martin MV. Epithelial mitotic activity during the induction of palatal candidosis in the Wistar rat. J Oral Pathol 1986; 15: 375- 80.

65.- Shepherd MG, Poülter RTM and Sullivan PA. Candida albicans: Biology, genetics and pathogenicity. Ann Rev -- Microbiol 1985; 39: 579-614.

66.- Silverman S, Gorsky M and Lozada F. Oral leukoplakia and malignant transformation: A follow-up study of 257 patients. Cancer 1984; 53: 563-8.

67.- Silverman S. Oral cancer. American Cancer Society -- 1982: 124 .

68.- Sofaer JA and Southam JC. Experimental oral infection with the yeast Candida albicans in mice with or without inherited iron-deficiency anaemia. Archs Oral Biol 1982; 27: 497-502.

69.- Stafford GD, Arendorf T and Huggett. The effect of - overnight drying and water inmersion on candidal colonization and properties of complete dentures. J Dent 1986; 14: 52-6.

70.- Touyz LZG and Peters E. Candidal infection of the tongue with nonspecific inflammation of the palate. Oral Surg Oral Med Oral Pathol 1987; 63 (3): 304-8.

71.- Van Der Wal N and Van Der Waal. Candida albicans in median rhomboid glossitis. Apostmotem study. Int J Oral - Maxxillofac Surg 1986; 15: 322-5.º

72.- WHO collaborating Centre for oral precancerous lesions Definition of leukoplakia and related lesions: An aid to studies on oral precancer. Oral Surg Oral Med Oral Pathol 1978; 46 (4):518-38.

73.- Wallace G and Correll RW. Persistent, painful ulcerations of the hard palate and buccal mucosa. JADA 1986; 112 877-8.

74.- Williamson DM. Chronic hyperplastic candidiasis and squamous carcinoma. Br J Derm 1969; 81: 125-7.

75.- Wright BA and Fenwick. Candidiasis atrophic tongue - lesions. Oral Surg Oral Med Oral Pathol 1981; 51 (1): 55-61.

76.- Yeh CK, Fox PC, Fox CH. Travis MD, Lane HC and Baun BJ. Kaposi's sarcoma of the parotid gland in acquired in munodeficiency syndrome. Oral Surg Oral Med Oral Pathol - 1989; 67 (3): 308-12.

77.- Barret AP. Recognition and management of invasive -- pharyngeal candidiasis in acuter leukemia. Oral Surg Oral Med Oral Pathol 1989; 67 (3): 275-8.

78.- Bottomley WK, Perlin E and Koss GR. Antineoplastic - agents and their oral manifestation. Oral Surg Oral Med Oral Pathol 1977; 44: 527-34.

79.- Cawson RA and Path MC. Chronic oral candidiasis and leukoplakia. Oral Surg Oral Med Oral Pathol 1966; 22 (5): 582-91.

80.- Eyre J and Nally F. Oral candidosis and carcinoma. Br J Derm 1971; 85: 73-5.

81.- Ficarra G, Barone R, Gaglioti D, Milo D, Ricardi R, Romagnoli P and Zorn M. Oral hairy leukoplakia among HIV-positive intravenous drugs abusers: A clinicopathologic

and ultrastructural study. Oral Surg Oral Med Oral Pathol 1988; 63: 437-40.

82.- Greenspan D, Greenspan JS, Conant M, Peterson V, Silverman S and Souza Y. Oral hairy leukoplakia in male homosexuales: Evidence of association with both papilomavirus and herpes-group virus. Lancet 1984; II: 831.

83.- Jepsen A and Winter JE. Mycotic infection in oral - leukoplakia. Acta Odont Scand 1965; 23: 239-56.

84.- Langford A, Pohle D. Gelderblom H, Zhang X and Reichart PA. Oral hyperpigmentation in HIV-ifected patients. Oral Surg Oral Med Oral Pathol 1989; 67 (3):301-7.

85.- Lapeer GL. Acquired inmunodeficiency syndrome (AIDS) in an elderly female psychiatric patient. J Can Dent Assoc 1988; 54 (11): 831-6.

86.- Lennette, Spaulding and Truant. Mannual of clinical microbilogy. American Society for Microbiology 2th Ed. - 1988: 496.

87.- Maksymiuk AW, Thongprasert S, Hopfer R, Fainstein V and Bodey GP. Sistemic candidiasis in cancer patients. Am J of Med 1984; 30: 20-7.

88.- Ness MJ, Vaughan WP and Woods GL. Candida antigen latex test for detection of invasive candidiasis in inmunocompromised patients. J Infec Dis 1989; 159 (3): 495-502.

89.- Leukauf MM, Porteder H and Wolff K. Oral manifesta--tions in acquired inmune deficiency syndrom. IV Interna--tional Conf on AIDS Stockolm 13-16 June 1988. Abstract - no 7564.

90.- Pindborg JJ. Cancer y precancer bucal Ed Panamerica-na 1981 pp192.

91.- Podzamczer D, Bolao F, Pagerols X, Romeu A, and Guidol F. Hairy leukoplakia in spanish HIV infected patients: an early marker of HIV-Disease progression. V International Conf on AIDS 1989. 8 June abstract No Th.B.P. 327.

92.- Rosie KM, Taylor J, Beck MF, Hodgson SE and Blozis GG Influence of radiation therapy on oral Candida albicans - colonization: A cuantitative assessment. Oral Surg Oral Med Oral Pathol.1987;64 (6):698-701.