UNIVERSIDAD NACIONAL AUTONOMA DE MEXICO

FACULTAD DE ODONTOLOGIA

ESTUDIO DE LOS QUISTES DE IMPORTANCIA ODONTOLOGICA

T E S I S

Que para obtener el Título de

C I R U J A N O D E N T I S T A

P r e s e n t a

MA. DE JESUS MENDOZA SANTILLAN

México, D. F. **1977**

Universidad Nacional Autónoma de México
UNAM
Biblioteca Central
Dirección General de Bibliotecas de la UNAM

UNAM – Dirección General de Bibliotecas
Tesis Digitales
Restricciones de uso

DERECHOS RESERVADOS ©
PROHIBIDA SU REPRODUCCIÓN TOTAL O PARCIAL

Todo el material contenido en esta tesis esta protegido por la Ley Federal del Derecho de Autor (LFDA) de los Estados Unidos Mexicanos (México).

El uso de imágenes, fragmentos de videos, y demás material que sea objeto de protección de los derechos de autor, será exclusivamente para fines educativos e informativos y deberá citar la fuente donde la obtuvo mencionando el autor o autores. Cualquier uso distinto como el lucro, reproducción, edición o modificación, será perseguido y sancionado por el respectivo titular de los Derechos de Autor.

UNIVERSIDAD NACIONAL AUTONOMA DE MEXICO

FACULTAD DE ODONTOLOGIA

ESTUDIO DE LOS QUISTES DE IMPORTANCIA ODONTOLOGICA

TESIS PROFESIONAL

MA. DE JESUS MENDOZA SANTILLAN

México, D. F. 1977

A mis abuelitos:

SR. SERAFIN SANTILLAN H.
SRA. MA. DE JESUS ROJAS M.

Con Respeto y Cariño.

A quienes debo lo que soy:

SR. ANGEL MENDOZA C.
SRA. MA. ENGRACIA SANTILLAN.

Mis Padres, con amor y agradecimiento por el ejemplo y dedicación a sus hijos.

A mis Hermanos:

JOSE GABRIEL
Y
MA. GUADALUPE

Porque siem--
pre sigamos -
unidos.

A mis Tios:

EVODIA
SALVADOR
VALENTIN
Y
GUADALUPE

Con Cariño Sincero.

A

MA. EUGENIA VILLASANA B.

Y

PABLO RUIZ P.

Con Cariño.

AL DR. FLORENTINO HERNANDEZ.

Por su ayuda en la realización de este trabajo.

I N D I C E

PAG.

PROLOGO..... 1

CAPITULO I. EMBRIOLOGIA E HISTOLOGIA DE LOS TEJIDOS BUCALES..... 3

a. CAPAS GERMINALES DEL EMBRION..... 3
b. DESARROLLO DE LA CARA..... 4
c. DESARROLLO DE LOS MAXILARES..... 4
d. DESARROLLO DEL PALADAR..... 5
e. DESARROLLO DE LOS DIENTES..... 6

CAPITULO II. ANATOMIA DE LA CAVIDAD ORAL..... 11

a. MAXILAR SUPERIOR..... 11
b. MAXILAR INFERIOR..... 12
c. ANATOMIA MUSCULAR DE LA CAVIDAD ORAL..... 14
1.- MUSCULOS MASTICADORES..... 15
2.- MUSCULOS DE LOS LABIOS..... 16
3.- MUSCULOS DEL PISO DE LA BOCA..... 18
4.- MUSCULOS DEL PALADAR BLANDO..... 19
5.- MUSCULOS DE LA LENGUA..... 19
d. GLANDULAS SALIVALES..... 19
e. INERVACION DE LA CAVIDAD ORAL..... 21
f. IRRIGACION DE LA CAVIDAD ORAL..... 26

CAPITULO III. QUISTES CONGENITOS..... 31

A. ASPECTOS GENERALES DE LOS QUISTES..... 31
B. CLASIFICACION DE LOS QUISTES..... 32
C. QUISTES CONGENITOS..... 33
a. QUISTE TIROGLOSO..... 33
b. QUISTE DERMOIDE..... 34
c. QUISTE BRANQUIAL..... 36

CAPITULO IV. QUISTES DE DESARROLLO O FISURALES..... 37

a. QUISTES MEDIOS..... 37
b. QUISTE GLOBULOMAXILAR..... 38
c. QUISTE NASOALVEOLAR..... 39
d. QUISTE NASOPALATINO..... 39

CAPITULO V. QUISTES ODONTOGENICOS..... 42

A. QUISTES FOLICULARES..... 42

PAG.

a. QUISTE PRIMORDIAL..... 47
b. QUISTES DENTIGEROS..... 48
CENTRAL..... 49
LATERAL..... 50
c. QUISTES MULTILOCULARES..... 51
B. QUISTES PERIODONTALES..... 52
a. APICAL..... 60
b. LATERAL..... 61
c. RESIDUAL..... 62

CAPITULO VI. TRATAMIENTO DE LOS QUISTES POR EL METODO - DE PARTSCH..... 63

A. METODO DE PARTSCH I..... 64
B. METODO DE PARTSCH II..... 67
a. CON SUTURA..... 68
b. SIN SUTURA..... 71
C. TRATAMIENTO DE LOS QUISTES DE LOS MAXILARES - RELACIONADOS CON CAVIDADES VECINAS..... 72
1. MAXILAR SUPERIOR..... 74
a. RELACION CON EL SENO MAXILAR..... 74
b. RELACION CON LAS FOSAS NASALES..... 77
c. RELACION CON FOSAS NASALES Y SENO MAXILAR. 79
d. RELACION CON BOVEDA PALATINA..... 80
e. RELACION CON SENO, FOSAS Y BAVEDA..... 80
f. RELACION CON LA ORBITA..... 80
g. RELACION CON LA FOSA PTERIGOMAXILAR..... 81
2. MAXILAR INFERIOR..... 81
a. REGION MENTONIANA..... 81
b. REGION DE LOS PREMOLARES..... 81
c. REGION DE LOS MOLARES..... 82
d. REGION DE LA RAMA ASCENDENTE..... 82
D. TRATAMIENTO DE LOS QUISTES CON SUPURACION AGUDA..... 83

CAPITULO VII. QUISTES DE RETENCION..... 85

A. MUCOCELE..... 86
B. RANULA..... 87
C. TECNICA DE MARSUPIALIZACION..... 88

CAPITULO VIII. QUISTES POR EXTRAVASACION HEMORRAGICA... 89

CONCLUSIONES..... 91

BIBLIOGRAFIA..... 92

P R O L O G O.

He decidido presentar esta tesis sobre el tema que comprende los quistes que tienen de una manera u otra íntima relación con la odontología , completando este estudio con la etiología y tratamiento; basandome en la recopilación de experiencias dentro de la práctica privada de diversos autores expertos en cirugía bucal.

Debido a que no existe una clasificación que abarque los quistes que a mi manera de ver tienen importancia dentro de la odontología, elaboré esta independientemente de su origen.

En el desarrollo de esta tesis, nos ocuparemos en tratar los diversos factores a los que estan expuestos todos los tejidos de la cavidad oral y que en un momento dado, cuando se presentan las condiciones propicias pueden dar lugar a la formación de un quiste o agravar el estado de uno ya existente, pero que no ha sido localizado. Ya sea que los factores sean de tipo embriológico, de desarrollo, odontogénicos, de retención o por extravasación.

Las condiciones que se pueden presentar serian por ejemplo: en el primer caso la localización tardía de una afección (granuloma), que pudiera, de haberse tratado a tiempo, no degenerar en quiste. En el segundo caso un quiste pequeño que el no ser localizado y atendiendo, pudiera invadir órganos vecinos y hacer más complicado el tratamiento.

Para un mejor entendimiento de este tema. Los quistes se estudian desde los diferentes puntos como son: embriologia, histología y anatomía de los tejidos bucales. Y procurando realizar la intervención con el mayor cuidado para no lesionar otros tejidos (nervios, vasos), y mantener la integridad anatómica de la cavidad

De esta manera y llevando a cabo los pasos que mencionaremos más adelante con su respectivo estudio radiológico, microbiológico, sintomatológico y terapeutico se termina dicho tratamiento, obteniendo en la mejor forma posible y sin ningun problema postoperatorio, el verdadero fin por el cual se lleva a cabo.

Expondremos técnicas quirúrgicas en forma práctica, sencilla y efectiva para llevarlas a la practica. Estas páginas puedenser consultadas para conocer la patológica quística (bucal), o para conocer los estados patológicos que se presentan en los tejidos bucales involucrados dentro de una enfermedad quística, así como también la embriología, histológia y anatomía de la cavidad oral.

La presentamos en forma ordenada con el objeto de que sirva a los estudiantes de cirugía bucal como temas de consulta.

C A P I T U L O I

EMBRIOLOGIA E HISTOLOGIA DE LOS TEJIDOS BUCALES

a).- Para poder comprender el desarrollo de la cavidad oral-estudiaremos primero las capas germinales del embrión.

Origen y desarrollo de las tres capas germinales del embrión.

El huevo facundado experimenta una serie de divisiones denominadas fragmentaciones para convertirse en mórula, las células de-esta mórula no son todas del mismo tamaño, las de la mitad mas baja son más grandes que las de lamitad superior. En este momento la mórula contiene dos polos. El polo animal por pequeñas células y el - polo vegetativo rodeado por las células más grandes.

Como resultado de lamitosis obtenida, la mórula aumenta de - tamaño formandose una capa central dentro de ella que la convierte-en una esfera hueca, llamándose blástula (porque germina como un embrión).

La pared de la blástula cerca del polo vegatitivo esta constituida por varias capas de células que contienen vitelio. En el momento debido, esta pared se invaginará en parte por la cavidad hueca.

Este proceso continúa de modo que la porción invaginada de - lo que era parte de la pared de la blástula, se vuelve cubierta interior de la esfera hueca. A la nueva cavidad que se forma dentro - de lainvaginación se le denomina archentron o intestino primitivo y a la etapa en que ocurren dichos cambios se le llama gastrulación.

Las células del polo animal también se mueven hacia adentro, desde el labio del surco y proliferan para constituir al principio-parte de la pared del intestino.

Pero hay algunas células que emigran y proliferan formando - un llenado celular separado a las células de la pared externa de la blástula de las células que forman la pared del intestino, convir--tiéndose en un tubo. De aquí que las estructuras que en la fase de-bástula que tenían únicamente una capa celular en su pared tenga -- ahora tres capas de la misma. Estas son:

1.- Capa externa, constituída casi por completo por células-del polo animal, a esta se le denomina ectodermo.

2.- La capa de células que constituye la pared del intestino primitivo llamada endodermo.

3.- La capa celular que se encuentra entre el ectodermo y - el endodermo y se conoce como mesodermo, que son las formadoras de la mayor parte de los músculos del embrión y también de su ezqueleto y de otras formas de tejido conectivo.

b). Desarrollo de la cara.

El desarrollo de la cara principia con el establecimiento - de la cavidad oral o boca primitiva.

Se empieza a formar mediante la invaginación del ectodermo- de la extremidad cefálica del embrión. El actodermo se profundiza- hasta encontrarse con el endodermo del tracto digestivo primitivo. A la cavidad formada por la nueva invaginación del ectodermo se le llama cavidad primaria o estomodeo.

El crecimiento de las estructuras que rodean al estomodeo - dan orígen, tanto a partes superficiales de la cara y maxilares, - así como, a las paredes de la cavidad oral misma.

c). Desarrollo de los maxilares.

En un embrión de cuatro semanas los puntos más visibles, -- son la depresión del estomodeo y el arco medibular que constituye- el límite caudal.

En la quinta semana ya son claramente perceptibles la mayoría de las estructuras que formaran la cara y maxilares. En la línea media con respecto a la abertura oral, se encuentra una saliente redondeada y colgante llamada prominencia frontal. A ambos lados de esta se encuentran unos espesamientos del ectodermo llamados placodas nasales.

Entre la quinta y la sexta semana, todos los primordios se- hacen claramente visibles. A ambos lados de la priminencia frontal, las placodas nasales han sido rodeadas por elevaciones en forma de herradura, de crecimiento rápido, formando unas depresiones llamadas fosas nasales. Las elevaciones mediales formarán los procesos- nasomedianos y de las ramas laterales se formarán los procesos nasolaterales.

Las estructuras que rodean a la cavidad oral en este momento son:

1.- El proceso frontal único en la línea media.

2.- Procesos nasales, a ambos lados del proceso frontal.

3.- Procesos maxilares, en los ángulos laterales externos.- De estas masas primitivas de tejido derivan el labio superior, el-

maxilar superior y la naríz.

Entre la séptima y octava semana, a ambos lados de la línea-media aparecen evidentes engrosamientos originados por la rápida -- proliferación del tejido mesenquemático. Una visible escotadura --- los separa y persiste hasta que los engrosamientos se desplazan y-- se fusionan en la línea media completando el arco de la mandíbula-- inferior.

Se manifiesta un marcado progreso en el desarrollo del maxi-lar superior durante la sexta y la séptima semana. Los procesos --- maxilares se hacen más prominentes y crecen hacia la línea media,-- acercando mutuamente los procesos nasales. Estos mientras tanto han crecido hasta tal punto que la porción inferior del proceso frontal situada entre ellos desaparece por completo.

El crecimiento de los procesos medionasales ha sido especialmente notable y aparecen casi en contacto con los procesos maxila-- res de ambos lados. Ahora están perfectamente preparadas las bases-para la formación del maxilar superior. El arco del maxilar superior se completa con la unión de los dos procesos nasomedianos en la lí-nea media y con los procesos maxilares lateralmente.

Hacia fines del segundo mes, cuando la conformación de las - partes blandas ya se halla en camino, comienza el desarrollo de las estructuras óseas más profundas. La porción media del hueso maxilar correspondiente a los dientes incisivos tiene su orígen en centros-de osificación independientes formados en el segmento de la mandíbula superior de orígen nasomedial. Se le da el nombre de premaxila.- En los cráneps infantiles las suturas que separan la porción incisiva del resto del maxilar son aún evidentes y ocasionalmente pueden-localizarse vestigios de ellas en el cráneo adulto. El resto del -- hueso maxilar, que contiene todos los dientes superiores, exceptuando los incisivos, se desarrolla en la parte de la mandíbula superior que deriva del proceso maxilar. Este es uno de los primeros huesos-que se calcifica.

d). Desarrollo del Paladar.

Hacia el final del segundo mes, ya constituidos los maxila-- res superiores, comienzan a aparecer los tabiques palatinos.

El paladar primario es una pequeña área triangular en la lí-nea media, con su base dirigida hacia el arco del maxilar superior. Este va a formarse a partir de la fusión de los procesos nasomedianos en su nivel más profundo. La parte rostral de esta masa crece - hacia adelante y abajo, entrando entre la hendidura ubicada entre - los procesos maxilares, para formar el segmento intermaxilar del -- maxilar superior.

A medida que crece, el territorio intermaxilar se diferencia en tres partes íntimamente asociadas.

1.- Hacia la parte externa forma la porción medial del labio superior.

2.- Porción premaxilar del maxilar superior que es originado por tejido más profundo, y al tejido gingival que lo recubre.

El paladar secundario se va a formar mediante emersión de unas excrecencias que se desarrollan a ambos lados del maxilar, semejantes a tabiques que crecen hacia la línea media, teniendo inicialmente situada a la lengua entre ellas, posteriormente crecen oblicuamente hacia abajo situando sus bordes a lo largo del piso de la boca a ambos lados de la lengua. A medida que abanza el desarrollo, la lengua se desplaza hacia abajo y los bordes de los tabiques palatinos se dirigen hacia arriba y hacia la línea media. El progreso del crecimiento los pone en contacto entre sí y su fusión pronto completa la parte principal del paladar. En la región anterior, el pequeño proceso premaxilar triangular se coloca entre los tabiques palatinos laterales con los que se une una vez de fusionarse entre sí.

e).- Desarrollo de los dientes.

Dos capas germinativas participan en la formación de un diente. El esmalte de un diente proviene del actodermo. La dentina, el cemento y pulpa, provienen del mesénquima. El revestimiento de las encías es un epitelio plano estratificado unido al esmalte alrrededor de cada diente hasta etapa muy adelantada de la vida, cuando se una al cemento que cubre la raíz.

Hacia fines de la segunda semana de desarrollo embrionario se manifiestan las modificaciones que conducen a la formación de los dientes. Al llegar la séptima semana el epitelio oral de ambos maxilares presenta un definido engrosamiento llamado lámina dentaria. Al mismo tiempo se presenta un crecimiento del epitelio hacia adentro próximo a la parte externa de los maxilares que origina al labio y la encia, este recibe el nombre de lámina labiogingival.

La formación de un diente depende esencialmente del crecimiento del epitelio en el mesénquima, teniendo la forma de copa invertida. Y estos se desarrollarán por debajo y a lo largo de la línea de engrosamiento o lámina dentaria. Desde la lámina se desarrollan pequeñas yemas epiteliales denominadas yemas dentales; de cada una se formará un diente deciduo (fig. A). Más tarde la lámina dental dará orígen a unas yemas epiteliales similares, que se desarrollarán produciendo dientes permanentes. Los procesos histogenéticos que intervienen en la formación de los dientes de leche y los-

permanentes son idénticos, pero los esbozos de los permanentes permanecen latentes durante el desarrollo de los temporarios y comienzan a desarrollarse activamente una vez que los maxilares han adquirido un tamaño suficiente para alojar a la dentición permanente.

La lámina dental crece y la yema dental que está produciendo el diente deciduo aumenta de volúmen y penetra cada vez más profundamente en el mesénquima, donde empieza aformar una escudilla invertida (fig. B). Se necesitan unas dos semanas para que esta estructura se forme; entonces se denomina órgano del esmalte, mientras debajo del mismo el mesénquima, que llena la concavidad, se denomina papila dental.

Durante las semanas siguientes el órgano del esmalte aumente de volúmen y su forma cambia un poco. Entre tanto el hueso del maxilar crece hasta incluirlo parcialmente (fig. C). En esta etapa la línea de contacto entre el órgano del esmalte y la papila adopta la forma y las dimensiones de la futura línea de contacto entre el esmalte y la dentina del diente adulto. Por el quinto mes de desarrollo (fig, D) el órgano del esmalte pierde toda conexión con el epitelio bucal, aunque deben persistir algunos restos de la lámina dental (que a veces origína quistes en estapa ulterior de la vida).

Inmediatamente antes, las células de la lámina dental también habrán producido una segunda yema de células epiteliales sobre la superficie lingual. Esta es la yema a partir de la cual más tarde se formará el diente permanente (figs. C y D).

La papila dental que más tarde se transformará en pulpa está formada de una red de células mesenquimatosas conectadas entre sí por finas fibras de protoplasma, separadas por una substancia intercelular amorfa. Este va aumentando su riqueza en vasos a medida que se va desarrollando.

Diferenciación celular dentro del órgano del esmalte y comienzo de la formación de tejido duro.

Al terminar la etapa de la figura C, las células del órgano del esmalte vecinas de las puntas de la papila dental se vuelven alargadas y cilíndircas. Estas células reciben el nombre de ameloblastos. Y se encargan de la formación del esmalte dental. Junto de estas células hay una capa de una a tres células de espesor denominada estrato intermedio; estas células están unidas a los ameloblastos y entre sí finalmente, el borde externo de la cabeza dental se forma de una sola capa de células conocida como epitelio externo del esmalte.

Los primeros ameloblastos que aparecen se hallan cerca de la punta de la papila dental. Va teniendo lugar una mayor diferenciación de ameloblastos hacia la base de la corona. Cuando esto ocurre, las células del mesénquima de la papila dental inmediatamente cerca de los ameloblastos también se vuelven células cilíndricas altas, que se denominan odontoblastos, ya que formarán dentina. De hecho empiezan a formar dentina antes que los ameloblastos formen esmalte. La dentina se forma primeramente por los odontoblastos en la punta de la papila, según se va formando una capa de dentina, los ameloblastos empezarán a producir matriz de esmalte, y esta separará los ameloblastos hacia afuera y los odontoblastos hacia adentro.

Formación de la raíz y su papel en la erupción.

A medida que se deposita dentina y esmalte va apareciendo la forma de la futura corona (fig. D). Aparecen nuevos ameloblastos que van formando esmalte atodo lo largo de lo que será la futura línea de unión de la corona anatómica y la raíz,. Como el borde del órgano del esmalte tiene forma anular (visto desde abajo) las células que proliferen naciendo de él forman un tubo que va aumentando hacia abajo en el mesénquima cuando se alarga. Este tubo recibe el nombre de vaina radicular epitelial de Hertwig. Al cruzar esta hacia abajo establece la forma de la raíz,, Sin embargo este espacio es muy reducido para que se desarrolle la raíz, y hay que dejar espacio para que la corona sea impulsada através de la mucosa de la boca y salga (fig. E). Por lo tanto la formación de la raíz, es un factor importante para producir la erupción del diente.

La vaina de la raíz crece hacia abajo por proliferación continua de las células de su borde de forma anular. La parte más vieja hacia la corona. Despues se separa de la raíz quedando sus células epiteliales dentro de la membrana periodontal que rodea al diente.

Estos pueden observarse histológicamente dentro de lamembrana a cualquier edad después de formadas las raíces. Se denominan restos epiteliales de Malassez, y mediante un estímulo adecuado pueden dar orígen a quistes dentales en cualquier momento de la vida.

DIENTE PERMANENTE.

Mientras el diente deciduo se desarrolla y erupciona, la yema del diente permanente ha formado tejidos igual que el diente deciduo. Por falta de espacio el diente permanente comprime la raíz del diente primario, provocando resorsión. Cuando eldiente permanente esta por erupcionar, la corona del deciduo se desprende y cae.

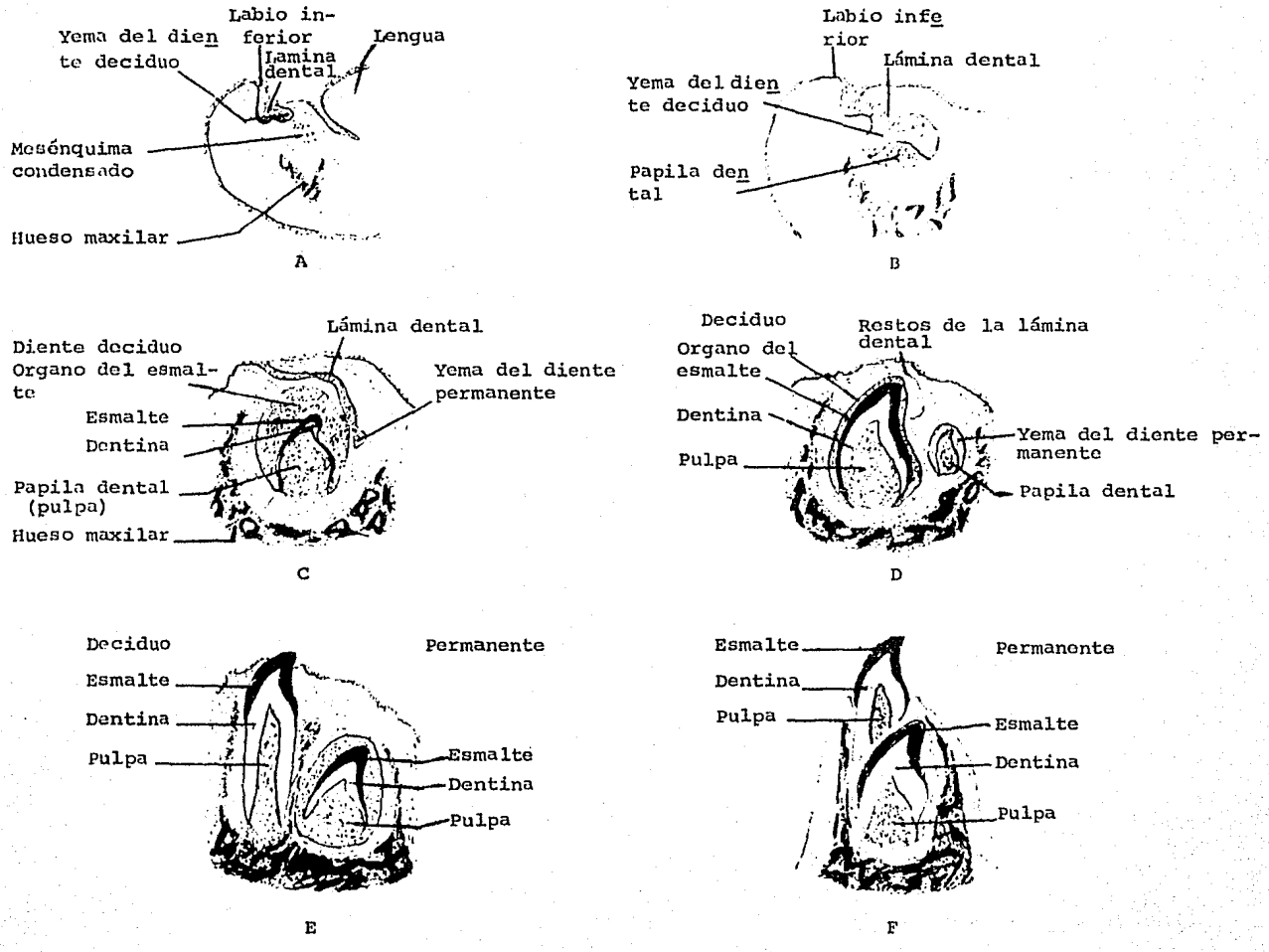

Dibujos esquemáticos que muestran el desarrollo y la erupción de un incisivo inferior y erupción del diente permanente.

Formación del cemento: La substancia dura de un diente, conocida con el nombre de cemento, es virtualmente una incrustación-osea de la raíz. No se forma cemento hasta que el diente ha adquirido casi su total desarrollo y aproximadamente su posición definitiva en la mandíbula. Fuera de todo el germen dentario, entre el mismo y el hueso de la mandíbula en desarrollo, se produce una condensación definida de mesénquima. Aparece primero en la base de la papila dentaria y se extiende luego hacia la corona, alrededor del diente en desarrollo, que eventualmente llega a rodear por completo. Este revestimiento mesenquimático recibe el nombre de saco dentario. Al producirse la erupción del diente, la porción del saco dentario que se halla sobre la corona es destruida, pero el sector más profundo del saco persiste y se diferencia por una capa de tejido conjuntivo que se halla íntimamente aplicado alrededor de la-dentina de la raíz en crecimiento. Esta capa por su orígen a partir del mesénquima y por la forma en que se diferencia recuerda mucho al periostio que rodea al hueso en desarrollo.

Desde cualquier punto de vista es una capa de tejido periosteral, con sus células osteógenicas cercanas a la raíz del diente-y su capa fibrosa uniéndose a la hoja periosteral que reviste el alvéolo. Estas dos capas periosteales que se encuentran, por decir lo así, espalda contra espalda en el espacio delimitado por el diente y el hueso de la mandíbula, constituyen juntas la membrana-peridentaria. Debido a que las células de esta membrana del diente forman cemento, se dice que ellas constituyen la capa cemetoblástica. Aproximadamente en el momento de que el diente ha adoptado su-posición final en la mandíbula, las células de esta capa comienzan a depositar cemento alrededor de la dentina de la raíz. Al principio delgada, la capa de cemento va engrosando gradualmente a medida que el diente madura.

Fijación del diente a la mandíbula: La fijación del diente-se produce mediante el desarrollo de fuertes haces de tejido conjuntivo fibroso blanco en la membrana peridentaria entre su raíz y el alveólo óseo en que se encuentra. A medida que el periostio alveolar agrega nuevas láminas de hueso a la mandíbula por un lado y los cementoblastos agregan láminas de cemento a la raíz del diente por otro, los extremos de los haces fibrosos del periostio alveolar son aprisionados por estas nuevas láminas.

De esta manera el diente queda sujeto en su lugar por fibras que están literalmente calcificadas en el cemento del diente-por un extremo, y el hueso de la mandíbula por el otro. Los extremos enterrados reciben el nombre de fibras de Sharpey.

Cada tipo de diente de la dentición primaria y de la dentición permenente tiene sus propias características en cuanto al momento en que comienza la calcificación y al momento en que este puede hacer erupción.

C A P I T U L O II

ANATOMIA DE LAS PARTES QUE INTEGRAN LA CAVIDAD ORAL

a).- Maxilar Superior.

Los dos maxilares superiores forman el esqueleto de la cara entre la boca y los ojos; en ellos se insertan los dientes superiores y contribuyen a formar el techo de la boca, las paredes de la cavidad nasal y el suelo de la órbita; el maxilar consta de un cuerpo hueco, las apófisis piramidal, ascendente, palatina, y el borde alveolar.

El cuerpo, en su cara anterior o facial presenta eminencias que corresponden a las raíces de los dientes; la eminencia canina es la mayor; por dentro de la misma queda la fosa mirtiforme, y por fuera la depresión mayor de la fosa canina, entre la eminencia canina y la apófisis piramidal; inmediatamente por abajo del borde orbitario está el agujero suborbitario por el que pasan vasos y nervios. En la porción superior, la cara anterior del cuerpo se continúa en la porción interna con la apófisis ascendente, y en la externa con la apófisis piramidal, de manera que solo constituye una pequeña parte del borde orbitario inferior, inmediatamente por arriba del agujero suborbitario. En la porción interna, forma la curva concava de la escotadura nasal, que se prolonga hacia abajo en la espina nasal anterior;. La cara posterior presenta los agujeros dentarios posteriores que se continúan en canales, por los que pasan los vasos y nervios que inerva premolares y molares; hacia abajo está la tuberosidad del maxilar, áspera hacia arriba y adentro donde se articula con la apófisis piramidal del palatino. La cara orbitaria, trinangular, forma casi todo el suelo de la órbita y presenta el canal suborbitario, por donde pasan vasos y nervios para los caninos e incisivos. En su porción interna esta cara limita con el frente por la escotadura lagrimal. La cara nasal se una hacia abajo con la apófisis palatina.

En el borde alveolar están insertadas las raíces de los dientes; es delgado el la porción anterior que corresponde a los incisivos y se engruesa hacia atrás, dando inserción a los malares más anchos, para terminar en la tuberosidad del maxilar superior.- Este borde, unido al del maxilar opuesto, forma el arco alveolar.

La apófisis piramidal, corta y gruesa, se proyecta hacia arriba y afuera y se articula con el malar.

La apófisis palatina, más delgada hacia atrás que hacia adelante y que constituye alrededor de tres cuartas partes del paladar óseo, se proyecta desde la unión del cuerpo y del borde alveo-

lar y se une con la del lado opuesto en la cresta nasal.

La cara inferior de la bóveda de la boca es áspera y presenta depresiones donde se alojan las glándulas palatinas; en su borde externo posee canales profundos, por donde pasan vasos palatinos y el nervio palatino anterior. En la línea media, inmediatamente por detrás de los incisivos, hay un pequeño hundimiento, la fosa incisiva. Hacia adelante, a cada lado de la cresta nasal, al conducto palatino anterior o incisivo, por el que pasa el nervio nasopalatino y ramas de la arteria palatina descendente.

La apófisis ascendente delgada se eleva entre los huesos propios de la nariz y el unguis para articularse con la apófisis orbitaria interna del frontal.

Estructura:

La parte anterior de la apófisis palatina, la base de la apófisis ascendente y el borde alveolar están formados de tejidos esponjoso, mientras el resto del hueso se halla constituido por el tejido compacto, en el centro del hueso existe una gran cavidad, denominada seno maxilar o antro de Highmore, en forma de pirámide cuadrangular, de base interna y vértice externo. Como es natural, dada su forma, en dicha cavidad se distingue una pared anterior que corresponde a la fosa canina donde se abre el conducto suborbitario y es muy delgada, pues apenas alcanza un milímetro de espesor. La pared superior es el lado opuesto de la cara orbitaria de la apófisis piramidal y lleva el conducto suborbitario que con frecuencia se comunica con esta cavidad. La pared posterior es estrecha y está en relación con las raíces de los dientes.

La base es en realidad parte de la pared externa de las fosas nasales. El vértice está vuelto hacia el hueso malar, y se corresponde con el vértice de la apófisis piramidal.

b).- Maxilar Inferior:

En maxilar inferior o mandíbula es un hueso fuerte en el que se insertan los dientes inferiores y los músculos masticadores, por cuya acción las caras masticatorias de los dientes inferiores se aplican contra los de la arcada superior; además, el hueso brinda inserción a los músculos linguales y del suelo de la boca; consiste en un cuerpo horizontal en forma de arco gótico, en cuyo vértice queda la barbilla o mentón, y de cuyos dos extremos se proyectan verticalmente las ramas del maxilar.

Cuerpo: tiene forma de herradura, cuya concavidad se halla vuelta hacia atrás. Se dintiguen en el dos caras y dos bordes.

Cara anterior: lleva en la línea media una cresta vertical resultado de la soldadura de las dos mitades del hueso, llamada - sínfisis mentoniana. Su parte inferior, más saliente, se denomina eminencia mentoniana. Hacia afuera y atrás de la cresta se encuentra un orificio, agujero mentoniano, por donde salen el nervio y- los vasos mentonianos. Más atrás aún, se observa una línea saliente dirigida hacia abajo y hacia adelante que parte del borde- anterior de la rama vertical y va a terminar en el borde inferior del hueso; se llama línea oblicua externa del maxilar y sobre ella se insertan los músculos; triangular de los labios, el cutáneo del cuello y el cuadrado de la barba.

Cara posterior: presenta, cerca de la línea media, cuatro- tubérculos llamados apófisis geni, de las cuales, las dos superiores sirven de inserción a los músculos genioglosos, mientras sobre los dos inferiores se insertan los geniohiodeos. Partiendo del borde anterior de la rama vertical, se encuentra una línea saliente, línea oblicua interna o milohioidea, que se dirige hacia- abajo y adelante, terminando en el borde inferior de esta cara; - sirve de inserción al músculo milohioideo. Inmediatamente por fuera de las apófisis geni y por encima de la línea oblicua, se observa una foseta sublingual, que aloja la glándula del mismo nombre. Más afuera aún, por debajo de dicha línea y en la proximidad del- borde inferior, hay otra foseta más grande, llamada foseta submaxilar, que sirve de alojamiento a la glándula submaxilar.

Bordes. El borde inferior es romo y redondeado. Lleva dos- depresiones o fosetas digastricas, situadas una a cada lado de la línea media; en ellas se inserta el músculo digastrico. El borde- superior o borde alveolar, presenta una serie de cavidades, alveolos dentarios. Mientras los anteriores son simples, los posteriores, están compuestos de varias cavidades, y todos ellos se hallan separados entre sí por puentes óseos o apófisis interdentarias, donde se insertan los ligamentos coronarios de los dientes.

Ramas. En número de dos, derecha e izquierda, son aplanadas transversalmente y de forma cuadrangular; el plano definido - por cada una de ellas es vertical y su eje mayor esta dirigido oblicuamente hacia arriba y atrás. Tienen, por consiguiente, dos- caras y cuatro bordes.

Cara externa. Su parte inferior es más rugosa que la superior, ya que sobre aquella se inserta el músculo masetero.

Cara interna. En la parte media de esta cara, hacia la mitad de la línea diagonal que va del cóndilo hasta el comienzo del borde alveolar, se encuentra un agujero amplio, denominado orificio superior del conducto dentario; por él se introducen el ner--

vio y los vasos dentarios inferiores. Una saliente triangular o espina de Spix, sobre el cual se inserta el ligamento esfenomaxilar, forma el borde anterior de aquel orificio. Tanto este borde como el posterior se continúan hacia abajo y adelante, hasta el cuerpo del hueso, formando el canal milohioideo, donde se alojan el nervio y vasos milohioideos. En la parte inferior y posterior de la cara interna, una serie de rugosidades bien marcadas sirven de inserción al músculo pterigoideo interno.

Bordes. El borde anterior esta dirigido oblicuamente hacia abajo y adelante. Se halla excavado en forma de canal, cuyos bordes divergentes se separan a nivel del borde alveolar, continúandose sobre las caras interna y externa con las líneas oblicuas correspondientes; este borde forma el lado externo de la hendidura vestibulocigomática. El borde posterior, liso y obtuso, recibe tambien el nombre de borde parotídeo, por sus relaciones con esa glándula.

El borde superior posee una amplia escotadura, denominada escotadura sigmoidea, situada entre dos gruesas salientes; la apofisis coronoides por delante y el condilo del maxilar inferior por detrás. La primera es de forma triangular, con vértice superior, sobre el cual viene a insertarse el músculo temporal. La escotadura sigmoidea esta vuelta hacia arriba y comunica la región maseterica con la fosa cigomática, dejando paso a los nervios y vasos masetéricos. El cóndilo tiene forma elipsoidal, aplanado de adelante atrás; convexo en ambas direcciones, se articula con la cavidad glenoidea del temporal, esta unido al resto del hueso mediante el cuello, en cuya cara interna se observa una depresión rugosa donde se inserta el músculo pterigoideo externo.

El borde inferior de la rama ascendente se continúa con el borde inferior del cuerpo. Por detrás, al unirse con el borde posterior, forma el ángulo de la mandíbula o gonion.

Estructura: Esta formado por tejido esponjoso, recubierto por una gruesa capa de compacto. Este tejido, sin embargo se adelgaza a nivel del cóndilo. Interiormente la mandíbula esta recorrida por el conducto dentario inferior, el cual comienza con el orificio situado detrás de la espina de Spix y se dirige hacia abajo y adelante, a lo largo de las raíces dentarias, llegando hasta el nivel del segundo premolar. Aquí se divide en un conducto externo, que va a terminar al agujero mentoniano y otro interno, que se prolonga hasta el incisivo medio.

c).- Anatomía muscular de la cavidad oral.

Dentro de los músculos de la cabeza estudiaremos los que se encuentran relacionados con la cavidad oral.

1.- Músculos masticadores: Son en número de cuatro e intervienen en los movimientos de elevación y de laterialidad del maxilar inferior. Son los siguientes: el temporal, el masetero, el pterigoideo interno y el paterigoideo externo.

Temporal: Se inserta ampliamente sobre la cara externa del cráneo y se extiende hacia adelante hasta el borde lateral del reborde supraorbitario. Su inserción inferior se hace en la apófisis coronoides y a lo largo del borde anterior de la rama ascendente del maxilar inferior. Este músculo presenta tres componentes funcionales independientes en relación íntima con la dirección de las fibras en el músculo. Las fibras anteriores son casi verticales, las de la parte media corren en dirección oblicua, y las fibras más posteriores son casi horizontales antes de dirigirse hacia abajo para insertarse en el maxilar. La inervación de este músculo está dada por los tres nervios temporales profundos, que son ramas del maxilar inferior. Su acción es elevar el maxilar inferior y dirigirlo hacia atrás (fibras posteriores).

Masetero: Es aproximadamente rectangular y esta formado por dos haces musculares principales que abarcan desde el arco cigomático hasta la rama y el cuerpo del maxilar. Su inserción sobre este hueso abarca desde la región del segundo molar sobre la superficie externa del maxilar hasta el tercio inferior de la superficie posteroexterna de la rama. Inervación. Por su cara profunda penetra el nervio maseterino, el cual es un ramo del maxilar inferior. Su acción es elevar el maxilar inferior.

Pterigoideo Interno: Es un músculo rectángular con su origen principal en la fosa pterigoidea y su inserción sobre la superficie interna del ángulo del maxilar. A partir de su origen el músculo se dirige hacia abajo, hacia atrás y hacia afuera hasta su sitio de inserción. Inervación. Por su cara interna se introduce en el músculo el nervio del pterigoideo interno que procede del maxilar inferior. Su función es elevar el maxilar inferior, así como movimientos laterales de este hueso.

Pterigoideo Externo: Tiene dos origenes: uno de sus fascículos se origina en la superficie externa del ala externa de la apófisis pterigoides mientras que otro fascículo, más pequeño y superior, se origina en el ala mayor del esfenoides. Ambas divisiones del músculo se reúnen por delante de la articulación temporomaxilar cerca del cóndilo. La inserción principal del músculo pterigoideo externo se encuentra en la superficie anterior del cuello del cóndilo. Algunas fibras se insertan también en la cápsula de la articulación y en la porción anterior del menisco articular. La dirección de las fibras del fascículo superior es hacia atrás y afuera en su trayecto horizontal, mientras que el fascículo inferior se dirige hacia arriba y afuera hasta el cóndilo. Su inervación es mediante dos ramas nerviosas procedentes del bucal. La contracción simultá--

nea de ambos pterigoideos produce movimientos de proyección hacia - adelante del maxilar inferior. Si se contraen aisladamente, el maxilar ejecuta movimientos laterales hacia uno y otro lado.

2.- Músculos cutaneos de los labios: Los músculos de los labios y carrillos se reparten en dos grupos: los dilatadores y los - constrictores.

Dilatadores: están dispuestos en dos planos; profundos y superficial. El plano profundo está constituído por arriba por el canino; en la parte media, por el buccinador; por abajo, por el cuadrado del mentón y borla de la barba. El plano superficial está representado: por arriba, por los elevadores superficial y profundo - y los cigomáticos menor y mayor; en la parte media, por el risorio; por abajo, por el triangular de los labios y el cutáneo del cuello.

Músculo canino: Se inserta por arriba en la fosa canina, debajo del agujero infraorbitario. Desciende oblicuamente hacia abajo y hacia afuera y se inserta en la cara profunda de la piel de la comisura y del labio inferior hasta la línea media. Su inervación espor ramos del temporfacial. Levanta y dirige hacia adentro la comisura de los labios.

Músculo buccinador: Se extiende desde ambas mandíbulas a lacomisura de los labios y constituye la pared lateral de la cavidadbucal (región geniana). Se inserta por atrás en la parte posterior del reborde alveolar de los dos maxilares, en la parte correspondiente a los tres últimos molares, en el ligamento pterigomaxilar y en el borde anterior de la rama ascendente; desde ahí sus fibrasconvergen hacia la comisura de los labios y terminan en la cara -- profunda de la piel y de la mucosa de esa comisura. Su inserción inferior es en los dos tercios posteriores de la línea oblicua externa. Recibe ramos de los nervios temporofacial y cervicofacial. Acción: por su contracción, estos músculos mueven hacia atrás la comisura de los labios, ampliando el diámetro transversal del orificiobucal. Por otro lado, cuando los carrillos se hallan distendidos, la contracción de los buccinadores los comprimen contra los arcos alveolares e influye, por consiguiente, en los movimientos de la masticación y en el silbido.

Músculo cuadrado del mentón: Este músculo nace del tercio anterior de la línea oblicua externa de la mandíbula. Las fibras asciendan oblicuamente hacia arriba, hacia adentro y constituyen unalámina muscular en forma de rombo, cuyo borde anterior se une por - arriba en la línea media del lado opuesto. Se insertan éstas fibras en la piel del labio inferior. Recibe filetes del nervio cervicofacial. Su acción es desplazar hacia abajo y afuera el labio inferior.

Músculo borla de la barba: Son dos pequeños haces situados -

a los lados de la línea media, en el espacio triangular comprendido entre los cuadrados del mentón. De allí se dirigen los dos músculos hacia abajo y se esparcen a manera de borla para insertarse en la - piel del mentón. Recibe filetes del nervio cervicofacial. Su acción al contraerse los músculos de ambos lados levantan la piel del mentón y del labio inferior.

De los músculos del plano superficial, sólo interesan por su relación con la cavidad oral, el risorio, el triangular de los la-- bios y el cutáneo del cuello.

Músculo risorio; Se inserta por atrás en la aponeurosis masetérica por haces más o menos distintos que terminan en la piel de - la comisura labial. Su acción es tirar hacia afuera y atrás la comisura labial y su inervación es por filetes del nervio cervicofacial.

Músculo triangular de los labios: Se inserta por su base en- la parte anterior de la línea oblicua externa de la mandíbula, debajo de la línea de inserción del cuadrado del mentón. Desde ahí las- fibras van hacia la comisura labial donde se entrecruzan con las -- de los cigomáticos y elevadores que son más superficiales y con las del buccinador más profundos. Se inserta en la piel de la comisura- y del labio superior y algunos haces se extienden hacia el cartílago del ala de la nariz.

Su inervación esta dada por filetes procedentes del cervicofacial. Su acción es desplazar hacia abajo y afuera la comisura de- los labios.

Músculo cutáneo del cuello: Se extiende desde la región in-- fraclavicular hasta la comisura de los labios. Sus inserciones superiores son en sus fibras anteriores se fijan después de entrecruzarse, en la piel de la eminencia mentoniana. Las intermedias se insertan en el borde cervical de la mandíbula y en la parte anterior de- la línea oblicua externa, entrecruzandose con las del triangular y- cuadrado del mentón. Las posteriores o externas se continúan en parte con las fibras externas del triangular de los labios y otras veces van directas a la comisura de los labios y a la piel de la mejilla. Recibe filetes nerviosos del cervicofacial. Su acción es des-- plazar hacia abajo la piel de la barba y del labio inferior y puede extender o plegar la piel del cuello.

Músculos compresores del orificio bucal. Son los músculos que ocupan el espesor de los labios. Son elípticos y estan formados --- por fibras dispuestas concéntricamente alrededor del orificio bu--- cal. Estos son el orbicular y el compresor de los labios.

Músculo orbicular: Se compone de dos porciones, una periferica u orbicular externo y otra central u orbicular interno.

Músculo Orbicular externo: Esta compuesto de dos clases de - fibras, las extrínsecas y las intrínsecas. Las fibras extrínsecas - pertenecen a las de los músculos dilatadores que terminan en la cara profunda de la piel de uno u otro labio. Estas son: en el labio- superior, fibras del triangular de los labios y de los haces infe--

riores del buccinador, en el labio inferior, fibras del canino y los haces superiores del buccinador. Las fibras intrínsecas pertenecen a los músculos incisivos. Estos músculos son cuatro, dos para cada lado. Los incisivos superiores se insertan por dentro en el borde externo de la fosa mirtiforme; los incisivos inferiores se insertan en la eminencia alveolar del canino inferior y otros se insertan por fuera en la piel de las comisuras.

Músculo orbicular interno: Ocupa aproximadamente la mitad de cada labio a lo largo de su borde libre. Su porción marginal es libre superficialmente, su porción excéntrica esta cubierta por el orbicular externo. Sus fibras se extienden por toda la longitud de los labios, se fijan después de entrecruzarse con las del lado opuesto, en la piel y en la mucosa de la comisura. Su inervación es mediante las ramas temporofacial y el cervicofacial. Su acción es cerrar la abertura bucal o simplemente modificarla.

Músculo compresor de los labios: Con unos haces musculares extendidos de delante a atrás alrrededor del orificio bucal y a través de las fibras del orbicular interno, desde la cara profunda de la mucosa. Este músculo comprime los labios de adelante hacia atrás. Esta especialmente desarrollado en el recién nacido y toma parte importante en el acto de succión.

3.- Músculos del piso de la boca:

Músculo palatogloso o glosoestafilino. Es delgado, aplanado y débil, se inserta por arriba en el velo del paladar, en la cara inferior de la aponeurosis palatina, desciende por el espesor del pilar anterior y termina en la lengua por fibras transversales y longitudinales que se confunden con las fibras superiores del estilogloso. Su acción es elevar la lengua, la dirige hacia atrás y estrecha el istmo de las fauces.

Músculo Genigloso: Se inserta por delange por fibras tendiosas cortas, en la apófisis geni superior. Desde allí se irradian sus fibras hacia la cara dorsal de la lengua y la punta. Las fibras inferiores terminan en el borde superior del hueso hioides. Su acción es elevar la lengua. Cuando se contrae en su totalidad, aplica la lengua sobre el piso de la boca. Este músculo corre por dentro de la glándula sublingual.

Músculo geniohioideo: Se inserta por delante en la apófisis geni inferior del lado correspondiente. Estrecho en su origen, este músculo se adosa al del lado opuesto ensanchándose, se dirige de adelante a atrás y un poco de arriba a abajo. Termina en la superficie anterior del cuerpo del hueso hioides, siguiendo una superficie de inserción de forma de herradura cuya concavidad externa recibe el borde anterior del músculo hiogloso. Su acción es depresor de la mandíbula o elevador del hueso hioides.

Músculo milohioideo: se inserta por arriba, por medio de fibras tendinosas cortas. En toda la longitud de la linea oblicua interna. Desde ahí, se dirige hacia dentro y hacia abajo hasta el hueso hioides. Las fibras anteriores son muy cortas y casi horizontales; la longitud de las fibras aumenta de adelante a atrás, al mis-

mo tiempo que se hacen cada vez más oblícuas hacia abajo y hacia - adentro. Los dos milohioideos, reunidos por el rafé desde la sínfisis del mentón hasta el hueso hioides, forman en conjunto una cintura muscular sobre la cual descansan en la línea media los geniohioideos por abajo y más arriba la lengua, a los lados las glándulas sublinguales.

4.- Músculos del paladar blando: estos son: los periestafilinos interno y externo, palatoestafilino, glosoestafilino y faringoestafilino. La pared del velo palatino está formado principalmente por el músculo faringoestafilino con fibras del glosoestafilino. Los músculos periestafilino interno y externo son respectivamente, elevador y tensor del velo palatino. Recibe arterias derivadas de la palatina superior, rama de la maxilar interna, de la palatina - inferior, rama de la facial y de la faríngea inferior, rama de la carótida externa. Emite venas superiores que van al plexo de la fosa cigomática y venas inferiores, más numerosas, que se unen con - la de la amígdala y base de la lengua y van a desembocar a las - - afluentes de la yugular interna.

Los nervios sensitivos del velo del paladar proceden de los tres palatinos, ramas del esfenopalatino. Los motores son suministrados por el palatino posterior, aunque el periestafilino externo recibe su ramo motor del maxilar inferior. Todo el resto está inervado por la rama interna del espinal.

5. Músculo de la lengua:Son ocho pares y uno impar. De ellos tres se insertan en los huesos cercanos: geniogloso, hioglososo y estilogloso; tres se originan en los órganos cercanos: palatogloso, faringogloso y amigdalogloso ; dos proceden de los huesos y órganos próximos, y son: el lingual superior y lingual inferior; sólo uno es propiamente íntrinseco, es el transverso de la lengua.

La lengua recibe sangre arterial de la lingual, cuyo ramo - dorsal irriga la parte posterior de la mucosa, en tanto que la --- ranina y sublingual riegan la parte anterior de la lengua. Los dos tercios anteriores de la lengua están inervados por el nervio lingual, y el tercio posterior está inervado por el glosofaríngeo.

d).- Glándulas salivales:

Además de las pequeñas glándulas diseminadas en la mucosa - de las paredes de la boca, existen otras bien diferenciadas, que - se extienden de una articulación temporomaxilar a la otra,siguiendo la curva del maxilar inferior. Están colocadas por fuera de la mucosa y comunican con la cavidad por sus canales excretores. Son en número de tres cada lado: parótida, submaxilar y sublingual.

Glándula parótida: Es la más voluminosa de las glándulas salivales. Se halla situada por debajo del conducto auditivo externo, por debajo de la apófisis mastoidea y por detrás de la rama ascendente del maxilar inferior.Presenta la forma de un prisma triangu-

lar. Se encuentra atravesada por diversas estructuras: la arteria - carótida externa, la vena yugular externa, el nervio auriculotemporal, el nervio facial (en su trayecto intraglandular se divide- en dos ramas, el nervio temporofacial y el nervio cervicofacial), finalmente los ganglios linfaticos, que reciben los linfaticos de la región temporal, de las cejas, oreja y velo del paladar.

Su conducto excretor es el de Stenon que esta constituido- por una gruesa pared de tejido conjuntivo compacto y fibras elásticas, revestido interiormente por un epitelio de células cilín-- dricas.

La parótida se halla irrigada por ramas directas derivadas de la carótida externa, ramas de la aurícular posterior y de la -- transversa de la cara; de sus redes capilares nacen venas que forman troncos afluentes de la yugular externa. Los nervios de la parótida proceden del auriculo temporal, del plexo cervical por intermedio de la rama auricular y de ramas simpaticas que acompañan- a las arterias parotideas

Glándula Submaxilar: Está situada en la parte lateral de - la región suprahioidea, en la foseta esculpida en la cara interna del maxilar inferior. Puede considerarse de forma prismática triangular.

Su conducto excretor es el de Warton. Nace en la cara in-- terna, en la parte media de la glándula, se dirige hacia adelante y adentro, hasta el borde inferior del frenillo de la lengua, en- donde cambia de dirección y corre hacia adelante para desembocar- en el piso de la boca. Es más grueso que el conducto de Stenon,-- pues alcanza de dos a cinco milimetros de diámetro siendo su punto más delgado el orificio bucal.

Es una glándula mixta, pues está constituida por acinos -- serosos como la parótida y acinos mucosos separados por tejido -- conjuntivo. Su secreción se vierte por conductos excretores que - tienen la misma disposición que la parótida. Esta irrigada por arterias procedentes de la facial y de la submentoniana y en sus redes capilares nacen venas que desembocan igualmente en la facial- y en la submentoniana. Los nervios parasimpáticos proceden del -- lingual, el cual se anastomosa con la cuerda del tímpano, también derivan del ganglio submaxilar y el lingual, el que recibe varias ramas y emite numerosos filetes que abordan la glándula.

Glándula Sublingual. Esta situada en el piso de la boca, - por debajo de la mucosa y por dentro del cuerpo del maxilar. Es - la más pequeña de las glándulas salivales, de forma elipsoidal, - aplanada transversalmente.

Es una glándula mixta, compuesta de acinos serosos y acinos mucosos. Su conducto excretor es el de Bartholini o conducto de -- Rivinus, nace en la parte posterior de la glándula se dirige hacia delante y adentro, al lado del conducto de Warton, abriéndose porfuera de él en el vértice de la carúncula sublingual.

Recibe arterias de la sublingual y de la submentoniana y en sus capilares nacen venas que van a la ranina. Su inervación parasimpática procede del lingual y de la cuerda del tímpano, así como; del gran simpático, el cual penetra en la glándula acompañado de - las arterias que la irrigan.

e).- Inervación de la cavidad oral.

La sensibilidad de la cavidad oral va a estar dada princi-- palmente por el trigémino.

Es un nervio mixto que transmite la sensibilidad de la cara, órbita y fosas nasales y lleva las incitaciones motoras a los músculos masticadores.

Origen real. Las fibras sensitivas tienen su origen en el - ganglio de Gasser, de donde parten las que constituyen la raíz sensitiva, las cuales penetran en el neuroeje por la cara anteroinferior de la protuberancia anular.

El ganglio de Gasser, de forma semilunar y aplanado de arriba a abajo, esta contenido en un desdoblamiento de la duramadre y- situado en la fosa de Gasser. El desdoblamiento de la duramadre -- forma el cavum de Mackel y la pared superior de esta cavidad se adhiere fuertemente a la cara superior del ganglio. Del borde posterointerno del ganglio desprende la raíz sensitiva del trigémino, - en tanto que del borde anteroexterno nacen las tres caras del trigémino, las cuales son de adentro afuera y de adelante atrás son: el oftálmico, el maxilar superior y el maxilar inferior.

Nervio Oftálmico: Es un ramo sensitivo que se desprende dela parte anterointerna del ganglio de Gasser, desde donde se dirige hacia arriba y adelante, para penetrar en la pared externa delseno cavernoso.

Al salir de este lugar se divide en tres ramas; una interna o nervio nasal, otra media o nervio frontal y una tercera externa- o nervio lagrimal. En su trayecto, el tronco del oftálmico emite - ramosmeningeos, uno de los cuales nace cerca de su origen; se dirige hacia atrás y después de adosarse en cierta parte de su trayecto al patético, se separa de el para dirigirse al cerebelo; se llamanervio recurrente de Arnold. Además suministra otras ramas colate-

rales anastomóticas para los tres nervios motores del ojo; motor ocular común, patético y motor ocular externo.

El nervio oftálmico sale de la cavidad craneal atravez de la hendidura esfenoidal y por fuera del nervio óptico nos da el ganglio oftálmico o ganglio ciliar.

Nervio maxilar superior:

Este nervio, es exclusivamente sensitivo y nace de la parte media del borde anteroexterno del ganglio de Gasser.

Trayecto y relaciones: A partir de su origen, se dirige hacia adelante para alcanzar el agujero redondo mayor, el cual atraviesa para penetrar en la fosa pterigomaxilar. Aquí corre hacia adelante, abajo y afuera para alcanzar la hendidura esfenomaxilar y después el canal suborbitario, al que corre, y penetra en el conducto del mismo nombre y sale por el orificio suborbitario, donde emite sus ramas terminales.

Ramas colaterales: Emite seis ramas colaterales.

1.- Ramo meníngeo medio: se desprende del nervio antes de que este penetre al agujero redondo mayor y se distribuye por las meninges de las fosas esfenoidales, acompañado de la arteria meníngea media.

2.- Ramo orbitario: emana del tronco del nervio en la fosa pterigomaxilar y penetra con él a la cavidad orbitaria, al salir de este lugar se divide en un ramo temporo malar y un ramo lacrimo parpebral.

3.- Nervio esfenopalatino. Se desprende del maxilar superior cuando éste penetra en la fosa pterigomaxilar. Se dirige hacia abajo y adentro, pasando por fuera del ganglio esfenopalatino, al que proporciona dos ramos anastomóticos y despúes nos da sus ramas terminales que son:

Los nervios orbitrarios que son dos y penetran por la hendidura esfenomaxilar a la órbita hasta penetrar en el agujero etmoidal posterior para distribuirse por las celdillas etmoidales.

Los dos o tres nervios nasales superiores, que penetran por el agujero esfenopalatino y llegan a las fosas nasales para inervar la mucosa de los cornetes superior y medio.

El nervio nasopalatino, penetra por el agujero esfenopalatino, pasando por delante de la arteria esfenopalatina. Corre por el tabique de las fosas nasales hasta llegar al conducto palatino anterior. Atraviesa por éste para inervar la mucosa de la parte-

anterior de la bóveda palatina, después de emitir ramos destinados a la mucosa que cubre el tabique nasal.

El nervio pterigopalatino o faríngeo, atraviesa el conducto pterigopalatino para distribuirse por la mucosa de la rinofaringe.

El nervio palatino anterior, desciende para alcanzar el conducto palatino posterior dando en su trayecto un ramo para el cornete inferior; al salir del conducto, emite ramos para la bóveda palatina y el velo del paladar.

El nervio palatino medio, desciende acompañado a veces del palatino anterior, aunque en otras ocasiones pasa por uno de los conductos palatinos accesorios, de donde sale para distribuirse por la mucosa del velo del paladar.

El nervio palatino posterior, atraviesa el conducto palatino accesorio para dividirse en una rama anterior sensitiva destinada a la cara superior de la mucosa del velo del paladar, y otra posterior que inerva el periestafilino interno, el palatogloso y el faringoestafilino.

4.- Nervios dentarios posteriores.Son dos o tres ramos que se desprenden del tronco en la parte anterior de la fosa pterigomaxilar y descienden adosados a la tuberosidad del maxilar para penetrar en los conductos dentarios posteriores. Proporciona ramos a los gruesos molares superiores, así como a la mucosa del seno maxilar y al hueso mismo.

5.- Nervio dentario medio.Nace del tronco en pleno canal suborditario y desciende por la pared anteroexterna del seno para anastomosarse con el dentario posterior y con el dentario anterior

6.- Nervio dentario anterior. Emana del nervio cuando éste pasa por el conducto suborbitario, camina por el periostio para alcanzar el conducto dentario anterior y suministra ramos a los incisivos y al canino.

Ramos terminales: Cuando el maxilar superior sale del conducto suborbitario emite ramos ascendentes o parpebrales destinados al párpado inferior; ramos labiales, que se distribuyen en la mucosa y tegumentos del labio superior y del carrillo; y ramos nasales, que recogen las impresiones sensitivas de los tegumentos de la naríz.

El nervio maxilar superior nos da el ganglio esfenopalatino o ganglio de Meckel, que se encuentra situado en el trasfondo de la fosa pterigomaxilar, por dentro y abajo del maxilar superior.

Nervio maxilar inferior.

El nervio maxilar inferior es un nervio mixto que nace del borde anteroexterno del ganglio de Gasser y se forma por la reunión de la raíz motora y la raíz sensitiva que proviene del ganglio.

Trayecto y relaciones. Al salir del ganglio de Gasser, camina en un desdoblamiento de la duramadre hasta llegar al agujero oval, donde se pone en relación con la arteria meníngea menor. Una vez fuera del agujero oval se divide en dos troncos, uno anterior y otro posterior, pero antes de su bifurcación emite un ramo recurrente que se introduce en el cráneo por el agujero redondo menor, acompañado de la arteria meníngea media y se distribuye por las meninges.

El tronco anterior proporciona tres ramos; el temporobucal, el temporal profuno medio y el temporo maseterino.

El nervio temporobucal, parte del tronco y se dirige hacia afuera entre los dos haces del pterigoideo externo al que suministra algunos ramos. En la cara externa de este músculo se divide en un ramo ascendente motor o nervio temporal profundo anterior que va a distribuirse por los haces anteriores del músculo temporal, y un ramo descendente sensitivo o nervio bucal que cruza por la cara interna del tendón del temporal para alcanzar la cara externa del buccinador, donde proporciona ramos para la piel y la mucosa del carrillo; su ramo cutaneo se anstomosa con el facial.

El nervio temporal profundo medio se dirige hacia arriba y afuera para alcanzar la cresta esfenotemporal y distribuirse en los haces medios del músculo temporal.

El nervio temporomaseterino corre hacia afuera, pasando por encima del músculo pterigoideo externo y al nivel de la cara esfenotemporal se divide en un ramo ascendente, el nervio temporal profundo posterior, que inerva los haces posteriores del músculo temporal, y otro descendente, nervio maseterino, que pasa por la escotadura sigmoidea y se distribuye por la cara profunda del músculo masetero.

El tronco posterior emite cuatro ramas, una de ellas se común a los nervios del pterigoideo interno, periestafilino externo y músculos del martillo; los otros son el nervio auriculotemporal, el nervio dentario inferior y el nervio lingual.

2.- El nervio auriculotemporal nace del origen del tronco posterior mediante dos raíces que se unen más tarde, dejando pasar por el ojal que forman a la arteria meníngea media. Este ner-

vio se dirige hacia atrás y afuera, pasando sobre la arteria maxilar interna; bordea luego el cuello del cóndilo del maxilar inefrio y penetra después en la cara profunda de la parótida, en cuyo espesor emite un ramito que se dirige hacia arriba, a la piel de la región temporal, acompañada de los vasos temporales superficiales. Antes de llegar a la parótida, el nervio atraviesa el ojal retrocondíleo y en la parte superior de la glándula se divide en varios ramos: los auriculares inferiores, para el conducto auditivo externo; los aurieulares destinados a la articulación temporomandibular; un ramo anastomótico para el nervio dentario inferior; otro ramo anastomótico que se une al nervio facial y ramos parotídeos que se distribuyen en la glándula parótida.

3.- El nervio dentario inferior es el más voluminoso de los orginados por el maxilar inferior. Desciende entre la cara externa del pterigoideo interno y el músculo pterigoideo externo, acompañado de la arteria dentaria inferior, con la cual penetra en el conducto dentario. Corre por este hasta el agujero mentoniano, donde se divide en sus ramas terminales.

El dentario inferior emite diversas ramas colaterales. La rama anastomótica del lingual. El nervio milohioideo. Los ramos dentarios que nacen en el conducto dentarioy están destinados a inervar los gruesos molares, los premolares y el canino, así como el maxilar inferior y la encía que lo cubre.

Las ramas terminales son dos. El nervio incisivo continua la dirección del tronco, se mete en el conducto incisivo y proporciona ramos para los incisivos y el canino. El nervio mentoniano sale por el agujero mentoniano y se esparce en múltiples ramas que se distribuyen por el mentón y el labio inferior alcanzando la mucosa.

El nervio lingual, casi tan voluminoso como el dentario inferior, camina por delante de éste, del que se separa para dirigirse a la punta de la lengua. Corre al principio entre los dos pterigoideos hasta llegar al piso de la boca dirigiendose entonces hacia adelante, sobre el hipogloso y el geniogloso colocándose entre este y el músculo lingual inferior y cruza el conducto de Warton, ramificandose finalmente por la mucosa de la lengua situada por delante de la V lingual.

El lingual recibe diversos ramos anastomóticos. Uno de ellos del dentario inferior , otro del facial que constituye la cuerda del tímpano un tercer ramo se anastomosa con el hipogloso mayor, por último, suministra un ramo anastomótico que se une con el nervio milohioideo.

En su trayecto origina numerosos ramos colaterales, como los destinados al pilar anterior del velo del paladar, a las amíg

dales, a la mucosa de las encías, y al piso de la boca.

El nervio maxilar inferior nos va a dar el ganglio ótico - o ganglio de Arnold, que está situado por debajo del agujero oval y por dentro del nervio maxilar inferior.

f).- Irrigación de la cavidad oral.

El sistema carotídeo está formado, en cada lado del cuello, por la arteria carótida primitiva que se divide en arterias carótidas interna y externa; la interna se distribuye en la mayor parte del contenido de la cavidad craneal y de la orbitaria; la externa proporciona el riego sanguíneo de casi todo el resto de la cabeza y el cuello. La arteria carótida primitiva izquierda nace del cayado áortico; la derecha se origina del tronco arterial -- braquiocefático por detrás de la articulación externoclavicular; en el cuello ambos sistemas siguen el mismo trayecto por debajo - del borde anterior del esternocleidomastoideo. Desde la articulación hasta un sitio por detrás del cuello del maxilar inferior.

La bifurcación de la arteria carótida primitiva a la altura del borde superior del cartílago tiroides corresponde aproximadamente al borde superior de la cuarta vértebra cervical.

1.- Arteria carotida Interna.

La arteria carótida interna no emite ramas en el cuello; al llegar al peñasco envia pequeñas arterias carioticotimpánicas a- la caja del tímpano; en el seno cavernoso da ramitos para la dura madre y los nervios adyacentes, y uno o dos ramos hipofisiarios - que van a la porción inferior de la hipófisis. Al salir del seno cavernoso, da nacimiento a la arteria oftálmica y, cerca del sitio donde se divide en arterias cerebrales anterior y media, emite las arterias coroidea y comunicante posterior .
Estas cuatro últimas van a irrigar el encéfalo.

Ramos colaterales; Arteria oftálmica. Nace por debajo del nervio óptico y se introduce con este a la cavidad orbitaria por el agujero óptico para dividirse en sus ramas terminales dentro- de la órbita. La frontal interna o ascendente y la nasal o des-- cendente.

Ramas colaterales. De las ramas colaterales, unas, la lagrimal y la central de la retina, se originan por fuera del nervio óptico; otras, la supraorbitaria o frontal externa, las ciliares cortas posteriores, la muscular superior y la múscular inferior, nacen por encima del nervio. Por último un tercer grupo, -- que comprende las etmoides posterior y anterior y las parpebrales inferior y superior, tienen su origen en el tramo de la oftálmica

situado por dentro de dicho nervio.

Ramas terminales: Son la frontal interna y la nasal. La -- primera corre por el orbitario, donde se divide en ramos subcutáneos, ramos musculares y ramos periósticos. La segunda cruza el - reborde interno de la órbita.

2.- Arteria carótida externa.

Se halla comprendida entre la bifurcación de la carótida - primitiva y el cuello del cóndilo del maxilar inefrior, lugar en- el cual emite sus ramos terminales; la maxilar interna y la temporal superficial.

Ramos colaterales. Emite en su trayecto seis ramas colaterales, de las cuales tres marchan hacia adelante, siendo éstos la tiroidea superior, la lingual y la facial; dos, la occipital y la auricular posterior se dirigen hacia atrás, y uno, la faríngea inferior, hacia adentro y arriba.

Tiroidea superior o tirolaríngea. Irriga la laringe y glándula tiroides. En la porción superior de su trayecto de nacimiento a las siguientes ramas: arteria subhioidea, laríngea superior- y arteria esternomastoidea media. En la porción inferior emite la arteria laríngea inferior y sus ramas terminales son las ramas -- tiroideas interna, externa y superior.

Arteria lingual. Nace de la carótida externa a la altura -- del hasta mayor del hioides; describe un arco peculiar, cubierta por el hipogloso para seguir después el hasta mayor entre el constrictor medio de la faringe y el hiogloso. Cruza el ligamento estilohioideo y pasa a la cara superficial del geniogloso; en el -- borde anterior higloso se vuelve hacia arriba, queda cubierta por el milohioideo y se dirige hacia adelante en la punta de la lengua, cerca del frenillo, con el nombre de arteria ranina; está -- por dentro del músculo inferior y se halla cubierta hacia abajo - solo por mucosa. Por detrás del hiogloso, la arteria lingual emite el pequeño ramo hioideo y en la parte profunda de este músculo emite la arteria dorsal de la lengua, algunas ramas llegan a la - amigdala palatina, por delante del hiogloso de nacimiento a la arteria sublingual, la cual se distribuye en la glándula y músculos adyacentes.

Arteria Facial. Tiene su origen inmediatamente por arriba- de la lingual, y asciende por detrás de la glándula submaxilar -- contorneandola hasta llegar a la cara externa de esta glándula -- (curva supraglandular), y el músculo pterigoideo interno hasta -- alcanzar el borde inferior del maxilar inferior en donde forma la la curva submaxilar, que abarca dicho borde y llega a la parte --

más inferior del borde anterior del masetero,desde donde se dirige hacia arriba y adelante hasta la comisura de los labios. Este ramo produce una tercera curva, curva facial, que corre hasta el ángulo interno del ojo, donde se anastomosa con la arteria nasal-rama terminal de la oftálmica.

Ramos colaterales. Se puede dividir en ramos cervicales y ramos faciales. Entre los primero se encuentra la arteria palatina inferior o ascendente que irriga al estilogloso y estilohioideo y llega a la amígdala y velo del paladar. La arteria pterigoidea, la submaxilar y la submentoniana. Entre los ramos faciales se encuentra la maseteriana inferior la coronaria superior e inferior que irrigan el labio inferior y el superior anastomosándose con las del lado opuesto, emitiendo en su terminación la arteria del subtabique. Finalmente la arteria del ala de la naríz. Su rama terminal es la angular que llega hasta el ángulo del ojo donde se anastomosa con la nasal y una rama terminal de la oftálmica.

Arteria Occipital. Corresponde a la cara posterior del cráneo.Nace de la carótida externa al mismo nivel que la facial. Emite ramos colaterales que son la arteria esternocleidomastoidea superior de la que emanan ramos musculares para el vientre posterior del digástrico, la arteria estilohioidea y la arteria meníngea posterior para la duramadre.

Sus ramos terminales son una rama externa que irriga el cuero cabelludo y una rama interna.

Auricular posterior. Nace por encima de la occipital, cubierta por la parótida, y detrás de la oreja da sus ramas termiles que son la rama anterior o auricular que recorre la cara interna del pabellón de la oreja y un ramo posterior o mastoideo que irriga la región mastoidea y se anastomosa con el occipital.

Sus ramos colaterales son el parotídeo y el estilomastoideo.

Arteria Faríngea inferior. Nace a la misma altura que la lingual de la cara interna de la carótida y asciende hacia la base del cráneo entre la faríngeo y la carótida interna.

Antes de penetrar al cráneo emite los ramos faríngeos para los constrictores, y después los ramos prevertebrales para estos músculos. También emite a menudo ramitos para el neumogástrico, el hipogloso y el espinal. Atraviesa el agujero rasgado posrior para irrigar a la duramadre.

Ramos terminales de la carótida externa.

Arteria temporal superficial. Se origina a la altura del cuello del cóndilo del maxilar inferior. Corre al principio por dentro de la glándula parótida hasta llegar a la región temporal, donde se bifurca.

Ramos colaterales: son los ramos parotídeos, la arteria transversal de la cara que irriga al buccinador y al carrillo, la arteria cigomaticomalar, la temporal profunda posterior que se anastomosa con las del temporal profundo que son ramas de la maxilar interna y los ramos auriculares anteriores que irrigan el pabellón de la oreja.

Sus ramos terminales son el anterior o frontal y el posterior o parietal que se une con la auricular posterior y la occipital.

Arteria maxilar interna. Nace al nivel del cuello del cóndilo, rodeada de fuera a dentro para penetrar por el ojal retrocondíleo de Juvara, formado por el cuello del cóndilo y el borde posterior de la aponeurósis interterigoidea.

Por detrás del cuello del cóndilo de la mandíbula, la maxilar interna de sus ramas colaterales, que son: ascendentes, descendentes, anteriores y posteriores.

Entre las ramas ascendentes se encuentran la timánica, la arteria meníngea media que emite: ramos orbitarios, ramos temporales y ramos petrosos para la ceja del tímpano. Otra de las ramas de la arteria maxilar interna es la arteria meníngea menor que irriga la duramadre, La arteria temporal profunda media y la arteria temporal profunda anterior.

Las ramas descendentes son también cinco: la dentaria inferior que se origina a la altura del cuello del cóndilo, desciende hacia abajo y afuera penetra el conducto dentario el cual recorre en toda su extención hasta salir por el agujero mentoniano y terminar en las partes blandas del mentón. En su trayecto produce ramos, como la rama pterigoidea para el pterigoideo interno, la rama milohioidea, las ramoas dentarias que alcanzan el ápice y van a distribuirse en la pulpa dentaria; por último rama incisiva que irriga a los incisivos y el canino. Otra de las ramas descendentes es la arteria maseteriana. La arteria bucal. Las arterias pterigoideas. Finalmente la arteria palatina superior o descendente que corre a lo largo del conducto palatino posterior sale de éste, se curva para llegar al conducto palatino anterior donde se anastomosa con la esfenopalatina, emitiendo con anterioridad ramos que irrigan la mucosa gingival y palatina, así como la bóveda palatina.

Las ramas anteriores son: arteria alveolar que irriga a -

los molares y la infraorbitaria que irriga al párpado inferior, para anterior de la mejilla y labio superior. En su trayecto - emite ramos para la glándula lagrimal y ramos mucosos al seno-maxilar y una rama dentaria anterior que irriga los incisivos-superiores.

Las ramas posteriores, son dos: arteria vidiana que irriga la mucosa de la faringe en su bóveda y pared lateral; y una arteria pterigopalatina que se ramifica en la bóveda de la fa-- ringe.

Rama terminal. Es la esfenopalatina, que en las fosas nasales se divide en una rama interna, que atraviesa el conducto-palatino hasta llegar a la boveda palatina donde se anastomosa-con la palatina superior; y una rama externa, que se ramifica - en los tres cornetes y los tres meatos, así como en toda la mucosa pituitaria que los cubre.

C A P I T U L O III

QUISTES CONGENITOS

A) Aspectos generales de los quistes.

Definición de quiste: En una cavidad recubierta por un epitelio y que contiene en su interior un líquido o un semisólido, generalmente está en relación con tejido dentario, este epitelio derevestimiento va a ser de epitelio escamoso estratificado, si la - lesión quistica esta en relación con vías respiratorias (seno maxilar, región nasal) este epitelio va a ser de tipo columnar.

Un quiste verdadero puede estar situado enteramente dentrode los tejidos blandos o profundamente en el hueso, o localizarsesobre la superficie ósea y producir una superficie depresible. Dentro de los maxilares, el epitelio puede tener su orígen en el epitelio odontogénico (restos de la lámina dental o delos organos del esmalte de los dientes). La proliferación y degeneración de este - epitelio de lugar a los quistes odontogénicos.

Los quistes no odontogénicos derivan delos restos epiteliales del tejido que cubre los procesos primitivos que participan en la formación embrionaria de la cara y los maxilares.

Los que se manifiestan clinicamente a causa de su expanción dentro del tejido circundante, pero solo raramente causa aflojamiento de los dientes, a no ser que sea muy grandes. En muy rarasocasiones la presencia de un quiste se revela por la fractura o -- porque el paciente advierte la falta de un diente.

Muchos quistes permanecen pequeños y producen poca o ninguna dilatación. Se descubren solamenteen un examen radiográfico habitual.

Los quistes de los maxilares son de gran importancia clínica no solamente porque con frecuencia alcanzan gran tamaño y, porlo tanto, porducen asimetría facial, alteraciones dela dentición,- síntomas neurológicos y predisposición a la fractura, sino, particularmente, porque son muy frecuentes.

En otros huesos del esqueleto los quistes se presentan conmenor frecuencia, y los que ocurren son solitarios, relacionados - con la osteítis, mientras que los que se encuentran comúnmente enlos maxilares son quistes odontogénos ectodérmicos, que son epiteliales.

La localización de la tumefacción puede dar un importante - indicio sobre la naturaleza del quiste. Estructuras anatómicas normales, como el seno de maxilar superior, el agujero mentoniano y - la fosa incisiva pueden ser confundidos con quistes, sobre todo si presentan alguna variación en cuanto a su posición o formación y - son necesarias varias visitas radiográficas para su diagnóstico. - Hay que tomar un mínimo de dos vistas intrabucales formando ángulos rectos entre si. Lo ideal es tomar tambien radiografía intrabucal oclusal y lateral, así como una extrabucal oblicua lateral. Algunas veces son necesarias otras radiografias, por ejemplo: una -- craneal lateral o se puede emplear un medio radio-opaco, especial- en el caso de un quiste nasoalveolar.

B. Clasificación de los quistes:

La siguiente clasificación la he elaborado tomando en cuenta a diversos autores (Thoma, Robinson, Bernier), para los quistes de los maxilares, agregando los que a mi modo de ver tienen íntima relación con los tejidos de la cavidad oral y tejidos adyacentes.

1.- Quistes congenitos: de la hendidura branquial.

a.- Tirogloso
b.- Dermoides
c.- Branquial.

2.- Quistes de desarrollo, fisurales, o no odontógenicos.

a.- Quiste medio.
b.- Quiste globulomaxilar
c.- Quiste nasoalveolar
d.- Quiste nasopalatino; Quiste del conducto incisivo- y quiste de la papila palatina.

Estos quistes se desarrollan en las fisuras en donde debe-- rían unirse dos huesos.

3.- Quistes odontogénicos.

A. Quistes foliculares, del epitelio odontógenico

a.- Quistes primordiales
b.- Quistes dentígeros

Central
Lateral

c.- Quistes multiloculares

B. Quistes periodontales (radiculares)

a.- Apical
b.- Lateral
c.- Residual

4.- Quistes de retención: de las glándulas salivales y mucosas.

a.- Ránula
b.- Mucocele

5.- Quiste por extravasación hemorrágica

1.- Quistes congénitos.

a.- Quiste tirogloso.

Se encuentra en la parte media del cuello, se extiende desde la base de la lengua siguiendo el conducto tirogloso descendiendo en situación ventral a la zona ocupada por el hueso hioides hasta la parte inferior del cartílago tiroides.

Este quiste se forma del conducto tirogloso embrionario - - cuando no se cierra. En condiciones normales la conexión con la faríngе se ha perdido, al llegar la sexta semana de vida intrauterina. La falta total o parcial de obliteración del tallo puede dar - lugar a la formación deun quiste o fístula del conducto tirogloso. La mayoría de las fístulas del conducto tirogloso aparecen después de la rotura del quiste, pero aproximadamente el 15% parecen ser - congénitas. Se calcula que del 15% al 35% de los quistes del con-- ducto tirigloso desarrollan fístula. Algunas veces se puede desa-- rrollar un tumor maligno en el conducto.

Características clínicas. El quiste se manifiesta como una- masa cer-vical blanda, casi siempre móvil, muchas veces sensible - a la presión, situado en la línea media, cuyo diámetro varía de l- a 10 cm; generalmente es de 3 cm.

Suele levantarse al deglutir o al sacar la lengua. Aparece- en cualquier punto a lo largo del trayecto de descenso del anclaje tiroideo. Mas del 70% se presentan a nivel del hueso hioides y generalmente se presentan durante las dos o tres primeras décadas de la vida.

No hay predilección por alguno de los sexos. Pueden presentar recidivas. Si el quiste está localizado dentro de la lengua o- de la regiín suprahioidea, puede producir bastantes molestias como disfagia o accesos de ligera asfixia. Hay ronquera o dificultad a- la fonación.

El quiste es casi siempre de paredes delgadas y el contenido ocuoso a seroso, excepto cuando está infectado.

Tratamiento. El empleo de incisiones de drenaje está indicado exclusivamente en las infecciones agudas y supurativas del quiste tirogloso. La extirpación completa temprana es causa de frecuentes fracasos.

La extirpación completa del quíste, deberá ir acompañada de sección y remoción de la parte media del hioides, facilitando así la eliminación de la células epiteliales adheridas a él, y una exposición suficiente del campo y de residuos del tracto que pudieran encontrarse por detrás del hueso hioides.

Sestrunk enfatizó la necesidad de llevar a cabo profilácticamente la inyección de substancias alcalinas irritantes para impedir la proliferación de restos epiteliales del tracto, desde el nivel del hueso hioides, siguiendo el tracto tirogloso. Este procedimiento nos resuelve el problema de la eliminación completa de restos celulares epiteliales.

La incisión inicial es transversal, permitiendo mayor visualización y una estética postoperatoria satisfactoria. Los quistes localizados en la base de la lengua son removidos más facilmente interviniendo por via intrabucal.

b.- Quiste dermoides.

Los quistes dermoides estan relacionados con los teratomas que se producen en varias partes del cuerpo, en localización normal.

Patogenia. Los dermoides son teratomas incompletamente desarrollados de estructura simple o completa. Son de orígen congénito, causados por la inclusión del ectodermo en el momento de cerrarse las fisuras embrionarias. Aunque existen antes del nacimiento no se hacen evidentes hasta que elniño tiene varios años. El tejido nuevamente formado puede ser de tipo embrionario o adulto. Suele faltar una disposición ordenada. Los elementos que componen los dermoides son epidermis, dermis y glándulas cutáneas, generalmente en forma de quiste, que reciben el nombre de quiste dermoides simple. Se desarrollan en el cuello provienen de las irregularidades en el cierre de las hendiduras branquiales, y pueden hacerse complejos, causando la duplicación parcial o completa de estos órganos que se llaman teratomas.

Al rededor de la boca, los quistes dermoides ocurren con más frecuencia en el piso de laboca y se han clasificado en quistes dermoides medio y lateral.

En el quiste dermoide medio, el atrapamiento de epitelio en la línea media posiblemente ocurre por la fusión de los arcos branquiales primero (maxilar) y segundo (hioideo), es decir, por la fusión de los procesos laterales a cada extremo del arco maxilar con el tubérculo impar, para formar la lengua anterior y el piso de la boca.

El quiste dermoide lateral es hallado entre la cara lateral de los músculos genianos y el milohioideo.

Los quistes pueden contener pelo, uñas, dientes, glándulas sudoríparas, glándulas salivales, tejido cerebral y secreciones de consistencia semisólida.

Características clínicas. El quiste dermoide lateral suele producir menos tumefacción que el quiste dermoide medio. Aparece situado profundamente en el canal muscular formado por el genioglo so e hiogloso en la parte media y el milohioideo lateralmente, proyectándose dentro de laboca por debajo de la glándula sublingual a nivel de la zona premolar-molar y dentro del cuello en la unión de la región submentoniana y submaxilar. El quiste dermoide lateral deriva probablemente del extremo ventral de la primera hendidura branqual.

Si está localizado por encima del músculo geniohioideo (quiste dermoide sublingual o geniogloso), ocasiona una elevación y desplazamiento de la lengua, produciendo dificultad al hablar, comer e incluso respirar, debido a la presión ejercida sobre la epiglotis. Si el quiste es más profundo o sea, entre los músculos geniohioideo y milohioideo, pueden causar un abultamiento en la región submentoniana (quiste dermoide submentoniano o genichioideo). Este último quiste se advierte por una hinchazón lenta e indolora en la región submentoniana que se extiende desde el maxilar inferior al hueso hioides, dando el aspecto de mentón doble. Al aumentar de tamaño puede empujar la laringe hacia abajo y su crecimiento hacia arriba porvoca abombamiento en el suelo de la boca. Su tamaño es variable, pero puede llegar hasta varios centímetros.

La deglución no produce movimientos en el quiste, como sucede en el quiste del conducto tirogioso. Esto puede ayudar para hacer el diagnóstico diferencial.

Estos quistes se infectan aveces y pueden establecer trayectos fistulosos que se abren hacia laboca o la piel. Incluso han llegado a ser descritos como susceptibles de experimentar una transformación maligna.

Tratamiento. Extirpación quirúrgica completa, variando el procedimiento de acuerdo a su localización, ya sea en lengua o so-

bre el músculo, dependiendo de la altura de la localización sobre el músculo milohioideo será establecido el drenaje ya sea por vía intrabucal o extrabucal.

c.- Quiste branquial.

Se encuentra situado superficialmente cerca del ángulo del maxilar inferior, se halla cubierto solamente por el borde anterior del músculo esternocleidomastoideo y generalmente se encuentra la vaina carotidea. Muy raras veces está más profundo que la arteria carótida.

Características clínicas. Suelen evidenciar durante la tercera década. Parece no haber predilección por alguno de los sexos. El tamaño varia entre un diámetro de 1 cm a 10 cm., su medida generalmente es de 3 a 4 cms.

Este quiste también se presenta en el piso de la boca o por debajo de la lengua o la faringe bucal. En algunas ocasiones son bilaterales y con frecuencia drenan a través de un canal que se abre en la superficie de la piel o a lo largo del tragus de la oreja. O puede drenar por vía intrabucal. Estos conductos son denominados fístulas branquiales.

El quiste branquial puede permanecer inactivo durante muchos años y nunca llegar a producir síntomas. Sin embargo, puede llegar a manifestarse repentinamente durante el embarazo o cuando hay disminución de la resistencia. Son de crecimiento lento.

Cuando estos quistes son superficiales contienen un líquido acuoso, en tanto que los profundos contienen células secretoras y pueden contener gran cantidad de mucus.

Tratamiento. Enucleación completa, significado con esto la disección profunda del cuello.

Hay posibilidad de recurrencia si se elimina parcialmente.

Se acepta en algunas ocasiones (quistes muy extensos), el intento de tratamiento alterno, inyección de un líquido irritante destruyendo la capa de revestimiento.

C A P I T U L O IV

Quistes no odontogénicos, de desarrollo o fisurales.

Estos quistes se forman a lo largo de las líneas de fusión de diversos huesos o procesos embrionarios (mesonasales, lateronasal y maxilar). Por regla general se encuentran en depresiones de la superficie ósea, en lugar de incluidos en la sustancia ósea propiamente dicha, y originan asimetrías de la nariz y la cara al aumentar de tamaño. Los quistes están revestidos con epitelio del tipo respiratorio y contienen un líquido mucoide. Son verdaderos quistes con el epitelio derivado de las células epiteliales atrapadas entre los procesos embrionarios de los huesos en las líneas de unión. Clínicamente pueden confundirse con quistes de orígen dental, o con abcesos dentoalveolares en los dientes anteriores del maxilar superior.

a.- Quistes medios.

El quiste medio es un quiste central que se forma en la fisura media del maxilar inferior o del maxilar superior. En la maxila puede encontrarse en la parte anterior, y se llama quiste alveolar medio, en el paladar, donde se llama quiste palatino medio.

Quiste alveolar medio: probablemente se reforma del epitelio derivado de la lámina dental, asienta en esta fisura entre los dos mamelones globulares que forman la estructura del hueso intermaxilar. Por lo tanto se encuentra entre las raíces de los incisivos centrales, que pueden ser normales en todos sentidos, salvo que sus raíces estén separadas por la presión que ejerce el quiste al crecer y causan la inclinación de los dientes. La resistencia que ofrecen los dientes explica la forma elíptica de estos quistes.

Cuando se pierden los dientes, el quiste toma forma redondeada.

Quiste palatino medio: estos quistes se forman en la fisura media del paladar duro, entre los procesos palatinos laterales, y se originan de restos embrionarios. Están revestidos de epitelio escamoso estratificado cuando su orígen es bucal y por epitelio columnar ciliado cuando provienen del lado nasal. Estos restos embrionarios quedan sencillamente atrapados entre las dos apófisis palatinas laterales del maxilar superior en el momento de su fusión, y yacen quiescentes hasta que los estimula un factor extrínseco o intrínseco.

En la radiografía palatina se ve una zona radiolúcida bien-

circunscrita, frente a la zona de premolarse y molares, bordeada - con frecuencia por una capa de hueso. El tapizado de este quiste - suele consistir de un epitelio pavimentoso estratificado que des-- cansa sobre una capa de tejido conjuntivo fibroso relativamente -- denso, el cual puede mostrar infiltración celular inflamatoria crónica. Puede llegar a ser bastante grande en un periodo prolongado- y generar una clara tumefacción palatina, clinicamente visible.

El tratamiento, para todos los quistes fisurales, consiste- en remoción quirúrgica y un minucioso raspado de la cavidad.

b.- Quiste globulomaxilar.

Se originan de inclusiones epiteliales en el hueso, en la - unión de la porción globular del proceso nasal medio con el proceso maxilar.

Se forma en la apófisis alveolar, entre la raíz del incisivo lateral y el canino. Aparesiendo enla radiografía con una forma característica de pera invertida radiolúcida entre las raíces de - estos dos dientes ocasionando la separación de estas raíces. Como- en el caso de otros quistes fisurales, habrá de ponerse cuidado en no confundir éste con un quiste radicular originado por una infección pulpar o un traumatismo en uno de los dientes adyacentes. Los dientes estan vivos a menos que haya una infección coincidente. En este caso el diagnostico es simple; pero si están cariados o si los canales radiculares han sido tratados, la diferenciación se hace - más dificil. Debe recordarse que los quistes radiculares no empiezan entre las raíces, y por lo tanto, no cambian la posición de -- los dientes.

Existe la posibilidad de que se manifiesta un quiste globulomaxilar entre el primero y segundo incisivo o entre el canino y- el primer premolar, puesto que la fisura globulomaxilar a veces pasa através de estos espacios interdentales, como lo evidencian las hendiduras congénitas del maxilar superior.

El quiste globulamaxilar puede estartapizado por epitelio - pavimentoso estratificado o cilindrico ciliar. El resto de la pa-- red está constituído por tejido conjuntivo denso fibroso, habitualmente con una infiltración celular inflamatoria.

El tratamiento es quirúrgico y consiste en la extirpación.- Generalmente no hay necesidad de causar perturbación a los dientes.

Marsupialización bucal:

Bajo anestesia general, se practica una gran incisión semicircular a través del mucoperiostio. Volcado el mucoperiostio, que

da expuesta la típica tabla cortical ósea, del espesor de una cáscara de huevo.

Mediante una tijera de Dean No. 9 se separa la fina tabla ósea que cubría al quiste. Una vez eliminada la cubierta ósea queda visible la membrana quística.

Para evitar la exposición de las raíces de los dientes, se opta por una operación tipo Partsch. Se rellena la cavidad con gasa yodoformada y se sutura el mucoperiostio a la membrana quistica. El método de Partsch se describirá detalladamente en el capítulo posterior.

c.- Quiste nasoalveolar.

Se originan en la unión de los procesos globular, nasal, lateral y maxilar. Pueden ocasionar una tumefacción del surco labial así como en las narinas.

A medida que crece invade la cavidad nasal, causando un abultamiento dentro del vestíbulo de lanariz. Más adelante causa hinchazón en la base del labio superior, perceptible en el vestíbulo de la cavidad bucal.

La radiografia no son significativas, sin embargo, pueden demostrar una zona radioopaca si se inyecta una substancia radioopaca.

El quiste es un saco de tejido conectivo con epitelio, que contiene un líquido espeso, mucoso de color pardusco. El estudio microscópico, según dictamen de Schroff, demostró que el quiste estaba formado por tejido conectivo cubierto por dos capas delgadas de epitelio cilíndrico que contenian algunas células calciformes.

d.- Quistes nasopalatinos.

Una variedad de quistes se origínan de los conductos nasopalatinos, que son un vestigio embrionario. Asientan en el centro del hueso, y entonces se llaman quistes del conducto incisivo, o están situados por debajo de lapapila palatina, en el agujero palatino anterior, y entonces se llaman quistes de la papila palatina.

Rydzek observó que en el feto humano existen amplias comunicaciones entre las cavidades bucal y nasal después de la fusión de los mamelones palatinos del maxilar superior. Tales son los conductos nasopalatinos, que persisten en los conejosy perros. Noyes ha demostrado que estos conductos persisten a veces en los niños recien nacidos. Según Peter, los conductos quedan obturados en uno -

de sus extremos por el epitelio nasal o bucal y forman un fondo de saco. Las aberturas bucales, si existen, se ven como dos pequeñas ranuras, una a cada lado de la papilapalatina. Rawengel demostró tres tipos de tejido epitelial en el conducto incisivo, de los cuales se derivaban los quistes: 1) en el conducto nasopalatino o sus restos 2) un cordón epitelial medio; 3) restos epiteliales en el extremo posterior de la papila palatina. Se supone que todas estas estructuras desaparecen en el primer año de vida, pero persisten en un buen porcentaje de casos.

Quiste del conducto incisivo.

El conducto incisivo se encuentra en el punto de unión de las dos apósifis palatinas laterales, con las apófisis palatinas anteriores.

Es el tipo más común de quiste maxilar de desarrollo.

Al principio hay poca evidencia del quiste, excepto que de cuando en cuando escurre un líquido, que algunos pacientes notan con sabor salado. Más adelante se hincha la papila palatina, de la cual se puede exprimir algo de líquido con el dedo. Sin embargo el líquido se acumula pronto, a menos que se extirpe el quiste. En la mayor parte de los casos no hay dolor, pero puede haber dolor neurálico en la parte anterior del paladar, que tal vez irradia a lo largo de la nariz y los ojos.

Examen radiográfico. La radiografía es de gran valor en estos quistes. Su imágen no es constante; en la mayoria de los casos el quiste esta situado en la línea media, porque se origina en un conducto nasopalatino, sin afectar al otro. En casos raros se ven dos quistes claramente, uno a cada lado. Esto origina una imágen en forma de corazón aveces algo vaga. En los maxilares desdentados el quiste aparece más cerca del borde alveolar que en los casos con dientes; ésto no consiste en un cambio de localización del quiste, sino la reabsorción de la apófisis alveolar después de la pérdida de los dientes.

Los quistes del conducto incisivo, como otros quistes, están rodeados de una capa de hueso cortical que produce la línea clara alrededor del área del quiste. Estos pueden alcanzar un gran tamaño.

El diagnóstico diferencial de los quistes radiculares es de gran importancia. Es muy fácil interpretar mal los datos radiográficos, porque los ápices de los incisivos parecen estar dentro del área del quiste.

Histopatologia. Generalmente el quiste contiene una membra-

na gruesa de tejido conectivo con grupos de glándulas mucosas. Con frecuencia encontramos quistes accesorios con contenido mucoide. - El epitelio que reviste la cavidad es de tipo variado, escamoso, - de transición o columnar ciliado. El epitelio escamoso y el epitelio de transición se encuentran en los quistes que se producen cerca de la parte bucal del conducto incisivo; el epitelio de la cavidad nasal. En muchos casos hay notable infiltración inflamatoria en la membrana, que se extiende al epitelio, el cual puede ser invadido y destruido.

Quiste de la papila palatina. Se forma del contenido epitelial del agujero palatino. No estando rodeado completamente de hueso, forma un abultamiento redondeado que dilata el tejido blando - de la región de la papila palatina. Gradualmente se agrada y puede desarrollarse hasta el tamaño de una media cereza. Es blando y fluctante, pero no da la sensación de pergamino, como los quistes grandes del conducto incisivo y quistes medios voluminosos. Si se aplica suficiente presión, sale líquido de una u otra de las salidas al lado- de la papila. A veces salen gotas semilíquidas, mucofibrinosas.

Generalmente la mucosa no se altera, porque el quiste se -- forma debajo de ella y no encima. Las arrugas palatinas se ven claramente, aunque puede haber enrojecimiento por la irritación inflamatoria. En tales casos la inflamación penetra a veces en el quiste y el exudado se vuelve purulento.

Examen radiológico; La radiografía ayuda a diferenciar los- quistes de la papila palatina y del conducto incisivo. La radiografía de los primeros es completamente negativa, porque el quiste no se dilata dentro del hueso.

Tratamiento. La evacuación del contenido líquido en los quistes nasopalatinos sólo de alivio temporal. La extirpación esta indicada en todos los casos que causan síntomas.

C A P I T U L O V

QUISTES ODONTOGENICOS

A). Quistes Foliculares.

Estos quistes comprenden una gran variedad y se encuentran exclusivamente en los maxilares. Se caracterizan por estar constituidos por una bolsa conjuntivo epitelial, en cuyo interior se encuentra la corona de un diente, el cual permanece retenido. Se -- forman del epitelio odontógenico y es necesario distinguirlos de- los que se desarrollan en los residuos epiteliales o que tienen - otra derivación.

Etiopatogenia:

Teoria folicular de Broca: El origen de los quistes dentígeros reside en el folículo dentario. Broca distingue tres períodos en la odontogénesis. A cada uno de estos períodos correspon-- den tres especies distintas de quistes dentígeros.

Período embrioplástico: En este período de formaciones histológicas blandas, no diferenciadas, puede actuar en el tejido un factor cualquiera que incidiendo sobre el folículo en formación,- hace desviar la normal mecanomorfosis hacia formaciones tumorales. El bulbo se atrofia debido al crecimiento excéntrico y expansivo- del líquido quístico y se instala la tumoración, lo cual, no presenta tejidos dentarios de ninguna especie.

Clinicamente, esta clase de quistes no son frecuentes y -- pertenecen mas bien al dominio de las especulaciones, científicas y no se pueden colocar dentro del cuadro de quistes dentígeros, - cuyas características ya he señalado.

Período Odontoplástico. Ya se ha iniciado la histodiferenciación y el destino de las células del órgano del esmalte y de - la papila dentaria, con sus células específicas y función definida el factor X actuando sobre el folículo en plena dinámica dará como resultado una bolsa con tejidos dentarios sin forma anatómica- definida en su interior.

Período coronario. Ya formada la corona del diente, sin - raíz todavia, rodeada por el saco dentario, resultado de la histo diferenciación del mesénquima, el mecanismo de la formación tumoral puede dar origen a un quiste, caracterizado por una bolsa conjuntiva (saco dentario) y epitelial (epitelio externo del órgano- del esmalte), insertado en el cuello de la corona de un diente,-- Por lo tanto, según la opinión de Broca, no puede tener raíz, por

que el folículo, desviado de su función no puede formar raíz.

Teoría de Malassez. Atribuye a los restos epiteliales para dentarios un papel importante y capital en la formación de estos quistes. Estas células epiteliales, (mediante un factor irritativo, se hipertrofian y se asocian. La unión posterior, da origen a una cavidad que aumenta de volúmen, y da origen al quiste. Este quiste, en contacto con un diente retenido y por una mutua atracción, es perforado por el diente que se inserta exactamente a nivel de su cuello.

"El diente se encuentra colocado en relación a la cavidad quística, en la misma situación que un diente normal en relación a la encia, y de la misma manera que el saco dentario, adhiere la encia al cuello del diente, a sí el saco por el mismo proceso adhiere el quiste al cuello del diente que ha penetrado a él."

Teoría de Larscneider. Los quistes dentígeros no son nada más que folículos dentarios enfermos, infectados por procesos apicales de dientes temporarios.

Concepto actual. Los quistes dentígeros se deben a trans-- tornos mecánicos en la erupción dentaria que actúan sobre el saco pericoronario (saco dentario o folicular).

Este organo no sigue las leyes de involución del diente -- (germen dentario), no se destruye y desaparece, sino que, irritado y traumatizado, como resultado del trabajo de erupción, produce un líquido entre este saco y la corona del diente. Al aumento de cantidad y tensión de este líquido. (segregado por la células del epitelio externo del órgano del esmalte), además del que se forma por trasudación, se debe el crecimiento del proceso.

Anatomía Patológica.

Se consideran anatomicamente tanto los quistes dentigeros como los paradentarios formados por una bolsa conjutivo epitelial En los quistes dentígeros esta bolsa tiene en su interior la corona de un diente normal o de un diente supernumerario. En el interior del quiste se encuentra el líquido quístico, que presenta -- grandes variaciones con respecto al color, a la consistencia y a la bacteriología. Amarillo citrico la mayor parte de las veces, en otras ocaciones presenta tinte hemático o lechoso.

En los quistes dentígeros se pueden encontrar cristales de colesterina. El líquido quístico contiene seroalbumina, seroglobulina, agua, células de diferente estado de degeneración y leucositos.

Los quistes dentígeros toman asiento en ambos maxilares. Pero hay un predominio bastante alto a favor del maxilar inferior.

El número de quistes esta en relación directa con el de los dientes que presentan una mayor frecuencia de retención; tercer molar inferior y caninos (superior e inferior).

En cada uno de los maxilares el proceso ocupa, por lo general, las regiones basales correspondientes y siempre en relación con la ubicación del diente retenido. Sin embargo pueden desarrollarse en sitios no usuales; suelo de la órbita, proceso cigomático, hueso malar, seno maxilar.

Estos quistes son mucho más frecuentes que los paradentarios, y son generalmente únicos en el mismo paciente. Son una afección de la niñez y de la juventud y, hay mayor número de quistes en hombre que en mujeres.

Marcha clínica y evolución.
Consta de un período intermaxilar y un período de exteriorización, que son similares a los quistes paradentarios y se describirán dentro de éstas.

Desarrollo. estos quistes se desarrollan cumpliendo con la ley de menor resistencia. Hacen, en general su evolución hacia la tabla externa, en el maxilar superior, a excepción de los correspondientes al canino cuya marcha y evolución es casi siempre palatina.

En el maxilar inferior, el crecimiento del quiste se hace casi siempre a expensas de las dos tablas. El tercer molar origina quistes que por lo general, hacen su expansión hacia la rama llegando en algunas ocasiones hasta el cóndilo y apófisis coronoides.

El volúmen de estos quistes es variable, va del tamaño de una nuez hasta el de un huevo de gallina.

La expansión y crecimiento de los quistes dentígeros se manifiestan sobre los dientes vecinos al proceso, produciendo desviaciones, en el sentido de que los dientes se abren en abanico, y rarefacciónes del cemento de los dientes que encuentra en su camino y mortificaciones pulpares idénticos a los que producen los quistes parodontales.

Complicaciones: Los quistes dentígeros suelen infectarse en algunas ocasiones, tal vez sean más resistentes, en este sentido que los parodontales. Puede ocurrir la transformación maligna.

Sintomatología.

Los quistes dentígeros no presentan por lo general ninguna sintomatología. Por lo menos en su primer período intramaxilar y parte del segundo en algunas ocasiones pueden percibirse fenómenos dolorosos, que adquieren la misma intensidad que la producida por los dientes retenidos. Otras veces, la característica desviación de los dientes en abanico llama la atención. Síntomas manifiestos e intensos, puede decirse que son raros y excepsionales, sobre todo cuando el quiste es aún estéril.

Sin embargo, el dolor causado por presión del quiste sobre el nervio puede irradiar a cualquier parte de la cara y ser descrito como dolor de cabeza.

Lo que más llama la atención del paciente es la deformación de los rasgos faciales, que alcanzan proporciones desusadas. Los surcos anatómicos desaparecen, la asimetria facial es manifiesta. La bóveda palatina puede esta descendida, en algunos casos hay exoftalmia y protrusión del globo ocular; en otras ocasiones hay dificultades serias a la fonación y deglución.

Esta sintomatología cambia bruscamente si el quiste se infecta. Los dolores se hacen intensos, se irradian en distintas direcciones, el estado general también esta perturbado; hay fiebre, disnea, halitosis, pulso elevado. La supuración se abre camino por fístulas de número variable que se instalan intra o extraoralmente, por las que mana un pus fétido y característico. La sonda introducida por una de estas fístulas, encuentra un tejido blando aterciopelado de la bolsa quística y se percibe la dureza característica del diente retenido.

La parestesia del labio, puede ser causada por algunos quistes grandes del maxilar inferior. Esto se debe a la presión y no a la destrucción del nervio dentario inferior y se alivia con la extirpación del quiste.

La reproducción de los quistes se debe a que no se hizo la enucleación completa.

Diagnostico.

El diente originador del proceso diempre falta en la arcada, y es fácil encontrar persistencia del temporario. Cuando la arcada esta completa puede ser originado por un diente supernumerario.

El diagnóstico se hace por los síntomas clínicos de deformación facial o local, ausencia del diente en la arcada y por el exámen radiográfico.

El exámen radiográfico de los quistes deberá hacerse siempre por medio de exposiciones extrabucales y películas dentales. - La ubicación con una sola placa es solo relativa. Se consigue el - complemento con tomas extraorales, oclusales e intraorales, cuya - coordinación puede llegar a ubicar el diente retenido. La radiografía nos da exactamente los contornos del quiste y la presencia del diente con su corona dentro de la bolsa quística, la cual esta --- siempre rodeada por la condensación ósea característica.

Nos da también el volúmen del proceso, la relación de los- órganos vecinos, el estado de estos órganos y la colocación del -- diente retenido.

La punción exploradora, nos revelará la presencia del líquido, que aclarará el diagnóstico.

Diagnóstico diferencial.

El diagnósticp diferencial es de gran importancia en las - lesiones quísticas y no siempre puede hacerse por medios clínicos- o radiográficos.

Debe hacerse en primer lugar con los quistes parodontales. La ubicación ápical de éstos y su relación con un diente con pulpa necrosada, es su característica. Otras lesiones que deben distinguirse con los quistes hemorrágicos por traumatismos, quistes- de las fisuras faciales, tumores benignos y tumores malignos.

En el maxilar superior, las radiografías oclusales y las- tomadas en la posición de Waters dan los mejores resultados; en - el maxilar inferior, las exposiciones laterales. Si el quiste se- encuentra localizado en la rama ascedente la exposición deberá - mostrar una imagen que no esté obstruida por las vértebras cervicales, y una vista anteroposterior será de gran ayuda para tener- una imagen de la expansión del hueso.

La aspiración del líquido del quiste es un procedimiento- conocido en el diagnóstico diferencial de los quistes para distinguir un quiste de un tumor sólido. La inyección de una sustancia- radioopaca en el quiste permite conocer su tamaño, se puede usar- el lipiodol o yodacloral.

Tratamiento.

El tratamiento de los quistes debe ser quirúrgico; extirpación de la bolsa quística y extracción del diente retenido. Este se describira más adelante.

La extracción del diente retenido está reglada por normas

quirúrgicas especiales y su indicación depende del interés de conservar un diente que más tarde puede erupcionar normalmente o ser llevado a su sitio por métodos ortodónticos.

En otras ocasiones es necesario dejar el diente retenido - en el interior del maxilar, por ejemplo cuando hay dificultades - inherentes a su profunda retención o peligros de fractura del maxilar.

A. Quistes foliculares, del epitelio odontológico.

Los quistes foliculares se forman de los residuos o poliferación de la lámina dental o del órgano del esmalte de un diente- en desarrollo.

Pueden distinguirse los siguientes tipos: a) quistes primordiales; b) quistes dentígeros del tipo central y lateral, y, c) quistes multiloculares.

Los quistes primordiales. pueden formarse de un brote epitelial de la lámina dental, o en un órgano del esmalte de un germen dentario incipiente antes de que se hayan depositado el esmalte y la dentina. El quiste dentígero se forma en el órgano del esmalte en un periodo posterior, cuando el diente, cuya formación - no se ha interrumpido, comienza a desarrollarse, Si el quiste se- forma en el centro se llama quiste central y desplaza el diente - en dirección apical. Si se forma en la parte lateral del órgano - del esmalte después de que se ha atrofiado la parte central, se - llama quiste lateral, que se inclina y desplaza, de manera que toma una posición oblícua u horizontal. Si se desprende un brote -- del órgano del esmalte del germen dentario de un tercer molar y - este brote se divide y forma varios gérmenes, cada uno puede formar quiste y resulta un quiste multilocular.

a.- <u>Quiste primordial</u>.

El quiste primordial se forma por el epitelio odontógeno - antes de que las células se hayan diferenciado para formar esmalte. Por lo tanto, es una anomalía temprana del desarrollo, que -- puede derivar de un órgano normal del esmalte o de un brote supernumerario de la lámina dental o de restos de células epiteliales. En el primer caso falta un diente; en el segundo existen todos -- los dientes y el quiste se forma en la rama o entre dos.

Sintomatología. Los quistes primordiales se encuentran con más frecuencia en la región del tercer molar inferior; se extiende de la rama ascendente y a menudo son multiloculares. Se presentan en las personas jóvenes; pero o veces pasan muchos años antes de descubrirlos. Ocasionalmente aparecen los síntomas, como la --

parestesia del labio. Con frecuencia causan la inclinación del -- diente vecino, pero no lo desplazan notablemente, como sucede con los quistes dentígeros. Cuando se forman entre las raíces de los- dientes desplazados lateralmente. En los maxilares desdentados no se hace fácilmente la diferenciación entre un quiste primordial y otro pardontal residual. Algunas veces la historia médica y otras el examen anatomopatólogico que muestra señales inflamatorias -- ayudarán a hacer un diagnóstico correcto.

Exámen radiográfico. Da información con respecto al tamaño del quiste y a la alteración de los dientes vecinos. Muestra la - cavidad translúcida del quiste rodeada por una línea clara característica, que es la imágen de la cápsula del hueso cortical. Como se ha dicho, los quistes primordiales son más comunes en el ángulo de la mandíbula y pueden extenderse a la rama.

La mayor parte de los quistes de la rama que no contienen- dientes y que no estan asociados con ellos de manera evidente son quistes primordiales.

Histopatología. Los quistes primordiales difieren muy poco del tipo dentígero, fuera de que no esten relacionados con un -- diente.

Tratamiento. El tratamiento consiste en la extirpación por los métodos que se describen más adelante.

b.- Quistes dentígeros.

El quiste dentígero se forma en el período de desarrollo - del diente a que se esta formando la corona, o sea, en la fase -- odontógena del desarrollo del diente.

Generalmente se forman en los dientes permanentes; pero -- los temporales no son muy comunes.

El tipo central de quiste dentígero se forma en la parte - del órgano del esmalte que cubre la superficie oclusal, donde la- amelogénesis se está completando y las células epiteliales sufren cambios regresivos.

Los quistes de erupción son pequeños quistes dentígeros - que se forman en los dientes que están a punto de erupcionar; se- encuentran inmediatamente debajo de la encia, la cual puede parecer inflamada. Se forman cuando va a brotar el diente y dificul-- tan la erupción o la impiden. Los sitios más comunes de los quistes de erupción son los terceros molares inferiores. En los quistes dentígeros grandes el diente a veces es trasladado hasta la -

periferia del maxilar. La presión del líquido quístico empuja el - diente en dirección apical y con frecuencia las raíces quedan detenidas en su desarrollo porque tropiezan con el hueso cortical. Puede encontrarse el quiste en el ángulo del maxilar, en la pared anteronasal y en el suelo de la órbita.



Quiste central

El tipo lateral de quiste dentígero se forma del mismo modo que el central, salvo que se desarrolla en un período, posterior,- cuando la parte central se ha atrofiado. Por lo tanto, ocurre en la parte lateral en lugar de la oclusal del órgano del esmalte, donde persiste el retículo estrellado.

Sintomatología. Los quistes dentígeros, al igual que los -- primordiales se presentan en las personas jóvenes, porque de ordinario se forman durante el desarrollo de los dientes. Como en su - etapa incipiente, y aun después de haber adquirido regular tamaño, no suelen producir síntomas, se pueden pasar inadvertidos durante- años. Las alteraciones producidas en el hueso por la expansión del quiste depende no solamente de la dirección de la fuerza aplicada, sino también de las obstrucciones que encuentre. Crece en direc--- ción de la menor resistencia y por eso destruye el hueso esponjoso más frecuentemente que el hueso cortical. Tiende a extenderse en - el sentido longitudinal de los maxilares y casi siempre muestra un contorno redondeado.
Al crecer, la expansión del maxilar deforma la cara.

En el quiste dentígero central, el desplazamiento del diente afectado es típico. Es causado por la presión quística que se - opone a la erupción, la cual se ejerce en la superficie oclusal -- del diente. En la maxila, todo el seno maxilar puede estar ocupado

por el quiste y el diente se desplaza hasta la órbita. El quiste suele producir también un cambio en la posición de los dientes - vecinos.

Los quistes dentígeros laterales se encuentran con fre--- cuencia en el lado distal de los terceros molares parcialmente - brotados. Estos quistes suelen extenderse a la rama, según la -- ley de menor resistencia, y por esto la rama es sitio donde se - encuentran comúnmente. Cuando son muy grandes pierden su rela--- ción con el diente de que se formaron, de manera que si se ha extraido el diente se pierde toda señal que indique su derivación. Existe la posibilidad de que el quiste se forme en torno a todo- el diente y hasta en la parte cervical del órgano del esmalte;entonces el diente se desplaza verticalmente.

Exámén radiográfico. Los quistes dentígeros centrales se- forman siempre alrededor de la corona del diente y esto los distingue del tipo lateral que se forman en un lado. El diente puede pertenecer a la dentición temporal o a la permanente o puede- ser supernumerario. El sitio más común de los quistes dentígeros es la región del tercer molar; pero se presentan en cualquier -- parte de la maxila y la mandíbula, incluyendo la rama ascendente. Como se traslada a distancia considerable, debe hacerse una bus- queda cuidadosa, especialmente en el maxilar superior. El quiste puede llenar la mayor parte del seno maxilar, donde es dificil - reconocerlo. Deberán hacerse radiografías en la posición de Water pero hay que incluir una exposición lateral y otra oclusal. Si - se presenta una fístula, puede insertarse una sonda.

El quiste dentígero lateral se encuentra en el lado del - diente. Por regla general se requiere una exposición extrabucal- que nos muestra por completo. Puede existir el diente que lo causa; generalmente brota porque no se ejerce presión en su super-- ficie oclusal; pero puede estar inclinado por la presión ejercida sobre su raíz, en otros casos puede haberse extraído el diente.

Histopatología. En la mayor parte de los quistes el saco- esta formado por una membrana que fácilmente se desprende del -- hueso. El exámen microscópico muestra que está compuesta de tejido conectivo fibroso. Del lado externo hay una capa de hueso compacto, que puede mostrar síntomas de reabsorción en la superfi-- cie, interna y depósito en la periferia. La superficie interna - del saco del quiste está revestida de epitelio. En muchos casos- es una gruesa capa de epitelio escamoso estratificado, semejante a la cubierta del alvéolo del cual se ha derivado. En el quiste- dentígero central el epitelio está adherido a la cutícula dental que cubre la corona del diente y el tejido conectivo fibroso, a- la membrana periodontal del cuello del diente. Los tejidos gene-

ralmente son de estructura normal; pero las raíces pueden estar - dobladas o detenidas en desarrollo. En el quiste dentígero late-- ral puede estar adherido al lado del diente por medio del tejido- periodontal que puede extraerse con el diente.

El contenido del quiste es un líquido claro de color ámbar si contiene cristales de colesterol, tiene brillo metálico obscu- ro. En otros casos el contenido es espeso y de carácter mucoide,- con células epiteliales descamadas y, con frecuencia restos hemo- rrágicos.

Puede haber infección secundaria cuando se ven células in- flamatorias en la pared del quiste y en el epitelio, que con fre- cuencia se destruye. En tales casos se forma exudado purulento y- el líquido del quiste contiene bacterias y pus.

Tratamiento. Enucleación completa del quiste con las técni cas que se describirán posteriormente.

c.- Quistes multiloculares.

Patogenia. Se producen varios gérmenes dentarios adyacen-- tes toman parte en la formación de un quiste o si una yema, des-- prendida de la lámina dental o de la capa epitelial externa del - órgano del esmalte se ramifica y forma varios folículos, cada uno de los cuales puede formar un quiste. Estos quistes pueden fundir se y formar una cavidad con tabiques que se extienden desde la -- periferia.

Sintomatológia. Pueden estar formados de una cavidad con-- separaciones óseas parciales, o pueden estar compuestos de diver- sos quistes individuales que se unen al crecer de tamaño. Estos - quistes pueden ser primordiales o dentígero. Cuando es dentigero- un comportamiento puede contener el diente, y los otros de tipo primor- dial. Además la odontogénesis puede se anromal e irregular.

Exámen radiográfico. Casi todos los quistes multiloculares se forman en la región del tercer molar, de donde se extienden a- la rama y se dilatan, las paredes óseas redondeadas pueden dar la impresión de que la lesión está formada por varios quistes separa dos, cuando en realidad solo hay una cavidad dividida por tabi-- ques profundos, que no son divisiones completas.

Histopatología. El aspecto microscópico del quiste multilo cular no difiere mucho del tipo primordial o dentígero.

Generalmente la membrana del quiste tiene un grueso epite- lio, y en este tipo de quiste debe tenerse especial cuidado de -- descubrir las posibilidades de que desarrolle las características

de tumor. (ameloblastoma).

Tratamiento. Extirpación teniendo cuidado de eliminar todo el tejido quístico, descuidar algún compartimiento inaccesible. - No es rara la reproducción del quiste.

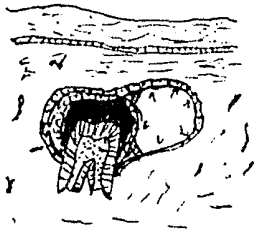

Quiste lateral

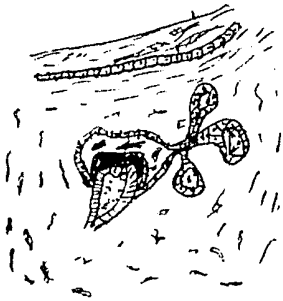

Quiste multilocular.

B. Quistes periodontales (radiculares).

Los quistes parodontales son tumores a marcha crónica, con asiento en cualquiera de los dos maxilares, formados por una bolsa conjuntivo epitelial con contenido líquido o semilíquido y originados por un granuloma, complicación de una caries de cuarto -- grado o de un diente mortificado sin caries.

Etiopatogenia.

Estas lesiones quísticas muestran de un modo evidente, que ha existido en la extremidad de la raíz una causa inflamatoria, - una espina que ha irritado los tejidos vecinos, diente y parodonto.

Las muescas de destrucción en la superficie del cemento -- hipertrofiado prueban que después de una inflamación moderada, -- persistente, que trajera como consecuencia esta hipertrofia, se - producen en distintos sitios focos de inflamación aguda, destructiva, que concluyen por ser desplazados por una inflamción neoformativa, reparadora de las destrucciones producidas por el ataque- agudo.

Entre los estímulos capaces de provocar fenómenos quísti-- cos de esta naturaleza estan (Ribert).

a) Bacterias que conservan su actividad durante años.

b) Cuerpos extraños de toda clase.
c) Las masas formadas por extensas porciones de tejido necrosado y que requieran un largo tiempo para su desaparición.

Frente a estos estímulos tendremos en el periodonto los mismos procesos crónicos que se observan en todos los tejidos conjuntivos.

a) Proliferación de los elementos preexistentes.
b) Infiltración.
c) Neoformación de vasos. Multiplicación celular.

Y estos como toda neoformación inflamatoria llevarán el propósito de reparación de las partes destruidas.

El tejido de granulación está siempre expuesto a una constante irritación que pasará por el ápice.

La teoria aceptada con respecto al origen del epitelio es la de los restos epiteliales de Malassez, que en el periodonto normal se les agrupa así:

1.- Grupo gingival, restos de la lámina epitelial.
2.- Grupo mediano (del epitelio externo del organo del esmalte), conglomerado de células atrofiadas dispuestas sin orden.
3.- Grupo profundo (de la vaina de Herwig).
Estos restos han quedado como recuerdo de procesos viejos, latentes, que bajo, la influencia de estímulos flogísticos (agresión enérgica) pueden entrar en actividad y adquirir, en parte, las actividades que antes tuvieron.

Formación de la cavidad quística:
Rómer; por degeneración y muerte de las células epiteliales más centrales de un islote, granulación. La cavidad no está en contacto con el ápice del diente, lo que vendrá a demostrar que son los elementos centrales del islote los primeros que sufririan, por falta de nutrición, una degeneración, huesos después, que fusionándose darían la cavidad.

Partsch; degeneración grasosa del tejido de granulación y su aislamiento por el epitelio. Sostienen que esta clase de degeneración es muchisimo más frecuente en el tipo de granulación (degeneración grasosa).

Para Proell, existe una acción concomitante entre los focos necróticos y el epitelio cuya proliferación tendrá siempre el aislamiento total de aquellos y ulteriormente a la formación de la cavidad.

Todos los autores coinciden en las causas que influyen en -

el desarrollo de la cavidad.

Las células epiteliales próximas a la cavidad, más alejadas del medio nutricio, sufren la degeneración grasosa para incorporarse definitivamente al contenido quístico.

Asiento. Los quistes parodontales se desarrollan en ambos maxilares, sin embargo hay mayor frecuencia en el maxilar superior, correspondiendo un 15% de los quistes al maxilar inferior. Las causas que pueden explicar esta mayor predisposición en el maxilar superior son:

Primera: Si consideramos el número de raíces implantadas en el maxilar superior, 30 ó 32 y las que se encuentran en el maxilar inferior 22, esta diferencia a favor del maxilar superior es, indudablemente, una causa para que un porcentaje mayor corresponda al maxilar superior.

Segunda: la inmunidad relativa de los incisivos y caninos inferiores a la caries dentaria y por lo tanto sus comlicaciones infecciosas, contribuyen a disminuir el número de quístes parodontales a nivel del maxilar inferior.

Tercera: La presencia de cavidades anatómicas tales como el seno maxilar y las fosas nasales en el maxilar superior que son campos propicios para la invación de estos procesos.

Cuarta: el relativo número de terceros molares inferiores que, o estan retenidos o no existen, o son extraídos prematuramente, resta al maxilar inferior un factor más para que este hueso sea portador de quistes parodontales.

Los quistes parodontales son procesos que se originan a expensas de caries de cuarto grado en los ápices de los dientes permanentes. En dientes temporales constituyen un hecho excepcional devido a que la actividad destructora del germen permanente y su saco dentario reabsorbe y destruye los restos paradentarios de los dientes temporales sin permitir proliferar. Y en segundo lugar la infección transmitida por el conducto radicular de los dientes temporales (anchos y permeables), no dan tiempo a una irritación crónica y lenta necesaria para originar un quiste parodontal. Esta infección destruye los restos parodontales de Malassez en vez de hacerla proliferar.

Edad. Los quistes parodontales se desarrollan en cualquier edad. Pero la edad adulta de veinte a treinta años, es la época preferente para la producción de estas infecciones.

Sexo. No hay predominio de un sexo sobre el otro con respec-

to a esta infección.

Anatomía patológica.

Los quistes parodontales esencialmente estan formados por una bolsa, conjuntivo epitelial, con un contenido líquido, aprendiculado a un diente portador de una caries de cuarto grado.

Según el tiempo de evolución, variará la distribución de los distintos tejidos formadores de esta cápsula. Los quistes jóvenes que en general son pequeños, están constituidos por una cavidad quística de tamaño variable y una bolsa conjuntivo epitelial. Esta bolsa posee, en su parte más vecina a la cavidad un epitelio, y por fuera, una capa de tejido de granulación, recubierto por una cápsula.

Los quistes viejos se hallan formados por una cápsula o membrana, por fuera, tejido conjuntivo, que se ha organizado y le constituye una envoltura, y por dentro, el epitelio cubriendo íntegramente la bolsa.

El contenido quístico es un líquido semejante al plasma sanguíneo, en el cual se encuentran restos celulares, polinucleares y cristales de colesterina.

En la mayor parte de los quístes el líquido es limpido, de color citrico, con los cristales que le dan un aspecto refrigente. En otros quistes el contenido es hemático, amarillo verdoso, en otros más el contenido es tan espeso como la leche cuajada y de color cremoso. Algunos presentan un contenido sólido, macizo.

Todo este aspecto varía cuando el quiste se infecta modificando el contenido y estructura.

El líquido quístico suele contener mucho tejido necrosado y productos de degeneración y de metabolismo anormal, como cristales de colesterol y pus. Debe recordarse que el quiste radicularse forma por una infección, lo que los distingue de los quistes foliculares. El pus se debe a los leucocitos que penetran por el revestimiento epitelial o que se desprenden de las superficies ulceradas donde el epitelio se ha destruido por la infección.

Marcha clínica y evolución.

Como lesión esencialmente crónica, su desarrollo se hace lentamente, en un lapso, a veces considerablemente largo.

En su primer período el quiste vienen en muchas ocasiones apendiculado al ápice del diente en el momento de la extracción -

dentaria. Otras veces puede desprenderse del diente en las maniobras operatorias y, relegado en el fondo del alvéolo sigue su curso evolutivo.

Primer período clínico; período intramaxilar.

Solo la escasa sintomatología; ligera sensación dolorosa a la percución vertical, el diente tiene una ligera tendencia a introducirse en el alvéolo, el color de la encia toma un color rojo vinoso en forma de triángulo, circunscribiendo la región apical.- La radiografía muestra sobre el ápice una sombra radioopaca, conlímites más o menos bien manifiestos. Esta sombra, cuando el proceso tiene algúna antiguedad está rodeada por un halo de mayor -- condensación ósea.

Muchas veces esta escasa sintomatología, es inexistente. - Este proceso silencioso, indoloro puede prolongarse durante un -- tiempo variable.

Si no es eliminado quirúrgicamente, sigue creciendo y pasa a la segunda etapa'

Segundo período clínico: período de exteriorización.

Cuando la tumefacción ha adquirido cierto volúmen y ha reabsorvido el hueso que la rodeaba, ya es perceptible a la inspección clínica. El tejido óseo de la table externa, es el primero en ser deformado por la marcha del quiste. Cuando la lesión quística haadelgazado lo suficiente la tabla externa, esta es rechazada al - compás de la invasión quística.

El adelgazamiento de la tabla externa nos da la sensaciónde crepitación apergaminada, que se reconoce a la inspeción vi--- sual, digital, y hasta auditiva. Esta recupera su forma una vez - retirado el dedo que lo oprime. Si el tumor sigue avanzando, la - tabla ósea adelgazada se debilita cada vez más.

La deformación del hueso no es solamente intrabucal. Se -- traduce siempre por la deformación de la cara, que adquiere aspectos y modalidades diferentes. Esta deformación no se circunscribe a la porciónm geniana o labial, sino que en algunas ocasiones la - tumoración desvia la naríz modificando el párpado inferior o hace desaparecer los surcos anatómicos de la cara.

Cuando el proceso quístico ha destruido completamente la - tabla externa y el contenido líquido se encuentra a gran presión, el exámen clínico nos da la sensación de renitencia. El dedo la - percibe claramente. Los tejidos reniten a la presión digital.

Si el contenido quístico no es completo, se puede notar la

sensación llamada fluctuación, sensación de ola en algunos casos, notandose a la palpación el choque del líquido, al golpear contra la pared quística.

Desarrollo de los quistes paradentarios. Un quiste adherido al ápice de un diente de cualquier arcada, si factores extraños o la supuración del proceso no detienen su crecimiento, realiza su marcha contrayendo relación con los órganos vecinos.

Maxilar superior.- El hueso maxilar superior tiene, en sí mismo, o en su vecindad, cavidades importantes, Hacia ellas se dirigen muchas veces, en su desarrollo y expansión, los quistes contrayendo con estas cavidades relaciones que consideraremos.

Vestíbulo bucal. Los quistes en término general, se desarrollan hacia el vestíbulo bucal. Inician su período de deformación, aumentando y extendiendo la tabla externa, haciendo desaparecer la fosa canina y mirtiforme. El surco vestibular acompaña al proceso y el quiste en muchos casos produce deformaciones faciales.

En los quistes ocasionados por los incisivos centrales ocacionalmente se produce desviación del labio y de la naríz.

Seno maxilar. y un gran número de quistes se desarrollan hacia el antro de Highmore.

Si el quiste continua progresando y adelgaza en cantidad suficiente el piso sinusal, el que, por la presión de este avanza hacia el interior del seno, tomando una forma de cúpula. Devido a su incesante presión y al progreso de la osteítis en el piso del seno, este tabique óseo adelgazado, papiraseo, termina por desaparecer totalmente quedando en relación el seno y la membrana quística.

Si continua el avance del quiste, el piso sinusal se adelgaza y ahueca cada vez más ascendiendo en el interior del seno (invación parcial). En un período más avanzado la luz del seno va haciendose cada vez menor y termina por desaparecer quedando reducido a una cavidad virtual, ocupando el lugar del seno el proceso quístico (invación total).

Cuando el proceso quístico llega al período en el que el seno ha desaparecido este progresa siguiendo el camino de menor resistencia hacia la tabla externa o hacia las fosas nasales, ya que el piso de la órbita es lo suficientemente resistente como para no dejar pasar al quiste,Por otra parte el quiste ha llegado a la etapa final de su desarrollo y, o es eliminado quirúrgicamente o se presentan complicaciones infecciosas, que modifican el conte

nido · quístico y disminuyen de esta manera su presión.

En caso de que el quiste sea supurado debido a una infección por vía hemática o por la abertura quirúrgica, espóntanea o instrumental de la bolsa quística, transforma la histológia del proceso. El quiste infectado origina los mismos cambios en la anatomía sinusal y puede o no infectar la mucosa antral; lo común es que la infecte, dando sinusitis maxilar, de intensidad y gravedad variable

Bóveda palatina.- El desarrollo de los quistes parodontales del maxilar superior hacia la bóveda palatina es un hecho frecuente tanto en los quístes provenientes del incisivo lateral, así como los causados por otros dientes.

El desarrollo de los quístes hacia la bóveda palatina suele ir acompañado con invación del proceso a órganos vecinos: cavidad sinusal, nasal, vestibular y palatina.

Fosas nasales. El piso de las fosas nasales puede ser rechazado por el avanze quístico. Si el quiste se infecta y el proceso se hace supurado, se destruye la tabla ósea y la mucosa pituitaria y el contenido quístico se vuelca en el tercio anterior de las fosas nasales.

Fosa pterigomaxilar.- Los quistes del tercer molar superior pueden hacer su invasión rechazando la tuberosidad del maxilar, destruir el hueso y desarrollarse en plena fosa ptérigomaxilar.

Maxilar inferior: Su ubicación se puede esquematizar en tres porciones.

a) Porción anterior. Corresponde a los incisivos y caninos, desde la línea media hasta el agujero mentoniano. (región mentoniana), Los quistes desarrollados en esta región no modifican la arquitectura del vestíbulo bucal.

La tabla externa es rechazada y llegando a un cierto grado de crecimiento es fácilmente perceptible la sensación clínica de crepitación apergaminada.

b) Porción media: desde el agujero mentoniano hasta la altura del tercer molar, o, cuando este no existe, hasta el segundo. Hacen su crecimiento a expensas de la tabla externa. Pero esta invación es más lenta.

c) Porción posterior: corresponde al tercer molar, o, segundo molar en caso de que esté ausente el tercero. Muchos de estos hacen su crecimiento hacia el lado vestibular, abomban la tabla ex-

terna y, cuando la han destruido, se alojan debajo del periostio del maxilar y del músculo masetero. También pueden ascender por la rama y llegar hasta la vecindad del cóndilo y apófisis coronoides.

En general los quistes del maxilar inferior, no afectan ni destruyen el paquete vasculonervioso, unicamente lo rechazan hacia la región basilar donde permanece, aunque solo le sirva de sustentación una delgadísima base ósea. En algunas ocasiones puede haber ligeras neuritis por compresión o infección de este paquete.

Cuando el proceso quístico, ha destruido considerablemente el tejido óseo del maxilar inferior, tendremos instalada la causa predisponente para la fractura del maxilar; factores expontáneos o quirúrgicos.

Relación de los quistes parodontales con los dientes vecinos.

Situado un quiste sobre cualquier diente de la arcada, al desarrollarse comprime lenta y gradualmente los dientes vecinos, Esta compresión se traduce por desviaciónes de los dientes contiguos y rarefaciones de su porción radicular.

Los dientes se abren en abanico alejando sus ápices y cerrando sus coronas. Esta desviación se observa claramente en el exámen clínico y puede decirse que nunca falta.

El quiste parodontal cuando no logra desviar los ápices, debido a la presión que el quiste ejerce sobre los órganos dentarios vecinos, produce spbre el cemento y algunas veces sobre la dentina, lagunas de tamaño variable.

Complicaciones.

Las más comúnes son la infección y supuración. El cuadro del quiste infectado varia notablemente. El quiste comienza a supurar y esta supuración busca camino hacia el exterior, estableciéndose fístulas que drenan continuamente pus y que se abren en la cavidad o regiones vecinas o en la piel de la cara. La supuración es siempre abundante y el quiste deja de crecer.

Si la fistulización se hace en el seno maxilar el quiste parodontal se complica con sinusitis maxilar.

Diagnóstico.

El diagnóstico de los quistes parodontales en su primer --

período es casi imposible. Es el exámen radiográfico el que nos - informes ciertos.

La radiografía muestra situada sobre el ápice de un diente portador de una caries de cuarto grado, o de un diente mortificado sin caries una mancha circular de contornos precisos, rodeada- de una zona circundante de mayor densidad de tejido óseo. Cuando- el diente ha sido extraido, el proceso se presenta como un quiste residual.

El quiste parodontal en su período segundo, presenta una - sintomatología clara, la mayor parte de las veces.

La inspección nos da la tumoración característica, con las sensaciones de crepitación apergaminada, renitencia y fluctuación

La punción exploradora es de gran ayuda para identificar - el contenido quístico, así como su coloración!

Pero es el exámen radiográfico oclusal y apical, el que -- nos da mayores satisfacciones respecto al diagnostico de estos -- quistes. Se completa el estudio radiográfico con radiografías extraorales laterales.

En algunas ocasiones para mayor claridad radiográfica se - usa el lipiodol como substancia radioopaca (Wassmund), o cualquier substancia radioopaca que se emplean en radiología general.

Este estudio radiográfico se ve algunas veces dificultado, porque las sombras radiográficas pueden simular lesiones no existentes, o las cavidades anexas pueden parecer procesos patológi-- cos.

La trasluminación puede descubrir en los maxilares estos - quistes líquidos. Dan una zona luminosa a nivel del proceso, originada por la falta de tejido óseo.

a.- Quistes periapicales.

(Quiste : Radicular, Quiste Periodontal Apical, Quiste Apical).

Es el más frecuente de los quistes bucales; es una secuela común, pero no inevitable del granuloma periapical originado - como resultado de la destrucción microbiana de la pulpa dental casi siempre consecutiva a una invación cariosa del diente.

Al propagarse el proceso inflamatorio desde la pulpa ha--

cia la zona periapical del diente, se forma una masa de tejido - inflamatorio llamado granuloma periapical. Es posible que si los granulomas persistieran un periodo bastante prolongado termina - rian todos en quistes. La poliferación epitelial sigue un patrón de crecimiento irregular y a veces ofrece un aspecto atemorizante a causa del caracter invasor de las células. Al continuar la -- poliferación con aumento de tamaño de la masa apitelial por la - división celular periferica, que corresponde a la capa bucal del epitelio superficial, la porción central queda cada vez más alejada de sus fuentes nutritivas, los capilares y el líquido intercelular del tejido conjuntivo.

Al dejar de obtener dichas células su sustento, degeneran, se necrosan y se licúan. Esto crea una cavidad tapizada por epitelio y ocupada por líquido, que es el quiste apical.

El aspecto radiográfico del quiste periapical es idéntico en la mayoría de los casos al del granuloma periapical. Priebe - y colaboradores demostraron que es imposible distinguir entre un granuloma periapical y un quiste solo por medio de la radiográfia. Ocasionalmente, el quiste periapical presenta una fina línea radiopaca en torno de la periferia de lenta expansión. El -- granuloma también presenta este fenómeno en algunos casos.

b.- Quistes Laterales:

Es relativamente raro. Para denominarse así, debe estar - localizado dentro del hueso, no tener ninguna comunicación con - la cavidad oral, y estar en aposición con la superficie dental - lateral de uno o varios dientes vitales. Como en la región en la que se localizan pueden manifestarse clínicamente como un abceso periodontal.

Tiecke y Standish sugieren que este tipo de quistes pueden tener su origen en un canal pulpar accesorio.

Este quiste parece surgir directamente del ligamento periodontal lateral de un diente erupcionado. La lesión puede en - un principio desarrollarse como un quiste dentígero que se desarrolla a lo largo de la superficie lateral de la corona. Si esta expansión de quiste es lenta. La erupción dental puede ser normal y el quiste podría asumir eventualmente una posición próxima a la superficie radicular.

Puede ser que tenga su origen en una degeneración de los- restos celulares epiteliales del ligamento periodontal. En tal - caso nada hay que indique la causa de la proliferación. Bhaskar- y Lackin, han sugerido un origen traumático. Estos quistes son -

probablemente más frecuentes en hembras y en personas de raza -- négra, en los cuales también pueden contener células pigmentadas. Suele ser encontrado en adultos sobre la raíz del canino o premolares de la mandíbula.

La radiografía periapical érmite descubrir el quiste como una zona radiolúcida adosada a la superficie radicular lateral.- La lesión puede ser pequeña, rara vez de más de un cm de diámetro y puede o no estar bien circunscrita. En la mayoria de los - casos los límites son precisos y hasta pueden estar circundados- a una delgada capa de hueso esclerótico.

c.- Quistes Residuales.

Esta denominación se aplica a menudo al quiste periodontal queda o se se genera después de la extracción de un diente.- Puede desarrollarse a partir del órgano residual del esmalte que permanece en los tejidos profundos cuando, se extirpa un diente- incluido (Tiecke). Las características de estos quistes son las- mismas que las de los quistes radiculares.

Deben distinguirse de los quistes dentígeros que quedan - después de la extracción del diente asociado. Con frecuencia se- encuentra en maxilares de desdentados, cuando ha sido necesario- extraer el diente sin que se haya reconocido la existencia de un quiste. Este pudo haber sido pequeño; pero siguio creciendo hasta que la deformación de la apófisis alveolar impidió que el paciente usara la dentadura artificial o hasta que la infección -- produjo dolor y tumefacción. En otros casos resulta una deformación notable de la cara. Puede ocurrir la fractura patológica de la mandíbula en caso de un accidente que de otra manera habría - sido insuficiente para fracturarla.

El tratamiento quirúrgico de los quistes periodontales se describirá en el siguiente capítulo.

C A P I T U L O VI

TRATAMIENTO DE LOS QUISTES ODONTOGENOS POR EL METODO DE PARTSCH.

El tratamiento para todos los quistes de los maxilares en-general, es el llamado método de Partsch; por lo que en este capítulo se describirán los pasos a seguir para lograr el tratamiento indicado para estos quistes.

Anestesia.

1.- Anestesia para los quistes del maxilar superior.

Región anterior. Incisivos y caninos.- La anestesia para - los quistes ubicados en esta región debe ser la infraorbitaria, - completada siempre por el lado palatino.

La solución de novocaina al 2% con adrenalina. En algunas-ocasiones se completa colocando una torunda de gasa mojada en una solución de 10% pantocaina, en el piso de las fosas nasales.

Región media y posterior. premolares y molares, los quis--tes pequeños que clínica y radiográficamente no tienen relación - con el seno maxilar, pueden ser enucleados con anestesia local.

Los quistes grandes, con invasión de los órganos vecinos,-necesitan para su intervención la anestesia regional, realizada a la altura de los nervios dentarios posteriores o la anestesia del tronco del nervio maxilar superior, a la salida del agujero redondo mayor, en plena fosa pterigomaxilar, ya sea por via intra o extraoral, completa con anestesia local, vestibular y palatina).

Siempre es preferible, en los quistes con invación sinusal, hacer una amplia anestesia, por si hubiera que intervenir en dicho órgano, La extraoral, es de útil aplicación en estos casos.

2.- Anestesia para los quistes del maxilar inferior.

En las intervenciones de los quistes del maxilar inferior, empleamos sistemáticamente la anestesia regional. Completandola - por via intraoral, bloqueando el nervio bucal y, en algunos casos extraoral, anestesiando el plexo cervical superficial, nos permite intervenir en los grandes quistes del maxilar inferior.

Para mayor seguridad de que no habrá dolor, se puede introducir en la cavidad quística, una torunda de gasa impregnada con-pantocaina.

La intubación del paciente, de indicarse, debe realizarse-

para comodidad de la operación por via nasal; en la cirugía de - los quistes del maxilar superior, el tubo nasal se colocará en - el lado opuesto al que se realiza la operación, para hacer factible el último tiempo de la operación de caldwell -luc.

Vías de acceso. La intervención de los quistes, cualquiera sea su tamaño y situación, debe ser siempre realizada por la-vía vestibular. Esta región es la que nos dará mayores operato-- rios. Todas las demás vías de acceso son insuficientes, peligrosas y antiquirúrgicas. Para los quistes correspondientes al maxilar inferior, puede emplearse la vía vestibular y, en algunos casos, la vía alveolar agrandada.

A.- METODO DE PARTSCH 1

Consiste esencialmente en transformar el quiste en una cavidad accesoria de la cavidad bucal, conservando parte de la membrana quística que por su condición epitelial adquiere en poco - tiempo todas las características del epitelio bucal.

Está indicado en quistes de gran tamaño o tamaño mediano, en los cuales la enucleación de la bolsa traería transtornos por parte del hueso (hemorragias, fracturas, apertura del seno maxilar) y por parte de los dientes (lesión de la pulpa de los dientes vecinos).

Sus ventajas son las siguientes: sencillez en su ejecu--- ción; buena visualización de la cavidad; la superficie ósea queda cubierta en toda su extensión por epitelio; evitar la infec-- ción ósea y lesión de los dientes vecinos porque se conserva la-bolsa quística.

Sus desventajas: el epitelio quístico es un elemento patológico que debe ser eliminado porque puede sufrir transformaciones adamantinas o tumorales, o recidivar bajo la forma de un nuevo quiste; la integridad de la membrana quística no es siempre - absoluta. En muchos casos el quiste esta infectado y la membrana degenerada; siendo así, su conservación es problemática La cavidad artificial creada permite la acumulación de alimentos y lí-- quido bucales y putrefacción. A pesar de estas contraindicaciones el Partsch 1, tiene sus formales indicaciones, sobre todo en el-Maxilar superior, en los quistes vecinos al antro o nariz. La -- conservación de la bolsa, reglada por normas quirúrgicas especiales puede ser de gran útilidad para defender la cavidad sinual - en peligro o para reforzar el piso de las fosas nasales.

Tiempos quirúrgicos. (lámina I).

LAMINA I

METODO DE PARTSCH I

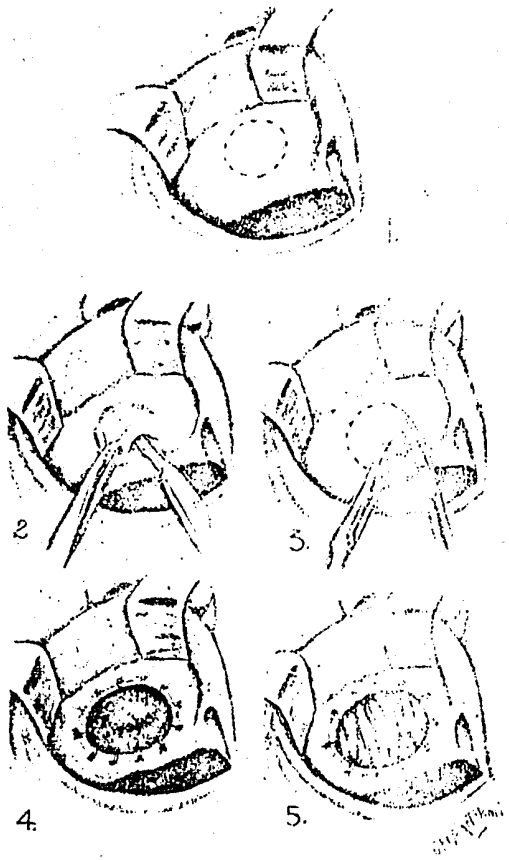

FIG. I.- La técnica de Partsch I en el maxilar superior (esquemática). 1, línea de la incisión, trazada sobre la proyección de los límites del quiste; 2, se toma la encía con una pinza de dientes de ratón, y se secciona con un bisturí; 3, sección a tijera de la "tapa del quiste"; 4, sutura de la bolsa quística y del tejido gingival; 5, relleno de la cavidad quística con gasa yodoformada. La indicación para el empleo de esta técnica, está dada para aquellos quistes de volumen importante, situados, como el caso de la figura, en la región anterior del maxilar superior, en vecindad con el piso de las fosas nasales, originando la protuberancia de Gerber en inmediata relación con la cavidad nasal.

1.- Incisión.- Se traza siguiendo los límites de la proyección del quiste sobre la cara vestibular(incisión circular). La incisión debe situarse en un lugar equidistante, entre el surco gingival y el borde libre de la encia·De mesial a distal. Mayor que el diámetro horizontal del quiste. Esta debe llegar hasta el hueso, cortando encia y periostio.

2.- Desprendimiento del colgajo.- Esta maniobra se realiza con una legra pequeña o espátula roma. El colgajo debe levantarse hasta los límites superiores del quiste. En el caso de desaparición del tejido ósea, el colgajo debe ser separado hasta encontrar hueso sano.

3.- Osteotomía.- La extracción del hueso que cubre al quiste, si esta muy adelgazado, se secciona con bisturí para hueso; si el hueso es firme y sólido debe practicarse la osteotomia con escoplo o fresa redonda número 4 ó 6 practicando orificios coincidentes con el diámetro del quiste. La tapa ósea se extrae con pinza o con el mismo escoplo. Ya en presencia de la bolsa quística, se toma esta con una pinza de Kocher, y con bisturí se abre ampliamente en toda la extensión del quiste. Extraída así la tapa del quiste, se vacía su contenido y se lava con suero fisiológico.

4.- Tratamiento de la bolsa quística.- Se coloca en la cavidad un tapón de gasa yodoformada vaselinada, se introduce el colgajo dentro de la cavidad, donde quedara mantenido por la gasa. esta gasa se renueva cada 24 hrs. dependiendo del estado de este material.

Cada cambio de gasa exige un lavado cuidadoso de la cavidad quística con suero fisiológico, se seca con gasa común y se vuelve a obturar con cantidades cada vez menores.

5.- Tratamiento del diente causante.- El diente causante, portador de una gangrena pulpar, no puede ser conservado sin peligro de una nueva infección del quiste., dos son los caminos a seguir; el tratamiento radicular y la apicetomia, o su extracción.- Estos tratamientos son previos a la operación.

La amputación del ápice radicular debe hacerse con la conservación de la bolsa quística. Si optamos por la extracción del diente, es preferible realizarla algunos días antes de la operación, teniendo especial cuidado de no fracturar el hueso alveolar, por las consecuencias estéticas y funcionales que pueda acarrear.

6.- Tratamiento de la cavidades y dientes vecinos.-La membrana quística actua como un telón de seguridad que defiende la integridad del seno maxilar y de las fosas nasales. Siempre que -

el tabique óseo que separa al quiste del antro y de la nariz sea lo suficientemente resistente.

Los dientes vecinos desviados por el crecimiento expansivo del quiste han de ser conservados durante un tiempo prudente, con el fin de no fracturar la porción alveolar.

7.- Tratamiento postoperatorio.- Consiste en cambios sucesivos de gasa yodoformada y lavajes con suero fisiológico. Que se retira después de veinte o trinta días. Continuando los lavajes con jeringa apropiada.

Resultado del método de Partsch 1.-

1.- Detención inmediata del crecimiento del quiste, por supresión de la porción endoquística.

2.- Gradual adquisición por parte del epitelio quístico, de los caracteres del epitelio de la mucosa bucal.

3.- Aplanamiento progresivo de la pared del quiste hasta su desaparición.

El factor que tiene mayor importancia para el fracaso de esta operación, es el posible peligro de degeneración de la membrana quística, por lo que solo se aplicará en los casos que ya se indicaron.

Devido a esta razón algunos autores, entre ellos Axhausen, Thoma, Cahn y otros, se inclinan por el método de Partsch 11, con sutura inmediata, recomendándolo como óptimo.

B.- METODO DE PARTSCH II

(método radical de Partsch)

El método radical de Partsch 11 consiste esencialmente en la completa enucleación de la bolsa quística. La cavidad ósea que la oloja queda por lo tanto vacía, y el mecanismo de su relleno se hace de dos maneras dependiendo de la regeneración ósea, son las siguientes:

A). Método de Partsch 11, con sutura
B). Método de Partsch 11, sin sutura, obturando la cavidad ósea con distintos materiales.

En el primero, la cavidad ósea se llena de sangre y de la

organización del coágulo depende la osificación. En el método -- sin sutura, la cavidad se tapiza lentamente de epitelio y por un mecanismo análogo, por el cual se aplana el quiste en el método- de Partsch 1, tiene lugar la regeneración de las cavidades patológicamente creadas por el proceso.

a). Método de Partsch 11, con sutura. (lámina 11)

Se aplica en todos los quistes dentígeros y radiculares- de un diámetro no mayor de tres centímetros. El peligro de este método con sutura reside en que el coágulo puede infectarse y supurar, pero este peligro puede evitarse dando a la operación todas las seguridades de asepsia, así como la obturación de las cavidades quísticas con substancias hemostáticas, antisépticas y - obturadoras del espacio.

El método solo puede aplicarse en los quistes estériles.- Los infectados deben operarse por el método abierto.

Tiempos operatorios:

1.- Incisión. Se efectua con un bisturí poco más o menos- a la altura de los ápices dentarios, en la región vestibular. Esta debe abarcar una extensión Mayor que los límites del proceso, y en profundidad debe llegar hasta el tejido óseo, tomando las - precauciones debidas para que el bisturí no lesione en este tiempo la bolsa quística, en caso de encontrar el tejido óseo muy -- adelgazado y papiráceo. También se puede usar la incisión de Newmann, con la cual se obtiene un colgajo que da mayor campo operatorio y permite la apicectomía en caso de necesidad. La indica-- ción especial, en caso de usarse la incisión de Partsch, si se - quiere terminar la operación con sutura, es que la herida de la- mucosa debe descansar sobre tejido óseo sano.

2.- Desprendimiento del tejido gingival y confección de - los colgajos.

Se separa con especial cuidado el tejido gingival de su inserción en el hueso, ya sea con espátula de bordes romos, legras o con un periostótomo. Para tener un mayor acceso a la bolsa --- quística el desprendimiento del colgajo debe abarcar un límite - mayor que la extención del proceso.

En caso de que el tejido óseo que cubre el proceso se encuentre destruido por la invasión del quiste, el desprendimiento de colgajo debe realizarse hasta encontrar hueso sano y sólido.

LAMINA II

METODO DE PARTSCH II
CON SUTURA

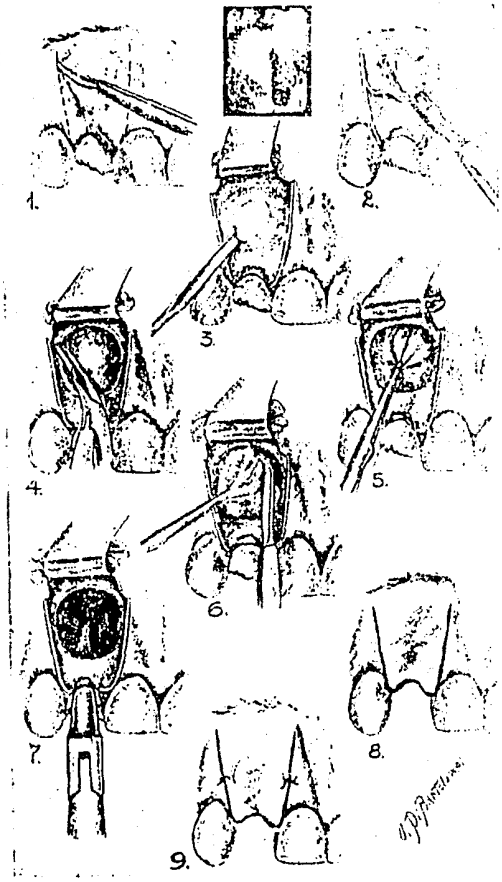

FIG. II.- Intervención de un quiste paradentario, originado por el incisivo lateral superior derecho. R, radiografía del caso; 1, incisión de Neumann; 2, desprendimiento del colgajo con una legra pequeña; 3, osteotomía con escoplo; 4, regularización del borde óseo con pinza gubia; 5, prehensión de la bolsa quística con una pinza de Kocher; 6, enucleación de la bolsa quística con una espátula; 7, extracción del diente causante; 8, descenso del colgajo; 9, sutura. Esta es la mejor conducta quirúrgica de los quistes en vecindad con el piso de las fosas nasales, hayan producido o no la protuberancia de GERBER. En las figuras 1882 a 1886, se presentan los métodos de WASSMUND preconiza para evitar la ruptura intempestiva del piso nasal y la comunicación de la boca con la nariz.

Cuando el quiste es supurado (en su periódo crónico), estas adherencias son mayores; en algunas ocasiones se realizan verdaderas solidaduras entre encía y membrana quística, utilizando - una tijera para desprender el tejido gingival, que permite seccionar las adherencias e inserciones; lo mismo sucede con las fístulas.

3.- Trepanación ósea. Cuando el tejido óseo está sano, para llegar al quiste será necesario trepanar el tejido óseo con -- escoplos fabricando una ventana en la tabla externa. Luego se --- aumentan los diámetros de la abertura ósea, cuya extensión debe - ser igual o mayor que los límites del quiste, con pinzas gubias.

Cuando la tabla ósea externa ha desaparecido, será sufi--- ciente agrandar, también con pinzas gubias, la abertura patológica creada por el proceso.

4.- Enucleación de la bolsa quística. Primeramente se debe vaciar el contenido de la bolsa quística sobre todo en los quistes grandes para disminuir el volumen del quiste e impedir el vuelco del contenido quístico en la boca del paciente. Esta operación se realiza mediante la punción y succión del contenido con una jeringa de vidrio.

Después se secciona la pared del quiste con bisturí o tijera y se limpia el contenido quístico con gasa o aspirador y se -- procede a la enucleación de la bolsa quística. Esto se realiza -- con pinzas de Kocher tomando los bordes de la incisión del quiste y mediante una espátula de bordes romos se desprende la bolsa --- quística de su alojamiento óseo.

En los quistes supurados es necesario el raspado de la cavidad ósea con el objeto de eliminar hasta las partículas más pequeñas de membrana, la cual puede ser semilla de una nueva recidiva. Se pincela luego la cavidad ósea con agua oxigenada y se efectúan toques con una solución de cloruro de zinc al 10%, con el -- objeto de eliminar todos los restos quísticos.

5.- Tratamiento de las cavidades vecinas. Cuando el proceso ha invadido cavidades vecinas, seno maxilar, fosas nasales, bóveda palatina hay que efectuar un tipo de tratamiento especial -- que se describirá más adelante.

Dientes vecinos. Es recomendable dejarlos en su lugar para no destruir la arquitectura alveolar que esta tan debilitada por la invasión de estos procesos, hasta que hayan pasado algunos meses despues de la intervención sobre el quiste se debe realizar - la extracción.

6.- Tratamiento del dient e causante. Se puede hacer la --- apicectomía (el conducto radicular, en estos casos se debe rellenar antes de la intervención), o bien la extracción, la cual se - efectua de inmediato a la enucleación de la bolsa quística.

7.- Tratamiento de la cavidad ósea. Se provoca una hemorragia ligera de las partes blandas vecinas, raspando con una cucharilla, así se llenara de sangre. Algunos autores indican espolvorear la cavidad con yodoformo o substancias desinfectantes (sulfamida). Este material se mezcla con la sangre. No hay inconveniente en dejarlo. Otros materiales de relleno han sido recomendados por distintos autores. Mayrhofer preconiza la obturación con-yodoformo. Newmann utiliza el relleno de parafina. Hauberriser -- llena las cavidades con plasma sanguínea de animales; es un preparado llamado Vivo coll. En la actualidad se usa el oxicel, de Parke Davis, para la cavidad dejada por el quiste.

8.- Sutura. Este método exige rigurosa asepsia de la operación; que el coágulo y cavidad ósea no se contaminen con la saliva y el medio ambiente. Si el coágulo se infecta, dando síntomas - claros, tales como dolores, tumefacción, enrrojecimiento local,-- percusión sobre el estado general, se corta los puntos de sutura- y se trata como cavidad abierta.

El material usado es el hilo común de lino, la seda o naylon. Los puntos deben distar entre sí de medio a un centímetro. - La sutura debe descansar sobre base ósea firme. Los puntos se retiran al sexto u octavo día.

9.- Tratamiento postoperatorio. El paciente guardará cama- por lo menos el dia de la operación, debe permanecer semisentado, con varias almohadas detrás de la cabeza.

En los quistes del maxilar inferior se emplea en algunas - ocasiones la vía vestibular combinada con la vía alveolar agrandada.

En caso de íntima fusión del paquete vasculonervioso con - la membrana es necesario efectuar una disección para separar ambos elementos (Maurel) Y otros autores recomiendan respetar la- integridad del paquete para evitar las complicaciones que se suceden a la sección de los nervios y la falta de irrigación sanguínea. Si algún resto de membrana quística queda adherido al paquete vasculonervioso, es necesario en sesiones posteriores, destruirla mediante toques de cloruro de zinc al 10% o ácido tricloroacético.

b). <u>Método de Partsch ll, sin sutura (obturando la cavidad</u>

osea con distintos materiales). (lámina III)

La operación sigue en un todo las normas señaladas para el método con sutura. Los tiempos son los mismos, con la única variación residiendo en los tiempos 7 y 8.

7.- Tratamiento de la cavidad ósea. Obturación de la cavidad ósea con materiales extraños al organismo.- Terminada la enucleación de la bolsa quística y alisados los bordes óseos, se lava la cavidad con suero fisiológico y agua oxigenada. Se seca -- con gasa simple. Se aconseja el tocamiento de las paredes óseas - con cloruro de zinc al 10%.

El labio superior del colgajo (el labio inferior en el maxilar inferior), se introduce dentro de la cavidad ósea y sobre - él y rellenando la cavidad se aplica la gasa de obturación. Este relleno evitará la hemorragia que pudiera presentarse varias horas después de la intervención, al desaparecer el efecto de la -- adrenalina del anestético. También impide la introducción de los microorganismos bucales evitando la infección.

Se emplea para este fin la gasa yodoformada que se retira después de un tiempo variable 24 a 96 horas, dependiendo de su estado de conservación.

En cavidades grandes en las cuales el cambio de gasa es doloroso y condiciona a una nueva hemorragia, se retira el material en pequeños trozos proporcionales a su longitud quedando libre la cavidad en 8 ó 10 días. El estado del hueso y la hemorragia indicarán la necesidad de una nueva obturación.

8.- El postoperatorio. Se realiza el cambio de gasa cada - 48 horas impregnándola con agua oxigenada caliente para que se -- despegue de la cavidad ósea sin dolor sin dolor ni hemorragia. Se lava con suero fisiológico tibio en abundancia. Se pincela la cavidad con cloruro de zinc al 10% y se vuelve a obturar durante -- 5 ó 6 sesiones, hasta comprobar que la cavidad no sangra más.

A los 20 ó 30 días, la cavidad ósea está cubierta de epitelio y con toda lentitud y durante largo tiempo tiene lugar la --- reducción.

C.- TRATAMIENTO DE LOS QUISTES DE LOS MAXILARES RELACIONADOS CON REGIONES O CAVIDADES VECINAS.

En el estudio clínico de los quistes dentígeros y paraden-

LAMINA III

METODO DE PARTSCH II
SIN SUTURA



FIG. III.- Operación de un quiste del maxilar superior por el método de Partsch II sin sutura (con gasa). 1, trazado de la incisión; 2, desprendimiento del colgajo; 3, osteotomía con escoplo; 4, extraído el hueso, aparece la bolsa quística; 5, punción y absorción del líquido quístico; 6, corte de la bolsa quística; 7, iniciación de la enucleación de la bolsa quística; 8, tiempo final de la operación; R, radiografía. Se observa en ella, que el quiste residual ha sido rellenado con lipiodol. El caso presente se trataba de un quiste residual de larga data, que no había dado ninguna sintomatología nasal ni sinusal. Con todo, este tipo de operación puede acarrear inconvenientes, pues el tabique interquístico sinusal o nasal, puede abrirse provocando en este caso, una comunicación bucosinusal o buconasal.

tarios vimos que estos procesos se ponen en relación con las cavidades o regiones que topográficamente quedan en su vecindad; seno maxilar, fosas nasales, bóveda palatina, fosa pterigomaxilar, órbita, para el maxilar superior; conducto dentario inferior con su contenido, y agujero y ramillete mentoniano, para el maxilar inferior.

La relación variable del quiste con estas cavidades, regiones y elementos, hace que el tratamiento quirúrgico de estos tumores deban contemplarse ciertas reglas particulares y normas quirúrgicas especiales con el objeto de mantener la integridad anatómica y funcional del órgano vecino y realizar con éxito los fines de la intervención; la eliminación del quiste como entidad patológica.

1.- Los quistes del maxilar superior.
a). Los quistes en relación con el seno maxilar.

Quistes lejos del seno (no hay relación entre ambas entidades). El seno ha sido respetado en su integridad anatómica y funcional- El tabique óseo que separa al seno del quiste es de suficiente espesor como para asegurar su vitalidad y conservación.

El tratamiento es según los métodos de Partsch 1 y 11. Si en el curso de la intervención, después de resecar la membrana quística, se encuentra una comunicación con el seno (no detectada por medio de una sonda),se siguen dos caminos: 1º. En las comunicaciones pequeñas de tres o cuatro milímetros y quistes no-supurados, la terminación de la operación bajo sutura inmediata prevée los riesgos de la infección del seno y, sobre todo, de la instalación de una comunicación patológica bucosinusal. 2º. En comunicaciones mayores para evitar lesiones graves, comunicaciones bucosinusales o deformaciones se emplea el método rinólogico: Cadwel - Luc.

Quistes en íntima relación con el seno, con sus tres variedades.

1). Quiste puro y seno sin infectar. En comunicaciones grandes pueden intentarse el Partsch 1, para que la mucosa refuerce el seno maxilar, valerse del método de Wasmud, que se describirá más adelante. O bien el método rinológico.

11). Quiste infectado y seno sano.- Enucleación total de la bolsa, resección de la pared quístico sinusal, siguiendo con el método ya indicado.

111). Quiste infectado y seno infectado, Enucleación total

de la bolsa resección de la pared quísticoinsual, tratamiento -- del seno maxilar por enucleación de la membrana sinusal enferma- y del contenido patológico del seno. Se continúa como en la va-- riedad 1.

Técnica del Método rinológico u operación radical.- (lámina IV)

Consiste en transformar el quiste en una cavidad anexa al seno maxilar, ampliando la comunicación quísticosinusal; la incisión de la mucosa bucal se cierra con varios puntos de sutura.El seno maxilar y el quiste son drenados ampliamente hacia las fosas nasales.

Anestesia. Para los quistes medianos y grandes en maxilar, superior en vecindad con el seno o nariz, la anestesia debe prever la posible contingencia de ampliar la operación. Por tanto,- en estos quistes esta indicada la anestesia del nervio maxilar - superior, con la cual se bloquea la sensibilidad del maxilar,del seno y de las fosas nasales.

Incisión. Se usa la de Newmann. La operación sigue los -- principios del método de Cadwel- Luc.

Desprendimiento de los colgajos. Se levanta el colgajo -- gingival.

Osteotomía. Sigue en un todo las normas quirúrgicas ya señaladas.

Tratamiento de la bolsa quística. Son varias las conduc-- tas a seguir con respecto a la bolsa quística. Su conservación - total, parcial o su extirpación. Pero el que tiene menos inconvenientes es la extirpación total de la bolsa.

La ventana quísticosinusal. Si existe la comunicación con seno, requerida para indicar el método radical, se abre una ventana con pinza gubia, o con pinza de Citelli, siguiendo los contornos del hueso sano. Y se procede a la resección o conserva--- ción de la mucosa sinusal segun las preferencias del operador.

Se deben eliminar todos los divertículos o nichos que el- quiste pudo ocupar en su invación sinusal. De este modo se evi-- tan sinusities infecciones que complicarian la intervención.

Comunicación con las fosas nasales; como en la operación- de Cadwell-Luc, la cavidad quístico sinusal necesita un drenaje- suficiente para evitar estancamientos y facilitar los lavajes y- cuidados postoperatorios. La preparación de este drenaje se rea-

LAMINA IV

METODO RINOLOGICO

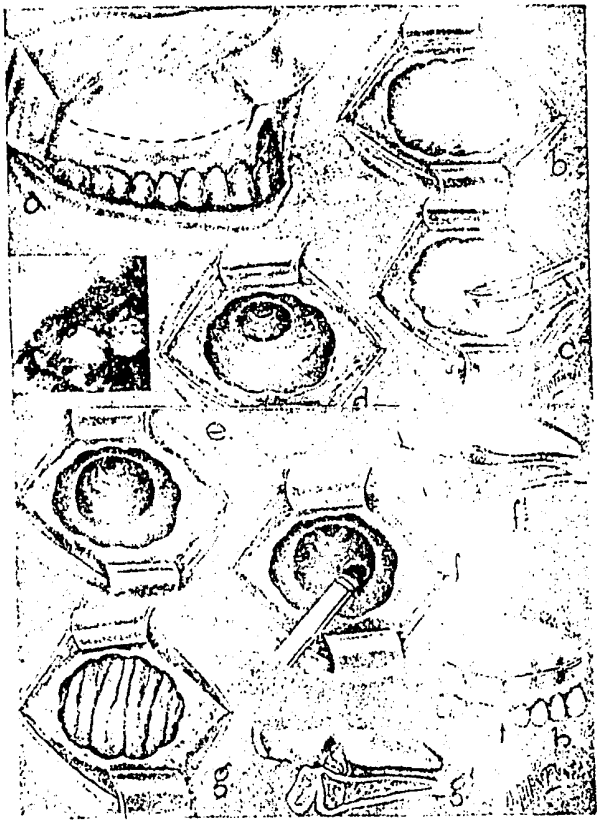

FIG. IV.- Tratamiento de un quiste paradentario en relación con el seno maxilar, por el método rinológico. R, radiografía del caso; a, incisión; b, osteotomía; c, sección de la bolsa quística con tijera; d, el quiste ha sido enucleado. Aparece el seno maxilar y la abertura del óstium. (El orificio anatómico no es suficiente para ventilar la cavidad quístico-sinusal), e, ha sido ampliada la comunicación quísticosinusal; f, creación de la ventana hacia las fosas nasales; f^1, vista desde las fosas nasales, de la ventana creada en el meato inferior, para comunicar la nariz con el seno y quiste; g, relleno de la cavidad quística y sinusal con gasa, cuyo extremo anterior sale por la ventana hacia la nariz, g^1; b, sutura de la incisión bucal de Partsch (el segundo premolar causante ha sido extraído; marcado con flecha). (El método del relleno postoperatorio con gasa y yodoformada, ya no lo practicamos).

liza en la cara externa de las fosas nasales, y anivel del meato inferior, por debajo del cornete inferior, siendo menester en algunos casos resecar la cabeza del cornete. La apertura ósea se - realiza con escoplo; el hueso no presenta gran resistencia.

La cavidad quística se rellena con gasa yodoformada, uno- de los extremos se saca por la ventana del Meato inferior. La cavidad sinusal puede dejarse vacía, o espolvorear sus paredes con antibióticos; en caso de existir una superficie ósea sangrante,- puede depositarse a ese nivel un trozo de oxicel o gelfoam.

Sutura de la incisión bucal: Los labios de la herida bu-- cal se unen con varios puntos de sutura, con lo cual se asegura- su cierre hermético y las contingencias de una posible abertura- que establecería de este modo una comunicación permanente con la cavidad bucal.

Tratamiento postoperatorio. El paciente debe permanese en cama dos o tres días, después de los cuales se retira la gasa -- por vía nasal, y se practican lavajes del seno con una solución- antiséptica cualquiera, de preferencia isotónica (suero fisiológico), dos o tres veces por semana. Este tiene por objeto eliminar las secreciones o coágulos que pueden almacenarse en su interior, aún en aquellos casos en que se aplico gasa yodoformada.

b). Los quistes en relación con las fosas nasales.

La marcha y evolución de los quistes situados en los incisivos centrales, laterales y caninos, se hace en muchas ocasiones a espensas del suelo de las fosas nasales (protuberancia de graber).

Quistes sin relación con el piso nasal.-Puede recurrirse- al método de Partsch 1 con el fin de que la membrana quística obture el piso debilitado de las fosas nasales.

Quistes en relación con el piso nasal. Estos quistes han- destruido el piso de las fosas nasales y hay íntimo contacto entre membrana quística y piso nasal. El método que debe aplicarse en los quistes con franca comunicación clinica y radiográfia con el piso nasal, o en los casos en que pueda preverse tal suceso - en el curso de la operación, es el de Wassmund.

<u>Técnica de Wassmund en maxilar con dientes</u>. (lámina V)

Incisión. Desde el surco vestibular al borde libre se trazan dos incisiones, tangentes a la circunsferencia del quiste, - descendiento hasta las lenguetas gingivales correspondientes a -

TECNICA DE WASSMUND

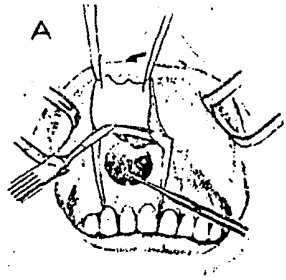

FIG. A.- Operación de un quis- en el piso nasal, según WASSMUND. Preparación del colgajo. El piso nasal es tenue y puede ser fácil mente puncionado. (De WASSMUND).

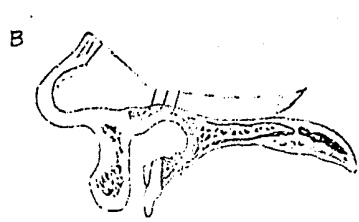

FIG. B.- El piso nasal ha sido re forzado por un colgajo plástico. (De WASSMUND).

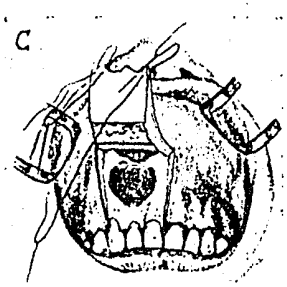

FIG. C.- Operación de un quiste en el piso nasal, según WASS- MUND. Las suturas son llevadas a través del extremo del colgajo. (De WASSMUND). (Véase el alarga- miento obtenido en el colgajo, - con la incisión transversal del- periostio en su cara interna).

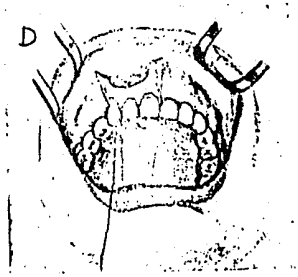

FIG. D.- El colgajo ha sido dobla do dentro de la cavidad ósea que -- alojaba al quiste paradentario y es fijado al paladar duro con suturas. Parte del hueso vestibular queda al descubierto; más tarde se recubrirá por granulación y cicatrización. -- (De WASSMUND).

cada uno de los lados verticales. Estas incisiones deben de llegar en profundidad hasta el hueso (mucosa y periostio).

Desprendimiento del colgajo. El colgajo se desprende hasta dejar al descubierto el orificio anterior de la fosa nasal. El periostio se separa de la mucosa nasal con una espátula roma o con una torunda de gasa. La torunda de gasa puede sostenerse con una pinza de Kocher.

Tratamiento de quiste.

Se conserva el hemisferio interior del quiste. Sobre su cara interna se coloca directamente el colgajo, que se mantiene con un tapón de gasa o se fija con puntos de sutura al paladar duro.

Maxilar desdentado. En maxilar sin dientes se pueden encontrar quistes, producto de una infección residual o quistes dentígeros, cuya relación con el piso nasal exige la aplicación del método con el fin de evitar perforaciones.

Incisión en la parte vestibular, que se contínua por el paladar, hasta el límite elegido y se elevan los bordes de la incisión. El colgajo solo queda nutrido por los vasos óseos. Una semana después se eleva la porción palatina hasta el borde alveolar.- Este colgajo se repone en su sitio por suturas. El objeto de esta operación previa es permitir que el colgajo se adapte a la circulación de la región anterior. La operación final se practica varios días después, cuando las condiciones del colgajo palatino indican que está bien vascularizado, adáptandolo sobre la cara interna del quiste.

c.- Los quistes en relación con las fosas nasales y el seno maxilar.

El exámen radiográfico, con o sin substancias de contraste,- deberá fijar exactamente estas relaciones, pues de ellas depende el tratamiento.

Si la invasión del quiste hacia estas cavidades no es muy intensa y el quiste no es muy voluminoso (tamaño no mayor de --- tres centímetros de diámetro), se operará como ya está indicado,- cerrando bajo sutura. La incisión debe prever siempre las contingencias de una posible abertura de los órganos en cuestión. La de Newmann, como ya dijimos, es la que se presta mejor para esos fines.

Si el quiste ha invadido y destruido el piso del seno y el de las fosas nasales, se procederá como esta indicado en la opera

ción radical comunicando la cavidad quística con el seno, respetando la membrana quística., El método exige, como para la operación radical, la sutura hermética, para evitar inconvenientes.

d.- Los quistes en relación con la bóveda palatina.

Los quistes a marcha palatina, provocados por los incisivos laterales y premolares o los dentígeros de caninos, deben ser siempre intervenidos por vía vestibular. El acceso del tumor es fácil y esta vía nos da un campo operatorio claro y las maniobras quirúrgicas pueden cumplirse con la mayor eficiencia. La vía palatina de acceso al quiste debe ser rechazada. Además de las dificultades que presenta la intervención, por la rigidez de la fibromucosa palatina y la dureza del tejido óseo, son malas la iluminación y la visión y la hemostasis no pueden hacerse con facilidad. Por otra parte, como consecuencia de la modificación de la anatomía de la bóveda se instalan transtornos de la fonación por alteración del espacio de resonancia y dificultad en la pronunciación de ciertas letras por las mismas razones de cambios en la arquitectura normal, Hacen excepción a esta regla los pequeños quistes dentígeros ocasionados por dientes retenidos en la bóveda los cuales pueden operarse desde el paladar siempre que la operación se termine con sutura siguiendo la misma técnica que para los caninos retenidos. También pueden operarse por esta vía pequeños quistes de las raíces palatinas de molares y premolares, siempre que no hayan comprometido el seno. La operación del quiste debe ir acompañada de la extracción del molar causante y cierre de la herida del paladar y del alveolo con sutura. En caso de que el piso del seno maxilar esté destruido, lo cual ocurre casi siempre en los quistes originados por las raíces palatinas, debe operarse por vía vestíbular, según ya se ha visto en el método rinológico.

e.- Los quistes en relación con el seno maxilar, las fosas nasales y la bóveda palatina.

Los grandes quistes del maxilar superior pueden relacionarse con estas tres cavidades a la vez. El exámen radiográfico fijara estas relaciones. La vía quirúrgica debe ser siempre la vestíbular, se unirá el quiste al seno maxilar y se hará drenaje por fosas nasales, siguiendo el método rinológico.

f.- Los quistes en relación con la órbita.

Los grandes quistes del maxilar superior, pueden relacionarse con el piso de la órbita. Si bien no llegan a desplazar el suelo orbitrario, dando exoftálmia, diplopia u otras lesiones oculaes, pueden destruir el seno maxilar, la porción ósea fácial

y adelgazar el piso orbitrario, de manera que el globo ocular se debilita de sus protecciones óseas. La operación del quiste seguíra la conducta anterior.

g.- Los quistes en relación con la fosa ptérigomaxilar.

Quistes del tercer molar superior (dentígeros o paradentarios), o de otros dientes pueden abombar la pared de la fosapterigomaxilar y, en ocasiones, hacerlas desaparecer. El quiste llega a ponerse de este modo en contacto con los importantes órganos que habitan la región. La enucleación de la bolsa quística no esta, por lo tanto, excenta de peligro.

2.- LOS QUISTES DEL MAXILAR INFERIOR.

a). Quistes de la región mentoniana.- Se tratan por el método de la enucleación total de la bolsa con sutura inmediata.

b). Quistes de la región de los premolares.- Con los quistes de esta región se seguirán los procedimientos descritos. La indicación importante recide en el tratamiento y protección que hay que darle al paquete dentario inferior y al ramillete mentoniano, cuyo descubrimiento y lesión es fácil en la intervención de quistes a nivel de esta región.

Su descubrimiento, exposición o lesión suele tener accidentes diversos: hemorragias profusas, si se seccionan los vasos inferiores o los mentónianos; neuritis, neuralgias y anestesias, si la lesión tiene lugar en el nervio.

La hemorragia de los vasos puede ser alarmante. Se cohibe por taponamiento con gelfoam, gasa simple o con estipticos o realizando la compresión ósea con un instrumento romo. Esta hemorragia llega a tener más importancia en el acto del cambio de la gasa yodoformada, porque la falta de anestecia de la región impide las maniobras necesarias para cohibirla.

La lesión sobre los nervios suele preverse cubriendo el nervio expuesto con el colgajo gingibal, según la técnica de Wassmund.

En los quistes en vecindad del agujero mentoniano la lesión del ramillete vásculonervioso si no se procede con atención. Para evitar lesiones del ramillete se debe cubrir el piso óseo con un amplio colgajo.

En caso de maxilares desdentados Wassmund toma el colgajo de la cara lingual del maxilar, el cual lo prolonga hasta el sue

lo de la boca.

Procedimiento: se trazan las incisiones verticales, tangentes a la circunferencia del quiste, iniciandolas en el surco vestibular o en el tejido del carrillo según la exteriorización delquiste, pasando a distancia del agugero mentoniano. Llegando al - borde alveolar, se prolonga la incisión por la cara lingual a una distancia suficiente a la necesidad del colgajo. Se desprende con una espátula todo el colgajo y se continúa la operación, según -- arte. El colgajo se mantiene separado en el curso de la operación con un separador de bordes romos.

Terminada la enucleación del quiste, se aplica el colgajoen el interior de la cavidad osea o en la cara interna del quiste. Para mantener el colgajo inmovil se fija con sutura a la pared -- interna del hueso.

c). Quistes de la región de los molares. Los quistes de esta región de tamaño mediano. pueden ser intervenidos por el método con sutura. La variación que puede presentarse recide en el hecho de la existencia o ausencia de los molares.

Quistes mayores (dentígueros o paradentários) deben serextirpados por el método de Partsch II, opturando la cavidad osea con gasa.

d). Quistes de la rama ascedente. Los quistes de la rama - ascedente cualesquiera que sean sus dimensiones deben ser opera-- dos por vía bucal. El método de la extirpación total debe imponerse en esta región no se puede esperar en el aplanamiento del quiste según el Parsch I. En los grandes quistes que llegan hasta elcóndilo y ápofisis córonoides, la incisión debe ser amplia siguiendo el borde anterior del maxilar, desde las vecindades de la - coronoides hasta por delante del quiste. Es menester abrir ampliamente los labios de la herida, sosteniendolos con separadores, o - traccionándolo al labio interno con hilo rienda (Wassmund).

La indicación común para todos los quistes medianamente -- grandes del maxilar inferior se refiere al peligro de fractura -- que puede ocurrir en el acto operatorio, o la fractura espontánea del hueso a causa del quiste. En caso de que el quiste haya debilitado extraordinariamente el hueso, se debe preveer el peligro - de la fractura del maxilar, colocando para esta emergencia un aparato de contención.

En grandes quistes en los cuales peligra la integridad del hueso puede estar indicada la colocación de un ingerto oseo, tomado del borde anterior de la tibia o del borde superior del hueso-

coxal. Este ingerto se aplica después de operado el quiste. Le- - bourg aboga por el relleno de las cavidades quísticas con yeso.

D.- TRATAMIENTO DE LOS QUISTES CON SUPURACION AGUDA

En los quistes que presenten supuración aguda, no deben - ser operados, salvo que especiales condiciones lo aconsejen. Lo- indicado es efectuar el tratamiento previo del estado inflamató- rico y, algún tiempo después, proceder a la enúcleación del quis te.

Este tratamiento previo consiste en incisiones del quiste para drenar su contenido purulento, medicación general para mejo rar las condiciones del paciente.

El drenaje del quiste puede hacerse vía canalicular del - diente causante, abierto el diente según las técnicas conocidas, ensanchando su conducto radicular y perforando la bolsa quistica, por vía del conducto, con una sonda. En algunas ocaciones se -- llega a tener alivio siguiendo esta conducta. La extracción del- diente causante puede estar indicada cuando el tratamiento del - conducto y la amputación de ápice radicular no pueda realizarce- con éxito.

La vía gingival del drenaje lleva más pronto a la remi--- ción de los síntomas inflamatorios. Está indicada cuando el hueso que cubre al quiste no es muy sólido.

En quistes con intensa reacción es aconsejable prácticar- una ventana de drenaje perforando la encia, periostio, hueso y - membrana quistica por la cual se elimina el contenido quistico y se lava la cavidad con substancias antisepticas. Esta ventana de drenaje debe realizarse de acuerdo con la futura operación. Al - poco tiempo sus límites se reducen extraordinariamente. Si el -- orificio molestara a los fines quirurgicos, se pueden avivar sus bordes a bisturí y suturarlos con catgut.

La medicación general y local es la antibioticoterapia.

El quiste debe ser lavado gran cantidad de veces por día, durante una semana con cualquier solución antiséptica.

La disminución del volúmen del quiste debido al drenaje - se realiza en períodos de tiempo variable, que deben estar de -- acuerdo al tamaño del quiste, al poder de reedificación osea y a la edad del paciente, Este tiempo es variable en los distintos - individuos; pero ocupa de seis meses a un año y medio o dos años. Después de este período, cuando el examen radiográfico así lo --

aconseje, porque el volumen del quiste haya realmente disminuido hasta adquirir las condiciones necesarias, se operará el quiste, producto del tratamiento.

C A P I T U L O VII.

Quistes de retención.

El quiste por retención o el fenómeno de retención, que se supone sea de origen traumático es una lesión que afecta a las -- glándulas salivales y sus conductos.

Etiología y patogenia. El quiste por retención es una le-- sión común, si bien pocos estudios existen que la hayan descrito- en detalle. Muchos autores creen que este tipo de quistes es el - resultado de una obstrucción del conducto de una glándula salival menor o accesoria. La causa real de la oclución se ha aceptado, - en general, que sea un traumatismo como la mordedura del labio o- del carrillo.

Características clínicas. El habitual quiste por retención de las glándulas salivales accesorias es más frecuente en el la-- bio inferior, pero también es posible observarlo en paladar, ca- rillo, lengua y piso de la boca. La lesión puede estar más bien - en la profundidad de los tejidos o, excepsionalmente, ser super-- ficial; según la localización, sera el aspecto clínico.

La lesión superficial se presenta como una vesícula cir--- cunscripta y elevada de varios milímetros hasta un centímetro o - más de diámetro, con un tono azulado traslúcido. La lesión más -- profunda se manifiesta también como una tumefacción, pero en ra-- zón del espesor de la mucosa su suprayacente, el color y aspecto- de la superficie son las de la mucosa normal.

El quiste por retención a menudo se origina en pocos días- alcanza un tamaño y presenta así por meses, si no se le trata. Si se libera el contenido del quiste suele verse que se trata de un material mucoso espeso.

Características histológicas. La mayoria de los quistes de retención, consiste en una cavidad circunscripta dentro del con-- juntivo y submucosa, con adelgazamiento del epitelio como si estu viera estirado. La cavidad en sí está tapizada por epitelio, solo raras veces su pared esta constituida por un recubrimiento de te- jido conjuntivo fibroso y fibroblastos comprimidos. Algunas veces es posible confundir estas células aplanadas con el epitelial. No es raro que la pared de tejido conjuntivo sea escencialmente un - tejido de granulación, pero en todo caso suele mostrar una infil- tración abundante de leucocitos polimorfonucleares, linfositos y- plasmocitos. La luz de la cavidad quística está ocupada por un -- coágulo eosinofilo que contiene un número variable de células, pri

cipalmente leucocitos y fagocitos mono nucleares.

Algunos quistes de retención muestran un recubrimiento epitelial aplanado intacto. Es bien posible que solo represente la - porción del conducto excretor que bordea la línea de sección, si- es que ese seccionamiento constituye en relidad el modo de generación de estas lesiones.

Los acinos glandulares adyacentes a la zona del quiste y - asociados del conducto afectado presentan alteraciónes de bastante frecuencia. Consisten en inflamación intersticial , dilatación de los conductos interlobulares con acúmulo de mucus y ruptura de las células de los acinos mucosos con formación de pequeñas zonas de mucus acumulado.

A.- Quiste mucoso (quiste submucoso, mucocele, fenómeno - de retención mucosa).

El quiste por retención mucosa es muy frecuente, presentándose con igual frecuencia en ambos sexos y en todas las edades.- Se creia que el quiste mucoso se debia a una obtrucción del con-- ducto de la glándula mucosa, pero las investigaciones más recientes han demostrado que la separación traumática, como podria ocurrir en la mordedura y corte de los labios, es la responsable de- la colección de líquido dentro de los espacios hísticos, produ--- ciéndose así un fenómeno de retención mucosa más que un quiste de retención.

El quiste mucoso puede localizarse en casi todos los lugares de la boca, pero la mayor parte de las veces se localiza en - la mucosa labial inferior otras localizaciones aunque menor fre-- cuente son la mucosa bucal, el paladar, la parte ventral de la -- lengua, el suelo de la boca y otras.

El aspecto clínico es variable, dependiendo muchas veces - de la profundidad de la lesión. Las lesiones más superficiales se reconocen con facilidad, presentándose como masas prominentes, de superficie lisa de color azúl o rojizo, discretas parecidas a una ampolla.

Su tamaño varía desde uno o dos milímetros hasta un centímetro o más de diámetro. Generalmente el quiste mucoso es único,- pero en algunos casos pueden encontrarse dos o más muy próximos - uno al otro, pareciéndose a un racimo de uvas. Los quistes más -- superficiales pueden parecerse a un hemangiona, pero el color --- azúl más intenso y el aspecto más firme del tumor vascular, lo -- distinque del quiste mucoso ampolloso y translúcido.

Los quistes mucosos más profundos no se reconocen tan fácil

mente, ya que debido al engrosamiento de los tejidos que lo recubren, se presenta como un tumor discreto, redondo de superficial-lisa y de color rosado normal.

La palpación nos muestra una masa dura móvil, y, por ello, puede confundirse el quiste con una neoplasia benigna, como un - fibroma. Sin embargo el diagnóstico más definitivo de quiste mucoso puede obtenerse mediante la punción aspirativa de la lesión y obtención de un líquido espeso, de color pajizo.

El tratamiento consiste en la extirpación quirúrgica del-quiste y de la glándula asociada, Si quiere prevenirse la recidiva. Los datos histológicos son también variables; algunos quistes mucosos estan recubiertos por un epitelio plano, mientras -- que otros estan recubiertos por tejido fibroso comprimido.

En la lengua, el quiste se forma en las glándulas de Blandin y Nuhn, localizadas en la parte anterior de la lengua con -- orificios que se abren a la superficie inferior. de la superfi-- cie de la lengua se extiende una vesicula de color verde azulado y que se parece a un cuerno.

B.- Ránula.

La ránula que es un verdadero quiste por retención, se -- presenta de forma característica en el suelo de la boca y es unilateral. Se desarrolla asociado a los conductos secretores de las glándulas submaxilar y sublingual y se debe generalmente a una - obstrucción causada por un cálculo salival o por una substancia-orgánica blanda.

El aspecto clínico detallado depende muchas veces del tamaño y profundidad del quiste. Generalmente la ránula es superficial y de pequeño tamaño, de uno a tres centímetros de diámetro. En estos casos, es una masa blanda, redondeada de superficie lisa azulada o rojiza, que hace protrución en un lado del suelo de la boca. A veces es más grande, en cuyo caso desplaza la lengua-e interfiere la función bucal. Por otra parte la ránula suele -- ser muy profunda, de forma que el grosor de los tejidos situados por encima enmascaran un aspecto generalmente translúcido y le - proporciona un color rosado normal. Lo más frecuente es que es-- tas lesiones sean unas tumoraciones redondas de superficie lisa-y de consistencia semisólida.

Tiene importancia diagnóstica el hecho de que aumente de-tamaño inmediatamente antes o durante la comida y disminuye de - tamaño o después de las mismas. No es frecuente obtener en la - historia clínica una total desaparición de la lesión, debido a -

que el drenaje del líquido quístico, se sigue unicamente de una - posterior recidiva.

Deben practicarse radiografías, tanto oclusales como extra orales, para saber si hay o no cálculos salivales que a veces son los responsables de la obstrucción. Sin embargo, en muchos casos, la obstrucción no se debe a cálculos sino a residivas orgánicas y entonces la radiografía no revelan nada importante.

El tratamiento es quirúrgico, mediante la extirpación completa o eliminación del lecho del quiste (marsupialización).

C.- TECNICA DE MARSUPIALIZACION.

Consiste en la extirpación de la pared anterosuperior del-quiste y la sutura del borde resultante de la cápsula, con la membrana mucosa del piso de la boca.

La intervención se realiza bajo anestesia del nervio lingual. Lograda esta se practica una pequeña incisión a traves de - la mucosa y la cápsula del quiste, en el centro de la saliente -- que forma la tumoración. Se remueve el contenido quístico por succión y se llena la cavidad resultante con gasa, hasta que sus paredes queden completamente distendidas. En el centro de la incisión, se da una puntada que sirve de sostén a la gasa y a las paredes del quiste.

A continuación, se cortan por medio de tijeras, la mucosa- y la cápsula en todo el perímetro de la cavidad quística y, tan - abajo como lo permita la reflección de la mucosa. Por último se - sutura la pared de la cavidad del quiste a la mucosa del piso de la boca.

Este procedimiento permite conseguir fácilmente una perfecta epitelización de la pérdida de substancia que dejará una obliteración completa, del quiste.

En la abolición de los mucoceles de gran tamaño, también - puede emplearse la técnica de marsupialización, pero en los pequeños es preferible hacer la extirpación completa del quiste y la - glándula mucosa productora que se encuentra incluida en dicho -- quiste y epitelizar la pérdida de substancia mediante un pequeño- ingerto por desplazamiento.

C A P I T U L O VIII

QUISTES POR EXTRAVASACION HEMORRAGICA.

Patogenia. Cuando se produce un traumatismo, que produce - reabsorción del hueso, causa una hemorragia intramedular que puede formar un quiste. En una persona jóven el golpe puede carecer- de la fuerza suficiente para producir una fractura, pero si ser - lo bastante fuerte para causar hemorragia intramedular de las arterias que nutren los dientes y maxilar, y resultar un hematoma - intraóseo extenso.

La acción irritante de la fibrina en descomposición causa- reabsorción de las trebéculas del hueso esponjoso, de manera que- se forma una amplia cavidad central que contiene el infarto.

En las paredes del quiste se forma una membrana fibrosa a- expensas de los espacios medulares vecinos, la cual encapsula el- contenido. La lámina cortica no se afecta en todos los casos; pero puede haber expansión del hueso por trasudación del líquido en el área.

Segun Olech y Weinman, el punto decisivo en la patogenia - de los quistes hemorrágicos es que coagulo no puede formarse de - manera habitual. A firman que una hemorragia interna e intensa en un área de médula roja que se localiza en las mandíbulas de personas jóvenes), con paredes vasculares frágiles conduce a la necrosis de muchas trabéculas del hueso esponjoso, pues se retarda -- mucho la eliminación de éstas y la formación del coágulo sanguí-- neo por la falta de tejido conectivo fibroso reactivo en la superficie que mira al foco traumático.

Para obtener esto, los osteoclastos se diferencian en la - superficie opuesta y eliminan las trabéculas necrosadas por reabsorción.

Para el momento en que las trabéculas necrosadas son eliminadas por este proceso, el coágulo sanguíneo original puede haberse licuado y se hace imposible la organización del área. De estamanera se forma el quiste inicial, que aumenta por expanción como resultado del edema progresivo debido a la restricción del drenaje venoso.

Sintomatología. El quiste por extravasación hemorrágica presenta una historia de traumatismo acompañado de tumefacción temporal y dolor; pero a veces el paciente no asocia un accidente casi olvidado con la lesión que ha venido a descubrir años después.

Por lo tanto es necesario un interrogatorio cuidadoso. Casi todos los autores convienen en que estos quistes ocurren en personas jóvenes, en la primera o segunda década de la vida, aunque el período más común se encuentra entre los diez y veinte años. El quiste no parece estorbar la erupción de los dientes.

El paciente suele presentarse al examen en virtud de síntomas tales como sensación de presión o dolor sordo en el área afectada; pero el dolor no es un síntoma característico. Si lo hay -- puede deberse a infección secundaria. Generalmente se presentan- descargas de exudado en la boca, ya sea por una perforación del- hueso, donde se ha extraído un diente o por una fístula. La química sanguínea siempre es normal.

Histopatología. La membrana puede ser de espesor variable- en diferentes partes de la cavidad; con frecuencia es una membrana delgada algo homogénea que se semeja al endostio. En la mayoria de los casos debe haber fluido y poco o ningún tejido blando.

La radiografía generalmente sirve para descubrir el quiste traumático. Muestra el tamaño, localización y relación con los -- dientes y otras referencias anatómicas. El contorno es generalmente irregular, pero es bien definido. A veces el margen es de naturaleza cortical; pero la lámina cortical puede estar perforada. - El festoneado de los dientes parece ser característica constante.

Tratamiento. El tratamiento es quirúrgico y consiste en la evacuación del líquido contenido, seguido del raspado. La cicatrización es por granulación, ayudada por irrigación y curaciones -- con gasa. No es necesario extraer los dientes que permanecen vivos.

C O N C L U S I O N E S.

El dentista de prácica general debe estar capacitado para diagnosticar los diversos tipos de entidades patológicas u anormalidades bucales originadas por los quistes.

Dichas entidades pueden comprometer la salud general del individuo o agravar síntomas si no son tratados eficazmente a -- tiempo, pudiendo así invadir órganos vecinos, como en el caso de los quistes dentígeros.

El origen de los quistes que se relacionan con la cavidad oral dependen de factores congénitos, de desarrollo odontógenos, de retención y por extravasación hemorrágica y su tratamiento es específico para cada uno de ellos.

En algunos ocasiones la sintomatología es muy compleja, o puede desarrollarse con un grado apenas perceptible de síntomas para el odontólogo, para lo cual es necesaria la intervención de profesionales espesializados en patología y radiología cuya práctica este basada en la cirugía bucal, para llevar a buen término el tratamiento de estas afecciones.

Cuando el odontólogo localiza un quiste através de sus -- signos y síntomas de estos padecimientos, estará en mejor situación de ayudar a su paciente; ya sea enviandolo con el especialista en cirugía bucal, o bien definiendo nosotros mismos las limitaciones y cuidados a los que se debe someter el paciente.

Existen numerosas nomenclaturas y clasificaciones de quistes, pero no se ha logrado un acuerdo para hacer una clasificación universal. En el sentido más amplio de la palabra los quistes -- pueden ser considerados como tumores.

Estos no son padecimientos que se observen con frecuencia, en la práctica privada, con excepción de los quistes radiculares.

El tratamiento para todos los quistes es quirúrgico.

B I B L I O G R A F I A.

Embriología humana.
Bradley M. Patten
5a. edición.

Tratado de Histología.
Arthur W. Ham
7a. edición.

Prostodoncia total.
Dr. Ozawa Deguchi

Anatomía Humana.
Fdo. Quiroz Gutiérrez

Anatomía Humana.
Lockhart - Hamilton

Cirugia Bucal.
Ries Centeno
7a. edición.

Patología bucal.
Thoma, Kurt Hermann.

Cirugia Bucal.
Archer W. Harry

Patología bucal.
Shaffer, William G.

Diagnostico en patología Oral.
Zegarelli, Kutsher, Hyman.
Salvat 1ª edición