UNIVERSIDAD NACIONAL AUTÓNOMA DE MÉXICO

FACULTAD DE MEDICINA DIVISIÓN DE ESTUDIOS DE POSGRADO

ASOCIACIÓN PARA EVITAR LA CEGUERA EN MÉXICO, I.A.P. "HOSPITAL DR. LUIS SÁNCHEZ BULNES"

EPIDEMIOLOGÍA DE GLAUCOMA CONGÉNITO PRIMARIO EN EL HOSPITAL ASOCIACIÓN PARA EVITAR LA CEGUERA EN MÉXICO, I.A.P.

TESIS DE POSGRADO PARA OBTENER EL TÍTULO DE ESPECIALISTA EN MEDICINA (OFTALMOLOGÍA)

PRESENTA:

DR. MAURICIO GALVÁN CHÁVEZ

TUTOR:

DRA. ALEJANDRA RUEDA VILLA

ADSCRITA DEL SERVICIO DE CLINICA DE CONSULTA EXTERNA Y SEGMENTO ANTERIOR
ASOCIACIÓN PARA EVITAR LA CEGUERA EN MÉXICO, I.A.P. "HOSPITAL DR. LUIS SÁNCHEZ BULNES"

MÉXICO AGOSTO 2018

Universidad Nacional Autónoma de México
UNAM
Biblioteca Central
Dirección General de Bibliotecas de la UNAM

UNAM – Dirección General de Bibliotecas
Tesis Digitales
Restricciones de uso

DERECHOS RESERVADOS ©
PROHIBIDA SU REPRODUCCIÓN TOTAL O PARCIAL

Todo el material contenido en esta tesis esta protegido por la Ley Federal del Derecho de Autor (LFDA) de los Estados Unidos Mexicanos (México).

El uso de imágenes, fragmentos de videos, y demás material que sea objeto de protección de los derechos de autor, será exclusivamente para fines educativos e informativos y deberá citar la fuente donde la obtuvo mencionando el autor o autores. Cualquier uso distinto como el lucro, reproducción, edición o modificación, será perseguido y sancionado por el respectivo titular de los Derechos de Autor.

EPIDEMIOLOGÍA DE GLAUCOMA CONGÉNITO PRIMARIO EN EL HOSPITAL ASOCIACIÓN PARA EVITAR LA CEGUERA EN MÉXICO, I.A.P.

Dr. Mauricio Galván Chávez

Residente de tercer año de Oftalmología

Correo electrónico: doctormaugalvan@gmail.com

Este trabajo fue realizado en la Asociación para Evitar la Ceguera en México, Hospital "Dr. Luis Sánchez Bulnes", ubicado en la calle Vicente García Torres No.46, colonia Barrio de San Lucas Coyoacán, CP 04030,México D.F.; número telefónico 1084-1400.

INDICE

INDICE 3

RESUMEN 4

REVISION DE LA LITERATURA 6

OBJETIVO 13

MATERIAL Y METODOS 9

RESULTADOS 14

DISCUSIÓN 23

CONCLUSIONES 26

BIBLIOGRAFÍA 27

RESUMEN

Objetivo: Describir las características epidemiológicas y clínicas, así como las complicaciones y el tratamiento del glaucoma congénito primario en pacientes mexicanos tratados en el Hospital Asociación para Evitar la Cegura en México I.A.P.

Material y métodos: Estudio prospectivo, longitudinal, observacional y descriptivo en el que se incluyeron a todos los pacientes de primer ingreso con diagnóstico de glaucoma congénito primario revisados en el hospital Asociación Para Evitar la Ceguera en México I.A.P. ubicado en la Ciudad de México, México, de Julio del 2010 a Febrero del 2018.

Resultados: Se analizaron un total de 55 pacientes, 28 varones (50.9%) y 27 mujeres (49.09%). La edad media de los pacientes fue de 1 año 3 meses (rango: 1 mes - 7 años). Únicamente 3 pacientes (5.45%) tenían antecedente de consanguinidad. Del total de 55 pacientes 45 presentaron GCP en ambos ojos (81.81%), 8 en ojo derecho (14.5%) y 2 en ojo izquierdo (3.6%), revisándose así un total de 100 ojos. A su ingreso al hospital, el 61.8% de los pacientes utilizaban medicamentos antiglaucomatosos previos siendo los beta bloqueadores (28 pacientes) los más utilizados. Los síntomas y signos más descritos por los padres en orden de frecuencia fueron: fotofobia (67%), opacidad corneal (63%), lagrimeo(60%), aumento de tamaño corneal (49%), buftalmos (47%) y blefaroespasmo (23%). La cornea se encontró opaca en 46 ojos, transparente en 53 ojos y protruida en 1 ojo. Las características corneales descritas en orden de frecuencia fueron megalocornea (65%), edema (62%), estrías de haab (33%), y pannus (4%). La excavación promedio de la papila fue de 0.73. 78 de los ojos estudiados recibieron algun tipo de tratamiento quirúrgico: Goniotomía (35 ojos), Trabeculotomía (23 ojos), Implantación de válvula de Ahmed (19 ojos), y Evisceración (1 ojos). Tras un año de seguimiento el promedio de cirugías necesitadas por ojo fue de 1.064 cirugías, destacando que únicamente en 5 de los 78 ojos intervenidos hubo necesidad de realizar un segundo procedimiento quirúrgico.

Conclusiones: El GCP no es reconocido hasta que existe un aumento de la presión intraocular, daño de estructuras oculares y disminución de la agudeza visual por lo que exige un diagnóstico precoz. La epidemiología y características clínicas encontras en este hospital son similares a las ya descritas en la literatura mundial.

REVISIÓN DE LA LITERATURA

El glaucoma congénito primario (GCP) es el tipo de glaucoma infantil más frecuente, aunque siga siendo una entidad relativamente rara. [19] Se estima que un oftalmólogo general que trabaja en un centro no especializado en el mundo occidental valora un nuevo caso de GCP aproximadamente cada 5 años[10]. Como resultado de su relativa rareza, el GCP es a veces mal diagnosticado o mal tratado provocando así, un daño irreversible del nervio óptico y de la córnea. En general el glaucoma es responsable del 5% de ceguera en niños en todo el mundo[11]. Los parámetros más importantes para el diagnóstico y monitorización de niños con glaucoma son la presión intraocular y medición del eje axial[21].

El primer reporte del GCP puede remontarse al año 400 A.C., cuando hipócrates reconoció un agrandamiento anormal de los ojos en los recién nacidos. No fue hasta principios del siglo XVIII cuando Berger relacionó por primera vez la presión intraocular elevada con el aumento de tamaño del globo ocular[21]. En 1869, von Muralt estableció la forma clásica de buftalmos como una forma de glaucoma. Las disecciones anatómicas subsiguientes realizadas a finales de 1800 y principios de 1900 apuntaban hacia la presencia de malformaciones a nivel del ángulo como culpables de la patogenia. El Atlas de la Anatomía Patológica del Globo ocular, traducido por William Gowers en 1875, estableció que la malformación de la estructura del ángulo era la culpable de GCP. Así pues surgió la goniotomia introducida por Barkan en 1938[5].

De acuerdo con el último consenso de la Asociación Mundial de Glaucoma, el glaucoma infantil se clasifica como primario o secundario. El glaucoma congénito primario, junto con el glaucoma juvenil de ángulo abierto, constituye el glaucoma infantil primario. El glaucoma congénito primario puede ser subcategorizado por su edad de inicio[20]. El glaucoma congénito primario desde el nacimiento hasta el primer mes de vida es conocido como neonatal, mientras que el que da inicio después de los dos años de edad es conocido como de inicio tardío. Los niños con inicio entre el 1-24 meses de edad se clasifican como de inicio infantil.[21]

La clasificación de Hoskins identifica el área involucrada de disgenesia. El glaucoma congénito primario se refiere al glaucoma debido a una trabeculodiegénesis aislada[15]. El ángulo está mal desarrollado, con ausencia de recesión en el ángulo y el iris se inserta a menudo directamente en la malla trabecular. Así, el término GCP está reservado para aquellos casos en los que existe un defecto anatómico del ángulo camerular debido a anomalías aisladas del desarrollo que dificultan la salida del humor acuoso[1, 2].

Su incidencia varía entre países y grupos étnicos. La incidencia en los países occidentales, como Irlanda, Gran Bretaña y los Estados Unidos de América se describe entre 1: 10,000 a 1: 70,000 casos. En Arabia Saudita, sur de la India, y entre la población gitana en Eslovaquia, la incidencia de GCP es significativamente mayor (1: 1,250 a 1: 3300) creyendose debido a la mayor incidencia de consanguinidad dentro de estas poblaciones. Así pues el antecedente familiar (patrón autosomico recesivo) se ha asociado hasta en un 30% de los casos.[22,24] Se ha visto que el GCP se produce a una edad más temprana en las razas con mayor incidencia; se extiende de 3 a 4 meses entre asiáticos, saudíes e indios a 11 meses en los países occidentales. Si bien la incidencia y la edad varían, se ha reportado que el GCP ocurre más frecuentemente en hombres que en mujeres.[5, 8, 9, 12, 13,23].

Representa el 46.07% de todos los pacientes menores de 18 años y el 69.95% en niños menores de 3 años de edad[3, 4].

El GCP potencialmente produce ceguera y usualmente no responde adecuadamente al tratamiento médico, por lo que exige un diagnóstico precoz y un tratamiento quirúrgico relativamente urgente al poder ocasionar graves secuelas morfológicas y funcionales[1, 7, 8, 9]. El diagnóstico definitivo suele verse retardado, por lo que el tratamiento y seguimiento clínico puede ser dificil debido al estado avanzado en el que suelen presentarse los pacientes.[19] La mayoría de los casos ocurren esporádicamente, siendo familiares únicamente en 10 a 40% de los casos, generalmente con herencia autosómica recesiva y penetrancia variable. El gen CYP1B1 es un gen autosómico recesivo ubicado en el cromosoma 2p21 y es el gen culpable de la enfermedad. La asociación entre el glaucoma

congénito primario y la mutación en el gen citocromo P450 CYP1B1 ha sido conocida por más de una decada.[22] La mutación muestra una expresividad variable, pero demuestra una penetrancia casi completa. La mutación genética prevalece en pacientes con diagnóstico y de origen asiáticos, presentandose en el 70% de los pacientes de Irán, el 74% de los pacientes surcoreanos, pero sorprendentemente solo el 20% de los pacientes japoneses. También se ha documentado que las mutaciones CYP1B1 están presentes en pacientes con glaucoma juvenil de ángulo abierto en Corea e Irán, lo que indica un posible vínculo etiológico entre el GCP y el glaucoma juvenil de ángulo abierto. Así pues, el producto del gen metaboliza una molécula de señal involucrada en el desarrollo ocular, aunque el mecánismo exacto permanece desconocido. Actualmente existen 147 mutaciones que han sido reportadas, con una heterogenicidad significativa alrededor del mundo. [19]

El GCP afecta ambos ojos en el 70 a 80% de los casos, observandose esto de forma igual tanto en países occidentales como países asiáticos.[8, 9, 12, 13,23]. La tríada clásica de síntomas consiste en la presencia de epífora, fotofobia y blefaroespasmo, pero podrían estar ausente en algunas ocasiones. Tanto el buftalmos como la opacidad corneal son los signos de presentación más comunes, encontrados en más del 40% de los pacientes[21]. Otros síntomas y signos de presentación incluyen lagrimeo, falta de contacto visual, marcas de nacimiento en la piel, anormalidades pupilares y nistagmo, pero solo representan menos del 2.3% de acuerdo a literatura diversa[19].

Si bien el diagnóstico temprano es crucial, esto puede ser difícil en etapas tempranas. Un alto índice de sospecha es clave, seguido de una historia detallada y examen clínico, con examen bajo anestesia (EBA). Se debe examinar la calidad de la córnea y se debe documentar la presencia de edema corneal, cicatrices y estrías de Haab, preferiblemente con foto o dibujo. El diámetro corneal horizontal y vertical debe medirse. En los recién nacidos, el diámetro horizontal normal es de 9.5 a 10.5 mm y en un niño de 1 año es de 10 a 11.5 mm. El diámetro corneal horizontal de más de 12 mm en un recién nacido debe despertar sospechas.[7,13,22]

La presión intraocular (PIO) en la primera presentación y el seguimiento posterior deben ser registrados. Es importante señalar que los agentes anestésicos son bien conocidos para influir en la PIO, lo que afecta la precisión de la documentación de la PIO durante la EBA[21]. La mayoría de los anestésicos generales y depresores del sistema nervioso central (SNC) disminuyen la PIO, excepto la ketamina, que aumenta el tono muscular de los músculos extraoculares, paradójicamente incrementando la PIO. También se sabe que la succinilcolina causa un aumento transitorio significativo en la PIO, con su pico a los 20 a 30 segundos tras la inyección[23]. El mecanismo subyacente también podría estar relacionado con su efecto sobre el músculo extraocular, ya que se ha documentado que la succinilcolina causa contracción del músculo extraocular. El hidrato de cloral tiene el menor efecto sobre la PIO, seguido de la ketamina[23].

El ángulo de los bebés sanos difiere del de los adultos sanos, los bebés tienen una línea de Schwalbe menos definida, una malla trabecular menos pigmentada y una malla uveal translúcida, lo que hace que la unión entre el espolón escleral y el cuerpo ciliar sea menos clara[17]. El ángulo en pacientes con GCP difiere del de los bebés sanos. El iris se inserta en la parte anterior de la malla trabecular. Los vasos del iris anómalo también se pueden ver como bucles que se ramifican desde el círculo arterial principal. El iris periférico puede estar cubierto por tejido anómalo.

De forma similar al glaucoma de ángulo abierto de inicio en adultos, la relación disco-disco aumenta en los pacientes con GCP, sin embargo hay varias diferencias importantes. En el glaucoma de inicio adulto, el adelgazamiento del nervio se produce preferentemente en el borde inferior y superior debido a la abundancia de la capa de fibras nerviosas en estas zona[13,16,21,22]. En el GCP la copa glaucomatosa se agranda circunferencialmente, ya que el canal escleral se estira uniformemente en todas las direcciones. Además, la reversión de la copa puede ser posible tras la normalización de la PIO, debido a la gran elasticidad de la lámina del nervio óptico y la elasticidad de la lámina cribosa durante el desarrollo infantil. Sin embargo, la reversión no es universal, ya que los estudios observaron el adelgazamiento

continuo de la cabeza del nervio óptico y el adelgazamiento de la capa de nervio retiniano a pesar de la disminución de la PIO_{24}.

En cuanto al tratamiento, se sabe que debido a la anomalía anatómica del ángulo de drenaje anterior, el tratamiento médico tiene un papel limitado en el control de la PIO en el GCP, reduciendo la PIO de manera efectiva en menos del 10% de los pacientes[20]. La eficacia desfavorable, la alta tasa de no respondedores y la falta de un plan de seguridad a largo plazo contribuyen al uso limitado del tratamiento médico en el tratamiento en el GCP. La mayoría de los padres también encuentran dificil el cumplimiento estricto del mismo. El papel del tratamiento médico es entonces por lo general de apoyo, esto con el objetivo de reducir la opacidad de la córnea antes de la cirugía, como un tratamiento provisional mientras se espera la cirugía, o como un complemento para maximizar la reducción de la PIO en el post quirúrgico[21].

Las principales opciones quirúrgicas incluyen la cirugía de ángulo, la cirugía de drenaje y la ciclofotocoagulación. Como el diámetro corneal refleja la gravedad de la enfermedad, puede actuar como una guía aproximada de la elección de la cirugía[19,20]. En general, el diámetro corneal de menos de 13 mm representa una forma leve de la enfermedad, y las opciones quirúrgicas incluyen goniotomía o trabeculotomía. El diámetro corneal entre 13 y 16 mm indican una gravedad moderada, por lo cual las cirugías en el ángulo tienen una mayor probabilidad de fracaso, pero aún pueden intentarse. En este caso otras opciones incluyen la trabeculotomía combinada con trabeculectomía, una trabeculectomía tradicional o un implante de drenaje de glaucoma. El diámetro corneal superior a 16 mm indica una grave importante utlizandose de última instancia la ciclofotocoagulación.

La goniotomía reduce la PIO al realizar un corte en la malla trabecular anormal, lo que permite que el iris caiga posteriormente para profundizar el ángulo de receso. Una córnea clara es un requisito previo para llevar a cabo el procedimiento. Con la selección

adecuada de casos, la goniotomía ofrece resultados favorables. Se ha citado que en el 72% de los pacientes con GCP, una goniotomía fue suficiente para alcanzar una PIO normal y entre el 88 y el 94% alcanzaron una PIO normal en dos goniotomías[22,23]. Para los pacientes con GCP que se presentan al nacimiento hasta el primer mes de vida, la tasa de éxito después de 1 a 2 goniotomías desciende al 25%. En pacientes con opacidad corneal, que impide la visualización directa de las estructuras angulares, la goniotomía endoscópica ofrece una visión directa del ángulo iridocorneal y permite la apertura del ángulo a 300°. La tasa de éxito de la goniotomía endoscópica se cita en un 50% .

La trabeculotomía disminuye la PIO mediante la inserción de un trabeculotomo en el canal de Schlemm, que luego atraviesa la malla trabecular hacia la cámara anterior. La trabeculotomía es factible en casos donde la córnea opaca impide una buena visualización de las estructuras de cámara anterior. También se considera una cirugía más predecible y técnicamente más fácil. El procedimiento no requiere habilidades de gonioscopía quirúrgica y, por lo tanto, es más similar a la trabeculectomía, con una curva de aprendizaje menos pronunciada[21]. Sin embargo, una comparación directa entre goniotomía y trabeculotomía sufriría un sesgo de selección, ya que la trabeculotomía a menudo se realiza en casos más graves de glaucoma. La trabeculotomía 360° es una modificación de la cirugía. En lugar de abrirse y aproximarse a un tercio del ángulo de la cámara, la trabeculotomía de 360 ° permite que se abra todo el ángulo en una sola sesión. Esto se logra mediante una sutura de prolene 6-0 o un dispositivo de canaloplastia iluminada a través del canal de Schlemm. Un estudio retrospectivo que comparó la goniotomía y la trabeculotomía de 360° demostró que el 92% de los pacientes con GCP sometidos a trabeculotomía 360° tienen una PIO controlada por debajo de 22 mmHg con un solo procedimiento, mientras que solo el 57.5% de los pacientes sometidos a goniotomía tienen un control de presión exitoso. La trabeculotomía de 360° también logra una mayor duración del control de la presión[12,14,19]. Otra modificación de la trabeculotomía tradicional es la utilización de una sonda modificada adaptada a la curvatura individual del canal de Schlemm. El principio subyacente es que los pacientes con un diámetro corneal variable tendrían en consecuencia una curvatura del

canal de Schlemm variable. En algunos centros, la trabeculotomía se combina con la trabeculectomía y se realiza como una cirugía de primera línea en pacientes con GCP, con trabeculectomía realizada después de la trabeculotomía[24].

Después de una cirugía de ángulo fallida, los oftalmólogos o bien optan por una segunda cirugía de ángulo, o proceden con una cirugía de inserción, ya sea una trabeculectomía o un implante de drenaje. Como última línea de tratamiento, los procedimientos de ciclodestrucción generalmente se reservan hasta que los procedimientos ya descritos hayan fallado[21]. El número de sesiones requeridas para lograr un control de PIO satisfactorio es difícil de predecir. Además, la inflamación crónica junto con la secreción acuosa relativa disminuye la tasa de éxito de las cirugías de drenaje de glaucoma.

OBJETIVO

Describir las características epidemiológicas y clínicas, así como las complicaciones y el tratamiento del glaucoma congénito primario en pacientes mexicanos tratados en el Hospital Asociación para Evitar la Cegura en México I.A.P.

MATERIAL Y MÉTODOS

Se realizó un estudio prospectivo, longitudinal, observacional y descriptivo en donde se evaluó a todos los pacientes de primer ingreso con diagnóstico de glaucoma congénito primario en el hospital Asociación Para Evitar la Ceguera en México I.A.P. ubicado en la Ciudad de México, México, de Julio del 2010 a Febrero del 2018. Se creó una base de datos que incluyó: la historia familiar, sexo, edad, origen y lugar de residencia, la edad al momento del diagnóstico, ojo(s) afectado(s), presión intraocular (PIO) inicial, AV inicial, tratamiento y procedimientos quirúrgicos previos, síntomas y signos, así como apariencia del nervio óptico, diámetro corneal y longitud axial del globo ocular.

El diagnóstico de glaucoma congénito primario se basó en pacientes con signos oculares de aumento de tamaño corneal combinado con 1 o más de los hallazgos clásicos (aumento de la PIO, fotofobia, buftalmos, edema corneal, lagrimeo, blefaroespasmo, estrías de Haab y excavación amplia del nervio óptico). La exploración bajo anestesia (EBA) se realizó en algunos casos con sevoflurano inhalado con mascarilla facial, se evaluó el estado de la papila y se midieron la presión intraocular con el tonómetro de Schiotz o iCare, así como el diámetro corneal horizontal con el caliper de Castroviejo. La longitud axial se midió por medio de Ecografía.

Debido a la corta edad de la mayoría de los pacientes la agudeza visual, la tonometría, gonioscopía y el estado de la papila fueron difíciles de cuantificar; así mismo no se incluyeron estudios complementarios como campos visuales.

RESULTADOS

Se analizaron un total de 55 pacientes, 28 varones (50.9%) y 27 mujeres (49.09%) (Figura 1). La edad media de los pacientes fue de 1 año 3 meses (rango: 1 mes - 7 años); el estado con mayor número de pacientes con glaucoma congénito fue la Ciudad de México con 8 pacientes (14.54%), seguido del estado de Puebla con 7 pacientes (12.7%). Entre los antecedentes familiares, se presento historia de Diabetes Mellitus en 35 pacientes (63.6%), de Hipertensión arterial sistémica en 18 pacientes (32.7%), e historia familiar de glaucoma en 10 pacientes (18.18%), de los cuales solamente en 2 de ellos el padre o la madre se encontraban afectados. Únicamente 3 pacientes (5.45%) tenían antecedente de consanguinidad (Figura 3). La edad promedio en la cual se les hizo el diagnóstico fue de 8 meses y la media en cuanto a meses de evolución al momento del ingreso al hospital fue de 15 meses. En cuanto antecedentes patológicos de importancia un paciente también tenia diagnóstico de Síndrome de Down, mientras que otro tenía diagnóstico de atresia intestinal.

50 madres de los involucrados recibieron control prenatal, mientras que 5 no lo recibieron. Es importante señalar que 8 madres refirieron complicaciones prenatales entre las que se destacaron la amenaza de parto pretérmino en 2 de ellas. 51 pacientes fueron obtenidos tras 36 semanas de gestación mientras que los otros 4 fueron menores a esta.

De los 55 pacientes, 27 fueron obtenidos por parto vaginal (49.09%) y 28 mediante cesárea (50.9%). El peso promedio al nacimiento fue de 3.182kg (rango 2.020kg – 4.800kg), mientras que la talla promedio fue de 50 cm (rango de 45cm a 52 cm). El APGAR fue desconocido en la mayoría de las madres (41 casos) y las que lo conocían señalaron que fue de 9,9 (9 casos), de 8,9 (4 casos) y de 7,8 (1 caso). Seis de los pacientes (10.9%) requirieron oxígeno por diferentes causas con un tiempo de uso que varió desde 5 horas hasta 3 meses. Existieron 6 pacientes con complicaciones tras el nacimiento siendo el distress respiratorio el más frecuente (3 casos). (Tabla 4)

Del total 55 pacientes 45 presentaron GCP en ambos ojos (81.81%), 8 en ojo derecho (14.5%) y 2 en ojo izquierdo (3.6%), revisándose así un total de 100 ojos (Figura 5). A su ingreso al hospital, el 61.8% de los pacientes utilizaban medicamentos antiglaucomatosos previos. El número de medicamentos antiglaucomatosos en promedio utilizados por caso fue de 1.33 gotas/día (rango 0- 5). El grupo de medicamentos más frecuentemente usado fue el de los beta bloqueadores (28 pacientes) seguido por un inhibidor de la anhidrasa carbónica (19 pacientes) (Figura 6) . En cuanto a cirugías previas 8 de los pacientes ya habían sido operados en otro hospital: 5 de trabeculotomia, 2 de implantación de válvula de ahmed y uno de goniotomía.

Los síntomas y signos más descritos por los padres en orden de frecuencia fueron: fotofobia (67%), opacidad corneal (63%), lagrimeo(60%), aumento de tamaño corneal (49%), buftalmos (47%) y blefaroespasmo (23%). (Figura 7)

De los 100 ojos examinados, 67 se encontraron con agudeza visual descrita como fija y sigue la luz, 16 como de rechaza la luz, 1 de movimiento de manos, 9 con una agudeza visual cuantificable mediante la cartilla de Snellen y 7 cuantificable mediante el método de Teller.

Las presiones intraoculares se encontraron aumentadas en 68 de los 100 ojos examinados, la cuales fueron tomadas por diferentes métodos: 54 mediante el tonómetro de Schiotz, 31 con la ayuda del dispositivo ICARE y en 14 de los casos únicamente pudo ser obtenida de forma digital.

En cuanto a la exploración oftalmológica los 100 ojos fueron reportados sin alteraciones a nivel de los parpados. A nivel conjuntival 85 fueron descritos con una conjuntiva normocrómica, 12 con hiperemia y 2 con congestión. La cornea se encontró opaca en 46 ojos, transparente en 53 ojos y protruida en 1 ojo. Las características descritas en orden de frecuencia fueron megalocornea (65%), edema (62%), estrías de haab (33%), y

pannus (4%). (Figura 8) La media del diámetro corneal horizontal medido fue de 12.9 mm. La camara anterior se encontro amplia y fomada en 86 ojos, estrecha en 3 ojos, con el tubo valvular sin toque corneal en 2 ojos, con el tubo valvular extruido en 2 ojos, con hipema del 100% en un ojo y no fue valorable por opacidad de medios en en 6 ojos. El angulo pudo ser revisado únicamente en 12 ojos y se describió como cerrado en 5 de ellos, abierto en 4 de ellos, con presencia de sinequias anteriores periféricas en 2 de ellos y con una membrana preangular en 1 de ellos. El iris no fue valorable en 19 ojos, tuvo presencia de sinequias anteriores en 2 ojos, tenía discoria en 3 ojos, y se encontraba hiporreactivo en 1 ojo mientras que el resto (75 ojos) fue descrito como regular y reactivo. El cristalino se describió como transparente en 78 ojos, opaco en 2 ojos y no pudo ser valorable en 20 ojos.

En cuanto a la exploración del polo posterior en 42 ojos la papila no se encontro reportada, mientras que en los otros 58 ojos fue descrita de la siguiente manera: 0.4 (2 ojos), 0.5 (8 ojos), 0.6 (9 ojos), 0.7 (5 ojos), 0.8 (18 ojos), 0.9 (14 ojos) y finalmente 1.0 (2 ojos), dando un promedio de 0.73. La retina no fue reportada en 53 ojos y en los otros 47 únicamente fue reportada como aplicada. La mácula no fue descrita en 57 ojos y en el resto de los 43 ojos fue reportada con presencia de brillo foveal. En 60 ojos se pudo realizar una Ecografía para la obtención del eje axial y fue reportada de la siguiente manera: con eje axial < a 22 mm (23 ojos), entre 22 mm y 26 mm (30 ojos) y mayor a 26 mm (6 ojos). En uno de los ojos no pudo ser obtenida debido a la presencia de un desprendimiento coroideo.

Por último el tratamiento que se les dio a los pacientes fue clasificado de la siguiente forma: Únicamente médico (7 ojos), únicamente quirúrgico (21 ojos), médico más quirúrgico (55 ojos) y 17 ojos no obtuvieron ninguno tratamiento, ya sea por falta de necesidad del mismo o por la negación de los padres a querer recibirlo. En cuanto al tratamiento médico el número de medicamentos antiglaucomatosos en promedio utilizados por paciente tras un año de seguimiento fue de 1.06 gotas/día (rango 0- 3). El grupo de medicamentos más frecuentemente usado fue el de los beta bloqueadores (55 ojos) seguido por un inhibidor de la anhidrasa carbónica (29 ojos). Así mismo del total de

los 100 ojos estudiados, 78 recibieron algun tipo de tratamiento quirúrgico que se reportaron en orden de frecuencia de la siguiente manera: Goniotomía (35 ojos), Trabeculotomía (23 ojos), Implantación de válvula de Ahmed (19 ojos), y Evisceración (1 ojos). Tras un año de seguimiento el promedio de cirugías necesitadas por ojo fue de 1.064 cirugías, destacando que únicamente en 5 de los 78 ojos intervenidos hubo necesidad de realizar un segundo procedimiento quirúrgico.

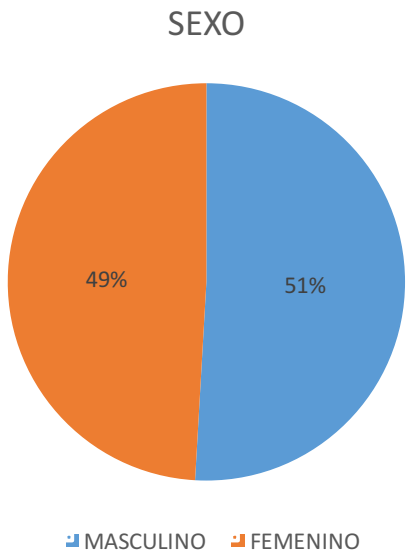

Figura 1. Distribución gráfica de frecuencia de sexos en pacientes estudiados con GCP.

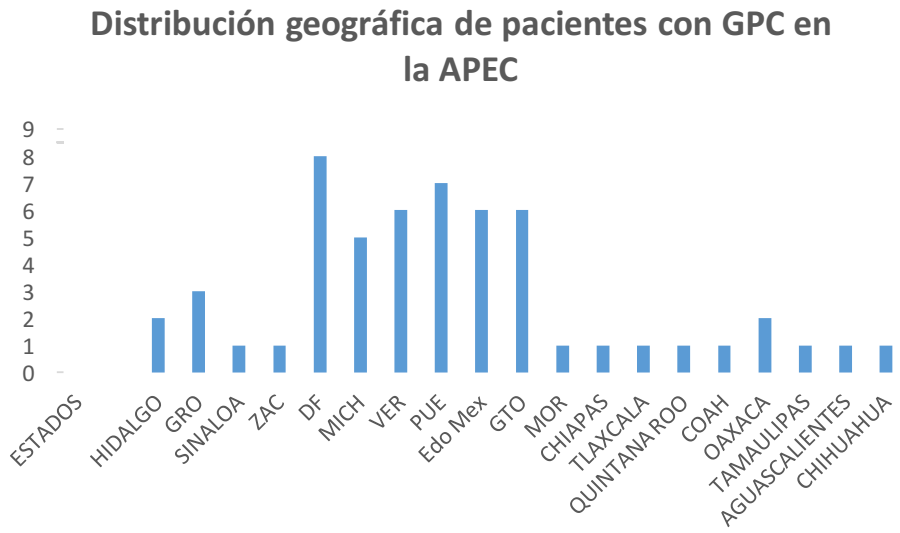

Figura 2. Distribución geográfica de pacientes estudiados con GCP

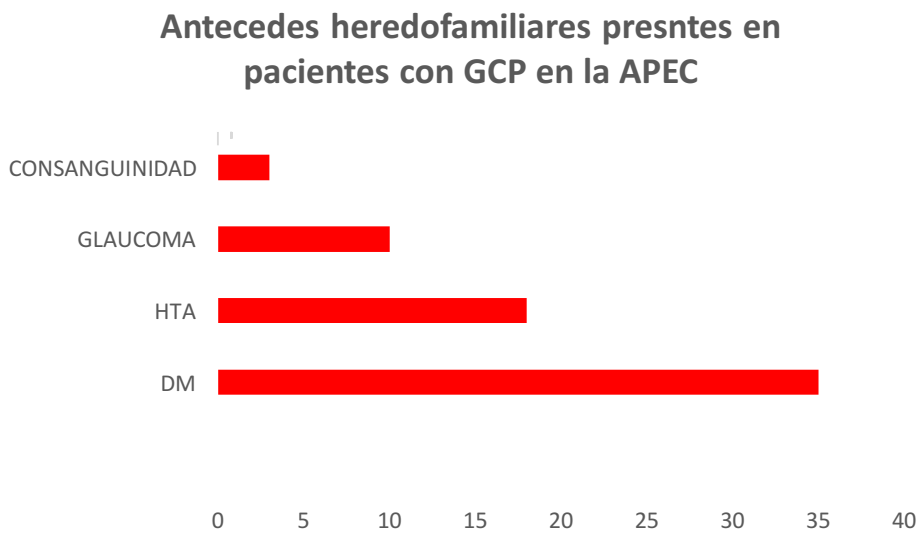

Figura 3. Frecuencia de antecedentes heredofamiliares presente en los pacientes revisados

Variable	n(%)
Vía de nacimiento	
Parto	27(49.09%)
Cesárea	28(50.9%)
Peso	3.182 kg
Talla	50 cm
APGAR	
9;9	9(16.3%)
8;9	4(7.27%)
7;8	1(5.5%)
Necesidad de Oxígeno	6(10.9%)

Tabla 4. Características neonatales en pacientes con diagnóstico de GCP en APEC.

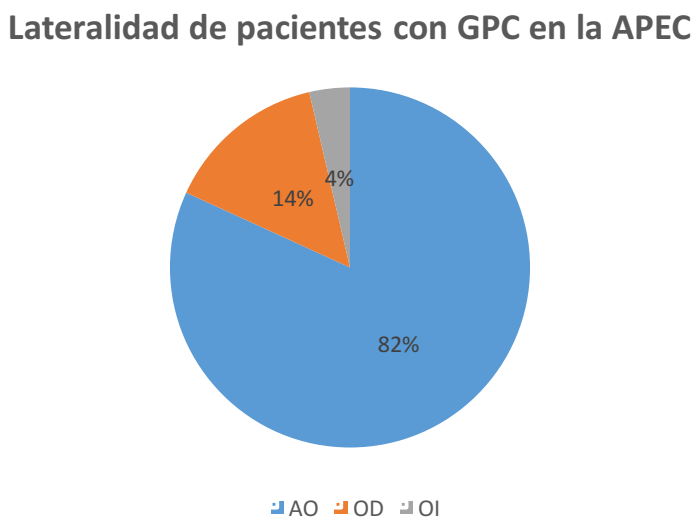

Figura 5. Frecuencia de lateralidad en los pacientes revisados

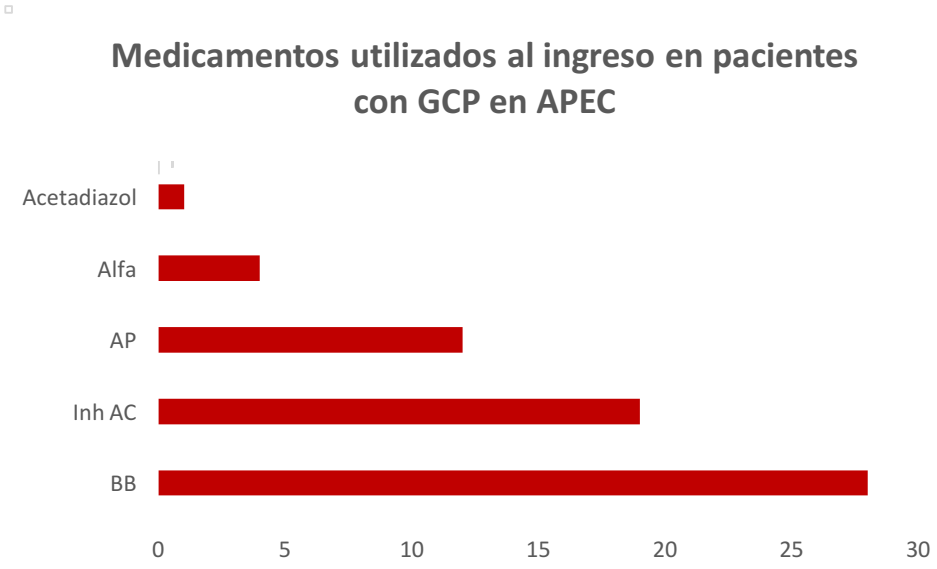

Figura 6. Medicamentos utilizados al ingreso en la APEC

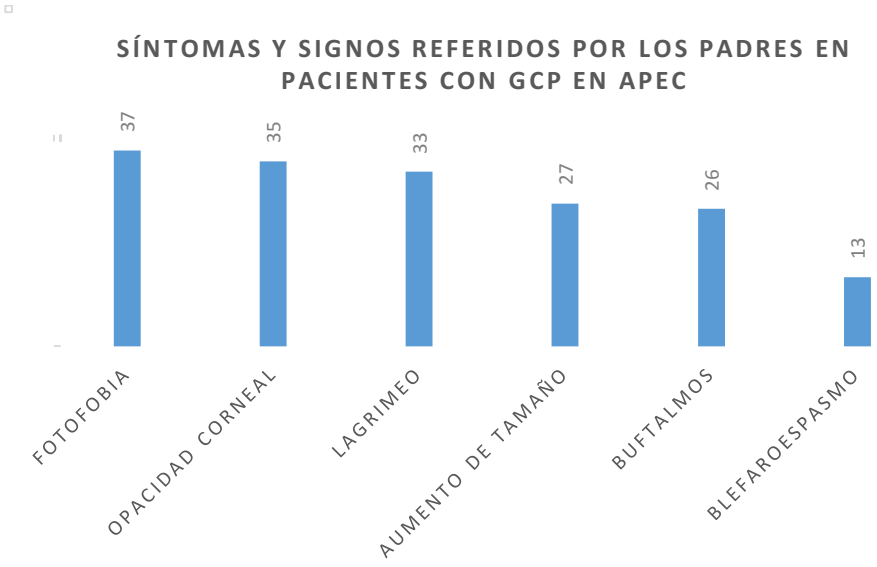

Figura 7. Frecuencia de síntomas y signos referidos por los padres en pacientes con GCP en APEC

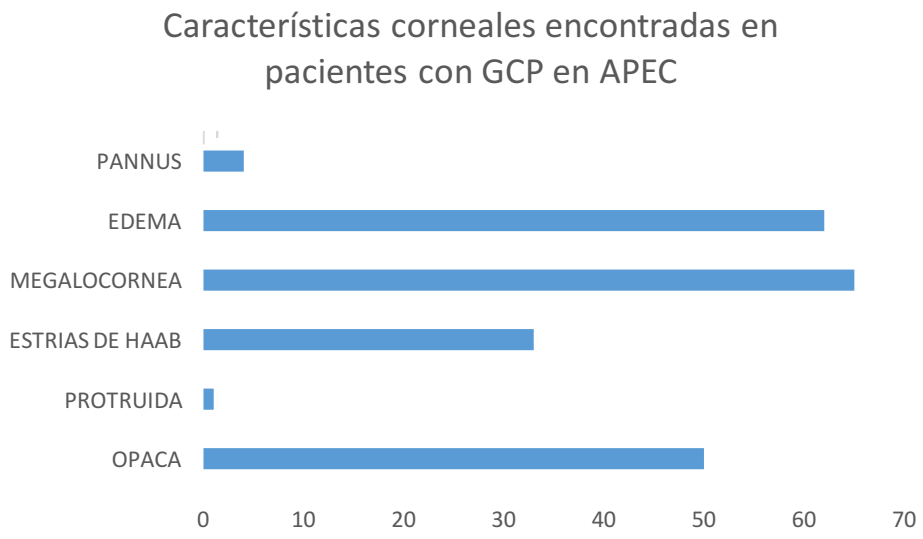

Figura 8. Características corneales en pacientes con GCP en APEC

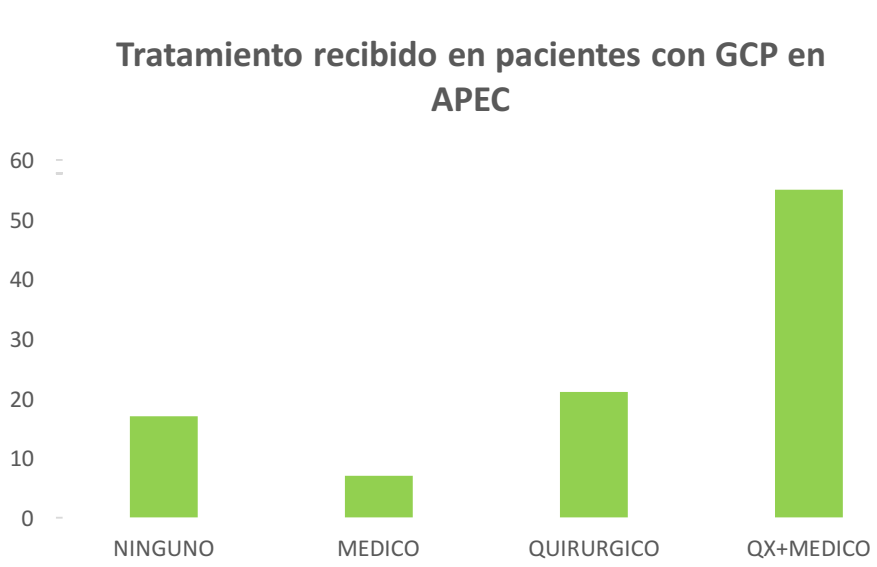

Figura 9. Frecuencia de tratamiento recibido en pacientes con GCP en APEC

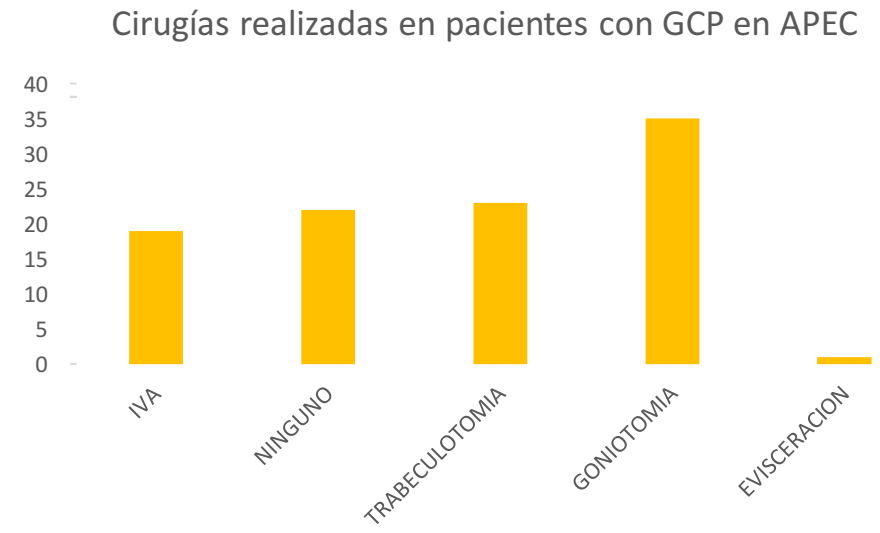

Figura 10. Frecuencia de cirugías recibidas en pacientes con GCP en APEC

DISCUSIÓN

Al analizar los resultados encontramos que solo en 3 de nuestros pacientes (5.45%) existió la presencia de consanguinidad. Se conoce que la enfermedad a menudo se transmite en un patrón autosómico recesivo, y existen reportes que señalan un aumento de hasta 10 veces la patología en ciertos grupos étnicos y religiosos donde las relaciones consanguíneas, especialmente la endogamia entre primos y primos son comunes. Un ejemplo de esto es Arabia Saudita y entre la población gitana ubicada en Eslovaquia, donde 1 de cada 2.500 y 1 de 1.250 recién nacidos se ven afectados, respectivamente.[19] Sin embargo la consanguinidad en países occidentales como Irlanda, Inglaterra o Estados Unidos se ha visto es de 1:10000 a 1:700000 recién nacidos, lo que se relacionaría más con el bajo número de casos con endogamia en nuestra institución[25].

El sexo involucrado no observo prevalencia ni por los hombres ni por las mujeres (51% vs 49%), siendo que la literatura reporta una incidencia predominante por el sexo masculino (aproximadamente 65%) tanto en países occidentales como en países asiáticos.[21]

Es importante señalar que cincuenta madres refieren haber tenido un control prenatal adecuado y no existió alguna complicación durante el mismo que pudiera tener relación con el desarrollo de la enfermedad. Así mismo, no existió relación alguna en cuanto a la vía del nacimiento, peso, talla, clasificación en la escala de APGAR y uso de oxígeno.

El involucro bilateral observado en la gran mayoría de nuestros pacientes (82%) coincide con lo reportado mundialmente. [3,4,8,12,21,23,24,25]. En cuanto a los síntomas incluidos en la triada clásica[21] (epifora,fotofobia y blefaroespasmo) únicamente los dos primeros pudieron ser observados en la gran mayoría de nuestros casos, sin embargo la presencia de blefaroespasmo fue el síntoma reportado con menor frecuencia dentro de los interrogados en nuestra población estudiada.

Ha destacar también, lo difícil que resulta la cuantificación de la agudeza visual (AV) así como de la presión intraocular (PIO) en estos casos. En la primera, la cuantificación de la AV únicamente puede ser basada en la adaptación a la luz en la mayoría de las situaciones debido a la edad de los pacientes. Así mismo, se ha comprobado que existen diversas sustancias como la succinilcolina o la ketamina que pudieran elevar la PIO durante la exploración bajo anestesia e inclusive existen otras como el halotano[21] que pudieran disminuir la misma, por lo que la medición estricta puede resultar un problema.

La realización de gonioscopía es ampliamente descrita en la literatura como parte de la exploración integral en pacientes con diagnóstico de GCP[26]. Sin embargo, únicamente en 6 de nuestros pacientes pudo ser llevada a cabo, debido en su gran mayoría a la opacidad de la córnea o a la irregularidad de la superficie, por lo que la inserción anterior del iris en la malla trabecular no pudo ser documentada.

Las manifestaciones corneales descritas en la mayoría de las publicaciones coinciden con lo encontrado en nuestros pacientes (megalocornea, edema, y estrías de haab) y el aumento de diámetro corneal (media encontrada en nuestros pacientes de 12.9 mm vs 12 mm lo reportado en pacientes sanos a partir de un año)[19] observado nos hace concluir su importancia a la hora de sospechar en el diagnóstico.

Por último, en cuanto al tratamiento médico se observó una prevalencia importante en el uso de betabloqueadores e inhibidores de la anihidrasa carbónica como parte del manejo de la patología ya fuera previamente o tras la cirugía. Ambos se han encontrado superiores en cuanto al control de la PIO en el GCP en comparación con los análogos de prostaglandina (diferente mecanismo de acción), sin embargo se debe tener cuidado con los efectos adversos que se han reportado: apnea en el caso del primero y supresión del crecimiento en el caso del segundo[21].

Es importante señalar que debido a la anomalías anatómicas del ángulo de drenaje anterior, el tratamiento médico tiene un papel limitado en el control de la PIO en el GCP, por lo que en gran medida este debe ser únicamente utilizado como tratamiento de apoyo. En el caso de nuestros pacientes únicamente 78 ojos recibieron un tratamiento quirúrgico, mientras que en 17 ojos no existió ninguna médida qurúrgica realizada creemos debido a la falta de respuesta de los padres a seguir un control por parte de la institución. Al dar seguimiento a nuestros pacientes a un año solo en 5 ojos hubo la necesidad de realizar una segunda intervención por lo que se comprueba que el tratamiento quirúrgico siempre debe ser considerado como de primera línea.

CONCLUSIONES

El glaucoma congénito primario produce ceguera y usualmente no responde adecuadamente al tratamiento médico, por lo que exige un diagnóstico precoz y un tratamiento quirúrgico relativamente urgente al poder ocasionar graves secuelas morfológicas y funcionales La detección temprana es clave para aspirar a un mejor pronóstico, sin embargo esto puede ser difícil en etapas tempranas por lo que se debe tener un alto índice de sospecha clínica seguido de una historia detallada y un examen clínico bien ejecutado. Los signos y síntomas presentes en los pacientes mexicano con GCP son similares a los descritos en la literatura internacional.

Actualmente existe diversos procedimientos quirúrgicos como la goniotomía o la trabeculotomía que ofrecen altas tasas de éxito ofreciendo a los pacientes un pronóstico visual bueno a corto, mediano y largo plazo.

BIBLIOGRAFÍA

1. Campos-Mollo E, Moral-Cazalla R, Belmonte-Martinez J. Combined trabeculotomy-trabeculectomy as the initial surgical procedure of primary developmental glaucoma. Arch Soc Esp Oftalmol 2008; 83: 479-486.

2. Maul E, Strozzi L, Muñoz C, Reyes C. The outflow pathway in congenital glaucoma. Am J Ophthalmol 1980; 89: 667-673.

3. Qiao CY, Wang L, Tang X, Wang T, Yang D, Wang N. Epidemiology of hospitalized pediatric glaucoma patients in Beijing Tongren Hospital. Chin Med J 2009; 122 (10): 1162-1166.

4. Taylor RH, Ainsworth JR, Evans AR, Levin AV. The Epidemiology of Pediatric Glaucoma: The Toronto Experience. J of AAPOS 1999 oct; 3(5): 308-315.

5. Levy J, Carmi R, Rosen S, Lifchitz T. Primary Congenital Glaucoma Presenting Within the First Three Months of Life in a Bedouin Population. J Glaucoma, 2005 april; 14(2): 139-144.

6. Lin Ho C, Walton DS. Management of childhood glaucoma. Curr Opin Ophthalmol. 2004 Lippincott Williams & Wilkins. 15: 460-464.

7. Ou Y, Yu F, Law SK, Coleman AL, Caprioli J. Outcomes of Ahmed Glaucoma Valve Implantation in Children With Primary Congenital Glaucoma. Arch ophthalmol 2009 Nov, 127 (11): 1436-1441.

8. Aponte EP, Diehl N, Mohney BG. Incidence and Clinical Characteristics of Childhood Glaucoma: A Population-Based Study. Arch Ophthalmol 2010 april; 128(4): 478-482.

9. Papadopoulos M, Cable N, Rahi J, Khaw PT, and the BIG Eye Study Investigators. The British Infantile and Childhood Glaucoma (BIG) Eye Study. IOVS, 2007 september; 48 (9): 4100-4106.

10. Walton DS. Primary congenital open-angle glaucoma. In: Chandler PA, Grant WM, eds. *Glaucoma*. 2nd ed. Philadelphia: Lea & Febiger; 1979: 329-343.

11. Gilbert CE, Canovas R, Kocksch de Canovas R, Foster A. Causes of blindness and severe visual impairment in children. In: Johnson GJ, Minassain DC, Weale RA, West SK, eds. *The Epidemiology of the Eye Disease.* 2nd ed. London: Edward Arnold Ltd.; 2003: 260-286.

12. Barsoum-Homsy M, Chevrette L. Incidence and Prognosis of Childhood Glaucoma: A Study of 63 Cases. Ophthalmol 1986 oct; 93 (10): 1323-1327.

13. Elder MJ. Congenital glaucoma in the West Bank and Gaza Strip. Br J Ophthalmol 1993; 77- 413-416.

14. Chen TC, Bhatia LS, Walton DS. Ahmed valve surgery for refractory pediatric glaucoma: a report of 52 eyes. J Pediatr Ophthalmol Strabismus. 2005 sep-oct; 42(5): 274-83.

15. Tanimoto SA and Brandt JD. Options in pediatric glaucoma after angle surgery has failed. Curr Opin Ophthalmol. 2006. Lippincott Williams & Wilkins. 17: 132-137.

16. Grehn F. Congenital glaucoma surgery: a neglected field in ophthalmology? Br J Ophthalmol 2008, 92(1): 1-2.

17. Oberacher I., Prasser C., Evolution of central corneal thickness in children with congenital glaucoma requiring glaucoma surgery, Graefes Arch Clin Exp Ophthalmol 2008, 246: 397-403.

18. Jiménez Maya M. Luis, Flores Tapia Irma, Gil Carrasco Félix. Implante de válvula de Ahmed en pacientes con glaucoma congénito. Rev. Mex. Oftalmol 2000; 74(2): 54-8.

19. Daniel B. Moore, MD, Oren Tomkins, MD, PhD, and Itay Ben-Zion, MD. A Review of Primary Congenital Glaucoma in the Developing World. Survey Of Ophthalmology Volume 58 Number 3 May–June 2013.

20. Sing-Hui Lim, Khanh-Nhat Tran-Viet, Tammy L. Yanovitch, Sharon F. Freedman, Thomas Klemm, Whitney Call, Caldwell Powell, Ajay Ravichandran, Ravikanth Metlapally, Erica B. Nading, Steve Rozen, And Terri L. Young. CYP1B1, MYOC, and LTBP2 Mutations in Primary Congenital Glaucoma Patients in the United States. American Journal of Ophthalmology VOL. 155, NO. 3.

21. Julia Yan Yu Chan, Bonnie NK Choy, Alex LK Ng, Jennifer WH Shum. Review on the Management of Primary Congenital Glaucoma. Journal of Current Glaucoma Practice, September-December 2015;9(3):92-99

22. Farhan F. Alanazi, Jonathan C. Song, Ahmed Mousa, Jose Morales, Sami Al Shahwan, Sami Alodhayb, Ibrahim Al Jadaan, Shahira Al-Turkmani, And Deepak P. Edward. Primary and Secondary Congenital Glaucoma: Baseline Features From a Registry at King Khaled Eye Specialist Hospital, Riyadh, Saudi Arabia. American Journal Of Ophthalmology. Vol. 155, No. 5.

23. Marilita M. Moschos, Eirini Nitoda, Isabelle Fenzel, Xuefei Song, Achim Langenbucher, Barbara Kaesmann, Berthold Seitz, Zisis Gatzioufas. Prognostic factors of pediatric glaucoma: a retrospective study. Springer Science+Business Media B.V., part of Springer Nature 2018.

24. Fang Ko, Maria Papadopoulos, Peng T. Khaw. Primary congenital glaucoma. Progress in Brain Research, Volume 221, ISSN 0079-6123.

25. Tamcelik N, Atalay E, Bolukbasi S, Çapar O, Ozkok A. Demographic features of subjects with congenital glaucoma. Indian J Ophthalmol 2014 May;62(5):565-569.

26. Papadopoulos M, Edmunds B, Chiang M, Mandal A, Grajewski AL, Khaw PT. Glaucoma Surgery in Children. In: Weinreb RN, Grajewski A, Papadopoulos M, Grigg J, Freedman S, editors. Childhood Glaucoma. WGA Consensus Series–9. Amsterdam: Kugler Publications; 2013. pp 95-134