

BIBLIOTECA CENTRAL

11201
32

UNIVERSIDAD NACIONAL AUTONOMA DE
MEXICO.

DIVISION DE ESTUDIOS DE POSTGRADO DE LA
FACULTAD DE MEDICINA.

HOSPITAL GENERAL DE MEXICO O.D.S.S.

BIBLIOTECA CENTRAL

**“ MIOPATIA HIPERTIROIDEA: PRESENTACION
DE UN CASO CLINICO SUBAGUDO “**

285706

TESIS QUE PARA OBTENER EL TITULO DE
ANATOMOPATÓLOGO.

PRESENTA:

DR. CARLOS UGARTE BRIONES.

MEXICO D.F. DEL AÑO 2000.

BIBLIOTECA CENTRAL



Universidad Nacional
Autónoma de México

Dirección General de Bibliotecas de la UNAM

Biblioteca Central



UNAM – Dirección General de Bibliotecas
Tesis Digitales
Restricciones de uso

DERECHOS RESERVADOS ©
PROHIBIDA SU REPRODUCCIÓN TOTAL O PARCIAL

Todo el material contenido en esta tesis esta protegido por la Ley Federal del Derecho de Autor (LFDA) de los Estados Unidos Mexicanos (México).

El uso de imágenes, fragmentos de videos, y demás material que sea objeto de protección de los derechos de autor, será exclusivamente para fines educativos e informativos y deberá citar la fuente donde la obtuvo mencionando el autor o autores. Cualquier uso distinto como el lucro, reproducción, edición o modificación, será perseguido y sancionado por el respectivo titular de los Derechos de Autor.



UNIVERSIDAD NACIONAL
AUTÓNOMA DE
MÉXICO

DR. HECTOR ABELARDO RODRIGUEZ MARTINEZ.
PROFESOR TITULAR DEL CURSO UNIVERSITARIO
POSTGRADO EN LA ESPECIALIDAD DE
ANATOMIA PATOLOGICA.
HOSPITAL GENERAL DE MEXICO O.D. S.S.

DR. JUAN SORIANO ROSAS
TUTOR



FACULTAD DE MEDICINA
Sec. de Serv. Escolares

NOV. 22 2008

Unidad de Servicios Escolares
Unidad de Posgrado

DR. CARLOS UGARTE BRIONES
SUSTENTANTE.

VISTA MEDICA DEL HOSPITAL GENERAL DE MEXICO, S.S.

Vol. 62, Núm. 4 • Octubre-Diciembre 1999

Editorial

- 237 **Semblanza del Doctor Eduardo Liceaga**
Jorge Escotto Velázquez

Trabajos de Investigación

- 240 **Tumor de células gigantes de hueso. Aspectos generales de 11 casos**
José Mario de la Garza N, Cosme A Ceccopieri, Humberto Cruz Ortiz,
Luis R Díaz Rodríguez, Rogelio Martínez Macías
- 245 **Supervivencia de pacientes oncológicos en una unidad de cuidados
intensivos**
Alberto Serrano O, Raquel Gerson, Mario Álvarez, Ángel Murillo,
Carlos Guzmán
- 251 **Inhibición de las fasciculaciones producidas por la succinilcolina mediante
sulfato de magnesio**
Alfonso Estrada-Gutiérrez, Martha Leyva-Ramírez, Patricia López-Herranz
- 255 **Restauración estética del cuello en el paciente masculino**
Antonio Fuente del Campo, Yanko Castro Govea, Pilar Cedillo Ley

Trabajos de revisión

- 263 **Mapas conceptuales. Un recurso didáctico**
Vicente B Cerecedo Cortina, José Antonio Irizar Rojas,
Guadalupe Castillo Robles, Minerva Lazos Ochoa
- 273 **Traslación bacteriana en el paciente grave**
Raúl Carrillo Esper, Fernando Neil Núñez Monroy

Casos clínicos

- 279 **Hemangioblastoma de la unión cervicomedular y torácico.
Informe de dos casos**
Domingo Stefanoni-Galeazzi, Marcelino Lorenzo-Ruiz,
Alejandro Méndez-Viveros, Aldo Hernández-Valencia,
Francisco Ramos-Sandoval, José de J Gutiérrez-Cabrera
- 284 **Miopatía hipertiroidea. Presentación de un caso de curso clínico subagudo**
Juan Soriano Rosas, Ernesto Carrera González, Yenny Rubio Silva,
Lisset Castro Gómez, Dolores Ríos y Valles V, Beatriz Guevara L,
Carlos Ugarte B

Educación médica continua

- 287 **Infectología pediátrica**
Beatriz Anzures López

Historia de la medicina

- 295 **Sr. Dr. Don Alonso Núñez de Haro y Peralta, Arzobispo-Virrey de la
Nueva España y fundador del Hospital General de San Andrés**
Vicente B Cerecedo Cortina, José Felipe Cerecedo Olivares,
Guadalupe Castillo Robles

- 300 **Instrucciones para los autores**

- 304 **Índice analítico del volumen 62, 1999**



Indizada e incluida en:

Base de datos sobre Literatura
Latinoamericana en Ciencias
de la Salud (LILACS);
International Serial Data System;
Periódico-Índice de Revistas
Latinoamericanas en
Ciencias-CICU-UNAM;
CCPS-CONACYT;
Bibliomex Salud;
Ulrich's International Directory

Completada e incluida en:

CD-ROM de LILACS y
Disco compacto ARTEMISA
(CD-ROM) del CENDES

En INTERNET, completada
en el Índice Mexicano de
Revistas Biomédicas (IMBIOMED):
www.imbiomed.com.mx



miopatía hipertiroidea. Presentación de un caso de curso clínico subagudo

Man Soriano Rosas,* Ernesto Carrera González,*
Luis Rubio Silva,** Lisset Castro Gómez,*
Luis Flores Ríos y Valles V,* Beatriz Guevara L,*** Carlos Ugarte B****

RESUMEN

Se presenta el primer caso de miopatía hipertiroidea en autopsia en el Hospital General de México. Se trata de un hombre de 33 años con enfermedad de Graves-Basedow, quien 30 días antes de su muerte presentó debilidad muscular importante de miembros pélvicos y torácicos, además de disfagia y disfonía. Murió con datos de insuficiencia respiratoria. En los exámenes de laboratorio presentó hipopotasemia. En la autopsia se encontró adelgazamiento, exoftalmos leve, bocio hiperplásico difuso, así como atrofia, infiltración grasa y vacuolación focal en los músculos. Las miopatías relacionadas con hipo e hiperfunción tiroidea son poco frecuentes y recuerdan otras alteraciones musculares primarias y secundarias.

Palabras clave: Miopatía tiroidea, enfermedad de Graves-Basedow.

ABSTRACT

A case of thyrotoxic myopathy autopsied in the General Hospital of Mexico is reported. A 33 years old man with Graves-Basedow disease, he had weakness of arms and legs, dysphagia and disphonia, he presented respiratory failure and died. The laboratory analysis showed low serum potassium level. At autopsy he was found thin with slight exophthalmos, diffuse hyperplasic goiter and atrophy, fat infiltration and focal vacuoles in muscle. The myopathies related with thyroid hyper and hypofunction are rare and it can mimic other primary or secondary muscle disease.

Key words: Thyrotoxic myopathy, Graves-Basedow disease.

INTRODUCCIÓN

Las primeras descripciones de hipertiroidismo relacionadas con alteraciones musculares fueron hechas por Graves y poco después por Basedow en 1835 y 1840.¹ Sin embargo, quienes caracterizaron a la miopatía tirotóxica fueron Whitfield y Hudson en 1961.² Las primeras descripciones histopatológicas

fueron hechas por Azkanazy en 1898 quien encontró infiltración grasa, atrofia de las fibras musculares y pérdida de las estriaciones.³

La miopatía tiroidea es poco frecuente; en general, es más común en mujeres (relación 3:1); la edad media de presentación es a los 36 años. Inicialmente afecta los músculos proximales (63%), seguido de lesión de músculos distales (46%); en ocasiones hay afección bulbar y presenta dificultad para hablar, ronquera y disfagia.^{4,5} Otra forma de afección en pacientes con enfermedades tiroideas es la parálisis periódica que se presenta con mayor frecuencia en personas asiáticas y generalmente cursa con hipopotasemia.^{2,7} También se ha relacionado con otras enfermedades como la miastenia gravis que fue descrita inicialmente por Rennie en

* Unidad de Patología, Hospital General de México (HGM) y Facultad de Medicina, Universidad Nacional Autónoma de México (UNAM).

** Servicio de Endocrinología, HGM.

*** Servicio de Patología, Hospital General de Ticomán y Facultad de Medicina, UNAM.

**** Instituto Nacional de Cardiología.



miopatía hipertiroidea. Presentación de un caso de curso clínico subagudo

San Soriano Rosas,* Ernesto Carrera González,*
Luis Rubio Silva,** Lisset Castro Gómez,*
Alejandra Flores Ríos y Valles V,* Beatriz Guevara L,*** Carlos Ugarte B****

RESUMEN

Se presenta el primer caso de miopatía hipertiroidea en autopsia en el Hospital General de México. Se trata de un hombre de 33 años con enfermedad de Graves-Basedow, quien 30 días antes de su muerte presentó debilidad muscular importante de miembros pélvicos y torácicos, además de disfagia y disfonía. Murió con datos de insuficiencia respiratoria. En los exámenes de laboratorio presentó hipopotasemia. En la autopsia se encontró adelgazamiento, exoftalmos leve, bocio hiperplásico difuso, así como atrofia, infiltración grasa y vacuolación focal en los músculos. Las miopatías relacionadas con hipo e hiperfunción tiroidea son poco frecuentes y recuerdan otras alteraciones musculares primarias y secundarias.

Palabras clave: Miopatía tiroidea, enfermedad de Graves-Basedow.

SECRETARÍA DE SALUD

ABSTRACT

HOSPITAL GENERAL DE MÉXICO

ORGANISMO DESCENTRALIZADO



DIRECCIÓN DE ENSEÑANZA

ABSTRACT
A case of thyrotoxic myopathy autopsied in the General Hospital of Mexico is reported. A 33 years old man with Graves-Basedow disease, he had weakness of arms and legs, dysphagia and disphonia, he presented respiratory failure and died. The laboratory analysis showed low serum potassium level. At autopsy he was found thin with slight exophthalmos, diffuse hyperplastic goiter and atrophy, fat infiltration and focal vacuoles in muscle. The myopathies related with thyroid hyper and hypofunction are rare and it can mimic other primary or secondary muscle disease.

Palabras clave: Thyrotoxic myopathy, Graves-Basedow disease.

INTRODUCCIÓN

Las primeras descripciones de hipertiroidismo relacionadas con alteraciones musculares fueron hechas por Graves y poco después por Basedow en 1835 y 1840.¹ Sin embargo, quienes caracterizaron a la miopatía tirotóxica fueron Whitfield y Hudson en 1961.² Las primeras descripciones histopatológicas

fueron hechas por Azkanazy en 1898 quien encontró infiltración grasa, atrofia de las fibras musculares y pérdida de las estriaciones.³

La miopatía tiroidea es poco frecuente; en general, es más común en mujeres (relación 3:1); la edad media de presentación es a los 36 años. Inicialmente afecta los músculos proximales (63%), seguido de lesión de músculos distales (46%); en ocasiones hay afección bulbar y presenta dificultad para hablar, ronquera y disfagia.^{4,5} Otra forma de afección en pacientes con enfermedades tiroideas es la parálisis periódica que se presenta con mayor frecuencia en personas asiáticas y generalmente cursa con hipopotasemia.^{2,7} También se ha relacionado con otras enfermedades como la miastenia gravis que fue descrita inicialmente por Rennie en

* Unidad de Patología, Hospital General de México (HGM) y Facultad de Medicina, Universidad Nacional Autónoma de México (UNAM).

** Servicio de Endocrinología, HGM.

*** Servicio de Patología, Hospital General de Ticomán y Facultad de Medicina, UNAM.

**** Instituto Nacional de Cardiología.

08 y que se presenta con mayor frecuencia en pacientes hipotiroideos.^{8,9}

En los enfermos con hipotiroidismo, la característica más importante es la atrofia y el depósito de mucopolisacáridos en los músculos, provocando mixedema. Existen además algunos síndromes en niños con hipotiroidismo, como son el síndrome de Kocher-DeRonde o el síndrome de Hoffman.¹⁰⁻¹²

DESCRIPCIÓN DEL CASO

Formamos el primer caso de miopatía tiroidea en autopsia en el Hospital General de México, que presentó un curso subagudo. Se trató de un hombre de 33 años de edad, quien presentó leve exoftalmos, taquicardia, sudoración y pérdida de peso. Veinte días antes de su muerte, presentó debilidad e instalación progresiva que llegó a ser importante en los miembros pélvicos; al parecer había sufrido



Figura 1. Tiroides con hiperplasia y abundante tejido linfocitario formando folículos.




Figura 2. Folículos tiroideos con formación de pseudopapilas.

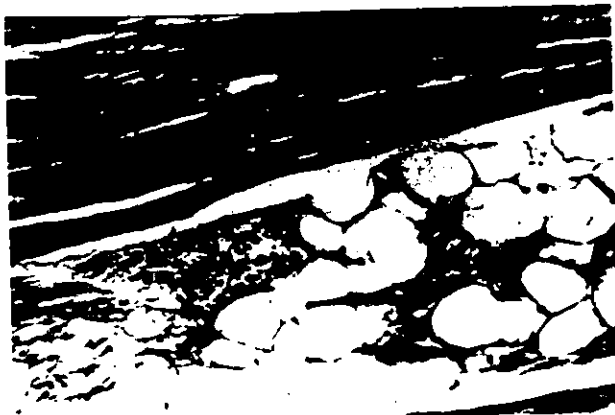

Figura 3. Músculo esquelético con infiltración adiposa y fibras musculares atróficas.



Figura 4. Músculo esquelético con pérdida de las estriaciones y escasa vacuolación en el sarcoplasma.

de cuadros semejantes antes que remitían en forma espontánea. El último cuadro lo tuvo tres días antes de su ingreso cuando además de presentar debilidad en extremidades inferiores, se manifestó también en las superiores; se agregó además, disfagia y disfonía. Falleció con datos de insuficiencia respiratoria. En la autopsia se encontró el cuerpo adelgazado, con leve exoftalmos, aumento moderado de tamaño y peso de la glándula tiroides, que al corte mostraba un aspecto "carnoso". Los pulmones tenían zonas focales de hemorragia. Los músculos esqueléticos estaban atróficos.

Microscópicamente, la glándula tiroides mostró folículos ligeramente dilatados, con hiperplasia focal del epitelio, con formacionesseudopapilares, además de focos de infiltración de linfocitos que forman folículos linfocitarios, algunos con centros germinales (Figuras 1 y 2). En los pulmones se observaron algu-

08 y que se presenta con mayor frecuencia en pacientes hipotiroideos.^{8,9}

En los enfermos con hipotiroidismo, la característica más importante es la atrofia y el depósito de mucopolisacáridos en los músculos, provocando mixedema. Existen además algunos síndromes en niños con hipotiroidismo, como son el síndrome de Kocher-DeRonde o el síndrome de Hoffman.¹⁰⁻¹²

DESCRIPCIÓN DEL CASO

Formamos el primer caso de miopatía tiroidea en autopsia en el Hospital General de México, que presentó un curso subagudo. Se trató de un hombre de 33 años de edad, quien presentó leve exoftalmos, taquicardia, sudoración y pérdida de peso. Pocos días antes de su muerte, presentó debilidad e instalación progresiva que llegó a ser importante en los miembros pélvicos; al parecer había sufrido



Figura 1. Tiroides con hiperplasia y abundante tejido linfocitario formando folículos.




Figura 2. Folículos tiroideos con formación de pseudopapilas.



Figura 3. Músculo esquelético con infiltración adiposa y fibras musculares atróficas.




Figura 4. Músculo esquelético con pérdida de las estriaciones y escasa vacuolación en el sarcoplasma.

do de cuadros semejantes antes que remitían en forma espontánea. El último cuadro lo tuvo tres días antes de su ingreso cuando además de presentar debilidad en extremidades inferiores, se manifestó también en las superiores; se agregó además, disfagia y disfonía. Falleció con datos de insuficiencia respiratoria. En la autopsia se encontró el cuerpo adelgazado, con leve exoftalmos, aumento moderado de tamaño y peso de la glándula tiroides, que al corte mostraba un aspecto "caroso". Los pulmones tenían zonas focales de hemorragia. Los músculos esqueléticos estaban atróficos.

Microscópicamente, la glándula tiroides mostró folículos ligeramente dilatados, con hiperplasia focal del epitelio, con formaciones pseudopapilares, además de focos de infiltración de linfocitos que forman folículos linfocitarios, algunos con centros germinales (Figuras 1 y 2). En los pulmones se observaron algu-

nos sacos alveolares con abundantes eritrocitos. En los músculos esqueléticos se encontró infiltración adiposa en forma irregular, atrofia de las fibras musculares, pérdida de las estriaciones y ocasionalmente vacuolación en el sarcoplasma (*Figuras 3 y 4*).

DISCUSIÓN

A pesar de que la etiología de las alteraciones musculares en individuos con hipertiroidismo e hipotiroidismo permanecen sin conocerse en forma completa, existen varios factores que se han estudiado y que probablemente participen en su producción.

Algunos investigadores sugieren que el receptor B de catecolamina del sistema AMPc y la calmodulina están aumentados en los músculos de individuos hipertiroideos y disminuidos o suprimidos en el hipotiroidismo.^{1,14}

Otros estudios muestran que en el hipertiroidismo existe un defecto en el transporte de energía atribuido a falta de acoplamiento de la fosforilación oxidativa; además se ha visto que existe alteración en el transporte activo de sodio y potasio por las membranas de las células musculares.

Es también conocido que las hormonas tiroideas actúan sinérgicamente con aminas biogénicas en los sitios receptores de membrana plasmática para promover la activación del sistema adenil ciclasa.¹⁵

Una alteración constante de los individuos con miopatía tiroidea es que cursan con hipopotasemia generalmente importante, en cambio se ha encontrado elevación del calcio y el magnesio.¹⁶⁻¹⁸

Otros autores han mencionado que las hormonas esteroideas pueden participar en la miopatía tiroidea por el hecho que algunas formas clínicas son más frecuentes en hombres con atrofia testicular.

Por el momento podemos decir que la miopatía tiroidea es probablemente un efecto directo del aumento en la concentración de hormonas tiroideas circulantes, en donde la atrofia es producida por la acción de las hormonas tiroideas con un incremento de la actividad lisosomal y liberación de aminoácidos. La debilidad muscular se produce por combinación de factores que incluyen disminución en la excitabilidad de la membrana, con disminución del índice de relajación, así como alteraciones en los electrolitos con afección en la función de la bomba de sodio potasio.²¹

Morfológicamente, los cambios en los músculos son inespecíficos. Con microscopía de luz, se describen atrofia de las fibras, pérdida de estriaciones y vacuolas. Con la microscopía electrónica, las vacuolas corresponden a dilatación del retículo endoplásmico

rugoso; otros cambios son alteraciones mitocondriales con formación de inclusiones rectangulares.^{19,20}

El caso que informamos es poco usual por el cuadro clínico subagudo en un individuo que no recibió tratamiento para su estado hipertiroideo ya que las manifestaciones musculares no se relacionaron con el exoftalmos y el bocio hiperplásico difuso.

BIBLIOGRAFÍA

1. Basedow CA Von. Exophthalmos durch hypertrophie des Zellgewebes in der Augenhöhle. *Wshr Ges Heil* 1895; 6: 97.
2. Whitfield AG, Hudson WA. Chronic thyrotoxic myopathy. *Quart J Med* 1961; 30: 257.
3. Askanazy M. Pathologisch-anatomische Geitrage zur Kenntniss des Morbus Basedowii, insbesondere uber die deabei auftretende Muskelkrankung. *Dtsch Arch Klin Med* 1898; 61: 118.
4. Ramsay ID. Electromyography in thyrotoxicosis. *Quart J Med* 1965; 34: 255.
5. Ramsay ID. Muscle dysfunction in hyperthyroidism. *Lancet* 1966; 11: 931.
6. Fosenfeld M. Acute Aufsteigende Lahmung bei Morbus Basedos. *Berl Klin Wchnschr* 1902; 39: 538.
7. Robertson EG. Thyrotoxic periodic paralysis. *Aust Ann Med* 1954; 3: 182.
8. Rennie GE. Exophthalmic goitre combined with myasthenia gravis. *Rev Neurol Psychiat* 1908; 6: 229.
9. Sahay BM, Blendis LM, Greene R. Relation between myasthenia gravis and thyroid disease. *Brit Med J* 1965; 1: 762.
10. Astrom KE, Kugelberg E, Muller R. Hypothyroid myopathy. *Arch Neurol* 1961; 5: 472.
11. Bowers C.Y, Gordon D. L. And Segaloff A. The myxedema reflex in infants and children with hypothyroidism. *J Pediat* 1959; 54: 46.
12. Barkheiser SW. Adult hypothyroidism: report of an advanced case with autopsy study. *L Clin Endocrinol* 1955; 15: 44.
13. Uusitupa M. Beta-blockade, myopathy an thyrotoxicosis. *Brit Med J* 1980; 19: 183.
14. Grosaman W, Robin N. The enhance myocardial contractility of thyrotoxicosis. Role of the beta adrenergic receptors. *Ann Intern Med* 1971; 74: 869-874.
15. Kendal/Taylor P, Turnbull DM. Endocrine myopathies. *Brit Med J* 1983; 287: 705-709.
16. Kammer GM. Acute bulbar muscle dysfunction and hyperthyroidism. *Am J Med* 1974; 56: 464-470.
17. García GI, Ciudad BJ. Thyrotoxic periodic paralysis in a Spanish male. *Rev Clin Esp* 1995; 195 (5): 302-303.
18. Hosojima H Iwasaki. Rhabdomyolysis accompanying thyroid crisis: an autopsy case report. *Intern Med* 1992; 10: 1233-1235.
19. Engel AG. Electron microscopic observations in thyrotoxic an corticoesteroid induce myopathies. *Mayo Clin Proc* 1966; 41: 785.
20. Lloreta J. Hyperthyroid myopathy with mitochondrial paracrystalline rectangular inclusions. *Ultrastruct Pathol* 1996; 20 (1): 61-65.
21. Ramsay I. *Thyroid disease and muscle dysfunction*. Chicago: Medical Year Book, Medical Publishers, 1974.

Dirección para correspondencia:

Dr. Juan Soriano Rosas
Hospital General de México
Unidad de Patología
Dr. Balmis 148
Col. Doctores, 06726 México, D.F.
Tel: 55-78-46-08

nos sacos alveolares con abundantes eritrocitos. En los músculos esqueléticos se encontró infiltración adiposa en forma irregular, atrofia de las fibras musculares, pérdida de las estriaciones y ocasionalmente vacuolación en el sarcoplasma (*Figuras 3 y 4*).

DISCUSIÓN

A pesar de que la etiología de las alteraciones musculares en individuos con hipertiroidismo e hipotiroidismo permanecen sin conocerse en forma completa, existen varios factores que se han estudiado y que probablemente participen en su producción.

Algunos investigadores sugieren que el receptor B de catecolamina del sistema AMPc y la calmodulina están aumentados en los músculos de individuos hipertiroideos y disminuidos o suprimidos en el hipotiroidismo.^{1,14}

Otros estudios muestran que en el hipertiroidismo existe un defecto en el transporte de energía atribuido a falta de acoplamiento de la fosforilación oxidativa; además se ha visto que existe alteración en el transporte activo de sodio y potasio por las membranas de las células musculares.

Es también conocido que las hormonas tiroideas actúan sinérgicamente con aminos biogénicas en los sitios receptores de membrana plasmática para promover la activación del sistema adenil ciclasa.¹⁵

Una alteración constante de los individuos con miopatía tiroidea es que cursan con hipopotasemia generalmente importante, en cambio se ha encontrado elevación del calcio y el magnesio.¹⁶⁻¹⁸

Otros autores han mencionado que las hormonas esteroideas pueden participar en la miopatía tiroidea por el hecho que algunas formas clínicas son más frecuentes en hombres con atrofia testicular.

Por el momento podemos decir que la miopatía tiroidea es probablemente un efecto directo del aumento en la concentración de hormonas tiroideas circulantes, en donde la atrofia es producida por la acción de las hormonas tiroideas con un incremento de la actividad lisosomal y liberación de aminoácidos. La debilidad muscular se produce por combinación de factores que incluyen disminución en la excitabilidad de la membrana, con disminución del índice de relajación, así como alteraciones en los electrolitos con afección en la función de la bomba de sodio potasio.²¹

Morfológicamente, los cambios en los músculos son inespecíficos. Con microscopía de luz, se describen atrofia de las fibras, pérdida de estriaciones y vacuolas. Con la microscopía electrónica, las vacuolas corresponden a dilatación del retículo endoplásmico

rugoso; otros cambios son alteraciones mitocondriales con formación de inclusiones rectangulares.^{19,20}

El caso que informamos es poco usual por el cuadro clínico subagudo en un individuo que no recibió tratamiento para su estado hipertiroideo ya que las manifestaciones musculares no se relacionaron con el exoftalmos y el bocio hiperplásico difuso.

BIBLIOGRAFÍA

1. Basedow CA Von. Exophthalmos durch hypertrophie des Zellgewebes in der Augenhohle. *Wshr Ges Heil* 1895; 6: 97.
2. Whitfield AG, Hudson WA. Chronic thyrotoxic myopathy. *Quart J Med* 1961; 30: 257.
3. Askanazy M. Pathologisch-anatomische Geitrage zur Kenntniss des Morbus Basedowii, insbesondere über die dabei auftretende Muskelkrankung. *Dtsch Arch Klin Med* 1898; 61: 118.
4. Ramsay ID. Electromyography in thyrotoxicosis. *Quart J Med* 1965; 34: 255.
5. Ramsay ID. Muscle dysfunction in hyperthyroidism. *Lancet* 1966; 11: 931.
6. Fosenfeld M. Acute Aufsteigende Lahmung bei Morbus Basedos. *Berl Klin Wchnschr* 1902; 39: 538.
7. Robertson EG. Thyrotoxic periodic paralysis. *Aust Ann Med* 1954; 3: 182.
8. Rennie GE. Exophthalmic goitre combined with myasthenia gravis. *Rev Neurol Psychiat* 1908; 6: 229.
9. Sahay BM, Blendis LM, Greene R. Relation between myasthenia gravis and thyroid disease. *Brit Med J* 1965; 1: 762.
10. Astrom KE, Kugelberg E, Muller R. Hypothyroid myopathy. *Arch Neurol* 1961; 5: 472.
11. Bowers C.Y, Gordon D. L. And Segaloff A. The myxedema reflex in infants and children with hypothyroidism. *J Pediat* 1959; 54: 46.
12. Barkheiser SW. Adult hypothyroidism: report of an advanced case with autopsy study. *L Clin Endocrinol* 1955; 15: 44.
13. Uusitupa M. Beta-blockade, myopathy an thyrotoxicosis. *Brit Med J* 1980; 19: 183.
14. Grosaman W, Robin N. The enhance myocardial contractility of thyrotoxicosis. Role of the beta adrenergic receptors. *Ann Intern Med* 1971; 74: 869-874.
15. Kendal/Taylor P, Turnbull DM. Endocrine myopathies. *Brit Med J* 1983; 287: 705-709.
16. Kammer GM. Acute bulbar muscle dysfunction and hyperthyroidism. *Am J Med* 1974; 56: 464-470.
17. Garcia GI, Ciudad BJ. Thyrotoxic periodic paralysis in a Spanish male. *Rev Clin Esp* 1995; 195 (5): 302-303.
18. Hosojima H Iwasaki. Rhabdomyolysis accompanying thyroid crisis: an autopsy case report. *Intern Med* 1992; 10: 1233-1235.
19. Engel AG. Electron microscopic observations in thyrotoxic an corticoesteroid induce myopathies. *Mayo Clin Proc* 1966; 41: 785.
20. Lloreta J. Hyperthyroid myopathy with mitochondrial paracrystalline rectangular inclusions. *Ultrastruct Pathol* 1996; 20 (1): 61-65.
21. Ramsay I. *Thyroid disease and muscle dysfunction*. Chicago: Medical Year Book, Medical Publishers, 1974.

Dirección para correspondencia:

Dr. Juan Soriano Rosas
Hospital General de México
Unidad de Patología
Dr. Balmis 148
Col. Doctores, 06726 México, D.F.
Tel: 55-78-46-08

nos sacos alveolares con abundantes eritrocitos. En los músculos esqueléticos se encontró infiltración adiposa en forma irregular, atrofia de las fibras musculares, pérdida de las estriaciones y ocasionalmente vacuolación en el sarcoplasma (*Figuras 3 y 4*).

DISCUSIÓN

A pesar de que la etiología de las alteraciones musculares en individuos con hipertiroidismo e hipotiroidismo permanecen sin conocerse en forma completa, existen varios factores que se han estudiado y que probablemente participen en su producción.

Algunos investigadores sugieren que el receptor B de catecolamina del sistema AMPc y la calmodulina están aumentados en los músculos de individuos hipertiroideos y disminuidos o suprimidos en el hipotiroidismo.^{1,14}

Otros estudios muestran que en el hipertiroidismo existe un defecto en el transporte de energía atribuido a falta de acoplamiento de la fosforilación oxidativa; además se ha visto que existe alteración en el transporte activo de sodio y potasio por las membranas de las células musculares.

Es también conocido que las hormonas tiroideas actúan sinérgicamente con aminas biogénicas en los sitios receptores de membrana plasmática para promover la activación del sistema adenil ciclasa.¹⁵

Una alteración constante de los individuos con miopatía tiroidea es que cursan con hipopotasemia generalmente importante, en cambio se ha encontrado elevación del calcio y el magnesio.¹⁶⁻¹⁸

Otros autores han mencionado que las hormonas esteroideas pueden participar en la miopatía tiroidea por el hecho que algunas formas clínicas son más frecuentes en hombres con atrofia testicular.

Por el momento podemos decir que la miopatía tiroidea es probablemente un efecto directo del aumento en la concentración de hormonas tiroideas circulantes, en donde la atrofia es producida por la acción de las hormonas tiroideas con un incremento de la actividad lisosomal y liberación de aminoácidos. La debilidad muscular se produce por combinación de factores que incluyen disminución en la excitabilidad de la membrana, con disminución del índice de relajación, así como alteraciones en los electrolitos con afección en la función de la bomba de sodio potasio.²¹

Morfológicamente, los cambios en los músculos son inespecíficos. Con microscopía de luz, se describen atrofia de las fibras, pérdida de estriaciones y vacuolas. Con la microscopía electrónica, las vacuolas corresponden a dilatación del retículo endoplásmico

rugoso; otros cambios son alteraciones mitocondriales con formación de inclusiones rectangulares.^{19,20}

El caso que informamos es poco usual por el cuadro clínico subagudo en un individuo que no recibió tratamiento para su estado hipertiroideo ya que las manifestaciones musculares no se relacionaron con el exoftalmos y el bocio hiperplásico difuso.

BIBLIOGRAFÍA

1. Basedow CA Von. Exophthalmos durch hypertrophie des Zellgewebes in der Augenhöhle. *Wshr Ges Heil* 1895; 6: 97.
2. Whitfield AG, Hudson WA. Chronic thyrotoxic myopathy. *Quart J Med* 1961; 30: 257.
3. Askanazy M. Pathologisch-anatomische Geitrage zur Kenntniss des Morbus Basedowii, insbesondere uber die deabei auftretende Muskelkrankung. *Dtsch Arch Klin Med* 1898; 61: 118.
4. Ramsay ID. Electromyography in thyrotoxicosis. *Quart J Med* 1965; 34: 255.
5. Ramsay ID. Muscle dysfunction in hyperthyroidism. *Lancet* 1966; 11: 931.
6. Fosenfeld M. Acute Aufsteigende Lahmung bei Morbus Basedos. *Berl Klin Wchnschr* 1902; 39: 538.
7. Robertson EG. Thyrotoxic periodic paralysis. *Aust Ann Med* 1954; 3: 182.
8. Rennie GE. Exophthalmic goitre combined with myasthenia gravis. *Rev Neurol Psychiat* 1908; 6: 229.
9. Sahay BM, Blendis LM, Greene R. Relation between myasthenia gravis and thyroid disease. *Brit Med J* 1965; 1: 762.
10. Astrom KE, Kugelberg E, Muller R. Hypothyroid myopathy. *Arch Neurol* 1961; 5: 472.
11. Bowers C.Y, Gordon D. L. And Segaloff A. The myxedema reflex in infants and children with hypothyroidism. *J Pediat* 1959; 54: 46.
12. Barkheiser SW. Adult hypothyroidism: report of an advanced case with autopsy study. *L Clin Endocrinol* 1955; 15: 44.
13. Uusitupa M. Beta-blockade, myopathy an thyrotoxicosis. *Brit Med J* 1980; 19: 183.
14. Grosaman W, Robin N. The enhance myocardial contractility of thyrotoxicosis. Role of the beta adrenergic receptors. *Ann Intern Med* 1971; 74: 869-874.
15. Kendal/Taylor P, Turnbull DM. Endocrine myopathies. *Brit Med J* 1983; 287: 705-709.
16. Kammer GM. Acute bulbar muscle dysfunction and hyperthyroidism. *Am J Med* 1974; 56: 464-470.
17. García GI, Ciudad BJ. Thyrotoxic periodic paralysis in a Spanish male. *Rev Clin Esp* 1995; 195 (5): 302-303.
18. Hosojima H Iwasaki. Rhabdomyolysis accompanying thyroid crisis: an autopsy case report. *Intern Med* 1992; 10: 1233-1235.
19. Engel AG. Electron microscopic observations in thyrotoxic an corticoesteroid induce myopathies. *Mayo Clin Proc* 1966; 41: 785.
20. Lloreta J. Hyperthyroid myopathy with mitochondrial paracrystalline rectangular inclusions. *Ultrastruct Pathol* 1996; 20 (1): 61-65.
21. Ramsay I. *Thyroid disease and muscle dysfunction*. Chicago: Medical Year Book, Medical Publishers, 1974.

Dirección para correspondencia:

Dr. Juan Soriano Rosas
Hospital General de México
Unidad de Patología
Dr. Balmis 148
Col. Doctores, 06726 México, D.F.
Tel: 55-78-46-08