UNIVERSIDAD NACIONAL AUTÓNOMA DE MÉXICO

FACULTAD DE MEDICINA

DIVISIÓN DE ESTUDIOS DE POSGRADO

INSTITUTO DE OFTALMOLOGÍA

FUNDACIÓN CONDE DE VALENCIANA

Incidencia de Ciclodiálisis en pacientes operados de trabeculectomía, en un centro de referencia. Diagnóstico por Ultrabiomicroscopía.

Estudio piloto

TESIS DE POSGRADO

Para obtener el diplomado de especialidad en

OFTALMOLOGÍA

Presenta

Dr. Jesús Arrieta Camacho

DIRECTOR DE TESIS

Dr. Gilberto Islas de la Vega

México, D.F. a 25 de Agosto del 2008

Universidad Nacional Autónoma de México
UNAM
Biblioteca Central
Dirección General de Bibliotecas de la UNAM

UNAM – Dirección General de Bibliotecas
Tesis Digitales
Restricciones de uso

DERECHOS RESERVADOS ©
PROHIBIDA SU REPRODUCCIÓN TOTAL O PARCIAL

Todo el material contenido en esta tesis esta protegido por la Ley Federal del Derecho de Autor (LFDA) de los Estados Unidos Mexicanos (México).

El uso de imágenes, fragmentos de videos, y demás material que sea objeto de protección de los derechos de autor, será exclusivamente para fines educativos e informativos y deberá citar la fuente donde la obtuvo mencionando el autor o autores. Cualquier uso distinto como el lucro, reproducción, edición o modificación, será perseguido y sancionado por el respectivo titular de los Derechos de Autor.

DEDICATORIAS

1. A mis adorables padres Jesús y María Cristina, por alentarme y darme fuerza ante todo sin importar el reto, por su infinita confianza en mí, fuente siempre de fortaleza y seguridad. A Ustedes con todo mi agradecimiento, todo mi amor y todo mi respeto.

2. A mis hermanos Juan José y Wendy Gabriela por su cariño sin condiciones, por su apoyo y entendimiento. Por ser siempre luz después de la tormenta. A Ustedes con mi gratitud y admiración.

3. A mi amada esposa Ligia, compañera fiel de todos mis pasos, por su paciencia y amor. A ti Lindali, por darme la alegría mas grande de mi vida: Rodrigo y a él por que con su llegada inundó mi alma de vitalidad. A ti Rodri, por ser fuente inagotable de esperanza.

4. A todos mis compañeros del Instituto de Oftalmología fundación Conde de Valenciana, por que su presencia y convivencia los convierte en mi segunda familia. A ustedes, Gracias.

AGRADECIMIENTOS

1. Gracias a Dios, por regalarme la oportunidad de vida.
2. Dr. Gilberto Islas de la Vega y Dr. Gerardo Eliud Valdés Casas por su disposición, entusiasmo y paciencia.

INDICE

Resumen…….4
Antecedentes…….5
Justificación……..5
Objetivo…….5
Diseño del estudio……...6
Material y Métodos……..6
Criterios de Inclusión……6
Criterios de exclusión……6
Resultados…….....7
Discusión……8
Conclusiones……9
Bibliografía……10

RESUMEN

La ciclodiálisis es el desprendimiento del cuerpo ciliar de la esclera. Se trata de una entidad potencialmente grave, que amenaza la visión y cuyo tratamiento es complejo.

Se trata de un estudio prospectivo, observacional, longitudinal, descriptivo,

Objetivo.- Determinar la incidencia de ciclodiálisis diagnosticada mediante UBM,

en pacientes operados de trabeculectomía por residentes en entrenamiento, en un centro de referencia oftalmológico en pacientes mexicanos.

Material y métodos: Se seleccionaron pacientes del Servicio de Glaucoma del Instituto de Oftalmología Fundación Conde de Valenciana, que fueron sometidos a trabeculectomía y fueron sometidos a dos estudios de Ultrabiomicroscopía (UBM Modelo P40, Paradigm medical industries, Inc, Salt Lake City, Utah), realizados a las semanas 1 y 3 postoperatorias.

Resultados: Se estudiaron 31 pacientes (31 ojos), 17 hombres (54.83%), 14 mujeres (45.16%), con un promedio de edad de 67.74 años, se excluyeron 4 pacientes por falta de seguimiento, de los 27 restantes se identificó desprendimiento del cuerpo ciliar por UBM en 11 pacientes (40.74%), de los cuales 6 fueron hombres (54.54%) y 5 mujeres (45.45%). Solamente en 2 casos (18.18%) se documentó la ciclodiálisis en los dos estudios realizados, en los 9 pacientes restantes (81.81%) se identificó cierre de la ciclodiálisis en el segundo estudio.

Antecedentes:

La ciclodiálisis es el desprendimiento del cuerpo ciliar de la esclera. Se trata de una entidad potencialmente grave, que amenaza la visión y cuyo tratamiento es complejo.[1] Puede ser causada de manera accidental por traumatismos oculares, intencionadamente como cirugía de glaucoma o como una complicación posible durante cirugía intraocular.[2] Clínicamente puede ser difícil identificar la ciclodiálisis por la gran hipotonía y la opacidad de los medios transparentes que impiden una adecuada visualización de las estructuras mediante gonioscopía, sin embargo, con el desarrollo de nuevas tecnologías es posible evaluar y correlacionar anatómica y funcionalmente las estructuras del segmento anterior de una manera exacta y precisa mediante ultrabiomicriscopía (UBM).[3] Esta tecnología fue desarrollada originalmente por Pavlin, Sherar y Foster, se basa en transductores de 50 a 100 MHz[4-5-6-7] que tienen una penetración tisular de 4 a 5 mm aproximadamente incorporados a un sistema de rastreo clínico. La UBM se ha convertido en una herramienta indispensable en la evaluación cualitativa y cuantitativa de las estructuras del segmento anterior.[3]

En los pacientes con glaucoma, el principal objetivo terapéutico es la reducción en la presión intraocular (PIO), debido a que se ha demostrado una prevención en la progresión de la enfermedad a largo plazo.[8] Cuando existe un inadecuado control farmacológico de esta entidad, es mandatario considerar el tratamiento quirúrgico y en la actualidad la trabeculectomía es la cirugía filtrante más realizada en muchas partes del mundo, y los programas de residencia se han avocado a proveer un adecuado entrenamiento a los residentes para realizar esta técnica quirúrgica.[9] Dentro de las complicaciones descritas para este procedimiento quirúrgico destacan las siguientes: desprendimiento coroideo, ciclodiálisis, hiphema, catarata, endoftalmitis, desprendimiento de retina.[10-11-12-13]

Justificación: En nuestro entendimiento, no existen reportes en población mexicana de la incidencia de Ciclodiálisis posterior a la cirugía de trabeculectomía realizada por residentes y diagnosticada por UBM.

Objetivo.- Determinar la incidencia de ciclodiálisis diagnosticada mediante UBM, en pacientes operados de trabeculectomía por residentes en entrenamiento, en un centro de referencia oftalmológico en pacientes mexicanos.

Diseño del estudio.- Prospectivo, longitudinal, observacional, descriptivo.

Tipo de Estudio.- Serie de casos.

Metodología:

Con la autorización previa de los comités de Ética e Investigación del Instituto de Oftalmología Fundación Conde de Valenciana (IOFCV), se seleccionaron pacientes del Servicio de Glaucoma de dicha institución con diagnóstico de glaucoma primario de ángulo abierto que fueron sometidos a trabeculectomía por inadecuado control de la PIO. Todas las cirugías fueron realizadas por residentes de Oftalmología de segundo y tercer año, bajos la supervisión y colaboración de un médico adscrito al servicio de Glaucoma del IOFCV. Los pacientes fueron sometidos a dos estudios de UBM (UBM Modelo P40, Paradigm medical industries, Inc, Salt Lake City, Utah), realizados a las semanas 1 y 3 postoperatorias, en el servicio de Ecografía del IOFCV, todos realizados por un mismo explorador, y sin conocimiento previo de las características clínicas de los pacientes explorados.

Criterios de Inclusión

Pacientes con diagnóstico de glaucoma de ángulo abierto sometidos a cirugía filtrante (trabeculectomía).

Sin antecedentes de cirugía ocular previa.

Sin antecedentes de trauma ocular.

Criterios de Exclusión

Falta de seguimiento postoperatorio

Resultados

Se estudiaron 31 pacientes (31 ojos), 17 hombres (54.83%), 14 mujeres (45.16%), con un promedio de edad de 67.74 años, se excluyeron 4 pacientes por falta de seguimiento, de los 27 restantes se identificó desprendimiento del cuerpo ciliar por UBM en 11 pacientes (40.74%), de los cuales 6 fueron hombres (54.54%) y 5 mujeres (45.45%). Solamente en 2 casos (18.18%) se documentó la ciclodiálisis en los dos estudios realizados, en los 9 pacientes restantes (81.81%) se identificó cierre de la ciclodiálisis en el segundo estudio. En la fotografía 1 y 2 se comparan 2 estudios de UBM, uno ejemplificando el cuerpo ciliar aplicado y otro con ciclodiálisis.

Fotografía 1. UBM Modelo P40, Paradigm medical industries, Inc, Salt Lake City Utah. Nótese el cuerpo ciliar aplicado.

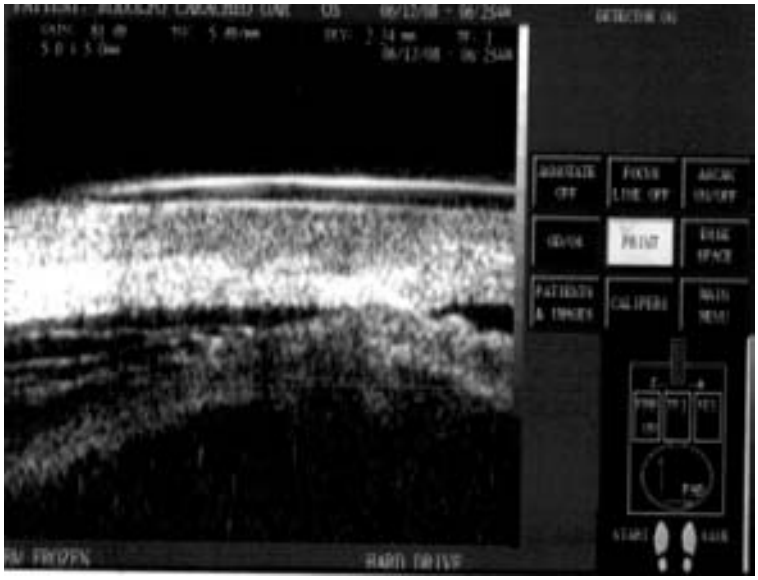

Fotografía 2. UBM Modelo P40, Paradigm medical industries, Inc, Salt Lake City, Utah. Nótese el desprendimiento del cuerpo ciliar señalado con una flecha.

Discusión:

En un período de tiempo comprendido del 1 de Marzo al 1 de Julio del 2008, documentamos 31 pacientes del servicio de glaucoma del IOFCV, de los cuales se excluyeron 4 por falta de seguimiento. De los 27 casos restantes, encontramos 11 casos de ciclodiálisis, de los cuales en 10 de ellos se documentó desprendimiento del cuerpo ciliar en los 360 grados y solamente en un caso se observó mínima ciclodiálisis inferior. De estos 11 casos de ciclodiálisis, en 9 de ellos se documentó un cierre espontáneo de la misma. Cabe mencionar, que en ningún caso se inició tratamiento de ninguna índole para tratar la ciclodiálisis. Todos los pacientes recibieron el mismo tratamiento postoperatorio habitual posterior a la cirugía de trabeculectomía que consistió en antibiótico tópico durante 7 dias (ofloxacino), esteroide tópico a dosis reductivas (acetato de metilprednisolona). En ningún caso hubo sospecha clínica previa de ciclodiálisis y no se documentaron tampoco datos clínicos de maculopatía por hipotonía, aun en los dos casos de ciclodiálisis persistente. Los estudios de ultrabiomicroscopía fueron realizados en el departamento de Ecografía del Instituto de Oftalmología Fundación Conde de Valenciana y no

se tenían datos clínicos previos del paciente a explorar, el rastreo fue realizado por un mismo explorador el Jefe de departamento Dr. Gilberto Islas de la Vega.

Existen reportes previos acerca de las complicaciones posterior a la cirugía de trabeculectomía realizada por residentes en entrenamiento,[9] en el presente trabajo se difiere de este reporte en el sentido de que no se reporta la ciclodiálisis como una posible complicación postoperatoria. El hecho de que en la gran mayoría de los casos documentados de ciclodiálisis se haya cerrado espontáneamente pudiera sugerir que se trata de un curso natural dentro de la evolución postoperatoria, sin embargo se requieren de futuros trabajos de investigación para conocer mas detalladamente este acontecimiento.

El presente estudio piloto, requiere de futuras investigaciones para comparar la evolución natural postquirúrgica de los pacientes operados de trabeculectomía, probablemente comparando resultados con grupos de pacientes operados por cirujanos de glaucoma mas experimentados, aunque en estudios previos se ha demostrado una tasa similar de complicaciones postoperatorias comparando las cirugías realizadas por residentes y cirujanos con más experiencia previa.[9]

Conclusiones:

1. El presente estudio se trata del primer reporte en población mexicana de la incidencia de ciclodiálisis en pacientes operados de trabeculectomía diagnosticado por ultrabiomicroscopía.
2. La incidencia de ciclodiálisis en pacientes operados de trabeculeectomía es de 61.11 casos por cada 1000 pacientes sometidos a trabeculectomía.
3. Dentro de la primer semana postoperatoria no encontramos datos clínicos de sospecha de ciclodiálisis.
4. 82% de los casos de ciclodiálisis documentados en el primer estudio se cerraron espontáneamente a la semana 3 postoperatoria.
5. La UBM es una herramienta con alta sensibilidad y especificidad para detectar desprendimiento del cuerpo ciliar.

BIBLIOGRAFÍA:

1. García Serrano JL, Cabello-Aparicio C. Ampolla filtrante secundaria a cirugía de ciclodiálisis. Arch Soc Esp Oftalmol 2006; 81:591-594.
2. Martínez Bello C, Capeàns C, Sánchez-solorio M et.al. Ultrasound Biomicroscopy in the diagnosis of supraciliochoroidal fluid after trabeculectomy. Am J Ophthalmoll. Vol 128 No.3, Sept 1999; 372-375.
3. Ishikawa H, Schuman JS. Anterior segment imaging: ultrasound biomicroscopy. Ophthalmol Clin N Am. 17 2004, 7-20
4. Pavlin CJ, Harasiewicz K, Foster FS. Ultrasound biomicroscopy of anterior segment structures in normal and glaucomatous eyes. Am J ophtalmol 1992;113:381-
5. Pavlin CJ, Sherar MD, Foster FS Subsurface ultrasound microscopic imaging of the intact eye. Ophthalmology 1990;97:244-50.
6. Pavlin CJ, Harasiewicz K, Sherar MD, et.al. Clinical use of ultrasound biomicroscopy. Ophthalmology 1991; 98:287-95.
7. Liebmann, JM, et.al. Ultrasound Biomicroscopy of the anterior segment. Journal of Glaucoma 10 (supl 1): s53-s55, 2001.
8. William L. Haynes .et.al. Control of Intraocular Pressure after Trabeculectomy. Surv Ophthalmol 43:345-355, 1999.
9. Candy K. Chan, et.al. Primary Trabeculectomy Surgery Performed by Residents at a County Hospital,J Glaucoma, Volume 16, Number 1, January 2007.
10. William Doyle J, Fran Smith M. Complications in glaucoma surgery and their management. En: Yanoff M, Duker JS. Ophthalmology 2ª Edición, España, Editorial Mosby, 2004. Capítulo 243, p.p. 1610-1615.
11. Jacobi, PC, et.al. New perspectives in selective trabecular surgery. Ophthalmology Clinics of North America, Vol 13, March 2000 85-100
12. Steven J.Gedde. et.al. Surgical complications in the tube versus Trabeculectomy study during the first year of follow up. Am J Ophthalmol 2007;143:23-31.
13. Henry D. Jampel. Et.al. Perioperative Complications of Trabeculectomy in the collaborative Initial Glaucoma Treatment Study (CIGTS). Am J Ophthalmol 2005; 140:16-22.