11201
8

UNIVERSIDAD NACIONAL AUTONOMA DE MEXICO

FACULTAD DE MEDICINA
DIVISION DE ESTUDIOS DE POSTGRADO
SERVICIO DE ANATOMIA PATOLOGICA
HOSPITAL DE ESPECIALIDADES
CENTRO MEDICO NACIONAL SIGLO XXI
INSTITUTO MEXICANO DEL SEGURO SOCIAL

INCIDENCIA DE ENFERMEDAD DE CASTLEMAN EN EL HOSPITAL DE ESPECIALIDADES DEL C.M.N. "SIGLO XXI"

TESIS DE POSTGRADO
QUE PRESENTA:
DRA. MYRIAM CABRERA LOPEZ
PARA OBTENER EL TITULO DE:
ESPECIALISTA EN ANATOMIA PATOLOGICA

ASESORA: DRA. MARIA LUISA MARQUEZ ROCHA
COASESOR: DR. ABDIEL ANTONIO OCAMPO

MEXICO, D. F. **MARZO 2000**

Universidad Nacional Autónoma de México
UNAM
Biblioteca Central
Dirección General de Bibliotecas de la UNAM

UNAM – Dirección General de Bibliotecas
Tesis Digitales
Restricciones de uso

DERECHOS RESERVADOS ©
PROHIBIDA SU REPRODUCCIÓN TOTAL O PARCIAL

Todo el material contenido en esta tesis esta protegido por la Ley Federal del Derecho de Autor (LFDA) de los Estados Unidos Mexicanos (México).

El uso de imágenes, fragmentos de videos, y demás material que sea objeto de protección de los derechos de autor, será exclusivamente para fines educativos e informativos y deberá citar la fuente donde la obtuvo mencionando el autor o autores. Cualquier uso distinto como el lucro, reproducción, edición o modificación, será perseguido y sancionado por el respectivo titular de los Derechos de Autor.

TESIS
CON
FALLA DE
ORIGEN

Autorizo a la Dirección General de Bibliotecas de la UNAM a difundir en formato electrónico e impreso el contenido de mi trabajo recepcional.
NOMBRE: Myriam Cubero Lopez
FECHA: 19/11/03
FIRMA:

INCIDENCIA DE ENFERMEDAD DE CASTLEMAN EN EL HOSPITAL DE ESPECIALIDADES DEL C.M.N. " SIGLO XXI"

TESIS CON
FALLA DE ORIGEN

2

AUTORIZACIONES:

DR. NIELS H. WACHER RODARTE
Jefe de la División de Educación e
Investigación Médica

DRA. MARIA DE LOURDES CABRERA MUÑOZ
Profesor Titular del Curso

Agradecemos infinitamente al Dr. Carlos Ortiz Hidalgo, Anatomopatólogo del Hospital American British Cowdray por su valiosa colaboración en la realización de este trabajo, sin la cual no hubiera sido posible la realización de los estudios inmunohistoquímicos.

T[illegible]ON
PA[illegible]GEN

AGRADECIMIENTOS:

A Dios por guiarme por éste camino.

A mi esposo Hiram que sin su ayuda y compañía no lo habría logrado.

A mis padres Dr. Cabrera y Fina por su incondicional apoyo y cariño.

A mis hermanas Rosa Adela, Evangelina, Maribel y Marlén por apoyarme en todo momento.

A todos mis sobrinos a quienes quiero profundamente.

A mis cuñados Juan, Rodolfo, Juancho, Kristian, Nohemí y principalmente a Efrén que sin su ayuda yo no habría llegado aquí.

A mis suegros Joaquín y Noemí con todo mi cariño.

A todos mis maestros con gran admiración y gratitud.

A mis grandes amigas Argelia, Rocío, Valeria, Ibon y Blandina con quienes compartí, angustias y alegrías.

A mi querido Schinno.

A todos les doy las gracias.
MYRIAM.

RESUMEN.

Castleman en 1956 describió la enfermedad que actualmente lleva su nombre. La etiología de estas lesiones es desconocida pero existen varias teorías que tratan de explicar su patogénesis.

Una de ellas explica que las alteraciones histopatológicas y clínicas observadas en estos pacientes, pueden ser atribuidas a algunos mediadores inmunes (citocinas) secretadas por células en los ganglios linfáticos.

En otra de las teorías se menciona que las anormalidades estructurales en los folículos linfoides, se debe a la presencia de células dendrítico foliculares displásicas y que éstas células anormales pueden sufrir transformación neoplásica.

Histológicamente se han descrito 2 tipos distintos de enfermedad de Castleman: hialino vascular y de células plasmáticas. Se ha reportado también una forma transicional o intermedia con características de ambos, y la variante rica en estroma del tipo hialino-vascular.

Es una entidad rara de la cual se han descrito relativamente pocos casos. Nosotros queremos demostrar la frecuencia de enfermedad de Castleman en nuestra población y evaluar por medio de inmunohistoquímica el tipo de células que pueden asociarse con la patogénesis de esta enfermedad.

Se revisaron 72, 541 reportes histopatológicos por un periodo de 15 años. Se estudiaron un total de 4 casos (0.005%), 2 fueron clasificados como enfermedad de Castleman tipo hialino-vascular, uno de la variedad rica en estroma y los dos restantes fueron de tipo células plasmáticas.

La localización del tumor fue en: retroperitoneo (caso 1), supraclavicular (caso 2), región yugular (caso 3) y mediastino (caso 4).

[illegible]ON
[illegible]GEN

El tamaño del tumor varió de 3 a 15 cm (media de 9 cm).
Todos nuestros casos fueron de la forma localizada o solitaria.

La Enfermedad de Castleman tipo hialino-vascular (caso 3), se caracterizó por la presencia de numerosos centros germinales de varios tamaños, rodeados por la zona del manto engrosada, algunos folículos con capilares penetrando radialmente desde el tejido perifolicular y otros se encontraron hialinizados. Los centros germinales presentaron capas concéntricas de células centrofoliculares y células reticulares dendrítico-foliculares, algunas de éstas displásicas, rodeadas a su vez por linfocitos.

La enfermedad de Castleman tipo células plasmáticas se caracterizó por la presencia de múltiples capas de células plasmáticas y algunos linfocitos en las áreas interfoliculares. Aquí los centros germinales eran grandes con apariencia hiperplásica, la zona del manto no estaba bien definida.

No hubo diferencias inmunohistoquímicas entre los dos tipos de enfermedad de Castleman hialino-vascular (Clásica y rica en estroma).
En ambos casos el panel utilizado presentó características similares.
Las células T (CD3) se encontraron en el espacio interfolicular y en algunos folículos, éstas últimas podrían ser linfocitos T cooperadores.
Las células B (CD20) fueron positivas en los folículos.
Las células dendríticas foliculares CD21 positivas en los folículos, algunas displásicas por lo que pensamos que éstas células anormales puedan sufrir transformación neoplásica y dar origen a la enfermedad de Castleman, como se ha mencionado en revisiones previas, en donde toman en cuenta esta posibilidad como posible patogénesis.
Se encontró gran cantidad de macrófagos que se tiñeron con CD68 y estaban distribuidos en todo el tumor, principalmente en el centro germinal y en la zona interfolicular. Esta tinción además resalta los linfocitos plasmocitoides los cuales no se encontraron en estos casos.
Se encontraron abundantes vasos sanguíneos, la mayoría eran capilares que fueron positivos para CD34, algunos de éstos vasos se encontraron ramificados y otros presentaban extensiones hacia el centro germinal.

La proteína S-100 se encontró positiva en las células dendríticas interdigitantes, en la zona del manto y en la zona interfolicular respetando los folículos.
La actina fue focalmente positiva en células dendrítico-foliculares, las cuales estaban formando una malla mal definida y también se encontraron algunas células positivas en la zona del manto.
La queratina 8, 18 y 19 fue negativa.
BCL2 se expresó en las células del manto y siempre respetó los folículos. En los linfomas el BCL2 no respeta los folículos, por lo que se descartó esta posibilidad.
Tampoco se encontró asociación con el virus de Epstein Barr, el cual fue negativo.

Para el tipo células plasmáticas (casos 2 y 4), ambos similares, se utilizó Pan T (CD3), que se encontraron positivas en el espacio interfolicular y en algunos folículos, éstas últimas podrían ser linfocitos T cooperadores.
Pan B (CD20), fue positivo tanto en los centros germinales como en la zona del manto.
CD21, que tiñe células dendríticas del centro germinal, fue positivo pero en menor intensidad comparado con los tipos hialino-vascular.
Se demostró población policlonal con kappa y lambda, siendo esta última más intensa, con una relación de 2:1.
Queratina 8, 18 y 19 fue intensamente positiva en las células plasmáticas siendo mayor en el caso número 2.

Encontramos que la tinción con Queratina 8, 18 y 19, fue intensamente positiva en el tipo células plasmáticas, lo cual no ha sido descrito previamente en la enfermedad de Castleman.

Comprobamos que los dos tipos de enfermedad de Castleman (hialino-vascular y células plasmáticas) son clínica, morfológica e inmunohistoquímicamente diferentes.

TESIS CON
FALLA DE ORIGEN

Se ha demostrado que en la forma multicéntrica de enfermedad de Castleman existe asociación con el virus de Epstein Barr. Nosotros realizamos LMP-1 (VEB) para ver si existía dicha asociación pero la tinción fue negativa.
Esto fue debido a que todos nuestros casos fueron de la forma localizada.

En la literatura revisada encontramos que la forma localizada y multicéntrica de la enfermedad de Castleman son 2 condiciones distintas que presentan similares características histológicas pero diferentes ca

Desafortunadamente no tenemos ningún caso de la variedad multicéntrica con lo cual podríamos hacer una comparación estadística que nos permitiera estudiar más a fondo las características de todos los tipos de enfermedad de Castleman y así poder establecer diferencias entre las formas localizada y multicéntrica.

I N D I C E

Introducción 1

Objetivos 8

Material y Métodos 9

Resultados 10

Discusión 25

Conclusiones 30

Bibliografía 31

TESIS CON
FALLA DE ORIGEN

INTRODUCCION.

Castleman, en 1956 describió la enfermedad que actualmente lleva su nombre (1). La descripción original se refiere a la presencia de ganglios linfáticos con hiperplasia gigante, de características benignas en pacientes asintomáticos (2).

Esta entidad ha sido descrita con diferentes nombres como linforreticuloma folicular, hamartoma linfoide angiomatoso, linfoma benigno gigante, hamartoma linfoganglionar, hiperplasia linfática angiofolicular mediastinal, entre otros (3, 4, 7).

La etiología de éstas lesiones es desconocida. Los cambios en el tipo hialino vascular sugieren proceso inflamatorio o infeccioso, quizás un estadio tardío del tipo células plasmáticas. Las lesiones de células plasmáticas con los centros foliculares grandes, reactivos son muy similares a la hiperplasia de ganglios linfáticos vista en artritis reumatoide. La hipergammaglobulinemia policlonal vista en muchos de estos pacientes es debido a la intensa proliferación de células plasmáticas (4).

Existen varias teorías que tratan de explicar la patogénesis de la Enfermedad de Castleman, una de ellas explica que las alteraciones histopatológicas y clínicas observadas en estos pacientes, pueden ser atribuidas a algunos mediadores inmunes (citocinas) secretadas por células en los ganglios linfáticos. Se han hecho estudios para determinar la posible producción in situ de IL-6 en los ganglios linfáticos de pacientes con enfermedad de Castleman y se dice que la patofisiología de esta enfermedad puede atribuirse a la formación de IL-6 por las células de los centros germinales ya que representa un papel importante en la maduración y diferenciación en células plasmáticas (5).
En otra de las teorías se menciona que las anormalidades estructurales en los folículos linfoides se debe a la presencia de células dendrítico foliculares displásicas y que éstas células anormales pueden sufrir transformación neoplásica (6, 7).

Esta entidad usualmente se presenta en el mediastino, mesenterio o retroperitoneo, aproximadamente el 25% de los casos se presentan en varias otras localizaciones, incluyendo región axilar y cervical, músculo esquelético, parénquima pulmonar, abdomen y existe un caso en donde la forma de presentación poco común como un tumor nasofaríngeo pedunculado simulando angiofibroma (4, 8).

No existe predilección por sexo y la edad de los pacientes varía de 8 a 70 años de edad (4, 9).

La enfermedad de Castleman por su presentación se ha dividido en formas solitaria y multicéntrica (4, 6, 10).

Enfermedad de Castleman Localizada o Solitaria:

La forma solitaria se presenta como una masa localizada en las regiones antes descritas.
Macroscópicamente es redondeada, bien definida con una superficie de corte sólida de color gris y puede medir 15 cm o más. Aunque ésta forma se presenta como una masa única, los cambios microscópicos que sugieran un estadio temprano pueden ser observados en los ganglios adyacentes, microscópicamente más del 90 % son del tipo hialino vascular (1, 4, 10).

El tratamiento para la enfermedad de Castleman en su forma solitaria es excisión quirúrgica, lo cual nos da una regresión rápida de las anormalidades asociadas (1, 4).

Enfermedad de Castleman Multicéntrica o Sistémica:

Las características clínicas y de laboratorio son similares a la linfadenopatía angioinmunoblástica, lo cual sugiere una patogénesis similar (resultado de una respuesta inmune anormal) (4, 5).
Los pacientes con enfermedad de Castleman multicéntrica tienen mayor riesgo de desarrollar linfoma maligno y sarcoma de Kaposi (10, 11).

FALL

La forma multicéntrica o sistémica casi siempre es del tipo células plasmáticas (12). Se presenta con linfadenopatía generalizada y puede afectar al bazo (13, 14, 15).

En ocasiones la enfermedad se observa asociada al síndrome de POEMS (polineuropatía, organomegalia, endocrinopatía, proteína M y cambios cutáneos) (16, 17).

El pronóstico a largo plazo de la enfermedad de Castleman en su forma sistémica es malo, la enfermedad tiende a persistir por meses o años y puede ocasionar complicaciones renales o pulmonares (18).

Histológicamente se han descrito 2 tipos distintos de Enfermedad de Castleman: hialino-vascular (con la variante rica en estroma) (19) y de células plasmáticas. Se ha reportado también una forma transicional o intermedia con características de ambos (4, 6).

Enfermedad de Castleman tipo Hialino - Vascular:

El más común es el tipo hialino-vascular y característicamente se encuentra en pacientes con enfermedad localizada. La gran mayoría de los pacientes con la lesión de tipo hialino-vascular son asintomáticos, aunque ocasionalmente presentan síntomas en relación directa a compresión por la masa o por lesiones palpables (4, 9, 10, 20).

Microscópicamente, el tipo hialino-vascular se caracteriza por folículos anormales y vascularidad interfolicular. Los folículos son numerosos, variando en tamaño desde ser apenas perceptibles hasta medianos, pero la mayoría son pequeños. Muchos folículos contienen vasos sanguíneos pequeños que muchas veces penetran radialmente en el centro germinal desde el tejido perifolicular vascular. Muchas veces estos capilares están engrosados, con paredes hialinizadas dando lugar a centros foliculares hialinizados. Otros folículos se caracterizan por la presencia

de capas concéntricas de células en el centro germinal que superficialmente recuerdan a los corpúsculos de Hassall del timo. Algunos centros germinales son rodeados por linfocitos pequeños dispuestos en forma concéntrica ("piel de cebolla"), que pueden ser mas prominentes que la mayoría de los centros foliculares (4, 21, 22).

Otras características del tipo hialino-vascular es la presencia de un centro germinal pequeño con folículo único. Las áreas interfoliculares consisten en una extensa red de capilares. La mayoría de las células entre éstos capilares son linfocitos, pero algunas células plasmáticas, ocasionales inmunoblastos y escasos eosinófilos pueden estar presentes. Algunas veces se pueden observar masas de fibrosis, muchas veces rodeando a los vasos en las áreas interfoliculares. En muchos casos la arquitectura del ganglio linfático está conservada en la periferia de la lesión (4, 12, 13, 21, 22).

Los centros germinales del tipo hialino-vascular no son específicos de la enfermedad de Castleman. Estos se han reportado en ganglios linfáticos de pacientes con SIDA y en asociación con linfadenopatía angioinmunoblástica en donde éstas estructuras son referidas como "folículos transformados regresivamente". Estos también se han visto en folículos únicos en otras hiperplasias linfoides reactivas inespecíficas (4, 19).

Muchas de las células grandes con núcleos vesiculosos presentes en el centro hialino, son células dendríticas foliculares como se evidencia mediante inmunorreactividad a CD21 y CD35 (7, 22).

En el endotelio y en los vasos interfoliculares se observa una fuerte positividad para antígeno relacionado con factor VIII pero esta reacción es muy débil en los vasos hialinizados localizados en el centro de los folículos (20, 22).

El estroma interfolicular es prominente, con numerosos vasos hiperplásicos de tipo vénula postcapilar y una mezcla de células

TESIS CON
FALLA DE ORIGEN

plasmáticas, eosinófilos, inmunoblastos y monocitos plasmocitoides KP1 positivos (19, 21).

La variante, rica en estroma, se caracteriza porque predomina el tejido interfolicular, existen escasos folículos y algunos de ellos con centros germinales hialinizados, encontraron que esta variante es diferente ya que las áreas interfoliculares presentan mayor cantidad de células mioides actina positivas y KP1 positivas (19).

En la variante del tipo hialino vascular descrita como: subtipo linfoide o rica en estroma, los folículos tienen una marcada expansión hacia la zona del manto y pequeños centros germinales, ésta variante también se designa como hiperplasia de la zona del manto y es más frecuente que se confunda con linfoma folicular o de células del manto por lo que debe descartarse esta posibilidad mediante BCL-2, antes de hacer es diagnóstico de enfermedad de Castleman (4, 23).

Enfermedad de Castleman tipo Células Plasmáticas:

En contraste, pacientes con hiperplasia linfoganglionar gigante del tipo células plasmáticas (hiperplasia angiofolicular), constituye alrededor del 10 al 20% de las lesiones, muchas veces se asocia con manifestaciones clínicas sistémicas. Aproximadamente la mitad de estos pacientes tiene anormalidades hematológicas incluyendo un síndrome caracterizado por fiebre, pérdida de peso, malestar general. Las anormalidades de laboratorio incluyen anemia, leucopenia e hipergammaglobulinemia policlonal. Se ha reportado que estos síntomas desaparecen después de la resección quirúrgica (4, 14, 15, 20).

Histológicamente se caracteriza por proliferación de células plasmáticas en forma difusa en el tejido interfolicular, que es el criterio diagnóstico de este tipo de hiperplasia, acompañado en ocasiones por numerosos cuerpos de Russell. En contraste con los centros foliculares pequeños vistos en el tipo hialino vascular, los centros foliculares en el tipo células

plasmáticas son grandes y con apariencia hiperplásica, idénticos a los centros foliculares de hiperplasias foliculares reactivas de ganglios linfáticos. Estos tienen muchas figuras mitósicas y cuerpos teñibles, aunque ocasionalmente pueden encontrarse folículos con características del tipo hialino escleró tico. La red capilar interfolicular prominente, característica del tipo hialino-vascular usualmente es escasa (4, 12).

Los cambios hialino vasculares en los folículos son poco aparentes o ausentes, a cambio, frecuentemente se encuentran depósitos de un material acidófilo, amorfo que probablemente contiene fibrina y complejos inmunes en el centro de éstos folículos. Se ha detectado una abundante expresión de IL-6 en ésta entidad probablemente debido a la marcada infiltración de células plasmáticas (4, 5).

Enfermedad de Castleman tipo Mixto:

El tipo transicional o mixto de la enfermedad de Castleman es menos común. Clínicamente, la mayoría de los pacientes son parecidos al tipo hialino-vascular en que son asintomáticos (4, 12).
Histológicamente la mayoría de las lesiones son del tipo hialino-vascular con áreas focales de plasmocitosis. Algunos casos recuerdan al tipo células plasmáticas pero contienen número variable de centros germinales hialinizados. Se ha visto muchas veces en la forma multicéntrica y también puede verse en ganglios linfáticos de pacientes con SIDA (4, 11).

Las alteraciones adquiridas en la población de linfocitos T en homosexuales sanos pueden llevar a desarrollar SIDA, que se caracteriza por el desarrollo de infecciones oportunistas severas y/o sarcoma de Kaposi, igualmente se han reportado en estos pacientes, linfadenopatía generalizada persistente y un espectro de enfermedades linfoproliferativas, desde linfomas indiferenciados, sarcoma

TESIS CON
FALLA DE ORIGEN

inmunoblástico, leucemia linfoblástica y más raramente enfermedad de Castleman (1, 11, 24, 25, 26).

Aunque la hiperplasia folicular gigante es muchas veces encontrada en el mediastino, no debe confundirse histológicamente con timomas. Los corpúsculos de Hassall que algunas veces se confunden con centros foliculares escleróticos, son raramente encontrados en los timomas (4, 13, 15).

OBJETIVOS

- Demostrar la frecuencia de enfermedad de Castleman en nuestra población y si se asocia comúnmente con SIDA y sarcoma de Kaposi.

- Evaluar por medio de inmunohistoquímica el tipo de células que pueden asociarse con la patogénesis de ésta enfermedad, y si existe alguna diferencia en los dos tipos de enfermedad de Castleman.

TESIS CON
FALLA DE ORIGEN

PACIENTES, MATERIAL Y METODOS.

Se realizó un estudio de tipo transversal, descriptivo, retrospectivo y observacional en el cual se revisaron 72,541 reportes histopatológicos de Enero de 1984 a Diciembre de 1998 (15 años), de los archivos del servicio de Anatomía Patológica del Hospital de Especialidades del C.M.N. "Siglo XXI".
Se encontraron 8 casos diagnosticados como enfermedad de Castleman. El material histológico fue revisado por el patólogo asesor, solo en 4 se confirmó el diagnóstico; en 3 de los casos no se encontraron los bloques de parafina y uno en el que no se confirmó este diagnóstico por lo que fueron excluidos del estudio.
Se estudiaron un total de 4 casos, 2 fueron clasificados como enfermedad de Castleman hialino-vascular y los 2 restantes fueron de tipo células plasmáticas. Los datos clínicos fueron obtenidos del archivo de expedientes, obteniéndose edad, sexo, localización, tamaño, síntomas acompañantes y enfermedades asociadas.
Todos los especímenes fueron fijados con formol al 10% y procesados de la forma habitual, obteniéndose los bloques de parafina. Se hicieron los cortes con un espesor de 5 micras y se tiñeron con Hematoxilina y Eosina. Se realizaron estudios inmunohistoquímicos en los cortes de parafina, utilizando la técnica complejo peroxidasa avidín-biotina, con reactivo de la marca DAKO.
El panel de reactivos utilizados para la enfermedad de Castleman hialino-vascular fue: anticuerpos a células linfoides (CD3, CD20), a células dendríticas e histiocíticas (CD21, CD68), a endotelio (CD34) y a elementos estromales (Proteína S-100, Actina y Queratina 8, 18 y 19). Se realizó además LMP1 (Virus Epstein Barr) y BCL2.
El panel de reactivos utilizado en los casos de enfermedad de Castleman tipo células plasmáticas fue: anticuerpos a células linfoides (CD3, CD20), a células dendríticas (CD21), a elementos estromales (8, 18 y 19). Además se realizaron cadenas kappa y lambda.
Se realizará estadística descriptiva para variables. Se obtendrán valores en frecuencia y se expresarán en porcentajes.

RESULTADOS.

Pacientes

De los 72,541 reportes histopatológicos revisados sólo en 4 (0.005%) se confirmó el diagnóstico de enfermedad de Castleman (Tabla 1).

HALLAZGOS CLINICOS EN PACIENTES CON ENFERMEDAD DE CASTLEMAN							
N	Edad	Sexo	Dx	Localización	Tamaño	Síntomas	Otras enfermedades
1	26	Fem	H-V rica en estroma	Retroperitoneo	12 cm	Asintomático	/
2	59	Fem	Células plasmáticas	Supraclavicular der.	15 cm	Asintomático	Tumor del estroma gástrico benigno
3	40	Masc	Hialino vascular	Región yugular izq.	7 cm	Asintomático	Adenoma folicular de tiroides
4	29	Fem	Células plasmáticas	Mediastino anterior	3 cm	Síntomas B, disnea y anemia	/

Tabla 1.

De éstos, 3 (75%) fueron mujeres y 1 (25%) hombre (Gráfica 1), con edades de 26 a 59 años (media 42.5 años) (Gráfica 2).

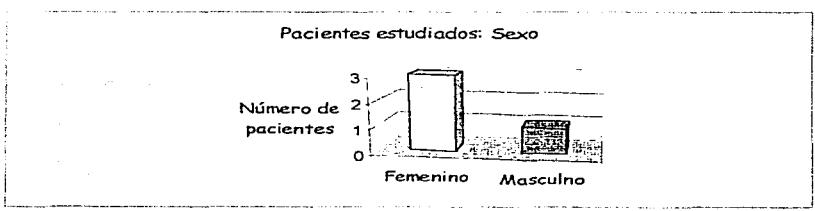

Gráfica 1.

CON

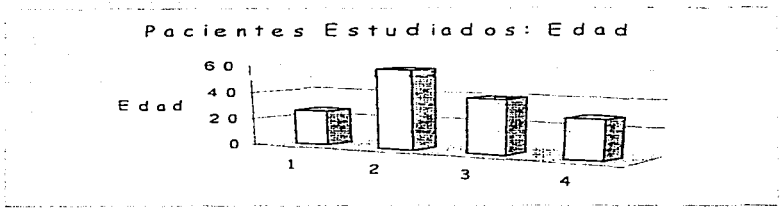

Gráfica 2.

La localización del tumor fue en: retroperitoneo (n=1), supraclavicular derecho (n=1), región yugular izquierda (n=1) y mediastino anterior (n=1). El tamaño del tumor varió de 3 a 15 cm. (media 9 cm.) (Gráfica 3).

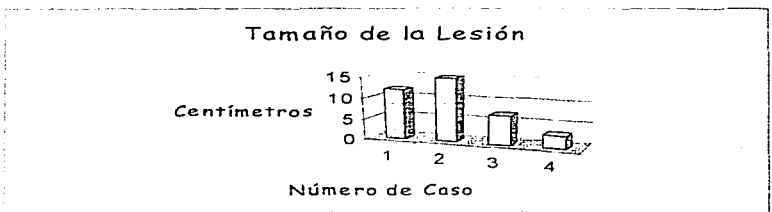

Gráfica 3.

Sólo en un caso la paciente presentó síntomas B, disnea y anemia: el resto de los pacientes no presentaron sintomatología al momento del diagnóstico.

En ninguno de los casos se encontró asociación con SIDA o sarcoma de Kaposi.

En dos pacientes, se encontró además, tumor del estroma gástrico benigno y adenoma folicular de tiroides, pero en ninguno de éstos casos se encontró asociación directa con la enfermedad de Castleman.

En los 4 casos el tratamiento inicial consistió en la excisión quirúrgica completa. En ninguno de los casos se utilizó tratamiento coadyuvante.

Hallazgos Histopatológicos

En ambos tipos de enfermedad de Castleman los hallazgos macroscópicos fueron similares, presentándose a manera de conglomerado ganglionar, siendo de consistencia blanda con dimensiones desde 3 a 15 cm, la superficie externa estaba encapsulada y la superficie de corte era homogénea, de color blanco grisáceo con áreas congestivas y de aspecto granular (Fig. 1 y 2).

Fig. 1 Características macroscópicas del caso no. 1, diagnosticado como enfermedad de Castleman tipo hialino-vascular de la variedad rica en estroma.

Fig. 2 Características macroscópicas del caso no. 2, diagnosticado como enfermedad de Castleman tipo células plasmáticas.

2 casos fueron de tipo hialino-vascular, (uno de éstos de la variedad rica en estroma) y 2 casos de tipo células plasmáticas; todos los casos eran de la variedad localizada.

La Enfermedad de Castleman tipo hialino-vascular (caso 3), se caracterizó por la presencia de numerosos centros germinales de varios tamaños, rodeados por la zona del manto engrosada, algunos folículos con capilares penetrando radialmente desde el tejido perifolicular y otros se encontraron hialinizados (Fig. 3). Los centros germinales presentaron capas concéntricas de células centrofoliculares y células reticulares dendrítico-foliculares, algunas de éstas displásicas, rodeadas a su vez por linfocitos (Fig. 4).

FAL

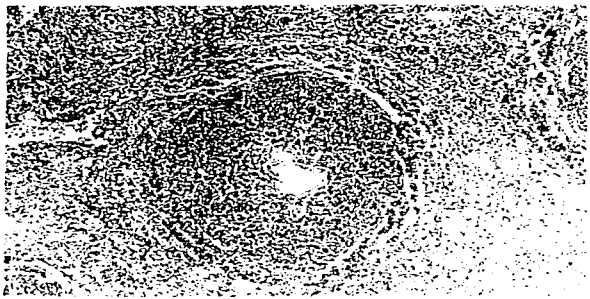

Fig. 3 Enfermedad de Castleman hialino vascular tipo clásico. Caso no. 3. (Tinción: hematoxilina y eosina).



Fig. 4 Células dendrítico foliculares displásicas encontradas en el caso no. 3. (Tinción: hematoxilina y eosina).

El caso 1 que se diagnosticó como tipo hialino-vascular pero de la variedad rica en estroma, histológicamente se observó predominio del tejido interfolicular, pocos folículos con variación de forma y tamaño, la mayoría pequeños y algunos con centros germinales hialinizados (Fig. 5).



Fig. 5 Enfermedad de Castleman hialino-vascular de la variedad rica en estroma. Caso no. 1. N (Tinción: hematoxilina y eosina).

La enfermedad de Castleman tipo células plasmáticas se caracterizó por la presencia de múltiples capas de células plasmáticas y algunos linfocitos en las áreas interfoliculares. Aquí los centros germinales eran grandes con apariencia hiperplásica, la zona del manto no estaba bien definida (Fig. 6).

FA GEN



Fig. 6 Enfermedad de Castleman tipo células plasmáticas. Caso no. 2. (Tinción: hematoxilina y eosina).

Hallazgos Inmunohistoquímicos

Se realizó diferente panel de anticuerpos para los dos tipos de enfermedad de Castleman:

Para el tipo hialino-vascular (casos 1 y 3), se utilizó Pan T (CD3), el cual tiñe las células T, cuya localización normal es en el espacio interfolicular. CD20 (L26), con éste reactivo se tiñen en los folículos las células de origen B. CD21 (1F8), el cual tiñe las células dendrítico-foliculares. CD68 (KP1), que se utiliza para teñir los macrófagos. CD34 (QBEND10), con lo que se tiñe el endotelio de vasos sanguíneos. Proteína S-100 para las células dendríticas interdigitantes que se encuentran en el estroma. Actina para células dendríticas foliculares. Queratina 8, 18 y 19 para células dendríticas fibroblásticas. Se realizó también BCL2, ya que ésta proteína se ha encontrado en células neoplásica en la mayoría de los casos de linfoma de tipo folicular pero es ausente en los centros

germinales hiperplásicos. De cualquier manera BCL2 se encuentra en muchas células normales, incluyendo células T y linfocitos de la zona del manto. Así que la presencia de ésta proteína no es específica de malignidad. La proteína BCL2 es una proteína de membrana mitocondrial interna que bloquea la muerte celular programada. Este anticuerpo monoclonal es una nueva herramienta que se utiliza para hacer diagnóstico diferencial de hiperplasia folicular con linfoma folicular.
Nosotros utilizamos LMP1 que es una proteína latente de membrana del virus del Epstein Barr, ya que este virus se ha encontrado en asociación con la forma multicéntrica de enfermedad de Castleman.

No hubo diferencias inmunohistoquímicas entre los dos tipos de enfermedad de Castleman hialino-vascular (Clásica y rica en estroma).
En ambos casos el panel utilizado presentó características similares.

Las células T (CD3) se encontraron en el espacio interfolicular y en algunos folículos, éstas últimas podrían ser linfocitos T cooperadores.
Las células B (CD20) fueron positivas en los folículos. (Fig. 7).

Fig. 7 Caso no. 1. Folículos CD20 positivos (Inmunoperoxidasa contrastada con hematoxilina).

Las células dendrítico-foliculares (CD21) son positivas en los folículos, que con la tinción de inmunohistoquímica destacaban algunas células displásicas, las cuales eran grandes, redondeadas, con el contorno nuclear irregular y abundante citoplasma claro. Y en algunas áreas éstas células se salen del folículo de manera irregular (Fig. 8 y 9).



Fig. 8 Caso no. 1. Con CD21 se tiñeron las células dendrítico-foliculares (Inmunoperoxidasa contrastada con hematoxilina).



Fig. 9 Caso no. 3. Células dendrítico-foliculares displásicas. (Inmunoperoxidasa contrastada con hematoxilina).

Se encontró gran cantidad de macrófagos que se tiñeron con CD68 (Fig. 10) y estaban distribuidos en todo el tumor, principalmente en el centro germinal y en la zona interfolicular. Esta tinción además resalta los linfocitos plasmocitoides los cuales no se encontraron en estos casos.

Se encontraron abundantes vasos sanguíneos, la mayoría eran capilares que fueron positivos para CD34 (Fig. 11 y 12), algunos de éstos vasos se encontraron ramificados y otros presentaban extensiones hacia el centro germinal.

La proteína S-100 se encontró positiva en las células dendríticas interdigitantes, en la zona del manto y en la zona interfolicular respetando los folículos.

FALLA DE ORIGEN



Fig. 10 *Caso no. 3* CD68 intensamente positivo en macrófagos. (Inmunoperoxidasa contrastada con hematoxilina).



Fig. 11 *Caso no. 1.* CD34 resaltando los vasos sanguíneos. (Inmunoperoxidasa contrastada con hematoxilina).



Fig. 12 Caso no. 3. Vasos sanguíneos CD34 positivos con extensiones hacia el centro germinal. (Inmunoperoxidasa contrastada con hematoxilina).

La actina fue focalmente positiva en células dendrítico-foliculares, las cuales estaban formando una malla mal definida y también se encontraron algunas células positivas en la zona del manto.

La queratina 8, 18 y 19 fue negativa.

BCL2 se expresó en las células del manto y siempre respetó los folículos. En los linfomas el BCL2 no respeta los folículos, por lo que se descartó esta posibilidad (Fig. 13).

Tampoco se encontró asociación con el virus de Epstein Barr, el cual fue negativo (Tabla 2).

TESIS CON
FALLA



Fig. 13. Caso no. 3. BCL-2 intensamente positivo en las células del manto pero respetando el centro germinal. (Inmunoperoxidasa contrastada con hematoxilina).

ENFERMEDAD DE CASTLEMAN HIALINO VASCULAR HALLAZGOS INMUNOHISTOQUIMICOS										
N	CD3	CD20	CD21	CD68	CD34	P S-100	Actina	Q 8, 18 y 19	BCL-2	LMP-1
1	Interfolicular	Folicular	CDF*	Macrofagos	Vasos	CDI**	CDF*	Negativo	Manto	Negativo
3	Interfolicular	Folicular	CDF*	Macrofagos	Vasos	CDI**	CDF*	Negativo	Manto	Negativo

Tabla 2. * Células dendritico foliculares. ** Células dendriticas interdigitantes.

Para el tipo células plasmáticas (casos 2 y 4), ambos similares, se utilizó Pan T (CD3), que se encontraron positivas en el espacio interfolicular y en algunos folículos, éstas últimas podrían ser linfocitos T cooperadores.

Pan B (CD20), fue positivo tanto en los centros germinales como en la zona del manto.

CD21, que tiñe células dendríticas del centro germinal, fue positivo pero en menor intensidad comparado con los tipos hialino-vascular.

Queratina 8, 18 y 19 fue intensamente positiva en las células plasmáticas siendo mayor en el caso número 2 (Fig. 14).



Fig. 14 *Caso no. 2.* Inmunorreactividad con queratina 8, 18 y 19 en las células plasmáticas. (Inmunoperoxidasa contrastada con hematoxilina).

Se demostró población policlonal con kappa y lambda, siendo esta última más intensa, con una relación de 2:1 (Tabla 3) (Fig. 15 y 16).

ENFERMEDAD DE CASTLEMAN CELULAS PLASMATICAS HALLAZGOS INMUNOHISTOQUIMICOS						
No.	CD3	CD20	CD21	Q 8, 18 Y 19	KAPPA	LAMBDA
2	Interfolicular	Folicular	CDF*	Cél. Plasmáticas xxx	xx	xxxx
4	Interfolicular	Folicular	CDF*	Cél. Plasmáticas xx	xx	xxxx

Tabla 3. * Células dendritico foliculares.

Fig. 15. Caso no. 2 Kappa intensamente positiva. (Inmunoperoxidasa contrastada con hematoxilina).

Fig. 16 Caso no. 2 Inmunorreactividad para lambda. (Inmunoperoxidasa contrastada con hematoxilina).

DISCUSION

La enfermedad de Castleman es una entidad rara, de la cual se han descrito relativamente pocos casos, la mayoría de la bibliografía consultada se trata de reportes de caso, o pequeñas series de menos de 10 casos, aunque Danon y cols en 1993 presentan una serie de 102 casos de enfermedad de Castleman de tipo hialino-vascular, durante un período de 22 años (19).

Nosotros estudiamos 4 casos de enfermedad de Castleman 2 de tipo hialino-vascular uno de éstos de la variedad rica en estroma y 2 de tipo células plasmáticas,
Se dice que el 80 % son de tipo hialino-vascular y el 20 % del tipo células plasmáticas (1).

Aunque se hizo una revisión de 15 años, nosotros encontramos igual número de casos de ambos tipos de enfermedad de Castleman; pero esto no es significativo, debido a que encontramos pocos casos con este diagnóstico.

Danon y cols. en 1993, describen la variante, rica en estroma.
Se caracteriza porque predomina el tejido interfolicular, existen escasos folículos y algunos de ellos con centros germinales hialinizados, encontraron que esta variante es diferente ya que las áreas interfoliculares presentan mayor cantidad de células mioides actina positivas y KP1 positivas.
Los monocitos plasmocitoides KP1 positivos se encuentran en menor cantidad que los encontrados en la categoría clásica y folicular que se describen en este estudio.

Ellos concluyen que la formación de este tipo de la Enfermedad de Castleman se debe a un bloqueo en el desarrollo de monocitos plasmocitoides con acumulación de los mismos y pobre formación de centros germinales, sin embargo el factor responsable de la angiogénesis y del crecimiento celular no están determinados (19).

Nosotros buscamos intencionadamente la presencia de monocitos plasmocitoides KP-1 positivos pero no logramos encontrarlos. Con dicha tinción sólo encontramos macrófagos situados en el centro germinal y en la zona interfolicular principalmente.

Existen varias teorías que tratan de explicar la patogénesis de la enfermedad de Castleman, una de ellas explica que las alteraciones histopatológicas y clínicas observadas en estos pacientes, pueden ser atribuidas a algunos mediadores inmunes (citocinas) secretadas por células en los ganglios linfáticos.

Hsu y colaboradores en 1993 realizaron un estudio para examinar la posible producción in situ de IL-6 en los ganglios linfáticos de pacientes con enfermedad de Castleman. Encontraron que en el tipo células plasmáticas, la IL-6 fue abundante en los centros germinales hiperplásicos por lo que concluyen que la patofisiología de esta enfermedad puede atribuirse a la formación de IL-6 por las células de los centros germinales ya que representa un papel importante en la maduración y diferenciación en células plasmáticas. En el tipo hialino vascular la IL-6 fue ausente, por lo que las 2 formas de enfermedad de Castleman parecen ser dos enfermedades distintas (5).

En otra de las teorías se menciona que las anormalidades estructurales en los folículos linfoides se debe a la presencia de células dendrítico foliculares displásicas y que éstas células anormales pueden sufrir transformación neoplásica (6, 9).
Las células dendrítico-foliculares presentan núcleo pálido e irregular con abundante citoplasma (5).

En nuestra serie de 4 pacientes encontramos algunas de éstas células que presentaron características displásicas ya que mostraron pleomorfismo, irregularidad en el contorno nuclear y algunos nucleolos prominentes, lo cual por medio del estudio inmunohistoquímico con CD21 se hizo más aparente.

Estas células, como su nombre lo indica se encuentran en el centro germinal de los folículos, pero pudimos observar en nuestro estudio que éstas se salían del centro germinal formando una red hacia la zona del manto, por lo que es posible que las células anormales puedan sufrir transformación neoplásica, dando origen a cualquiera de los 2 tipos de enfermedad de Castleman, ya que aunque la tinción fue de menor intensidad en el tipo células plasmáticas, ésta fue positiva.

Con los reactivos CD3 y CD20, como era de esperarse, las células T y B se encontraron positivas en el espacio interfolicular y en los folículos.

Danon y cols. en 1993, mencionan que CD34 es más eficaz que el factor VIII (19), por lo cual nosotros utilizamos CD34 para teñir vasos sanguíneos en la enfermedad de Castleman tipo Hialino-Vascular, los cuales estaban ramificados y con frecuencia presentaban extensiones hacia el centro germinal.

Victor Gould menciona que la queratina 8, 18 y 19 es positiva en células dendríticas fibroblásticas, nosotros realizamos dicha tinción en ambos tipos de enfermedad de Castleman, en ambos casos del tipo hialino-vascular fue negativa.

Pero encontramos que dicha tinción fue intensamente positiva en el tipo células plasmáticas, lo cual no ha sido descrito previamente en la enfermedad de Castleman; pero se ha visto positividad de este reactivo en las células plasmáticas de los plasmocitomas.
Este curioso hallazgo fue descrito por Wotherspoon en 1989, quien estudió 14 tumores de células plasmáticas (plasmocitomas), de los cuales 5 fueron positivos a citoqueratina 13 (27), pero al igual que nosotros no pudo dar una explicación lógica para dicho hallazgo.

Se han reportado cambios histológicos idénticos a los encontrados en la enfermedad de Castleman tipo células plasmáticas, en pacientes con SIDA con o sin sarcoma de Kaposi, artritis reumatoide, sitios de drenaje de neoplasias malignas, inmunosupresión y linfoma. (1, 21, 23, 24, 25, 26).

A pesar de ello nosotros no encontramos dicha asociación con ninguna de éstas entidades, pero encontramos en los casos 2 y 3 la presencia de tumor del estroma gástrico benigno y adenoma folicular de tiroides respectivamente, pero sin demostrar relación con la enfermedad de Castleman.

Con BCL-2 se descartó la posibilidad de un linfoma ya que se ha mencionado que las características histológicas de la enfermedad de Castleman se pueden observar en ganglios linfáticos con linfoma, dando confusión en el diagnóstico. Por lo tanto la posibilidad de linfoma debe ser considerada y excluida antes de hacer el diagnóstico de enfermedad de Castleman (25).

Se ha demostrado que en la forma multicéntrica de enfermedad de Castleman existe asociación con el virus de Epstein Barr (28). Nosotros realizamos LMP-1 (VEB) para ver si existía dicha asociación pero la tinción fue negativa.
Esto fue debido a que todos nuestros casos fueron de la forma localizada.

En la literatura revisada encontramos que la forma localizada y multicéntrica de la enfermedad de Castleman son 2 condiciones distintas que presentan similares características histológicas pero diferentes características clínicas, historia natural y respuesta al tratamiento (29).

Herrada y colaboradores en 1998 estudiaron 15 pacientes, 7 con enfermedad de Castleman localizada y 8 pacientes con enfermedad de Castleman multicéntrica, ellos analizaron características clínicas, manejo y evolución de los pacientes para aportar más datos acerca de la terapia para la variedad multicéntrica. Encontraron que los síntomas sistémicos se observaron casi exclusivamente en pacientes con enfermedad de Castleman tipo células plasmáticas, siendo éstos más floridos en la variedad multicéntrica, lo que sugiere que el número de áreas afectadas puede estar en relación con la intensidad de los síntomas. También

PALL

mencionan que la enfermedad de Castleman localizada es curable casi uniformemente mediante cirugía, no así en la variedad multicéntrica (1).

Lo anterior coincide con nuestros hallazgos ya que de los 4 pacientes estudiados sólo uno presentó sintomatología sistémica (fiebre, diaforesis, disnea y anemia), y era del tipo células plasmáticas. Como ya mencionamos todos nuestros casos fueron de la variedad localizada y se encuentran libres de enfermedad después de la cirugía.

Desafortunadamente no tenemos ningún caso de la variedad multicéntrica con lo cual podríamos hacer una comparación estadística que nos permitiera estudiar más a fondo las características de todos los tipos de enfermedad de Castleman y así poder establecer diferencias entre las formas localizada y multicéntrica.

Tampoco encontramos la asociación de enfermedad de Castleman con SIDA y sarcoma de Kaposi, debido a que nuestra serie fue muy pequeña.

CONCLUSIONES

- La Enfermedad de Castleman en el Hospital de Especialidades del Centro Médico Nacional Siglo XXI es muy baja. De 72,541 reportes histopatológicos, sólo en 4 se confirmó este diagnóstico (0.005 %).

- En ninguno de los 4 casos estudiados se encontró asociación con SIDA o sarcoma de Kaposi, tal vez si nuestra serie hubiera sido mayor, habríamos encontrado dicha asociación.

- Por inmunohistoquímica se encontraron células dendríticas foliculares displásicas por lo que pensamos que éstas células anormales puedan sufrir transformación neoplásica y dar origen a la enfermedad de Castleman, como se ha mencionado en revisiones previas, en donde toman en cuenta esta posibilidad como posible patogénesis.

- Comprobamos que los dos tipos de enfermedad de Castleman (hialino-vascular y células plasmáticas) son clínica, morfológica e inmunohistoquímicamente diferentes.

- Encontramos que la tinción con Queratina 8, 18 y 19, fue intensamente positiva en el tipo células plasmáticas, lo cual no ha sido descrito previamente en la enfermedad de Castleman.

FALLA

BIBLIOGRAFIA

1. Herrada J, Cabanillas F y cols: The Clinical Behavior of Localized and Multicentric Castleman Disease. Ann Intern Med. 1998; 128:657-662.

2. Martin J, Bell B, y cols. Giant Lymph Node Hyperplasia (Castleman´s Disease) of Hyaline Vascular Type. Am J Clin Pathol. 1985; 84: 439-446.

3. Marti S, Pahissa A, y cols. Multicentric Giant Follicular Lymph Node Hyperplasia. Favorable Response to Radiotherapy. Cancer. 1983; 51: 808-810.

4. Jaffe E y colaboradores. Surgical Pathology of the Lymph Nodes and Related Organs. Segunda edición, Editorial Saunders. 1995; vol 16, Pp 107-111.

5. Hsu S, Waldron J, y cols. Expression of Interleukin-6 in Castleman´s Disease. Hum Pathol. 1993; 24: 833-839.

6. Chan J, Tsang W y cols. Folicullar Dentritic Cell Tumor and Vascular Neoplasm Complicating Hyaline-Vascular Castleman´s Disease. Am J Surg Pathol. 1994; 18: 517-525.

7. Nguyen D, Diamond L, y cols. Castleman´s Disease. Diferences in Follicular Dendritic Network in the Hyaline Vascular and Plasma Cell Variants. Histopathology. 1994; 24: 437-443.

8. Chen T y Kuo T. Castleman´s Disease Presenting as a Pedunculated Nasopharyngeal Tumour Simulating Angiofibroma. Histopathology. 1993; 23: 485-488.

9. Radaszkiewicz T, Hansmann M, y cols. Monoclonality and Polyclonality of Plasma Cells in Castleman´s Disease of the Plasma Cell Variant. Histopathology. 1989; 14: 11-24.

10. Vasef M, Katzin W, y cols. Report of a Case of Localized Castleman´s Disease with Progression to Malignant Lymphoma. Am J Clin Pathol. 1992; 98: 633-636.

11. Lachant N, Sun N y cols. Multicentric Angiofollicular Lymph Node Hyperplasia (Castleman's Disease) Followed by Kaposi's Sarcoma in Two Homosexual Males with the Acquired Immunodeficiency Syndrome (AIDS). Am J Clin Pathol. 1985; 83: 27-33.

12. Menke D, Camoriano J, y cols. Angiofollicular Lymph Node Hyperplasia. A Comparison of Unicentric, Multicentric, Hyaline-Vascular, and Plasma Cell Types of Disease by Morphometric and Clinical Analysis. Mod Pathol. 1992; 5: 525-530.

13. Frizzera G, Banks P, y cols. A Systemic Lymphoprolipherative Disorder with Morphologic Features of Castleman´s Disease. Pathological Findings in 15 patients. Am J Surg Pathol. 1983; 7: 211-231.

14. Weisenburger D, Nathwani B, y cols. Multycentric Angiofollicular Lymp Node Hyperplasia. A Clinicopathologic Study of 16 cases. Hum Pathol. 1985; 16: 162-172.

15. Frizzera G, Peterson B, y cols. A Systemic Lymphoprolipherative Disorder with Morphologic Features of Castleman´s Disease. Clinical Findings and Clinicopathologic correlations in 15 patients. J Clin Oncol. 1985; 3: 1202-1216.

16. Mandler R, Kerrigan D, y cols. Castleman´s Disease in POEMS Syndrome with Elevated Interleukin-6. Cancer. 1992; 69: 2697-2703.

17. Muñoz G, Geijo P, y cols. Plasmacellular Castleman´s Disease and POEMS Syndrome. Histopathology. 1990; 17: 172-174.

18. Peterson B, Frizzera G. Multicentric Castleman´s Disease. Semin Oncol. 1993; 20: 636-647

19. Danon A, Krishnan J, y cols. Morpho-inmunophenotypic Diversity of Castleman´s Disease, Hialine-Vascular Type. With Emphasys on a Stroma-Rich Variant and a new Pathogenetic Hypotesis. Virchows Arch. 1993; 423: 369-382.

20. Hall P, Donaghy M, y cols. An Inmunohistological and Genotypic Study of the Plasma Cell Form of Castleman´s Disease. Histopathology. 1989; 14: 333-346.

21. Nagai K, Sato I, y cols. Pathohistological and Inmunohistochemical Studies on Castleman´s Disease of the Lymph Node. Virchows Arch. 1986; 409: 287-297.

22. Jones E, Crocker J, y cols. Angiofollicular Lymph Node Hyperplasia (Castleman´s Disease). An Inmunohistochemical and Enzymehistochemical Study of the Hyaline-Vascular Form of Lesion. J Pathol. 1984; 144: 131-147.

23. Case Records of the Massachusetts General Hospital. Weekly Clinicopathological Exercises. Case 39-1992. A 49-year-old Woman with Peripherical Neuropathy, Hepatosplenomegaly, and Intermittent Abdominal Pain. N Engl J Med. 1992; 327: 1014-21.

24. Isaacson P. Castleman´s Disease. Comentary. Histopathology. 1989; 14: 429-432.

25. Frizzera G. Castleman´s Disease: More Questions than Answers. Hum Pathol. 1985; 16: 202-205.

26. Francis N, Hollowood K, y cols. Angiofollicular Lymph nodo Hyperplasia. J Clin Pathol. 1988; 41: 353-356.

27. Wotherspoon A, Norton A e Isaacson P. Immunoreactive Cytokeratins in Plasmacytomas. Hstopathology. 1989; 14: 141-150.

28. Murray P, Deacon E, Young L y cols. Localization of Epstein-Barr virus in Castleman's disease by in situ hibridization and immunohistochemistry. Hematol Pathol. 1995; 9: 17-26.

29. Weisenburger D, Nathwani B, y cols. Multicentric Angiofollicular Lymph Node Hyperplasia: a Clinicopathologic Study of 16 cases. Hum Pathol. 1985; 16: 162-72.

FALLA DE ORIGEN