11211
6°
2ej

UNIVERSIDAD NACIONAL AUTONOMA DE MEXICO

FACULTAD DE MEDICINA
DIVISION DE ESTUDIOS DE POSGRADO
HOSPITAL GENERAL DE MEXICO
SECRETARIA DE SALUD

RECONSTRUCCION DEL PARPADO INFERIOR

T E S I S

PARA OBTENER EL TITULO
EN LA ESPECIALIDAD DE:
CIRUGIA PLASTICA Y RECONSTRUCTIVA
P R E S E N T A :

DR. FERNANDO GAMBOA LOPEZ

MEXICO, D. F. 1993

TESIS CON
FALLA DE ORIGEN

Universidad Nacional Autónoma de México
UNAM
Biblioteca Central
Dirección General de Bibliotecas de la UNAM

UNAM – Dirección General de Bibliotecas Tesis Digitales Restricciones de uso

DERECHOS RESERVADOS © PROHIBIDA SU REPRODUCCIÓN TOTAL O PARCIAL

Todo el material contenido en esta tesis está protegido por la Ley Federal del Derecho de Autor (LFDA) de los Estados Unidos Mexicanos (México).

El uso de imágenes, fragmentos de videos, y demás material que sea objeto de protección de los derechos de autor, será exclusivamente para fines educativos e informativos y deberá citar la fuente donde la obtuvo mencionando el autor o autores. Cualquier uso distinto como el lucro, reproducción, edición o modificación, será perseguido y sancionado por el respectivo titular de los Derechos de Autor.

RECONSTRUCCION DE PARPADO INFERIOR

INDICE

1.- INTRODUCCION.

2.- FUNDAMENTOS ANATOMOFISIOLOGICOS E IMPORTANCIA DEL PARPADO

3.- HISTORIA.

4.- LINEAMIENTOS Y TECNICAS ACTUALES DE RECONSTRUCCION.

5.- PRESENTACION DE LA TECNICA.

6.- PRESENTACION DE CASOS.

7.- RESULTADOS.

8.- CONCLUSIONES.

9.- BIBLIOGRAFIA.

1.- INTRODUCCION.

LA CIRUGIA PLASTICA NACIO AL EXISTIR PACIENTES CON PROBLEMAS DIFICILES DE RESOLVER QUE NINGUN OTRO ESPECIALISTA DESEABA TRATAR POR LA COMPLEJIDAD DE LOS PROCEDIMIENTOS QUIRURGICOS Y EL TIEMPO PROLONGADO QUE REQUERIAN O POR QUE LOS RESULTADOS OBTENIDOS NO SIEMPRE ERAN LOS IDEALES, ASI EL CIRUJANO PLASTICO SE ENCARGO DE ESTOS PACIENTES Y FUE DESARROLLANDO MULTIPLES Y VARIADAS TECNICAS PARA RECONSTRUIR DEFECTOS CONGENITOS O ADQUIRIDOS, TENIENDO SIEMPRE EN CUENTA TANTO LA FUNCIONALIDAD DE LA ESTRUCTURA A REPARAR COMO LA APARIENCIA EXTERIOR DE ESTA, SIENDO UN PRINCIPIO BASICO DE LA CIRUGIA PLASTICA, EL QUE DESPUES DE DIAGNOSTICAR Y ANALIZAR UNA DEFORMIDAD, SE DEBEN CONSIDERAR TODOS LOS METODOS POSIBLES DE RECONSTRUCCION PARA ESCOGER ENTONCES EL MAS SIMPLE Y EFECTIVO, CONTINUANDO ESTE CONCEPTO HASTA LA ACTUALIDAD, Y POR ESTO LA MAYORIA DE LOS PROBLEMAS A LOS QUE SE ENFRENTA EL CIRUJANO PLASTICO SON COMPLICADOS Y NO TIENE UNA SOLA MANERA DE REPARARSE SINO QUE SE CUENTA CON MULTIPLES TECNICAS Y SOBRE ESTAS TECNICAS MULTIPLES VARIACIONES O MODIFICACIONES, ASI POR EJEMPLO, LA CIRUGIA PARA HIPOSPADIA TIENE POR LO MENOS 250 TECNICAS PUBLICADAS PARA CORREGIRLA Y CONTINUAN APARECIENDO MODIFICACIONES CON EL FIN DE LOGRAR AUN UN MEJOR RESULTADO COSMETICO FUNCIONAL.

ASI LA CIRUGIA RECONSTRUCTIVA DE LOS PARPADOS, QUE SON ESTRUCTURAS IMPORTANTES TANTO EN CUANTO A SU FUNCION Y A SU APARIENCIA Y CAUSA FRECUENTE DE CONSULTA AL CIRUJANO PLASTICO, HA CONTINUADO EVOLUCIONANDO PARA BUSCAR ESTE MISMO RESULTADO COSMETICO FUNCIONAL IDEAL, PUES SI BIEN EN LA ACTUALIDAD SE HAN CONSEGUIDO RESULTADOS ACEPTABLES, EXISTEN EN CUALQUIER TECNICA CIERTAS LIMITANTES O COMPLICACIONES POSIBLES, QUE OBLIGAN AL CIRUJANO PLASTICO A BUSCAR NUEVAS TECNICAS O MODIFICACIONES PARA RESOLVER ESTOS PROBLEMAS.

POR TODO LO ANTERIOR ESTA TESIS BUSCA EL REVISAR LOS LINEAMIENTOS ACTUALES UTILIZADOS PARA LA RECONSTRUCCION PALPEBRAL Y PROPONE UNA NUEVA TECNICA PARA LA RECONTRUCCION DEL PARPADO INFERIOR, LA CUAL ADEMAS DE MEJORAR EL RESULTADO DE LA RECONSTRUCCION RESULTA SER TECNICAMENTE SENCILLA Y FACILMENTE REPRODUCIBLE.

2.- FUNDAMENTOS ANATOMOFISIOLOGICOS E IMPORTANCIA DEL PARPADO

LOS PARPADOS TIENEN LA FUNCION PRINCIPAL DE PROTEGER LOS GLOBOS OCULARES Y MANTENER LA VISION, PROPORCIONANDO AL CERRARSE PROTECCION CONTRA EL MEDIO EXTERNO Y LUZ EXCESIVA ADEMAS DE PROVEER HUMEDAD Y LUBRICACION CONSTANTE, SIN ELLOS LA CORNEA Y LA CONJUTIVA ESTAN EXPUESTOS A TRAUMATISMOS Y SUFREN DE DESECACION Y FORMACION DE ULCERAS QUE PUEDEN LLEGAR A PRODUCIR CEGUERA COMPLETA Y DEBIDO A SU LOCALIZACION EXPUESTA EN LA CARA SON ZONAS FRECUENTEMENTE LESIONADAS POR TRAUMA O QUEMADURAS, ADEMAS DE SER SITIO POSIBLE DE NEOPLASIAS Y OTRAS LESIONES QUE REQUIEREN RESECCION DE PARTE O TODO EL PARPADO, QUEDANDO ENTONCES DESPROTEGIDO EL GLOBO OCULAR, POR LO QUE ES OBLIGATORIO EL REPARAR CUALQUIER LESION O RECONSTRUIR EL PARPADO EN CASO DE SER NECESARIA SU RESECCION PARCIAL O TOTAL CON EL FIN DE MANTENER LA INTEGRIDAD VISUAL Y LA INTEGRIDAD FISICA DE LA PERSONA, PERO PARA PODER REALIZAR UNA RECONSTRUCCION ADECUADA DE CUALQUIER REGION DEL CUERPO HUMANO, ES NECESARIO CONOCER ANTES QUE NADA LA ANATOMIA Y FISIOLOGIA NORMAL PARA ASI EVALUAR LAS ESTRUCTURA BASICA LESIONADAS O FALTANTES Y PODER REPARAR O FORMARLAS NUEVAMENTE YA SEA TANTO DESDE EL PUNTO FUNCIONAL COMO ANATOMICO.

LOS PARPADOS PUEDEN SER ESTUDIADOS COMO UNA ESTRUCTURA FORMADA POR DOS CAPAS UNA EXTERNA (FIG.1) FORMADA POR PIEL Y UNA INTERNA FORMADA POR MUCOSA ENTRE LAS CUALES SE ENCUENTRA UN TEJIDO DE SOPORTE, A ESTAS CAPAS SE RELACIONAN CIERTAS ESTRUCTURAS ACCESORIAS COMO SON GRUPOS MUSCULARES, GLANDULAS, ETC.

A CONTINUACION SE DA UNA BREVE DESCRIPCION DE LOS ELEMENTOS DE LOS PARPADOS:

CAPAS

LA PIEL DE LOS PARPADOS ES LA MAS DELGADA DEL CUERPO HUMANO SIENDO ELASTICA Y PLEGABLE Y TENDIENDO A ENGROSARSE AL ACERCARSE A LAS MEJILLAS Y FRENTE TENIENDO COMO REFERENCIA DE TRANSICION DE DELGADA A GRUESA EL REBORDE ORBITARIO, LA PIEL DE LOS PARPADOS EN GENERAL ES ADHERENTE AL MUSCULO ORBICULAR DE LOS PARPADOS Y CON POCAS GLANDULAS SEBACEAS Y SUDORIPARAS, SIN GRASA SUBCUTANEA Y TIENDE A SER DE UN COLOR LIGERAMENTE MAS CLARO QUE EL DEL RESTO DE LA CARA.

LA MUCOSA FORMA LA CAPA INTERNA Y ES CONTINUACION DE LA CONJUNTIVA BULBAR Y ES LLAMADA CONJUNTIVA PALPEBRAL TENIENDO COMO SEPARACION ENTRE ESTAS EL SULCUS CONJUTIVAL CUYA PROFUNDIDAD EN GENERAL SE CORRELACIONA CON EL REBORDE ORBITARIO.

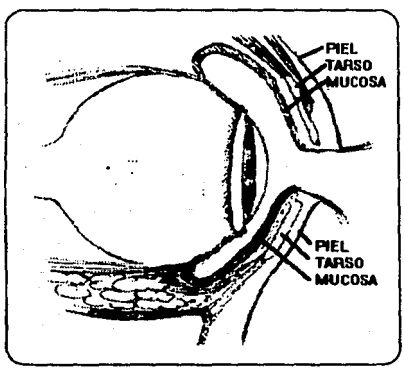

FIG.1 ANATOMIA DE LOS PARPADOS (CAPAS).

LAS PLACAS TARSALES FORMAN LA PARTE INTERMEDIA Y SON PLACAS DE TEJIDO CONECTIVO QUE DAN SOPORTE Y FORMA A LOS PARPADOS, LA PLACA TARSAL DEL PARPADO SUPERIOR MIDE

APROXIMADAMENTE 10 MM DE ALTO EN EL CENTRO DISMINUYENDO SU ALTURA HACIA LOS EXTREMOS Y LA DEL PARPADO INFERIOR MIDE ALREDEDOR DE 4.5 MM ESTAS PLACAS SE ENCUENTRAN INTIMAMENTE LIGADAS AL MUSCULO ORBICULAR DE LOS PARPADOS EN SU CARA ANTERIOR Y A LA MUCOSA EN SU CARA POSTERIOR.

MUSCULOS:

LOS PARPADOS TIENEN MOVIMIENTOS MEDIANTE DOS GRUPOS MUSCULARES EL PRIMERO FORMADO POR EL ORBICULAR DE LOS PARPADOS (FIG.2) SE ENCARGA DE CERRARLO Y SE DIVIDE ARBITRARIAMENTE EN TRES PARTES UNA PRETARSAL UNA PRESEPTAL Y UNA ORBITARIA ORIGINANDOSE EN LOS BORDES ORBITARIOS E INSERTANDOSE MEDIANTE TENDONES DE LAS CABEZA PROFUNDAS DEL PARTE PRETARSAL Y PRESEPTAL A LA CRESTA LAGRIMAL Y AL TUBERCULO ORBITARIO FORMANDO LOS LIGAMENTOS CANTALES MEDIAL Y LATERAL ESTE MUSCULO ESTA

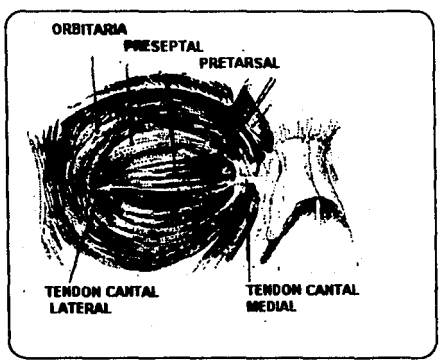

FIG.2 MUSCULO ORBICULAR DE LOS PARPADOS.

INERVADO POR EL SEPTIMO PAR CRANEAL EL NERVIO FACIAL.

EL SEGUNDO GRUP0 TIENE SU EFECTO SOBRE EL PARPADO SUPERIOR Y SE ENCARGA DE ABRIR

LOS OJOS Y ESTA FORMADO POR EL ELEVADOR DEL PARPADO INFERIOR Y POR EL MUSCULO DE MUELLER (FIG.3), EL ELEVADOR DEL PARPADO SUPERIOR SE ORIGINA EN LA CARA INFERIOR DE LAS ALAS MENORES DEL ESFENOIDES Y SE ENSANCHA FORMADO UNA APONEUROSIS QUE SE INSERTA EN EL TERCIO INFERIOR Y ANTERIOR DEL TARSO CON DOS EXTENSIONES A LA CRESTA LAGRIMAL Y AL TUBERCULO DE WHITNALL ESTA INERVADO POR EL TERCER PAR CRANEAL O MOTOR OCULAR COMUN Y ES UN MUSCULO VOLUNTARIO Y EL MUSCULO DE MULLER QUE SE ORIGINA EN LA APONEUROSIS DEL ELEVADOR DEL PARPADO SUPERIOR Y SE INSERTA EN EL BORDE SUPERIOR DEL TARSO, ESTE MUSCULO ES LISO Y RECIBE INERVACION SIMPATICA SIENDO UN MUSCULO

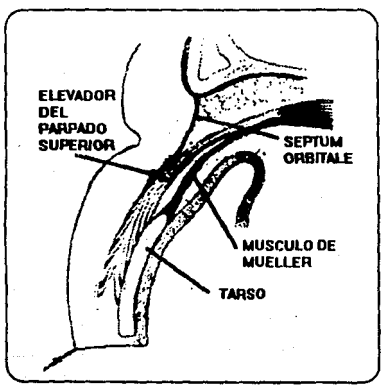

FIG.3 MUSCULO ELEVADOR DEL PARPADO SUPERIOR.

INVOLUNTARIO

ESTRUCTURAS ASOCIADAS:

COMO ESTRUCTURAS ACCESORIAS A LOS PARPADOS CONTAMOS CON LAS PESTAÑAS Y LAS GLANDULAS DE MEIBONIO LOCALIZADAS EN NUMERO DE 20 APROXIMADAMENTE EN LAS PLACAS TARSALES CON SU SALIDA EN LA UNION MUCOCUTANEA.

EL APARATO LAGRIMAL (FIG.4) TIENE GRAN RELACION CON LOS PARPADOS Y ESTA FORMADO POR GLANDULA LACRIMAL Y SISTEMA DE DRENAJE, LA GLANDULA LAGRIMAL LA CUAL ESTA LOCALIZADA EN LA PARTE SUPEROEXTERNA DE LA ORBITA Y SE ENCARGA DE SECRETAR LAGRIMAS PARA FORMAR UNA CAPA PROTECTORA AL GLOBO OCULAR ESTAS LAGRIMAS SON DRENADAS HACIA LA NARIZ POR UN SISTEMA DE DRENAJE QUE SE INICIA EN LOS PUNCTUMS DE AMBOS PARPADOS QUE SON LA PARTE INICIAL DE LOS CANALICULOS LAGRIMALES QUE TIENE UNA LONGITUD DE 10 MM Y TERMINAN EN EL SACO LAGRIMAL QUE SE CONECTA AL DUCTO NASOLAGRIMAL QUE TERMINA POR DEBAJO DEL CORNETE INFERIOR EN LA VALVULA DE HASNER.

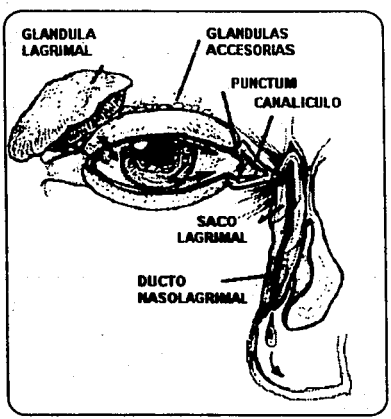

FIG. 4 APARATO LAGRIMAL

CONSIDERACIONES ESTETICAS:

POR ULTIMO ES IMPORTANTE REFERIR QUE SI BIEN EL PRINCIPAL OBJETIVO DE LA RECONSTRUCCION PALPEBRAL ES EL DE PROTEGER EL GLOBO OCULAR Y MANTENER LA VISION, LOS PARPADOS

TIENEN GRAN IMPORTANCIA DEBIDO A SER ESTRUCTURAS TOTALMENTE VISIBLES POR SU LOCALIZACION EN LA CARA Y QUE FORMAN PARTE IMPORTANTE DE LA APARIENCIA DE CADA PERSONA, POR LO QUE CUALQUIER ALTERACION EN ESTOS, QUE PUEDE IR DESDE PERDIDA DE SU INTEGRIDAD ES DECIR PACIENTES QUE PRESENTAN COLOBOMAS O PERDIDAS PARCIALES O TOTALES DE LOS PARPADOS HASTA LAS CONDICIONES DE RELAJACION DE PIEL Y OTRAS ESTRUCTURAS QUE DENOTAN LA EDAD DE UN PACIENTE O EL ESTADO DE DESCANSO O CANSANCIO, ASI EL ESTADO DE LOS PARPADOS PRODUCIRA UN GRAN IMPACTO EN LA IMAGEN CORPORAL PROPIA Y EN LA VIDA DE RELACION, ES DECIR LOS PARPADOS TIENE UNA FUNCION ESTETICA DENTRO DE CADA PERSONA, LA IMPORTANCIA DE LA CUAL ES BIEN EJEMPLIFICADA POR EL TRABAJO DEL DR GONZALEZ ULLOA (2) SOBRE LAS UNIDADES COSMETICAS DE LA CARA EN EL CUAL SE REFIERE QUE TODA RECONSTRUCCION EN LA CARA DEBE REALIZARSE MEDIANTE CIERTAS ZONAS DELIMITADAS POR LINEAS O ESTRUCTURAS NATURALES, ESTA ZONAS O UNIDADES COSMETICAS HACEN QUE LA RECONSTRUCCION NO SEA OSTENTOSA Y SE OBSERVE COMO UN PARCHE SINO QUE SEAN MENOS VISIBLES DEBIDO A QUE TIENDEN A PERDERSE POR SU RELACION A OTRAS ESTRUCTURAS, ESTAS ZONAS ESTAN REPRESENTADAS EN LA FIGURA 5 Y ES IMPORTANTE OBSERVAR QUE LOS PARPADOS FORMAN UNA UNIDAD COSMETICA SEPARADA, ESTAS ZONAS PUEDEN SUBDIVIDIRSE EN SUBUNIDADES COSMETICAS Y ASI LA ZONA PALPEBRAL SE DIVIDE EN DOS SUBUNIDADES LA DEL PARPADO SUPERIOR Y LA DEL PARPADO INFERIOR.

FIG.5 UNIDADES COSMETICAS DE LA CARA.

COMO UN ULTIMO PUNTO IMPORTANTE ES EL QUE OBVIAMENTE AL EXISTIR DOS REGIONES PALPEBRALES, LA SIMETRIA ES PRIMORIDAL PARA LA RECONSTRUCCION, PUES GENERALMENTE ES UNA DE LAS REGIONES ORBITARIAS LA QUE SE ENCUENTRA LESIONADA Y POR LO TANTO DEBE RECONSTRUIR BUSCANDO LA MAYOR SEMEJANZA A LA CONTRALATERAL.

ASI EN CONCLUSION EL PARPADO TIENE UNA FUNCION IMPORTANTE EN LA PROTECCION DEL GLOBO OCULAR EVITANDO LA ENTRADA DE CUERPOS EXTRAÑOS E IRRITANTES A LA CORNEA Y CONJUNTIVA Y DE LUZ EXCESIVA QUE PUEDA DAÑAR LA RETINA, MANTENIENDO LA SUPERFICIE CONJUTIVAL Y CORNEAL HUMEDA Y LUBRICADA, ADEMAS DE FORMAR PARTE IMPORTANTE DE LA ESTRUCTURA FACIAL FORMANDO UNA DE LAS UNIDADES COSMETICAS DE LA CARA, TODO LO CUAL SE DEBE MANTENER EN MENTE AL RECONSTRUIR LOS PARPADOS PARA LOGRAR UN RESULTADO FINAL FUNCIONAL Y COSMETICAMENTE ACEPTABLE.

3.- HISTORIA.

LAS LESIONES PALPEBRALES SE HAN ENCONTRADO EN TODA LA HISTORIA DE LA HUMANIDAD, EXISTIENDO DESCRIPCIONES DESDE LA BIBLIA O LOS ANTIGUOS GRIEGOS Y ROMANOS, PERO DEBIDO A SER UN PROBLEMA DE DIFICIL SOLUCION, GENERALMENTE SE DEJABAN SIN REPARAR O RECONSTRUIR, CON LA CONSIGUIENTE PERDIDA DE LA VISION, Y NO ES SINO HASTA EL SIGLO XIX, CUANDO SE INICIA ESFUERZOS PARA TRATAR A ESTOS PACIENTES, EN UN INICIO CON COLGAJOS DE ANTEBRAZO PRINCIPALMENTE, LO CUAL RESULTABA EN RECONSTRUCCIONES POCO NATURALES, POCO FUNCIONALES Y CON GRAN MOLESTIA PARA EL PACIENTE, EN 1818 VON GRAEFE RECONSTRUYE UN PARPADO CON UN COLGAJO DE MEJILLA, LLEVANDO ASI PIEL MAS SEMEJANTE A LA DEL PARPADO, PERO FORMADO UNA SOLA CAPA; EN 1829, FRICKE DESCRIBE COLGAJOS DE PIEL ZIGOMATICA Y TEMPORAL PARA RECONSTRUCCCION DE AMBOS PARPADOS; EN 1869, CUANDO REVERDIN INTRODUCE EL INJERTO CUTANEO COMO UN CONCEPTO, SE MEJORAN LOS RESULTADOS DE LA RECONSTRUCCION, PERO ENCONTRANDOSE REPORTES COMO EL DE LAWSON EN 1871, QUIEN DESCRIBE INJERTOS DE PIEL DE MIEMBRO INFERIOR PARA PIEL DE PARPADO Y EL DE VON CARION EN 1889 QUIEN REPORTA EL USO DE MUCOSA VAGINAL PARA REPARACION DE DEFECTOS DE MUCOSA CONJUNTIVAL Y NO ES SINO HASTA 1904 CUANDO GRADENIGO UTILIZA PIEL DEL PARPADO CONTRALATERAL COMO INJERTO CUANDO SE INICIA EL CONCEPTO DE LLEVAR EL TEJIDO MAS SEMEJANTE PARA RECONSTRUIR EL PARPADO; EXPANDIENDOSE AUN MAS EL CONCEPTO DEL INJERTO, LEFORT EN 1872 Y WOLFE EN 1876 DESCRIBEN EL USO DE INJERTOS DE ESPESOR TOTAL DE PARPADO PARA RECONTRUIR DEFECTOS DE ESPESOR TOTAL; LANLODT EN 1881 ES EL PRIMERO EN DESCRIBIR EL COLGAJO TARSO-CONJUNTIVAL (3) EN LA RECONSTRUCCION DE PARPADO INFERIOR Y ESSER EN 1919 EL PRIMERO EN REPARAR UN DEFECTO DE PARPADO SUPERIOR CON UN COLGAJO DE ESPESOR TOTAL DE PARPADO INFERIOR; KAZANJIAN, EN 1949 ES EL PRIMERO EN REPORTAR UN COLGAJO EN ISLA PARA RECONSTRUCCION PALPEBRAL Y MUSTARDE EN 1959, DESCRIBE LA TECNICA DE ROTACION DE COLGAJO DE MEJILLA CON INJERTO CONDROMUCOSO DE

SEPTUM; PAUFIQUE Y TESSIER EN 1962, DESCRIBEN EL USO DE INJERTO MUCOCONDRAL DE ALAR EN VEZ DEL DE SEPTUM; ANDERSON Y WEINSTEIN EN 1987 DESCRIBEN UN COLGAJO BIPEDICULADO DE PARPADO SUPERIOR PARA RECONSTRUCCION DE PARPADO INFERIOR (11) Y ASI SE PODRIA CONTINUAR NOMBRANDO AUTORES Y FECHAS DE GRANDES ADELANTOS EN LA RECONSTRUCCION PALPEBRAL, PERO DEBIDO A QUE ALGUNAS DE ESTAS TECNICAS YA SON SOLO DE INTERES HISTORICO, ME LIMITARE A DESCRIBIR LOS LINEMAMIETOS ACTUALES DE RECONSTRUCCION Y LAS TECNICAS MAS UTILIZADAS QUE HAN RESISTIDO LA PRUEBA DEL TIEMPO EN EL SIGUIENTE APARTADO.

4.- LINEAMIENTOS Y TECNICAS ACTUALES DE RECONSTRUCCION.

ETIOLOGICAMENTE LOS DEFECTOS DEL PARPADO PUEDEN SER DIVIDIDOS EN CONGENITOS (COLOBOMAS) O ADQUIRIDOS (TRAUMA, QUEMADURAS, RESECCIONES QUIRURGICAS DE NEOPLASIAS. ETC), PERO INDEPENDIENTEMENTE DE LA CAUSA EL TRATAMIENTO EN GENERAL ES EL MISMO, ES DECIR SE ANALIZA EL DEFECTO O LESION FINAL Y SE ESCOGE LA OPCION MAS ADECUADA, EN ESTE CAPITULO SE EXPLICAN LAS BASES Y TECNICAS MAS UTILIZADAS PARA RECONSTRUCCION PALPEBRAL Y DEBIDO A QUE ES SOBREENTENDIDO QUE EN LAS LESIONES COMO LACERACIONES EN LAS QUE NO EXISTE PERDIDA DE TEJIDO EL TRATAMIENTO SERA EL DE CIERRE DIRECTO POR PLANOS, SE CONCETRARA EN LA ATENCION EN LA REPARACION Y RECONSTRUCION DE LESIONES QUE CONLLEVAN DE PERDIDA DE TEJIDO.

SI BIEN DESDE EL PUNTO DE VISTA ANATOMICO, LOS PARPADOS SON ESTRUCTURAS SUMAMENTE COMPLEJAS, DESDE EL PUNTO DE VISTA QUIRURGICO PUEDEN CONSIDERARSE ESENCIALMENTE COMO DOS LAMINAS SEPARADAS POR UN SOPORTE FIBROSO, ASI EN RESUMEN LOS PARPADOS ESTAN CONSTITUIDOS POR UNA CAPA EXTERNA FORMADA POR PIEL Y UNA INTERNA FORMADA POR MUCOSA CONJUNTIVAL CONTENIENDO ENTRE ESTAS DOS UN ESQUELETO FORMADO POR UN PLACA DE TEJIDO CONECTIVO DENSO LLAMADO TARSO EL CUAL LE DA FORMA Y SOPORTE, ENTONCES ASI EL PRINCIPIO BASICO PARA UNA RECONSTRUCCION PALPEBRAL EXITOSA SERA EL DE CREAR UNA CAPA EXTERNA DE PIEL, UNA INTERNA DE MUCOSA Y ENTRE ELLAS UNA ESTRUCTURA DE SOPORTE SEMIRIGIDO ESTE PRINCIPIO DE RECONSTRUCCION SE APLICA A CUALQUIER DEFECTO SIN IMPORTAR SU ETIOLOGIA COMO YA SE EXPLICO.

LAS LESIONES DEL PARPADO SE PUEDE DIVIDIR EN DE ESPESOR PARCIAL Y DE ESPESOR TOTAL, EN LAS DE ESPESOR PARCIAL SE ENCUENTRA UNICAMENTE PERDIDA DE UNA DE LAS CAPAS DEL PARPADO Y POR LO TANTO SE PUEDEN RECONSTRUIR MEDIANTE UN INJERTO YA SEA DE PIEL O DE

MUCOSA, DEPENDIENDO DE LA CAPA FALTANTE, EL SITIO DONADOR SERA EL MAS PARECIDO AL TEJIDO PERDIDO Y EN GENERAL ES ACEPTADO QUE PARA PERDIDAS DE PIEL, SE DEBE UTILIZAR LA PIEL MAS SEMEJANTE QUE EN ORDEN DE ELECCION SON LA PIEL DEL PARPADO CONTRALATERAL, LA RETROAURICULAR, LA INGUINAL Y LA SUPRACLAVICULAR (13), UTILIZANDO SIEMPRE PARA EL INJERTO PIEL DE ESPESOR TOTAL PARA EVITAR CONTRACCION DEL INJERTO QUE PUEDE PRODUCIR UN ECTROPION. EN LOS CASOS EN LOS QUE FALTA JUNTO CON LA PIEL LA ESTRUCTURA DE SOPORTE (TARSO) SE RECOMIENDA EL INJERTO COMPUESTO DE PIEL RETROAURICULAR CON CARTILAGO DE CONCHA AURICULAR. PARA PERDIDA DE MUCOSA SE RECOMIENDA MUCOSA CONJUNTIVAL CONTRALATERAL, MUCOSA ORAL Y MUCOSA NASAL (7), ASI MISMO CUANDO FALTA LA ESTRUCTURA DE SOPORTE EL INJERTO DE ELECCION ES EL COMPUESTO FORMADO POR MUCOSA NASAL Y CARTILAGO DE TABIQUE SEPTAL .

AHORA BIEN, LAS LESIONES EN LAS CUALES SE PIERDE TODO EL GROSOR DEL PARPADO, SON LLAMADAS DE ESPESOR TOTAL Y REQUIERE DE UNA RECONSTRUCCION MAS COMPLICADA Y SON ESTAS LESIONES LAS CUALES SE REVISAN EN ESTA TESIS, EN ESTE CASO SE DEBE RECONSTRUIR LAS DOS CAPAS YA MENCIONADAS Y LA ESTRUCTURA DE SOPORTE, EL TIPO DE RECONSTRUCCION SE ESCOGE PRIMERAMENTE POR LA CANTIDAD DE TEJIDO PERDIDO, DIVIDIENDOSE EN TRES GRUPOS EN LOS CASOS EN LOS QUE EXISTE PERDIDA ENTRE 0 Y 25% DEL PARPADO, LA ELASTICIDAD DE LOS TEJIDOS PERMITE REALIZAR UN CIERRE DIRECTO SIN NINGUN PROBLEMA Y SIN REQUERIR TEJIDO ADICIONAL (12), EN CASOS EN LOS QUE EXISTE PERDIDA ENTRE 25 Y 50%, EL DEFECTO ES MUY GRANDE PARA REALIZAR UN CIERRE DIRECTO UNICAMENTE, PERO SI SE COMBINA CON UNA CANTOLISIS LATERAL SE PUEDE LOGRAR ESTE SIN LA NECESIDAD DE TRAER TEJIDO ADICIONAL (FIG.6).

POR ULTIMO LOS DEFECTOS DE MAS DEL 50% REQUIEREN OBLIGADAMENTE DE RECONSTRUCCION MEDIANTE TEJIDOS VECINOS, ES DECIR REQUIEREN DE TEJIDO ADICIONAL (5), EL CUAL, COMO YA SE EXPLICO, DEBE FORMAR LAS DOS CAPAS DEL PARPADO (PIEL Y MUCOSA) Y SU ESTRUCTURA DE SOPORTE Y ESTO NO PUEDE SER REALIZADO MEDIANTE UN INJERTO, PUES PARA ASEGURAR LA

VITALIDAD DE LA RECONSTRUCCION UNA DE LAS CAPAS DEBE LLEVAR SU PROPIA VASCULARIDAD ES DECIR SE REALIZA MEDIANTE UN COLGAJO ASI LA OTRA CAPA PUEDE SER RECONSTRUIDA MEDIANTE UN INJERTO QUE SE NUTRE A PARTIR LOS VASOS SANGUINEOS DE ESTE COLGAJO(8). EN EL CASO DEL PARPADO LA CAPA VASCULARIZADA GENERALMENTE ES LA EXTERNA ES DECIR SE FORMA UN COLGAJO CUTANEO SOBRE EL CUAL SE COLOCARA UN INJERTO CONDROMUCOSO PARA ASI CONSEGUIR LA CAPA INTERNA Y LA ESTRUCTURA DE SOPORTE.

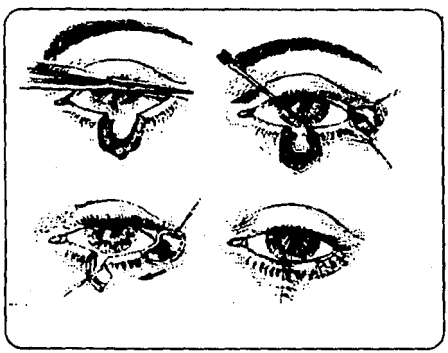

FIG. 6 CIERRE DIRECTO CON CANTOLISIS.

A CONTINUACION SE DESCRIBEN LAS TECNICAS MAS UTILIZADAS PARA RECONSTRUCCION DEL PARPADO INFERIOR:

COLGAJO DE ROTACION DE MEJILLA (MUSTARDE) (8).

EN ESTA TECNICA, LA CUBIERTA INTERNA Y ESTRUCTURA DE SOPORTE SE FORMA CON UN INJERTO CONDROMUCOSO DE SEPTUM NASAL, Y SE DISEÑA UN COLGAJO DE ROTACION CUTANEO DE MEJILLA MEDIANTE UNA LINEA QUE INICIA DEL CANTO EXTERNO DIRIGIENDOSE LATERAL Y HACIA ARRIBA Y QUE SE CONTINUA POSTERIORMENTE HACIA LA REGION PREAURICULAR, (FIG.7) VARIANDO

SU LONGITUD DEPENDIENDO DE LA FLACIDEZ DE LOS TEJIDOS, SE LEVANTA ESTE COLGAJO EN EL PLANO SUBCUTANEO HASTA LOGRAR QUE ROTE HASTA LA ZONA DEL CANTO INTERNO (FIG.8), EN OCASIONES ES NECESARIO REALIZAR UNA TRIANGULO DE COMPENSACION AL FINAL DEL COLGAJO, (FIG.9) DEBIDO AL PESO DEL COLGAJO SE RECOMIENDA FIJARLO A TEJIDOS PROFUNDOS CON MATERIAL INABSORBIBLE. EN LOS CASOS EN LOS QUE NO EXISTA SUFICIENTE LAXITUD DE LA PIEL

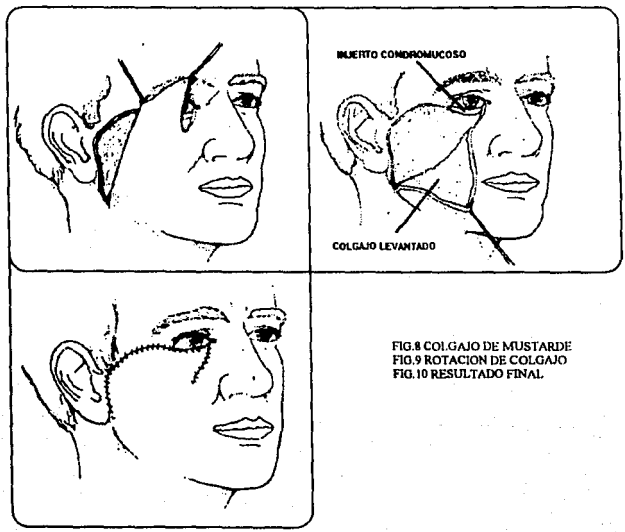

FIG.8 COLGAJO DE MUSTARDE
FIG.9 ROTACION DE COLGAJO
FIG.10 RESULTADO FINAL

SE RECOMIENDA UTILIZAR OTRO METODO ALTERNATIVO.

COLGAJO DE TRANSPOSICION (MCGREGOR) (6).

ESTA RECONSTRUCCION ES UTIL PARA DEFECTOS DE HASTA EL 75%, DEFECTOS MAYORES NO PUEDEN SER SOLUCIONADOS DE ESTA MANERA Y CONSISTE EN UN COLGAJO DE PEDICULO INFERIOR TOMADO DE LAS AREAS LATERAL E INFERIOR DEL CANTO EXTERNO (FIG.10) QUE INCLUYE AL MUSCULO ORBICULAR Y QUE SE MUEVE EN DIRECCION MEDIAL PARA CERRAR DEFECTOS EN FORMA DE V, LA TRANSFERENCIA DE ESTE COLGAJO DEJA UN DEFECTO TRIANGULAR SECUNDARIO QUE SE CIERRA MEDIANTE UNA ZETAPLASTIA (FIG.11), POR LO ANTERIOR ESTE COLGAJO SE RECOMIENDA PARA PERSONAS CON REDUNDANCIA DE PIEL, DEBIDO A QUE LA GRAN MOVILIZACION REQUERIDA PARA CERRAR PRODUCE TENSION EXCESIVA EN LA LINEA DE SUTURA, POR LO CUAL SE RECOMIENDA REALIZAR UNA CANTOTOMIA LATERAL DE RUTINA.



FIG.10 COLGAJO DE MCGREGOR



FIG.11 RESULTADO FINAL

COLGAJO NASOGENIANO (PALETTA) (9).

EN ESTA LA RECONSTRUCCION SE REALIZA MEDIANTE UN COLGAJO NASOGENIANO DE PEDICULO SUPERIOR, EL CUAL SE ROTA HACIA EL CANTO EXTERNO, FORMANDO EL PARPADO INFERIOR, REFIRIENDOSE QUE SE DEBE LLEVAR CON CIERTA TENSION PARA EVITAR ECTROPION, SIENDO EL PRINCIPAL PROBLEMA EL CIERRE DE LA ZONA DONADORA QUE REQUIERE DE UN DESPEGAMIENTO AMPLIO (FIG.12 Y 13)

FIG. 12 COLGAJO NASOGENIANO

FIG. 13 RESULTADO FINAL



COLGAJO DE ROTACION DE MEJILLA (IMRE) (4).

EN ESTE SE REALIZA UN COLGAJO DE ROTACION SEMICIRCULAR UTILIZANDO LA PIEL LATERAL AL SURCO NASOGENIANO, REQUIERE DE UN TRIANGULO DE COMPESACION EN SU BASE Y SU PRINCIPAL PROBLEMA ES LA CICATRIZ NOTABLE QUE SE PRODUCE Y ES DIFICIL DE OCULTAR.

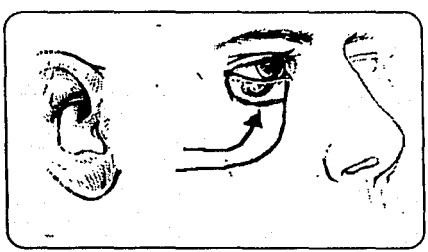

FIG.14 COLGAJO DE IMRE

ESTOS SON LOS MAS ACEPTADOS Y SI BIEN EXISTEN OTROS ESTOS HAN SIDO ABANDONADOS POR SU COMPLEJIDAD, MALOS RESULTADOS O POR LOS DEFECTOS QUE PRODUCEN EN LA ZONA DONADORA Y NO SERAN CONSIDERADOS EN ESTA TESIS.

5.- PRESENTACION DE TECNICA.

EN VISTA DE QUE EN FORMA INDIVIDUAL, CADA UNA DE LAS TECNICAS PREVIAMENTE DESCRITAS, PRODUCEN SOLUCIONES INCOMPLETAS Y PROBLEMAS EN EL AREA DONADORA, CONSIDERAMOS UNIR 2 COLGAJOS PARA RECONSTRUIR EL PARPADO INFERIOR, COMPLEMENTANDOSE ASI EL UNO AL OTRO Y ENTRE AMBOS RECONSTRUIR EL DEFECTO DE UNA MANERA MAS COMPLETA, SENCILLA Y EFECTIVA, POR LO QUE EN PACIENTES CON PERDIDA O NECESIDAD DE RESECCION DEL 50% O MAS DEL PARPADO INFERIOR, SE REALIZO UNA RECONSTRUCCION MEDIANTE LA COMBINACION DE UN COLGAJO NASOGENIANO CON UN COLGAJO DE ROTACION DE MEJILLA, Y SI BIEN, EN NUESTRA CASUISTICA TODOS LOS PACIENTES REQUERIAN RESECCION DEL PARPADO INFERIOR POR PRESENCIA DE CARCINOMA BASOCELULAR, ESTA TECNICA SE PUEDE APLICAR A CUALQUIER DEFECTO INDEPENDIENTE DE SU ETIOLOGIA, COMO YA SE EXPLICO, ASI DESPUES DE REALIZAR LA RESECCION DEL PARPADO, EL DEFECTO FINAL AL QUE NOS ENFRENTAMOS ES DE ESPESOR TOTAL DE MAS DEL 50% Y PARA ESTO SE REALIZA UNA RECONSTRUCCION DE LA CAPA INTERNA Y SOPORTE, ES DECIR MUCOSA Y TARSO, MEDIANTE UN INJERTO COMPUESTO DE MUCOSA NASAL Y CARTILAGO SEPTAL, OBTENIDO DE LA FORMA HABITUAL, POSTERIOR A LO CUAL SE LEVANTA UN COLGAJO NASOGENIANO DE PEDICULO SUPERIOR DE LAS DIMENSIONES NECESARIAS, EL CUAL SE ROTA EN APROXIMADAMENTE 70 GRADOS HACIA EL CANTO EXTERNO, FORMANDO ASI LA CAPA EXTERNA DEL PARPADO DE MANERA VASCULARIZADA, A PARTIR DE LA CUAL SE NUTRIRA EL INJERTO CONDROMUCOSO, RECONSTRUYENDO EL PARPADO COMO UNA UNIDAD COSMETICA INDEPENDIENTE, LA PUNTA DE ESTE COLGAJO PUEDE DESEPITELIZARSE, PARA FIJARSE A TEJIDOS PROFUNDOS Y FORMAR UN EFECTO DE HAMACA, PARA DAR MAYOR SOPORTE Y EVITAR LA FORMACION DE UN ECTROPION. POSTERIOR A ESTO EL DEFECTO DE LA ZONA DONADORA DEL COLGAJO NASOGENIANO SE CIERRA MEDIANTE UN COLGAJO DE ROTACION DE MEJILLA, EL CUAL

EN TERMINOS GENERALES ES DE MENOR TAMAÑO, REQUIERE MENOR DESPEGAMIENTO Y SE SOMETE A MENOR TENSION, PUES SE ROTA UNA DISTANCIA MENOR Y EN DIRECCION DEL SITIO DONADOR DEL COLGAJO NASOGENIANO Y NO HACIA EL CANTO INTERNO (FIG.16 Y 17). NO SE REALIZA NINGUN TIPO DE TARSORRAFIA, Y LOS PUNTOS DE SUTURA SE COMIENZAN A RETIRAR A

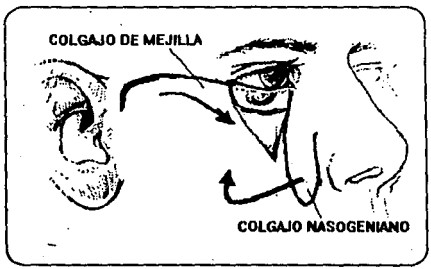

FIG.16 DISEÑO DE COMBINACION DE COLGAJO NASOGENIANO CON CAOLGAJO DE ROTACION.

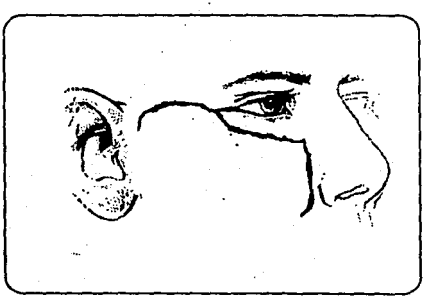

FIG.17 RESULTADO FINAL.

PARTIR DEL QUINTO DIA.

COMO UN ULTIMO PUNTO, CABE HACER NOTAR QUE LAS CICATRICES RESULTANTES QUEDAN DENTRO DEL SURCO NASOGENIANO, BORDE SUPERIOR DEL PARPADO Y EL LIMITE ENTRE LAS UNIDADES COSMETICAS DEL PARPADO Y MEJILLA, POR LO QUE SON POCO NOTABLES Y FACILES DE OCULTAR.

6.- PRESENTACION DE CASOS.

BASADOS EN LOS PRINCIPIOS DE RECONSTRUCCION YA EXPLICADOS SE REALIZO LA RECONSTRUCCION DEL PARPADO INFERIOR EN 25 PACIENTES CON NEOPLASIAS QUE REQUERIAN LA EXCISION COMPLETA DEL PARPADO INFERIOR, ESTA RECONSTRUCCION SE LLEVO A CABO MEDIANTE LA COMBINACION DE UN COLGAJO NASOGENIANO Y UN COLGAJO DE ROTACION DE MEJILLA.

A CONTINUACION SE PRESENTAN TRES CASOS REPRESENTATIVOS.

CASO 1

EN LA FIGURA 18, SE OBSERVA EL DEFECTO FINAL POSTERIOR A LA RESECCION DE UN CARCINOMA BASOCELULAR DE PARPADO INFERIOR, EN UNA MUJER DE 70 AÑOS, POSTERIOR A LA COLOCACION DEL INJERTO CONDROMUCOSO, PARA RECONSTRUCCION DE LA MUCOSA Y EL TARSO, SE INICIA LA TECNICA DESCRITA CON EL LEVANTAMIENTO DE UN COLGAJO NASOGENIANO PARA FORMAR NUEVAMENTE EL PARPADO, COMO SE PUEDE OBSERVAR EN LAS FIGURAS 19 Y 20, POSTERIOR A LO CUAL, SE LEVANTA UN COLGAJO DE ROTACION DE MEJILLA (FIG 21), EL CUAL SE UTILIZA PARA CERRAR LA ZONA DONADORA DEL COLGAJO NASOGENIANO, APRECIANDOSE EL RESULTADO POSTOPERATORIO INMEDIATO EN LA FIGURA 22, EL CUAL DEMUESTRA UNA REPARACION ADECUADA, QUE NO ESTA SOMETIDA A TENSION.

FIG.18 DEFECTO INICIAL.

FIG.19 LEVANTAMIENTO DE COLGAJO NASOGENIANO

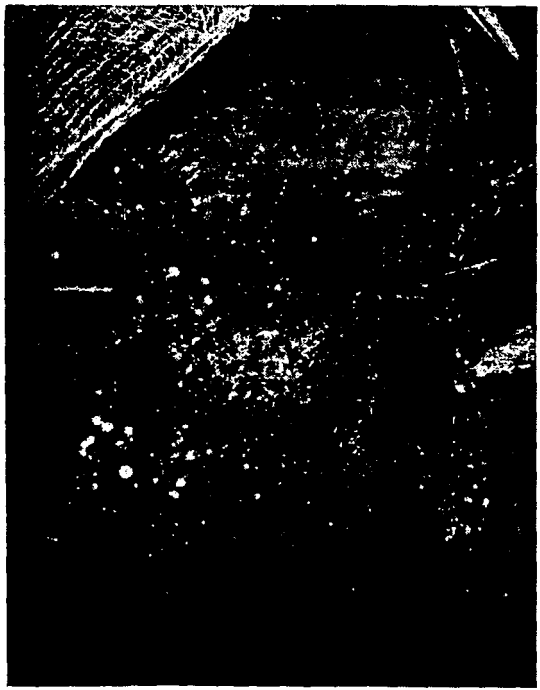

FIG.20 COMBINACION CON EL COLGAJO DE ROTACION DE MEJILLA.

FIG.21 COLGAJO NASOGENIANO FORMADO EL PARPADO.

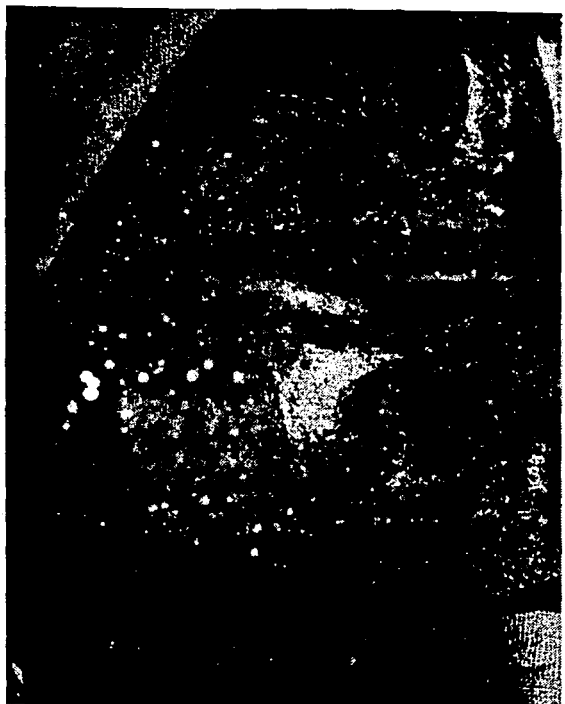

FIG.22 RESULTADO FINAL

ESTA TESIS NO DEBE
SALIR DE LA BIBLIOTECA

CASO 2

EN LA FIGURA 23, SE PRESENTA EL CASO DE UN PACIENTE MASCULINO DE 60 AÑOS, QUIEN PRESENTA UNA CARCINOMA BASOCELULAR, ENCONTRANDOSE MARCADA EL AREA A RESECAR Y EL DISEÑO DEL COLGAJO NASOGENIANO PROPUESTO. LA FIGURA 24 CORRESPONDE AL TRANSOPERATORIO DEL PACIENTE, DEMOSTRANDO LOS DOS COLGAJOS UTILIZADOS PARA LA RECONSTRUCCION, SIENDO NOTABLE LA FACILIDAD CON LA QUE ROTAN LOS COLGAJOS Y EN LA FIGURA 25, SE MUESTRA AL PACIENTE A LOS 9 MESES DESPUES DE LA CIRUGIA, CON UN RESULTADO SATISFACTORIO.



FIG.23 AREA A RESECAR Y COLGAJO PLANEADO.

FIG.24 COMBINACION DE COLGAJO NASOGENIANO CON COLGAJO DE MEJILLA

FIG. 25 RESULTADO FINAL A LOS 6 MESES

CASO 3

ESTE CASO ES REPRESENTATIVO DE LA APLICACION DE LA TECNICA EN PERSONAS JOVENES, SE TRATA DE UN PACIENTE DE 35 AÑOS, AL CUAL SE LE REALIZA UNA RESECCION DEL 100% DEL PARPADO INFERIOR POR UN CARCINOMA BASOCELULAR, PUDIENDOSE APRECIAR EL DEFECTO FINAL EN LA FIGURA 26.

POSTERIOR A LA RECONSTRUCCION MEDIANTE LA COMBINACION DE UN COLGAJO NASOGENIANO CON UN COLGAJO DE ROTACION DE MEJILLA, SE PRESENTA EN LA FIGURA 27, EL POSTOPERATORIO INMEDIATO, SIENDO NOTABLE LA AUSENCIA DE TENSION EN LOS COLGAJOS Y POR LO TANTO DE SUFRIMIENTO VASCULAR.

POR ULTIMO, EN LA FIGURA 28, SE OBSERVA AL PACIENTE A LOS LOS 6 MESES, EL CUAL PRESENTA UN RESULTADO FINAL ADECUADO, CON BUENA SIMETRIA, RECUPERACION DE LA UNIDAD COSMETICA DEL PARPADO INFERIOR Y CICATRICES POCO NOTABLES.



FIG.26 DEFECTO INICIAL.

FIG. 27 POSTOPERATORIO INMEDIATO.



FIG.28 RESULTADO FINAL

7.- RESULTADOS.

SE OPERARON 25 PACIENTES, TODOS ELLOS POR PRESENTAR CARCINOMA BASOCELULAR EN EL PARPADO INFERIOR QUE REQUERIAN DE RESECCION QUIRURGICA DE POR LO MENOS EL 50% DE ESTE, REALIZANDOSE RECONSTRUCCION INMEDIATA DEL PARPADO MEDIANTE LA COMBINACION DEL COLGAJO NASOGENIANO CON EL COLGAJO DE ROTACION DE MEJILLA, EN 23 DE LOS CASOS SE UTILIZO INJERTO DE CONDROMUCOSO TOMADO DE SEPTUM NASAL PARA DAR LA FORMACION DE SOPORTE Y CARA INTERNA, EN 2 MAS SE UTILIZARON LOS CARTILAGOS ALARES Y EN EL ULTIMO UN INJERTO CONDROCUTANEO DE CONCHA AURICULAR. EL SEGUIMIENTO VARIO DESDE 2 MESES HASTA 3 AÑOS Y SI BIEN LA EVALUACION DE LOS RESULTADOS ES SUMAMENTE SUBJETIVA, ES DECIR SE EVALUA MEDIANTE SATISFACCION DEL PACIENTE, SATISFACCION DEL MEDICO Y RESULTADO ESTETICO DEL LA RECONSTRUCCION, ASI LOS 25 CASOS TUVIERON UN RESULTADO CATALOGADO COMO ADECUADO TANTO POR EVALUACION DEL MEDICO COMO POR EL PACIENTE, LO QUE SE PUEDE CORROBORAR POR EL DATO DE QUE EN NINGUNO DE LOS CASOS HEMOS TENIDO QUE REALIZAR CORRECCION SECUNDARIAS Y QUE TODOS LOS PACIENTES REGRESARON A SU OCUPACION HABITUAL. EN UNA EVALUACION MAS OBJETIVA, SE ENCONTRO QUE NO HUBO COMPLICACIONES EN NINGUNO DE LOS CASOS, ES DECIR NO HUBO DATOS DE SUFRIMIENTO, NECROSIS O INFECCION DE LOS COLGAJOS USADOS PARA LA RECONSTRUCCION, EXISTIENDO INTEGRACION DEL 100% DE LOS INJERTOS CONDROMUCOSOS UTILIZADOS PARA LA RECONSTRUCCION DE LA CAPA INTERNA, ADEMAS NINGUNO DE LOS PACIENTES HA PRESENTADO DATOS DE RECURRENCIA DEL TUMOR, LO CUAL PUEDE SER EXPLICADO POR LA LIBERTAD QUE EXISTE DE RESECAR HASTA EL 100% DEL PARPADO INFERIOR, SI ES NECESARIO, SABIENDO QUE PUEDE SER RECONSTRUIDO EN SU TOTALIDAD.

8.- CONCLUSIONES.

LA RECONSTRUCCION DEL PARPADO INFERIOR ES UNA TAREA DIFICIL, QUE IMPLICA LA RESTAURACION DE LA FUNCION Y APARIENCIA EXTERNA, Y SI BIEN CONTAMOS CON VARIAS OPCIONES PARA REALIZAR UNA RECONSTRUCCION ACEPTABLEMENTE BUENA LA BUSQUEDA DE TECNICAS QUE OBTENGAN EL MEJOR RESULTADO CON MENOR MORBILIDAD ES ALGO QUE CONTINUA HASTA LA ACTUALIDAD, LO CUAL OBLIGA AL CIRUJANO PLASTICO A NO CONFORMARSE CON EL CONOCIMIENTO ANTIGUO SINO A QUE DEBE BUSCAR LA SOLUCION MEDIANTE NUEVAS TECNICAS O MODIFICANDO ESTAS PARA DISMINUIR LAS COMPLICACIONES O MEJORAR EL RESULTADO. ASI EN EL CASO DE LA RECONSTRUCCION DEL PARPADO INFERIOR LA TECNICA ACTUALMENTE MAS ACEPTADA ES LA DE RECONSTRUCCION CON UN COLGAJO DE ROTACION DE MEJILLA AL CUAL SE LE APLICA UN INJERTO CONDROMUCOSO DE SEPTUM NASAL, (TECNICA DE MUSTARDE)(8) ESTA TECNICA GENERALMENTE TIENE BUENOS RESULTADOS PUES LA MAYOR PARTE DE LOS CASOS SON PACIENTES DE EDAD AVANZADA EN LOS CUALES LA PIEL SE ENCUENTRA FLACIDA Y HA PERDIDO ELASTICIDAD, PERO AUN ASI GENERALMENTE SE REQUIERE DE UN DESPEGAMIENTO AMPLIO PARA PERMITIR LA ROTACION DEL COLGAJO CON LOS CONSIGUIENTES RIESGOS DE DESVASCULARIZACION Y LESION AL NERVIO FACIAL Y POR LO MISMO SIEMPRE EXISTE UNA ZONA DE GRAN TENSION EN LA PARTE DISTAL DEL COLGAJO, LA CUAL ADEMAS ES LA ZONA CON MENOR VASCULARIDAD, QUE CORRESPONDE A LA ZONA DEL CANTO INTERNO LA CUAL EN OCASIONES EVOLUCIONA A SUFRIMIENTO VASCULAR Y PUEDE LLEGAR A NECROSIS, CON LO CUAL SE PERDERIAN LAS DOS CAPAS PUES EL INJERTO DEPENDE DE LA SOBREVIDA DEL COLGAJO, CON LA CONSIGUIENTE FALLA EN EL RESULTADO FINAL TODO LO ANTERIOR ES AUN MAS FRECUENTE EN PACIENTES JOVENES EN LOS CUALES LA PIEL NO ES FLACIDA Y ES POCO EXTENSIBLE.

AL COMBINAR UN COLGAJO NASOGENIANO CON UN COLGAJO DE ROTACION DE MEJILLA SE

DISMINUYE LA DISTANCIA QUE TIENEN QUE VIAJAR LOS COLGAJOS Y CON ESTO SE DIMINUYE TOTALMENTE LA TENSION A LA CUAL SE SOMETEN, ADEMAS DE REQUERIR UN DESPEGAMIENTO MENOS AMPLIO DEL COLGAJO DE MEJILLA, PUES SE REQUIERE QUE AVANCE UNA DISTANCIA MENOR Y EN UNA DIRECCION MAS ADECUADA, ES DECIR NO HACIA EL CANTO INTERNO SINO SOLO HACIA LA ZONA DONADORA DEL COLGAJO NASOGENIANO, LO QUE HACE QUE LA RECONSTRUCCION SEA TECNICAMENTE MAS FACIL, SIN TENER ZONAS DE SUFRIMIENTO VASCULAR O DE NECROSIS, EXISTIENDO TAMBIEN LA VENTAJA DE QUE GRACIAS A ESTA FALTA DE TENSION Y POSIBLE SUFRIMIENTO VASCULAR EL COLGAJO NASOGENIANO PUEDE DESEPITELIZARZE EN SU PUNTA PARA ANCLARSE A TEJIDOS PROFUNDOS, FORMANDO UN EFECTO DE HAMACA, AUMENTADO AUN MAS SU SOPORTE Y EVITANDO LA FORMACION DE UN ECTROPION, RECREANDO EL PARPADO INFERIOR COMO UNA UNIDAD COSMETICA INDEPENDIENTE, TODO LO ANTERIOR HACE QUE EL RESULTADO SEA SUPERIOR AUN EN PACIENTES JOVENES LOS CUALES TIENEN MENOR REDUNDANCIA DE PIEL.

EN CONCLUSION LA RECONSTRUCCION DEL PARPADO INFERIOR CON LA COMBINACION DE UN COLGAJO DE ROTACION DE MEJILLA CON UN COLGAJO NASOGENIANO DISMINUYE TOTALMENTE LA TENSION A LA QUE SE SOMETEN LOS COLGAJOS CUTANEOS, RESPETA LAS UNIDADES COSMETICAS DE LA CARA Y ES TECNICAMENTE FACIL TODO LO CUAL REDITUA EN UNA RECONSTRUCCION CON UN RESULTADO ESTETICO FUNCIONAL SUPERIOR.

9.- BIBLIOGRAFIA

1.- ANDERSON, R.L. & WEINSTEIN , G.S.: FULL THICKNESS BIPEDICLE FLAP FOR TOTAL LOWER EYELID RECONSTRUCTION.
ARCH. OPHTHALMOL. 105:507, 1987.

2- GONZALEZ-ULLOA, M.: RESTORATION OF THE FACE COVERING BY MEANS OF SELECTED SKIN IN REGIONAL AESTHETIC UNITS.
BR. J. PLAST. SURG., 9:212, 1956

3.- HUGHES, W.L.: A NEW METHOD FOR REBUILDING A LOWER LID.
ARCH. OPHTALMOL. 17:1008 1966

4.- JACKSON, I.T.: EYELID & CANTAL RECONSTRUCTION
PP 273-325. LOCAL FLAPS IN HEAD AND NECK. MOSBY 1990

5.- JELKS, G.W.: RECONSTRUCTION OF EYELID AND ASSOCIATED STRUCTURES IN "MCCARTHY'S PLASTIC SURGERY".
PP 1671-1715. W.B. CHAPTER 34 W.B. SAUNDERS 1990

6.- MCGREGOR, I.A.: EYELID RECONSTRUCTION FOLLOWING SUBOTAL RESECTION OF UPPER OR LOWER EYELID.
BR. J. PLAST. SURG. 26:346 1973.

7.- MILLARD, D.R.: EYELID REPAIR WITH CHONDROMUCOSAL GRAFT.
PLAST . RECONSTR. SURG. 30:267 1962

8.- MUSTARDE, J.C.: REPAIR AND RECONSTRUCTION IN THE ORBITAL REGION.
PP 188-192. CHAPTER 7. CURCHILL & LIVINGSTONE. 1980

9.- PALETA, F.X.: LOWER EYELID RECONSTRUCTION
PLAST. RECONSTR. SURG. 51:653, 1973

10.- PAP, G.S.: A COMPARISION OF THREE METHODS OR EYELID RECONSTRUCTION.
PLAST RECONSTR SURG. 49:513, 1972.

11.- ROGERS,B.O.: HISTORY OF OCULOPLASTIC SURGERY: THE CONTRIBUTIONS OF PLASTIC SURGERY.
AESTH. PLAST. SURG. 12:129, 1988

12.- SMITH, B. & ENGLISH, F.P.: TECHNIQUES AVAILABLEIN RECONSTRUCTIVE SURGERY OF DE EYELIDS.
BR. J. OPHTALMOL. 55:79, 1970

13.- VINCENTE, M.P. & CARRAWAY, J.H.: EYELID RECONSTRUCTION-PRINCIPLES & USE OF SKIN GRAFTS.
PLAST. SURG. 10:197, 1987