UNIVERSIDAD NACIONAL AUTONOMA DE MEXICO

HOSPITAL CENTRAL DE CONCENTRACION NACIONAL
DE PETROLEOS MEXICANOS

MALFORMACIONES VASCULARES EN PEDIATRIA
(ANGIODISPLASIAS)

T E S I S

FRANCISCO DURAN LIÑAN

1975

Universidad Nacional Autónoma de México
UNAM
Biblioteca Central
Dirección General de Bibliotecas de la UNAM

UNAM – Dirección General de Bibliotecas
Tesis Digitales
Restricciones de uso

DERECHOS RESERVADOS ©
PROHIBIDA SU REPRODUCCIÓN TOTAL O PARCIAL

Todo el material contenido en esta tesis esta protegido por la Ley Federal del Derecho de Autor (LFDA) de los Estados Unidos Mexicanos (México).

El uso de imágenes, fragmentos de videos, y demás material que sea objeto de protección de los derechos de autor, será exclusivamente para fines educativos e informativos y deberá citar la fuente donde la obtuvo mencionando el autor o autores. Cualquier uso distinto como el lucro, reproducción, edición o modificación, será perseguido y sancionado por el respectivo titular de los Derechos de Autor.

A MIS PADRES:

Como un póstumo homenaje
a su memoria.

Edmundo Duran A.
Esperanza Liñan

A MI ESPOSA:

Ma. Eugenia Rosado de Duran.

A MIS HERMANOS.

AL MAESTRO:

DR. ALBERTO LARA NAVARRETE
mi reconocimiento y gratitud,
y de quien estaré eternamente
agradecido por su paciencia y
dedicación en mi enseñanza.

Al Sr. Dr. Alfredo Juárez Cruz
por las enseñanzas en la espe-
cialidad.

Al Sr. Dr. José Pineda Mañón
quien me dirigió en la ela--
boración de este trabajo.

A todos mis maestros, compa-
ñeros y Personal del Hospital.

I N D I C E.

1. INTRODUCCION

2. HISTORIA

3. EMBRIOLOGIA

4. ETIOLOGIA Y PATOGENIA

5. CLASIFICACION

6. MATERIAL Y METODO

7. PRESENTACION DE CASOS

8. RESULTADOS.

9. BIBLIOGRAFIA.

I N T R O D U C C I O N

Las malformaciones vasculares aunque en algunas ocasiones son inofensivas, pueden producir deformidades y ocasionar invalidez. Pueden presentarse en el recién nacido, aunque por su pequeñez pueden pasar inadvertidas; al aumentar de volúmen se hacen visibles y muchas veces con el tiempo dejan de crecer y entran en un período al parecer inactivo (24).

A pesar del carácter habitualmente beningo de la mayor parte de las malformaciones vasculares, su comportamiento futuro no siempre puede predecirse. La valoración periódica del comportamiento de la lesión ayudará a determinar en períodos relativamente corto, el manejo adecuado de cada variedad de malformación, en cada caso individual (19)

H I S T O R I A

Si bien el concepto y significación de las malformaciones vasculares parece, al fin, haber quedado bien establecido en la conciencia pública este tipo de padecimiento ha sido descrita desde la segunda centuria después de Cristo, en que Antyllus (22) señaló dos tipos de malformaciones vasculares (aneurismas) los cilíndricos y los redondos, los primeros forma--

dos por una dilatación de la arteria y los segundos por lesión del vaso. Ya desde entonces aconseja el atrapamiento o ligadura antes y después de la dilatación arterial.

Sin que precisamente se señale como aneurisma o malformaciones vasculares, ya podemos identificar la hemorragia subaracnoidea en el Papiro de Edwin, 5000 o 2,500 años a. de J.C., cuando habla de pacientes que no se pueden mirar el pecho por rigidez de nuca generalmente atribuible a la infección intracraneana y que dicho sea de paso, no vuelve a encontrarse su descripción en la literatura hasta 1894, por Dupré (28).

Hipocrates, 400 años a. de J.C., y Celso, de la primera centuria de nuestra era, en su libro "De Medicina" publicado hasta 1487, describe la apoplejía. Teophilus Protopatharius, médico de Heraclio (603-641), escribe un tratado sobre la apoplejía (28).

En el Antiguo Testamento en el libro IV de los Reyes, capítulo IV, versículos 18,19 y 20 existe una dramática descripción de los que claramente se establece como la ruptura de un aneurisma:

"18.- Creció el niño, pero un día habiendo salido para ver a su padre, que estaba con los segadores, 19, dijo a su padre Mi cabeza, mi cabeza", él (padre) dijo al criado: "llévalo a su madre" 20, El lo alzó y lo llevó a su madre, sobre cuyas

rodillas (el niño) estuvo sentado hasta el medio día y luego murió". (23)

Willemeau (1595) vuelve a describir la ligadura, preconizada después por Annel (1752-1775) Lancisi (1654-1720), Scarpa (1752-1832) Hogson (1788-1869) W. Hunter, en 1792, describe las malformaciones aneurismáticas arteriovenosas, a los que llamó aneurismas varicosos.

Actualmente gracias a los adelantos de la medicina y en especial los estudios de gabinete (rayos X) el diagnóstico de las malformaciones vasculares se determinan a una edad más temprana, estudios que se han estado practicando a los dos meses después del descubrimiento de los Rayos X por Roentgen en 1896, en que se practicó la primera angiografía por Haschek y Lindenthal, inyectando material de contraste en las arterias de una mano que había sido amputada y posteriormente radiografiada, demostrando con todo detalle la vascularidad arterial (10). La técnica de la angiografía carotídea por vía percutánea y usando el Thorotrast fue introducida por Loman y Myerson (14) en 1936 en Boston; un año después en 1937, Shimidzu en Europa describe su experiencia con el método percutáneo utilizando materiales de contraste hidrosolubles. Corresponde a la escuela escandinava encabezada por Engeset (8) de Suecia en 1944, haber sistematizado la angiografía carotídea y vertebral por vía percutánea, generalizando al mismo tiempo el empleo de los materiales radio

opacos hidrosolubles.

En México el Dr. Alejandro Celis (5) practicó la primer angiocardiografía del mundo en el año de 1947 a través de una sonda colocada en aurícula derecha y efectuando la inyección intracardiaca.

En el año de 1953, Seldinger (25) describe la técnica que lleva su nombre, en la que consiste en la introducción percutánea de cateteres en diferentes arterias para la ejecución de un número variado de estudios angiográficos, con un margen muy amplio de seguridad, tanto para el paciente como para el operador. Actualmente estas técnicas se han hecho con más amplitud, sobre todo en los estudios angiográficos de aorta y en la cateterización selectiva para visualizar los procesos vasculares.

Con los avances y progresos de la técnica radiológica, que se ha ido desarrollando paralelamente a las ciencias médicas y quirúrgicas, ésta ofrece facilidades y contribuciones a la clínica cada día más precisas, por lo que en la actualidad el porcentaje de aciertos en el diagnóstico de las malformaciones y lesiones vasculares es cada día mayor y los errores de técnica y de interpretación son cada día más escasos, salvo en contadas ocasiones en que son motivo de un estudio mas amplio y minucioso para posteriormente elevar el porcentaje de seguri-

dad y precisión diagnóstica. (22)

E M B R I O L O G I A

Aproximadamente alrededor de la 2a. a 4a semana de vida intrauterina se lleva normalmente la formación de los vasos arteriales y venosos de los que posteriormente dependerá la circulación en la vida extrauterina.

Al inicio de la formación de los grandes vasos, se forman seis pares de arcos aórticos los que unen la aorta ventral con la aorta dorsal, la degeneración inicial de los dos primeros arcos aórticos, y el hecho que el quinto arco nunca aparezca en los embriones mamíferos, excepto transitoriamente como -- como resto vascular agregado a uno de los arcos vecinos, deja - las raices aórticas ventral y dorsal y los arcos tercero, cuarto y sexto, desempeñando un papel de importancia en los adultos. Así las porciones de las raíces aorticas ventrales, que en un - principio abastecían los dos primeros arcos, se conservan posteriormente como arterias carótidas externa , irrigando las regiones cervical y oral. La formación de las arterias carótidas internas intimamente relacionanco con la formación del cerebro -- en desarrollo se forman cuando el primero y segundo arco aortico desaparecen pero dejando como persistencia las raices aórticas dorsales, las cuales con el crecimiento del embrión y del - cerebro anterior aumentan de tamaño en longitud tomando la forma de las arterias carótidas internas, tal como las conocemos

en el adulto. Un poco más tarde cuando la raíz de la aorta - dorsal a nivel del tercero y cuarto arco aórtico degenera y desaparece, el tercer arco queda formando la porción curvada de la arteria carótida interna y la porción ventral de la aorta primitiva persiste practicamente sin cambio constituyendo la arteria carótida común.

De las aortas dorsales se origina una serie de vasos pequeños colocados en pares los que se extienden dorsalmente a ambos lados del tubo neural y dado que salen a intervalos iguales en un medio en que el tejido mesenquimático es poco -- compacto se les ha denominado arterias intersegmentarias dorsales. Las arterias intersegmentarias a nivel de la región cervical a través de anastomosis, se unen entre sí formando de este modo vasos longitudinales paralelos a las raices aorticas - dorsales y de este modo este nuevo par de arterias longitudinales seran posteriormente las arterias vertebrales, las que crecen en forma cefálica.

A nivel de la médula espinal en desarrollo se unen en la parte media y ventral para formar un vaso único, el que posteriormente será el tronco basilar, al continuar en crecimiento este tronco basilar en una forma ventral con respecto al cerebro, se unen con las ramas de la arteria carótida interna, para posteriormente formar los que en adulto se reconoce - como el polígono de Willis.

Al mismo tiempo que ocurren estos cambios a nivel

de la porción cefálica del sistema, en una porción más caudal se producen otros relacionados con los precedentes, los esbozos de los brazos se desarrollan a nivel de la sexta, séptima y octava arterias intersegmentarias y una de estas arterias intersegmentarias, principalmente el séptimo, se extiende por el miembro superior y a medida que el brazo se desarrolló, se alargá, formando de este modo la arteria subclavia. Gradualmente, las arterias intersegmentarias que en un principio comunicaban las raices aórticas dorsales con las arterias vertebrales, se quedan atras, en una porción cefálica respecto a la subclavia, esto hace que las arterias vertebrales se origine en las subclavias, como es en la disposición adulta (30). (Fig. No. 1)

Una vez que se encuentra establecida la circulación placentaria se lleva a cabo la formación de las arterias de -- los miembros inferiores y de un modo semejante a los miembros superiores, la arteria principal ocupa una posición axial. Nace de la arteria umbilical, en el punto en que este vaso pasa cerca de la raíz del esbozo del miembro inferior en desarrollo recibe el nombre de arteria isquiática, o simplemente se le - llama "arteria eje". La arteria isquiática desaparece luego - como vaso principal y los únicos restos de ella son una por-- ción de la arteria peronea y la articular inferior de la rodilla, una pequeña rama descendente de la glútea inferior y los vasos anastomóticos longitudinales que unen las ramas de la - arteria femoral profunda. La arteria ilíaca externa que nace

de la umbilical algo próximo a la isquiática, pronto se convierte en la arteria principal que llega a la pierna, se prolonga distalmente con distintos nombres a diferentes alturas, siendo denominadas sucesivamente femoral poplítea y tibial posterior. En su segmento poplíteo que pasa cerca de la isquiática, se constituye una anastomosis, de manera que la porción inferior de la isquiática reducida en su tamaño relativo, se convierte en la arteria peronea.

La arteria tibial anterior es un nuevo vaso paralelo a la tibial posterior y a la arteria peronea, está integrada por una serie de anastomosis longitudinales que unen pequeñas ramas extendidas desde la arteria axial principal hasta la cara anterior de la pierna. Con la formación de una nueva anastomosis que une la tibial anterior con la tibial posterior, desaparecen las ramas primitivas del tronco axial en vías de regresión y la tibial anterior aparece como rama de la tibial posterior. Más tarde la arteria tibial anterior, recientemente formada también, se une a los vasos en desarrollo del pie y de este modo lleva sangre a la arteria pedia, la arteria tibial posterior abastece de sangre los vasos plantares. Cuando se detiene la circulación placentaria las arterias umbilicales quedan reducidas a pequeños vasos que irrigan los tejidos situados entre su punto de origen y el ombligo, denominamos entonces sus porciones proximales con el nombre de arterias ilíacas internas o hipogástricas, quedando los demás en cordones fibrosos.

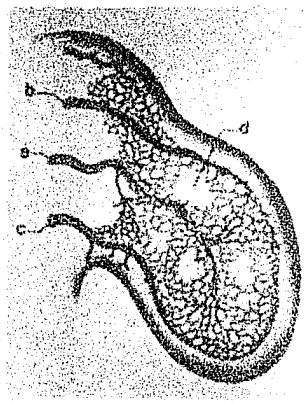

Figura No 1.- Formacion de los vasos venosos y arteriales.
a) arteria
b y c) venas
d) lecho vena-arterial

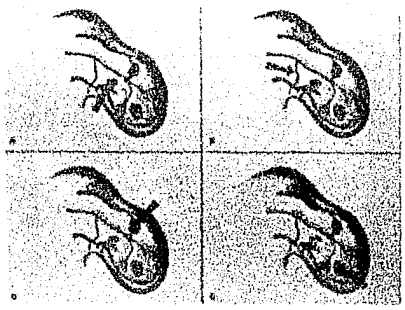

Figura No. 2.- formacion de los distintos tipos de malformacion arteriovenosos.
a,b y c) de forma sacular, superficial y profundas
b).- comunicacion fistulosa arterio-venosa

ETIOLOGIA Y PATOGENIA

La etiología de las malformaciones vasculares permanece hasta ahora pobremente entendida y largamente hipotética; casi siempre los siguientes factores etiológicos pueden interferir con el desarrollo embrionario.

1.- Causas genéticas, las cuales modifican el patrimonio cromosómico y son trasmitidas a las leyes de la herencia. Baboneix observó una malformación vascular en un tío materno de uno de sus pacientes. Desaive (6) en un abuelo paterno y Besone (3) en una tía paterna. Zelger evoca un factor hereditario consistente en una "debilidad mesenquimatosa". Crosti por otro lado cree que las malformaciones vasculares son causadas por ambos factores genéticos los que operan en las etapas tempranas de desarrollo y por influencias externas que supuestamente actúan mas tarde en la vida intrauterina y también posterior al nacimiento.

2.- Causas miscelaneas exógenas actuan sobre la evolución del blastoma somático durante la ontogénesis. Estas incluyen condiciones toxi-infecciosas y trastorno del metabolismo (Klippel y Trenaunay (12), los traumas (Unna) (27) y causas mecánicas tales como compresión fetal y posiciones anómalas, Fischer (9).

3.- Causas miscelaneas que actuan después del nacimiento, tales como trauma, trastornos vasomotores, e inflamación.

Estos casi siempre pueden no representar más que incidentes eventuales; en si muchas de estas causas son evidencia de angiodisplasias congénitas, mas tarde manifestadas en si mismas bajo la influencia de una de esas causas.

Para la patogenesis varias teorías han sido propuestas para explicar la malformación de lesiones angiodispláticas.

La teoría vascular refiere que el principal elemento patogénico es el desorden circulatorio, el cual es responsable para otras lesiones displásicas y particularmente para la hipertrofia ósea De Takats (7).

Más precisamente, las condiciones hemodinámicas anormales asociadas a la malformación vascular pueden causar hiperplasia ósea a través de la hiperemia activa o pasiva.

La hiperemia activa se ve como el resultado de desarrollo excesivo del sistema arteriovenoso y del incremento del calibre vascular, produciendo un incremento del flujo sanguíneo y un aumento en la capacidad de oxigenación, siendo responsable de la hipertrofia. Tal evidencia puede ser un apoyo para ésta hipótesis; la inflamación en el hueso o cerca del hueso produce alargamiento por oposición y crecimiento de las diáfisis, lo cual ha sido observado después de fracturas y osteotomías igual que en situaciones comparables experimentales.

La hiperemia pasiva por ejemplo la estasis sanguínea

en el lecho capilar y en el lecho venoso distal a la malforma-- ción vascular puede inducir la hipertrofia ósea a través de los cambios bioquímicos asociados a la estasis (Swindle, Seeger). También en nuestros pacientes con fístulas arteriovenosas nosotros hemos encontrado la evidencia en favor de la hiperemia pasiva como un factor patogénico. Por instancia en formas localizadas distalmente por fístulas arteriovenosas en manos o pies - la hipertrofia involucra la unión de los segmentos distales del esqueleto más que en los segmentos proximales tales como el antebrazo o pierna.

Otros autores (Trélat y Monod (26), Klippel y Trenaunay(12) . no creen que el elemento vascular sea el principal factor patológico, ellos consideran que algunos agentes teratogénicos son probablemente además de los anteriores la causa para la malformación vascular y las lesiones asociadas de otros - tejidos.

Esta hipótesis indica las similaridades entre los - síndromes de hipertrofia angiodisplástica y por otro lado el -- síndrome de Albrigth y el síndrome de Maffucci-Kast Ollier en-- tre otros.

Entre las teorías que se han invocado para explicar los diferentes procesos que envuelven los distintos tejidos, el menos aceptable es la teoría endócrina principalmente porque el fenómeno de malformación está usualmente limitado a ciertas regiones del cuerpo, aunque varios autores consideran a las glándulas adrenales (Hutchitson y Burdeaus (11)), la hipotesis -

de que el crecimiento por estímulo anormales originados en la glándula pituitaria y diencéfalo pueden aumentar el crecimiento corporal.

Considerando los factores nerviosos podrian estar involucrados en la patogénesis de malformaciones vasculares, nosotros podiamos hablar de un factor neurovegetativo mas que de una teoría meramente nerviosa. La primera causa de malformación puede ser una lesión espinal en la columna de Clarke resultando una pérdida parcial de la función simpática particularmente de las actividades vasoconstrictivas; esto produciría una hiperemia por mucho tiempo de la región involucrada y por lo tanto hiperplasia tisular. En favor de esta teoría esta el hecho de que los fenómenos vasomotores y de sudoración, algunas veces observado en malformaciones vasculares, son atribuibles a trastornos simpáticos; casi siempre la distribución en la piel de malformaciones vasculares sugiere un patrón metamérico, algunas veces completamente trazables, pero en algunas ocasiones definitivamente relacionados con la topografía espinal.

Esta teoría neurovegetativa sostenida por varios autores (Trelat y Monod) esta apoyada por el desarrollo postnatal de nevos seguidos a una lesión definitiva del sistema simpático, por la abundancia de fibras de mielina en el nevu, y por la observación experimental de la simpatectomía cervical produce hipertrofia de las orejas de los conejos (Claude Bernard y Schiff (4)).

La teoría embriogenética refiere que hay problemas vascular cuando hay trastornos después de la fecundación del -- huevo. En otras palabras un sólo y primitivo factor podría acontecer para ambos, para la malformación vascular y para la hipertrofia asociada, estas manifestaciones vienen siendo más como factores colaterales que interdependientes.

Cohnheim fue el primero en invocar una alteración del plasma germinal como un factor patogénico. El aislamiento - temprano de una pequeña area angioblástica, o de algunas fallas en el sentido de la corriente sanguínea del lecho vascular, podría resultar la formación de nevus, angiomas y fístulas arteriovenosas.

C L A S I F I C A C I O N

Cuando vemos que una entidad nosológica posee varias clasificaciones, por diferentes autores, nos indica que ninguna de ellas llena completamente los requisitos necesarios; en lo que se refiere a las malformaciones vasculares también esto sucede - (20), pero la más aceptada y que a continuación mencionamos es - la propuesta por Malan-Puglionisi, tomando en cuenta el aspecto anatomopatológico y hemodinámico (15,16,2).

Clasificación

I. Displasias venosas:

a) Displasias Flebectásicas.
   1. Flebectasia regional
   2. Flebectasia con hipoplasia de vasos profundos.
   3. Flebectasia genuina difusa.

b) Fleboangiomas:
   1. Superficial.
   2. Profunda.

c) Fleboangiomatosis
   1. Superficial
   2. Profunda.

d) Asociación de las tres anteriores.

II. Displasias arteriales.

a) Flebectasias genuinas.
b) Angiodisplasia con fístula arteriovenosa.
   1. Fístula arteriovenosa troncular.
   2. Angiomas arterovenosas.

III. Angiodisplasias mixtas.
a) Displasia hemolinfática troncular.

b) Hemolinfangiomas.
c) Formas complejas no incluídas en las categorías anteriores.

De acuerdo a esta clasificación, la variedad más frecuente corresponde a las angiodisplasias arteriales y venosas asociadas con corto circuito arterio venoso, designadas así con este nombre y en las cuales se agrupan una gran variedad de síndromes segun diversos autores: Hemangiectasias hipertróficas, síndrome de Parkes Weber, Flebecterasias o Flebectasias genuinas nevos varicosos osteohipertróficos o síndrome de Kippel Trenaunay.

Embriologicamente, estos cuadros resultan de una falla en la diferenciación del lago embriológico comun en arterias y venas. Los estudios de Sabin, Woolard y Reinhoff, indican que las arterias y venas, se diferencian de un plexo capilar común y que algunos vasos embrionarios funcionan como arterias durante algun estadio del desarrollo y otros como venas, encontrandose múltiples comunicaciones entre arterias y venas en el comienzo del proceso de diferenciación y la persistencia anormal de estas comunicaciones forman canales anastomóticos directos ó indirectos entre arteria y vena (2,17). (fig. No. 2).

Esta anomalía, es capaz de originar trastornos de la circulación sanguínea y alteraciones diversas, como son la ruptura espontánea de un vaso arterial, por el aumento de la presión en un sitio determinado dado por una dilatación mayor Ley de Boy

le Marriott, a nivel venoso las venas se dilatan, se alargan, se vuelven tuortuosas, adquiriendo un aspecto varicoso. La presencia de una ó más comunicaciones consiguen que la sangre al sortear el filtro capilar llegan a las venas con mayor presión y por este motivo se dilatan (1,31), además de aumentar el gasto cardiaco venoso, al disminuir el continente vascular pudiendo originar en ocasiones insuficiencia cardiaca congestiva.

La lesión puede afectar un miembro en su totalidad incluyendo el hueso o quedar más restringida, pero por desgracia son frecuentes las afecciones extensas. El flujo sanguíneo a lo largo de la arteria principal es excesivo como consecuencia de la escasa resistencia periférica lo que produce dilatación de estos vasos. No sabemos si tal hecho causa degeneración quística final de la pared interna tal como se observa en casos de fístulas arteriovenosas adquiridas de vieja fecha. Como han señalado Lindenauer y Col. (13) dicha degeneración es una secuela perfectamente conocida de las lesiones adquiridas.

Las grandes comunicaciones arteriovenosas producen manifestaciones generales graves que requieren tratamiento. A medida que progresan estas lesiones, surgen indicaciones definidas para el tratamiento quirúrgico de las mismas como son:

a) Insuficiencia cardíaca congestiva causada por desviación masiva de sangre.

b) Dolor producido por la intrusión de grandes le--

siones sobre nervios importantes o superficie que soportan peso.

c) Lugar anatómico de la lesión que ponga en peligro la vida.

d) Hemorragia causada por una lesión grave que se extiende a través de la piel y llega a ser vulnerable al traumatismo.

La intervención quirúrgica es difícil y a veces pone en peligro la vida, por lo que la existencia de una lesión de este tipo y en la que no llene las indicaciones antes enumeradas, no amerita la intervención quirúrgica (29).

El diagnóstico de las grandes anomalías arteriovenosas congénitas suele ser difícil, dependiendo de su localización lo que ha originado que en ocasiones se haga el diagnóstico hasta edades muy avanzadas, puede dar lugar a los más variados signos y síntomas: como sangrado como único síntoma cuando se encuentra localizado en tubo digestivo, como en uno de los casos que presentamos: cefalea, crisis convulsivas, signos de sangrado a nivel del S.N.C. o hipotrofia de una extremidad produciendo deformidad lo que origina sea el signo predominante por el que acude el paciente a valoración médica. A veces suele bastar para ello la asociación de un fuerte ruido con la presencia de grandes venas subcutáneas dilatadas. Existe casi siempre la presencia de una amplia zona esponjosa facilmente palpable de espacios vasculares repletos de sangre. Debe el clínico diseñar con el mayor cuidado una posible cardiomegalia consecutivo al reflujo -

sanguíneo e investigar los sigmos de insuficiencia cardiaca secundario al problema, en pacientes sospechosos de anomalías arteriovenosas congénitas. Es muy útil en este tipo de paciente la investigación del signo de Branham, esto es, la aparición de bradicardia por oclusión manual de la arteria lo que se observa tan solo en grandes lesiones acompañadas de descompensación cardiaca.

Gracias al advenimiento de la arteriografía selectiva puede soslayarse las dificultades inherentes a la limitación de la amplitud de la lesión. Es posible identificarla y clasificarla por arteriografía, la cual permite visualización perfecta de las principales arterias y de la malformación. Procede recordar que dada la escasa resistencia periférica en casos de anomalías arteriovenosas congénitas al aporte sanguíneo puede tener un origen bilateral, así como las alteraciones aneurismáticas congénitas, por lo tanto todo estudio arteriográfico se debe de efectuar un estudio comparativo bilateral.

Cuando se obtienen muestras de sangre del drenaje venoso de la lesión puede comprobarse a menudo alta saturación de oxígeno además se comprueba a veces aumento del volúmen de la región afectada.

MATERIAL Y METODO

El enfoque se efectuó en pacientes de edad pediátrica en el período comprendido de 1967 a 1974 y cuyas edades oscilaban entre 2 a 13 años con un promedio de 7 años, obteniendose un total de siete pacientes en el Hospital Central de Concentración Nacional de Petróleos Mexicanos, en la ciudad de México; siendo del sexo masculino 4 y 3 del sexo femenino.

En estos casos, además de la valoración clínica les fueron practicados los siguientes estudios: Biometría hemática, Química sanguinea, General de orina, Pruebas hemorragíparas, estudios radiológicos: radiografía de tórax, cráneo, abdómen medición radiológica de miembros segun el caso. E.C.G. estudios angiográficos por punción percutanea y en algunas angiografías selectivas, estudios con radioisótopos y en uno de los casos determinación de oxígeno en sangre arterial y venosa con determinación del gasto cardiaco.

En algunos pacientes se practicaron estudios angiográficos postoperatorios de control.

Una vez corraborado el diagnóstico se practicó el tratamiento quirúrgico adecuado a cada tipo de patología y en algunos casos las intervenciones quirúrgicas se llevaron a cabo en dos tiempos. En la mayoría de los pacientes se realizó además estudio anatomopatológico y la clasificación se hizo de

acuerdo a la de Malan Puglionisi tomando en cuenta los resultados de laboratorio clínico, radiológico y estudio anatomopatológico. Actualmente estos pacientes se encuentran bajo controles periódicos.

PRESENTACION DE CASOS.

Preescolar masculino de 3 años de edad sin antecedentes heredo familiares de importancia.

Producto de Gesta I Para I parto eutócico en medio hospitalario sin complicaciones en el neonato inmediato, desarrollo psicomotor normal, lenguaje normal.

Padecimiento actual.- A la edad de un año la madre notó la presencia de cianosis labial al llanto y percibió la -- sensación de un "ruido" y latido a nivel de la cara lateral derecha del cuello y región mastoidea del mismo lado. A la edad de dos años en dos ocasiones, presentó pérdida del conocimiento, antecedida de llanto con cianosis peribucal y desviación de los globos oculares hacia arriba.

En el mes de enero de 1970, en que es visto por primera vez en el servicio, persiste el latido y el Trhill a nivel del cuello del lado derecho.

Exploración física.- Conciente, orientado, en tiempo y espacio con integridad motora, lenguaje articulado, marcha y movimientos voluntarios normales. Estudio de fondo de ojo normal, exámen de pares craneales normal. Otoscopia bilateral normal. En cara lateral derecha de cuello en su porción superior se palpó - trhill, irradiado a porción mastoidea del mismo lado, auscultandose soplo de gran intensidad con predominio en región mastoidea

y temporal baja, con irradiación a línea media sobre escama del occipital en donde era de menor intensidad y en ambos globos - oculares, el resto de la exploración física sin datos patológicos aparentes.

Una vez realizado el estudio clínico se integró el diagnóstico de malformación congénita vascular. Un E.E.G. en el mes de enero de 1970 mostró una actividad de base de 4-5 c/s bilateralmente, sin integrarse actividad alfa; presencia de ondas lentas con predominio a regiones posteriores, las derivaciones parasagitales laterales demostraron la presencia de trenes de ondas lentas en regiones frontotemporales con mayor voltaje en regiones parieto-occipitales y predominio al hemisferio derecho, durante la inspiración sin modificación importante.

Interpretandose el E.E.G. como anormal por la presencia de la actividad lenta generalizada con frecuencia de 4 c/s con predominio en porciones posteriores y hemisferio derecho compatible con malformación vascular cerebral.

Una angiografía en enero de 1970 a través de arteria humeral derecha hasta arteria subclavia del mismo lado, - mostró llenado del tronco basilar y de las arterias cerebrales posteriores, no encontrandose malformación vascular intracraneal, pero demostró la existencia de un vaso anormal desde la arteria subclavia derecha que se anastomosaba a la arteria vertebral a nivel de la sexta vertebra cervical. (Fig. No. 3 y 4)

El estudio radiológico de tórax mostró crecimiento del ventrículo izquierdo grado I.

Laboratorio.- Los exámenes de laboratorio (BH., - E.G.O., QS.) se encontraron dentro de la normalidad. Nueva angiografía a través de la arteria vertebral derecha en febrero de 1972 confirman los datos anteriores.

Los hallazgos encontrados explicaban la sintomatología del paciente por insuficiencia vascular cerebral transitoria cuando realizaba esfuerzos importantes; por la edad de la paciente (3 años) en que se integró el diagnóstico de malformación vascular a nivel de vasos del cuello, se mantiene en observación y bajo controles médicos periódicos, interviniendose quirúrgicamente hasta el mes de febrero de 1972, haciendose en el transoperatorio nuevo estudio angiográfico por encontrar dilatación importante de la vena yugular interna, debido a la presencia de una fístula arteriovenosa comunicando la arteria vertebral con la vena yugular interna a nivel de la sexta vertebra - cervical. Se ligó el vaso anómalo y a la arteria vertebral se dejó permeable, disminuyendo unicamente su diámetro mediante ligadura parcial. Se realizó sección y ligadura de la fístula arteriovenosa con la desaparición inmediata del soplo y del Trhill, siendo la evolución postoperatoria satisfactoria. En su revisión clínica en el mes de Julio de 1972 reveló pequeño soplo y el control clínico del paciente al año y medio de postoperado en julio

de 1973 mostró nuevamente la presencia de pequeño Trhill y soplo en la misma región, estando pendiente de efectuarse nuevo control angiográfico.

Fig. No. 3.- Angiografía tomada en Enero de 1970 mostrando un vaso anómalo de arteria subclavia derecha a la arteria vertebral.

Fig. No. 4.- Estudio angiográfico en Enero de 1970 mostrando la comunicación de arteria subclavia a la arteria vertebral a nivel de la -- sexta vertebra cervical.

Lactante mayor masculino de 23 meses de edad, procedente de Gesta III Para III parto eutocico atendido por médico a nivel domiciliario. Neonato inmediato normal, desarrollo psicomotor normal; padeció escarlatina a los diez meses de edad y cuadros frecuentes de faringitis tratados medicamente.

Padecimiento actual.- Desde la edad de tres meses la madre notó la presencia de evacuaciones acompañadas de sangre fresca en escasa cantidad, en ocasiones rectorragia sin relación a las evacuaciones en forma de gotas, en forma eventual y presencia de gran cantidad de moco.

A la edad de dos años fue transfundido en una ocasión por presentar signos clínicos de anemia corroborado por el laboratorio. Fué clasificado como parasitado, recibiendo tratamiento médico, específico para amibas con lo que presenta remisiones y exacerbaciones del cuadro. A la edad de dos años en el mes de agosto de 1969 se realizó rectosigmoidoscopía explorandose hasta 10 cm. de sigmoides. Se encontró como datos anormales en canal anal ulceraciones pequeñas, blanquecinas, en forma de puntilleo con abundante moco sanguinolento y sangrado facil de la mucosa. El resto de la exploración fué normal. Se realizó estudio de amiba en fresco demostrandose trofozoitos de Endamoeba Hystolítica. En ese mismo mes un estudio de cólon por enema demostró imágenes compatibles con colitis crónica.

Se dió tratamiento médico a base de emetina (1 mg.

por Kg. de peso durante 10 días) continuando el sangrado con las mismas características a lo que se agrega tratamiento antiparasitario diverso, cediendo el cuadro temporalmente, ya que se presenta sin causa aparente por lo que se decidió efectuarse nueva rectosigmoidoscopía en el mes de Diciembre de 1969 con desaparición de las lesiones encontradas previamente. Un nuevo cólon por enema y un tránsito intestinal no mostraron patología.

Cinco días después de la última rectosigmoidoscopía debido a la persistencia del sangrado se decidió efectuarse laparotomía exploradora, apreciandose malformaciones vasculares (hemangiomas) a nivel del cólon descendente, efectuandose hemicolectomía izquierda y cólon recto anastomosis término terminal. El postoperatorio inmediato fue satisfactorio.

La sintomatología persistió los estudios de búsqueda de amiba en fresco y de parasitosis fueron negativos. Una aortografía en el mes de febrero de 1970 mostró malformación arteriovenosa a expensas de ambas arterias hipogastricas. En ese mismo mes, se decide realizar nueva intervención quirúrgica durante la cual se encontró ingurgitación venosa importante, se identificaron y se ligaron ambas arterias ilíacas internas el postoperatorio fue satisfactorio. Diez días después, una arteriografía de control mostró llenado mínimo de las arterias hipogástricas por la presencia de comunicantes. (Figuras No. 5,6,7 y 8)

En la actualidad (1974) el paciente se encuentra asintomático.

Fig No. 5

Fig. No. 6

Fig No. 7



Fig. No. 8

Artografia tomada en el mes de Febrero de 1970 tomada en el transoperatorio de control.

Escolar masculino de diez años de edad, visto por primera ocasión en el servicio en el mes de Enero de 1972 sin antecedentes de importancia.

Padecimiento actual.- Inició su padecimiento diez días anteriores a su ingreso al presentar en forma brusca vómitos frecuentes, seguidos de déficit motor de los miembros del lado derecho con trastornos del lenguaje y desviación de la comisura bucal hacia el lado izquierdo. Posterior al mismo, se instala cuadro de inconciencia aproximadamente durante 48 horas; una punción raquidea reveló la presencia de líquido cefalorraquideo hemorrágico efectuado a nivel extrahospitalario.

La exploración física revela un paciente irritable, con llanto constante, desviación de la comisura bucal a la izquierda, dislalia y con franco déficit motor de los miembros del lado derecho, presencia de rigidez de nuca, reflejos osteotendinosos de miembros superiores e inferiores ausentes, hemiplejia derecha, fláccida babinsky derecho, Kerning y brudzinsky positivos. El estudio de fondo de ojo izquierdo: papilas de bordes nítidos con tuortosidad vascular con predominio a las venas y con una relación A/V 2:3 con aumento de capilares. En ojo derecho se observó gran cantidad de vasos neoformados arteriovenosos produciendo pérdida de los bordes papilares. La respuesta a estímulos luminosos fué pobre.

Por los antecedentes y el estudio clínico del paciente se integró el diagnóstico de Angiomatosis retiniana (enfermedad de Von Hippel Lindau). Los estudios de laboratorio (Q.S.; B.H.,-

E.G.O.) fueron normales un E.C.G. fué normal así como la Rx de tórax. A las siguientes 24 horas de su ingreso hospitalario se hizo angiografía carotídea por punción percutanea a nivel de la arteria carotidea primitiva del lado izquierdo, revelando la -- presencia de gran malformación arteriovenosa a expensas de arterias coroideas anteriores, los que incluyen plexos coroides izquierdos y gran dilatación de venas de línea media, seno longitudinal inferior, vena basal, vena de Galeno y seno recto. (Fig. No. 9,10,11 y 12).

Se mantuvo con tratamiento sintomático y conservador, dado el sitio y el tipo de malformación. La evolución posterior fué satisfactoria desapareciendo los síntomas paulatinamente y egresado 15 días posteriores a su ingreso hospitalario. Actualmente (diciembre de 1974) se desconoce la evolución, por no presentarse a su control.

Fig. No. 9



Fig. No. 10

Fig. No. 11

Fig. No. 12

Angiografía carotidea mostrando gran malformación arteriovenosa en arterias coroideas anteriores, y seno longitudinal.

Escolar femenino de doce años de edad, con antecedentes familiar de abuela materna diabética y abuelo materno hipertenso, desarrollo psicomotor normal.

Padecimiento actual.- Unicamente refirió la madre el haber notado la presencia de manchas desde el nacimiento de color rojo violáceo en el hemicuerpo izquierdo sin presentar sintomatología alguna, desde hacía un año notó la aparición de pequeña tumoración a nivel de línea media infraumbilical principalmente a la deambulación, con desaparición al adoptar la posición de decúbito, así mismo la presencia de ingurgitación venosa a ese mismo nivel. En estas condiciones se presenta al servicio en el mes de Agosto de 1974 encontrandose a la E.F. con una F.C. 100X' R.C.R. sin fenómenos agragados, presencia de manchas hiperccómicas irregulares en región pectoral, hasta región lumbar. Miembro superior derecho sin patologíaaparente, miembro superior izquierdo -- manchas de color rojizo en brazo y antebrazo, principalmente en su cara interna, abarcando hasta mano incluyendo dedos meñique y anular pulsos periféricos palpables sin alteraciones. En región suprapúbica con dilataciones venosas al parecer dependientes de safena interna miembro inferior derecho sin alteraciones, miembro inferior izquierdo mayor aumento de volúmen en comparación al contralateral, con manchas rojizas en todo su trayecto, incluyendo hasta el pie, que desaparecen a la presión. Pulsos femoral, popliteo y tibial posterior palpables, pulso pedio ligeramente disminuido en relación al derecho. Se hizo oscilometría encontrando en -

el tercio inferior de pierna derecha 0.5 y en el lado izquierdo 0.75, presencia de varices grado II en miembro inferior izquierdo.

Se llevó a cabo Rx de huesos largos siendo los miembros superiores simétricos, los miembros inferiores mostraron un acortamiento de 3 cm. del miembro inferior derecho en relación al izquierdo; el estudio radiográfico de tórax fué normal. Los exámenes de laboratorio (pruebas hemorragiparas, Q.S., B.H., E.G.O.) dentro de límites normales y sin alteraciones. Dos días después de su ingreso se efectuó flebografía previa disección de venas marginales internas de ambos pies, observandose en el miembro pélvico derecho circulación dentro de lo normal. En el lado izquierdo, a pesar de compresión en masas musculares no se visualizaron troncos venosos profundos. Se observó dilatación y tuortosidad muy importante de vena safena, a nivel del cayado presencia de cruzamiento hacia el lado contralateral en forma de puente transpúbico, muy dilatado llegando hasta la emergencia de vena iliaca externa del lado derecho, continuandose con una vena iliaca dilatada hasta vena cava, la que no fué posible visualizar adecuadamente. No se observó fístulas A/V la impresión diagnóstica fué de aplasia o hipoplasia del sistema iliaco femoral izquierdo desde región de vena poplitea.

Se programó el efectuar angiografía de ambos miembros inferiores no permitiendo los familiares, egresandose la paciente, y en la actualidad (diciembre de 1974) se desconoce evolución por falta de asistencia a su control médico. (Figuras No. 13 y 14)



Fig No. 13 radiografia comparativa de miembros inferiores, mostrando un crecimiento mayor del miembro pelvico izquierdo en relacion al derecho.

Fig. No. 14.- Radiografia de torax, sin mostrar patologia alguna.

Escolar masculino de 13 años de edad con antecedentes de Gesta I Para I con peso al nacimiento de 3,700 grs. parto distócico por aplicación de fórceps y sin problemas neonatales.

Padecimiento actual.- Desde el nacimiento la madre notó pequeñas manchas hipercrómicas en antebrazo derecho. A los 4 meses de edad la presencia de hipertermia en el miembro superior derecho en comparación con el miembro contralateral. En los tres últimos años nota la confluencia de las pequeñas manchas formando placas y la extensión de las mismas hacia el hombro homolateral y hemitórax correspondiente, además de aumento de volúmen y mayor longitud del miembro superior derecho en relación al izquierdo.

En Junio de 1971 en que es visto por primera vez en el servicio, la exploración física reveló escolar masculino íntegro con peso de 53 600 grs., temperatura oral de 37°C presencia de manchas hipercrómicas en antebrazo, hombro, cara anterior de hemitórax derecho y raíz del cuello del mismo lado. Aumento de temperatura del miembro superior derecho con mayor ingurgitación venosa a nivel del pliegue del codo, presencia de trhill supraclavicular derecho con soplo sistólico, pulsos periféricos normales. F.C. de 76 x' R.C.R. sin fenómenos, Tensión Arterial en miembro superior derecho 140/50 miembro superior izquierdo 130/70

Los exámenes de laboratorio fueron normales, un E.C.G. dentro de límites normales. En el mes de Julio de 1971 se efec-

tuó arteriografía a través de la arteria femoral derecha hasta aorta ascendente sin apreciarse malformaciones.

La Rx de huesos largos mostró un alargamiento del brazo derecho de 1.3 cm. en comparación al izquierdo y de 2.4cm. del antebrazo derecho en relación al izquierdo. Los miembros inferiores simétricos. (Fig. No. 15)

En el mes de Agosto de 1971 se efectúa determinación de gasto cardíaco, en ese mismo mes se practicó nuevo estudio angiográfico a través de arteria humeral derecha y revelando la presencia de fístulas arteriovenosas a nivel de arteria y vena subclavia derecha. (Cuadro 1) (Figuras No. 16,17,18 y 19)

En Septiembre de 1971 se efectuó intervención quirúrgica encontrándose sangre arterial importante al corte de los tejidos. Se seccionó y se ligó la fístula y la evolución postoperatoria fué satisfactoria. A los cinco días posteriores un estudio angiográfico de control revela la presencia de otra fístula arteriovenosa a nivel de la arteria humeral derecha a la que se le hace sección y ligadura de la misma, diez días después de la primera intervención.

Quince días después nueva arteriografía a través de arteria subclavia derecha reveló otra fístula arteriovenosa a nivel de cabeza de húmero y una disminución de las malformaciones vasculares hasta en un 80% en relación a su ingreso. En el mes de octubre se efectuó determinación de gasto cardiaco de control

con una disminución importante del mismo. Presentó desaparición total del soplo a nivel arterial e ingurgitación venosa. (Cuadro 2)

Dada la desaparición de la sintomatología se mantiene al paciente bajo controles periódicos y dos años después (diciembre de 1974) de su primer intervención el paciente se reporta asintomático a excepción de discreto aumento de volúmen de trayectos venosos y aumento de volúmen del miembro superior derecho en relación al izquierdo.

CUADRO No. 1

GASOMETRIA Y GASTO CARDIACO CON TECNICA
DE STEWRD HAMILTON

	PO2	SATURACION
Sangre venosa central	56.3	89.3%
Arteria branquial derecha	63.4	92.5%
Vena braquial izquierda	38.0	76.0

Gasto cardiaco	6.775 Lts/min.
Indice cardiaco	4.45
Tiempo de aparición	4 segundos.
Tiempo de Circulación	14 segundos.

CUADRO No. 2

CONTROL DE GASTO CARDIACO POSTERIOR A
LAS INTERVENCIONES QUIRURGICAS.

Gasto cardiaco	4.912 Lts/min.
Indice cardiaco	2.75
Tiempo de aparición	4.5 segundos.
Tiempo de circulación	13 segundos.

RX DE HUESOS LARGOS DE MIEMBROS SUPERIORES.

Miembro superior derecho	29.6 cm.
Miembro superior izquierdo	28.8 cm.

CONTROL DE Rx DE HUESOS LARGOS POSTOPERATORIOS.

Brazo derecho	32	cm.	Brazo izquierdo	30.7 cm.
Antebrazo derecho	26.2	cm.	Antebrazo izq.	23.8 cm.
Longitud total.	58.2	cm.		54.5

Diferencia de 3.7 cm. a favor del miembro superior derecho.

Miembros inferiores simétricos.



Fig. No. 15
Radiografía de miembros superiores, mostrando un crecimiento mayor del lado derecho en comparacion al izquierdo.

Fig. No. 16

Fig. No. 17

Fig. No. 18



Fig. No. 19

Estudio angiografico mostrando la presencia de fistulas arterio-venosas a nivel del tercio superior del miembro superior derecho.

Escolar femenino de 13 años de edad con antecedentes familiares de abuela materna felleció por Ca Cu, abuela paterna con diabetes mellitus, un tío paterno con TB pulmonar bajo tratamiento médico conviviendo con la paciente.

Procede de Gesta I Para I parto eutócico con peso al nacimiento de 2,500 grs. sin complicaciones en el neonato inmediato, desarrollo psicomotor normal. Padeció de cuadros frecuentes de amigdalitis parasitosis (oxiuros) tratado medicamente, sarampión. Recibió inmunizaciones DPT (3 dosis) Sabin (2 dosis).

Padecimiento actual.- Refirió sintomatología desde la edad de once años, caracterizado por cefalea tipo pulsátil,- retroocular con una duración de dos a tres horas disminuyendo y en ocasiones cediendo a base de analgésicos comunes, presentando períodos de remisión hasta de 15 a 30 días. Fue valorada en varias ocasiones por diversos servicios llegando a la conclusión al Servicio de Psiquiatría, la sintomatología debido a una sobreprotección materna.

Tres días anteriores de ser ingresada, la paciente presenta cefalea intensa en region hemifrontal del lado izquierdo punzante sin relación a esfuerzos, sin irradiaciones, aumentaba con los estímulos luminosos y el ruido, sin desaparecer con analgésicos comunes. Al siguiente día notó la presencia de disminución de la hendedura palpebral del lado izquierdo acompañandose además de vómitos de contenido gástrico en forma de "pro-

yectil". En estas condiciones es ingresada en el mes de Agosto de 1972 encontrandose a la E.F. paciente escolar femenino con - presencia de ptosis palpebral izquierda, irritable, sin cooperar a la exploración, pupilas anisocóricas por presencia de midriasis de ojo izquierdo de aproximadamente 4mm por 2.5 mm. del lado derecho. Buena respuesta a estímulos luminosos en O.D. y -- ausente en ojo izquierdo, con falta de movimiento hacia el polo interno, superior e inferior unicamente presenta movimiento hacia el polo externo resto de la exploración sin revelar datos - anormales. Fondo de ojo normal.

Se efectuó estudios de laboratorio (pruebas hemorragíparas, Q.S., B.H., E.G.O.) estando dentro de límites normales, La valoración cardiovascular y el E.C.G. sin aportar datos anormales. Una vez obtenidos estos exámenes se llevó a cabo angiografía cerebral a través de arteria carótida primitiva del lado izquierdo por punción percutanea con compresión del lado derecho, observandose gran dilatación aneurismática a nivel de región supra e infraclinoideo de carótida interna del lado izquierdo, malformación que explica la sintomatología dada por la paciente. (Figuras No. 20 y 21)

Por el tipo de malformación y el sitio de la misma, se mantiene a la paciente bajo sedación evitando el mas mínimo esfuerzo de la misma. Una semana después se efectuó colocación de pinza de Blalock-Poppen a nivel de carótida interna del lado izquierdo para disminuir el riesgo sanguíneo y evitar ruptura espontánea, sin presentarse complicaciones postoperatorias. (Figuras No. 22 y 23).

La evolución posterior de la paciente es aceptable, la sintomatología neurológica involuciona gradualmente hasta llegar a desaparecer completamente. Un mes posterior se efectua -- nuevo estudio angiográfico observandose oclusión total de carótida interna del lado izquierdo con llenado de arterias cerebrales a través del polígono de Willis. Fue egresada la paciente asintomática y en la actualidad hasta su último control en el mes de octubre de 1974 se encuentra asintomática.

Fig No. 20

Fig No. 21

Angiografía carotídea mostrando el aneurisma a nivel de la región supra e infraclinoidea de carótida interna izquierda.

Fig No. 22

Fig No. 23

Angiografía carotídea despues de la colocación de pinza de Blalock-Pappas efectuada del lado derecho.

Escolar femenino de 14 años de edad, con antecedentes familiares de un tío materno con diabetes Mellitus e insuficiencia venosa crónica de miembros inferiores.

Es producto de Gesta III Para III embarazo a término, parto eutócico, sin complicaciones neonatales. Desarrollo psicomotor normal.

Padecimiento actual.- Lo inició a la edad de nueve años, al notar la presencia de tumoraciones pequeñas en la cara anterior del muslo izquierdo, de 0.5 a 1.0 cm. de diámetro, de color violáceo, dolorosas a la presión y palpación, blandas, de superficie lisa, que desaparecían a la presión, además de grandes dilataciones venosas del mismo miembro pélvico. A lo anterior se acompañó de dolor tipo gravitativo que aumentaba con el ejercicio y con el frío, y disminuía con el calor.

En el mes de agosto de 1969 que es vista por primera vez en el servicio, la exploración física se encontró como únicas alteraciones en el miembro inferior izquierdo aumento de volúmen en tercio medio e inferior del muslo y rodilla, dilataciones venosas grado II a III en rodilla y muslo en su cara anterior, sin dilataciones venosas en otros sitios, sin signos de insuficiencia venosa crónica o aguda, sin soplos en trayectos arteriales, pulsos periféricos, discretamente disminuído el pedio, con moderado edema de M.I.I. el resto de la exploración no mostró ninguna otra patología.

En septiembre de 1969 se efectuó medición radiológica de los miembros inferiores, encontrando un acortamiento de 17 mm. en el izquierdo en relación al contralateral. Se hizo en Febrero de 1970 estudio arteriográfico a través de aorta descendente, mostrando aorta, iliacas y femorales de calibre normal no reportando ninguna patología.

Una flebografía en febrero de 1970 a través de venas safenas no mostró patología en el miembro inferior derecho, en el izquierdo se observó la circulación profunda con insuficiencia y ausencia de algunas válvulas en el trayecto de la vena femoral, dando lugar a la formación de venas perforantes insuficientes, que ocasionaron dilatación muy importante en la circulación superficial; principalmente en la safena accesoria desde el tercio superior de la pierna, hasta el tercio superior del muslo izquierdo; a nivel de su cayado.

En Mayo de 1970 la paciente fué sometida a tratamiento quirúrgico resecandose las dilataciones venosas observadas en la flebografía. Se observó múltiples comunicaciones de la vena safena accesoria con vasos arteriales de tejido celular y piel en todo su trayecto sin que pudiera identificarse un vaso arterial importante, conectado a la vena. La paciente evolucionó satisfactoriamente en su postoperatorio.

En su control, un año después, la paciente nuevamente presenta dilataciones venosas a nivel de la rodilla y tercio in-

ferior del muslo izquierdo. Nuevo estudio RX de huesos largos - mostró mayor crecimiento del miembro inferior izquierdo siendo de 1.0 cm. en relación al derecho. Nuevo estudio angiográfico en mes de Marzo de 1971 mostró imágenes compatibles con fístulasbA/V -. a nivel de rodilla izquierda. Debido a la hipoplasia de la vena safena un estudio flebográfico no aportó mayores datos. Se hizo Abril de 1971 tratamiento quirúrgico con resección de los paquetes varicosos y ligadura de las comunicantes. La evolución fue- aceptable, manteniéndose bajo controles periódicos.

El dolor a nivel de la rodilla persistió y un año más - tarde en Mayo de 1972 presentó nueva aparición de paquetes varicosos en el mismo sitio. Un estudio radiológico de huesos largos - reportó un crecimiento de 1.6 cm. mayor del lado izquierdo en relación al derecho. Nueva angiografía en 1973 mostró múltiples ramificaciones e innumerables fístulas A/V a expensas de la arteria femoral profunda y algunas de la femoral superficial a nivel de - la rodilla.

Fue sometida a nueva intervención quirúrgica, practicándosele sección y ligadura de fístulas A/V de la arteria femoral - superficial y de la arteria femoral profunda, con sección y ligadura de perforantes, y resección y ligadura de paquetes varicosos a nivel de la rodilla del lado izquierdo. Se hizo estudio angiográfico transoperatorio de control apreciándose una reducción de- la vascularidad en un 70 a 80%.

En su último control médico en Julio de 1974 la paciente se reporta asintomática.

RESULTADOS.

Se estudiaron siete pacientes de ambos sexos en edades pediátricas desde lactantes mayores hasta escolares, en un - periódo comprendido de ocho años en un Hospital de Concentración Nacional, obteniendose un total de 7 pacientes con manifestaciones clínicas de malformaciones vasculares efectuandose en ellos los estudios clínicos y de gabinete para corroborar el diagnóstico, y una vez que sus condiciones lo permitían o bien según la - urgencia en cada caso su tratamiento quirúrgico; tratando de efectuar lo más posible resección de la lesión, evitando hasta dónde fue posible secuelas y/o invalidez.

Aunque el diagnóstico en primera instancia no es fácil de llevarse a cabo por la pobre sintomatología que se presenta en edades pediátricas, lo que origina se presente el paciente hasta edades avanzadas o bien hasta que presente sintomatología alarmante.

Tratando de evitar mayores lesiones traumaticas o estéticas se han mantenido bajo control médico periódico a todos - los pacientes, en caso de no ameritar tratamiento de urgencia se efectúa su tratamiento quirúrgico hasta la edad mayor posible.

En los controles de los pacientes tratados quirúrgicamente se ha visto que las lesiones por sí solas se comportan como "verdaderas neoplasias" por las recidivas que han presentado, lo

que ha motivado se lleve a cabo más de una ocasión nuevo tratamiento quirúrgico.

De los pacientes revisados, cuatro de ellos se han hecho médicos-dependientes dado los resultados obtenidos, permitiendo -- se efectúe los controles angiograficos cuantas veces sea necesario dependiendo cada caso en particular. En otros pacientes desgraciadamente se desconoce su evolución por no presentarse a sus controles posiblemente sea consecutivo a la ignorancia del padecimiento, ya que reviste un carácter muy especial.

BIBLIOGRAFIA.

1. Alonso, T. Varices por Fistulas Arteriovenosas Congénitas, Angiología 25:4: 139,1971.

2. Benchimol, A.S.; Montero, J.A. Fistulas Arteriovenosas Congenitas, Prensa Médica Argentina. 37:4: 187-96, 1950

3. Bessone L.: Contributo allo studio della haemangiectasia hypertrophicans (sindrome di Klippel-Trenaunay-Parkes Weber) con particolare riguardo alla forma nevico-avaricosa. Aggiornamento Pediatrico 4,37, 1953.

4. Bernard Cl., Schiff: Cited by Trelat U. Monod A: De L'hypertrophie unilaterale partielle ou totale du corps. Arch Gen. Méd., 536, 1869.

5. Chávez, Dorbecker, N. y Celis, A.: Direct intracardiac angiography. Its diagnostic valvue. Am Heart J. 33:560, 1947.

6. Desaive P.: Hypertrophic congénitale du membre inférieur gauche, resultat eloinge de l'irradiation des zones epiphisaires de croissance. J. Radiol. Electrol., 22,222, 1938.

7. De Takats G.: Vascular anomalies of the extremities. Report of five cases Surg. Gynec., 55-227, 1932

8. Engeset, A.: Cerebral angiography with perabrodil. Acta Radiol. Suppl. 56, 1944.

9. Fischer H.: Der Riesenwuchs. Deut, Zeitschr, f, Chir 12,1,1932.

10. Haschek, E. y Lindenthal, O. th.: Contribution to the practical use of the photography according to Roentgen. Wien, Kin - Wchnschr 9:63, 1896.

11. Hutchinson W., Burdeaux B.J.: The influence of stasis on bone growth. Surg. Gyn. and Obst., 99,413, 1954.

12. Klippelt., Trenaunay I: Du naevus variqueux et osteohypertrophique. Arch. Gen. Méd., 3,641, 1900.

13. Lindenauuer, S.M., Thompson, N.W. Kraft, R.O., and Fry, W.J.: Late complications of traumatic arteriovenous fistulas. Surge Gyn. and Obst 129:525-532, 1969.

14. Loman, J. Myerson, A.: Visualization of cerebral vassels by

direct intracarotid injection of thorium dioxid (Thorotrast) Am. J. Roentgenol. Rad Therapy. 35. 188-193, 1936.

15. Malan, E.; Puglionisi, A. Congenital angiodysplasias of the extremities; Generalidades and Clasification; Venous dysplasias. J. of Cardiovasc. Surg.; 5:2;87-130, 1964.

16. Malan, E.; Puglionisi, A. Congenital angiodysplasias of the extremities ll arterial, arterial y venous and hemolinphatic, Displasias J. of cardiovasc. Surg. 6:4,255-341, 1965.

17. Malan, E.; Vascular Malformations (Angiodysplasias): Carlo - Erba Foundation; Milan, 1974.

18. Martines Romero, H.: Aneurismas intracraneales y su tratamiento quirúrgico. Rev. Cir. y Cirujanos. Acad. Mex. de Cirugía 273-296. Mayo-Junio 1972.

19. Pérez Tamayo; Tumores de vasos sanguineos, Principios de Patología, segunda edición, La prensa Medica Mexicana., 671-675 - 1965.

20. Pineda Mañon, J. y Cols. Angiodisplasias de las extremidades. Segundas Jornadas Médicas Nacionales del Hospital Central Pemex, Mex.: 59-66 1973.

21. Puglionisi, A. Congenital arteriovenous fistulas of the extremities. J. of Cardiovasc. Surg. Suppl. 5-18; 237-40, 1965.

22. Rodríguez Carbajal, J.: Importancia de la angiografía cerebral en el diagnóstico diferencial en los accidentes vasculares cerebrales. Rev. Cir. y Ciruj. Acad. Mex. de Cirugía: 3-23, Marzo-Abril 1952.

23. Sagrada biblia, The catholic Press Inc. Chicago, pp 280-287,- 1958.

24. Salas M. Maximiliano: Las neoplasias en los niños, Hospital Infantil de México, 8-6-814, 1968.

25. Seldinger, S.I.: Catheter replacement of the neeale in percutaneons arteriograpy. A new technique. Acta Radiol. 39:368 1953.

26. Trelat U., Monod A.: De l'hypertrophie anilaterale partielle ou totale du corps. Arch Gén. Med. 536, 1869.

27. Unna P.G.: Lehrbuch d. spex. Path. Anatomie U. J.Orth., 8/2. Berlin, A. Hirschwarld, 1894.

28. Wechler, I.S.: Text book of clinical neurology. W.B. Saun-- ders: 280-281, 1947.

29. William J. Fry. Consideraciones quirúrgicas en casos de fistulas arteriovenosas congenitas. Clínicas quirúrgicas de -- Norteamerica, 165-173: Febrero 1974.

30. Wollard, H.H.: The development of the principal arterial stem sin the forelimb of the pig. Contr. Embryol., 14:141-154, 1922

31. Zacharias, A.: Casanueva, del C.M., Fistulas arteriovenosas -- multiples en miembros inferiores IV Congreso Latinoamericano de Angiología. 11:2, 145, 1959.