UNIVERSIDAD NACIONAL AUTÓNOMA DE MÉXICO

FACULTAD DE ODONTOLOGÍA

COMPARACIÓN DE 3 TÉCNICAS DE OBTURACIÓN; LATERAL EN FRÍO, LATERAL CON ULTRASONIDO Y DE CONO ÚNICO EN DIENTES UNIRRADICULARES.

T E S I N A

QUE PARA OBTENER EL TÍTULO DE

C I R U J A N O D E N T I S T A

P R E S E N T A:

ROBERTO JUAN ARZATE PINEDA

TUTORA: Esp. ALEJANDRA RODRÍGUEZ HIDALGO

V. Bo
4 Dic-24

MÉXICO, Cd. Mx. **2024**

Universidad Nacional Autónoma de México
UNAM
Biblioteca Central
Dirección General de Bibliotecas de la UNAM

UNAM – Dirección General de Bibliotecas
Tesis Digitales
Restricciones de uso

DERECHOS RESERVADOS ©
PROHIBIDA SU REPRODUCCIÓN TOTAL O PARCIAL

Todo el material contenido en esta tesis esta protegido por la Ley Federal del Derecho de Autor (LFDA) de los Estados Unidos Mexicanos (México).

El uso de imágenes, fragmentos de videos, y demás material que sea objeto de protección de los derechos de autor, será exclusivamente para fines educativos e informativos y deberá citar la fuente donde la obtuvo mencionando el autor o autores. Cualquier uso distinto como el lucro, reproducción, edición o modificación, será perseguido y sancionado por el respectivo titular de los Derechos de Autor.

DEDICATORIAS

Para mis padres, Marbel Pineda Flores y José Juan Arzate Pérez,
Ni en 100 vidas más, me alcanzaría para agradecerles por todo el esfuerzo y sacrificio que han hecho por mí para lograr todos mis estudios y metas a lo largo de toda mi vida, pero sobre todo, por todo el amor y cariño que nos han cultivado a mis hermanos y a mí. Gracias por enseñarme todo lo valioso de la vida, por enseñarme a disfrutar los momentos de esta y por enseñarme que nunca será tarde para volver a empezar. Soy la persona que soy gracias a ustedes, serán por siempre mi mayor ejemplo en la vida. Esto es por y para ustedes siempre.

Para mis hermanos, María Fernanda y José Gustavo,
Siempre estaré agradecido por ser los mejores hermanos y compañeros de vida, por amarnos y apoyarnos siempre, nunca olviden que siempre estaré para ustedes y que siempre vamos a estar juntos.

A la Universidad Nacional Autónoma de México,
Por darme la oportunidad de estar en la mejor universidad, por todas las oportunidades, recuerdos y enseñanzas que pudo brindarme a lo largo de mi carrera universitaria. Infinitamente agradecido con mi Universidad. ¡Por siempre orgullosamente UNAM!

A mi querida Facultad de Odontología,
Agradezco por todos los conocimientos y la preparación que me brindo para cumplir uno de mis mayores sueños desde que soy un niño. Así como brindarme los mejores profesores que me dieron grandes enseñanzas dando un eterno agradecimiento a los Doctores José Luis Becerra, María Bandin, Yadelsy Sánchez, Rebeca Cruz, Eduardo Andreu, Pedro Palma, María del Rosario y Jacobo Rivera.

Para mi querida Regina Gómez,
Mi eterna leal compañera en la facultad, mi mano derecha y mi lugar seguro. Te agradezco tanto por tu eterno apoyo que aún en mis peores momentos lograbas siempre sacar lo mejor de mí. Por tu confianza y cariño brindado en todo momento, por ser una gran luz en mi camino. La carrera no hubiera sido una experiencia tan bonita y única sin ti. Siempre me sentiré afortunado de tenerte en mí vida y orgulloso de lo que estamos logrando.

También agradezco a mi facultad por regalarme bonitas amistades a lo largo de la carrera, los cuales sin su cariño y apoyo no hubiera sido igual,

les doy un eterno agradecimiento a mis amigos Ana Ruiz, Arantza Sánchez, Mariana Alvizuri, Maximiliano Ruiz, Iván Vidal y Yaxeli Montufar.

Para mi tutora, la Dra. Alejandra Rodríguez
Por ser una excelente Doctora, por sus consejos y por siempre brindarme todas las herramientas para la enseñanza de la materia que más apasiona de esta bella carrera, la Endodoncia. Admiro mucho la entrega que tiene por enseñar, por su experiencia y por ser una gran persona. Le agradezco por creer en mí, por su disposición y por su ayuda a lo largo de la realización de esta tesina.

Para mis mejores amigos Emmanuel Luviano, Rodrigo Navarro y Montserrat Aguilar
Quienes siempre han estado apoyándome a pesar de la distancia, siempre me sentiré afortunado de tenerlos.

Dedico este gran logro a mi mismo,
Por nunca rendirme, por intentarlo siempre una vez más y sobre todo por confiar en que tarde o temprano lograre todas mis metas y sueños. Sé todo el esfuerzo que me ha costado estar aquí y con el apoyo de las personas que quiero y siendo buena persona, iré por más.

Somos lo que nosotros elegimos ser,
y siempre podemos elegir hacer lo que es correcto.

Por mi raza hablará el espíritu.

ÍNDICE

INTRODUCCIÓN……V
CAPÍTULO 1. OBTURACIÓN 7
1.1 Definición 7
1.2 Antecedentes 7
1.3 Objetivos de la obturación 9
1.4 Requerimientos del conducto radicular para su obturación 11
CAPÍTULO 2. MATERIALES DE OBTURACIÓN 11
2.1 Requisitos de los materiales de obturación 11
2.2 Postulados de los materiales de obturación 13
2.3 Clasificación 13
2.4 Gutapercha 14
2.4.1 Composición 15
2.4.2 Fases de la gutapercha 15
2.4.3 Presentaciones 16
2.4.4 Esterilización de las puntas de gutapercha 17
2.4.5 Ventajas y desventajas 18
2.5 Cementos selladores 19
2.5.1 Cementos de óxido de zinc y eugenol 21
2.5.2 Cementos de hidróxido de calcio 22
2.5.3 Cementos selladores de ionómero de vidrio 23
2.5.4 Cementos selladores de resina 23
2.5.4.1 Selladores de resinas epóxicas 24
2.5.5 Cementos a base de MTA o silicato tricálcico (Biocerámicos) 24
2.6 Colocación del cemento sellador 26
CAPÍTULO 3. Técnicas de obturación 26
3.1 Importancia de la selección de técnica correcta 26
3.2 Técnica lateral en frío 27
3.2 Técnica lateral con ultrasonido 29
3.3 Técnica hidráulica (Cono único) 30
CAPÍTULO 4. PRECLÍNICO 32

4.1 Materiales y métodos 32
4.2 Grupo 1 35
4.3 Grupo 2 36
4.4 Grupo 3 37
4.5 Radiografías finales 37
4.6 Vista con microscopio digital con aumento de 50-1000X. 38
4.7 Resultados y observaciones 39
4.8 Ventajas y desventajas de cada técnica 39
4.9 Discusión 40
CONCLUSIÓN 42
BIBLIOGRAFÍAS 44
BIBLIOGRAFÍAS DE IMÁGENES. 49

INTRODUCCIÓN

En endodoncia es muy importante no hacer de menos cualquier paso del procedimiento, ya que todos los pasos son fundamentales para asegurar un tratamiento de conductos completo y exitoso. Desde el acceso del diente hasta la obturación, tienen como objetivo eliminar bacterias o residuos, limpiar y conformar el conducto para que finalmente se pueda lograr un sellado con los materiales adecuados para asegurar la salud de los tejidos periapicales permitiendo que el diente pueda ser funcional.

No obstante, la obturación en endodoncia es una fase crucial para el éxito del tratamiento, ya que su objetivo es sellar tridimensionalmente el sistema de conductos radiculares una vez que ha sido limpiado y conformado, previniendo la reinfección y asegurando la salud del diente tratado a largo plazo.

Una obturación deficiente permitirá que las bacterias puedan ingresar al sistema de conductos, lo que provocará una nueva infección que puede provocar dolor, inflamación e incluso el desarrollo de procesos infecciosos como un absceso, además un mal sellado puede dificultar la cicatrización del tejido periapical. Incluso en algunos casos, una obturación deficiente puede llevar a la pérdida del diente afectado, requiriendo tratamientos adicionales o en el peor de los casos su extracción por el pésimo pronóstico que puede tener.

Saber elegir una técnica de obturación adecuada y de materiales, garantizaran una mejor conservación del diente tratado, logrando no solo el alivio del dolor, sino también un correcto sellado en el conducto para que este pueda impedir el ingreso de bacterias.

Existen diversas técnicas de obturación, cada una con sus características específicas. Entre las más utilizadas están la técnica de compactación lateral en frío, la compactación lateral asistida con ultrasonido y la técnica de cono único. La elección de la técnica de obturación depende de

factores como morfología del conducto, experiencia del operador y el tipo de material de obturación que se utilice.

Comparar estas técnicas de obturación permitirá entender mejor sus beneficios y limitaciones, como también conocer sus ventajas y desventajas para poder observar si realmente cada técnica cumple con el objetivo principal que es el sellado tridimensional. Ayudando así al profesional a saber seleccionar la técnica más adecuada para cada caso específico y poder mejorar los resultados a largo plazo en el tratamiento de conductos.

CAPÍTULO 1. OBTURACIÓN

1.1 Definición

La obturación consiste en llenar el espacio instrumentado del conducto con materiales inertes o antisépticos que promueva un sellado tridimensional y el proceso de reparación sin obstaculizarlo (Figura 1). Este procedimiento impide la proliferación de microorganismos, evita la acumulación de líquidos y crea un ambiente favorable para la reparación, lo que es fundamental para el éxito del tratamiento de conductos.[1]

Figura 1. Primer molar izquierdo con una adecuada obturación.[1]

1.2 Antecedentes

Hatton en 1924, mencionó que "posiblemente no exista un procedimiento en odontología o cirugía que dependa tanto de la aplicación consciente de altos ideales como el relleno del conducto pulpar".[2]

Antes de 1800, el oro era el único material utilizado para rellenar conductos radiculares.[2]

En 1847, Hill introdujo el 1er material de relleno a base de gutapercha, conocido como "condensador de Hill". Este producto, compuesto principalmente de gutapercha, carbonato de calcio blanqueado y cuarzo, fue patentado en 1848 y se incorporó a la práctica odontológica.[2]

Perry, en 1883, reportó el uso de un alambre de oro afilado recubierto con gutapercha blanda, además de comenzar a emplear gutapercha enrollada en puntas y compactada en el conducto. Preparaba estas puntas cortando

planchas de gutapercha en tiras delgadas, calentándolas con una lámpara y enrollándolas sobre una superficie plana.[2]

En 1867, Bowman incorporó la gutapercha en la endodoncia como material para la obturación de conductos radiculares. Hasta hoy, sigue siendo el material más empleado.[3]

En 1887, la empresa S.S. White comenzó a producir puntas de gutapercha.[2]

En 1893, Rollins presentó una variante de gutapercha que incluía bermellón, aunque esta técnica fue criticada por el potencial peligro del bermellón, un óxido de mercurio puro, en las cantidades utilizadas.[2]

En 1914, Callahan sugirió el reblandecimiento de la gutapercha para utilizarla como agente cementador mediante resinas.[2]

En 1967, la implementación generalizada de las técnicas de condensación vertical de gutapercha dio paso al desarrollo de múltiples métodos de obturación que utilizan gutapercha termoplastificada. Estas técnicas tienen como objetivo adaptarse a las particularidades de cada conducto radicular, logrando una obturación tridimensional que se ajusta a su anatomía. [1,2]

En los últimos 80 años, la comunidad odontológica se ha enfocado sus esfuerzos en perfeccionar la calidad de las obturaciones de conductos radiculares a través de avances en los cementos y cambios en la técnica de obturación. Este progreso ha sido, en gran parte, motivado por la persistencia de teorías como la infección focal y la creencia de que el fracaso en el tratamiento de conductos radiculares se debía, principalmente, a la propagación apical de líquidos y microorganismos en obturaciones inadecuadas.[2]

1.3 Objetivos de la obturación

El objetivo de la obturación es reemplazar la pulpa que ha sido dañada o eliminada, con un material inerte que funcione como sellador, previniendo el ingreso de posibles bacterias a través de la sangre o la corona dental. (Figura 2).[4]

La obturación debe garantizar un sellado adecuado en todas las direcciones y prevenir las conexiones coronales con la cavidad bucal, así como las apicales o laterales de la cavidad pulpar con el periodonto.[1]

Figura 2. Diafanización de la obturación del segundo molar superior.[2]

Maisto menciona que "La obturación de los conductos radiculares implica fundamentalmente sustituir el contenido natural o patológico de los conductos por materiales inertes o antisépticos que sean bien aceptados por los tejidos periapicales."[5]

Sommer menciona que "El sellado hermético de un conducto consiste en la completa y total obliteración de todo el espacio interno del diente, abarcando su totalidad en volumen y longitud."[6]

Grossman afirma que "El propósito de la obturación radicular es sellar el conducto de manera hermética y cerrar cualquier acceso a los tejidos periapicales"[7]

La obturación tridimensional del conducto radicular es crucial y no se debe subestimar su importancia. No obstante, alcanzar este objetivo depende en gran medida de la efectividad de la limpieza y remodelación

del conducto, así como de la habilidad del profesional que lo realice (Figura 3)[1].

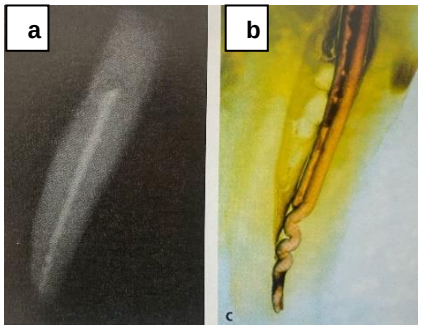

Figura 3. (a) Radiografía del diente extraído. (b) Diente diafanizado muestra el fracaso en la obturación.[2]

La filtración coronaria causada por restauraciones mal realizadas después del tratamiento de conducto o problemas en el periodonto de soporte, son factores clave en el resultado final del tratamiento.[8]

Actualmente, se ha dado una importancia excesiva a los estudios sobre filtración apical y la evaluación radiográfica bidimensional al evaluar la calidad de la obturación del conducto radicular (Figura 4).[8]

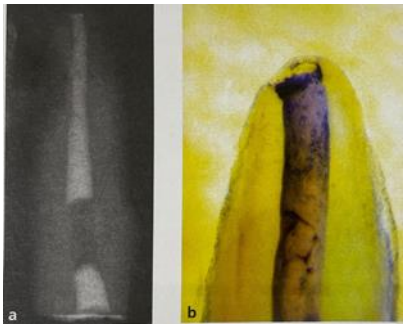

Figura 4. (a) Radiografía de raíz extraída que ha sido obturada in vitro. (b) Raíz diafanizada tras la filtración con azul de metileno.[2]

Por otro lado, si la calidad de la imagen radiográfica de la obturación es insuficiente, el riesgo de filtración se incrementa significativamente, lo que puede llevar a un fallo de la técnica en más del 14% de los casos.[2]

1.4 Requerimientos del conducto radicular para su obturación

Para completar el tratamiento de conductos y llevar a cabo la obturación, es crucial que se cumplan ciertas condiciones en el conducto radicular.

a) El diente no debe presentar dolor espontáneo ni inducido, la presencia del dolor indica inflamación o infección en los tejidos periapicales.

b) El conducto debe estar completamente limpio y conformado adecuadamente.

c) Es importante que el conducto este seco.

d) El conducto conformado no debe estar expuesto a la cavidad bucal (Figura 5).[1]

e) Ausencia de olor, exudado hemorrágico, seroso o purulento.

f) Ausencia de fistula.[9]

Figura 5. Premolar inferior con aislamiento absoluto y con sus conductos secos.[2]

CAPÍTULO 2. MATERIALES DE OBTURACIÓN

2.1 Requisitos de los materiales de obturación

Grossman en 1981, menciona los requisitos más importantes que debe tener todo aquel material de obturación ideal para el conducto, son los siguientes:

- Debe permitir una fácil introducción en el conducto.
- Se recomienda que sea semisólido durante la colocación y que se endurezca posteriormente.
- Tiene que sellar el conducto tanto lateral y apicalmente.
- No debe contraerse una vez aplicado.
- Debe ser permeable.
- Debe ser radiopaco.
- No debe alterar el color del diente.
- No debe causar irritación en los tejidos periapicales.
- Estéril.
- Sin dificultad de retirar del conducto.[7]

Se pueden incluir otros requisitos:

- No debe fraguar rápidamente.
- Debe presentar adhesión a la dentina.
- No debe disolverse en contacto con líquido tisular.[10]
- No debe ser soluble.
- Debe tener un pH próximo al neutro.
- No tiene que desencadenar respuesta inmune en los tejidos periapicales.
- Ser reabsorbido en el periapice en caso de sobreobturaciones.[11]

2.2 Postulados de los materiales de obturación

Para asegurar una adecuada y exitosa obturación, en 1960 Kuttler estableció cuatro principios esenciales que deben cumplir los materiales utilizados:

1. Llenar el conducto por completo.
2. Lograr una adaptación precisa en la unión cementodentinaria (CDC).
3. Garantizar un sellado perfecto en dicha unión (Figura 6).
4. Emplear un material que favorezca la actividad de los cementoblastos, permitiendo que rellene biológicamente la parte cementaria.

Estos principios destacan la relevancia de realizar un análisis detallado de la anatomía dental durante el tratamiento de conductos, lo que contribuye aumentar las probabilidades del éxito del procedimiento.[5]

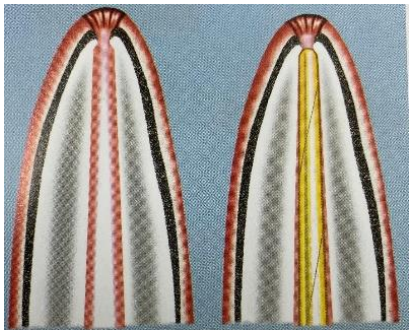

Figura 6. El nivel de conformación es el mismo que el de obturación.[3]

2.3 Clasificación

Los materiales para la obturación de conductos son:

a) Materiales en estado sólido:
   1. Conos de gutapercha.
   2. Conos de resina.

b) Materiales en estado plástico
   1. Cementos

1.1 Cementos a base óxido de zinc y eugenol (ZOE).

1.2 Cementos a base de resinas plásticas.

1.3 Cementos a base de Hidróxido de calcio [Ca $(OH)^2$].

1.4 Cementos a base de ionómero de vidrio.

1.5 Cementos a base de silicona.

1.6 Cementos a base de MTA o silicato tricálcico (Biocerámicos).[1,9]

2.4 Gutapercha

La gutapercha es un material vegetal que se obtiene del coágulo del látex de árboles de la familia Sapotaceae especialmente de Mimusops balata y Mimusops hiberi que se hallan sobre todo en Filipinas y Sumatra, aunque también se encuentran en otras regiones del mundo, como la selva amazónica brasileña. Su nombre proviene del idioma malayo, donde "gatha" significa goma y "partija" se traduce como árbol (Figura 7).[3]

Figura 7. Coágulo de látex de los árboles de la familia de las sapotaceas.[4]

La gutapercha (Figura 8) es el material más utilizado y reconocido para la obturación de conductos en endodoncia. A lo largo de la historia, ha sido la opción preferida para conseguir un llenado efectivo del conducto, desde la corona hasta el tercio apical.[12]

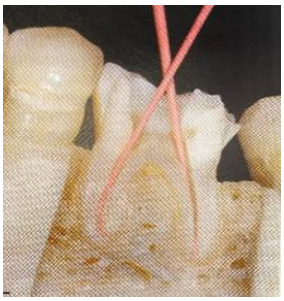

Figura 8. Conos maestros de gutapercha.[1]

2.4.1 Composición

En su producción, se añaden diversas sustancias a la materia prima con el fin de mejorar sus propiedades físico-químicas, como la maleabilidad, dureza, estabilidad y radiopacidad. Entre estas sustancias se incluyen el óxido de zinc y resinas vegetales, que incrementan la dureza y resistencia a la compresión; el sulfato de estroncio y el sulfato de bario, este último para aumentar la radiopacidad; así como el carbonato de calcio, catgut pulverizado, ácido tánico, ceras (que actúan como plastificantes), colorantes y aceite de clavo.[3]

Los conos de gutapercha están compuestos aproximadamente por gutapercha, óxido de zinc, sustancias radiopacas y plastificantes.[12]

2.4.2 Fases de la gutapercha

La gutapercha es el isómero trans del poliisopreno (caucho) y se presenta en 2 formas cristalinas: alfa y beta. En su estado beta (Figura 9), sin calentarse, es una masa sólida que puede ser compactada. Al aplicar calor, se convierte en la fase alfa (Figura 10), volviéndose flexible y adhesiva, lo que le permite fluir bajo presión.[12]

La gutapercha en fase alfa presenta una menor contracción al calentarse y enfriarse, lo que le confiere una mayor estabilidad dimensional en las técnicas de termoplástificación. Por esta razón, el uso de gutapercha en fase alfa para obturaciones ha crecido a medida que las técnicas termoplastificadas han ganado popularidad.[12]



Figura 9. Gutapercha en estado beta.[5]

Figura 10. Gutapercha en estado alfa.[5]

2.4.3 Presentaciones

Los conos de gutapercha se presentan en tamaños estandarizados como no estandarizados. Los estandarizados cumplen con las normativas de la International Organization for Standardization (ISO) y el American National Standards Institute (ADA ANSI). La nomenclatura convencional indica las dimensiones de la punta y el cuerpo; por ejemplo, un cono fino-mediano tiene una punta delgada y un cuerpo de tamaño intermedio (Figura 11). Estos conos estandarizados están diseñados para adaptarse a la conicidad de los instrumentos de acero inoxidable y níquel-titanio (Figura 12).[9]



Figura 11. Conos de gutapercha convencionales.[6]

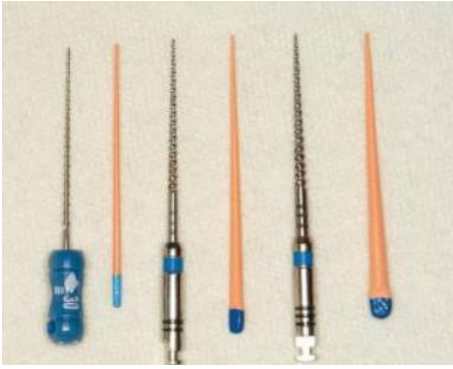

Figura 12. Puntas de gutapercha tamaño no 30.[6]

Los conos principales (Figura 13) están específicamente diseñados para la condensación lateral y tienen una punta calibrada según la serie ISO de instrumentos manuales de acero, con una conicidad de 0,02 y una numeración que indica el diámetro en la punta.[8]

Los conos accesorios (Figura 14) presentan calibres variados y son más rígidos debido a su contenido de óxido de zinc que es mayor. Tienen un extremo en punta y una conicidad mayor, que se identifica mediante abreviaturas como MF (medium-fine) y F (fine). Además, la composición química de los conos disponibles en el mercado varía, lo que afecta su comportamiento frente al calor y a la compactación.[9]

Figura 13. Conos principales de gutapercha.[7]

Figura 14. Conos accesorios de gutapercha.[7]

En la actualidad, el mercado ofrece conos con diferentes conicidades, diseñados para complementar los instrumentos rotatorios. Estos conos cumplen con la serie ISO (15 a 40 y 45 a 80) en sus puntas. También están disponibles en conicidades de 0,04 y 0,06 lo que da facilidad en el proceso de obturación al reducir la cantidad de material requerido e incluso permite omitir el cono secundario.[9]

En la línea de instrumentos ProTaper® (Dentsply/Maillefer, Ballaigues, Suiza) se ofrecen conos de gutapercha que se ajustan a los diámetros de los instrumentos F1, F2 y F3 los cuales se pueden utilizar de acuerdo con la técnica adecuada (Figura 15).[9]

Figura 15. Conos de gutapercha ProTaper®.[7]

2.4.4 Esterilización de las puntas de gutapercha

Aunque las puntas de gutapercha no pueden ser esterilizadas por calor, un estudio reciente sugirió que deben ser desinfectadas antes de su uso sumergiéndolas en NaOCl al 5,25% durante 1 minuto.[2]

Otro estudio indicó que el glutaraldehído al 2%, la clorhexidina al 2% y el alcohol etílico al 70% no son efectivos para eliminar las esporas de Bacillus subtilis, un organismo comúnmente utilizado para evaluar la efectividad antimicrobiana.[13]

Se enfatiza que conocer el proceso de desinfección de los conos de gutapercha antes de la obturación de los conductos radiculares es crucial para evitar la persistencia de bacterias Gram negativas.[13]

2.4.5 Ventajas y desventajas

GUTAPERCHA	
Ventajas	**Desventajas**
Plasticidad	Falta de adhesión a la dentina
Sencilla manipulación	Pésimo conductor térmico
Mínima toxicidad	Carece rigidez
Radiopacidad	Se contrae después de reblandecerla
Fácil eliminación con calor o solventes	Poca elasticidad
Biocompatibilidad	
Simple descontaminación	
Se adapta a las irregularidades del conducto	
Económica	
Impermeable	

Tabla 1. Ventajas y desventajas de la gutapercha.[10]

La gutapercha es el material más utilizado en endodoncia para la obturación de conductos radiculares, su gran aceptación se debe a las múltiples ventajas que ofrece en el campo. Sin embargo, también

presenta algunas desventajas que deben considerarse. Aunque no hay otro material que iguale su eficacia y propiedades.[11,14]

2.5 Cementos selladores

Los cementos selladores para conductos radiculares son fundamentales para cerrar el espacio que existe entre la pared de la dentina y el material de obturación (Figura 16). Además, estos selladores permiten llenar vacíos e imperfecciones en el conducto radicular, así como en los conductos laterales y accesorios o los espacios que puedan quedar entre las puntas de gutapercha empleadas durante la compactación lateral o cualquier técnica.[14]

Figura 16. Diferentes cementos selladores en endodoncia.[8]

El sellador para el conducto radicular desempeña varias funciones importantes:

1. Actúa como un fijador, manteniendo el cono primario en su lugar.

2. Funciona como un obturador, rellenando las imperfecciones entre el cono y las paredes del conducto.

3. También se utiliza como lubricante, lo que facilita la colocación del cono principal.[15]

Grossman describió las características de un sellador ideal para conductos, deben ser las siguientes:

1. Debe ser pegajoso al mezclar, asegurando una buena adhesión a las paredes del conducto.

2. Su tiempo de fraguado debe ser lo suficientemente largo como para permitir ajustes por parte del clínico.

3. Debe garantizar un sellado hermético.

4. Las partículas del sellador deben ser lo suficientemente finas para mezclarse de manera uniforme.

5. Debe ser radiopaco.

6. Al fraguar debería expandirse.

7. Debe ser bacteriostático.

8. Debe ser biocompatible.

9. Debe ser insoluble en líquidos tisulares.

10. No debe alterar el color del diente.

11. Debe ser soluble en solventes comunes para permitir su eliminación si es neceasario.[14]

Los selladores presentan cierta toxicidad al ser recién mezclados, esta disminuye considerablemente al fraguar. Además, se ha observado que la mayoría de los cementos selladores no afectan negativamente la curación y reparación de los tejidos al entrar en contacto con ellos.[15]

Óxido de Zinc y eugenol		Cemento Rickert Cemento de Grossman Cemento Roth Tubliseal Pulp Canal Sealer N-Rickert Endométhasone
Cementos Resinosos	Resina Epóxica	AH26® AH-Plus® Sealer 26 Thermaseal
	Resina de metacrilato	EndoRez Epiphany

Hidróxido de calcio	CRCS Sealapex Vitapex Apexit Acroseal Sealer 26
Ionómero de vidrio	Ketac-Endo Activ GP
Silicón	RoekoSeal GuttaFlow
Biocerámica	Ceraseal BioRoot RCS Bio-C Sealer EndoSequence BC

Tabla 2. Diferentes tipos de cementos comerciales endodónticos clasificados según su composición química.[16]

Los selladores más comunes incluyen formulaciones de óxido de zinc y eugenol, hidróxido de calcio, ionómeros de vidrio y resinas además de los selladores más recientes basados en silicato de calcio.[14]

2.5.1 Cementos de óxido de zinc y eugenol

Los cementos selladores que contienen óxido de zinc y eugenol han sido utilizados con éxito durante un largo tiempo (Figura 17). Estos selladores pueden reabsorberse al entrar en contacto con los tejidos perirradiculares. A pesar de tener un tiempo de fraguado prolongado, sufren contracciones al endurecerse, pueden ser solubles y tienen la capacidad de manchar el tejido dental. Sin embargo, una de sus principales ventajas es su efectividad antimicrobiana.[12]

El uso de mezclas muy líquidas de estos materiales puede irritar los tejidos periapicales, ya que provocan una respuesta inflamatoria más intensa que las mezclas más densas. La relación entre el polvo y el líquido en los cementos de óxido de zinc y eugenol es crucial para su biocompatibilidad. El eugenol libre puede actuar como irritante para los tejidos, causando daños que pueden persistir hasta 10 años.[16]

Figura 17. Tubli-Seal® (Kerr Endodontics, USA) sellador del conducto radicular de óxido de zinc y eugenol en pasta.[9]

2.5.2 Cementos de hidróxido de calcio

Los cementos que contienen hidróxido de calcio fueron diseñados para combinar propiedades biológicas del hidróxido de calcio puro con las características físico-químicas requeridas para lograr un sellado eficaz en el conducto radicular.[16]

Se caracteriza por su biocompatibilidad, que supera a la de otros cementos, incluso dentro de su categoría. Una desventaja es su alta solubilidad en los tejidos, lo que provoca que sea sustituido por tejido invaginado.[16]

Sealapex® (Kerr Endodontics, USA) consiste en un sistema de catalizador y base, donde la base incluye óxido de zinc, hidróxido de calcio, butilbenceno, sulfonamida y estearato de zinc. El catalizador contiene sulfato de bario y dióxido de titanio para proporcionar radiopacidad (Figura 18).[14]

Figura 18. Sealapex® sellador a base de hidróxido de calcio.[10]

2.5.3 Cementos selladores de ionómero de vidrio

Los cementos de ionómero de vidrio tienen la capacidad de adherirse a la dentina mediante su mezcla con hidroxiapatita. Por esta razón, varios estudios han confirmado su aplicación en la obturación del sistema de conductos radiculares.[16]

ActivGP® (Brasseler USA) es un cemento de ionómero de vidrio que puede crear un bloque obturador único cuando se usa con el cono ActivGP®, el cual está impregnado con partículas de ionómero de vidrio. Se presenta en forma de líquido y polvo (Figura 19). Entre sus propiedades fisicoquímicas se incluyen la liberación de iones de calcio, baja radiopacidad y alta solubilidad.[16]

Figura 19. Puntas de gutapercha recubiertas de ionómero de vidrio y sellador Activ GP®.[1]

2.5.4 Cementos selladores de resina

Los cementos selladores de resina han sido utilizados en odontología durante bastante tiempo, ofreciendo una excelente adhesión y sin contener eugenol.[15]

No obstante, los cementos resinosos se caracterizan por provocar una irritación tisular significativa en los tejidos periapicales durante las primeras horas después de su aplicación. Estos cementos se dividen en subcategorías según su formulación, que incluyen resinas epóxicas, resinas polivinílicas y resinas de metacrilato.[17]

2.5.4.1 Selladores de resinas epóxicas

Entre los selladores de resinas epóxidicas se encuentra AH plus® (DeTrey/Dentsply, Ballaigues, Suiza) es un sistema que combina aminas y resina epóxidica y se presenta en dos tubos: uno contiene una pasta epóxidica con diepóxido y cargas, mientras que el otro incluye una pasta de amina con componentes como una monoamina primaria, una diamina secundaria y aceite de silicona. El tiempo de trabajo de este sistema es de aproximadamente 4 horas.[14]

El empleo de AH Plus® (Figura 20) en la obturación de los conductos radiculares favorece el incremento de la resistencia del tejido dental remanente. Además, es relevante destacar que AH Plus® ofrece un alto nivel de biocompatibilidad.[16]

AH Plus® presenta características favorables como buena fluidez, adhesividad, estabilidad dimensional, alta radiopacidad y sellado superior a otros cementos.[16]

Figura 20. Presentación comercial del cemento AH Plus®.[11}]

2.5.5 Cementos a base de MTA o silicato tricálcico (Biocerámicos)

Recientemente, se han desarrollado selladores fluidos premezclados para el tratamiento de conductos radiculares. A diferencia de otras versiones, estos cementos vienen listos para su uso, sin necesidad de mezclarlos, ya que su proceso de fraguado se activa en contacto con la humedad. En la

actualidad, los materiales basados en CaSi son conocidos bajo el término general de biocerámicas.[18]

El empleo de biocerámicas como selladores de conductos radiculares ofrece dos principales beneficios. Primero, su biocompatibilidad asegura que no haya rechazo por parte de los tejidos adyacentes. Segundo, estos materiales contienen fosfato cálcico, lo que mejora sus propiedades de fraguado y les confiere una composición química y una estructura cristalina que se asemejan a las de la biocerámica.[19]

La mayoría de la literatura y los estudios se centran en estos materiales biocerámicos utilizados como cemento reparador, es decir, en el tratamiento de perforaciones, tapones apicales y otros, desde la introducción de los trióxidos minerales agregados (MTA), gracias a sus propiedades bioactivas como la biocompatibilidad, la formación de hidroxiapatita, la mineralización de la dentina, un pH alcalino y su capacidad de sellado, crean un entorno propicio para la cicatrización periapical.[16]

Recientemente, se lanzó al mercado Bio-C Sealer® (Angelus, Brasil), un cemento biocerámico que incluye silicato de calcio, aluminato de calcio y óxido de calcio, lo que le otorga biocompatibilidad y bioactividad gracias a la liberación de iones de calcio (Figura 21). También contiene óxido de zirconio, óxido de hierro, dióxido de silicio y propilenglicol como agente dispersante, no presenta contracción después del fraguado.[20]

Figura 21. Presentación comercial del cemento Bio-C Sealer®.[12]

Sus propiedades mecánicas y físicas facilitan el manejo y aseguran un sellado hermético de los conductos, junto con beneficios biológicos y un pH elevado. Puede ser utilizado en técnicas de compactación lateral, cono único y obturación termoplastificada (de acuerdo con las recomendaciones del fabricante) para la obturación de conductos radiculares en dientes permanentes y para tratar la reabsorción dentinaria interna.[20]

2.6 Colocación del cemento sellador

En el método de obturación parece no influir en la distribución del cemento sellador en las paredes de la porción apical del conducto; sin embargo, se ha observado que la compactación lateral logra una mejor distribución en las áreas coronales medias en comparación con la de compactación vertical en caliente. En un estudio controlado, se evaluaron cinco técnicas de obturación y se determinó que ninguna de ellas logró una distribución uniforme del sellador a lo largo del material central de obturación. Los resultados sugieren que el método de obturación sí impacta la penetración del cemento sellador en los túbulos dentinarios.[14]

CAPÍTULO 3. Técnicas de obturación

3.1 Importancia de la selección de técnica correcta

Una obturación exitosa depende del uso de materiales y técnicas que puedan rellenar de manera adecuada y homogénea el sistema de conductos radiculares, con el fin de prevenir la reinfección. La calidad de obturación endodóntica se evalúa generalmente mediante radiografías. Además, en las etapas de preparación y obturación del conducto, el juicio clínico es fundamental para lograr una obturación efectiva del sistema de conductos radiculares.[21]

Para mejorar el éxito del tratamiento de conductos, es esencial sellar de manera efectiva el sistema de conductos radiculares tanto en dirección coronaria como apical. El sellado apical actúa como la principal barrera

contra filtraciones, pero la pérdida del sellado coronal también puede permitir la recontaminación bacteriana de los dientes tratados, lo que puede llevar al fracaso del tratamiento. Aunque hay diversas técnicas para la obturación del sistema de conductos radiculares, no se ha encontrado ninguna que se considere claramente superior.[22]

3.2 Técnica lateral en frío

La técnica de compactación lateral (Figura 22) fue introducida por Hall en 1930 y durante mucho tiempo ha sido el estándar con el cual se comparan otros métodos de obturación de conductos. Su eficacia comprobada, su relativa facilidad, el control del límite apical de la obturación y el uso de instrumentos sencillos han sido influido en su preferencia. Está técnica se basa en una serie de conos unidos con cemento sellador, lo que no permite crear una masa homogénea que llene las irregularidades del conducto tan eficientemente como las termoplastificadas.[23]

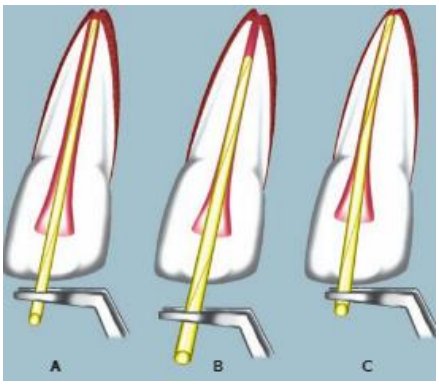

Figura 22. Selección del cono principal. (A) Cono muy fino. (B) Cono grueso. (C) Cono ajustado en diámetro y longitud.[13]

La técnica de condensación lateral de gutapercha es la más reconocida y utilizada para la obturación de los conductos radiculares. Tras preparar el conducto y una vez seco, se selecciona el cono principal (Figura 22), confirmando su longitud de trabajo mediante una ragiografía.[16,24]

Se introduce un condensador digital junto al cono principal mediante movimientos de penetración y compresión lateral. Una vez que se retira el

condensador y se deja un espacio vacío, se debe introducir un cono secundario en cemento e insertarlo en el conducto. Este proceso se repite hasta que el conducto esté completamente lleno en su lateralidad, lo cual se verifica cuando el condensador ya no puede penetrar más (Figura 23).[25]

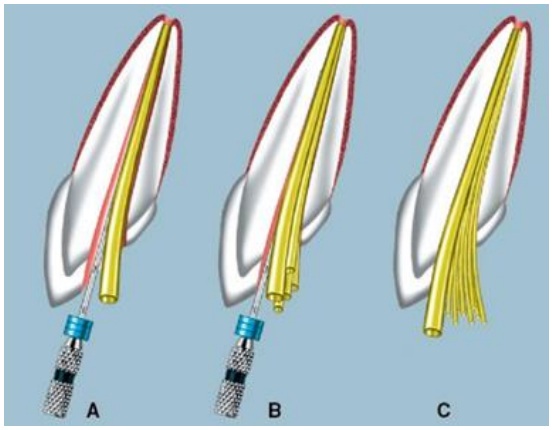

Figura 23. El espaciador calibrado de inserta con determinación en el conducto. (A) para generar espacio para la colocación de la máxima cantidad de conos adicionales (B), hasta lograr el llenado total del conducto (C).[13]

Después de completar esta etapa, se procede a cortar los conos utilizando un cortador AGC y con la ayuda de un Glick-1 permitirá remover el excedente de gutapercha y permitirá realizar una condensación vertical efectiva con un diámetro ligeramente menor al de la entrada del conducto (Figura 24)[25].

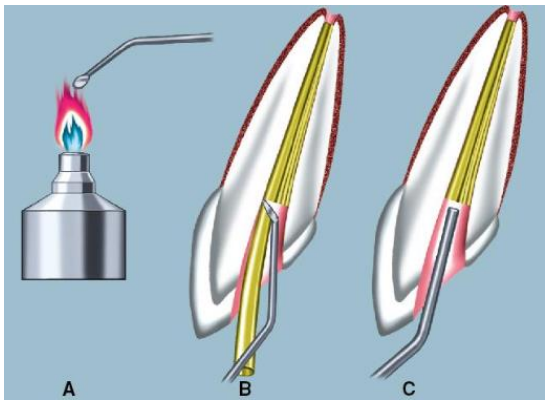

Figura 24. Espátula calentada con un mechero (A) se cortan los conos al nivel de la entrada del conducto (B). Realización de condensación vertical (C).[13]

3.2 Técnica lateral con ultrasonido

El Dr. Alfonso Moreno en 1977 presento la técnica lateral con ultrasonido la cual se basa en el llenado del espacio que antes ocupaba la pulpa utilizando gutapercha, sellador de cemento y activándolo con diferentes puntas ultrasónicas (Figura 25) con una unidad ultrasónica (Figura 26) que proporciona calor, lo que permite ablandar la gutapercha, aumentar su densidad y crear una masa de gutapercha homogénea.[23,26]

Figura 25. Punta ultrasónica para endodoncia.[14]

La técnica de gutapercha termoplastificada es la que más satisfactoriamente cumple con los criterios para una obturación del conducto radicular, ya que ofrece homogeneidad a lo largo de toda la longitud de la obturación, la cual es estable dimensionalmente.[26]

Se han propuesto diferentes protocolos para la obturación lateral con ultrasonido:

1. Ablandamiento ultrasónico del cono maestro seguido de la condensación lateral en frío.

2. Una o dos activaciones ultrasónicas traes completar la condensación lateral en frío.

3. Activación ultrasónica tras la colocación de cada cono accesorio.[27]

Figura 26. Ultrasonido Varios 370 NSK®, auxiliar para el uso del tratamiento de conductos.[15]

La técnica recomendada al utilizar métodos ultrasónicos consiste en colocar inicialmente un cono de gutapercha hasta alcanzar la longitud de trabajo, seguido de la condensación lateral en frío de 2 o 3 conos adicionales utilizando un espaciador manual o digital. Luego, se inserta el espaciador en el centro de la masa de gutapercha a 1 mm de la longitud de trabajo, activándolo a una potencia media para evitar la carbonización de las superficies radiculares y la ruptura del espaciador. Tras la activación, se retira el espaciador y se coloca un cono accesorio adicional, seguido de una nueva activación. Este procedimiento se repite hasta que el conducto esté completamente lleno, asegurándose de que en cada paso posterior el espaciador se coloque ligeramente más hacia el coronal.[27]

Según un estudio el espaciador ultrasónico debe estar en contacto con la masa de gutapercha durante aproximadamente 10 segundos para permitir que se termoplastifique. Si se deja por más tiempo, puede aumentar la temperatura de forma perjudicial para la superficie radicular.[28]

Se ha sugerido utilizar calor o solventes para optimizar la adaptación de la gutapercha sin requerir fuerzas excesivas. Se ha reportado que la técnica lateral con ultrasonido genera un relleno radicular con menos filtraciones de colorante en comparación con la técnica lateral en frío.[2]

3.3 Técnica hidráulica (Cono único)

La técnica hidráulica utilizando un cemento biocerámico de silicato ha ganado popularidad recientemente debido a que es un método más efectivo y menos complicado en comparación a las demás técnicas.[29]

Consiste en lograr la obturación completa del conducto radicular instrumentado, utilizando un único cono de gutapercha y cemento. Esta técnica es adecuada para conductos muy amplios, donde la obturación se realiza con un cono de gutapercha que se prepara en el mismo momento de la intervención, adaptándose al calibre del conducto.[4]

Preparar el conducto radicular con instrumentos de mayor conicidad y ajustar el cono maestro al tamaño de la lima apical (Figura 27), facilita la implementación de la técnica de obturación de cono único. Esta técnica es menos dependiente de la precisión, requiere menos equipamiento, es más sencilla de realizar, lo que la hace cada vez más popular entre los odontólogos. [30]

Figura 27. Obturación con cono único.[16]

La técnica de obturación con cono único implica el uso de una mayor proporción de sellador en comparación con otras técnicas, lo que hace que sus propiedades sean específicas.[30]

En conductos de sección ovalada, el ajuste puede ser deficiente, lo que hace que el sellador ocupe la mayor parte del espacio y cause problemas.[7]

En cuanto a la calidad de la obturación, la microfiltración apical y la filtración de bacterias, esta técnica es comparable y cuestionable a las demás disponibles. Sin embargo, se requieren más investigaciones para

el pronóstico en casos, especialmente en conductos con compleja anatomía.[31]

En un estudio reciente mencionan que los resultados de una exhaustiva búsqueda de información acerca de esta técnica indican que, aunque la técnica puede mostrar eficacia en la mayoría de sus casos, persiste un notable riesgo de fracaso.[29]

La técnica de obturación con un cono único requiere el uso de una mayor cantidad de sellador (Figura 28) en comparación con otros métodos. Por lo tanto, es fundamental considerar las características del cemento, ya que estas pueden alterarse al aplicar calor.[31]

Figura 28. Técnica de obturación de cono único.[16]

CAPÍTULO 4. PRECLÍNICO

4.1 Materiales y métodos

1. Se recolectaron 6 dientes unirradiculares, con su corona completa, sin tratamiento de conductos y sin ápice abiertos.

Figura 29. Dientes unirradiculares.[5]

2. Se tomaron radiografías iniciales de los 6 dientes.

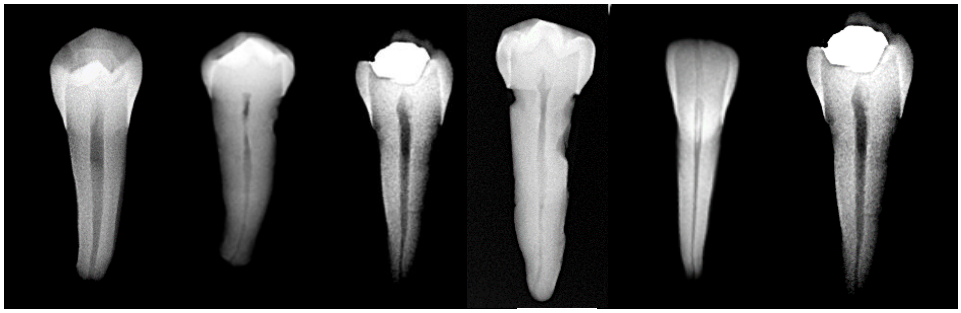

Figura 30. Radiografías iniciales de dientes unirradiculares.[5]

3. Se realizó cavidad de acceso con una fresa de carburo del #4 y se utilizó también la fresa Endo Z siguiendo los postulados de la cavidad de acceso.

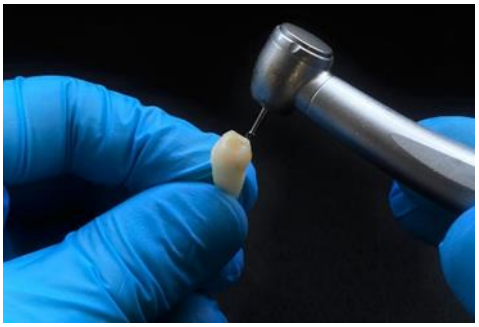

Figura 31. Acceso endodóntico.[5]

4. Se introdujo una lima manual #10 para obtener la longitud de trabajo tomando una radiografía. Se instrumentó hasta una lima #15.

Figura 32. Radiografía de longitud de trabajo.[5]

5. Todos los conductos se instrumentaron con sistema rotatorio ProTaper Gold® (Dentsply/Maillefer, Ballaigues, Suiza) siguiendo las recomendaciones de uso del fabricante.

Figura 33. ProTaper Gold®.[5]

6. Todos los conductos se irrigaron con 10 ml de hipoclorito de sodio al 2.5% por cada instrumento utilizado. Terminada la instrumentación se secaron los conductos con puntas de papel.

7. Posterior a la instrumentación, se ranuraron los dientes por vestibular y lingual con un disco de carburo con la ayuda del micromotor para facilitar su corte una vez terminando de obturarlos.

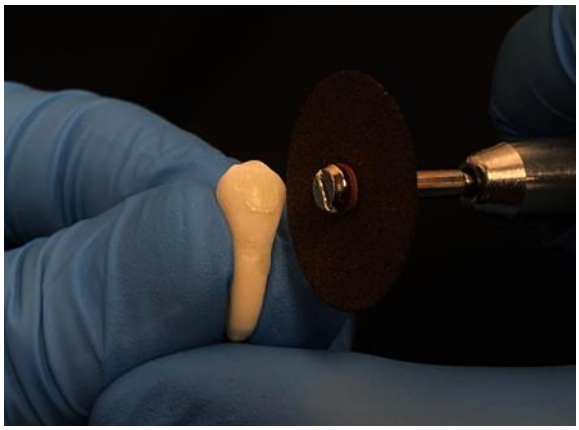

Figura 34. Ranura del premolar con disco de carburo.[5]

8. Una vez completado la preparación de los conductos, los dientes fueron agrupados de la siguiente manera:

Grupo	Técnica de obturación	Dientes	Instrumento final
1	Lateral en frío	Diente 35 Diente 34	F3
2	Lateral con ultrasonido	Diente 44 Diente 35	F3
3	Cono único	Diente 41 Diente 34	F3

Tabla 3. División de los dientes para las técnicas de obturación.

Fuente: Propia elaboración.

4.2 Grupo 1

En la técnica lateral, en ambos dientes se utilizó un cono maestro estandarizado #40 y cemento AH Plus®.

En el diente 34 utilizamos espaciadores digitales para colocar puntas accesorias FM y MF impregnadas de cemento al igual que en el diente 35 solo con la única diferencia de haber utilizado un espaciador manual D11T fino, ambas a -1mm de la longitud de trabajo. Cuando ya no pudimos introducir más puntas accesorias, recortamos la gutapercha con Glick 1 para posteriormente poder condensarlo con el mismo instrumento.

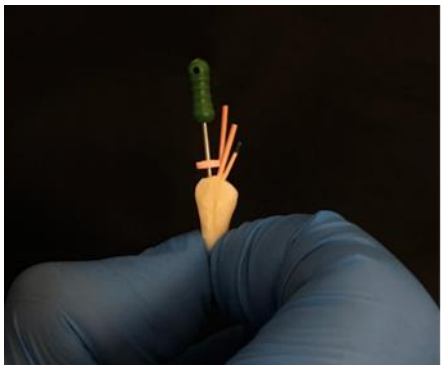

Figura 35. Espaciador digital FM.[5]

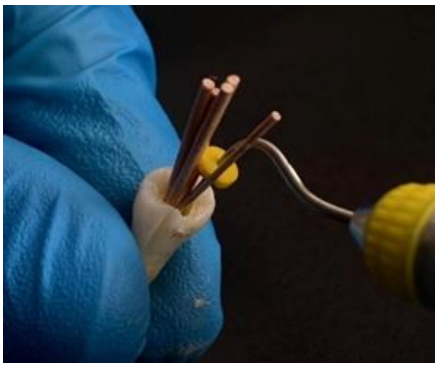

Figura 36. Espaciador D11T fino.[5]

4.3 Grupo 2

En la técnica lateral con ultrasonido, se realizó una modificación al espaciador MF removiendo el mango con una fresa de bola #2 para poder adaptarlo al ultrasonido.

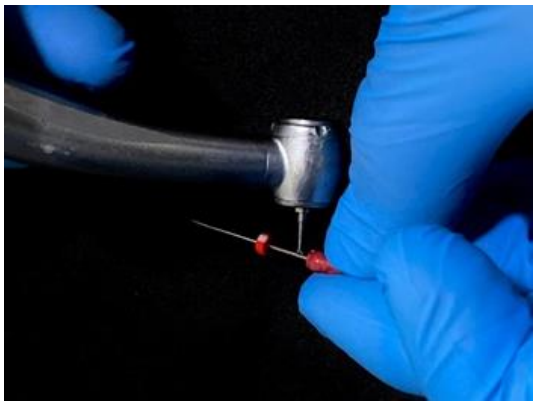

Figura 37. Corte de mango de espaciador digital MF con fresa de carburo #2.[5]

Se realizaron los mismos pasos de la técnica lateral colocando un cono maestro y 3 puntas accesorias impregnadas de cemento AH Plus® con el espaciador manual D11T fino a -1 mm de la longitud de trabajo. Una vez realizando esto colocamos por 4 segundos en un movimiento de entrada y salida la punta de ultrasonido para colocar el espaciador de igual manera a la longitud de trabajo y llevar el cono accesorio al espacio. Una vez que no se pueda introducir más puntas, se procede a recortar la gutapercha con un Glick 1 y posteriormente se condensa y quita el exceso de la gutapercha.

Figura 38. Colocación de punta modificada del ultrasonido del premolar.[5]

4.4 Grupo 3

En la técnica de cono único se utilizaron conos de gutapercha F3 de la marca ProTaper Gold®, que fue con ese sistema con el cual instrumentamos todos los dientes. Utilizamos el cemento Bio-C sealer® colocando en la punta un tope de silicón a 1 mm menos de la longitud de trabajo y una vez dentro del conducto lo colocamos para posteriormente llevar el cono principal de una sola intención al conducto. Con el instrumento Glick 1 recortamos el cono para posteriormente condensarlo.

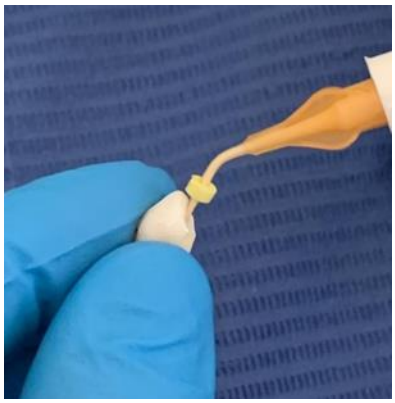

Figura 39. Colocación del cemento Bio-C sealer en el conducto.[5]

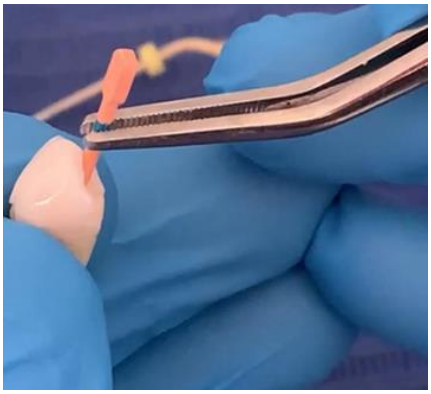

Figura 40. Colocación del cono de gutapercha F3 en el conducto posterior a la colocación del cemento.[5]

4.5 Radiografías finales

Grupos	Dientes	
1	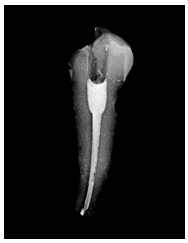 Diente 35	Diente 34
2	Diente 44	Diente 35

3	Diente 41	Diente 34

Tabla 4. Radiografías finales de los dientes con las diferentes técnicas de obturación realizadas.

Fuente: propia elaboración.

4.6 Vista con microscopio digital con aumento de 50-1000X.

Grupo	Dientes	
1. Técnica lateral en frío		
2. Técnica lateral con ultrasonido		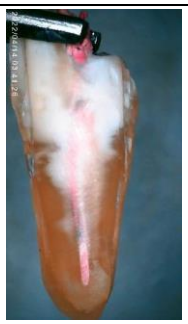
3. Técnica hidráulica (cono único).		

Tabla 5. Vista en microscopio digital de los dientes con obturación con un corte sagital.

Fuente: propia elaboración.

4.7 Resultados y observaciones

En el grupo 1 se pudieron observar en los dientes algunos espacios vacíos donde había cemento. Entre los conos de gutapercha ligeramente se observan espacios entre sí y solo pudiendo compactar la gutapercha en el tercio cervical.

En el grupo 2 se puede observar una obturación más adecuada, no teniendo presencia de espacios vacíos ni de cemento, la gutapercha fluyo mejor sobre todo en el tercio medio y cervical.

En el grupo 3 se observó que en esta técnica de igual manera hubo espacios vacíos un poco más grandes en comparación que los dientes del grupo 1 y que en este caso el cemento biocerámico lleno algunos de esos espacios debido a su fluidez, pero con la desventaja de ser muy soluble.

4.8 Ventajas y desventajas de cada técnica

Técnica	Ventajas	Desventajas
LATERAL EN FRÍO	- Mayor control de la longitud de trabajo - Eficaz si se realiza de manera correcta	- Requiere mayor cantidad de puntas accesorias - Compleja en conductos con curvatura
LATERAL CON ULTRASONIDO	- Mayor control de la longitud de trabajo - Se termoplastifica la gutapercha haciendo más homogénea la gutapercha	- Es compleja si no hay experiencia del operador - Puedes quemar el diente incluso la gutapercha si se deja mucho tiempo la punta del ultrasonido
CONO ÚNICO	- Técnica rápida - Técnica cómoda	- Habrá más cemento que gutapercha en el conducto - Mayor posibilidad de microfiltraciones

TABLA 6. Ventajas y desventajas de las técnicas de obturación.

Fuente: propia elaboración.

4.9 Discusión

La obturación es el último paso importante para lograr el sellado hermético y tridimensional del sistema de conductos radiculares, el cual consiste llenar el conducto de gutapercha que es el material más aceptado para la obturación junto con un cemento sellador.

Es de suma importancia garantizar un sellado completo y eficaz, asegurando que la gutapercha se acople a todo el espacio del conducto ya que, si este no está completo existe un alto riesgo de tener filtración de microorganismos a través del conducto sobre los tejidos periapicales llevando al fracaso del tratamiento.

Existen diferentes técnicas de obturación, cada una con sus diferentes pasos y limitaciones, pero con el mismo objetivo. Conocer y experimentar las diferentes técnicas en diferentes escenarios nos permite entender el porqué de cada instrumento que utilizamos y el porqué de cada paso que realizamos.

Según Vandana J. Gade, Gourav S. Tibdewal y Hermant Asrani (2013) en su artículo mencionan que la técnica lateral en frío se aplica debido a sus ventajas como el control de los conos de gutapercha y su bajo costo, pero se ha cuestionado su capacidad de replicar la superficie interna del conducto ya que existen más espacios de conos de gutapercha presionados entre sí y de cemento en lugar de una masa homogénea de gutapercha, teniendo un pronóstico cuestionable. En su estudio demostraron que las técnicas de obturación termoplastificada presentan un mayor porcentaje de obturación que la técnica lateral en frío.

Para Shilpa Bhandi, Mohammed Mashyaky y Abdulaziz S. Abulmeha (2021) mencionan que en su estudio ni la técnica lateral en frío ni la gutapercha caliente produjeron una obturación completa del conducto sin espacios cuando se examinó mediante un microscopio, pero la técnica con gutapercha termoplastificada si presento significativamente menos espacios.

Alfonso Moreno (1977) en su artículo compara el sellado entre la técnica lateral en frío y la técnica lateral con ultrasonido, menciona que efectivamente el uso de calor con la punta del ultrasonido en la gutapercha genero menos filtraciones y ofrece una clara ventaja sobre la técnica lateral en frío que fue la que generó más espacios dentro del conducto.

Haytham S. Jaha (2024) menciona que la técnica hidráulica (cono único) es fácil de usar y es una buena opción para los casos que implican una anatomía sencilla del conducto. Sin embargo, menciona que la técnica termoplastificada genera una mejor adaptabilidad y capacidad del sellado en especial con los conductos complejos. Refiere tener en cuenta la experiencia del operador y los factores específicos del caso que se presente a la hora de seleccionar la técnica.

No fue difícil encontrar en la literatura cual de las técnicas es más favorable, la mayoría menciona las ventajas que puede tener el uso de gutapercha termoplastificada en la obturación debido a que esta puede tener un mejor efecto al rellenar el conducto que las demás técnicas como lateral en frío o hidráulica (cono único).

Este panorama permitirá que el operador tenga los conocimientos necesarios de la mejor opción para la selección de una técnica de obturación adecuada, así como saber las ventajas y limitaciones de cada técnica al utilizarla en los diferentes casos con las posibles dificultades que puedan presentar. Al igual que la obturación, una correcta instrumentación e irrigación serán clave del éxito del tratamiento de conductos.

CONCLUSIÓN

Es de suma importancia que el operador haya realizado una correcta y completa limpieza y conformación del sistema de conductos para posteriormente evaluar cual sería la mejor técnica de obturación que debe utilizar y que sea la más apropiada en el caso que este.

Una correcta elección de la técnica de obturación será fundamental para el éxito del tratamiento de conductos, así como preservar la salud periodontal del diente a corto y largo plazo. La técnica lateral en frío, lateral con ultrasonido y de cono único que fueron puestas en práctica, ofrecen alternativas específicas para obturar adecuadamente los conductos teniendo ventajas y limitaciones.

En la práctica realizada pudimos observar que en la técnica lateral con ultrasonido mostró un mayor sellado del conducto debido a la termoplastificación que se realiza de la gutapercha con el ultrasonido, permitiendo que la gutapercha pueda adaptarse a las irregularidades que pueda tener el conducto logrando un sellado hermético y tridimensional.

En la técnica de cono único pudimos observar que a pesar de que en la radiografía final se observa una adecuada obturación, es demasiado pobre en cuestión de sellado con gutapercha debido a que los espacios donde no llega este material lo ocupará el cemento que se utilice, teniendo mayor riesgo de filtración. Además, en esta técnica es recomendable utilizar un cemento biocerámico por sus propiedades, aunque este presenta la desventaja de ser muy soluble, tener más riesgo de extruirse a los tejidos y tener una limitada evidencia de esta técnica a largo plazo.

En la técnica lateral en frío a pesar de tener también un alto riesgo de dejar espacios vacíos, sella aún más el conducto con gutapercha que con cemento en comparación a la técnica de cono único.

Es de suma importancia que el operador cuente con el conocimiento, experiencia y habilidades necesarias para saber manejar cada técnica al igual que los diferentes cementos que se utilicen con el objetivo siempre de realizar un correcto sellado tridimensional del conducto, esto para evitar la microfiltración bacteriana que puede ocurrir a largo plazo.

BIBLIOGRAFÍAS

1. Soares, Goldberg. Obturación del conducto radicular. En: Endodoncia, técnica y fundamentos. 2° edición. Buenos Aires. Editorial Medica panamericana. 2012. p. 225-227.

2. James L. Gutmann, David E. Witherspoon. Obturación del Sistema de conductos radiculares. En: Vías de la pulpa. 8°edición. España. Editorial Elsevier. 2002. p. 289-290.

3. U. Mayid, Barzuna, M. Doky, Cuan. Obturación con gutapercha termoplastificada. Reporte de dos casos clínicos. Odovtos-Int J Dent Sc. [Internet]. 2010. [Consultado el 06 Sep 2024]. (12):73-80. Disponible en: https://www.redalyc.org/articulo.oa?id=499550296011

4. C. Ortega Núñez, A. P. Luis Botia, P. Ruiz de Temiño Malo, J. C. de la Macorra García. Técnicas de obturación en endodoncia. Rev. Esp. Endodoncia.1987. Vol. 5. 91-104.

5. Maisto Oscar A, Capurro de Gomez Mabel, Maresca Beatriz M. Obturación de conductos radiculares. En: Endodoncia clínica. 2° edición. Editorial Mundi. Buenos Aires. 1973. p. 205.

6. Sommer R, Ostrander F, Crowley M. Sellado hermético de los conductos radiculares de los dientes anteriores. En: Endodoncia clínica. 1° edición. Editorial Labor. Barcelona. 1975. p. 268.

7. Grossman, L. Obturación del conducto. En: Práctica Endodóntica. 4° edición. Editorial Mundi. Buenos Aires, 1981. p. 314-317.

8. M. Venturi, M. Uccioli. Obturación. En: Manual de endodoncia. 1° edición. Milan, Italia. Editorial Amolca. 2017. p.445-450.

9. Manoel Eduardo de Lima Machado, Arlindo Di Spagna Souza, Maria Letícia Borges Britto, Raul Capp Pallotta. Obturación del sistema de

conductos radiculares. En: Endodoncia de la biología a la técnica. 1° edición. Editorial AMOLCA. España. 2009. p. 323-328.

10. Raúl Luis García Aranda. Obturación del sistema de conductos radiculares. En: Endodoncia I Fundamentos y clínica. Dirección General de Publicaciones y Fomento Editorial. 1° edición. Ciudad de México. 2016. p.294.

11. Jayme Maurício Leal. Materiales para obturación de conductos radiculares. En: Endodoncia Tratamiento de conductos radiculares. 2° edición. Editorial Medica panamericana. Buenos Aires. 1994. p.384.

12. William T. Johnson, James C. Kulild. Obturación de Sistema de conductos radiculares limpios y conformados. En: Cohen, Vías de la pulpa. 10°edición. Editorial Elsevier. España. 2011. p.359-364.

13. Jorge Morales García, Mónica Badillo Barba, María Guadalupe Chávez García, Vanessa García Ruíz, Adolfo Gutiérrez García. Comparación de desinfección de diferentes marcas de punta de gutapercha con hipoclorito de sodio. Rev ADM. [Internet]. 2020. [Consultado el 12 Sep 2024] 77(4):185-190. Disponible en: https://dx.doi.org/10.35366/95111

14. William Johnson, James C. Kulild, Franklin Tay. Obturación del Sistema de conductos radiculares una vez limpios y confirmados. En: Cohen, Vías de la pulpa. 11° edición. Editorial Elsevier. España. 2016. p. 290-300.

15. Anita Aminoshariae, William T. Johnson, James C. Kulild, Franklin Tay. Obturación del sistema de conductos radiculares una vez limpios y conformados. En: Vías de la pulpa. 12° edición. Editorial Elsevier. España. 2022. p. 315-318.

16. Arnaldo Castellucci. Obturation of the root canal system: Biological principles, materials, and techniques. En: Endodontics. Vol. 2. Editorial Edra Publishing US. 2005. p. 659-670.

17. David Donnermeyer, Sebastian Bürklein, Till Dammaschke, Edgar Schäfer. Endodontic sealers based on calcium silicates: a systematic review. Odontology 107. [Internet]. 2019. [Consultado el 11 de Oct 2024]. 421–436. Disponible en: https://doi.org/10.1007/s10266-018-0400-3

18. Zamparini F, Prati C, Taddei P, Spinelli A, Di Foggia M, Gandolfi MG. Chemical-physical properties and bioactivity of new premixed calcium silicate-bioceramic root canal sealers. Int J Mol Sci. [Internet]. 2022 [Consultado el 29 de Oct del 2024];23(22):1-21. Disponible en: https://pmc.ncbi.nlm.nih.gov/articles/PMC9692705/pdf/ijms-23-13914.pdf

19. AL-Haddad, Afaf, Che Ab Aziz, Zeti A. Bioceramic-Based Root Canal Sealers: A Review. Int J Biomater [Internet]. 2016. [Consultado el 13 Sep 2024]. 1-10. Disponible en: https://doi.org/10.1155/2016/9753210

20. Jorge Carlos Alberdi, Gabriela Martín. Selladores biocerámicos y técnicas de obturación en endodoncia. REFO. [Internet] 2021. [Consultado el 10 de Oct 2024];14(2):17-23. Disponible en: file:///C:/Users/Asus/Downloads/razares,+Gestor_a+de+la+revista,+3+Alberdi+Trabajo+Divulgaci%C3%B3n+-+Refo+2021%20(2).pdf

21. Sociedad Argentina de Endodoncia. SAE. [Internet]. Obturación del sistema de conductos radiculares; 2009 [Consultado el 15 de Oct 2024]. 1-6. Disponible en: https://www.endodoncia-sae.com.ar/download/colegas/colegas_38.pdf

22. Collins J, Walker MP, Kulild J, Lee C. A Comparison of Three Gutta-Percha Obturation Techniques to Replicate Canal Irregularities. J. Endod. [Internet]. 2006. [Consultado el 13 de Oct 2024] 32(8):762–5. Disponible en: https://linkinghub.elsevier.com/retrieve/pii/S0099239905000385

23. F. Atziri Reyes Arteaga, Liliana A. Camacho-Aparicio, Alejandra Rodríguez Hidalgo, J. Paulina Ramírez Ortega, David Calderon Uriostegui. Comparación del porcentaje de áreas no obturadas entre la técnica de compactación lateral en frío y la técnica de compactación lateral con ultrasonido. Rev. AEDE. 2020;38(3):6-15.

24. Jorge Morales García, Mónica Badillo Barba, María Guadalupe Chávez García, Vanessa García Ruíz, Adolfo Gutiérrez García. Comparación de desinfección de diferentes marcas de punta de gutapercha con hipoclorito de sodio. Rev ADM. [Internet]. 2020. [Consultado el 12 Sep 2024] 77(4):185-190. Disponible en: https://dx.doi.org/10.35366/95111

25. Machado Manoel Eduardo de Lima. Endodoncia de la Biología a la Técnica [Internet]. España. AMOLCA Editorial; 2009. [Consultado el 28 de Oct del 2024]. Disponible en: https://ebooks-amolca-com.pbidi.unam.mx:2443/reader/endodoncia-de-la-biologia-a-la-tecnica?location=355

26. Moreno W. Thermomechanically softened gutta-percha root canal filling. J. Endod.1977;3(5): 186-188.

27. Plotino G, Pameijer C, Mariagrande N, Somma F. Ultrasonics in endodontics: A review of the literature. J. Endod. [Internet]. 2007 [Consultado el 28 de Oct del 2024];33(2):81–95. Disponible en: https://linkinghub.elsevier.com/retrieve/pii/S0099239906009976

28. G. C. Bailey, Y. L. Ng, S. A. Cunnington, P. Barber, K. Gulabivala & D. J. Setchell. Root canal obturation by ultrasonic condensation of gutta-percha. Part II: an in vitro investigation of the quality of obturation. Int Endod J. 2004;37.694–698.

29. Sabeti MA, Karimpourtalebi N, Shahravan A, Dianat O. Clinical and radiographic failure of nonsurgical endodontic treatment and retreatment using single-cone technique with calcium silicate-based sealers: A

systematic review and meta-analysis. J Endod [Internet]. 2024. [Consultado el 25 de Oct del 2024];50(6):735-746. Disponible en: https://www.medigraphic.com/pdfs/COMPLETOS/adm/2016/od164.pdf#page=12

30. Heran J, Khalid S, Albaaj F, Tomson PL, Camilleri J. The single cone obturation technique with a modified warm filler. J. Dent. [Internet]. 2019. [Consultado el 28 de Oct del 2024];89(103181):1-6. Disponible en: https://linkinghub.elsevier.com/retrieve/pii/S0300571219301691

31. Zamparini F, Prati C, Taddei P, Spinelli A, Di Foggia M, Gandolfi MG. Chemical-physical properties and bioactivity of new premixed calcium. Int. J. Mol. Sci. [Internet]. 2022. [Consultado el 28 de Oct del 2024]:1-22. Disponible en: https://pmc.ncbi.nlm.nih.gov/articles/PMC9692705/pdf/ijms-23-13914.pdf

32. Gourav S. Tibdewal, Vandana J. Gade, Hemant Asrani. Comparasion of volumetric analysis of lateral compaction & three different vertically compacted thermoplasticized obturation techniques using spiral CT – An in vitro study. J Pierre Fauchard Acad. [Internet]. 2013. [Consultado el 23 de Nov del 2024];27(2):60-66. Disponible en: https://www.sciencedirect.com/science/article/abs/pii/S0970219913000441?via%3Dihub

33. Haytham. S. Jaha. Hydraulic (Single Cone) Versus Thermogenic (Warm Vertical Compaction) Obturation Techniques: A Systematic Review.
Cureus. [Internet]. 2024. [Consultado el 23 de Nov del 2024];16(6):1-11. Disponible en: https://pmc-ncbi-nlm-nih-gov.pbidi.unam.mx:2443/articles/PMC11193544/

34. Shilpa Bhandi, Mohammed Mashyakhy, Abdulaziz S. Abumelha, Mazen F. Alkahtany, Mohamed Jamal, Hitesh Chohan, A. Thirumal Raj, Luca Testarelli, Rodolfo Reda, Shankargouda Patil. Complete

Obturation—Cold Lateral Condensation vs. Thermoplastic Techniques: A Systematic Review of Micro-CT Studies. Materials Basel. [Internet]. 2021. [Consultado el 23 de Nov del 2024];14(14):1-15. Disponible en: https://pmc-ncbi-nlm-nih-gov.pbidi.unam.mx:2443/articles/PMC8304925/pdf/materials-14-04013.pdf

BIBLIOGRAFÍAS DE IMÁGENES.

1. William Johnson, James C. Kulild, Franklin Tay. Obturación del Sistema de conductos radiculares una vez limpios y confirmados. En: Cohen, Vías de la pulpa. 11° edición. Editorial Elsevier. España. 2016. p. 282, 292, 301

2. Venturi, M. Uccioli. Obturación. En: Manual de endodoncia. 1° edición. Milan, Italia. Editorial Amolca. 2017. p. 223, 446, 445, 466.

3. Soares, Goldberg. Obturación del conducto radicular. En: Endodoncia, técnica y fundamentos. 2° edición. Buenos Aires. Editorial Medica panamericana. 2012. p. 226.

4.La Gutapercha [Internet]. Facultad de Estudios Superiores Iztacala, UNAM, México. [Consultado el 15 de Sep del 2024]. Disponible en: https://www.iztacala.unam.mx/rrivas/NOTAS/Notas12Obturacion/gutapercha.html

5. Arzate Pineda Roberto Juan. [Fuente directa]. CDMX, México: Facultad de Odontología, UNAM. Seminario de titulación en Endodoncia septuagésima segunda promoción; 2024.

6. William T. Johnson, James C. Kulild. Obturación de Sistema de conductos radiculares limpios y conformados. En: Cohen, Vías de la pulpa. 10°edición. Editorial Elsevier. España. 2011. p.365

7. Manoel Eduardo de Lima Machado, Arlindo Di Spagna Souza, Maria Letícia Borges Britto, Raul Capp Pallotta. Obturación del sistema de

conductos radiculares. En: Endodoncia de la biología a la técnica. 1° edición. Editorial AMOLCA. 2009. p. 326,327.

8. Obturación: Cementos selladores. [Internet]. Facultad de Estudios Superiores Iztacala, UNAM, México. [Consultado el 15 de Sep del 2024]. Disponible en: https://www.iztacala.unam.mx/rrivas/NOTAS/Notas12Obturacion/gendefiniciones.html

9. Tubli-Seal™ [Internet]. Kerr Dental. 2016 [Consultado el 20 de Oct del 2024]. Disponible en: https://www.kerrdental.com/es-cl/productos-para-endodoncia/tubliseal-obturacion-relleno-endodontico

10. Sealapex™ [Internet]. Kerr Dental. 2016 [Consultado el 20 de Oct del 2024]. Disponible en: https://www.kerrdental.com/es-es/productos-para-endodoncia/sealapex-obturacion-relleno-endodontico

11. Arnaldo Castellucci. Obturation of the root canal system: Biological principles, materials, and techniques. En: Endodontics. Vol. 2. Editorial Edra Publishing US. 2005. p. 664.

12. BIO-C® SEALER [Internet]. Angelus Odontologia. 2024 [Consultado el 24 de Oct del 2024]. Disponible en: https://angelus.ind.br/es/produto/bio-c-sealer/

13. Machado Manoel Eduardo de Lima. Endodoncia de la Biología a la Técnica [Internet]. España. AMOLCA Editorial; 2009. [Consultado el 28 de Oct del 2024]. Disponible en: https://ebooks-amolca-com.pbidi.unam.mx:2443/reader/endodoncia-de-la-biologia-a-la-tecnica?location=355

14. Punta ultrasonido [Internet]. Dental Click. [Consultado el 24 de Oct del 2024]. Disponible en: https://www.dentalclick.com.mx/?s=Punta+ultrasonido&post_type=product&dgwt_wcas=1

15. Ultrasonido NSK Varios 370 Con Puntas Limpieza [Internet]. Dental Click. [Consultado el 21 de Oct del 2024]. Disponible en: https://www.dentalclick.com.mx/product/varios-lux-con-puntas-limpieza/

16. De Patología y Terapéutica Dentales. JJSEC. Obturación del sistema de conductos radiculares II. Técnica de condensación lateral. Técnica de cono único ajustado con cemento biocerámico [Internet]. Personal.us.es. [Consultado el 23 de Oct del 2024]. Disponible en: https://personal.us.es/segurajj/documentos/PTD-III/Temas%20PTD-III/Leccion%2010-Obturacion.%20Cond%20lat.%20Vastago.%20Cono%20unico.pdf