Universidad Nacional Autónoma de México

FACULTAD DE ODONTOLOGIA

ORTODONCIA PREVENTIVA

TESIS PROFESIONAL
QUE PARA OBTENER EL TITULO DE
CIRUJANO DENTISTA

PRESENTA:

JOSE APOLINAR PEREZ OLVERA

MEXICO, D. F. 1978

14112

Universidad Nacional Autónoma de México
UNAM
Biblioteca Central
Dirección General de Bibliotecas de la UNAM

UNAM – Dirección General de Bibliotecas
Tesis Digitales
Restricciones de uso

DERECHOS RESERVADOS ©
PROHIBIDA SU REPRODUCCIÓN TOTAL O PARCIAL

Todo el material contenido en esta tesis esta protegido por la Ley Federal del Derecho de Autor (LFDA) de los Estados Unidos Mexicanos (México).

El uso de imágenes, fragmentos de videos, y demás material que sea objeto de protección de los derechos de autor, será exclusivamente para fines educativos e informativos y deberá citar la fuente donde la obtuvo mencionando el autor o autores. Cualquier uso distinto como el lucro, reproducción, edición o modificación, será perseguido y sancionado por el respectivo titular de los Derechos de Autor.

A MIS PADRES

Sr. Apolinar Pérez Zapata

Sra. Leonor Olvera de Pérez

Con todo mi amor y
agradecimiento.

A mis hermanos

con cariño

A mis hermanos

con cariño

A LA DRA.

C.D. Cristina Barrera O.

En agradecimiento por su colaboración y dirección de esta tesis.

T E M A R I O

CAPITULO

INTRODUCCION

I. EMBRIOLOGIA Y MORFOLOGIA FACIAL

a) Desarrollo facial
b) Crecimiento del maxilar
c) Crecimiento de la mandíbula
d) Límites de la cara

II. ERUPCION DENTAL

a) Erupción y desarrollo del arco dental
b) Cronología de la erupción dental

III. DIAGNOSTICO Y TRATAMIENTO PARA PACIENTES INFANTILES

a) Historia del paciente
b) Exámen clínico
c) Formulación del diagnóstico
d) Planeación del tratamiento

IV. MANTENEDORES DE ESPACIO

a) Indicaciones
b) Requisitos
c) Exámen y diagnóstico
d) Tipos de mantenedores de espacio
e) Ventajas y desventajas
f) Construcción

V. HABITOS BUCALES INFANTILES

a) Definición de los hábitos

b) Succión del pulgar
c) Proyección de la lengua hacia adelante
d) Succión de labio
e) Respiración bucal

VI. DENTADURAS PARCIALES REMOVIBLES INFANTILES

a) Indicaciones
b) Exámen, diagnóstico y planeación del tratamiento
c) Diseño
d) Construcción
e) Colocación
f) Ventajas y desventajas
g) Instrucción a los padres y al paciente

CONCLUSIONES

BIBLIOGRAFIA

INTRODUCCION

La importancia de la Ortodoncia Preventiva es lo que me ha motivado a efectuar este trabajo. Considero que en todos los pacientes y sobre todo en los niños la prevención de futuras afecciones sería lo ideal y no tener que intervenir en tratamientos restaurativos.

En los niños, la pérdida prematura de dientes primarios y algunos hábitos bucales perjudiciales tienen gran repercusión en la cavidad oral, para el Cirujano Dentista estoes importante ya que estos padecimientos frecuentemente tienen como consecuencia alteraciones anatómicas y en algunos casos serán causa de conflictos psicológicos que van a repercutir en el desarrollo integral de ellos.

Para la prevención de los padecimientos que afectan al paciente es necesario conocer las causas que motivaron las pérdidas dentales o saber que clase de hábito se ha desarrollado. Es importante efectuar un oportuno diagnóstico temprano, esto nos ayudará a proporcionar un pronto tratamiento preventivo.

Durante el tratamiento de las pérdidas dentales debemos tener en consideración el mantener el espacio, ésto eslo primordial, restaurar la función masticatoria y si son dientes anteriores mantener la estética.

Tratándose de hábitos bucales, debemos tener en cuenta que existen patrones de conducta que son considerados normales a determinada edad y no cometer el error de diagnosticarlos como hábitos orales perjudiciales.

Durante el tratamiento de cualquier hábito, el com-

portamiento a seguir deberá ser tomado desde el punto de vista de la integridad del paciente y no eliminarlo sin poner la debida atención a los problemas emocionales que ésto representa.

Frecuentemente cuando a algún niño se le ha eliminado un hábito adopta algún otro que le proporcione en sí una satisfacción mayor o similar a la que antes experimentaba.

Espero que éste trabajo sirva para reafirmar la importancia que tiene planear un buen diagnóstico y trazar un plan de tratamiento para prevenir afecciones causadas por las pérdidas dentales y los hábitos bucales perjudiciales, y así evitar trastornos posteriores de mayor importancia.

C A P I T U L O I

EMBRIOLOGIA Y MORFOLOGIA FACIAL

A) DESARROLLO FACIAL

B) CRECIMIENTO DEL MAXILAR

C) CRECIMIENTO DE LA MANDIBULA

D) LIMITES DE LA CARA

A) DESARROLLO FACIAL

El desarrollo de la cara principia con el establecimiento de la cavidad oral o boca primitiva. Comienza a formarse mediante la invaginación del ectodermo de la extremidad cefálica del embrión, el ectodermo se profundiza hasta encontrarse y unirse con el endodermo del tracto digestivo primitivo. A la cavidad formada por la invaginación del ectodermo se le llama cavidad oral primitiva o estomatodeo.

La cavidad oral primitiva se encuentra separada del tracto digestivo primitivo por medio de una membrana que resulta de la unión del ectodermo con el endodermo, denominada membrana bucofaríngea; dicha membrana se rompe durante la segunda semana de vida intrauterina estableciéndose la comunicación entre la boca y el tracto digestivo primitivos.

Por arriba de la cavidad oral primitiva se encuentra una prominencia que se conoce como proceso o prolongación fronto nasal, y por abajo se localizan los cinco pares de arcos branquiales, que se denominan: Arco Branquial I, que se divide en dos procesos 1) el maxilar y 2) el mandibular; Arco Branquial II, que también se le conoce como arco hiodeo; Arco Branquial III o tirohiodeo; Arco Branquial IV y Arco Branquial V, La mayor parte de las estructuras de la cara derivan del proceso fronto nasal y del Arco Branquial I.

Tan pronto como queda establecido el estomatodeo, se hacen ostensibles el proceso fronto nasal por arriba y por abajo el primer Arco Branquial.

La porción superior del primer arco branquial esta constituida por dos pequeñas yemas laterales, que reciben los nombres de procesos maxilares superiores, dichos procesos son los que darán orígen a las porciones laterales del labio supe

rior, porción superior de las mejillas, paladar duro a excepción de la premaxila, paladar blando y arcada maxilar superior.

La porción inferior del primer arco branquial está constituida por los procesos maxilares inferiores, de donde derivan: el maxilar inferior, porción inferior de las paredes laterales de la cara, mentón y porción anterior de la lengua.

Una vez formados los procesos maxilares superiores e inferiores, el crecimiento de la porción inferior de la cara se retarda y el proceso fronto nasal comienza a desarrollarse rápidamente. La parte superior de la prolongación fronto nasal da orígen a la frente, por abajo de ésta aparecen dos invaginaciones que se conocen como placodas o agujeros olfatorios, que se transformarán en las aberturas anteriores de las fosas nasales. Por arriba y por dentro de los agujeros olfatorios se forma un abultamiento llamado proceso nasal medio, que dará orígen a la porción media y punta de la nariz, dicho proceso origina un crecimiento interior secundario que formará el tabique o séptum nasal, que hace la separación de las fosas nasales. Lateralmente el proceso nasal medio y por arriba de los orificios nasales se forman dos prominencias que se llaman procesos nasales anteriores que darán orígen a las paredes laterales de la nariz.

Por abajo del proceso nasal medio se originan dos pequeños mamelones llamados procesos globulares, éstos siempre crecen hacia abajo de los orificios olfatorios y se van a colocar entre los procesos maxilares superiores. Los mamelones globulares son los que darán orígen a la porción central del labio superior.

La fusión de los procesos globulares con los procesos maxilares superiores dan orígen a todo el labio superior.

A las ocho semanas de vida intrauterina, se obser-

va que los procesos maxilares dan lugar a partir de su superficie interna u oral a unas prolongaciones que se llaman procesos palatinos laterales, los cuales al formarse se dirigen hacia adentro y hacia abajo, toman su dirección por la presencia de un órgano voluminoso que es la lengua, ésta se coloca entre los procesos palatinos laterales de tal manera que existe una comunicación entre la cavidad oral primitiva con las fosas nasales primitivas, en la parte media se encuentra el tabique nasal. Los procesos globulares al mismo tiempo dan lugar a la formación de unas pequeñas salientes a partir de su cara oral o superficie posterior, éstas salientes formarán los procesos palatinos medios.

A principios del tercer mes de vida intrauterina, comienza a desarrollarse activamente el maxilar inferior, desalojando a la lengua hacia abajo y hacia los lados, de tal manera que los procesos palatinos laterales que estaban en posición vertical se dirigen hacia arriba y adoptan una posición horizontal, continúan desarrollandose los procesos palatinos medios en dirección hacia los procesos palatinos laterales, el tabique nasal se acerca mas a los procesos palatinos laterales.

En embriones de once semanas de vida intrauterina, los procesos palatinos laterales crecen de tal manera que se unen entre sí, con los procesos palatinos medios y con el séptum nasal, así quedan separadas definitivamente la cavidad oral primitiva de las fosas nasales primitivas.

El proceso palatino medio deriva de la superficie posterior de los mamelones globulares; al fusionarse con los procesos palatinos laterales dan lugar a la formación de la premaxila, que es la parte más anterior del paladar duro, La premaxila sirve de implantación a los dientes incisivos superiores, tanto centrales como laterales. Los procesos palatinos laterales se articulan con el tabique nasal hasta el fin del cuarto mes de vida intrauterina.

El desarrollo embriológico de la lengua se lleva a cabo durante el segundo mes de vida intrauterina, al nivel del piso de las cavidades bucal y faríngea, por unión de los tres primeros arcos branquiales, a principios del tercer mes in útero la lengua adquiere ya una forma reconocible. El cuerpo y ápice de la lengua se originan bajo la forma de tres prominencias situadas en la superficie oral de la arcada mandibular; las prominencias laterales son dos, una a cada lado y se conocen como tubérculos linguales laterales, la tercera elevación es impar, aparece entre los tubérculos linguales, ligeramente por detrás de éstos y se denomina tubérculo lingual impar. La base de la lengua se desarrolla posteriormente a partir de un abultamiento situado en la parte media y al que se conoce con el nombre de cópula. El tubérculo lingual impar prominente y grande al principio, pronto se reduce a una tamaño relativo y al final degenera, así desaparece; en tanto que los tubérculos linguales laterales crecen sobre el mismo fusionándose en la línea media.

B) CRECIMIENTO DEL MAXILAR.

Se origina el maxilar mediante cinco centros de osificación que aparecen al final del segundo mes de vida intrauterina, y son: 1) El externo o malar, 2) El orbitonasal, 3) El anteroinferior o nasal, 4) El interno inferior o palatino y 5) El que forma la pieza incisiva, situado entre los centros nasales y delante del palatino.

El cuerpo del maxilar aumenta en altura y longitud por crecimiento sutural; los aumentos en estas dos dimensiones ocurren al mismo tiempo, puesto que el vector de crecimiento en el macizo nasomaxilar se dirige hacia abajo y hacia adelante; dicho macizo está unido al cráneo por cuatro pares de suturas paralelas, que son: 1) Sutura frontomaxilar, 2) Sutura cigomaticomaxilar, 3) Sutura pterigomaxilar y 4) Sutura temporocigomática.

El macizo nasomaxilar se proyecta hacia adelante - por crecimiento en esta dirección de la parte anterior de la base del cráneo, a la cual está unido.

La aposición de hueso a lo largo de la pared posterior de la tuberosidad contribuye a dar la longitud verdadera del maxilar. La mayor parte del aumento de la altura del macizo nasomaxilar se obtiene por aposición de hueso alveo - lar que sirve para acomodar los dientes en erupción.

La cantidad de aposición alveolar sobre la superficie labial del maxilar durante el primer año de vida contribuye a aumentar su longitud. Al proyectarse el macizo nasomaxilar hacia adelante, ocurre aposición en el borde libre - posterior de la apófisis horizontal de los palatinos.

En el maxilar existen tres regiones para determi - nar su anchura: a) Anchura Palatina: el paladar contiene -- tres pares de huesos, que son: 1) El proceso palatino del - maxilar, 2) El proceso palatino del premaxilar y 3) El proceso horizontal del hueso. Las dos suturas del paladar estan- situadas una frente a la otra y los extremos laterales de -- los procesos palatinos del maxilar se prolongan hasta envolver los procesos premaxilar y palatino horizontal.

b) Anchura Bicigomática: esta anchura aumenta hasta los diecisiete años, el hueso cigomático aumenta en anchura principalmente por crecimiento de la sutura maxilocigomática.

c) Anchura Maxilar: los maxilares crecen por aposición su - perficial sobre sus paredes laterales, al mismo tiempo que - se desarrollan las anchuras palatina y bicigomática.

C) CRECIMIENTO DE LA MANDIBULA.

Al fin del primer mes de vida intrauterina se forma una pieza cartilaginosa, llamada cartílago de Meckel, a - expensas del cual se originaran las dos mitades del maxilar-

inferior que son independientes al principio.

En dicho cartílago aparecen, entre los treinta o cuarenta días de vida fetal seis centros de osificación, que son: 1) El centro inferior, en el borde maxilar, 2) El centro incisivo, a los lados de la línea media, 3) El centro suplementario del orificio mentoniano, 4) El centro condíleo, para el cóndilo, 5) El centro coronoides, para la apófisis coronoidea y 6) El Centro de la espina de Spix.

Desarrollándose a expensas de dichos centros, los dos semimaxilares se sueldan definitivamente, constituyéndose la sínfisis mentoniana al tercer mes de vida extrauterina.

La mandíbula del recién nacido es un simple arco que se extiende de un conducto auditivo externo al otro, su rama ascendente es muy oblicua, casi no existe y forma con el cuerpo del hueso un ángulo muy obtuso. Los cóndilos corresponden al borde alveolar de la región incisiva, a partir del borde anterior de la apófisis coronoides se esbozan las líneas oblicuas que se dirigen hacia el mentón. La presencia de los folículos dentarios hacen tomar un aspecto especial a la rama horizontal, que aparece ancha, gruesa y abultada por los gérmenes dentarios.

El ángulo del maxilar en el recién nacido es muy abierto y obtuso y su forma definitiva esta influida poderosamente por la evolución que sufre el sistema dentario. En ese momento se consideran en el maxilar inferior anatómica y fisiológicamente dos porciones: en primer lugar la que lleva los dientes, denominada hueso alveolar y en segundo término la que se halla encargada del soporte o fijación de los músculos masticadores, denominada hueso basal.

El hueso alveolar contiene los dos sistemas dentarios y en él se desarrollan los alveolos formados por los dientes mismos, pues aparecen y desaparecen con éstos. El hueso alveolar se sobreponen al hueso basal constituido por-

la rama ascendente, el ángulo maxilar y el borde inferior -- compacto de su rama horizontal. Esta rama se desarrolla proporcionalmente a la evolución de las piezas dentarias, así,- se observa que el retardo en el desarrollo de los gruesos molares retarda el de la rama horizontal del maxilar.

Crecimiento Condilar:

El principal centro de crecimiento de la mandíbula está situado en el cartílago hialino de los cóndilos y en su cubierta de tejido conjuntivo fibroso. El cartílago condi - lar se forma secundariamente en el hueso intramembranoso, — primero se observan tres áreas cartilaginosas en la mandíbula: 1) en el proceso condilar, 2) en el proceso coronoides y 3) en el ángulo gonial; éstos dos últimos desaparecen y en - el hombre solo queda el cartílago condilar, éste centro de - crecimiento es único puesto que crece intersticialmente por- medio de su cartílago, cuya capa más profunda se convierte - en hueso, y por aposición a causa de la capa inmediata de tejido conjuntivo que cubre el cartílago.

Al moverse la mandíbula hacia abajo y hacia adelante, alejándose de la base craneana, toda la rama toma nueva- forma. La resorción se efectúa a lo largo del borde ante — rior de la rama y ocurre aposición simultánea a lo largo del borde posterior.

Crecimiento del Cuerpo:

El cuerpo de la mandíbula crece sobre todo hacia— atras. El crecimiento posterior alarga la mandíbula y hace- que aumente la anchura bigonial a medida que divergen ambas- mitades mandibulares. Se observa poco crecimiento aposicional en la superficie inferior de la mandíbula, pero hay cierta resorción y aposición en las partes lingual y bucal.

D) LIMITES DE LA CARA.

El límite superior de la cara se encuentra en un - punto que corresponde a un punto de referencia ósea, el na - sión; éste se encuentra en la unión de los huesos nasal y -- frontal.

El límite inferior en posición anterior correspon- de a la punta de la barbilla, llamándose a este punto óseo - gnation o mentón. El pogonion es el punto más anterior de - la prominencia ósea de la mandíbula.

El canal auditivo es el punto de referencia poste- rior, y el límite posterior superior es el punto llamado po- rion, que en el cráneo se encuentra en la parte superior del canal auditivo.

El límite posterior inferior esta en la región de- la unión de la rama horizontal y la rama ascendente, este -- punto se denomina gonion y de aqui deriva el ángulo gonial.

La totalidad de la cara crece hacia abajo y adelan te en relación casi constante con la porción anterior de la- base del cráneo, éste crecimiento se efectúa normalmente so- bre un eje que une la silla turca y el gnation.

C A P I T U L O II

ERUPCION DENTAL

A) ERUPCION Y DESARROLLO DEL ARCO DENTAL

B) CRONOLOGIA DE LA ERUPCION DENTAL

A) ERUPCION Y DESARROLLO DEL ARCO DENTAL.

Los dientes humanos se desarrollan en los maxilares y no hacen erupción hasta que la corona se ha formado por completo. Los movimientos eruptivos se inician al mismo tiempo que principia la formación de la raíz dentaria y continúan durante el ciclo vital del diente.

La erupción va precedida por un período en que los dientes en crecimiento y desarrollo se mueven, ajustando su posición con la de los maxilares también en crecimiento.

La erupción propiamente dicha, tanto en los dientes temporales como en los permanentes se divide en dos fases: Prefuncional y Funcional, al final de la primera los dientes entran en oclusión y en la segunda los dientes continúan moviéndose, manteniendo relaciones adecuadas tanto con los maxilares como unos con otros.

Durante estas fases, los dientes se mueven en diferentes direcciones, éstas se denominan: 1) Axial, que es un movimiento vertical, incisal u oclusal, en dirección al eje mayor del diente, 2) De derivación, que es un movimiento propulsivo corpóreo en sentido distal, mesial, lingual o bucal. 3) De Inclinación, movimiento alrededor de un eje transversal, y 4) Rotatorio, movimiento alrededor de un eje longitudinal.

FASE PRE-ERUPTIVA:

El desarrollo de los dientes y el crecimiento de los maxilares son procesos simultáneos. Para que los dientes en desarrollo mantengan su posición en relación con el maxilar en crecimiento, son necesarios los siguientes procesos móviles: a) El movimiento de traslación de todo el diente, que se caracteriza por un cambio de posición de todo el gérmen dentario. b) El movimiento exéntrico de los gérmenes dentales, en el que una parte del gérmen dentario permanece-

fija.

Durante la mayor parte del tiempo en que los dientes primarios se están desarrollando, los maxilares superior e inferior crecen en longitud gracias a un proceso de posición que ocurre en la línea media y en sus extremos posteriores. De acuerdo con ésto, los gérmenes de los dientes caducos en crecimiento se desplazan en sentido vestibular, al mismo tiempo que los dientes anteriores se desvían mesialmente y los posteriores distalmente, dentro de los arcos alveolares que se están expandiendo.

Estos movimientos de los gérmenes dentales primarios son movimientos parciales de traslación, ocasionados en parte por el movimiento exéntrico. Los gérmenes dentarios crecen en longitud más o menos a la misma velocidad con que los maxilares crecen en altura.

FASE ERUPTIVA:

Este movimiento dental comprende dos subfases: a) Fase Prefuncional y b) Fase Funcional.

La primera se inicia con la formación de la raíz y termina cuando los dientes han alcanzado el plano oclusal, al principio de esta fase la corona se encuentra recubierta por el epitelio reducido del esmalte.

En la fase Funcional, después que los dientes han hecho erupción y se han puesto en contacto con sus antagonistas, sus movimientos no cesan por completo. Se ha demostrado que los dientes siguen moviéndose durante todo su ciclo vital, los movimientos se efectúan tanto en sentido oclusal como mesial. Durante el período de desarrollo, el movimiento oclusal de los dientes es mas o menos rápido.

Los cuerpos de los maxilares crecen en altura casi exclusivamente al nivel de las crestas alveolares y los dientes tienen que moverse oclusalmente con rapidez, con la que-

están creciendo los maxilares, con objeto de mantener su posición funcional.

En el ser humano, los dientes están dispuestos en dos curvas parabólicas, una maxilar y otra mandibular, la primera es ligeramente mayor que la segunda, por lo tanto los dientes superiores quedan algo por delante que los inferiores. Los dientes primarios o temporales se adaptan en número, tamaño y forma al pequeño maxilar de los primeros años de vida.

Cada diente se desarrolla a partir de una yema dentaria que se forma profundamente, bajo la superficie, en la zona de la boca primitiva que se transformará en los maxilares. La yema dentaria consta de tres partes: 1) El órgano dentario, derivado del ectodermo bucal, 2) Una papila dentaria, proveniente del mesénquima y 3) Un saco dentario que también deriva del mesénquima. El órgano dentario produce el esmalte, la papila dentaria origina la pulpa y la dentina y el saco dentario forma el cemento y el ligamento periodontal.

Dos o tres semanas después de la ruptura de la membrana bucofaríngea, cuando el embrión tiene cinco o seis semanas de edad se ve el primer signo de desarrollo dental en el ectodermo bucal, que dará orígen al epitelio bucal; ciertas zonas de células basales comienzan a proliferar a ritmo más rápido que las células en las zonas contiguas, el resultado es la formación de una banda, un engrosamiento ectodérmico en la región de los futuros arcos dentales que se extiende a lo largo de una línea que representa el márgen de los maxilares, la banda de ectodermo engrosado se llama lámina dentaria.

En ciertos puntos de la lámina dentaria, cada uno de los cuales representa uno de los diez dientes deciduos del maxilar superior e inferior, las células ectodérmicas de la lámina se multiplican aún más rápidamente y forman un pe-

queño botón que presiona ligeramente al mesénquima subyacente, cada uno de estos crecimientos hacia la profundidad sobre la lámina dentaria, representa el comienzo del órgano dentario de la yema de un diente deciduo.

Conforme continúa la proliferación celular, cada órgano dentario aumenta en tamaño y cambia de forma y a medida que se desarrolla toma la forma parecida a la de un casquete con la parte externa de éste dirigida hacia la superficie bucal.

C R O N O L O G I A D E L A E R U P C I O N D E N

		DIENTE	Comienzo de la formación de la matriz del esmalte y la dentina.	Cantidad del esmal al nacimi
DENTICION	MAXILAR SUPERIOR	INCISIVO CENTRAL	4 meses in útero	cinco s
		INCISIVO LATERAL	4.5 " " "	dos t
		CANINO	5 " " "	un t
		PRIMER MOLAR	5 " " "	cúspides
		SEGUNDO MOLAR	6 " " "	puntas de aún aisla
PRIMARIA	MAXILAR INFERIOR	INCISIVO CENTRAL	4.5 meses in útero	tres d
		INCISIVO LATERAL	4.5 " " "	tres d
		CANINO	5 " " "	un t
		PRIMER MOLAR	5 " " "	cúspides
		SEGUNDO MOLAR	6 " " "	puntas de aún aisla
DENTICION	MAXILAR SUPERIOR	INCISIVO CENTRAL	3 - 4 meses	-
		INCISIVO LATERAL	10-12 "	-
		CANINO	4 - 5 "	-
		PRIMER PREMOLAR	1.5-1 3/4 "	-
		SEGUNDO PREMOLAR	2 - 2 1/4 "	-
		PRIMER MOLAR	Al nacimiento	a veces i
		SEGUNDO MOLAR	2.5 - 3 años	-
		TERCER MOLAR	7 - 9 años	-
PERMANENTE	MAXILAR INFERIOR	INCISIVO CENTRAL	3 - 4 meses	-
		INCISIVO LATERAL	3 - 4 "	-
		CANINO	4 - 5 "	-
		PRIMER PREMOLAR	1 3/4-2 años	-
		SEGUNDO PREMOLAR	2 1/4-2.5 "	-
		PRIMER MOLAR	Al nacimiento	a veces i
		SEGUNDO MOLAR	2.5-3 años	-
		TERCER MOLAR	8-10 años	-

IA DE LA ERUPCION DENTAL

	Comienzo de la formación de la matriz del esmalte y la dentina.	Cantidad de matriz del esmalte formada al nacimiento.	Esmalte completo	Salida hacia cavidad bucal	Raiz completa
	4 meses in útero	cinco sextos	1.5 meses	7.5 meses	1.5 años
	4.5 " " "	dos tercios	2.5 "	9 "	2 "
	5 " " "	un tercio	9 "	18 "	31/4 "
	5 " " "	cúspides unidas	6 "	14 "	2.5 "
	6 " " "	puntas de cúspides aún aisladas	11 "	24 "	3 "
	4.5 meses in útero	tres quintos	2.5 meses	6 meses	1.5 años
	4.5 " " "	tres quintos	3 "	7 "	1.5 "
	5 " " "	un tercio	9 "	16 "	31/4 "
	5 " " "	cúspides unidas	5.5 "	12 "	21/4 "
	6 " " "	puntas de cúspides aún aisladas	10 "	20 "	3 "
L	3 - 4 meses	- -	4-5 años	7-8 años	10 años
L	10-12 "	- -	4-5 "	8-9 "	11 "
	4 - 5 "	- -	6-7 "	11-12 "	13-15 "
AR	1.5-1 3/4 "	- -	5-6 "	10-11 "	12-13 "
AR	2 - 2 1/4 "	- -	6-7 "	10-11 "	12-14 "
	Al nacimiento	a veces indicios	2.5-3 "	6-7 "	9-10 "
	2.5 - 3 años	- -	7-8 "	12-13 "	14-16 "
	7 - 9 años	- -	12-16 "	17-21 "	18-25 "
AL	3 - 4 meses	- -	4-5 años	6-7 años	9 años
AL	3 - 4 "	- -	4-5 "	7-8 "	10 "
	4 - 5 "	- -	6-7 "	9-10 "	12-14 "
LAR	1 3/4-2 años	- -	5-6 "	10-12 "	12-13 "
LAR	2 1/4-2.5 "	- -	6-7 "	11-12 "	13-14 "
	Al nacimiento	a veces indicios	2.5-3 "	6-7 "	9-10 "
	2.5-3 años	- -	7-8 "	11-13 "	14-25 "
	8-10 años	- -	12-16 "	17-21 "	18-25 "

C A P I T U L O III

DIAGNOSTICO Y TRATAMIENTO PARA PACIENTES INFANTILES

A) HISTORIA DEL PACIENTE

B) EXAMEN CLINICO

C) FORMULACION DEL DIAGNOSTICO

D) PLANEACION DEL TRATAMIENTO

Durante la primera visita del niño al consultorio-dental, se examinará a conciencia, se formulará el diagnóstico y se traza un plan de tratamiento adecuado. La manera con que éste se lleve a cabo dará el tono a la relación completa que va a tener el dentista con el niño, lo mismo que con los padres.

La totalidad del exámen rutinario deberá llevarse a cabo con movimientos lentos y fluidos utilizando un mínimo de instrumentos, para evitar alterar al niño. Las preguntas del odontólogo y sus afirmaciones deberán adoptar la forma de conversación normal, de esta manera se ahorra tiempo y se prepara adecuadamente al niño y a los padres para cualquier cuidado dental que pueda seguir.

Una vez que el odontólogo asegure la cooperación amistosa del niño, desarrollará el exámen por etapas adecuadas.

A) HISTORIA DEL PACIENTE.

La historia de un paciente de odontopediatria puede dividirse en: 1) Estadísticas vitales, 2) Historia de los padres, 3) Historia prenatal y natal y 4) Historia postnatal y de lactancia.

Las Estadísticas Vitales son escenciales para el registro del consultorio, de esta información se obtiene una visión del nivel social de la familia. El nombre del médico del niño debe ser anotado, para poder consultársele en algun caso de urgencia futura o para obtener información médica adicional cuando se necesite. Se registra la queja principal, con las palabras del niño o de la madre, ésto puede ser un problema agudo o solo un deseo de atención rutinaria.

La Historia de los padres proporciona alguna indicación del desarrollo hereditario del paciente. Esta tam --

bién diseñada para informar al dentista sobre el valor que-- los padres conceden a sus propios dientes, puesto que la actitud de los padres hacia la odontología puede reflejarse en el miedo del niño y en los deseos de los padres, con rela -- ción a los servicios dentales.

La Historia prenatal y natal a menudo proporciona- indicaciones sobre el orígen del color, forma y estructura - anormal de piezas caducas o permanentes. El odontopediatra- observa los efectos de las drogas y trastornos metabólicos - que ocurrieron durante las etapas formativas de las piezas.

La Historia postnatal y de lactancia revisa los -- sistemas vitales del paciente, también registra información- tales como tratamientos preventivos previos de caries dental, trastornos del desarrollo con importancia dental, alergias,- costumbres nerviosas y el comportamiento del niño y su actitud en relación con el medio.

La duración y enfoque de la historia del paciente- dependen de las circunstancias que rodean a cada caso. En - situaciones de urgencia, la historia se limita generalmente- a puntos escenciales en relación con la lesión que se trata- en el momento o del mal que aqueje al niño actualmente y también a la presencia o ausencia de enfermedades generales que tengan importancia con el tratamiento inmediato. En la mayoría de los casos puede ser de gran valor un cuestionario para historial que se administre personalmente a cada paciente.

B) EXAMEN CLINICO.

Se hace el exámen clínico del niño con una secuencia lógica y ordenada de observaciones y de procedimientos - de exámen, y de manera sonriente y amable. En la mayoría de los casos un enfoque sistemático producirá mucha más información sobre alguna enfermedad no detectada y los procesos de- ésta, que un exámen desordenado.

En casos de urgencia, el exámen dará énfasis al lugar de la queja y enumerará las ayudas para el diagnóstico como son las radiografías que son necesarias para llegar a un diagnóstico inmediato, en exámenes de este tipo no hay procedimientos rutinarios o modelos fijos, las circunstancias del momento y la cooperación del niño determinan el curso de acción a seguir, sin embargo deberá efectuarse un exámen completo después de que se alivio la afección de urgencia.

Los procedimientos clínicos para exámen de mantenimiento de la salud incluyen radiografías del tipo mordida con aleta y las adicionales necesarias.

DISEÑO DE UN EXAMEN CLINICO ODONTOPEDIATRICO

1. Perspectiva general del paciente, incluyendo estatura, porte, lenguaje, manos y temperatura.

2. Exámen de la cabeza y cuello:
   Tamaño y forma de la cabeza
   Piel y pelo
   Inflamación facial y asimetría
   Articulación temporomandibular
   Oidos, ojos, nariz y cuello.

3. Exámen de la cavidad bucal:
   Aliento
   Labios, mucosa labial y bucal
   Saliva
   Tejido gingival y espacio sublingual
   Paladar
   Faringe y amígdalas
   Dientes

4. Fonación, deglución y musculatura peribucal:
   Posición de la lengua durante la fonación
   Balbuceos o ceceos anteriores o laterales

Forma de la lengua en posición de descanso
Acción mentalis en el momento de tragar
Posición de los labios en descanso.

1) PERSPECTIVA GENERAL
ESTATURA:

Se hace una observación general rápida, cuando el niño entra al consultorio o a la sala de recepción; primero se observa si el paciente es muy alto o muy bajo para su edad.

Para propósitos prácticos se puede clasificar al niño en una de tres categorías, estatura normal para su edad, demasiado bajo o demasiado alta. Pueden medirse algunas desviaciones detectadas por medio de un registro a largo plazo de crecimiento del niño, y de esa manera se puede determinar si la estatura actual del niño es el resultado de un patrón de crecimiento constante o si esta estatura es un cambio de crecimiento que ocurre en algun punto definido del desarrollo del niño. La comprensión de la estatura requiere conocimientos prácticos de crecimientos lineales.

ANDAR:

Cuando el niño entra al consultorio dental, el odontólogo o la persona que lo examine puede apreciar rápidamente su andar, y ver si este es normal o afectado. Probablemente el andar anormal mas común es el de un niño enfermo que camina con inseguridad debido a su debilidad. Otros tipos de andar son los de tipo inseguro homipléjigo, tambaleante, de balanceo o atáxico, cuando se observa este tipo de andar en el niño habrá que hacer una valoración cuidadosa. Puede interrogarse a la madre sobre cualquier cambio reciente que haya observado en el andar del niño.

LENGUAJE:

El desarrollo del lenguaje depende de la capacidad que tiene uno de reproducir sonidos que ha escuchado.

Entre las edades de veintiuno y veinticuatro meses, los niños empiezan a usar frases, entre los dos o tres años empiezan a hablar con oraciones completas. La conversación del niño con el odontólogo o el ayudante permite hacer una estimación informal de su lenguaje.

Hay que considerar cuatro tipos de trastornos del lenguaje: 1) Afasia, 2) Lenguaje retardado, 3) Tartamudeo y 4) Trastornos articulatorios del lenguaje.

La Afasia motriz es rara y generalmente presenta pérdida del lenguaje como resultado a algún daño al sistema nervioso central.

Retrasos en el lenguaje pueden tomarse en cuenta si el niño no habla a los tres años. Algunas causas de retraso del lenguaje son las siguientes: pérdida de la audición, retraso intelectual, retraso de desarrollo general, enfermedades graves prolongadas, defectos sensoriales, falta de motivación y estimulación inadecuada del medio.

El tartamudeo o lenguaje repetitivo ocurre en casi todos los niños en algún período antes de ir a la escuela.

Los trastornos articulatorios del lenguaje que pueden considerarse importantes son: omisión, inserción y distorción. Los defectos de articulación ocurren dentro de los límites de desarrollo normal, sin embargo los niños con parálisis cerebral, lesión neurológica central, paladar hendido o maloclusión a menudo tienen dificultades articulatorias.

MANOS:

Al tomar las manos del niño con las suyas, el odontólogo establece no solo comunicación cálida con aquél, sino

que tiene oportunidad de apreciar su salud general. En la mayoría de los casos las manos se sentirán normales, pero de vez en cuando podrá tener sensación de temperatura elevada, de humedad o de sequedad. En las manos pueden observarse todas las lesiones primarias y secundarias de la piel tales como máculas, pápulas, vesículas, úlceras, costras o escamas.

Deberá tomarse en consideración el número, la forma y el tamaño de los dedos de los niños. Las uñas pueden estar mordidas, como resultado de una sensación de ansiedad o tensión.

TEMPERATURA:

La fiebre o elevación de temperatura en momento de descanso es uno de los síntomas más comunes experimentados por los niños. Puede existir elevación temporal de temperatura después de comer, de hacer ejercicio o cuando el medio no lleva al enfriamiento corporal. No se puede considerar normal una lectura única de temperatura para todos los niños en todos los momentos.

Los abscesos dentales o las enfermedades gingivales agudas, y también algunas infecciones respiratorias y bucales dan como resultado estados febriles en los niños.

2. EXAMEN DE LA CABEZA Y EL CUELLO:
TAMAÑO Y FORMA DE LA CABEZA:

El tamaño y forma de la cabeza puede ser normal, demasiado pequeña o demasiado grande. La macrocefalia o cabeza demasiado grande, se debe frecuentemente a trastornos del desarrollo o traumatizantes. La microcefalia o cabeza pequeña puede deberse a trastornos de crecimiento, enfermedades o traumas que afectan al sistema nervioso. Las formas anormales de la cabeza pueden ser causadas por un cierre prematuro de las suturas, interferencias del crecimiento de los

huesos craneales o presiones anormales dentro del cráneo.

PIEL Y PELO:

La ilopesia, o pérdida de pelo puede observarse en pacientes de muy corto edad. Una de las calvicies más comunes es un área pequeña, discreta o redondeada, rodeada de una línea endurecida e inflamada y que generalmente lleva a diagnosticar empeine.

La piel de la cara, al igual que la de las manos puede observarse para detectar señales de enfermedad, pueden encontrarse cierta cantidad de lesiones primarias y secundarias.

Un odontólogo puede desear posponer una visita dental si ve que el niño tiene extensas y dolorosas lesiones de herpes o algún otro tipo de lesión en los labios o en la cara.

INFLAMACION FACIAL Y ASIMETRIA:

La asimetría de la cara puede ser fisiológica o patológica. Los dos lados de la cara normal nunca son exactamente iguales. Se puede producir asimetría facial patológica por presiones intrauterinas anormales, parálisis de nervios craneales, displasia fibrosa y trastornos del desarrollo familiares.

Las infecciones, ya sean de orígen bacterianas o viral y el traumatismo son en general las causas principales de inflamación facial en los niños.

ARTICULACION TEMPOROMANDIBULAR:

El siguiente método es valioso para discernir limitación de movimiento, subluxación, dislocación o desviaciones mandibulares: mientras se permanece de pie frente al niño, en la mejor posición que permita la silla dental, el

odontólogo puede colocar sus manos ligeramente sobre las mejillas del niño o en el área de la articulación temporomandibular. Hará que éste abra y cierre la boca lentamente y entonces desde céntrica cerrada ordenará que se mueva en excursiones laterales, pidiendole que mastique lentamente sobre las piezas posteriores.

Con esta ayuda se mostraran las discrepancias de la unión temporomandibular y también los desequilibrios musculares y desviaciones anatómicas desde la línea media.

OIDOS:

El odontólogo deberá estar conciente de cualquier deficiencia de audición en el paciente infantil. Generalmente la queja principal será de un dolor en la cavidad bucal que irradia al oido; el odontólogo deberá ser capaz de determinar si el dolor referido originado en la dentadura es la posible causa del dolor de oidos.

OJOS:

El odontólogo observará si el niño tiene dificultad para ver y si usa lentes o no. La observación de los ojos del niño deberá incluir la acción de los párpados, presencia o ausencia de inflamación, irritación alrededor de los ojos, lesiones de párpados, presencia o ausencia de conjuntivitis, defectos del iris y lagrimeo anormal.

Frecuentemente los niños con infección respiratoria alta, sinusitis crónica y alergia tienen inflamación en los párpados y en los tejidos periorbitales.

NARIZ:

Debido a su localización prominente, cualquier anomalía de tamaño, forma o color de la nariz atrae automaticamente la atención hacia dicho órgano. Algunas enfermedades-

infecciosas pueden dejar su huella en la nariz como la que tiene forma de silla de montar característica de sífilis congénita.

CUELLO:

El exámen del cuello se hace por observación y por palpación. A medida que el odontólogo observa asimetría facial del niño, también ve cualquier configuración anormal del cuello. La piel del cuello está sujeta a todas las lesiones epidérmicas primarias y secundarias y también a cicatrices de reparación quirúrgica. En el curso del exámen el odontólogo deberá mantenerse de pie detrás del niño y pasar de manera natural la parte plana de sus dedos sobre la región parótida, bajo el cuerpo de la mandíbula, hacia las regiones submaxilares y sublinguales y desde ahi palpar los triángulos del cuello.

3. EXAMEN DE LA CAVIDAD BUCAL

ALIENTO:

El aliento de un niño sano es generalmente agradable e incluso dulce. Mal aliento o halitosis puede ser atribuible a causas locales o generales. Los factores locales incluyen: higiene bucal inadecuada, presencia de sangre en la boca o alimentos volátiles de fuerte olor. Los factores generales pueden incluir deshidratación, sinusitis, hipertrofia e infección del tejido adenoides, crecimientos malignos, tracto digestivo superior, fiebre tifoidea y otras infecciones entéricas y trastornos gastrointestinales.

LABIOS, MUCOSA LABIAL Y BUCAL:

Después de observar forma, tamaño, color y textura de la superficie de los labios, estos deberán ser palpados usando el pulgar y el índice. Frecuentemente se ve en los labios úlceras, vesículas, fisuras y costras; los labios pro

tegen a los dientes de traumas y por lo tanto son lugar frecuente de contusión en los niños.

Pueden ser evidentes cicatrices debidas a intervenciones quirúrgicas que se hicieron para corregir anomalías del desarrollo o traumas pasados. Cualquier inflamación o masa de los labios deberá ser palpada entre el pulgar y el índice para observar el tamaño y la consistencia.

A medida que se retraen los labios se deberá observar la mucosa labial, cualquier lesión o cambio de color o de consistencia de la membrana mucosa deberá ser evaluado cuidadosamente. Se observan en la mucosa bucal los puntos de referencia anatómicos que estan en dicha área, el más visible de estos puntos es la papila en el orificio del conducto de Stensen, desde la glándula parótida; esta papila puede estar inflamada o agrandada y al comienzo del sarampión puede verse rodeada de pequeños puntos azulados o blanquecinos rodeados de rojo.

Normalmente la mucosa labial o bucal es de color rosado, sin embargo la melanina puede causar una pigmentación fisiológica normal de color pardo observada frecuentemente en la raza negra.

SALIVA:

Los procedimientos de examen dentro de la cavidad bucal generalmente estimulan salivación profusa en los niños. La calidad de la saliva puede ser muy delgada, normal o extremadamente viscosa. La parotidítis epidérmica se caracteriza por una inflamación muy sensible y algo dolorosa, unilateral o bilateral de las glándulas salivales.

TEJIDO GINGIVAL:

El color, tamaño, forma, consistencia y la fragilidad de la encía deberan tomarse en consideración. Color ro-

jo o inflamación pueden deberse a higiene bucal inadecuada.

Cuando las piezas dentales hacen erupción, el tejido gingival que lo rodea puede inflamarse y volverse doloroso. El frenillo labial situado en la línea media de la mandíbula superior e inferior puede ser responsable de un espaciamiento anormal entre los incisivos centrales.

LENGUA Y ESPACIO SUBLINGUAL:

Deberá pedirse al niño que extienda la lengua de manera que el examinador observe su forma, color, tamaño y movimiento.

El agrandamiento patológico de la lengua puede deberse a cretinismo o mongolismo, o puede asociarse a un quiste o neoplasma. Una descamación de las papilas superficiales asociada con cambio de color y sensibilidad puede deberse a ciertas avitaminosis, anemia o trastornos por tensión. Si el frenillo lingual es anormalmente corto puede evitar que la punta de la lengua se incline hacia adelante. Sequedad de la lengua puede deberse a deshidratación o puede ocurrir en niños que respiren por la boca. La lengua puede tener un color blanco, grisáseo o pardusco en estado febril o etapas tempranas de enfermedades exantomatosas.

PALADAR:

La cabeza del niño deberá ser inclinada ligeramente hacia atrás para poder observar directamente la forma, el color y cualquier tipo de lesión en el paladar blando, y el duro. Las cicatrices en el paladar pueden ser evidencias de traumas pasados o de intervenciones quirúrgicas que se hicieron para reparar anomalías del desarrollo. Cambios de color pueden ser causadas por neoplasmas, enfermedades infecciosas o sistemáticas, traumas o agentes químicos.

FARINGE Y AMIGDALAS:

Para examinar estas áreas, el odontólogo deberá deprimir la lengua con un espejo de mano o con una espátula para observar cualquier cambio de color, úlceras o inflamación. La proliferación de la amígdala puede ser tan extensa que existe muy poco espacio en la garganta para que pasen el aire y los alimentos.

DIENTES:

Pueden hacerse ciertas observaciones básicas de la dentadura en general antes de formular diagnósticos sobre las piezas individuales; esto incluye el número de piezas y su tamaño, color, oclusiones y malformaciones.

Número de piezas:

En algunos trastornos del desarrollo, la anodoncia parcial o la oligodoncia es un factor diagnóstico, la ausencia de piezas únicas es más importante en dentaduras permanentes que en temporales; a excepción de los terceros molares, el segundo premolar mandibular y los incisivos laterales superiores son las piezas que faltan más a menudo. Los dientes supernumerarios se observan en la mayoría de los casos en la línea media del maxilar superior, pero pueden aparecer en cualquier parte y en cualquier arco dental.

Un retraso en la erupción de la dentadura puede hacer que existan demasiadas piezas o pocas, según exista un patrón de erupción retardada o precoz.

Tamaño de las piezas:

Es raro encontrar dientes demasiado grandes o demasiado pequeños auténticos, sin embargo pueden encontrarse piezas separadas o muy pequeñas. Asi mismo, los dientes separados tienden a parecer grandes como ocurre en la geminación o en la fusión. La herencia desempeña generalmente el-

papel principal en la predeterminación del tamaño de las piezas.

Color de las piezas:

La tinción anormal de las piezas de los niños puede dividirse en dos tipos: extrínseca e intrínseca. La tinción extríncica puede causarse por bacterias cromogénitas, que puede invadir depósitos de materia alba y cálculo causando una gama de colores en las piezas de los niños.

El cambio de color generalizado del esmalte y la dentina se debe probablemente a factores intrínsicos tales como discrasia sanguínea, amelogénesis imperfecta, dentinogénesis imperfecta, resorción interna y drogas tales como la serie de tetraciclinas.

Oclusión de las piezas:

En esta etapa del exámen se le pide al paciente que muerda sobre sus dientes posteriores, cuando el niño cierra el dentista guía la mandíbula suave pero firmemente a la posición más retraída, pero cómoda de los cóndilos. La interdigitación de molar y canino deberá ser cuidadosamente comprobada de manera bilateral.

Malformaciones de los dientes:

Lesiones físicas o hipoplasia del esmalte son las causas más comunes de dientes malformados. Adicionalmente las piezas pueden estar dilaceradas, empequeñecidas, germinadas, fusionadas, con entalladuras y en forma de clavo, causa de trastornos hereditarios, sistemáticos y de desarrollo.

C) FORMULACION DEL DIAGNOSTICO.

El historial, el exámen clínico y las pruebas de laboratorio proporcionarán los hechos necesarios escenciales para llegar a un diagnóstico.

Debe haber evaluación crítica de los hechos recogidos con relación al cuadro general y a la queja principal. -- Frecuentemente los padres proporcionan deficientemente el historial, en ese caso los signos y síntomas clínicos que el - - odontólogo observa tienen más fuerza que los hechos declara - dos.

De las observaciones recogidas se pueden sugerir varios procesos patológicos, siempre existe la posibilidad de - que haya dos enfermedades al mismo tiempo, sin embargo, el — examinador generalmente puede desmenuzar los hechos para identificar una entidad patógena que pueda tratarse adecuadamente.

Existen ciertos signos patognomónicos que pueden -- llevar a decisiones tempranas de diagnóstico, por ejemplo inflamación obvia y drenaje pueden asociarse con un molar altamente cariogénico.

En algunos casos puede ser necesario un período de observación antes del diagnóstico final. Si todas las prue - bas fracasan en la diferenciación del diente afectado, el - - odontólogo puede decidir esperar varios días antes de formu - lar el diagnóstico e instituir el plan de tratamientos.

Como ayuda para el odontólogo la radiografía es uno de los medios de diagnóstico más importantes para detectar enfermedades e interceptar maloclusiones. Los niños tal vez necesitan mas de la radiografía que los adultos, ya que en - -- ellos la preocupación principal en todo momento son los pro - blemas de crecimiento y desarrollo y los factores que los alteran.

Básicamente, la radiografía de cualquier área pro - porciona información sobre tamaño, forma, posición, densidad relativa y número de objetos presentes en dicha área. Al reunir esta información la persona que realiza el diagnóstico deberá comprender las limitaciones de la radiografía. Las principales limitaciones de radiografías dentales normales estriban

en que muestran una figura dimencional de un objeto tridimencional, y que los cambios en los tejidos blandos no son visibles. Aparte de estas limitaciones, la información que se obtiene sobre las estructuras básicas es extremadamente valiosa, porque esta información en su mayor parte no puede ser obtenida por ningún otro medio a disposición del dentista.

D) PLANEACION DEL TRATAMIENTO.

El tratamiento odontológico acertado se basa en --- diagnóstico exacto y cuidadosa planeación del tratamiento. Deben evaluarse tres consideraciones antes de llevar a cabo - - cualquier tratamiento; urgencia, secuencia y resultados probables. Una secuencia bien organizada de tratamiento evita muchos falsos comienzos, repetición de tratamiento y pérdida de tiempo.

PLAN DE TRATAMIENTO ODONTOPEDIATRICO:

1) Tratamiento médico:

   a) Envío a un médico general

2) Tratamiento general:

   a) Premedicación
   b) Terapéutica por infección bucal

3) Tratamiento preparatorio:

   a) Profilaxis bucal
   b) Control de caries
   c) Consulta con ortodontista
   d) Cirugía bucal
   e) Terapéutica de endodoncia

4) Tratamiento correctivo:

   a) Operatoria dental

b) Prótesis dental
c) Terapéutica de ortodoncia

5) Exámenes por recordatorio periódico y tratamiento de mantenimiento.

TRATAMIENTO MEDICO:

Cuando el historial y el exámen sugieren que existe un problema médico, el odontólogo deberá consultar con el médico del niño para asegurarse de la salud y seguridad de éste durante el tratamiento. Si uno de los padres no está seguro sobre alguna enfermedad, pero ha respondido afirmativamente a preguntas que sugieren que exista tal enfermedad deberá enviarse este caso a algún médico para que haga la evaluación. Es evidente la necesidad de esta información ya que se recetarían antibióticos incluso antes de la profilaxia bucal.

El odontólogo frecuentemente tiene la oportunidad de examinar la mucosa del niño con más frecuencia que el médico, por lo tanto es su deber evaluar los cambios de tejido y transmitir cualquier información pertinente al médico del niño.

TRATAMIENTO SISTEMATICO:

Frecuentemente, es necesario premedicar a niños aprensivos, espásmicos o con problemas cardiacos, esta premedicación deberá hacerse solo después de consultar con el médico de los niños. Las dosis exactas de todas las drogas que se han de utilizar deberán incluirse en el plan de tratamiento.

TRATAMIENTO PREOPERATORIO:

Después que se establece el estado médico y el régimen de premedicación del niño, deberán limpiarse sus dientes-

a fondo. Esto da oportunidad al odontólogo de enseñarle las técnicas de cepillado dental y otros elementos de cuidados elementales en casa.

Si se sigue de cerca la profilaxia inicial, deberá hacerse una evaluación de la susceptibilidad del niño a la caries. Si se evidencía caries activa, la madre del niño deberá ser cuidadosamente interrogada sobre su dieta. Existen varios medios entre los cuales se encuentran los fluoruros sistemáticos y tópicos, substituciones en la dieta y comidas mas regulares sin comer entre horas. Estas medidas pueden instituir conjuntamente con la eliminación de la caries y colocación de restauraciones permanentes o temporales.

Durante las primeras citas deberán excavarse las piezas escenciales gravemente cariogénicas; si una pieza será extraída o deberá retenerse para tratamiento endodóntico es una decisión que deberán tomar con gran cuidado los padres y el odontólogo. Deberán considerarse desde un punto de vista práctico y odontológico todas las posibilidades de tratamientos alternados y futuros, tales como problemas de reemplazamiento con prótesis fijas o removibles.

TRATAMIENTO DE CORRECCION:

Solo después que se han iniciado las fases médicas y preparatorias podrán empezarse el tratamiento correctivo final. La frecuencia sigue siendo importante, todas las caries deberán eliminarse de las piezas y deberán pulirse las restauraciones antes de iniciar cuidados de ortodoncia.

Cuando se está dando tratamiento correctivo al niño, el odontólogo tiene oportunidad de observar los resultados de la instrucción e higiene que le dió en las visitas iniciales.

PLANES ALTERNATIVOS DE TRATAMIENTO:

Existe un plan ideal de tratamiento para cada niño;

deberá presentarse a los padres usando modelos de estudio, radiografías y otros medios que pueden tener preparados el odontólogo. Los honorarios para llevar a cabo el plan de tratamiento sugerido deberán ser claramente subrayados para evitar cualquier tipo de malentendido en fechas posteriores.

Los tratamientos dentales para niños no deberán ser pospuestos ni aún espaciados en un largo período de tiempo.

Una vez que se aprueba el plan de tratamiento, cualquier revisión o alteración que sea necesaria deberá ser explicada a los padres y anotada en los registros del niño; en algunos casos el plan de tratamiento deberá ser revisado durante el tratamiento correctivo.

C A P I T U L O IV

MANTENEDORES DE ESPACIO

A) INDICACIONES

B) REQUISITOS

C) EXAMEN Y DIAGNOSTICO

D) TIPOS DE MANTENEDORES DE ESPACIO

E) VENTAJAS Y DESVENTAJAS

F) CONSTRUCCION

MANTENEDORES DE ESPACIO

Una parte importante de la Ortodoncia Preventiva es el manejo adecuado de los mantenedores de espacio, que son colocados en los espacios creados por la pérdida inoportuna de los dientes antagonistas.

A) INDICACIONES:

a) Siempre que se pierda un diente deciduo antes de su exfoliación normal, se debe colocar un mantenedor de espacio.

b) Cuando la pérdida dentaria predisponga al paciente a una maloclusión se debe colocar este tipo de aparato.

c) Cuando se pierden tempranamente piezas primarias, no solo pueden cerrarse los espacios con la consiguiente pérdida de continuidad del arco dental, sino que puede provocar otros factores, la lengua empezará a buscar espacios y con esto se pueden favorecer los hábitos perjudiciales.

d) La pérdida de dientes anteriores puede exigir un mantenedor de espacio por motivos estéticos y psicológicos; un niño con estas pérdidas si es vulnerable emocionalmente se sentirá diferente y mutilado psicológicamente.

e) Cuando se pierde un molar primario antes de que el premolar este preparado para ocupar su lugar.

f) Se debe colocar un mantenedor de espacio cuando se ha extraído una pieza primaria y el diente que ocupará su lugar aún se encuentre en erupción.

g) Se deben colocar estos aparatos para devolver la función masticatoria, para conservar el tono muscular y para evitar problemas fonéticos.

B) REQUISITOS:

1. Deberán mantener la dimensión mesiodistal del diente perdido.

2. De ser posible, deberán ser funcionales al menos al grado de evitar sobreerupción de los dientes antagonistas.

3. No deberán poner en peligro los dientes restantes mediante la aplicación de tensión excesiva sobre los mismos.

4. Deberán poder ser limpiados fácilmente y no fungir como trampas para restos de alimentos que pudieran agravar la caries dental.

5. Deberán ser sencillos y lo más resistentes posible.

6. Su construcción deberá ser tal que no impida el crecimiento normal ni los procesos del desarrollo, ni interfiera en funciones tales como la masticación, habla o deglución.

C) EXAMEN Y DIAGNOSTICO:

El niño deberá ser examinado desde la edad de dos y medio años. Puede ser suficiente un exámen clínico haciendo énfasis en la imágen cambiante, pero los registros para el diagnóstico, especificamente las radiografías periapicales o exámen radiográfico panorámico deberán ser obtenidas cuando sea posible, aún a esta corta edad.

Cuando el niño llega a los cinco años de edad, el Cirujano Dentista deberá establecer un programa definido para obtener registros longitudinales en el diagnóstico; se deben tomar radiografías de aleta mordible dos veces al año, si es posible, deberá hacerse un exámen radiográfico panorámico ya-

que este registro nos permite apreciar el desarrollo total de la dentición bajo la superficie.

Deberá examinarse al paciente con la boca cerrada, con la boca abierta y durante el acto de cerrar, estas tres etapas darán una idea sobre la presencia o ausencia de malo clusiones, simetrías de la línea media o desviaciones de la mandíbula, Para este fin se toma una espátula lingual, se coloca en la línea media entre las cejas y el filtro del labio superior, se abren los labios para ver en que lugar pasa la punta de la espátula en relación con la línea media entre los incisivos superior e inferior, se pide entondes al paciente que abra y cierre la boca lentamente, de esta manera se podrá observar cualquier discrepancia de la línea media.

También, durante los años críticos de los seis a los doce es conveniente hacer un juego de modelos de estudio cada año para así observar los cambios estructurales o las deformaciones del paciente.

D) TIPOS DE MANTENEDORES DE ESPACIO:

Existen dos tipos de mantenedores de espacio:

FIJOS y

REMOVIBLES

Estos se dividen según la acción que tienen en:

ACTIVOS y

PASIVOS

Los mantenedores de espacio Activos son los que van a recuperar un espacio que se empezaba a perder.

Los Pasivos son los que solo van a mantener el espa

cio existente.

Según su función se dividen en:

FUNCIONALES y

NO FUNCIONALES

Los mantenedores de espacio Funcionales son los que van a restaurar la función masticatoria por medio de piezas - artificiales de acrílico.

Los No Funcionales son los que solo van a mantener- el espacio.

E) VENTAJAS Y DESVENTAJAS

VENTAJAS DE UN MANTENEDOR DE ESPACIO REMOVIBLE:

1. Como son llevados por los tejidos, aplican menor presión- a los dientes restantes.

2. Pueden construirse en forma estética.

3. Permiten la limpieza de las piezas.

4. Mantienen o restauran la dimensión vertical.

5. Puede usarse en combinación con otros procedimientos pre- ventivos.

6. Permite ser llevado parte del tiempo y así permitirá la-- circulación de la sangre a los tejidos blandos.

7. Facilita el habla y restaura la función masticatoria.

8. Ayuda a mantener la lengua en sus límites.

9. Estimula la erupción de las piezas permanentes.

10. Se efectúan fácilmente las revisiones dentales en busca de caries.

11. Puede hacer lugar para la erupción de piezas sin necesidad de construir un nuevo aparato.

DESVENTAJAS:

1. Puede perderse por el paciente.

2. Puede fracturarse.

3. Puede irritar los tejidos blandos.

4. El paciente puede decidir no llevarlo puesto.

5. El paciente tarda más en acostumbrarse a ellos cuando son colocados por primera vez.

F) CONSTRUCCION DE MANTENEDORES DE ESPACIO:

MANTENEDOR DE ESPACIO FIJO:

La finalidad de este aparato es conservar el espacio después de la pérdida prematura del primero o segundo molares deciduos. Está indicado cuando los demás dientes pueden ser reparados y los dientes de soporte no se van a perder pronto. También está indicado su uso en pacientes que no cooperen, porque pierden el aparato, lo fracturan o deciden no llevarlo puesto cuando éste es removible.

Para la construcción de este tipo de mantenedor se-

colocan bandas de Ortodoncia en los dientes de soporte o - dientes pilares; si se ha perdido el segundo molar deciduo éstas se colocan en el primer molar deciduo y el primer molar - permanente.

Después se toma una impresión con alginato y las -- bandas colocadas en su lugar.

A continuación se coloca cera en las marcas dejadas por las bandas y se corre el modelo en yeso.

Se recorta un alambre de .036 pulgada del tamaño del espacio entre las dos bandas. El alambre se suelda a las bandas con soldadura de plata.

El mantenedor de espacio ya terminado se limpia, se pule y se cementa con Oxifosfato.

Una variación del mantenedor de espacio fijo es el- que utiliza una banda y una barra o malla que se ajusta al -- contorno de los tejidos de la otra pieza de soporte. Si el - diseño es correcto, el diente para el que se ha fabricado el- mantenedor de espacio hace erupción entre los brazos del aparato.

Este es un mantenedor de espacio fijo, no funcional que permite ajustes menores para el control del espacio mientras que el diente se encuentra en erupción.

Para su fabricación se coloca una banda en el primer molar permanente.

Un brazo volado mesial de .036 pulgada se suelda a- la banda en la porción labial de ésta, el brazo se dirige y - hace contacto inicial en el primer molar deciduo y se dobla - siguiendo el contorno de la cara distal de éste. En seguida

se vuelve a doblar el alambre hacia la parte lingual de la - banda, se dirige a ella y se suelda.

El aparato está terminado y se cementa la banda.

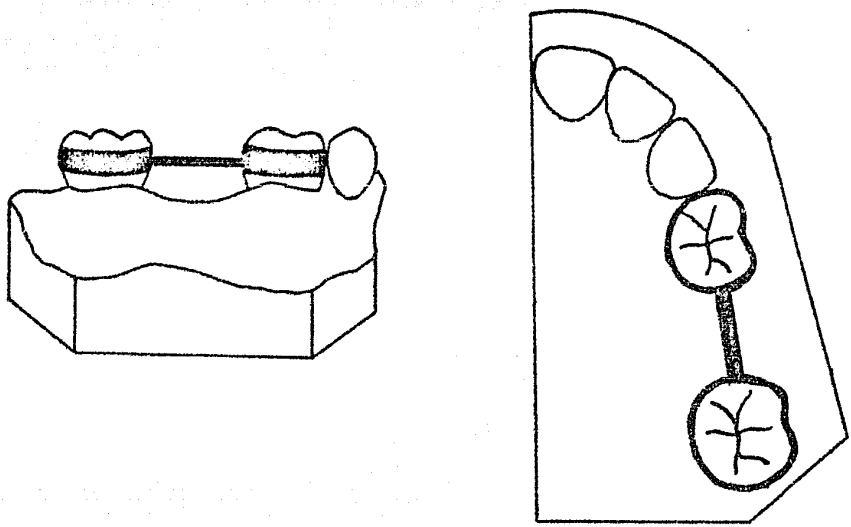

MANTENEDOR DE ESPACIO FIJO CON BANDAS Y BARRA

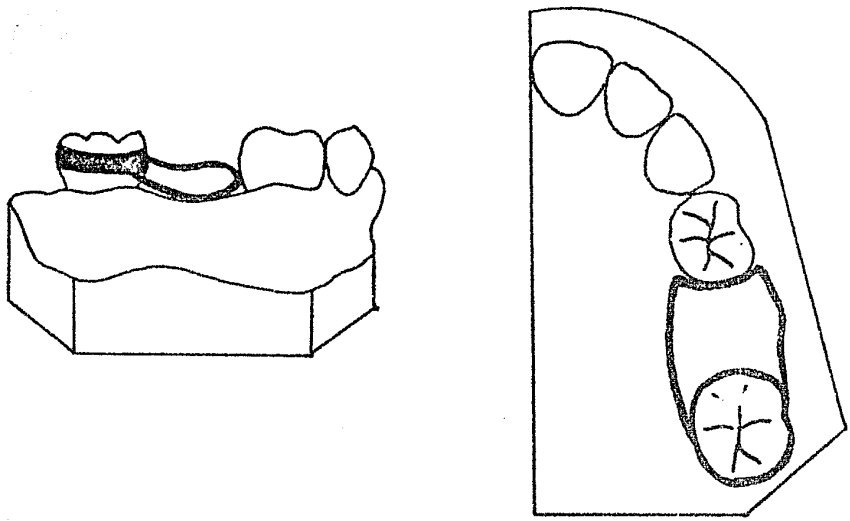

MANTENEDOR DE ESPACIO FIJO CON BANDA Y MALLA

MANTENEDOR DE ESPACIO FIJO FUNCIONAL:

Este tipo de aparato deberá ser lo suficientemente-durable para resistir las fuerzas de la masticación y satisfacer a la vez los requisitos de un buen mantenedor de espacio.

Si es posible, el aparato deberá ser diseñado para-que imite la fisiología normal. La unión simple de dos dientes adyacentes en un espacio desdentado con componentes metálicos firmes podrá proporcionar la fuerza necesaria y las exigencias funcionales se lograrán con la colocación de una pieza artificial de acrílico.

Apegándose a la norma de restringir los dientes de-soporte lo menos posible, es preferible utilizar un aparato - rompe fuerzas, éste deberá ser diseñado para permitir el movimiento vertical de los dientes de soporte. Por este motivo - uno de los mejores tipos de retenedor es el mantenedor de barra, bandas y tubo vertical.

Para su construcción, primero se toma una impresión con alginato del segmento afectado y se corre en yeso.

Se colocan bandas de Ortodoncia en los dientes de - soporte, a continuación se suelda un tubo vertical de .036 -- pulgada a una de las bandas y se fabrica una barra de alambre más delgado que el utilizado para el tubo. La barra es en -- forma de "L" que se ajuste a la zona desdentada.

El extremo horizontal de la barra se suelda a la -- otra banda y el extremo de la barra con la curvatura de la -- "L" se coloca dentro del tubo vertical.

Este aparato es cementado como una sola unidad.

MANTENIMIENTO DE ESPACIO DE LOS SEGMENTOS ANTERIORES SUPE - RIOR E INFERIOR:

En los segmentos anteriores superior e inferior no- se requieren mantenedores de espacio, aún con el desplazamien to de los dientes contiguos, ya que el crecimiento normal y - los procesos del desarrollo generalmente aumentan la anchura- intercanina. Sin embargo, en el niño muy pequeño puede em — plearse un mantenedor de espacio fijo y funcional como un au- xiliar para facilitar el habla; el ceceo es muy frecuente - - cuando faltan los incisivos superiores.

La reposición de los incisivos superiores perdidos- a temprana edad puede satisfacer una necesidad estética y psi cológica para el niño.

La construcción de este tipo de aparato es igual — que en los segmentos posteriores. Se colocan bandas en los - dientes adyacentes y se suelda a éstas una barra. Para lo — grar la estética y restaurar la función masticatoria se colo- ca una pieza artificial de acrílico en la barra.

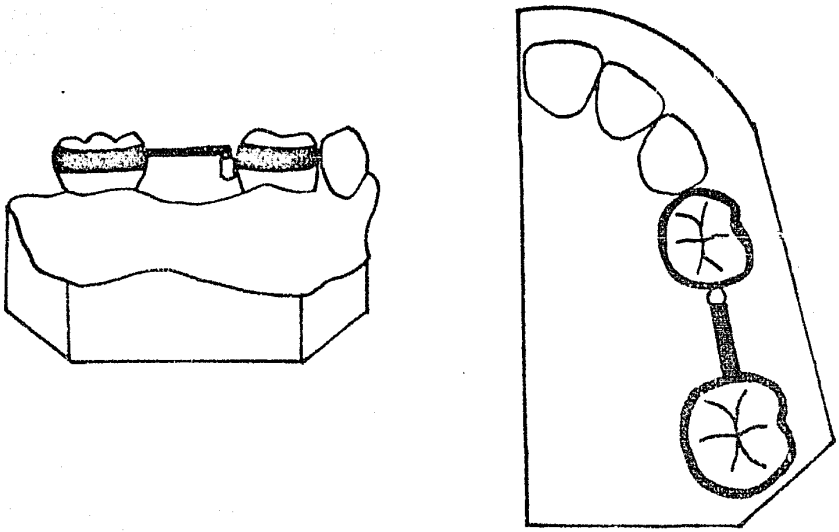

MANTENEDOR DE ESPACIO FIJO CON BANDAS, BARRA Y TUBO VERTICAL

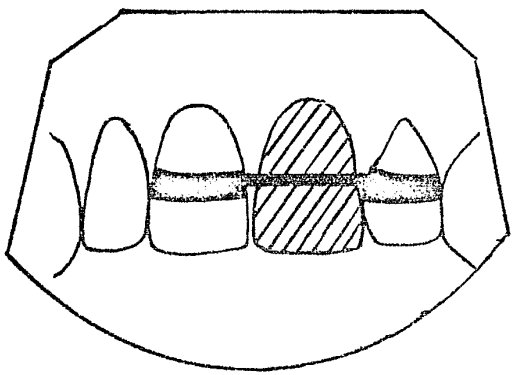

MANTENEDORES DE ESPACIO FIJO FUNCIONAL DE LOS SEGMENTOS ANTERIORES

MANTENEDOR DE ESPACIO BILATERAL FIJO O ARCO LINGUAL:

Cuando existe pérdida bilateral de los molares deciduos o pérdida de los dientes anteriores, se coloca un Arco Lingual.

Se construye primero tomando una impresión con alginato de la arcada afectada y se corre el modelo en yeso.

Se colocan bandas de Ortodoncia en los segundos molares deciduos o en los primeros molares permanentes. Después se ajusta un alambre de níque y cromo o de acero inoxidable de .036 a .040 pulgada al modelo, de tal forma que el alambre mismo se oriente hacia el aspecto lingual del sitio en que harán erupción los dientes permanentes.

En la arcada inferior, la porción en forma de "U" del arco lingual deberá descansar sobre el cíngulo de cada incisivo si es posible, evitando así la inclinación mesial de los primeros molares permanentes y la retrusión lingual de los mismos incisivos.

En la arcada superior, el alambre puede seguir el contorno palatino en dirección lingual al punto en que las incisivos inferiores ocluyen durante las posiciones oclusales céntricas y de trabajo.

Una vez que el alambre lingual haya sido adaptado, los extremos libres se sueldan a las superficies linguales de las bandas utilizando una pasta para soldar con flúor y soldadura de plata.

Cuando en la arcada superior existe pérdida de los incisivos, a el alambre lingual se sueldan pequeños ganchos que darán soporte a las piezas artificiales, un gancho para cada pieza. Los dientes artificiales de acrílico darán un as

MANTENEDOR DE ESPACIO BILATERAL FIJO O ARCO LINGUAL:

Cuando existe pérdida bilateral de los molares deciduos o pérdida de los dientes anteriores, se coloca un Arco Lingual.

Se construye primero tomando una impresión con alginato de la arcada afectada y se corre el modelo en yeso.

Se colocan bandas de Ortodoncia en los segundos molares deciduos o en los primeros molares permanentes. Después se ajusta un alambre de níque y cromo o de acero inoxidable de .036 a .040 pulgada al modelo, de tal forma que el alambre mismo se oriente hacia el aspecto lingual del sitio en que harán erupción los dientes permanentes.

En la arcada inferior, la porción en forma de "U" del arco lingual deberá descansar sobre el cíngulo de cada incisivo si es posible, evitando así la inclinación mesial de los primeros molares permanentes y la retrusión lingual de los mismos incisivos.

En la arcada superior, el alambre puede seguir el contorno palatino en dirección lingual al punto en que las incisivos inferiores ocluyen durante las posiciones oclusales céntricas y de trabajo.

Una vez que el alambre lingual haya sido adaptado, los extremos libres se sueldan a las superficies linguales de las bandas utilizando una pasta para soldar con flúor y soldadura de plata.

Cuando en la arcada superior existe pérdida de los incisivos, a el alambre lingual se sueldan pequeños ganchos que darán soporte a las piezas artificiales, un gancho para cada pieza. Los dientes artificiales de acrílico darán un as

pecto estético y devolverán la función masticatoria.

Cuando el aparato es terminado, este se limpia, sepule y se cementa.

MANTENEDOR DE ESPACIO FIJO Y ACTIVO:

Este tipo de mantenedor de espacio está indicado en un caso como el siguiente: en un paciente no hay lugar suficiente para un segundo premolar inferior, pero existe espacio entre el primer premolar en inclinación distal y el canino.

Para la construcción de este aparato que servirá como Recuperador de Espacio, se coloca una banda en el primer molar permanente, a esta banda se le sueldan dos tubos horizontales, uno en la cara lingual y otro en la cara labial o bucal de .25 pulgada (6mm) de ancho aproximadamente. Los tubos deberán ser paralelos entre sí en todos los planos y susluces deberán dirigirse a la unión de la corona y la encía del primer premolar.

Se toma una impresión de la banda y los tubos, con la banda colocada en la pieza, y después ésta se retira. Se obturan los orificios de los tubos con cera, para evitar que el yeso penetre.

Se asienta la banda en la impresión y se corre un modelo en piedra artificial.

Se dobla un alambre en forma de "U" y se ajusta pasivamente en los tubos bucal y lingual, La parte curvada anterior de la "U" deberá mostrar un doblez retrógado donde haga contacto con la superficie distal del primer premolar debajo de su mayor convexidad.

El tamaño del tubo deberá ser ligeramente mayor que

el tamaño del hilo, se puede usar un alambre de .034 pulgada- y un tubo de .036 pulgada.

En la unión de la parte recta y la parte curva del- alambre en bucal y lingual, habrá que hacer fluir suficiente- fundición para formar un punto de detención.

Se recorta suficiente cantidad de resorte de rizo - para extender desde el punto de detención hasta un punto si - tuado 2.5 mm distal al límite anterior del tubo sobre el mo - lar. Puede usarse un alambre de .010 pulgada (.25 mm) enro - llado en un hilo de .036 pulgada.

Se retira la banda del modelo, se desliza sobre el- alambre el resorte de rizo. Se emplaza el alambre en los tu- bos y la banda con el hilo y los resortes comprimidos se ce - menta al molar.

Los resortes comprimidos tienden a volverse pasivos y a ejercer presión recíproca en mesial sobre el premolar y - en distal sobre el molar.

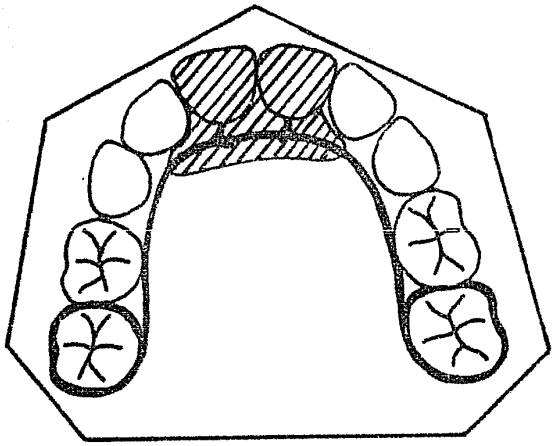

MANTENEDOR DE ESPACIO BILATERAL FIJO SUPERIOR,

O ARCO LINGUAL

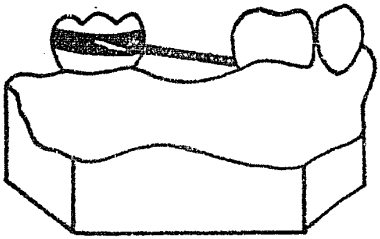

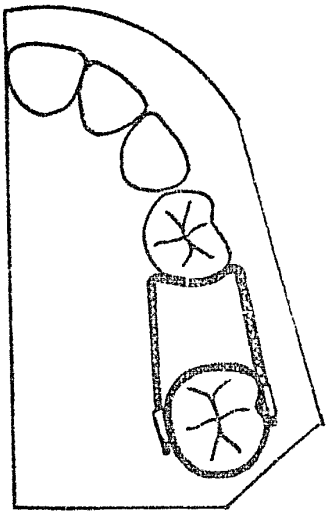

MANTENEDOR DE ESPACIO FIJO Y ACTIVO

MANTENEDOR DE ESPACIO REMOVIBLE:

Este aparato ayuda a mantener el espacio creado por la pérdida bilateral de molares deciduos y también sirve, en- el maxilar superior a evitar que las piezas anteriores emi — gren hacia adelante.

Debido al estímulo que proporcionan a los tejidos - en la zona desdentada, con frecuencia aceleran la erupción de los dientes que se encuentren abajo de ellos.

A menudo el único hilo metálico incluído en el aparato son los ganchos de retención, lo restante es de resina - acrílica de autopolimerización.

En la arcada superior, debido al juego del niño con la lengua o su incapacidad para mantener en su lugar el mantenedor de espacio al comer, se colocan ganchos interproximales y en los molares ganchos envolventes. Los ganchos interproximales se cruzan desde la parte palatina y terminan en un rizo en el intersticio labial, se pueden colocar entre el canino y el primer molar deciduo o entre el canino y el incisivo lateral.

Los ganchos envolventes, debido al contorno de la - pieza deberán terminar con su extremidad libre en la superficie mesial del diente.

Cuando se han terminado de construir las partes metálicas del aparato sobre los modelos de trabajo, éstos se colocan en su lugar y se fijan con unos puntos de cera,

Se coloca separador para acrílico en todo el modelo y se empieza a fabricar la parte de resina acrílica. Se utiliza el método por goteo, primero el polvo y después el líquido, hasta lograr un espesor de 1.5 a 2 mm dejando una superfi

cie lisa y tersa.

Después de fraguar la resina acrílica se retira el-aparato, se recortan los excedentes, se limpia y se pule para ser colocado.

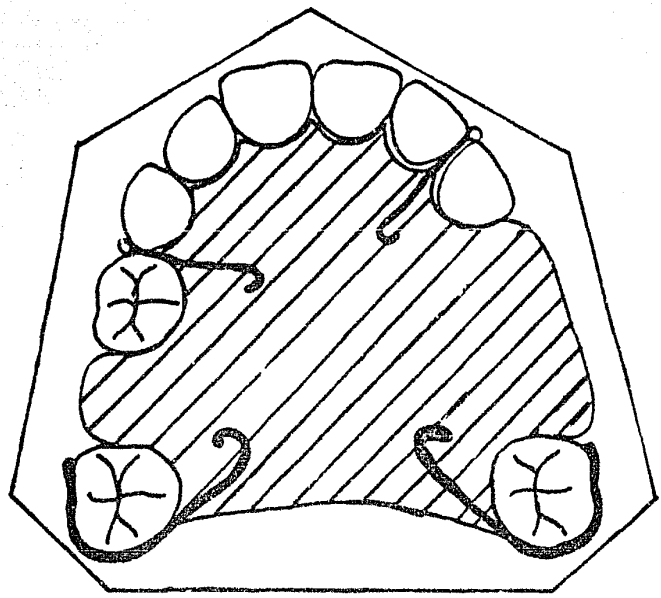

MANTENEDOR DE ESPACIO REMOVIBLE SUPERIOR

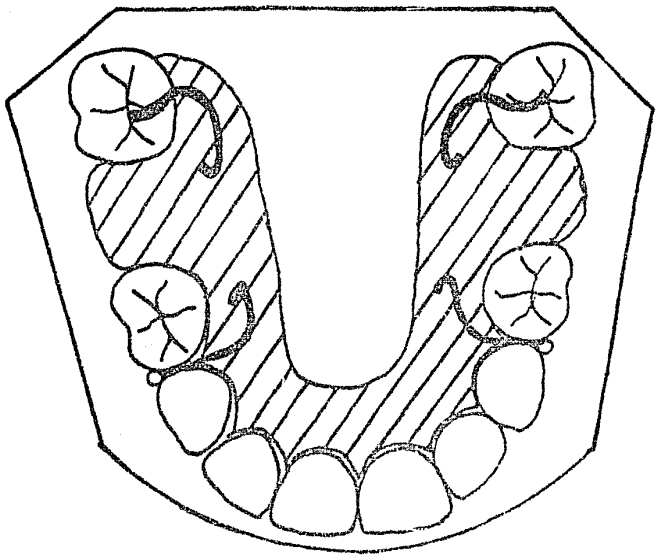

MANTENEDOR DE ESPACIO REMOVIBLE INFERIOR

C A P I T U L O V

HABITOS BUCALES INFANTILES

A) DEFINICION DE LOS HABITOS

B) SUCCION DEL PULGAR

C) PROYECCION DE LA LENGUA HACIA ADELANTE

D) SUCCION DE LABIO

E) RESPIRACION BUCAL

A) DEFINICION DE LOS HABITOS:

a) Los hábitos, son maneras adquiridas de ser o actuar que se originan en la repetición de situaciones semejantes.

b) Se definen como un sistema complejo de reflejos que funcionan en un orden determinado cuando el niño o el adulto reciben un estímulo apropiado.

c) El hábito es la forma metódica en que actúan la mente y el cuerpo como resultado de la repetición frecuente de ciertos impulsos nerviosos definidos.

Cuando el hombre se enfrenta a una situación o actividad nueva, su actitud y comportamiento hacia ella revisten fuerzas básicamente instintivas, impulsivas y aún razonadoras. Cuando éste se vuelve a enfrentar aún mucho tiempo después de una cuestión igual o parecida, se observa que en él se ha efectuado una cierta transformación a partir de la primera experiencia, lo cual se refleja en el mayor o menor perfeccionamiento de su actuación frente al estímulo. Por lo tanto se cree que la realización de un nuevo acto va a traer consigo un cambio en el modo de ser y de actuar del sujeto frente a las mismas situaciones, cuando ésta se repita posteriormente.

El sujeto está conciente de las experiencias, y se conduce de acuerdo a ellas dándose cuenta, pero a través de una repetición constante, va haciendo costumbre y deja su huella en el ser humano y se va perdiendo el grado de conciencia, hasta que llega el instante en que se es y se actúa sin darse cuenta frente a los estímulos, los cuales a fuerza de manifestarse en forma constante, automatizan o mecanizan la actuación.

El hábito comprende dos fases: una de formación, constituída por las transformaciones sucesivas las cuales se-

efectúan a cada repetición; y otra de estado, en que se ha adquirido una forma de ser y actuar, que forman el producto de las transformaciones.

Una vez que se ha constituído el hábito, las nuevas repeticiones influyen mas reforzando que transformando, y en ésta forma arraigando cada vez más la adquisición de dicho hábito.

B) SUCCION DEL PULGAR.

A) REFLEJO DE SUCCION:

Al nacer, el niño ha desarrollado un patrón reflejo de funciones neuromusculares, llamado reflejo de succión. Esta organización nerviosa del niño le permite alimentarse de la madre y agarrarse a ella, como lo demuestran los reflejos de succión y de asimiento, y también constituye el intercambio más importante con el mundo exterior.

A medida que se desarrolla su vista y oido, el lactante trata de llevar a la boca aquello que ha visto y oído a distancia. A pesar de la mala coordinación de sus dedos y extremidades, el lactante tiende a continuar hasta que todos los objetos hayan sido llevados a su boca para ser lamidos, gustados y examinados por medio de sensaciones bucales. Estas pruebas bucales no solo sirven para aliviar la tensión de hambre experimentada por el niño, sino también son un medio de probar, con los sentidos disponibles lo que es bueno y malo; los objetos introducidos en la boca si son calientes y blandos, traen sensaciones de alimento y bienestar pasados.

Utilizando estas experiencias satisfactorias, se da a sí mismo cierta satisfacción secundaria para aliviar el hambre u otro malestar, al introducirse el pulgar a la boca. EL-

pulgar mantenido en la boca se convierte en el substituto de-la madre, satisface la necesidad de tener algo en la boca y - también la necesidad de agarrarse de algo.

Los estudios clínicos han demostrado que LA CAUSA - PRINCIPAL DEL HABITO DE SUCCION DEL PULGAR ES LA INSUFICIEN - CIA EN EL SUCCIONAR EL PEZON O EL BIBERON.

Durante el primer mes de vida, un niño necesita de-treinta a cuarenta minutos de succión satisfactoria durante - su alimentación, a los cuatro meses de veinte a treinta minu-tos y a los ocho de diez a veinte minutos. Se recomienda el-uso del chupete fisiológicamente diseñado para todos los ni - ños durante la época de la erupción de los dientes y en otros momentos para suplantar los ejercicios de la lactancia.

Las fuerzas que intervienen en el hábito de succión del pulgar se dividen de la siguiente manera:

1) La fuerza pasiva del pulgar contra el arco dental.

2) La contracción anormal de los carrillos contra el lado — del arco por la acción de la succión.

3) La presión muscular anormal del pulgar contra el paladar.

Si la succión se realiza como un acto más o menos - continuo y sin que existan tejidos o un cuerpo extraño entre-los incisivos, podemos esperar los siguientes resultados noci-vos que se manifiestan en los arcos dentales en crecimiento:

1) Habrá un estrechamiento entre los arcos maxilar y mandibu-lar en la región del canino y del molar deciduos o del - premolar permanente.

2) Los dientes incisivos pueden ser sobrepuestos, mal coloca-dos en sus inclinaciones labiales correctas, o en algunos casos inclinaciones axiales en sentido mesial y lingual.

3) La mordida se cerrará como resultado de la presión de los labios sobre los dientes incisivos de la mandíbula que — los hace inclinarse lingualmente y también los lleva a tomar posiciones de supraoclusión.

El hábito de succión del pulgar no solo deforma los arcos dentales por presión, sino que también estorba la estabilidad del hueso alveolar porque hace que los planos inclinados de los dientes queden fuera del contacto funcional. Las- inclinaciones dentales pueden ser causadas también por cual - quier otro dedo y en el caso del pulgar por las distintas formas de colocarlo en la boca.

B) EFECTOS DENTALES PRODUCIDOS POR LA SUCCION DEL PULGAR A— LARGO PLAZO:

Si el hábito se abandona antes de la erupción de — las piezas permanentes anteriores, no existe gran posibilidad de lesionar el alineamiento y la oclusión de las piezas, pero si el hábito persiste durante el período de dentición mixta,- que es de los seis a los doce años, pueden producirse conse - cuencias desfigurantes.

La mayor parte de los hábitos de succión del pulgar que pueden ser considerados como normales durante el primer - año de vida, desaparecen expontaneamente al final del segundo año si se le presta atención debida a la lactancia.

Durante los tres primeros años de vida, se ha demostrado que el daño a la oclusión se limita principalmente al - segmento anterior, este daño es generalmente temporal siempre que el niño comience con oclusión normal. Si el niño posee - oclusión normal y deja el hábito al final del tercer año de - vida, no suele hacer mas que reducir la sobremordida vertical, aumentando la sobremordida horizontal y crear espacios entre-

los incisivos superiores. También puede existir leve apiña - miento o malposición de los dientes anteriores inferiores.

Sobre el desplazamiento de las piezas, lo grave dependerá de la fuerza, frecuencia y duración de cada período - de succión. El desplazamiento de las piezas o la inhibición- de su erupción normal puede provenir de dos fuentes: 1) De - la posición del dedo en la boca, y 2) De la acción de palanca que ejerce el niño contra las otras piezas y el alveolo por - la fuerza que si, además de succionar presiona contra las piezas.

El mal alineamiento de las piezas, generalmente produce una abertura labial pronunciada de las piezas anteriores superiores, ésto aumenta la sobremordida horizontal y abre la mordida, y según la acción de palanca producida, puede resultar una inclinación lingual y un aplanado de la curva de Spee de las piezas anteriores inferiores.

Según la acción del hábito, puede presentarse ten - dencia a producir sobreerupción de las piezas posteriores, aumentando por lo tanto la mordida abierta, que puede crear problemas de empuje lingual y dificultades del lenguaje.

El músculo Mentalis se puede contraer marcadamente, lo que comprimiría hacia adelante el labio inferior al deglutir. EL labio superior puede deslizarse hacia arriba y se — llar en lingual, al deglutir, a los dientes superiores ante - riores, ésto aumentará la sobremordida horizontal.

C) APARATO UTILIZADO PARA ELIMINAR EL HABITO DE SUCCION DEL- PULGAR:

El tiempo óptimo para la colocación del aparato es- entre las edades de tres y medio y cuatro y medio años, preferiblemente cuando la salud del niño se encuentre en inmejora-

bles condiciones.

El aparato desempeña varias funciones, como éstas:

1) Hacer que el hábito de chupar el dedo pierda su sentido - eliminando la succión. El niño podrá ponerse el dedo en- la boca, pero no obteniendo satisfacción al hacerlo.

2) En virtud de su construcción, el aparato evita que la presión digital desplace los incisivos superiores en sentido labial y evita la creación de mordida abierta, así como - reacciones readaptativas y deformantes de la lengua y de- los labios.

3) El aparato obliga a la lengua a desplazarse hacia atras,- cambiando su forma durante la posición postural de descanso, de una masa elongada a una más ancha y normal. Como- resultado, la lengua tiende a ejercer mayor presión sobre los segmentos bucales superiores y se invierte el estre - chamiento de la arcada superior por el hábito de deglu -- ción anormal, las porciones periféricas nuevamente descansan sobre las superficies oclusales de los dientes posteriores, evitando la sobreerupción de los mismos.

D) CONSTRUCCION DEL APARATO:

1) Se toma una impresión de alginato en la primera visita y- se vacían moldes de yeso de la misma. Si los contactos - proximales son estrechos en la zona del segundo molar deciduo superior, se recomienda colocar alambres de bronce- separadores en esta visita.

2) Habiendo obtenido los modelos de trabajo, se procede a fabricar el aparato para colocarlo en la siguiente visita.- Los segundos molares superiores deciduos constituyen buenos dientes de soporte.

3) La porción mesial del primer molar permanente, si existe- y la porción distal del primer molar deciduo se recortan- sobre el modelo, un milímetro o dos es suficiente.

4) Se seleccionan bandas metálicas de tamaño adecuado para - los dientes de soporte.

5) El aparato palatino se fabrica con alambre de acero inoxi dable o de níquel y cromo de .040 pulgada de calibre. El alambre de base en forma de "U" se adapta pasándolo me — sialmente a nivel del márgen gingival del segundo molar - deciduo hasta el espacio entre el primer molar y canino - primarios. En este punto se hace un doblez agudo para — llevar el alambre en dirección recta hasta el espacio en- tre el primer molar y el canino primarios opuestos, mante niendo el mismo nivel gingival; a partir de este punto el alambre se dobla hacia atras a lo largo del márgen hasta- la banda del segundo molar deciduo.

6) El aparato central consta de espolones y un asa de alam - bre del mismo calibre. El asa se extiende hacia atras y- hacia arriba en un ángulo de cuarenta y cinco grados apro ximadamente, con respecto al plano oclusal. El asa no de berá proyectarse hacia atras más allá de la línea trazada que une las superficies distales de los segundos molares- deciduos. Las dos patas de esta asa central se continúan más allá de la misma barra y se doblan hacia el paladar - de tal forma que hagan contacto con él ligeramente.

7) El asa se suelda a la barra principal con pasta de soldar a base de fluor y soldadura de plata.

8) Una tercera proyección anterior en la misma curvatura ha- cia el paladar se suelda entre las dos proyecciones ante- riores del asa central.

9) La barra principal y el asa son a continuación soldados a las bandas colocadas en los segundos molares deciduos.

El aparato se limpia, se pule y puede ser cementado.

E) INSTRUCCIONES A LOS PADRES Y AL PACIENTE:

a) Deberá informarse, tanto al niño como a los padres que el aparato no es una medida restrictiva, que no se utiliza para evitar cosa alguna, sino para enderezar los dientes, mejorar la apariencia y proporcionar un aparato masticador sano.

En ningún momento se menciona que se intenta hacer desaparecer el hábito. No se menciona el dedo.

b) Una vez cementado el aparato, se le dice al niño que tardará varios días en acostumbrarse a él, que experimentará alguna dificultad para limpiar los alimentos que se alojen abajo de éste y que deberá hablar lentamente y con cuidado, debido a la barra que se encuentra colocada dentro de su boca.

c) Al padre se le informa que habrá poca molestia, pero que el impedimento del habla residual durará al menos una semana afectando especialmente los sonidos sibilantes.

El aparato deberá usarse de seis a veinte semanas, aunque el hábito desaparece generalmente en la primera semana de uso. Después de tres meses de uso se cortan los brazos de la barra, si no hay reincidencia al hábito tres semanas después se procede a cortar el alambre posterior, y tres semanas más tarde se retirará todo el aparato.

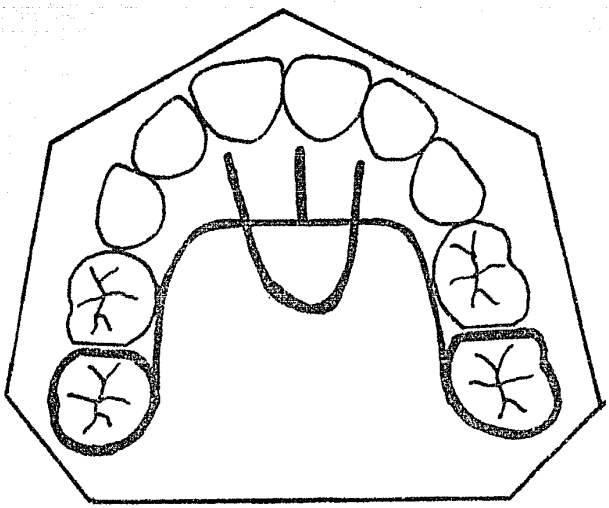

APARATO PARA ELIMINAR EL HABITO DE SUCCION DEL PULGAR

C) PROYECCION DE LA LENGUA HACIA ADELANTE.

A) CAUSAS QUE LO ORIGINAN:

Se considera el hábito de proyectar la lengua hacia adelante como la retención del mecanismo infantil de mamar.

Este hábito se observa en niños que presentan mordida abierta e incisivos superiores en protución, también afecta solo a los músculos linguales y produce protución e inclinación labial de los incisivos superiores.

La causa principal que ocasiona el hábito de proyectar la lengua hacia adelante es un residuo de la succión de dedo o puede ser un hábito por sí mismo, ya que esta acción lingual produce en el niño una nueva sensación de placer.

Este hábito también puede ser por causa fisiológica cuando las amígdalas son hipersensitivas o hipertróficas; si estas se encuentran inflamadas producen dolor, y por un movimiento reflejo la mandíbula desciende, los dientes quedan separados y la lengua se coloca entre ellos durante los últimos momentos de la deglución, por lo tanto el dolor de garganta origina un nuevo reflejo de deglución y los dientes se acomodan a la nueva presión adicional que es aplicada.

B) PROBLEMAS QUE ORIGINA EL HABITO:

El hábito de proyectar la lengua hacia adelante es una causa eficaz de maloclusión. En algunos casos, al proyectar la lengua continuamente, aumentando la sobremordida horizontal y la mordida abierta, las porciones periféricas ya no descansan sobre las cúspides linguales de los segmentos vestibulares.

Cuando el labio superior deja de funcionar como una

fuerza restrictiva eficaz y con el labio inferior ayudando a- la lengua a ejercer una poderosa fuerza hacia adelante y ha - cia arriba contra el segmento premaxilar, aumenta la severi - dad de la maloclusión. Con el aumento de la protución los in cisivos superiores y la creación de la mordida abierta ante - rior, las exigencias para la actividad muscular de compensa - ción son mayores.

Para corregir el empuje lingual se necesita adies - trar al niño para que mantenga la lengua en posición adecuada durante el acto de deglutir, ésto será difícil de conseguir - hasta que el niño llegue a la edad suficiente para cooperar.- A un niño de edad más avanzada, preocupado por su aspecto y - ceceo, se le puede enseñar a colocar la punta de la lengua en la papila incisiva del techo de la boca y a tragar con la len gua en esta posición.

C) APARATO PARA LA CORRECCION DEL HABITO:

El aparato para el hábito de proyección lingual - - tiende a desplazar la lengua hacia abajo y atras durante el - acto de deglutir.

La finalidad de este aparato es:

1) Eliminar la proyección anterior enérgica y efecto a manera de émbolo durante la deglución.

2) Modificar la postura lingual de tal forma que el dorso de la misma se aproxime a la bóveda palatina y la punta haga contacto con las arrugas palatinas durante la deglución y no se introduzca a través del espacio incisal.

D) CONSTRUCCION DEL APARATO:

1) Se toman buenas impresiones de alginato de ámbas arcadas-

dentarias, se corren en yeso para obtener los modelos de-trabajo que serán montados en un articulador del tipo de-bisagra.

2) Sobre los modelos de trabajo se recortan la porción me -- sial del primer molar permanente y la porción distal del-primer molar deciduo.

3) Se seleccionan bandas metálicas de tamaño adecuado que se rán colocadas en los dientes de soporte, en este caso son los segundo molares deciduos superiores.

4) La barra lingual es en forma de "U", de aleación de ní -- quel y cromo o de acero inoxidable de .040 pulgada. Se - adapta comenzando en un extremo del modelo y llevando el-alambre hacia adelante hasta el área del canino a nivel - del márgen gingival. La barra deberá hacer contacto con-las superficies linguales prominentes del segundo y pri - mer molares deciduos.

5) Se colocan en oclusión los modelos y se traza una línea - con lápiz sobre el modelo superior hasta el canino opues-to, esta línea se aproxima a la relación anteroposterior-de los márgenes incisales inferiores respecto a la denti-ción superior.

6) El alambre de base se adapta para ajustarse al contorno - del paladar, justamente por el espacio lingual de la lí - nea trazada, y se lleva hasta el canino del lado opuesto. A continuación se dobla la barra y se lleva hasta atras - a lo largo del márgen gingival, haciendo contacto con las superficies linguales del primero y segundo molares deci-duos y de la banda metálica colocada en el segundo molar-primario.

7) Una vez que se halla construido la barra base y ésta haya asumido la posición pasiva deseada sobre el modelo supe - rior, puede formarse la criba, utilizando el mismo cali -

bre de alambre que para la barra base.

Para hacer la criba, un extremo del alambre será -- soldado a la barra base en la zona del canino. Se hacen tres o cuatro proyecciones en forma de "V" de tal manera que se extiendan hacia abajo hasta un punto justamente atras de los -- cíngulos de los incisivos inferiores cuando los modelos se coloquen en oclusión.

8) Una vez que cada proyección en forma de "V" haya sido formada, de tal manera que los brazos de las proyecciones se encuentren aproximadamente a nivel del alambre base, se - les coloca pasta para soldar a base de flúor y se sueldan al alambre base con soldadura de plata.

9) Una vez hecho lo anterior, el alambre base se coloca en - el modelo y se suelda a las bandas metálicas.

El aparato es limpiado y se pule para poder ser ya colocado.

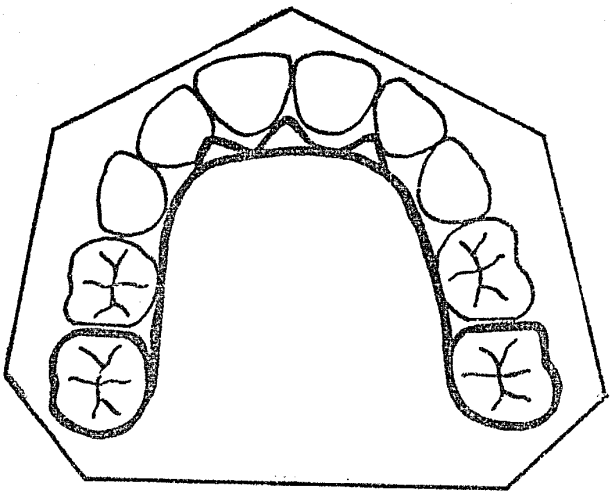

APARATO PARA ELIMINAR EL HABITO DE PROYECCION DE LA LENGUA HACIA ADELANTE

D) SUCCION DE LABIO

A) CAUSAS QUE LO ORIGINAN:

En los niños ha los que se les ha quitado el hábito de succión del pulgar u otro dedo, encuentran que succionando el labio o muchas veces con tan solo morderlo, obtienen la -- misma satisfacción antes experimentada y tienden a substituir un hábito por otro. Lo más frecuente es que el labio inferior sea el succionado.

La succión o mordedura del labio generalmente se -- presenta en la edad escolar, el Cirujano Dentista puede ayu-- dar sugiriendo ejercicios labiales, tales como la extensión - del labio superior sobre los incisivos superiores y aplicar - el labio inferior, con fuerza sobre el superior.

Tocar instrumentos musicales bucales ayuda a endere zar los músculos labiales y a ejercer presión sobre las pie - zas anteriores superiores.

B) PROBLEMAS OCASIONADOS POR EL HABITO:

Al introducir el labio inferior detras de los inci- sivos superiores, se está ejerciendo ya una presión sobre las superficies linguales de los mismos y todo esto es debido a - la actividad normal del músculo borla de la barba al querer - cerrar la boca.

En algunos casos, el hábito de succión del labio es una actividad compensadora causada por la sobremordida hori - zon excesiva y la dificultad que se presenta para cerrar los- labios correctamente durante la deglución.

Cuando el hábito se hace pernicioso, se presenta un aplanamiento marcado, así como apiñamiento de los incisivos -

inferiores. Los incisivos superiores son desplazados hacia - arriba y adelante en una relación protusiva.

El labio también muestra los efectos del hábito, el borde bermellón se hipertrofia y aumenta de volúmen durante - el descanso; se acentúa el surco mentolabial y la hendidura - suprasinficial.

C) CONSTRUCCION DEL APARATO:

1) Se toman impresiones de alginato superior e inferior y se corren en yeso para obtener los modelos de trabajo.

2) La porción mesial de los primeros molares permanentes y - la porción distal de los primeros molares deciduos, se recortan sobre el modelo, ésto es en las piezas inferiores.

3) El corte será de uno o dos milímetros y se seleccionan -- bandas metálicas para los dientes de soporte.

4) Se adapta un alambre de acero inoxidable o de níquel y - cromo de .040 pulgada, que corre en sentido anterior desde el diente de soporte pasando los molares deciduos hasta el espacio entre el canino y el primer molar deciduos- o entre el canino y el lateral.

Cualquier área interproximal puede ser seleccionada para cruzar el alambre de base hasta la parte labial, dependiendo del espacio existente.

5) Después de haber cruzado el espacio interproximal, el - - alambre base de dobla hasta el nivel del márgen incisal - labio lingual que lleva hasta el espacio correspondiente- del lado opuesto. El alambre, entonces es llevado a través del espacio y hacia atras hasta la banda del diente - soporte, haciendo contacto con las superficies linguales-

de los dientes.

6) Debe verificarse que la porción anterior o labial del alambre no haga contacto con las superficies linguales de los incisivos superiores al colocar los modelos en oclusión. El alambre deberá estar alejado de las superficies labiales de los incisivos inferiores dos o tres milímetros para permitir que éstos se desplacen hacia adelante.

7) Se agrega un alambre de níquel y cromo o de acero inoxidable de .036 o .040 pulgada, soldando un extremo en el punto en el que el alambre cruza el espacio interproximal, y llevándolo gingivalmente seis u ocho milímetros. Después este alambre se dobla y se lleva, cruzando la encía de los incisivos inferiores paralelo al alambre de base, se vuelve a doblar en el punto del espacio opuesto y se suelda al alambre base. Se coloca acrílico entre las barras paralelas.

La porción paralela del alambre deberá estar tres milímetros aproximadamente de los tejidos gingivales.

8) Se suelda el alambre base a las bandas. Después de limpiarlo y pulirlo, el aparato puede ser cementado.

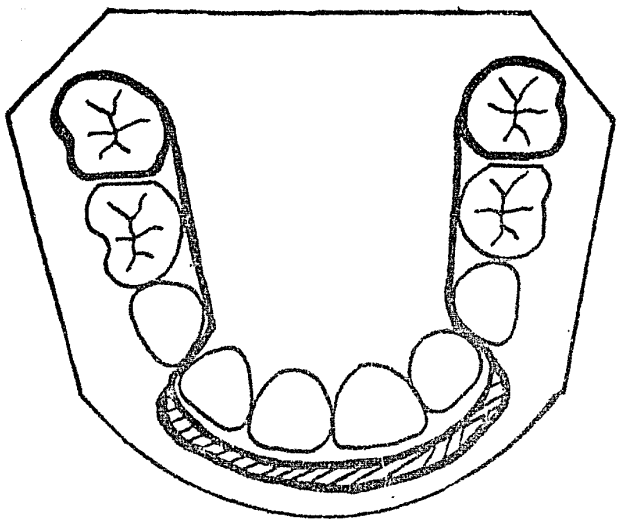

APARATO PARA ELIMINAR EL HABITO DE SUCCION DEL LABIO

E) RESPIRACION BUCAL

A) CAUSAS QUE LO ORIGINAN:

La cavidad oral es cerrada en su parte anterior por los labios y por el contacto con el dorso de la lengua en el paladar blando sobre la parte posterior; la falta de cierre en ambos extremos de la cavidad es lo que caracteriza a la respiración bucal.

La protrución de los incisivos y el estrechamiento del arco superior son otras características de la respiración bucal. Esto se debe a la falta de tonicidad del labio, cuya acción es la fuerza equilibrante de las presiones creadas por los contactos funcionales de los dientes inferiores contra los planos inclinados de los superiores que tienden a desplazar a los dientes hacia la parte labial.

La respiración bucal se presenta a causa de obstrucción nasal debida a la presencia de hipertrofia del tejido linfoideo y faríngeo. Cuando existe obstrucción completa del flujo normal de aire a través del conducto nasal, el niño por necesidad se ve forzado a respirar por la boca.

En algunos niños este hábito se presenta sin que tenga algún defecto intranasal.

Este hábito perturba la fisiología usual de la boca y puede causar gingivitis y aumento de volúmen de las encías, el paciente presenta una lengua con revestimiento anormal.

Cuando se ha diagnosticado respiración bucal, deberá eliminarse la causa de este hábito con la ayuda de un otorrinolaringólogo; el Cirujano Dentista podrá hacer que el niño respire normalmente con la colocación de una pantalla oral

a base de acrílico de autopolimerización.

B) CONSTRUCCION DEL APARATO:

1) Se toman impresiones con alginato del maxilar superior e-inferior, se vacían en yeso para obtener los modelos de - trabajo.

2) Los modelos se montan en un articulador del tipo de bisagra.

3) Con los modelos en oclusión, se rellenan los espacios que pudieran servir de retención, dejando una superficie contínua entre el modelo superior y el inferior.

4) Se diseña la pantalla oral siguiendo el contorno de la línea mucogingival, llevándolo dos o tres milímetros aproximadamente por arriba, extendiéndose hasta la región de — los caninos o de los primeros o segundos premolares si se desea dar mayor retención a la pantalla.

5) El contorno del diseño se bordea con cera negra especial-para este fin.

6) Se coloca el acrílico de autopolimerización dentro del — borde formado por la cera, procurando dejar una superfi - cie tersa.

7) Se recortan los excedentes, se pule y se puede ya colocar en la boca.

El niño deberá usar la pantalla durante toda la noche hasta eliminar el hábito. Se recomienda colocar tiras de cinta adhesiva en forma de cruz sobre los labios para evitar-que la pantalla se desaloje.

C A P I T U L O VI

DENTADURAS PARCIALES REMOVIBLES INFANTILES

A) INDICACIONES

B) EXAMEN, DIAGNOSTICO Y PLANEACION DEL TRATAMIENTO

C) DISEÑO

D) CONSTRUCCION

E) COLOCACION

F) VENTAJAS Y DESVENTAJAS

G) INSTRUCCION A LOS PADRES Y AL PACIENTE

La pérdida dental prematura en cualquier niño puede comprender una o varias piezas, temporales o permanentes, anteriores o posteriores de la dentadura. Estas pérdidas se -- pueden deber a traumatismos o caries y en algunos casos a ausencias congénitas.

Independientemente de la causa, las pérdidas dentales en niños dan por resultado pérdida de equilibrio estructural, de eficiencia funcional y de armonía estética. Otras -- consecuencias de pérdida dental prematura en niños es traumatismo psicológico, espacialmente si las piezas afectadas son- de los maxilares inferiores.

La pérdida dental prematura puede producir ciertos- efectos específicos, que pueden ser:

a) Cambios en longitud del arco dental y oclusión.

b) Mala articulación de las consonantes al hablar.

c) Desarrollo de hábitos bucales perjudiciales.

d) Traumatismo psicológico.

CAMBIOS EN LONGITUD DEL ARCO DENTAL Y OCLUSION:

La pérdida prematura de piezas primarias conduce a- la ruptura de la integridad de los arcos dentales y de la - - oclusión. El tratamiento deficiente de este problema puede - llevar a que se cierren los espacios y las piezas sucedáneas- se malposicionen en los segmentos anteriores y posteriores de los arcos dentales.

MALA ARTICULACION DE LAS CONSONANTES AL HABLAR:

Los patólogos especializados en lenguaje que han estudiado la relación entre piezas ausentes y sonidos seleccio-

nados de consonantes concluyen sobre la existencia de diferencias estadísticamente importantes entre la articulación entre grupos con o sin incisivos centrales. Algunas investigaciones indican que el estado de las piezas es un factor crucial para el desarrollo correcto de la articulación. En general, los incisivos ausentes o defectuosos normalmente no interfieren en la articulación correcta de las consonantes estudiadas.

DESARROLLO DE HABITOS BUCALES PERJUDICIALES:

La pérdida prematura de piezas anteriores o posteriores pueden favorecer exploraciones linguales en el espacio creado. La persistencia de este comportamiento después de la erupción de piezas sucedáneas puede llevar a malposiciones dentales, debida a presión lingual excesiva.

TRAUMATISMO PSICOLOGICO:

La pérdida prematura de piezas primarias, especialmente piezas anteriores, es a menudo causa de considerables trastornos psicológicos en los niños, especialmente en las mujeres. Los traumatismos psicológicos pueden deberse a observaciones no intencionadas, pero desagradables de amigos o parientes. En una sociedad en donde los niños pasan gran parte de su tiempo viendo televisión, no es raro que niños con piezas ausentes comparen su aspecto personal con el de niños de su edad que aparecen en la televisión. Esta comparación, junto con las observaciones desagradables de amigos o parientes pueden hacer que los niños desarrollen complejos de inferioridad con respecto a su aspecto personal.

A) INDICACIONES:

Generalmente, cuando se requiere evitar y restaurar

las consecuencias de pérdidas dentales prematuras de piezas - primarias, se aconsejan dentaduras parciales removibles.

Especificamente se recomiendan dentaduras parciales cuando:

1. Existe pérdida prematura de molares y mantenimiento de espacio, y cuando sea importante la restauración de funciones masticatorias.

2. Examenes radiográficos muestren que el intervalo de tiempo entre la pérdida de piezas primarias y la erupción de los permanentes es mayor de seis meses.

3. Se pierden las piezas primarias anteriores con resultado de traumatismo.

4. Las piezas permanentes jóvenes se pierden como resultado de traumatismo.

5. Las piezas faltan por ausencia congénita, por ejemplo: — anodoncia parcial en displasia ectodérmica.

6. El aspecto estético es considerado importante y la edad - en que los niños pueden utilizar dentaduras parciales.

B) EXAMEN, DIAGNOSTICO Y PLANEACION DEL TRATAMIENTO:

Se lleva a cabo un cuidadoso exámen clínico del niño, sin embargo deberá considerarse especial cuidado al exá - men radiográfico. En una situación ideal sería deseable una radiografía panorámica para poder descubrir las diferentes — etapas de desarrollo que presentan en ese momento las piezas sucedáneas. Esta información puede ayudar al odontólogo a — predecir el momento aproximado, y tal vez la secuencia de la erupción de piezas permanentes, y también a decidir si un paciente determinado podrá llevar una dentadura parcial removible.

Si los hallazgos clínicos y el exámen radiográfico-

muestran que es aconsejable la dentadura parcial removible, - el operador puede proseguir con el diseño de la dentadura. La etapa de la planeación del tratamiento en las que se colocan- las dentaduras parciales removibles varía según las diferen - tes necesidades de los pacientes. Sin embargo, deberá comple tarse antes de colocar la dentadura parcial, la restauración- de cuando menos una pieza de sostén.

REQUISITOS IDEALES PARA DENTADURAS PARCIALES REMOVIBLES INFAN TILES:

Para ser eficiente, todo instrumento prostodóntico- adecuado deberá satisfacer ciertos requisitos, éstos son algu nos:

1. Deberá restaurar o mejorar la función masticatoria.
2. Deberá restaurar o mejorar la estética.
3. Deberá restaurar o mejorar los contornos faciales.
4. No deberá interferir en el crecimiento normal de los ar - cos dentales.
5. Su volúmen no deberá constituir un impedimento para ha — blar adecuadamente.
6. Estará diseñado para ser colocado y extraído fácilmente.-
7. Su diseño deberá permitir ajustes, alteraciones y repara- ciones fáciles.
8. Deberá poderse limpiar fácilmente.
9. Su diseño requerirá poca o ninguna preparación de las pie zas de sostén.

Aunque estos requisitos son específicos e ideales - en cierto sentido, el odontólogo tratará de satisfacer el ma- yor número de ellos en algunos casos especiales.

C) DISEÑO DE DENTADURAS PARCIALES REMOVIBLES INFANTILES:

Al tratar a niños, es importante considerar cuanto-tiempo se llevará la dentadura parcial y la naturaleza cam -- biante de los arcos dentales. Un principio de diseño impor-- tante que deberá observarse en toda dentadura parcial es la - inclusión de medios para que las piezas y tejidos sostengan - la dentadura. Si al diseñar la dentadura se olvida éste principio, se pueden provocar patologías de los tejidos blandos - con el uso prolongado.

En una situación ideal todo aparato deberá diseñarse junto a la silla dental, estando presente el paciente y teniendo los modelos de estudio y las radiografías.

TIPOS DE DENTADURA PARCIAL REMOVIBLE:

Las dentaduras parciales removibles han sido agrupadas en diferentes tipos, según la naturaleza de sus partes.

Dentaduras Maxilares:

1. Acrílica
2. Acrílica con ganchos de hilo metálico forjado.
3. Acrílica con ganchos de metal fundido.
4. Sillas acrílicas con estructura de metal fundido.

Dentaduras Mandibulares:

1. Acrílica.
2. Acrílica con ganchos de hilo metálico forjado.
3. Acrílica con barra lingual y ganchos de hilo metálico forjado.
4. Acrílica con ganchos de metal fundido conteniendo descan-

sos oclusales.

5. Ganchos de hilo metálico fundido soldados a barra lingual con sillas acrílicas.

6. Estructura de metal fundido y ganchos con sillas acrílicas.

Los requisitos de la mayoría de las situaciones clínicas pueden satisfacerse con dentaduras parciales removibles consistentes en una base de dentadura acrílica, ganchos de hilo metálico forjado y piezas artificiales. Cuando se estima uso prolongaso, puede tomarse en consideración la estructura de aleación fundida de cromo y cobalto.

Una dentadura parcial removible infantil consta de las siguientes partes:

1. Base de dentadura
2. Ganchos de retención
3. Piezas artificiales

BASE DE DENTADURA:

Para las dentaduras parciales, la base se hace con resina acrílica, aunque a veces puede consistir en metal solo o metal y resina acrílica, y proporciona los medios para fijar los ganchos y las piezas artificiales. La base de la dentadura deberá ser ligera y poseer suficiente fuerza para cumplir con los requisitos funcionales. Cuando se utiliza resina acrílica sola, ésta deberá ser de dos a tres milímetros de espesor, para que estén bien engastadas las porciones de los ganchos que van en la base.

GANCHOS DE RETENCION:

Se utilizan los ganchos para proporcionar fijación-

adecuada o retención de la base de la dentadura; dan sostén a la pieza con la base y complementan el soporte que recibe de los tejidos blandos.

Los ganchos pueden ser fundidos o forjados, En las dentaduras parciales infantiles se utilizan generalmente ganchos de hilo metálico forjado; pueden construirse con alambre cilíndrico de .28 pulgada (.7 mm) de ancho, de acero inoxidable y generalmente intervienen en dos o más superficies externas de las piezas de sostén.

Pueden utilizarse diferentes tipos de ganchos para distintas ocasiones, algunos de los ganchos forjados utilizados comunmente en niños son: los ganchos Adams, los ganchos esféricos y los ganchos circulares. Los ganchos tipo Adams tienen muchas aplicaciones y se utilizan principalmente en piezas posteriores, como engancha las áreas mesiobucal y distobucal de los molares, puede utilizarse para obtener retención de los molares jóvenes permanentes que no han hecho erupción total. A veces, se utilizan descansos oclusales junto con ganchos de metal forjado o fundido, especificamente cuando se utilizan primeros molares permanentes como piezas de soporte en períodos prolongados.

PIEZAS ARTIFICIALES:

Para obtener las piezas artificiales, un método es utilizar impresiones de alginato con la ayuda de modelos de estudio de otros niños de aproximadamente la misma edad como moldes; en las impresiones se vierte una mezcla de resina acrílica de curación en frío y de tono adecuado, para lograr las piezas artificiales primarias requeridas.

A veces, podrá engastarse en la base de la dentadura parcial para segmentos posteriores superiores e inferiores

la mitad oclusal de coronas preformadas de acero inoxidable - como substitutos adecuados de piezas artificiales.

D) CONSTRUCCION DE DENTADURAS PARCIALES REMOVIBLES INFANTI - LES:

Elección de portaimpresiones:

En el mercado existe variedad de portaimpresiones— en tamaños adecuados para niños. Después de seleccionar el - portaimpresiones adecuado, deberá recubrirse la extremidad — del borde con cera, este procedimiento proporciona cierto acojinamiento en la extremidad del borde, lo que dará comodidad- al paciente y ayudará a asegurar el material de impresión al- portaimpresiones.

Material de impresión:

El mejor material de impresión es el alginato; puede utilizarse el de endurecimiento normal o el de endureci — miento acelerado.

Manejo del reflejo nauseoso:

Generalmente se acostumbra al paciente pedir que se enjuague la boca con algún enjuagatorio bucal, para eliminar- cualquier cantidad de moco acumulado.

En niños de muy corta edad, se les pide que enjua - guen la boca con agua caliente, que contenga algún anestésico superficial con sabor antes del procedimiento de inserción, - pidiéndole que respire con rapidez o distrayendo su atención- de algún otro modo, hasta terminar la impresión.

Impresiones de los maxilares superior e inferior:

Para evitar molestias al paciente cuando se obtie - nen impresiones de los maxilares, se introduce el portaimpre-

siones en el plano oblicuo sagital y se asienta en posición - hasta arriba y hacia atras para que el exceso de material de- impresión fluya hacia adelante en vez de fluir hacia la gar - ganta del paciente.

Al terminar el procedimiento, deberán inspeccionar- se cuidadosamente las impresiones, deberá enjuagarse con cui- dado todo exceso de moco o de sangre antes de colocar mate -- rial a la impresión para obtener los modelos de trabajo.

Registro de mordida;

Es necesario un registro de mordida en relación cén trica para establecer la relación exacta entre los modelos su perior e inferior antes de montarlos sobre el articulador. Es to se logra pidiendo al paciente que cierre en oclusión cén - trica sobre una tablilla de cera, propia para registro de mor dida previamente recalentada y reblandecida.

Modelos de trabajo:

Deberá hacerse el modelo de trabajo con piedra arti ficial para que su superficie no sufra absorción por los com- ponentes metálicos de la dentadura parcial.

Consideraciones para dentaduras parciales superior e inferior:

1. En dentaduras parciales superiores, la base acrílica debe rá proporcionar recubrimiento palatino completo.

2. Si se utilizan rebordes labiales o bucales, deberán ser - relativamente cortos y de color de los tejidos blandos -- circundantes.

3. Si se utilizan ganchos en caninos primarios, éstos se re- tirarán en el momento adecuado para que los caninos emi - gren lateral y distalmente para acomodar los incisivos -- permanentes en erupción.

4. En dentaduras parciales removibles infantiles, en la mayoría de los casos serán adecuadas las bases acrílicas, aunque si se estima uso prolongado es aconsejable utilizar estructura metálica o barra lingual forjada; esta barra lingual deberá adaptarse a unos dos milímetros del tejido blando para adaptarse a los cambios en el arco dental por el desarrollo cuando las piezas siguientes hagan erupción.

5. Cuando sea necesario, deberán fabricarse las dentaduras antes de extraer las piezas, y deberá utilizarse como dentadura parcial y como mantenedor de espacio.

Para la construcción de este aparato, primero se toma una impresión con alginato de la arcada afectada y se corre en piedra artificial.

A continuación se fabrican ganchos tipo Adams en los segundos molares deciduos o en los primeros molares permanentes, éstos servirán para la retención de la placa parcial. También en el lugar donde se colocarán las piezas artificiales se construyen ganchos de retención simples, un gancho para cada pieza.

Una vez construidos todos los ganchos, éstos se colocan en su lugar definitivo en el modelo y se les coloca un punto de cera para fijarlos.

A continuación se coloca un separador para resina acrílica, éste debe cubrir toda la superficie que esta diseñada para el cuerpo del aparato.

Se empieza a colocar la resina acrílica de autopolimerización por goteo, primero se coloca el polvo y después el líquido hasta formar una capa de dos a tres milímetros aproximadamente de espesor.

Por último se recortan los excedentes de la capa de acrílico, se limpia y se pule.

E) COLOCACION DE DENTADURAS PARCIALES REMOVIBLES INFANTILES:

La colocación de la dentadura parcial debe ser un procedimiento fácil, es importante asegurarse de la colocación de los ganchos que darán retención a la placa. Una vez que el Cirujano Dentista haya colocado y ajustado la dentadura parcial, con la ayuda de instrumentos adecuados, deberá mostrar al paciente la manera correcta de colocarsela y extraerla. Para asegurarse de que el paciente es capaz de hacerlo solo, se le pedirá que se la coloque y la retire en presencia de sus padres.

F) VENTAJAS Y DESVENTAJAS:

VENTAJAS:

1. Las dentaduras parciales pueden quedarse en la boca del paciente con un mínimo de supervición.
2. Si se presentan problemas, el paciente o sus padres podrán siempre retirar la dentadura.
3. Los cuidados caseros de la dentadura y de las piezas restantes en la boca serán fácil de llevar a cabo.

DESVENTAJAS:

1. La falta de cooperación del paciente, si éste la rompe o la pierde o decide no llevarla.
2. La falta de cooperación del paciente y de sus padres pueden anular el valor del tratamiento.

G) INSTRUCCION A LOS PADRES Y AL PACIENTE:

1. Se instruye al paciente sobre como retirar su dentadura parcial en actividades atléticas. Se pide a los padres que faciliten al niño una pequeña caja de plástico para conservar el aparato en momentos como éste.

2. Deberá retirarse la dentadura parcial cada noche y conservarse en un vaso con agua. Deberá limpiarse y cepillarse la dentadura con pastas para este uso.

3. Se muestra a los padres las piezas de soporte y se les pide que las comprueben frecuentemente con tabletas colorantes reveladoras, para ayudar a eliminar e indentificar cualquier aposición de placa bacteriana.

4. Se informa al paciente y a los padres de manera apropiada, que abusos en la utilización de la placa parcial que lleven a su pérdida o fractura, darán como resultado la prolongación del tratamiento y costo adicional.

5. El odontólogo deberá proporcionar a los padres y al niño una copia escrita de las instrucciones sobre la utilización y cuidados en casa de la dentadura parcial.

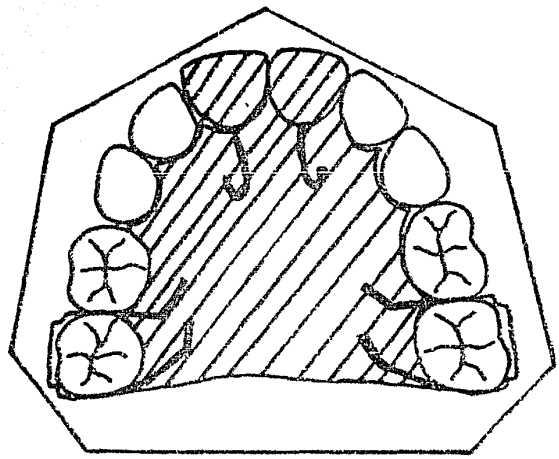

DENTADURA PARCIAL REMOVIBLE INFANTIL SUPERIOR

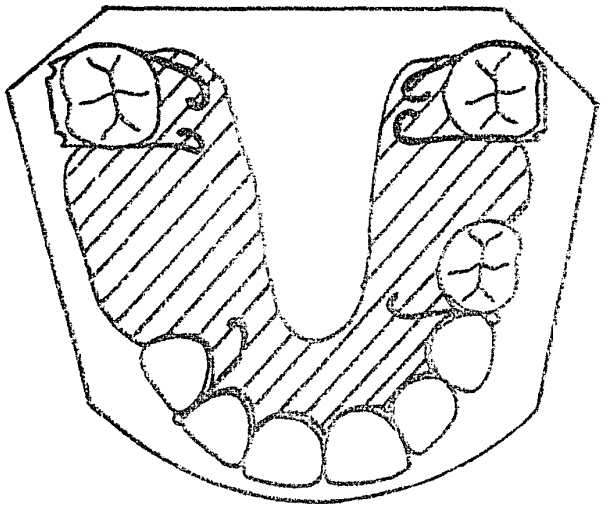

DENTADURA PARCIAL REMOVIBLE INFANTIL INFERIOR

CONCLUSIONES

A lo largo de este trabajo encontré que varios cambios estructurales y alteraciones o deformaciones en el arco dental son producidos por la pérdida temprana de dientes primarios. A su vez estas pérdidas pueden dar lugar a la formación de hábitos orales perjudiciales.

Respecto a los hábitos debemos tener en consideración que éstos pueden ser el resultado de alteraciones psicológicas en los niños o ser consecuencia de diversos estímulos apropiados que, al experimentarlos frecuentemente se convierten en formas metódicas de actuar donde interviene la mente y el cuerpo.

Siendo lo anterior importante, es necesario que el Cirujano Dentista conozca debidamente la etiología de la gran cantidad de padecimientos que como consecuencia directa tienen la pérdida dental y los hábitos orales. El odontólogo debe determinar en cualquier caso las medidas preventivas necesarias y no es indispensable la intervención de especialistas.

Cuando se han diagnosticado pequeñas maloclusiones es necesario un buen conocimiento de la fisiología de la erupción dental para resolver estos padecimientos y evitar a la vez mayores daños. Debemos diferenciar a los pacientes con maloclusiones severas, éstos serán encausados al Ortodoncista, ya que él ofrecerá un tratamiento adecuado. Debemos colaborar con ellos y nos limitaremos a no intervenir en el campo del especialista.

Durante el tratamiento preventivo en las pérdidas dentales, el uso de los mantenedores de espacio dependerá de la edad del paciente, de el lugar de la pérdida dental, del

estado de salud de los dientes restantes, del tipo de oclusión, de la cooperación del paciente y sus padres y también de la habilidad manual y las preferencias del Cirujano Dentista.

En algunos pacientes recuperar la estética es lo más importante, sobre todo en niños en que la pérdida de algunos dientes representa para ellos problemas psicológicos ya que estos se ven diferentes a los demás niños sanos.

Tratándose de los hábitos bucales, considero el más importante el de succión del pulgar o de cualquier otro dedo, ya que este hábito tiene como consecuencia maloclusiones severas y dependiendo de la forma en que el niño se lleve el dedo a la boca serán las alteraciones en el arco dental.

Este hábito es consecuencia lógica a la falta de succionar el pezón o el biberón durante su alimentación. Ningún biberón podrá suplir el pecho materno, todas las madres deben hacer lo posible por amamantar a sus hijos, y si esto no es posible deberán alimentarlo con un biberón fisiológicamente diseñado que se asemeje en parte al pecho materno.

Al tratar de erradicar el hábito de succión del pulgar se debe tener en cuenta que el niño, si no coopera, después encontrará un substituto para el antiguo hábito que le cause tal vez la misma satisfacción.

Para un buen tratamiento de los hábitos es necesario conocer las causas que lo originaron y diferenciar unos de otros; algunos hábitos se tratarán en colaboración con un médico, por ejemplo el hábito de respirar por la boca, en éste caso se consultará con un Otorrinolaringólogo. En otros casos se buscará la ayuda de un psiquiatra.

Espero que este trabajo aumente la importancia que-

para nosostros tiene el diagnosticar oportunamente las malformaciones en el arco dental y durante el tratamiento encausar-éste hacia la prevención, sobre todo prevenir futuros padecimientos que van a repercutir en la integridad del paciente.

BIBLIOGRAFIA

1. ODONTOLOGIA PEDIATRICA
Finn, Sidney Bernard
Nueva Editorial Interamericana, 1976.

2. ODONTOLOGIA INFANTIL E HIGIENE ODONTOLOGICA
Floyde Eddy, Hogeboom
México, U.T.E.H.A., 1968.

3. ORTODONCIA
Graber, Touro M.
Editorial Interamericana, 1974.

4. ORTODONCIA
Mayoral, José
Barcelona, Labor, 1969.

5. ODONTOLOGIA PEDIATRICA
Mink, John R.
Clínicas Odontológicas de Norteamérica, Enero 1973.

6. TRATADO DE ORTODONCIA
Moyers, Robert E.
Segunda edición

7. HISTOLOGIA Y EMBRIOLOGIA BUCALES
Orban, Balint Joseph
Editorial Interamericana, 1975.

8. TRATADO DE ANATOMIA HUMANA
Quiroz Gutiérrez, Fernando
Editorial Porrúa, S.A. 1965.

9. MANUAL DE PSIQUIATRIA
Solomon Philip
Patch, Vernon D.
El Manual Moderno, S.A. 1972.

Esta tesis se imprimió en
los talleres de
IMPRENTA Y OFFSET
Bolivia 7 "A" y 13 "C"
Tel. 5-42-07-25