CLASIFICACION ANATOMO-CLINICA

DE LA

TUBERCULOSIS PLEURO-PULMONAR

BIBLIOTECA DE LA UNIVERSIDAD NACIONAL DE MEXICO
MEDICINA

TESIS

QUE PARA SU EXAMEN
GENERAL DE MEDICINA,
CIRUGIA Y PARTOS, PRESENTA:

DIEGO ONTIVEROS CHAVEZ

UNIVERSIDAD NACIONAL AUTÓNOMA DE MÉXICO
FACULTAD DE MEDICINA
MEXICO
MCMXXXIII

Universidad Nacional Autónoma de México
UNAM
Biblioteca Central
Dirección General de Bibliotecas de la UNAM

UNAM – Dirección General de Bibliotecas
Tesis Digitales
Restricciones de uso

DERECHOS RESERVADOS ©
PROHIBIDA SU REPRODUCCIÓN TOTAL O PARCIAL

Todo el material contenido en esta tesis esta protegido por la Ley Federal del Derecho de Autor (LFDA) de los Estados Unidos Mexicanos (México).

El uso de imágenes, fragmentos de videos, y demás material que sea objeto de protección de los derechos de autor, será exclusivamente para fines educativos e informativos y deberá citar la fuente donde la obtuvo mencionando el autor o autores. Cualquier uso distinto como el lucro, reproducción, edición o modificación, será perseguido y sancionado por el respectivo titular de los Derechos de Autor.

DIEGO ONTIVEROS CHAVEZ

BIBLIOTECA DE LA FACULTAD DE MEDICINA

Clasificación Anatomo-Clínica de la Tuberculosis Pleuro-Pulmonar

TESIS

MCMXXXIII

A mi padre
Sr. don Francisco Ontiveros Nájera,
con cariño, agradecimiento y respeto.

A mi idolatrada madre
Sra. Natalia Chávez de Ontiveros,
con todo mi amor y veneración.

A mi tía la
Srita. Josefa Ontiveros Nájera
con todo mi cariño.

A mis hermanos
Federico, Josefina y Aurora.

Al Sr. Angel Cerda y familia
con mi sincera estimación.

A mi Escuela.
A todos mis maestros
con gratitud y reconocimiento.

Al Dispensario Central Antituberculoso.
A mis maestros los Sres.:

Dr. José Torres Torija.
Dr. Alejandro S. Zerges.
Dr. Salvador García Téllez.
Dr. Ismael Cosío Villegas.
Dr. Leopoldo Salazar Viniegra.

con el sincero afecto de quien supo aprovechar sus enseñanzas.

SEÑORES JURADOS:

La práctica de la Tisiología en México va aumentando día a día debido al esfuerzo de eminentes médicos jóvenes, que han llegado a dominar completamente esta rama de la medicina, que hasta hace pocos años se la relegaba a un plano secundario, dándole muy poca importancia.

Toca ahora a los que han sido practicantes de los Dispensarios Antituberculosos, aportar su contribución, aunque modesta y no plasmada del todo, al estudio de esta enfermedad, bastante extendida en nuestro país. De acuerdo con lo anterior me propuse desarrollar el tema que ahora presento, como fruto de mi experiencia en la rama, que aunque corta, es experiencia de todas maneras.

En tres años de trabajo diario en el Dispensario Central Antituberculoso, tuve oportunidad de estudiar muchos enfermos de Tuberculosis pulmonar, con ayuda de los medios de que dispone dicho establecimiento. Debido a esto, he podido seguir paso a paso cada una de las fases evolutivas del padecimiento y de igual manera, la acción de la Terapéutica médica y de los distintos medios de Colapsoterapia.

Mi propósito, al desarrollar este punto, nació al darme cuenta que ante un caso de Tuberculosis Pulmonar, se le clasificaba de una manera distinta por cada médico, inspirado por la escuela que sobre el particular conociera.

Por lo tanto, estudié y comparé las clasificaciones de distintos autores, que para llegar a ellas, se han colocado desde varios puntos de vista, como son las de Bard, León Bernard, Bezacon, Jaquerod, Burnand, etc., entre los franceses; las de Deycke, Bacmeister, Ranke, etc., entre los alemanes. Todas estas clasificaciones son obscuras en algunos puntos, prolijas en otros, haciéndolas difíciles en su aplicación a la práctica diaria.

Del estudio comparativo y analítico de las clasificaciones

europeas y de lo que he tenido oportunidad de observar en mi práctica, he obtenido el cuadro de clasificación anatomo-clínica que presento.

No tengo la pretensión de presentar un trabajo original, puesto que está elaborado con hechos conocidos, peros sí con la tendencia y el deseo, de unificar un poco el criterio sobre este particular.

Tengo la creencia de que todo trabajo de esta índole debe revelar hasta donde sea posible, la personalidad del que lo presenta, más aún, que los hechos que relate los haya vivido en la clínica diaria. Claro está, y huelga decirlo, que no escribirá un volumen como un autor consumado, pero si un artículo corto en que resuma su práctica, tomada de los seres que sufren, para así contribuir a la ciencia médica con su grano de arena, que aunque pequeño, es muy valioso.

CONTENIDO

Preliminar.
Anatomía Patológica.

CAPITULO I.

Formas Granúlicas.
I.—Granúlia Generalizada.
II.—Granúlia Pulmonar.

CAPITULO II.

Formas Caseosas (simples o ulcerosas).
I.—Nodular—Neumónica.
II.—Lobo-Neumónica.
III.—Bronco-Neumónica.

CAPITULO III.

Formas fibrosas.
I.—Defensiva o Cicatricial.
II.—Invasora.

CAPITULO IV.

Pleuresías Tuberculosas.
I.—Secas.
II.—Con derrame.

CAPITULO V.

Adenopatia Tráqueo-Brónquica Tuberculosa.

ANATOMIA PATOLOGICA.

No entraré en detalles prolijos de Anatomía Patológica, enunciaré únicamente algunos datos, los más salientes, para explicar la sintomatología e interpretar correctamente las imágenes radiológicas de cada una de las formas clínicas que describiré más adelante.

1o.—**Formas granúlicas.**—Conocido es de todos el elemento primordial de las lesiones bacilares, el **folículo tuberculoso.** La agrupación de folículos constituye la **granulación,** elemento basal de las formas que describo, bajo dos aspectos, la Granulia Generalizada y la Granulia Pulmonar.

En estas formas la vía seguida por el Bacilo de Koch es la hematógena, esto nos explica por qué las lesiones están repartidas, en toda la economía, en el primer caso y en el pulmón, en el segundo.

Se aceptan en la actualidad, para la formación de la granulia, que debe existir un foco tuberculoso previo, que destruya las túnicas de los vasos sanguíneos, fraguándose paso hasta su cavidad y una vez en ésta, la corriente sanguínea transporta el material infectante.

El mecanismo que determina la repartición de las granulaciones es distinto para cada forma.

Para la primera, la generalizada, el foco previo está localizado al pulmón o a los ganglios mediastinales, que se abre en una vena pulmonar, vaciando su contenido infectante, el que sigue hasta las cavidades izquierdas del corazón y es generalizado por vía arterial general. Este mecanismo explica la enorme cantidad de lesiones granúlicas en el bazo, el hígado, los riñones, la retina, el cuerpo tiroides, la médula osea, el corazón, etc.

En la forma predominantemente pulmonar, la vía seguida es a través de una vena de la circulación general, o por vía linfática, llegando en los dos casos, hasta el colector general venoso

superior que vierte su contenido en las cavidades derechas, siendo lanzado por conducto de la pequeña circulación a la red pulmonar, localizándose aquí preferentemente las lesiones.

Macroscópicamente las granulaciones aparecen en un corte pulmonar, bajo el aspecto de corpúsculos de color gris-blanquecinos, sembrados caprichosamente. Los caracteres microscópicos son los correspondientes a la fijación del bacilo tuberculoso llevado por vía hemática, determinando la formación de un tubérculo folicular. Las granulaciones en un principio se localizan en el tejido de sostén conjuntivo-vascular y cerca de un vaso sanguíneo. El tubérculo folicular pronto se caseifica en su centro y secundariamente, este producto de desintegración del tejido pulmonar, puede determinar embolias bronquicas caseosas.

Por último, cabe hacer una distinción en este mismo orden de ideas, entre la granulia y la septicemia tuberculosa, descrita por Landouzy en el año de 1882. Con respecto a las granulias, las lesiones son las ya descritas así como su localización. La tifo-bacilosis, nombre elegido por la Landouzy para la septicemia tuberculosa, con el que se recuerda el cuadro general de la fiebre tifoidea y su naturaleza bacilar, se diferencia de la forma que nos ocupa, por la ausencia de lesiones granúlicas y por la presencia de la bacilemia como lo han demostrado estudios posteriores sobre el particular.

2o.—**Formas caseosas.**—La lesión que caracteriza estas formas es una alveolitis tuberculosa.

Los focos neumónicos no tienen siempre el mismo aspecto macroscópico, sino variable en relación con el grado de evolución lesional.

En una primera etapa, el foco aparece de un color rojo-obscuro, liso al corte, no flota en el agua pero sobre-nada y es consistente.

En la etapa siguiente, el tinte se torna en gris-rosado, al corte no rezuma, de aspecto granuloso, es muy compacto y colocado en el agua va al fondo.

Por último, los focos se presentan bajo el aspecto de masas de color blanco-amarillento, algunas veces con estrías negruzcas, que le dan semejanza a la superficie que presenta un corte de queso de Roquefort, de aquí su nombre, que va al fondo, colocado en el agua.

Estas tres etapas se suceden una a otra, de una manera progresiva, sin saltos, y representan grados diversos de alveolítis que es posible ver a la vez en un corte de pulmón con focos en distintos tiempos de evolución y en ocasiones, en un mismo foco.

La primera etapa corresponde al grado que se ha denominado

Esplenización Pulmonar, la segunda a la Hepatización y la tercera a la Caseificación.

Bajo estos lineamientos generales anatomo-patológicos la alveolitis puede ser nodular cuando hay la confluencia de varios tubérculos constituyendo la forma **Nódular-Neumónica.** Si hay la agrupación de muchas nódulos a tal grado de llegar a ocupar todo o gran parte de un Lobo se tratará de una forma **Lobo-Neumónica.** Por último, cuando el foco de alveolitis se acompaña de bronquiolitis concomitante, constituyendo un todo, es decir focos bronquio-alveolares se obtendrá el último grupo de las formas caseosas, la **Bronco-Neumónica.**

Las formas caseosas pueden ser simples, hecho poco frecuente, o ulcerosas que es lo habitual, siguiendo la evolución anotada, por ende con tendencia necrotizante.

En las formas nodulares, el tejido caseificado es expulsado al exterior por vía bronquio-traqueal dejando una pequeña ulceración cavernular. La confluencia de una agrupación cavernular da origen a cavernas tabicadas; cuando desaparecen los tabicamientos, se forma un ulcerción de tamaño variable, en relación con el número de núdulos destruídos y su agrupación. Este hecho sucede con bastante rapidez, en muy corto tiempo, es lo que los autores franceses han denominado **"el infiltrado precoz"**, que en la clasificación presente corresponde a la forma Nodular-Neumónica.

Igual proceso siguen las formas Lobo-Neumónica y Bronco-Neumónica para llegar hasta la ulceración.

3o.—**Formas fibrosas.**—La primera de estas formas la constituye el grupo que denomino **Defensiva o Cicatricial,** siempre secundaria a cualquiera de las formas antes enunciadas, estando este concepto fundado en la Ley de Patología General que enuncia: En todo proceso inflamatoria crónico hay dos hechos antagónicos, uno destructivo y otro defensivo. Este último, como su nombre indica, tiende a circunscribir al primero, oponiéndole resistencia a su progresión, lo que constituye un medio de defensa natural.

Esto que sucede en cualquier proceso lesional crónico, ocurre en las lesiones tuberculosas del pulmón, de aquí que al decir **Tuberculosis Pulmonar Fibro-Caseosa,** a mi juicio, es no decir nada, ya que hay 2 procesos anatomo-patológicos antagónicos uno destructivo la caseificación y otro defensivo la fibrosis, ambos existentes en todas las formas de tuberculosis crónicas. Debido a esto opino, entiéndase bien, que debe especificarse únicamente el proceso dominante sea caseoso o fibroso. Haciéndolo

de esta manera se circunscribe el estado lesional que guarda un pulmón dado, hecho muy importante por que en él se inspira la terapéutica que se aplicará a cada caso especial por una parte, y por otra, se rompe con un término vago y confuso, ya que como he expuesto todas las lesiones tuberculsas crónicas pueden ser reducidas a la llamada forma fibro-caseosa. Si a esto se agrega que tenemos tendencia, por la influencia libresca francesa, a reducir todas las formas a una únicamente, queda explicado por qué he intentado acabar en la clasificación que presento con dicho término. Si a mayor abundamiento agrego lo que dice Burnand al hacer la exposición de la tuberculosis fibro-caseosa, con respecto a la cual se expresa diciendo: **"que está caracterizada por lesiones de tipos anatómicos múltiples etc.,"** basta para justificar mi opinión.

Forma Fibrosa Invasora.—En este grupo entran las tuberculosis pulmonares primitivamente fibrosas o secundarias a procesos de ataque discretos, en suma, todos aquellos casos descubiertos bajo el control de los rayos X, denominados por los autores de distintas maneras: **"Tramitis"** por Bezancon, **"Estados-secuelas"** por León Bernard, etc.

La fibrosis está caracterizada por la neoformación de tejido de cicatriz alrededor de las lesiones, cuyos caracteres anatomopatológicos macro y microscópicos, es de todos conocido.

La serosa visceral y parietal lejos está de permanecer reractaria a las lesiones pulmonares, muy por el contrario, de una manera concomitante reacciona bajo el mismo proceso inflamatorio, determinando con esto la frecuencia de pleuresías secas en la generalidad de los casos, o con derrame y lo que es más frecuente aún todavía, la presencia de adherencias que van desde las bridas delgadas hasta el proceso sinfisógeno localizado o generalizado.

Lo dicho en los párrafos que anteceden es concomitante, repito, con lesiones del pulmón; pero hay otras ocasiones en que la pleura se inflama al parecer primitivamente, tratándse de pleuresías secas o con derrame de distinta naturaleza, constituyendo esto el Capítulo Cuarto de la clasificación.

El Capítulo Quinto estudia la Adenopatía Tráqueo-Brónquica de orden fímico.

Estos dos últimos capítulos los enuncio únicamente sin describirlos, puesto que sobre esto no hay diversidad de criterios en lo fundamental, no así en lo que se relaciona con las lesiones pulmonares específicas, a las que destino el presente estudio.

CAPITULO I.

FORMAS GRANULICAS.

Del estudio anatomo-patológico, del mecanismo de producción de este tipo de lesiones, que es semejante para las dos formas, se desprende que la sintomatología tenga mucho de común, y así sucede en realidad, prestándose a una descripción de conjunto, anotando las diferencias entre ellas.

Fácil es darse cuenta que su aparición sea brusca, sin embargo hay ocasiones en que se presenta un cuadro prodrómico revelador constituído por enflaquecimiento, astenia, escalofríos, fiebre remitente, sudores nocturnos, inapetencia, etc., en otras ocasiones se trata de enfermos que tienen ya lesiones tuberculosas conocidas, así sean pulmonares, ganglionares, oseas, etc. Por último puede tratarse de focos latentes, por lo tanto insospechados, que se despiertan después de un padeciminto agudo como lo son las fiebres eruptivas, la tosferina, la gripe, el paludismo, etc.

I.—En la forma **Granúlica generalizada** el cuadro sintomático dominante es en términos generales el de un padecimiento grave, que llega a tener mucho de semejante a la sintomatología del tifus abdominal. Por esto no es nada raro que se cometan equivocaciones, por lo demás lamentables, con dicho padecimiento. En estos enfermos la espectoración es muy rara. En los niños, un gran número de veces, las manifestaciones clínicas corresponden a las de la meningitis.

II.—La forma **Granúlica pulmonar** presenta la sintomatología general común con la anterior y manifestaciones dominantes por parte del aparato respiratorio. Su principio brusco, evolución rápida y de gravedad, como en la forma anterior. En esta forma hay tos desde el principio, que se acompaña de espectoración mucosa al principio, muco-purulenta después y en ocasiones hemóptica que al estudio baciloscópico revela escasez de bacilos

tuberculosos. Pronto aparece disnea, que desde el principio es intensa lo que le ha valido el nombre de **"sofocante"** a esta forma; igualmente se presenta cianosis, fenómeno estrechamente ligado a la disnea, ligera en un principio, que se va acentuando progresivamente a medida que transcurre el tiempo, teniendo mucha semejanza a la disnea de los cardiacos descompasados.

La exploración física del tórax nos permite obtener los datos siguientes: disminución de la tonalidad pulmonar sin poder limitar zonas, las bases son hipersonoras hecho que traduce el enfisema agudo que acompaña a la bronquiolitis concomitante.

La auscultación revela una disminución acentuada del murmullo vesicular. Se escuchan estertores bulosos consonantes en todo el pecho, sibilancias aisladas, fenómenos anormales, que tienen como particularidad, el de ser cambiantes constantemente; de aquí que lo que era auscultable en una región deja de serlo al volverla a explorar, en la misma sesión.

El **diagnóstico clínico** de estas formas, que en la generalidad de los casos son de evolución aguda y gravedad manifiesta, es muy difícil puesto que hay, como he indicado, una serie de padecimientos con semblanza clínica semejante, capaces de inducir a error, tales como la fiebre tifoidea, las septicemias, la meningitis en los niños, la bronquitis capilar, etc.

El diagnóstico puede hacerse con seguridad, para la granulia generalizada, practicando un examen de fondo de ojo, localizando e identificando los **"tubérculos coroideos"**. En las formas en las que se presenta un cuadro sintomatológico meníngeo, practicar la punción lumbar, hacer un estudio microscópico, siembras, e inoculaciones a los animales de laboratorio, con el producto de centrifugación. Medios por los cuales se llegará a determinar el agente casual. Cuando se sospeche una forma predominante pulmonar se practicará un estudio radiográfico que permita hacer el diagnóstico de una manera segura.

En estos casos, se pesentan en los dos campos pulmonares una gran cantidad de pequeñas sombras del tamaño de un grano de mijo, de forma circular y de contornos difusos. Estas sombras se encuentran diseminadas en toda la extensión de ambos campos; la superposición en un plano de una gran cantidad de sombras pequeñas, dan origen a sombras más grandes que presentan en su superficie zonas de claridad que alternan con otras de mayor opacidad, encuadradas por contornos policíclicos y difusos. Los franceses denominan a esta forma **"miliar generalizada"**. (Figs 1.)

Valiéndose de los medios enunciados se llegará a un diagnóstico exacto, del que se desprenderá el pronóstico.

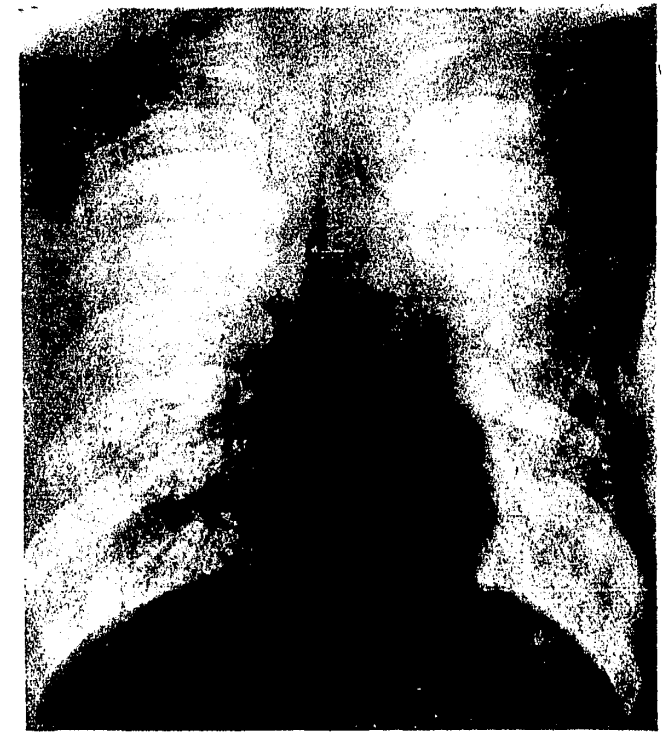

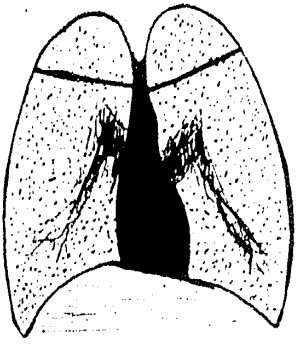

Figs 1.—**Forma granúlica pulmonar.** Se advierte una disminución general de transparencia en los dos campos y una gran cantidad de paqueñas sombras aisladas unas y confluentes otras. Hilios ligeramente cargados.

En cuanto al pronóstico diré que la rapidez de invación y la gran cantidad de lesiones, coloca a las formas Granúlicas dentro de los padecimientos agudos y de una gravedad tal, que los enfermos corren hacia la muerte de una manera casi fatal.

Digo casi fatal, porque Burnand y Sayé, han descrito granúlias de evolución crónica, que han llegado a la curación. Blaine ha publicado casos de granúlia pulmonar, que como en el caso anterior, han curado; Middleton ha llegado a las mismas conclusiones de los autores anotados, presentando algunos casos de granúlias pulmonares cicatrizadas.

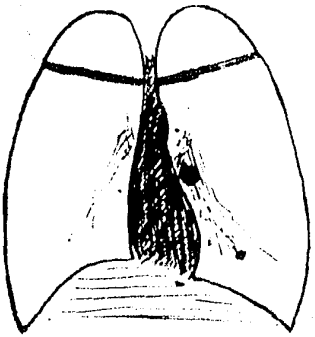

Figs. 2.—Complejo de Ranke cicatrizado. El foco que correspondió al parenquima pulmonar y el foco de adenopatia satélite mediastinal, se encuentran calcificados. Las dos sombras están unidas por trozos gruesos que corresponden al proceso escleroso cicatricial. (Tamaño natural).

CAPITULO II.

FORMAS CASEOSAS

I.—**Forma nodular-neumónica.**—Una vez presente el bacilo en el aparato respiratorio del niño virgen, se presenta la llamada primoinfección, traducida por el **chancro de inoculación**, que no es otra cosa sino un nódulo neumónico en el seno del parenquima, localizado a las bases principalmente, con su reacción linfática y ganglionar satélite mediastinal correspondiente; que tiene una traducción radiológica perfectamente descrita por Ranke quien le ha denominado "**complejo primario.**"

Este complejo está en algunos sujetos adultos, que han resistido y vencido esta primera infección tuberculosa, bajo el aspecto de sombras correspondientes a calcificaciones; tanto el foco pulmonar, como el ganglio o ganglios satélites hiliares, unidos por un haz fibroso traducción de vasos linfáticos obliterados y esclerosados. (Figs 2.)

Esta lucha del niño a la primo-infección determina un estado especial denominado "**alérgico**". Pero si al llegar a la juventud o a la edad adulta, bajo causas **anergizantes** varias y la inhalación masiva de bacilos, se determina en él una sobre-infección y el estallido de una tuberculosis pulmonar, cuya evolución y gravedad depende del estado de "**anérgia**" en que se encuentre.

Los datos clínicos en un enfermo atacado de una tuberculosis pulmonar nodular-neumónica o incipiente presenta los caracteres siguientes.

Trátase de enfermos en quienes por una anamnesis cuidadosa se llega a determinar un cuadro clínico sobre el que insiste, y con muy justificadas razones, el Prof. Sergent. Se trata del enflaquecimiento, anorexia, astenia; fiebre que va desde la febrícula hasta la fiebre remitente de grandes remisiones, que se presenta después de las comidas, de los esfuerzos corporales, etc.; sudores nocturnos y profusos, y se establecen posteriormente

dolores tóraco-braquiales; entra en juego la tos, primero seca y después húmeda, con espectoración mucosa, haciéndose mucopurulenta y en ocasiones hemoptóica. Junto con la tos aparece disnea ostensible para el enfermo y determinada por los esfuerzos. En las mujeres aparecen manifstaciones de clorosis como son la palidez, astenia,, hipomenorrea, dismenorrea dolorosa, amenorrea, palpitaciones, bochornos, etc., todo este cortejo de síntomas en ocasiones imprecisos obligan a los enfermos a presentarse al médico y éste al estudiarlos encuentra por su interrogatorio los datos anotados anteriormente, o bien, asiste a la apertura de un cuadro sintomático en el que se ha desencadenado como primera manifestación una hemoptisis, sin que hasta entonces hubiese aparecido algo anormal. Al pasar a su exploración física se obtienen datos muy interesantes que nos orientan hacia el diagnóstico.

Son individuos enflaquecidos, pálidos casi siempre, con mucosas igualmente pálidas, con carjes dentaria los más. El dato de la anisocoria presente en las lesiones apicales, no lo he encontrado yo en los enfermos que he estudiado.

El cuello presenta sus huecos hundidos, pudiendo o no existir tiro inspiratorio en alguno de ellos. Es posible apreciar las cadenas ganglionares aumentadas de tamaño.

La percusión revela en ocasiones cambios de sonoridad en alguno de los vértices que se hacen mates y aun oscuros. Las vibracions vocales se encuentran ligeramente aumentadas en las zonas mates.

La auscultación nos permite encontrar modificaciones en el murmullo vesicular, que se hace débil, o bien rudo en la inspiración y fuerte o débil, con expiración algunas veces prolongada, otras corta y en ocasiones, aunque raras, casi abolida. Estos son datos sobre los que Grancher insistió mucho llamándoles "**respiraciones anómalas**" y que para él indicaban signos ciertos de tuberculosis pulmonar incipiente. Pero es el caso, que estas manifestaciones pueden presentarse en otras enfermedades y en las insuficiencias respiratorias de orden naso-faríngeo como he tenido oportunidad de comprobarlo.

Como fenómenos agregados es posible escuchar estertores bulosos consonantes de pequeñas bulas, y sibilancias.

Como se ve por los datos expuestos, el diagnóstico clínico de esta forma incipiente es muy escabroso y difícil, porque la sintomatología presentada no es exclusiva a la tuberculosis, sino que pueden darla otros padecimientos, de aquí que se requiera el conjunto de otros medios para llegar a un diagnóstico exacto.

Entra en juego otro medio de un valor incalculable en el

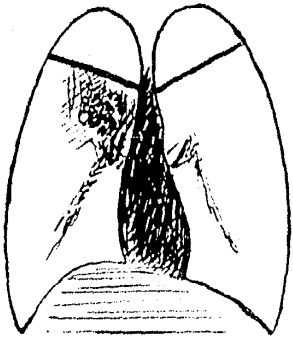

Figs. 3.—**Forma Nodular-neumónica ulcerosa.** El clisé, que corresponde a la región intercleido-hiliar derecha, presenta sombras del tamaño de un guisante, con límites poco precisos. Entre las sombras se encuentran espacios claros que se interpretan como cavérnulas. (Tamaño Natural)

diagnóstico de la tuberculosis incipiente, que es la radiología. Deberá practicarse un estudio fluoroscópico y otro radiográfico para que sea de una real utilidad.

Frente a una imagen radioscópica, estudiaremos el tórax en conjunto de un rápido vistazo, en donde podremos observar la forma, la simetría, las sombras correspondientse al corazón y sus vasos, los hilios, el contorno diafragmático y por último, fijaremos nuestra atención en los campos pulmonares, siempre haciendo un estudio compartivo; al mismo tiempo nos daremos cuenta de la cinesia costal, diafragmática, del corazón, y su pedículo vascular. En la forma que nos ocupa y en la posición frontal, es posible en la generalidad de los casos, encontrar una disminución en la transparencia de uno de los vértices, lugar en el que es más frecuente la localización del proceso tuberculoso incipiente, invocando para la explicación de esta topografía, autores franceses y alemanes, mecanismos y condiciones anatomo- fisiológicas especiales de los vértices para ser atacados con predilección al resto del parenquima pulmonar. Pues bien, la disminución en la transparencia asociada al signo muy constante descubierto por Kreuzfuchs, no son de un valor decisivo, puesto que se encuentran en las insuficiencias respiratorias debidas a obstáculos puestos al paso del aire en las vías respiratorias superiores, a mala colocación del enfermo con respecto del ámpula, tensión exagerada de los músculos de las regiones escapulares, etc. Otras veces se encuntra una franca disminución en la transparencia colocada en la zona **"intercleido-iliar"**, de real significación para algunos tisiólogos franceses.

Hay ocasiones en que llegan a percibirse en la zona subapical, sombras del tamaño de un guisante, aislados o confluentes, que se presentan con mayor precisión en la radiografía; y corresponden a **nódulos tuberculosos** constituyendo lo que los autores franceses denominan **"infiltrado precoz"**, rápidamente necrotizante, como lo anoté en el capítulo de Anatomía-patológica. En los clichés radiográficos presenta los caracteres enunciados y se localiza de preferencia en la región intercleido-hiliar.

Además de la forma nodular pura, se encuentran otras imágenes consecutivas a la destrucción caseógena. En este orden de ideas, es posible descubrir al lado de las imágenes nodulares, las cavérnulas, que por su confluencia toman un aspecto espongioide, también denominado en nido de abejas; otras veces se sorprende el proceso cuando ha llegado hasta la ulceración de primer grado. En ocasiones en un mismo cliché pueden estudiarse estos distintos aspectos. (Fig. 3).

Tiene real valor, la presencia de esas sombras radiológicas

o el obscurecimiento evidente de uno de los vértices; si se asocia esta imagen al estudio clínico, el problema diagnóstico se resuelve en favor de una tuberculosis incipiente y evolutiva. Hay que hacer notar que algunas veces, muy raras por cierto, se obtienen datos radiológicos negativos sin que por este hecho deje de tratarse de un proceso tuberculoso inicial.

Para completar el diagnóstico se hará la toma de la temperatura con toda regularidad y de una manera cuidadosa cada dos horas, antes y después de los alimentos o el ejercicio. Si se observa aumento de temperatura que pase de medio grado después de aquéllos es ya un dato sospechoso que asociado a la clínica y la radiología orientará en el sentido de evolutividad.

Se practicará el análisis microscópico del esputo, previa administración de medicamentos espectorantes, investigando la presencia del bacilo de Koch y las fibras elásticas que indican el agente causal y el proceso destructivo pulmonar determinado por aquél. Se practicará la **reacción de Besredka** o llamada también **de fijación del complemento tuberculoso**, que tiene valor en tres circunstancias, y en orden de importancia son: cuando el enfermo no ha sido tratado con productos a base de tuberculina o productos derivados; cuando las reacciones serológicas, en cuanto a Lues, son negativas, y por último cuando el enfermo no ha sido ni es palúdico.

Se han empleado además con fin diagnóstico, las distintas reacciones a la tuberculina.

Por todo lo anteriormente expuesto se desprende la dificultad que entraña el diagnóstico clínico de la forma **Nodular-neumónica** o incipiente y la ventaja que se obtiene al hacer un diagnóstico a tiempo, con ayuda de todos los medios de exploración, dando a cada uno de ellos el alcance que le corresponde, cosa que no puede lograrse sino como dice Bacmeister: **"con la posesión del dominio completo de los métodos de observación y la exacta noción de los síntomas clínicos."**

II.—**Forma lobo-neumónica.** El segundo subgrupo de las formas caseosas corresponde a la forma lobo-neumónica. Esta forma anatomo-clínica aparece como una consecuencia de la anterior, por su propagación a territorios vecinos, llegando a invadir todo un lobo-pulmonar.

En ocasiones su principio clínico es brusco, presentando todo el cuadro de la neumonía lobar fibronosa genuina, haciendo que los clínicos incurran en un error diagnóstico, pues tal es la semejanza de ambas formas en su principio; nacen las dudas cuando se prolonga más allá del tiempo en que una neumonía genuina se resuelve, y muchas veces ya a estas alturas es posible

o el obscurecimiento evidente de uno de los vértices; si se asocia esta imagen al estudio clínico, el problema diagnóstico se resuelve en favor de una tuberculosis incipiente y evolutiva. Hay que hacer notar que algunas veces, muy raras por cierto, se obtienen datos radiológicos negativos sin que por este hecho deje de tratarse de un proceso tuberculoso inicial.

Para completar el diagnóstico se hará la toma de la temperatura con toda regularidad y de una manera cuidadosa cada dos horas, antes y después de los alimentos o el ejercicio. Si se observa aumento de temperatura que pase de medio grado después de aquéllos es ya un dato sospechoso que asociado a la clínica y la radiología orientará en el sentido de evolutividad.

Se practicará el análisis microscópico del esputo, previa administración de medicamentos espectorantes, investigando la presencia del bacilo de Koch y las fibras elásticas que indican el agente causal y el proceso destructivo pulmonar determinado por aquél. Se practicará la **reacción de Besredka** o llamada también **de fijación del complemento tuberculoso**, que tiene valor en tres circunstancias, y en orden de importancia son: cuando el enfermo no ha sido tratado con productos a base de tuberculina o productos derivados; cuando las reacciones serológicas, en cuanto a Lues, son negativas, y por último cuando el enfermo no ha sido ni es palúdico.

Se han empleado además con fin diagnóstico, las distintas reacciones a la tuberculina.

Por todo lo anteriormente expuesto se desprende la dificultad que entraña el diagnóstico clínico de la forma **Nodular-neumónica** o incipiente y la ventaja que se obtiene al hacer un diagnóstico a tiempo, con ayuda de todos los medios de exploración, dando a cada uno de ellos el alcance que le corresponde, cosa que no puede lograrse sino como dice Bacmeister: **"con la posesión del dominio completo de los métodos de observación y la exacta noción de los síntomas clínicos."**

II.—**Forma lobo-neumónica.** El segundo subgrupo de las formas caseosas corresponde a la forma lobo-neumónica. Esta forma anatomo-clínica aparece como una consecuencia de la anterior, por su propagación a territorios vecinos, llegando a invadir todo un lobo-pulmonar.

En ocasiones su principio clínico es brusco, presentando todo el cuadro de la neumonía lobar fibronosa genuina, haciendo que los clínicos incurran en un error diagnóstico, pues tal es la semejanza de ambas formas en su principio; nacen las dudas cuando se prolonga más allá del tiempo en que una neumonía genuina se resuelve, y muchas veces ya a estas alturas es posible

encontrar, debido al proceso caseógeno, desde el conglomerado cavernular de distintos tamaños, que ocupan gran parte o todo un lobo, hasta la gran espelunca resultante de la licuación de todo un lobo.

De aquí que en todos los casos de neumonía franca en individuos con antecedentes bacilares o que se sospechen, practicar la baciloscopía.

Hay otras ocasiones en que ésta forma de tuberculosis pulmonar presenta una evolución subaguda e francamente crónica y de diagnóstico clínico más fácil que la anterior.

Haré la descripción, un tanto detallada, de la forma más frecuentemente vista en los dispensarios.

Trátase de enfermos en quienes por el interrogatorio se descubre un padecimiento respiratorio con repercusión general. Traduciéndose lo primero por dolores torácicos dorsales muchas veces fijos y constantes, que aumentan con la tos y los movimientos respiratorios, hecho que nos orienta hacia el ataque contominante de la pleura.

Son tosedores crónicos, con tos húmeda y fácil, otras veces tos quintosa y emetizante; tos acompañada de espectoración mucopurulenta; en ocasiones amigdaliana, que más bien debiera denominársele amigdaliforme; frecuentemente es hemoptoica, pudiendo llegar a presentarse hemoptisis. Dentro del interrogatorio se encuentra un último síntoma la disnea, sujetiva, primero, posteriormente ésta se hace objetiva a los esfuerzos y la que es principalmente de tipo inspiratorio.

La sintomatología de repercusión general puede dividirse en dos grupos, siendo unas manifestaciones debidas a disfuncionamiento de otros aparatos y sistemas. Encontrando en el **digestivo** anorexia, dispepsia hipostenica en la mayoría de los casos, raras veces y de preferecencia en los jóvenes, hisperesténica; constipación que altrna con diarrea a la menor disgresión en el régimen alimenticio. En el aparato **circulatorio** se encuentra taquicardia y palpitaciones despertadas por el esfuerzo. Presentan en algunas ocasiones precordialgias pungitivas. En el aparato **urinario** hay oliguria moderada con orina concentrada, turbia y con sedimento abundante correspondiente a lo que Aschoff denomina **"calciuria"**, resultado de la desmineralización fundamentalmente cálcica. El sistema **nervioso** responde a la **impregnación** toxémica bajo la forma de insomnios, eretismo cerebral que alterna con períodos de depresión, llegando a constituir el estado mental del tuberculoso, extraordinariamente interesante.

El segundo grupo de la sintomatología de repercusión está constituído por lo que acostumbramos llamar síntomas genera-

les, que son el enflaquecimiento, que se establece más o menos de prisa; escalofríos, síndrome febril remitente de grandes remisiones, matutinas que llega a tomar el aspecto de fiebre invertida en algunas ocasiones; sudores nocturnos y copiosos; por último astenia más o menos marcada.

Teniendo en cuenta todo el complejo sindromático enunciado, se aborda la exploración física del enfermo; pronto se comprueban algunos datos ya anotados tales como el enflaquecimiento, la palidez, la tos y sus caracteres, la espectoración, etc.

Son enfermos de cara pálida de una palidez sucia y mate, en suma, la facies del infectado crónico, con desarrollo abundante de cejas y pestañas, ojos brillantes de mirada interesante. Mucosas pálidas, con caries dentaria, el cuello enflaquecido con o sin tiro inspiratorio en sus huecos. La palpación permite obtener vibraciones vocales aumentadas en una o varias zonas del tórax.

La percusión debe hacerse con todo cuidado, limitando hasta donde sea posible, las regiones submates o francamente mates relacionando sus límites con la topografía cisural.

La auscultación nos revela al nivel de la zona mate encontrada, la mayor parte de las veces, inspiración ruda y rasposa, otras veces con el carácter de soplo bronquial; la expiración es prolongada y soplante siendo posible escuchar un soplo francamente cavernoso.

Por último hay veces, aunque raras, en que hay silencio respiratorio. Además de estas modificaciones de los fenómenos audibles normales, se perciben estertores bulosos consonantes, crujidos y frotamientos pleurales en ocasiones; esto desde el punto de vista semiológico corresponde a los fenómenos de alveolitis exudativa y fenómenos contomitantes de reblandecimiento caseoso y por último a pleuresía seca.

Algunas veces, que son las más, se perciben estertores bulosos no consonantes, sibilancias, roncus y crujidos, indicando estos fenómenos audibles; la presencia de lesiones alveolares, bronquiolares y de bronquios medianos y gruesos, en suma todos los elementos de un lobo. Los frotamientos pleurales indican el ataque pleural contomitante y los crujidos el reblandecimiento caseoso.

Una de las regiones que no debe nunca dejar de auscultarse es la axiliar, por ser más frecuente a este nivel la percepción de todos los fenómenos antes expuestos, en tratándose de las formas de los lobos superiores y medio derecho. Se deberá ser muy cauto en la interpretación del complejo físico encontrado, pues como dice Burnand: **"en zonas en las que se ha encontrado un soplo cavernoso franco, con todos sus atributos, el estudio radio-**

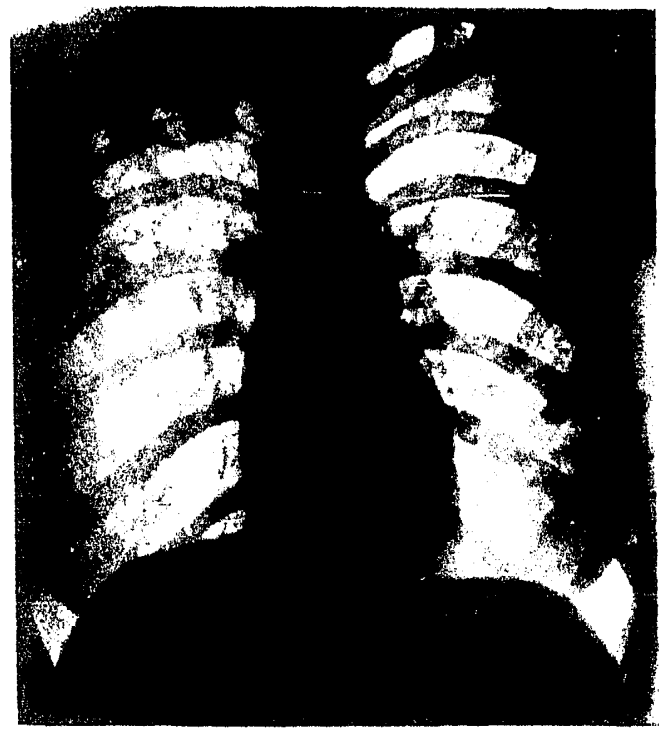

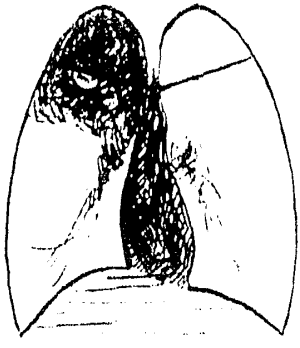

Figs. 4. **Forma Lobo-neumónica ulcerosa.** El lobo atacado es el superior derecho, en el que se advierte una disminución de transparencia bastante acentuada, en el seno de la cual se encuentra la imagen de una lesión ulcerosa sub-clavicular. El resto de los campos conserva su transparencia normal. Hilios aparentes con arborizaciones bronco-vasculares acentuadas.

lógico lo desmiente, sucediendo muchas veces lo contrario". De aquí que deba completarse el examen clínico, dándole todo el valor que le corresponde, con el estudio radiológico.

Este último, nos enseña el sitio, la extensión, la forma y el aspecto de las lesiones, únicamente por el contraste de sombras que nada nos dicen, de su estado de actividad; por eso es que a cada método de exploración se le debe dar el valor que le corresponde sin ir más allá de sus posibilidades, porque esto es salirse de la disciplina científica.

El aspecto fluoroscópico en la forma que me ocupa es en primer lugar, el predominio lesional a todo un lobo, sea de los superiores, uno o los dos; el medio derecho que le sigue y los inferiores en último lugar. Cuando se trata de alguno de los lobos superiores se advierte una gran disminución en la transparencia que ocupa casi o toda su extensión, constituída por sombras de contornos velados, del tamaño de un guisante en unos casos, sombras más grandes arredondadas y de contornos policíclicos, rodeadas de una zona velada en otros, que impide individualizar los focos caseosos.

Esto es en el caso en que no haya llegado a la ulceración, si ya la hay, se observa desde pequeños espacios claros redondos u ovalares y agrupados, cuando se trata de cavérnulas, hasta el contorno anular que rodea a una zona clara y de tamaño variable correspondiente a una caverna. Esta imagen fluoroscópica tiene los mismos caracteres pero con mayor precisión, en la radiografía. (Figs. 4.)

Si los caracteres son los mismos cuando se obtienen en la zona media derecha, limitada por arriba y por abajo por zonas claras se trata de una forma lobo-neumónica media derecha. Una cosa semejante puede decirse cuando se trata de los lobos cuadales. En algunas ocasiones el límite de separación entre un lobo sano y el enfermo, que corresponde a una cisura, es muy claro y da la impresión de estar cortado como a cuchillo, pareciendo como si la cisura fuese una barrera. Otras veces este límite de separación no es claro, sino borroso e invade regiones vecinas difundiéndose paulatinamente en ellas.

Cuando se trata de una imagen radiológica limitada a un lobo, en el que no hay zonas claras rodeadas por un contorno anular característico, se hablará de una forma **lobo-neumónica simple o no ulcerosa, siéndolo en caso contrario.**

La exploración por los métodos de laboratorio se reduce principalmente al examen bacilosćopico, que resultará positivo en la casi totalidad de los casos, con mayor o menor abundancia de bacilos por campo.

III.—**Forma Bronco-neumónica.** El tercer sub-grupo de las formas caseosas está constituído por la forma Anatomo-clínica, **bronco-neumónica o terminal.**

Esta forma se presenta en enfermos que han tenido alguna de las formas antedichas de tuberculosis pulmonar, que es lo habitual, o bien estalla aparentemente sin antecedente pulmonar ninguno. Cuando sucede lo primero es el último estadío de la enfermedad, puesto que se trata de enfermos en un estado de **anérgia completa**, que por los frecuentes accesos de tos, lanzan embolias de moco-pus, partículas caseosas altamente cargadas de bacilos, por vía bronquial hasta el parenquima pulmonar sano, localizándose de preferencia en las regiones medias y caudales de uno o de ambos pulmones, caso el último, que es el más frecuente.

En vista de esta circunstancia, es una forma que revela una agravación bastante temible de las dos anteriores, puesto que conduce a la muerte de una manera fatal y en corto plazo. Por consiguiente la sintomatología es semejante a la de las formas anteriores con la diferencia de ser más severa.

La tos se hace más frecuente, penosa en grado sumo, con mayor razón, cuando hay complicación laringea que es frecuente encontrarla, como he podido observarlo principalmente en sujetos jóvenes.

La espectoración es abundante y llega a ser hemoptóica, de aquí que a esta forma se le haya denominado "**tuberculosis pulmonar hemoptóica de Peter**". La disnea aumenta a un grado máximo hasta hacerse contínua. Los síntomas generales se marcan más, el enflaquecimiento llega a su máximo, la fiebre toma el aspecto de la héctica. Los sudores profusos se hacen muy abundantes, a tal grado de empapar materialmente la ropa de los enfermos. La astenia igualmente llega al acmé Por toda esta sintomatología, es fácil comprender por qué el enfermo se ve obligado a prmanecer en su lecho; con una anorexia casi invencible, y si a esto se agrega la disfagia dolorosa, por la lanringitis secundaria, se explica por qué el enfermo no se alimenta.

La evolución de esta forma es de algunos meses, acabando de esta manera la vida de los enfermos, por eso es que a esta forma se le ha llamado también, y con justa razón, "**tisis galopante**".

La exploración física pulmonar suministra datos muy interesantes. Además de los correspondientes a la lesión preexiste, sea nodular-neumónica, o lobo-neumónica, ulcerosas o no, el complejo que caracteriza a los focos bronco-neumónicos que, como ya lo enuncié se sitúan habitualmente de las regiones medias a las inferiores de ambos pulmones.

La percusión proporciona datos inciertos, en cuanto a limita-

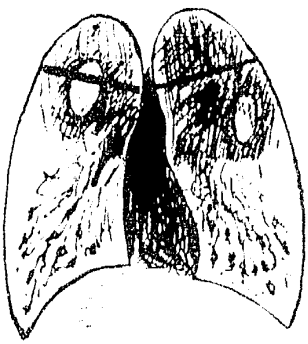

Fig. 6. Corresponde al mismo tipo que el de la figura 5 bis. Véase el texto.

ción de zonas, sin embargo, hay ocasiones en las que se encuentra franca disminución de la sonoridad pulmonar basal.

En último lugar la auscultación es la que muestra mayor número de detalles, pues descubre respiración ruda, a veces bronquial, y una gran cantidad de estertores **bulosos no consonantes** de tamaños variables, sibilancias, roncus, crujidos y fenómenos pleurales.

El examen radioscópico permite distinguir la topografía, la forma, el tinte, etc., de las lesiones, así como la gran disminución de la cinesia costo-diafragmática y la aceleración de los movimientos del corazón.

En la radiografía se encuentran los focos bronco-neumónicos bajo la forma muy parecida a **hojas de trébol**; algunos autores los han comparado a **copos de nieve**; rodeados de una zona clara y difusa, dejando algunos espacios claros que corresponden al parenquima pulmonar sano.

Los focos se sitúan al rededor de los hilios y de allí siguen las zonas para-hiliares hasta las regiones inferiores tomando una topografía simétrica. Los focos pueden estar aislados, o ser confluentes dando lugar a la formación de sombras más grandes, de contornos policíclicos. (Figs. 5. y 5 bis).

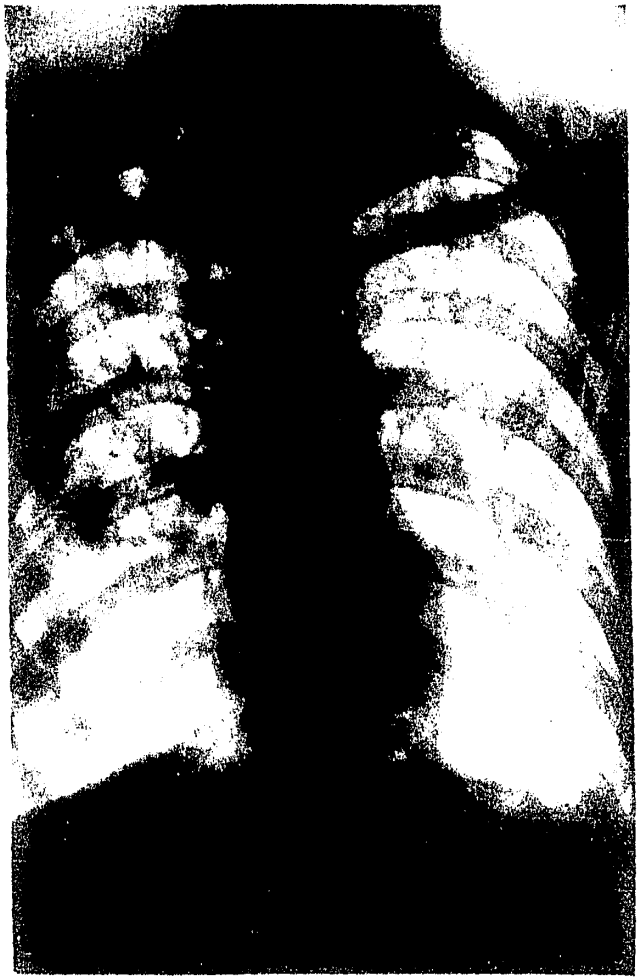

Fig. 5 bis. **Forma Bronco-neumónica terminal, secundaria a una Lobo-neumónica ulcerosa biapical.** En esta autopsia, se aprecian los caracteres de la forma lobo neumonica ulcerosa en los lobos superiores y sombras en las regiones caudales de ambos campos que traducen los focos bronco-neumonicos.

CAPITULO III.

FORMAS FIBROSAS

El último grupo de tuberculosis pulmonar está constituído por las formas fibrosas, que divido en dos grupos, atendiendo a la presencia o no, de lesiones pulmonares de otro tipo. Desde luego debo advertir, para llegar al por qué de esta división, que el proceso pulmonar primario puede ser alguna de las formas caseosas, con o sin ulceraciones y que en un momento dado sufre una acción favorable en su evolución, ya sea por los medios terapéuticos, o bien por una dietética adecuada y reposo; entonces tiende hacia la fibrosis, que es el modo de curación habitual de la tuberculosis pulmonar; y como para establecerse la fibrosis se requiere tiempo, por eso es que estas formas siempre son de evolución eminentemente crónica. En estas condiciones el proceso fibroso o cirrótico es **defensivo o cicatricial**, localizándose en la periferia de las lesiones primero y por proliferación excéntrica después, hasta determinar la formación de grandes bloks de tejido fibroso; o bien, en el caso de ulceraciones, circunscribirlas completamente, hasta constituír la caverna del tipo III con un cascarón fibroso.

De una manera simultanea a la fibrosis defensiva perilesional, se presenta un proceso fibroso en la veicndad yendo, desde los focos hasta el mediastino, por una parte y por otra, hasta la pared, tractus más o menos gruesos, que determinan por su carácter, retracciones más o menos marcadas que llegan a provocar las grandes deformaciones de la pared costal, con desviación de las vísceras mediastinales. Debido a esto es como se observan las sinistro o dextrocardias, la desviación y angulación de la traquea, la desaparición de los senos costo-diafragmáticos, las deformaciones en **tienda de campaña** del diafragma, etc.

En otras ocasiones' primitivamente se establece un proceso escleroso pulmonar de evolución crónica, sin que haya la presen-

cia de lesiones pulmonares de consideración y que invade por decirlo así, todos los espacios conjuntivos desde los peribronco-vasculares hasta los peri-alveolares, de aquí que denomine a esta segunda forma, **tuberculosis fibrosa invasora.** Los casos son los descritos por Bezancon con el nombre de "**tramitis**", la **granulia crónica** descrita por Burnand y Sayé, etc.

I.—**Forma fibrosa defensiva o cicatricial.** El estudio clínico de los enfermos que presentan esta forma es sencillo. Trátase de enfermos con un padecimiento respiratorio crónico, con antecedentes de brotes agudos, más o menos intensos, en quienes se descubre lesiones principalmente ulcerosas y de localización a los lobos superiores casi siempre, indicando la presencia anterior de una foma lobo-neumónica ulcerosa de la que es consecuencia.

Por eso es que se encuentran los signos que revelan la presencia de cavernas y del proceso retráctil concomitante, dando todo el cuadro que caracteriza la **anquilosis apical** sea uni ó bilateral; otras veces se extiende el proceso cicatricial a todo un hemitórax, que llegado a su grado más alto, constituye el **fibro-tórax.**

Los datos clínicos que la exploración suministra son los siguientes: disminución en la ampliación del lado enfermo, con huecos supra-clavicular e intercostales hundidos y con tiro inspiratorio, siendo este signo más ostensible en los espacios intercostales inferiores.

Hay aumento de las vibraciones vocales por zonas, que coinciden con regiones mates u obscuras; la respiración es soplante pudiendo apreciarse este carácter, desde el tipo bronquial hasta el cavernoso; otras veces se encuentra inspiración ruda, rasposa y fuerte, seguida de expiración prolongada e igualmente de carácter soplante. Como fenómenos agregados se percibe algunas veces, aunque con poca frecuencia, gargoreo y casi siempre, estertores silbantes o roncantes en mayor o menor abundancia.

En el vértice anquilosado es posible escuchar algunas veces respiración soplante en los dos tiempos, soplo intenso, fuerte y rasposo, que hace pensar en la dislocación traqueal hacia el lado enfermo. Una percusión cuidadosa permite encontrar el desalojamiento de la oscuridad cardiaca hacia uno u otro lado, siempre del lado en que existe la retracción.

Desde el punto de vista radiológico se encuentran comprobados algunos signos encontrados por la exploración clínica, sean cavernas haces de bastante opacidad que parten del hilio a la periferia, rodeando en su paso a las lesiones ulcerosas. Se aprecia igualmente la retracción de los espacios intercostales; la presencia o no de velos pleurales; la desaparición del seno costodiafragmático; las deformaciones del diafragma, que se ponen

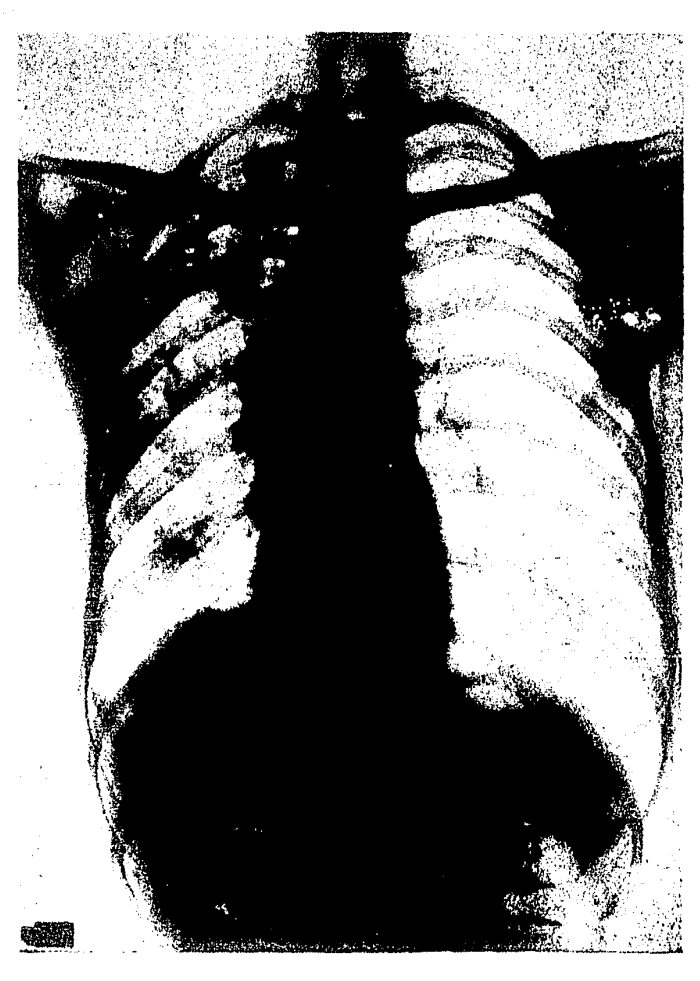

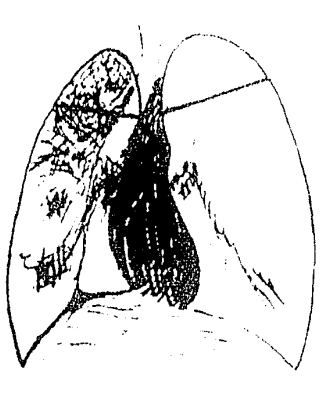

Fig. 2. **Forma fibrosa defensiva o cicatricial.** Se observa una retracción acentuada de la pared costal del lado derecho, desviación del mediastino y de la traquea hacia el mismo lado. El hemitórax izquierdo es más amplio que el derecho. En el campo derecho se aprecian trazos gruesos de fibrosis que van de la pared al mediastino.

de manifiesto durante la inspiración; la hiposinesia diafragmática; la desviación traqueal y del corazón y sus vasos, etc. Además de todos estos datos que raras veces faltan, se encuentran zonas de hiperclaridad cuya interpretación corresponde a la del enfisema pulmonar de compensación. Debe indicarse, desde el punto de vista dinámico, que hay hiperfuncionamiento de las bases cuando la esclerosis defensiva es apical o del lado opuesto, cuando se trata de un ataque generalizado a un hemitórax. (figura 6.)

La imagen del corazón y su pedículo vascular, es muy interesante estudiarla en todos los casos de esta índole, por encontrarse frecuentemente el **síndrom radiológico de hipertensión de la arteria pulmonar** descrito por Marcel Thomas.

Lo anteriormente expuesto reza con el estudio clínico y radiológico del tórax, pero hay otros datos a distancia, tales como la presencia de los dedos en palillos de tambor o **hipocráticos**, acrosianosis, edemas ligeros de los miembros inferiores; en suma, fenómenos de déficit circulatorio venoso, por defectuoso vaciamiento en las cavidades cardiacas derechas. En estos enfermos son muy frecuentes las hemoptisis, asociadas en muchos casos, a un brote hipertensivo pulmonar determinado por distintos factores, pudiendo producirse sea por una quinta de tos, de esfuerzos corporales los más variados, la menstruación, etc.

El estudio del esputo de esta clase de enfermos debe hacerse de una manera reiterada, debido a la escasez de bacilos.

Debe investigarse igualmente, y esto para las dos formas, la sífilis, que en muchos casos marcha a la par con la tuberculosis, imprimiéndole una modalidad especial sobre la que ya han llamado la atención tisiólogos europeos y mexicanos. El diagnóstico de esta forma, como indiqué, es bastante sencillo si tenemos en cuenta la presencia de un cuadro semejante al descrito.

El pronóstico de estas formas es variable, según sea la extensión de la superficie respiratoria atacada, la dislocación mediastinal, la frecuencia con que se presenten hemoptisis, la facilidad en la producción de brotes agudos, etc. Como se ve, el pronóstico variará según muchas circunstancias.

II.—**Forma fibrosa invasora.** En esta forma el diagnóstico clínido es difícil puesto que los enfermos que la presentan acusan sintomatología y signos de bronquitis crónica, a los que si se les practican análisis de esputo repetidos, bajo una medicación espectorante, se pondrá de manifiesto el agente productor que no es otro sino el bacilo de Koch.

En vista de la escasa sintomatología y signos debe recurrirse al estudio radiológico, más que en las formas anteriores, para

así descubrirlas, aun muchas veces sin la presencia de fenómenos bronquiales.

Las imágenes radiológicas son llamadas de distintas maneras según los autores franceses.

En la "tramitis" de Bezancon se presentan sombras que corresponden a tractus fibrosos, bajo el aspecto de un fialtraje q fuera trasado a lápiz, recorriendo en distintos sentidos los campos pulmonares, dibujando un aspecto areolar.

Otro aspecto radiológico de este tipo es el llamado por Leon Bernard "estados secuelas", que no es sino la cicatrización de una tuberculosis pulmonar discreta, por lo tanto que se ha detenido y aun regresado en su evolución, dando lugar a la formación de hacecillos fibrosos como resultado de su curación.

Las radiografías en este caso demuestran que los campos pulmonares están surcados por sombras filiformes, que parten de los hilios en forma de abanico dirigiéndose hacia la periferia; dibujando, como en el caso anterior, amplias zonas areolares llenas de tejido pulmonar sano. (Figs. 7).)

Este tipo, al igual que el anterior, es susceptible de sufrir brotes de actividad, y aun transformarse en un momento dado en alguna de las formas ya estudiadas.

De tal manera que para llegar al diagnóstico de esta forma, en la generalidad de los casos insospechada, debe forzosamente practicarse un estudio radiológico que fundará el diagnóstico.

Dejo los capítulos IV y V en blanco, puesto que sobre ellos no hay dificultad ninguna para clasificarlos. Estos corresponden en orden a las **Pleuresías** sean **secas o con derrame** y a la **Adenopatía traqueo-brónquica** de orden bacilar.

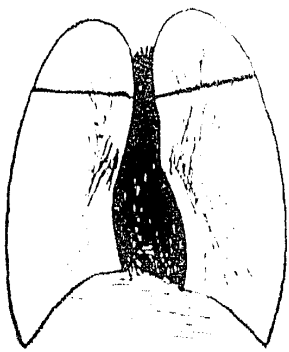

Figs. 7. **Forma fibrosa invasora.** En esta imagen se nota que los hilios son gruesos y cargados, de donde parten trazos en forma de abanico, dirigiéndose hacia la periferia.

BIBLIOGRAFIA

Abreu Manoel de. Radiodiagnostic dans la Tuberculose pleuro-pulmonaire. (Paris 1921).

Aceves Salvador. El metabolismo del calcio en los tuberculosos. Tésis. (México 1932).

Armand Dellile P. F. Ch. Lestocquoyet J. Vibert. Etude critique de la Séméiologie de L'adenopathie Trachéo-bronchique Tuberculeuse de L'enfance. La Presse Médicale No. 78. (Septiembre 1929).

Bacmeister Adolfo. Director del Sanatorio de enfermos pulmonares de St. Blasier, en la Selva Negra. Enfermedades del Pulmón. (Madrid 1930).

Baer Gustavo. Tratamiento de la Tuberculosis pulmonar por el neumotorax artificial. (Barcelona 1922).

Bernard Len. La Tuberculose Pulmonaire, Etude de Phtisiologie clinique et Sociale. (Paris 1921).
Les débuts et les arréts de la Tuberculose Pulmonaire. Máisson. (Paris 1931).

Bezancon F. Las bases actuelles-du-Probleme de la Tuberculose. (Paris, 1922).

Burnand René. Précis d'auscultation dans le diagnostic de la Tuberculose Pleuro-pulmonaire (Paris, 1930).

Grosjean, Jaquerod. Etudes sur la Tuberculose. (Station climatérique de Leysin, 1922).

Calmette A. L'infection bacillaire et la Tuberculose chez L'homme et chex les animaux, (París, 1922).

Decanini Flores Dante. Contribución al Estudio de la Tuberculosis pulmonar evolucionando en terreno luético. Tésis. (México, 1932).

Destouches Jacques. Interne des Hopitaux de Paris. Le syndrome de rétraction dans la Tuberculose pulmonaire. (Paris, 1928).

Deycke G. Director del Hospital General de Lubeck. Tratado práctico de la tuberculosis. (Madrid, 1923).

Eizaguirre Emilio (de San Sebastián). Tuberculosis pulmonar. Su diagnóstico, pronóstico y tratamiento médico-quirúrgico. (San Sebastián, 1931).

Giraud Albert (de Grasse) Le Syndrome dit de Bronquite dans la Tuberculose pulmonaire. (Bronquitis tuberculeuses). La Presse Médicale (Abril, 1928).

Giraud Albert. La localisation initial de la Tuberculose pulmonaire et la tuberculose hiliare. La Presse Médicale. (Octubre, 1929).

Hermosillo Francisco. El sindrome palúdico-tuberculoso. Tésis. (México, 1927).

Jaquerod. Etude clinique et radiologique des cavernes tuberculeuses. (Paris, 1928).

Palacios Olmedo J. Diagnóstico de la tuberculosis pulmonar. (Madrid, 1929).

Pissavy Alexis. Médicin de l'Hopital Cochin. Formes cliniques de la tuberculose du Poumon et de la Plevre. (Paris, 1921).

Pruvost P. Tuberculosis pulmonar y de las serosas. (Barcelona, 1929).

Sergen Emile. Exploration Radiologique de L'appareil Respiratoire. Fascicule II.

Setephani Jacques. La Tuberculose pulmonaire vue aux Rayons X. Payot. (Paris, 1928).