UNIVERSIDAD NACIONAL AUTÓNOMA DE MÉXICO

FACULTAD DE ODONTOLOGÍA

QUISTE DENTÍGERO EN SENO MAXILAR: PROGRESOS RECIENTES Y VISIÓN A FUTURO EN SU TRATAMIENTO.

T E S I N A

QUE PARA OBTENER EL TÍTULO DE

C I R U J A N A D E N T I S T A

P R E S E N T A:

VALERIA MONTIEL CUEVAS

TUTOR: Esp. DANIEL ALBERTO ALBOR RAMÍREZ

MÉXICO, Cd. Mx. **2025**

Universidad Nacional Autónoma de México
UNAM
Biblioteca Central
Dirección General de Bibliotecas de la UNAM

UNAM – Dirección General de Bibliotecas
Tesis Digitales
Restricciones de uso

DERECHOS RESERVADOS ©
PROHIBIDA SU REPRODUCCIÓN TOTAL O PARCIAL

Todo el material contenido en esta tesis esta protegido por la Ley Federal del Derecho de Autor (LFDA) de los Estados Unidos Mexicanos (México).

El uso de imágenes, fragmentos de videos, y demás material que sea objeto de protección de los derechos de autor, será exclusivamente para fines educativos e informativos y deberá citar la fuente donde la obtuvo mencionando el autor o autores. Cualquier uso distinto como el lucro, reproducción, edición o modificación, será perseguido y sancionado por el respectivo titular de los Derechos de Autor.

Agradecimientos.

Primeramente, quiero agradecerle a la Universidad Nacional Autónoma de México y la Facultad de Odontología por formarme académicamente y permitirme disfrutar esta etapa.

A mi madre que ha sido mi compañera de vida y quien gracias a ella me he convertido en la mujer que soy ahora, por apoyarme en mis proyectos y estar en todo momento, por ser mi primer paciente de la carrera y tener fe en mí, gracias a ella he aprendido el valor de la familia y el trabajo en equipo, le agradezco infinitamente porque sin ella no estaría aquí ¡Felicidades ma, también es tu logro!

A mi papi que a pesar de no estar presente sé que me cuida desde el cielo y me apoya en cada paso que doy, le agradezco por estar en los primeros momentos de mi formación en la licenciatura y por permitirme la posibilidad de seguir estudiando esta carrera, así como todas las enseñanzas que me dejó fundamentalmente para mi vida.

A mi hermano Many por ser el mejor amigo y enseñarme el verdadero significado de la amistad y de la hermandad, por siempre sacarme una sonrisa, aunque también enojos jajaja, por animarme en mis momentos de crisis y darme los empujones que necesitaba, por ayudarme en mis trabajos académicos (tú y yo sabemos de qué hablamos compadre jajaja), así como demostrarme que cada día me puedo superar y que soy capaz de lo que me proponga, también por el gran regalo que me diste hace 6 años (mi sobrino).

A mi hermanote "Chetito" por ser mi rayito de luz, el que a pesar de ser mi sobrino lo quiero como un hermano, mi compañerito de la carrera por que desde mi primer año me acompaño a pesar de ser un recién nacido, mi compadre de travesuras y peleas, espero que cuando lea esto entienda que es capaz de lograr lo que se proponga y que le agradezco por enseñarme el verdadero amor apache: "Nunca cambies chetito odioso, te amo".

A mi tutor Esp. Daniel Albor por apoyarme y ser mi guía, por la paciencia para poder guiarme en este trabajo y ayudarme en cada paso que daba, agradezco su constancia y su acompañamiento, ¡a lucirnos en la presentación doc, con todo!

A la Esp. Guillermina Trejo por ser mi maestra y permitirme ver lo capaz que soy como doctora, le agradezco por formarme mis primeros años de la carrera y enseñarme el valor de la disciplina y a ser constante.

A mi familia materna por acompañarme en todos estos años, ***a mi abuelita*** que se que desde el cielo ve este gran logro y le agradezco su granito de arena para poder sacar adelante mi carrera, sé que estaría orgullosa y muy feliz en este momento, ***a mi prima Gre*** por apoyarme y ayudarme a estudiar sea cual sea el tema, gracias por enseñarme la constancia y que nada en esta vida es imposible, así como el apoyo incondicional, ***a mi primo "flaquito"*** por ser mi compinche en la carrera y estar esperándome afuera de mi salón varias veces, también por ser mi primer paciente de cirugía y tener esa confianza en mí.

También quiero agradecer ***a las doctoras Gabriela Millán y Lourdes Magallán*** por darme la oportunidad de seguir aprendiendo, brindarme grandes enseñanzas y momentos valiosos, ***al doctor Basilio*** por ser parte de mi último año en la clínica de Aragón y ser un gran maestro lleno de alegría y positivismo.

A mis amigas por ser fundamentales en esta etapa y cada una enseñarme el valor de la amistad, ***a Xime García*** por ser una hermana y estar siempre para mí, por su confianza y salvarme cuando necesite paciente, ***a Jas Carmona*** por apoyarme y ser mi primer amiga en la facultad, por todos los grandes momentos que pasamos y por sus ánimos, ***a Karen Tonix*** por sus consejos y por el último año de la carrera, donde fue fundamental pues sin ella no hubiera sido lo mismo, ***a Paola Simont*** por todo lo que hemos aprendido juntas, por escucharme y acompañarme en cada paso, por caer en crisis juntas al hacer la tesina, muchas gracias por esos momentos tan valiosos y por ser mi comadre en las buenas y en las malas. Las quiero chicas, son muy importantes para mí.

A Uriel por ser mi compañero de aventuras buenas y malas (tú sabes cuales fueron) tanto en la carrera como personales, agradezco ser mi apoyo y los consejos que me has brindado, por aguantar mis cambios de humor, gracias por estar siempre para mí y darme ánimos cuando lo necesité, también por las crisis que nos daban en el seminario, aprendí a sacar todo lo positivo de eso jaja pero sobre todo que siempre podemos salir adelante, te quiero mucho “chato” nunca dejes de ser el pasiflorino que conocí a mediados de la carrera, me da gusto cerrar esta etapa juntos.

ÍNDICE

INTRODUCCIÓN …… **7**

CAPÍTULO 1. ANTECEDENTES …… **9**

CAPÍTULO 2. EMBRIOLOGÍA, ANATOMÍA Y FISIOLOGÍA DEL SENO MAXILAR …… **11**

CAPÍTULO 3. QUISTE DENTÍGERO O FOLICULAR……..……. **17**

CAPÍTULO 4. EPIDEMIOLOGÍA Y ETIOLOGÍA……. **18**

CAPÍTULO 5. MANIFESTACIONES CLÍNICAS……. **21**

CAPÍTULO 6. DIAGNÓSTICO…… **22**

6.1 Examen clínico…….. **22**

6.2 Métodos tradicionales del diagnóstico...…….…….……. **23**

6.2.1 Examen radiográfico…….…….. **24**

6.3 Biopsia……..…….. **25**

6.4 Características inmunohistoquímicas ……..…… **26**

CAPÍTULO 7. TRATAMIENTO……. **28**

7.1 Marsupialización……. **28**

7.2 Enucleación…….....…… **35**

7.2.1 Enucleación posterior a la marsupialización……...…… **38**

CAPÍTULO 8. AVANCES FUTUROS Y PERSPECTIVAS……... **40**

8.1 Integración de tecnologías emergentes en la práctica clínica……. **41**

8.1.1 Abordajes mínimamente invasivos…….……. **41**

8.1.1.1 Piezocirugía……..... **41**

8.1.1.2 Cirugía endoscópica……...……... **42**

8.1.1.2.1 Abordaje Antroscópico……..…….. **44**

8.1.1.2.2 Abordaje Subantroscópico…….……. **46**

8.1.1.2.3 Abordaje Transalveolar…… **48**

8.1.2 Uso de navegación quirúrgica guiada por imágenes..... **48**

8.1.3 Impresión 3D para planificación del tratamiento…….. **52**

DISCUSIÓN…….. **56**

CONCLUSIONES…… **58**

REFERENCIAS BIBLIOGRÁFICAS…… **59**

INTRODUCCIÓN

Los quistes odontogénicos son patologías que pueden desenvolverse asintomáticamente en el maxilar o la mandíbula de forma lenta, conteniendo dentro de sí material sólido o semisólido, debido a eso, es que en Cirugía Maxilofacial representan una gran área de estudio, tanto su diagnóstico como su tratamiento, desde los exámenes de rutina, hasta los métodos de abordaje, pues de esto dependerá el control en las recidivas.

El quiste dentígero o folicular, al ser una entidad que es originada por la acumulación de líquido entre un diente impactado y el epitelio que lo recubre, a lo largo de los años su diagnóstico y tratamiento ha presentado un reto para el cirujano maxilofacial, debido a su frecuencia (siendo el segundo quiste odontogénico más frecuente). Su diagnóstico suele ser tardío puesto que no presenta sintomatología inicialmente y es gracias al apoyo radiológico en el cual podemos auxiliarnos para identificarlo y este puede variar respecto a su localización, tiempo de evolución y extensión.

La tecnología en los últimos años ha servido de apoyo en el área odontológica, gracias a los avances que ha presentado, entre ellos la realidad aumentada, también conocida por el uso de navegación quirúrgica guiada por imágenes lo que ha generado facilidades con respecto al abordaje quirúrgico de los padecimientos en la cavidad oral, limitando el daño a estructuras adyacentes.

Es de gran relevancia observar la evolución que ha presentado la tecnología en el área de la cirugía bucal y maxilofacial. En el presente trabajo, analizaremos los métodos tradicionales de tratamiento de un quiste

dentígero, así como las nuevas tecnologías que nos permiten realizar abordajes mínimamente invasivos entre otros procedimientos.

De igual forma, se pretende hacer una revisión bibliográfica acerca de los quistes dentígeros, sus antecedentes, etiología y epidemiología, así como sus manifestaciones clínicas, diagnóstico y primordialmente tratamiento, desde los métodos tradicionales hasta las innovaciones quirúrgicas; enfatizando el tratamiento del quiste dentígero en el seno maxilar, debido a que es una estructura complicada para su abordaje por su composición y su localización en el macizo facial. El uso de tecnologías en conjunto con la habilidad del cirujano permitirá tener mejoras en su tratamiento.

CAPÍTULO 1. ANTECEDENTES

La primera mención acerca de quistes remonta en Egipto, en el siglo II D.C., un patriarca (San Clemente de Alejandría) de la Iglesia Católica primitiva, hablaba sobre unos libros sagrados, entregados por un dios egipcio (Thoth), que contenían seis libros médicos y entre ellos se encontraba El papiro de Ebers (el cuarto de estos), donde se mencionan hallazgos de distintas patologías y entre ellas se mencionan los quistes como consecuencia de lesiones en el pecho.[17, 32]



Figura 1. ***Papiro de Eber***[16]

Es hasta el siglo XVII, cuando el alemán Johann Shultheiss, publicó en 1655, su obra *"Armamentarium Chirurgicum",* donde describe la curación de un quiste del maxilar después de ser drenado de la cavidad oral y posteriormente extirpado, sin embargo Johan Shultheiss no denomino al quiste, solamente lo describió.[17]

Figura 2. ***Pierre Fauchard***[13]

Pierre Fauchard, fue un dentista francés del siglo XVIII, conocido como el Padre de la Odontología Moderna y publicó "*Le Chriurgien Dentiste ou Traité des Dents"* ("El cirujano dentista o tratado de los dientes") en París, en 1728, en este tratado el hace mención sobre los quistes, sin embargo fue hasta el año de 1853 cuando Paget acordó el término de "quiste dentígero", que significa "cojinete de dientes" relacionado por la corona de un diente no erupcionado o en desarrollo.[13, 18]

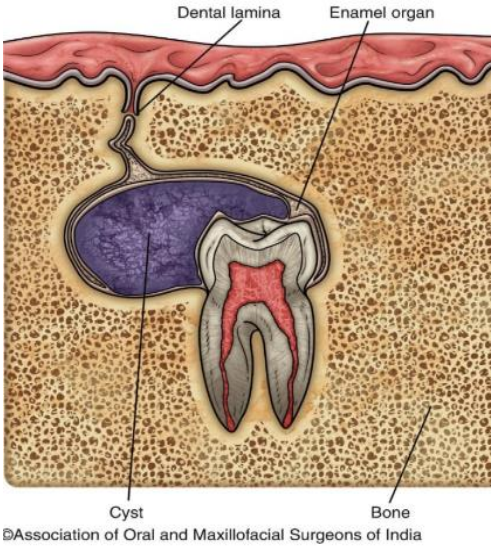

Figura 3. Esquema de quiste dentígero[5]

CAPÍTULO 2. EMBRIOLOGÍA, ANATOMÍA Y FISIOLOGÍA DEL SENO MAXILAR

Embriología.

El seno maxilar, es el primer seno paranasal en aparecer, su desarrollo se da en el tercer mes de vida fetal, su proceso comienza a partir de una bolsa mucosa del infundíbulo etmoidal. Su desarrollo consta primordialmente de dos fases[1]:

- La primera etapa del desarrollo, se denomina **proceso de neumatización primaria** y comienza en el tercer mes de vida fetal y continúa hasta finales del cuarto mes de vida fetal, en esta etapa el seno maxilar en desarrollo se mantiene dentro de la cápsula nasal en la superficie lateral inferior del infundíbulo etmoidal.[1]
- Su segunda etapa del desarrollo se denomina **neumatización secundaria** y comienza a partir de la quinta semana de vida fetal, cuando el primordio superficial del seno maxilar comienza a desarrollarse dentro del hueso en crecimiento adyacente del maxilar.[1]

Cuando ocurre el nacimiento, el seno maxilar se sitúa cerca de la órbita, en el hueso maxilar y mide en promedio 7 mm de longitud anteroposterior, 4 mm de altura y 4 mm de ancho.[1]

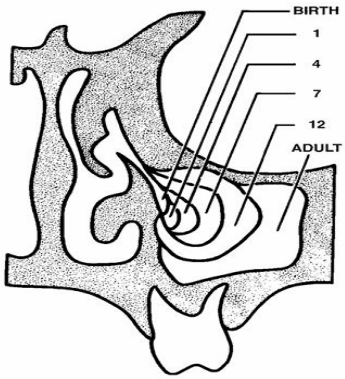

Figura 4. Crecimineto del seno maxilar desde el nacimiento hasta la edad adulta.[1]

Después del nacimiento, el seno maxilar continúa constantemente en crecimiento en todas las dimensiones, aproximadamente 2 mm y presenta tres etapas de crecimiento significativas[1]:

- Del nacimiento a los 2.5 años[1]
- De los 7.5 a 10 años[1]
- De 12 a 14 años[1]

Al terminar la erupción de los dientes permanentes maxilares, el seno adquiere una forma piramidal alcanzando su desarrollo completo, obteniendo una dimensión de 32 a 34 mm de longitud anteroposterior, 28 a 33 mm de altura y 25 mm de ancho.[1]

Anatomía del Seno Maxilar

El seno maxilar, es el más grande de los senos paranasales, posee una forma piramidal horizontal, contiene una base, la cuál es la pared lateral vertical de la cavidad nasal y un ápice que une el hueso maxilar y el cigomático, así como las paredes superior, anterior y posterior del seno, la cual le dan su forma piramidal, siendo el techo del seno su parámetro superior, el hueso maxilar su parámetro anterior y su parámetro posterolateral quien lo separa de la fosa infratemporal.[1]

Su pared medial está constituida por las estructuras de la pared nasal lateral, las cuales son los cornetes nasales inferiores (debajo), la lámina perpendicular del hueso palatino (detrás) y el proceso del etmoides junto con la parte descendente del hueso lagrimal (encima). Su importancia recae debido a la relación que presenta con estructuras como el ostium del seno, el hiato semilunar, la bulla etmoidal, el infundíbulo y el proceso uncinado.[1]

La pared superior procede como una barrera entre el techo del seno y el suelo de la órbita, inclinándose ligeramente hacia delante, plana, que permite el recorrido de un canal por el que atraviesa nervios y vasos infraorbitarios.[1]

Su pared posterolateral presenta límites con el hueso cigomático y el ala mayor del hueso esfenoides, generando una separación del seno maxilar con la fosa infratemporal y la fosa pterigopalatina, por esta atraviesan los conductos alveolares posteriores que contienen los nervios alveolares superiores posteriores.[1]

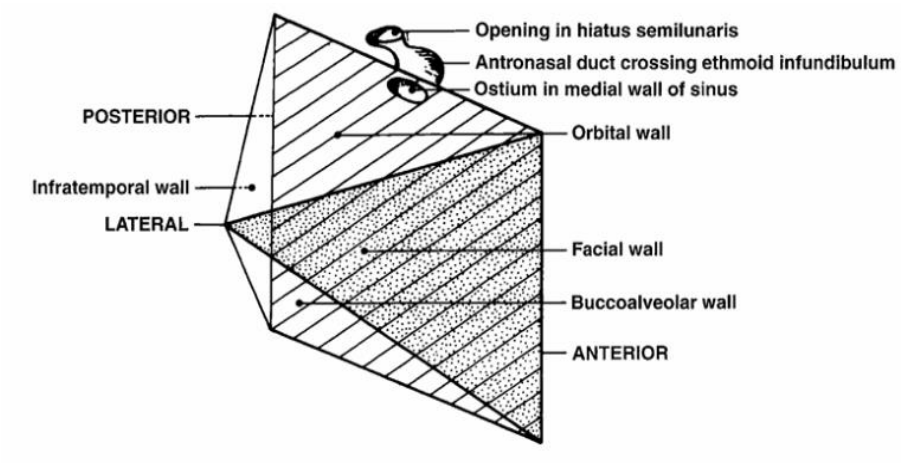

Figura 5. Forma piramidal horizontal del seno maxilar.[1]

La pared anterior abarca la abertura piriforme hasta la sutura cigomático-maxilar y desde el borde infraorbitario hasta el proceso alveolar, convexa hacia el seno, esta contiene los nervios alveolares anterior y medio superior, así como los músculos que se encuentran en relación con esta pared, estos son los elevadores labiales y porción inferior del músculo orbicular de los ojos.[1]

Por último, anatómicamente contamos con el piso del seno, originado por la unión de la pared nasal lateral y la pared anterior del seno, cabe recalcar que es importante debido a la relación que puede llegar a tener con las raíces de

los dientes maxilares y el proceso alveolar, teniendo en cuenta que en algunos pacientes el piso puede estar dehiscente, por encima de los ápices poniendo en contacto a los tejidos periapicales con la membrana de revestimiento. En la superficie interna del piso está estructurada por tabiques óseos que sobresalen y dividen el receso alveolar en varias cámaras.[1]

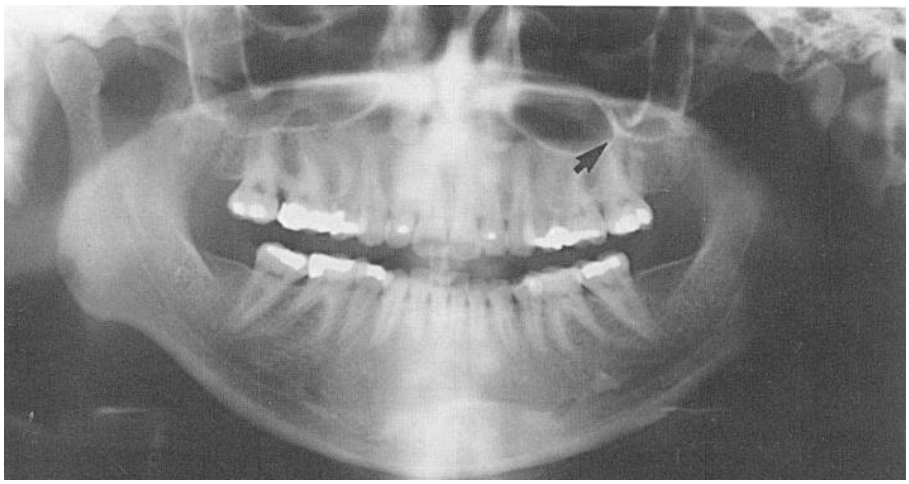

Figura 6. Radiografía panorámica donde se observa el seno maxilar de una persona y se aprecia la expansión del suelo del seno y la reabsorción ósea de la cresta alveolar. [1]

El seno maxilar presenta dos tipos de suministros sanguíneos: mucosa y ósea; en la mucosa presenta suministro primordialmente de los vasos sanguíneos de la nariz (ramas de la arteria esfenopalatina y las arterias nasales anterior y posterior) y en el suministro óseo se presenta una doble irrigación, debido a que circula por tejidos que rodean el seno, siendo las arterias infraorbitarias, alveolar posterior y media superior, facial y palatina las encargadas de dar este suministro.[1]

La inervación en el seno maxilar, se presenta gracias al nervio trigémino y su división maxilar (nervios nasales posterosuperior, medial y lateral), ingresando a la fosa nasal y al canal junto a la mucosa del seno. Recorriendo cerca de la

pared del seno maxilar encontramos a los nervios alveolar posterior, medio y anterosuperior, así como los nervios infraorbitarios.[1]

Fisiología del seno maxilar

El seno maxilar está compuesto por un mucoperiostio conformado por tres capas: una lámina propia, una cubierta epitelial y el periostio; que en conjunto miden alrededor de 1 mm.[1]

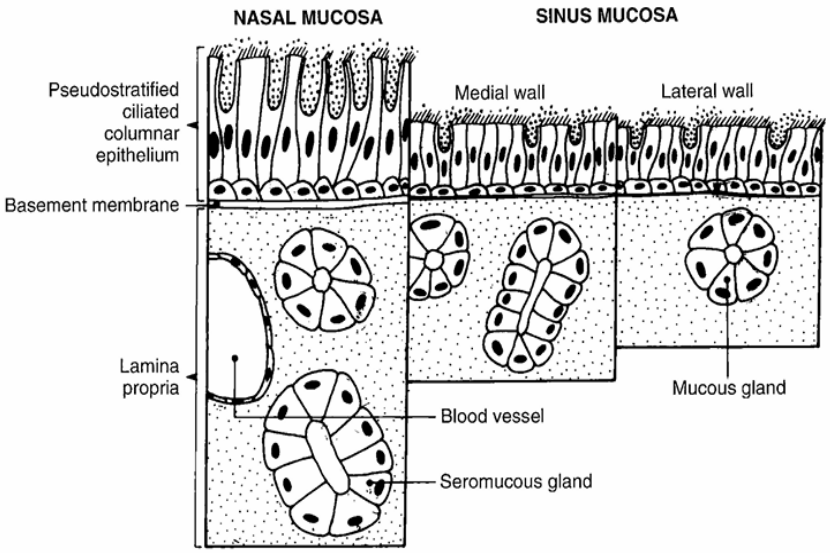

Figura 7. Histología del revestimiento del seno maxilar.[1]

Su revestimiento se basa en una capa de epitelio cilíndrico ciliado pseudoestratificado, dentro del seno tenemos la conformación de una mucosa que presenta células caliciformes, siendo la principal fuente de secreción de moco, la cuál va a generar un mecanismo mucociliar que apoyará el movimiento de partículas y bacterias hacia el ostium, después al meato medio, la nariz y la nasofaringe. Su lámina propia está compuesta por una capa delgada de tejido conectivo, siendo la de la pared medial la más gruesa y teniendo al periostio adherido a la lámina propia suprayacente.[1]

La función principal del seno maxilar es la de producción y secreción de moco, la cual, gracias a su composición mucociliar con barridos contenciosos, nos permite el movimiento de partículas y bacterias en conjunto con el moco hacia el ostium, posteriormente llega al meato medio y de ahí a la nariz y la nasofaringe. La secreción de moco comienza su recorrido mucociliar por el revestimiento en la base del seno hacia el ostium. Otra función que presenta el seno maxilar es la de aislamiento, humidificación y calentamiento del aire inspirado.[1]

CAPÍTULO 3. QUISTE DENTÍGERO O FOLICULAR

Un quiste es “una cavidad patológica, revestida de epitelio que contiene material líquido o semisólido”, consta de una cavidad central (luz), su revestimiento epitelial y su pared exterior también conocida como cápsula.[26,27,28]

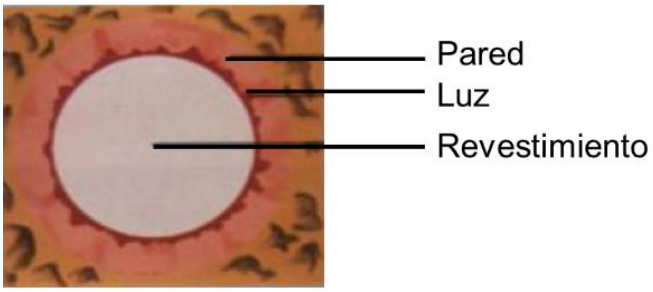

Figura 8. Elementos de un quiste. [28]

Los quistes odontogénicos que se presentan en los maxilares, contienen un revestimiento en su cavidad central que derivan del epitelio producido durante el desarrollo del diente (epitelio odontogénico).[26, 27, 28]
Entre los quistes odontogénicos más frecuentes en los maxilares tenemos al:

- Quiste radicular[28]
- Quiste dentígero[28]
- Quiste residual[28]
- Queratoquiste odontogénico.[28]

El quiste dentígero, se define como el “quiste odontogénico que se ubica alrededor de una corona de un diente no erupcionado, debido a la acumulación de líquido entre el epitelio reducido del esmalte y la superficie del esmalte”.[26, 27, 28]

CAPÍTULO 4. EPIDEMIOLOGÍA Y ETIOLOGÍA

El quiste dentígero, es el segundo más predominante de los quistes odontogénicos que se manifiestan en los maxilares y suelen presentarse entre la segunda y tercera década de vida, siendo los hombres quienes presentan mayor frecuencia a desarrollarlos (Proporción de 1.6:1).[21] El hueso maxilar tiende a ser la segunda localización más frecuente donde llega a presentarse esta entidad, manifestándose en el área anterior (caninos en un 40%) y en la zona posterior (premolares y terceros molares incluidos en un 60%).[8, 21,26,28]

A lo largo de los años, se han presentado cuestionamientos acerca del origen de los quistes odontogénicos, así como los factores para su desarrollo y crecimiento. Existen diversas teorías que explican el proceso de crecimiento de un quiste. Estas teorías son llamadas factores de expansión quística y se refieren a los distintos agentes necesarios para el desarrollo de un quiste[22]:

- Proliferación epitelial: causada por el factor de crecimiento queratinocítico (KFG) activando los restos de Malassez.[22]
- Producción y acumulación de contenidos celulares debido al incremento de la presión osmótica.[22]
- Incremento hidrostático debido a la osmolaridad del flujo quístico (glicosaminoglicanos y proteoglicanos), generando fuerza sobre las estructuras óseas adyacentes.[22]
- Factor de resorción ósea debido a que se relaciona con diferentes citocinas en el desarrollo de la lesión, incluidas las interleucinas, el factor de necrosis tumoral alfa y el interferón gamma.[22]

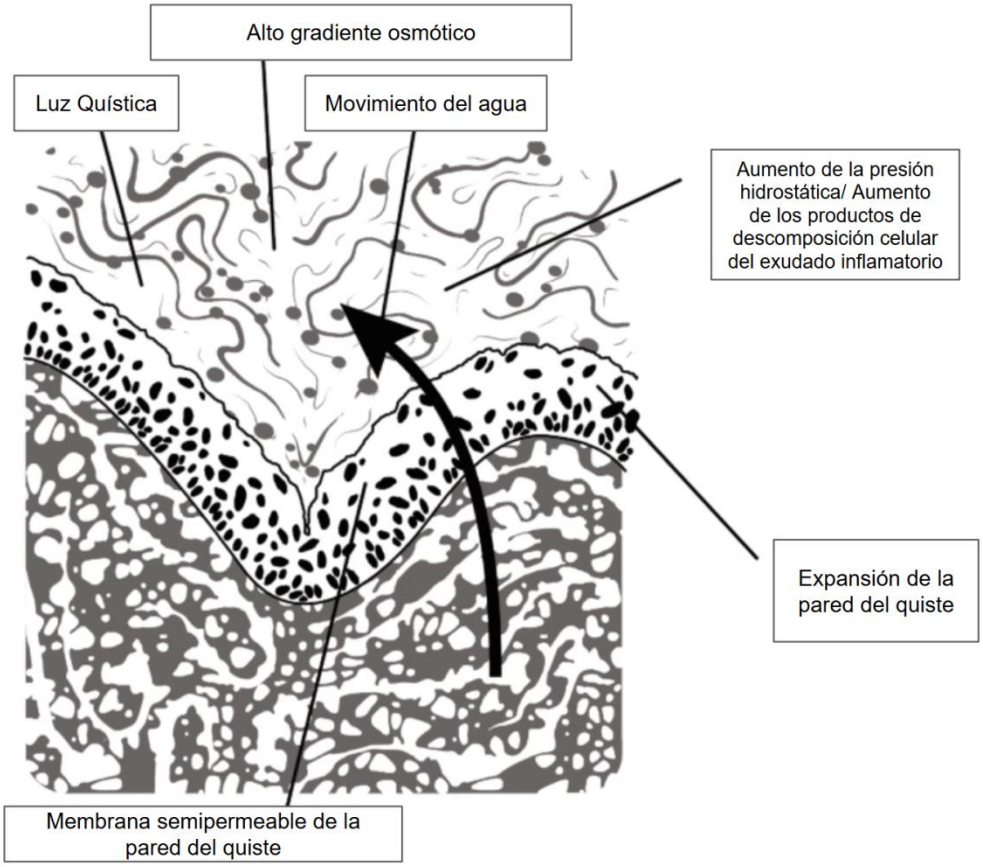

Figura 9. Expansión quística[5]

Estos factores de expansión quística nos ayudarán a comprender fácilmente la patogenia del quiste dentígero, a pesar de tener un origen incierto.[22, 8]

La patogenia del quiste dentígero aún no queda bien establecida, sin embargo, refieren distintas teorías de los cuales deriva. La primera teoría nos indica que su origen, está relacionado con el epitelio reducido del órgano del esmalte. La segunda teoría, nos explica que el origen deriva por un aumento de presión que se da debido a un flujo venoso obstruido por un diente en erupción, esto promueve su movimiento a través de las paredes capilares generando un acúmulo de líquido, separando el folículo de la corona. La tercera teoría nos señala la relación que puede presentarse gracias a un proceso inflamatorio en un diente deciduo, induciendo el origen de un quiste

dentígero en el diente permanente. Por último, una cuarta teoría refiere que su origen, se podría dar durante el proceso de formación de la corona, existiendo una alteración o degeneración del retículo estrellado.[7, 8, 18, 21.]

CAPÍTULO 5. MANIFESTACIONES CLÍNICAS

El quiste dentígero, es una entidad patológica de evolución lenta y asintomática, por lo tanto, en la mayoría de los casos es detectado por métodos radiográficos rutinarios. Esto nos indica que, las manifestaciones clínicas se presentan ya avanzado el desarrollo del quiste dificultando su diagnóstico clínico.[5, 8, 18]

Figura 10. Aumento de volumen maxilar derecho, región de premolares[8]

Las manifestaciones clínicas generales que pueden llegar a presentar son las siguientes:

- Asimetría facial. [5, 8, 18]
- Expansión de las corticales[5, 8, 18]
- Movimientos dentarios[5, 8, 18]
- Erupciones ectópicas [5, 8, 18]
- Reabsorción de las raíces de dientes adyacentes*[5, 8, 18]
- Aumento de volumen bien delimitado [5, 8,18]

Abarcando el hueso maxilar, en la zona del seno maxilar se pueden llegar a presentar las siguientes manifestaciones clínicas:

- Obstrucción nasal [5,8,18]
- Proptosis [5, 8, 18]
- Diplopía [5,8,18]
- Deformidad nasal externa [5,8,18]
- Epífora [5, 8,18]
- Fractura de hueso orbitario (en casos muy avanzados)[18]
- Sinusitis [5, 8,18]
- Rinorrea purulenta [5,8,18]

Figura 11. Aumento de volumen extraoral derecho[8]

CAPÍTULO 6. DIAGNÓSTICO

El diagnóstico del quiste dentígero, es de manifestación tardía, con un correcto proceso de rutina dentro del consultorio dental, es posible su diagnóstico temprano, para eso es primordial realizar una historia clínica completa, un examen clínico que abarque los signos y síntomas, la observación, inspección y palpación correcta así como la percusión y verificar la vitalidad de los dientes adyacentes, para posteriormente realizar un examen radiográfico de gran importancia, ya que la mayoría de los casos, gracias a este examen obtenemos los datos de sospecha de un quiste dentígero, sin embargo el procedimiento que nos lleva al diagnóstico final es el resultado histopatológico de la biopsia.[5, 7,18]

6.1 Examen clínico

Los quistes dentígeros presentan un crecimiento lento, en sus primeras etapas, por lo tanto, serán de difícil diagnóstico, y es gracias a una imagen de rutina que es posible detectarlo.[5]

Figura 12. Examen intraoral se observa aumento de volumen en vestíbulo bucal derecho [5]

Al realizar un examen clínico el odontólogo deberá realizar una observación e inspección intraoral y extraoral. En la inspección intraoral al realizar la palpación, si se llegara a presentar alguno los siguientes signos podríamos sospechar de la presencia de un quiste dentígero [5, 7, 18]:

- Cuando el quiste se encuentra en crecimiento, existe una pérdida de contenido mineral óseo y puede llegar a presentarse una sensación

como de “crujido de la cáscara de huevo” o a generarse una consistencia elástica de “Ping Pong” en caso de que esté en una etapa más avanzada.[5]

- Presentan la capacidad de desplazar tejidos adyacentes y generar un aumento de volumen, en casos avanzados, puede llegar a generar una asimetría facial.[5]

Con estas referencias a la palpación nos indicaría que el quiste dentígero se encuentra en una etapa más avanzada.[5]

Figura 13. Observación del aumento de volumen y su comparación con el lado derecho del paciente.[5]

En el caso de que el quiste dentígero llegara a presentar infección, puede generarse una secreción de pus en la cavidad oral a través de un tracto sinusal, el paciente puede referir un sabor salado, dulce o desagradable, originada por la misma secreción. También puede presentar dolor, movilidad dental o desplazamiento de dientes adyacentes al área de dolor. En el paciente edéntulo debido a la prominencia puede referir molestia por la prótesis mal ajustada.[5]

6.2 Métodos tradicionales del diagnóstico

Es gracias al apoyo de la imagenología que podemos detectar al quiste dentígero. Existen distintas técnicas radiográficas con las que podemos contar para un diagnóstico oportuno como la radiografía periapical y la panorámica, siendo estos los métodos convencionales en 2D los más adecuados.[7]

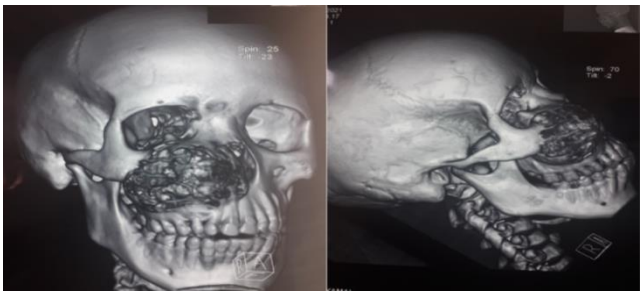

Figura 14. Vista anterior y lateral de la Tomografía Axial computarizada donde observamos la extensión del quiste dentígero hacia la región nasal y maxilar.[18]

Gracias al desarrollo en las tecnologías, también nos podemos apoyar a la tomografía computarizada de haz cónico. Este método imagenológico nos genera imágenes en 3D; en conjunto nos ayuda a determinar la ubicación del quiste, así como su extensión y las estructuras adyacentes que podrían estar involucradas generando una precisión diagnóstica.[7]

6.2.1 Examen radiográfico

Figura 15. Quiste dentígero en radiografía panorámica [7]

El examen radiográfico forma parte de la práctica clínica que se realiza rutinariamente. Radiográficamente el quiste dentígero se puede apreciar como un área radiolúcida con forma redondeada, unilocular y con bordes bien definidos a través de una cortical ósea la cual nos da un indicativo de su crecimiento lento y uniforme y principalmente presenta relación con la corona de un diente no erupcionado y a nivel cervical.[7]

El autor Castro Pesce, nos indica que el quiste dentígero se puede presentar en tres variantes radiográficas[7]:

- Central: el quiste se encuentra de forma simétrica abarcando la corona del diente incluido[7]
- Lateral: el quiste se ubica en forma lateral en relación con la corona[7]
- Circunferencial: el quiste se encuentra envuelto completamente a la corona del diente incluido [7]

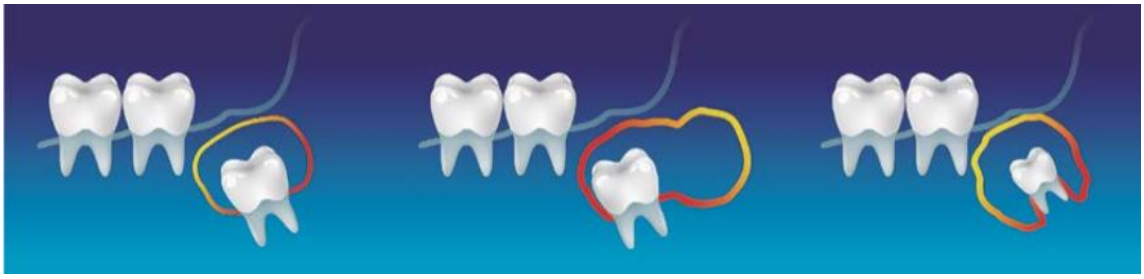

Figura 16. Esquema que representa las variantes radiográficas de un quiste dentígero (Central, Lateral y Circunferencial) [7]

El quiste que está ubicado en el maxilar tiende a desplazarse apicalmente y hacia atrás.[7]

6.3 Biopsia

La biopsia es el procedimiento que consiste en la extracción de una muestra de tejido vivo para su análisis con fines diagnósticos.[30]

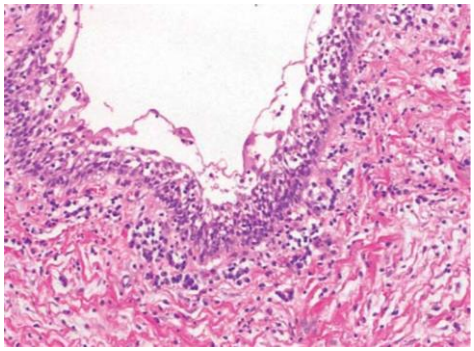

Figura 17. Muestra histopatológica de un quiste dentígero, tinción hematoxilina y eosina; 10x[8]

Es el procedimiento definitivo para el diagnóstico, este consiste en el análisis histopatológico de la muestra para su evaluación, la toma de la biopsia se realizará posterior a la enucleación quirúrgica por medio de un examen histopatológico.[18]

El examen histopatológico nos revela una pared revestida con epitelio estratificado escamoso no queratinizado, compuesta por abundante tejido conectivo fibroso y comprende de dos a diez células de espesor.[18]

Entre los diagnósticos diferenciales del quiste dentígero podemos encontrar distintas entidades patológicas como[18]:

- Ameloblastoma uniquístico[18]
- Granuloma central de células gigantes[18]
- Queratoquiste odontogénico[18]
- Tumor odontogénico adenomatoide[18]
- Quiste radicular grande[18]

6.4 Características Inmunohistoquímicas

En 2015 la revista Turca de Patología "Patologí Derneklerí Federasyonu" liderada por Ayhan, realizó un estudio de 20 casos con lesiones odontogénicas, de las cuales 5 fueron quistes dentígeros, con el objetivo de poder investigar distintas características inmunohistoquímicas que presentaban. Se menciona la expresión de E- cadherina presente mayoritariamente en los quistes dentígeros primordialmente en todas sus capas epiteliales. [3, 31]

La E- cadherina es una glucoproteína transmembranal expresada por células epiteliales, que participa en la adhesión célula- célula (conservando la citoarquitectura de los epitelios), su expresión y función presentan un papel importante en la morfogénesis y el mantenimiento de la integridad de las células epiteliales. Al presentarse una pérdida de adhesión celular respaldada por la E- cadherina, nos indica el inicio de la transición epitelio-mesénquima (TEM) que se relaciona con el aumento de invasión y

metástasis en distintos cánceres humanos. Indicando que la E- cahderina es primordial en la transformación neoplásica debido a que su disminución se relaciona con propiedades invasivas. [3, 31]

Un panel inmunohistoquímico compuesto principalmente por E-cadherina puede servir para el diagnóstico del quiste dentígero y descartar las distintas lesiones odontogénicas quísticas.[3,]

CAPÍTULO 7. TRATAMIENTO

El tratamiento de los quistes dentígeros será quirúrgico, debido a su estructura, ya que presenta una cubierta epitelial gruesa que requiere de su extracción completa o en caso de lesiones de gran tamaño, se buscará una reducción del quiste para su posterior extracción, existen 2 métodos quirúrgicos para su tratamiento[11]:

- Marsupialización[11]
- Enucleación[11]
- Enucleación posterior a la marsupialización que se realizará en distintas etapas[11]

7.1 Marsupialización

La marsupialización, es un procedimiento quirúrgico cuyo objetivo es disminuir la presión intraquística para generar una contracción y un descenso en el tamaño del quiste, esto se logra realizando una ventana quirúrgica en la cápsula del quiste y suturando esta a la mucosa oral. Está indicada para lesiones quísticas de gran tamaño donde se presenta pérdida ósea significativa que conlleva a un adelgazamiento del hueso circundante. Es considerado un procedimiento simple en el que se genera una salida del contenido del quiste. Únicamente se realiza la abertura o extirpación de un fragmento del mismo (del cual se realizará un estudio histopatológico para su diagnóstico) y el revestimiento restante se mantiene en su lugar adherido a la mucosa. Puede funcionar como tratamiento definitivo para un quiste o un paso previo o preliminar al tratamiento definitivo: la enucleación.[11, 33, 34]

Para indicar una marsupialización es necesario tener en cuenta distintos factores:

- Proporción de tejido dañado: se deberán analizar las estructuras adyacentes al quiste para ver el compromiso que causara su enucleación y evitar la eliminación innecesaria de tejido, la desvitalización de dientes sanos adyacentes o evitando daños a estructuras neurovasculares según sea el caso.[11]

- Entrada quirúrgica: la dificultad del acceso al quiste puede generar una recurrencia a futuro, puesto que, podría permanecer tejido residual.[11]

- Erupción dental: la marsupialización puede ser benéfica para un diente no erupcionado que, es necesario por función masticatoria y oclusal, este tratamiento puede permitir su erupción.[11]

- Dimensión del quiste: Dependerá del tamaño del quiste si se realiza una marsupialización, debido a que se pueden presentan riesgos de fracturas en el hueso maxilar si el quiste es muy grande, realizando el procedimiento, se promoverá a la reducción de su tamaño y posteriormente se realizará su enucleación con la posibilidad de colocar injerto óseo.[11]

Al ser un tratamiento preliminar puede generar controversia, puesto que, genera molestias en el paciente en distintos aspectos, se tiene que concientizar al paciente de su constante limpieza para la prevención de infecciones pues, al dejarse expuesto el tejido patológico se tiende a acumular restos de comida, para eso será necesario irrigar la cavidad varias

veces al día, el tiempo dependerá del tamaño de la cavidad y la velocidad del relleno óseo.[11]

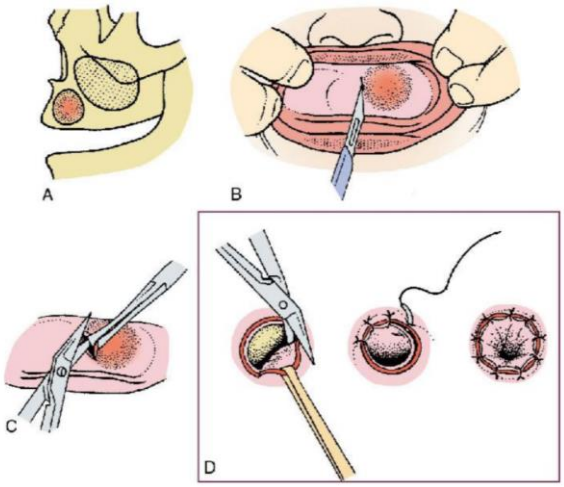

Figura 18. Técnica de Marsupialización (A) Quiste dentígero ubicado en el maxilar. (B) Incisión en la mucosa oral y la pared quística hasta el centro del quiste. (C) Uso de tijeras para eliminar la pared de la mucosa y la pared quística. (D) La mucosa oral y la pared quística se suturan en conjunto para crear una abertura.[11]

La técnica consiste en los siguientes pasos:

- Anestesia: Esta se considera dependiendo la extensión de la lesión quística y la afectación que presenta en las estructuras anatómicas, así como su abordaje quirúrgico, teniendo como opciones [23, 24, 25]:

  - **La anestesia local:** es la "técnica que genera un bloqueo reversible en la conducción del impulso nervioso",[2+] generando la disminución de las funciones senstivas y motoras de las fibras nerviosas, al realizar el procedimiento por medio de esta técnica, es necesario el bloqueo anestésico local del nervio infraorbitario en el foramen infraorbitario y la infiltración local y bloqueo del nervio palatino mayor.[23, 24]

- **La anestesia por sedación consiente**: es el procedimiento donde se ocupan uno o varios fármacos (oxígeno- protóxido de nitrógeno) para deprimir el Sistema Nervioso Central, considerando que durante la técnica se debe mantener comunicación verbal con el paciente y se realizará en condiciones óptimas para que sea un medio seguro y eficaz con el uso de un dispositivo de almacenamiento que, contiene una mezcla de protóxido de nitrógeno y oxígeno, unido a un sistema de tubos concéntricos por donde se conducen los gases que el paciente espira por medio de una mascarilla al momento del procedimiento. La sedación consiente por vía intravenosa es otra opción, presenta rápida acción farmacológica en comparación con otras vías (inhalatoria / intramuscular) es controlada con base en el peso del paciente y existe la posibilidad de combinarse entre distintos medicamentos sin sobrepasar más de 3 agentes farmacológicos para evitar la profundidad de sedación. Entre los agentes farmacológicos que se utilizan por esta vía tenemos: benzodiacepinas, ketamina, y propofol.[23, 25, 35]

Figura 20. (A) Tubuladuras conectadas a la mascarilla (B) Mascarilla nasal posicionada para el abordaje en cavidad oral (C) Dispositivo de almacenamiento del gas.[23]

- **La anestesia general**: es el procedimiento inducido por agentes anestésicos (oxígeno- protóxido de nitrógeno, opiáceos o barbitúricos) que genera un estado de pérdida de conciencia reversible en el paciente, este procedimiento se realiza en el ámbito hospitalario que deberá estar equipado con monitorización estándar (SpO2, TA y ECG), material de reanimación cardiopulmonar y disponibilidad de oxígeno. También será necesario un respirador, el paciente deberá ser canalizado para la administración intravenosa de anestésicos por medio de una bomba intravenosa de infusión continua y el paciente deberá ser vigilado por un anestesiólogo, y será intubado por vía orotraqueal para dejar libre la cavidad oral.[4, 23, 25]

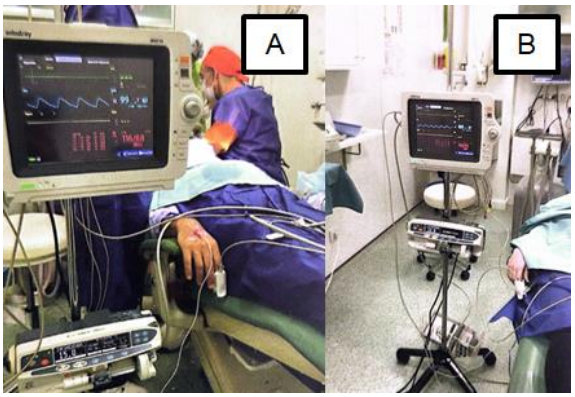

Figura 21. Bomba que permite la infusión continua intravenosa y oxigeno nasal (B) Monitor (SpO2, TA, ECG).[4]

- Ya anestesiado el paciente se realizará una incisión de forma continua, firme y en una sola intención, esta dependerá de la ubicación de la lesión quística.[26]

Algunos ejemplos de abordajes son:

- **Incisión trapezoidal:** también conocida como “Newman” consiste en realizar la incisión contorneante sobre el reborde alveolar, debe generar 2 incisiones verticales oblicuas.[26]

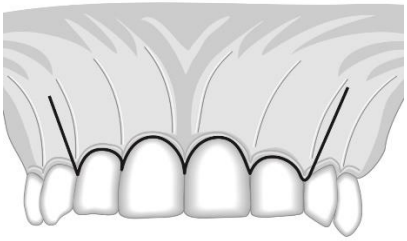

Figura 22. Incisión trapezoidal o “Newman”[26]

- **Incisión en la encía adherida**: incisión horizontal (4 a 5 mm del reborde gingival) se permite dejar un pequeño espacio de encía adherida en conjunto con las papilas dentarias y en la incisión se debe realizar 1 o 2 liberatrices en los extremos.[26]

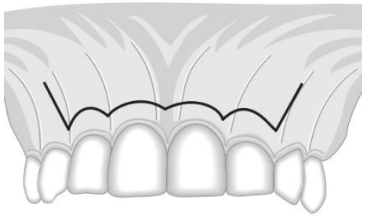

Figura 23. Incisión en la encía adherida[26]

- **Incisión semilunar modificada**: se realiza un colgajo trapezoidal, consiste en una incisión horizontal ondulada o rectilínea en la encía adherida (3 o 5 mm del reborde gingival) y se une con 1 o 2 liberatrices verticales en los extremos.[26]

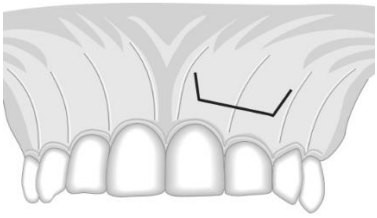

Figura 24. Incisión semilunar modificada.[26]

- **Incisión semilunar convencional:** también conocida como “Incisión de Parstch”, consiste en realizarla en la mucosa libre vestibular, de forma cóncava en sentido apical.[26]

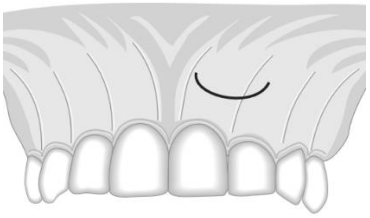

Figura 25. Incisión semilunar convencional. [26]

- Al realizar la incisión inicial (semilunar modificada, semilunar convencional o incisión en la encía adherida) y elevando el colgajo con ayuda de una legra de Molt #9, se descubrirá la lesión quística y se generará una abertura entre 1 cm o mayor en la cavidad quística, utilizando un mango de bisturí No.3 con una hoja del número 15 para la eliminación de la mucosa y pared quística que, serán recuperados y enviados para un examen histopatológico.[11, 26]

- En caso de presentar un recubrimiento óseo grueso, es necesario retirarlo por medio de una fresa con punta de carburo para pieza recta de baja velocidad, las fresas podrán ser de bola (van desde la No.1 a la No. 6) o de fisura cónica (700, 701, 702 y 703) creando una ventana ósea para posteriormente retirarla con cuidado, si el recubrimiento óseo está adelgazado por el quiste, la incisión que se realizará puede abarcar a la cavidad quística.[11, 26]



Figura 26. Fresas para pieza de baja velocidad.[26]

- Se descargará el contenido quístico con ayuda de una cucharilla de Lucas, fuera de la cavidad y será enviado para realizar su examen histopatológico, posteriormente se realizará un examen visual del contenido con la finalidad de alertar al cirujano por posibles cambios displásicos o neoplásicos, si fuera el caso, se deberá modificar el plan de tratamiento.[11, 26]

- Se procede a irrigar la cavidad quística con solución salina para limpiar los fragmentos residuales.[11]

- El siguiente paso dependerá del grosor del recubrimiento del quiste y el acceso, si es lo bastante grueso la periferia de la pared en la ventana quirúrgica podremos suturarlo a la mucosa oral, si fuera lo contrario la cavidad quística se tendrá que aplicar una gasa impregnada con benzocaína, o un ungüento antibiótico (Sulfato de neomicina 5 mg/g y bacitricina zinc 250 UI) durante 10 a 14 días para evitar la cicatrización de la mucosa sobre la ventana quirúrgica del quiste.[11, 29]

7.2 Enucleación

Este procedimiento consiste en la extracción total del quiste. Por definición *"aflojar la totalidad del quiste sin romperlo"*. Esto se logra gracias a la composición del quiste (tejido conjuntivo fibroso y pared ósea), que nos proporciona un plano de separación para poder despegarlo similar a la separación del periostio del hueso.[11]

Es importante mencionar que, al realizar este procedimiento podemos mandar un examen histopatológico del quiste completo y el paciente solo debe mantener cuidados postoperatorios de la herida.[11]

El procedimiento se realiza a través de una serie de pasos:

1. Anestesia: Esta se considera dependiendo la extensión de la lesión quística y la afectación que presenta en las estructuras anatómicas, así como su abordaje quirúrgico, como se comentó anteriormente tenemos como opciones:[23, 24, 25]:

    - La anestesia local o troncular.[23, 24]
    - La anestesia por sedación consiente.[23, 25]
    - La anestesia general.[4, 23, 25]

2. Ya anestesiado el paciente se procede a realizar una de las incisiones mencionadas anteriormente[26]:

    - Incisión en la encía adherida.[26]
    - Incisión semilunar modificada.[26]
    - Incisión semilunar convencional. [26]

3. Al realizar la incisión inicial (semilunar modificada, semilunar convencional o incisión en la encía adherida) y elevando el colgajo con ayuda de una legra de Molt #9, y se realizará una abertura ósea para poder acceder al quiste por medio de una fresa con punta de carburo para pieza recta de baja velocidad, las fresas podrán ser de bola (van desde la No.1 a la No. 6) o de fisura cónica (700, 701, 702 y 703) creando una ventana ósea para posteriormente retirarla con cuidado.[11, 26]

4. Separaremos el contenido de tejido conjuntivo de la pared quística de la cavidad ósea por medio de una cureta de filo delgado que pueda adaptarse al área tratada. La cureta deberá acomodarse a modo que la superficie convexa realice la separación del quiste de la cavidad ósea, tener presente el cuidado con el que se debe realizar este paso pues la separación es más fácil cuando mantenemos la presión intraquística.[11, 26]

5. Enucleado el quiste, debemos asegurarnos que en la cavidad ósea no tengamos presencia de restos, por lo tanto, al retirar el quiste deberemos irrigar con una solución y secar la cavidad ósea con gasas con la finalidad de analizar y descartar la presencia de restos.[11]

6. En el caso de observar restos epiteliales se retirarán con el uso de curetas y posteriormente se deberán pulir los defectos de la cavidad ósea con una lima y volver a irrigar con solución, para evitar la reincidencia del quiste por tejido residual.[11, 26]

7. Posterior al tratamiento se debe esperar a la formación del coágulo de sangre para poder realizar el cierre de la abertura realizada con el apoyo de suturas.[11]

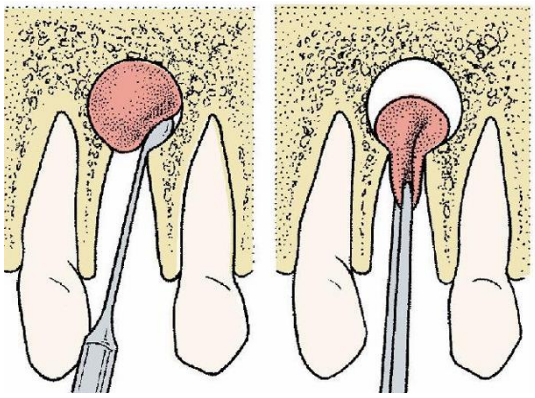

Figura 27. Enucleación realizada con el uso de curetas. [11]

8. En caso de que fracasara la cicatrización de la herida, deberemos irrigar con solución salina estéril y colocar en la cavidad ósea una gasa impregnada con un ungüento antibiótico (por ejemplo el Sulfato de neomicina 5 mg/g y bacitricina zinc 250 UI), se repetirá el procedimiento cada 2 o 3 días hasta que la gasa ya no sea necesaria, reduciendo la cantidad de gasa y en 3 o 4 días tendremos tejido de granulación en las paredes de la cavidad y se realizará cicatrización por segunda intención.[11, 29]

7.2.1 Enucleación posterior a la marsupialización

Esta técnica consiste en abordar el quiste en dos intenciones reduciendo la recurrencia y acelerando la curación completa. Anteriormente se abordaron las indicaciones de ambos procedimientos que en conjunto beneficiarán al paciente como la enucleación secundaria sin generar daños a estructuras adyacentes por la marsupialización.[11]

1. Se realiza la marsupialización del quiste, permitiendo su contracción y regeneración de contenido óseo de relleno.[11]

2. La muestra obtenida es colocada en formol al 10% y posteriormente es incluida en parafina y teñida con hematoxilina y eosina (H&E).[36]

3. Ya disminuido el tamaño del quiste podemos notar que podemos manipularlo para su extracción quirúrgica, siendo la enucleación el tratamiento definitivo.[11]

4. En comparación con una enucleación como tratamiento de una sola intención, la enucleación posterior a la marsupialización modifica su abordaje, se realizará una incisión elíptica rodeando el perímetro de la ventana hasta el hueso sano eliminando el epitelio junto con el recubrimiento quístico, esto nos ayudará a la enucleación del quiste sin llegar a presentar alguna dificultad.[11]

5. Enucleado el quiste, nos apoyaremos de los tejidos blandos y su manipulación para poder cerrar el defecto y suturarse sin ninguna tensión sobre la ventana ósea.[11]

CAPÍTULO 8. AVANCES FUTUROS Y PERSPECTIVAS

Gracias a los avances en la tecnología la odontología ha generado un proceso de evaluación, diagnóstico y plan de tratamiento adecuado a las distintas patologías, en caso del quiste dentígero ubicado en el seno maxilar, se considera un área de difícil abordaje que, con ayuda de los avances en la tecnología, el cirujano puede obtener más destreza y control para su tratamiento.[14]

8.1 Integración de tecnologías emergentes en la práctica clínica

La integración de tecnologías en el área de la cirugía bucal y maxilofacial ha sido de gran ayuda, gracias a los avances en los últimos años. Comenzando con el diagnóstico, la imagenología con el uso de la Tomografía Computarizada y el Cone beam, nos pueden ayudar en conjunto con programas de diseño, a la planificación de tratamientos quirúrgicos y la reproducción de modelos en 3D. También con el manejo de algoritmos de un software podemos hacer uso de la realidad aumentada con la finalidad de un buen control en el abordaje quirúrgico. La actualización de las tecnologías, permiten al cirujano, contar con diversos instrumentos o equipos para el mejor abordaje quirúrgico, con la finalidad de ser mínimamente invasivos.[2, 4, 5, 6, 12, 14, 20.]

Es de gran importancia el tratamiento de los quistes dentígeros en seno maxilar, debido a las complicaciones que puede generar por la gran relación que presenta el seno maxilar con estructuras adyacentes importantes, es primordial la integración de tecnologías en este tema, puesto que sirven como apoyo y auxiliares para su abordaje quirúrgico. [15]

8.1.1 Abordajes mínimamente invasivos

8.1.1.1 Piezocirugía

El bisturí piezoeléctrico es un instrumento que funciona con base en microvibraciones ultrasónicas para generar un corte óseo. Su objetivo es generar un abordaje con precisión y seguridad para evitar el daño a estructuras anatómicas complejas, es importante recalcar que solo corta tejido mineralizado debido a que trabaja a una frecuencia de 25-29 kHz y para generar un daño a tejidos blandos y neurovasculares es necesario el uso de frecuencias mayores a 50 kHz, sin embargo, es importante mencionar que en la manipulación cercana a estructuras dentarias si puede generar un daño.[4]

Figura 28. Bisturí piezoeléctrico.[4]

Está compuesta por una consola unida a una pieza de mano la cuál puede contener diferentes tipos de puntas o insertos (diamantados o de titanio) y tiene incluido un sistema de irrigación. A diferencia de la pieza de mano con fresas, no es necesaria el uso de fuerzas mecánicas para cortar el hueso de manera convencional, esta técnica tiene un parecido al uso del corte con láser, un aumento de presión al ocuparlo nos generará un aumento en el calor emitido y por lo tanto podría aumentar el riesgo de generar una lesión tisular.[4]

Histológicamente favorece la cicatrización ósea, activando distintos procesos:[4]

- Induce el aumento de proteínas morfogénicas óseas.[4]
- Controla los niveles de citoquinas inflamatorias.[4]
- Estimula la modelación ósea precoz. [4]

El bisturí piezoeléctrico tiene varias ventajas, entre las principales tenemos:

- Protección de tejido blando. [4]
- Pérdida hemática disminuida. [4]
- Adecuada visibilidad al campo quirúrgico. [4]
- Reducción de ruido y vibración.[4]
- Precisión en el corte generado.[4]
- Cicatrización más rápida.[4]

Está indicado en muchos campos de la odontología como cirugía oral, endodoncia, periodoncia, ortodoncia, cirugía preprotésica e implantología. En cirugía oral se utiliza para la exodoncia de piezas anquilosadas, la enuclación de una lesión quística y para toma de biopsias. En el caso de la enucleación de un quiste dentígero en el seno maxilar nos beneficia puesto que disminuye las complicaciones como la perforación de la membrana de Schneider.[4]

8.1.1.2 Cirugía endoscópica

La cirugía endoscópica del seno maxilar, es un abordaje que presenta resultados favorables debido a su manejo controlado y el bajo riesgo de complicaciones, su desarrollo inició a finales de los años 90 y fue como tal

una técnica diagnóstica y de control más que de tratamiento. El autor Wiltfang, refiere que realizó esta técnica para evaluar la elevación de la membrana sinusal durante la aplicación de implantes dentales y diagnosticar posibles complicaciones intraoperatorias de la membrana sinusal.[4, 9]

Con el paso de los años, el uso de los endoscopios ha servido como herramienta de apoyo, que permiten una evaluación adecuada de estructuras anatómicas en el campo quirúrgico, así como el manejo correcto en complicaciones. El manejo endoscópico intraoral del seno maxilar, se realiza mediante tres abordajes principales[4]:

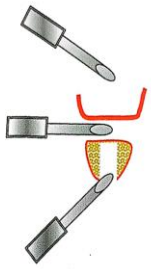

Figura 29. Abordajes endoscópicos del seno maxilar (Subantroscópico, Antroscópico y Transalveolar)[4]

- Subantroscópico.[4]
- Antroscópico. [4]
- Transalveolar.[4]

Generalmente, al realizar este procedimiento se hace uso de endoscopios rígidos de 2.7 mm de diámetro, de 30° o 70° de angulación y un trocar, este se puede presentar en distintos diámetros (desde los 3.3 mm hasta los 5 mm de diámetro).[4]

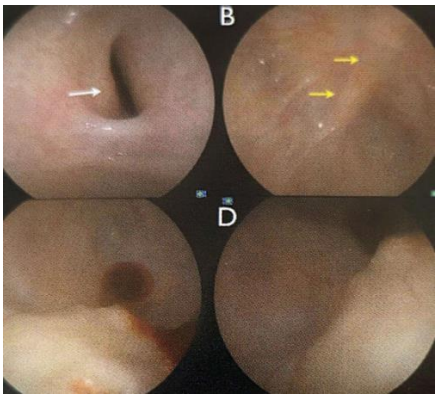

Figura 30. Visión endoscópica del seno maxilar. [4]

En las indicaciones para realizar este procedimiento tenemos las siguientes[4]:

- Manejo diagnóstico del seno maxilar.[4]
  - ➔ Tumoraciones benignas.[4]
  - ➔ Inflamación de la membrana sinusal.[4]
- Biopsias de procesos infecciosos.[4]
- Remoción de restos radiculares, implantes desplazados, cuerpos extraños.[4]
- Tratamiento de quistes.[4]
- Reparación de la membrana sinusal.[4]



Figura 31. Punción de la pared anterior del seno maxilar[4]

8.1.1.2.1 Abordaje Antroscópico

Al realizar el procedimiento es necesario el bloqueo anestésico local del nervio infraorbitario en el foramen infraorbitario y la infiltración local y bloqueo del nervio palatino mayor. Este abordaje, consiste en realizar una pequeña incisión de 6 a 8 mm, para realizar la punción con el trocar en la pared anterior del seno maxilar, esta punción debe realizarse en el centro de la pared anterior en la fosa canina teniendo sumo cuidado con el foramen infraorbitario, palpando continuamente con un dedo mientras se realiza la

punción, posteriormente se introducirá el endoscopio por la vaina metálica del trocar. [4]

Figura 32. Abordaje antrocópico. A) Ubicación de la vaina metálica después de la punción B) Conexión del endoscopio a una cámara de vídeo en condiciones estériles para su observación.[4]

Este abordaje nos permite la visualización adecuada de las lesiones quísticas que se presentan en el seno maxilar, en conjunto con el uso del láser de diodo el cual se introduce paralelo al endoscopio, nos ayuda a realizar una incisión junto con una irrigación constante y posteriormente la aspiración del contenido.[4]

Figura 33. A) y B) Abordaje del seno maxilar endoscópicamente asistido. C) Remoción y exéresis del quiste. [4]

El abordaje termina con el lavado y la inspección final del campo quirúrgico. Los restos de la lesión quística pueden extraerse con unas pinzas de biopsia ocupadas en patologías propias del seno maxilar.[4]

Existe otra manera de realizar la extracción de la lesión quística por medio de instrumentos endoscópicos (disectores, curetas y fórceps) para la disección del contenido y la pared quística, evitando lesiones de la mucosa del seno maxilar sano.[4, 9]

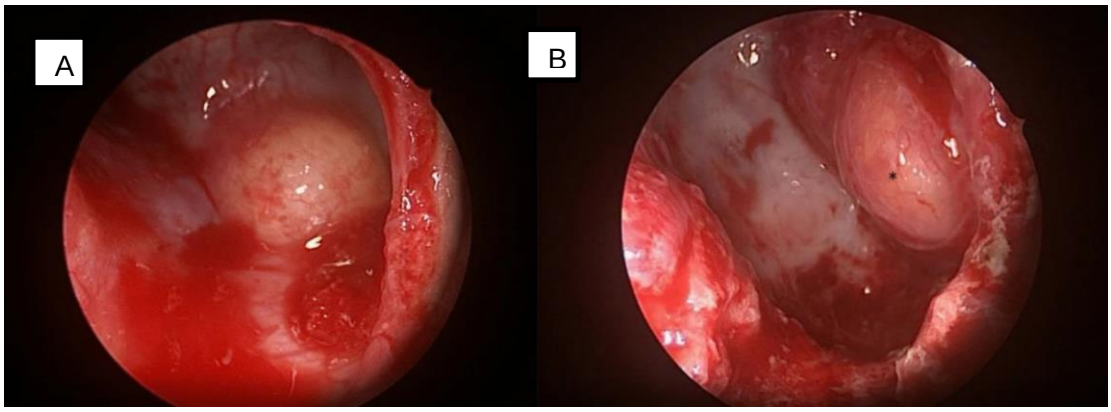

Figura 34. A) Visión endoscópica del quiste maxilar odontogénico B) Vista endoscópica del seno maxilar posterior a la extirpación.[9]

Este abordaje nos permite un manejo seguro en la eliminación del quiste, evitando su recurrencia, así como lesiones en las estructuras adyacentes en caso de una erosión importante en el seno maxilar, nos facilita la hemostasia con el uso de cauterización para evitar hematomas.[4, 9]

8.1.1.2.2 Abordaje Subantroscópico

Conocido mejor como tunelización subantroscópica laterobasal del seno maxilar (SALSA) este procedimiento está indicado para el manejo de perforaciones en la membrana sinusal, así como pacientes que presentan

atrofia alveolar con pérdida de altura ósea vertical en la región de premolares y molares superiores.[4, 9]

El procedimiento se realizará bajo anestesia local, se realizará infiltración en el penacho infraorbitario y foramen palatino. Consiguiente a esto se realiza una incisión crestal con descarga vestibular en el área del primer premolar. Posteriormente se eleva un colgajo mucoperióstico exponiendo la pared anterobasal del seno maxilar y el tercio inferior de la proyección cigomática.[4, 9]

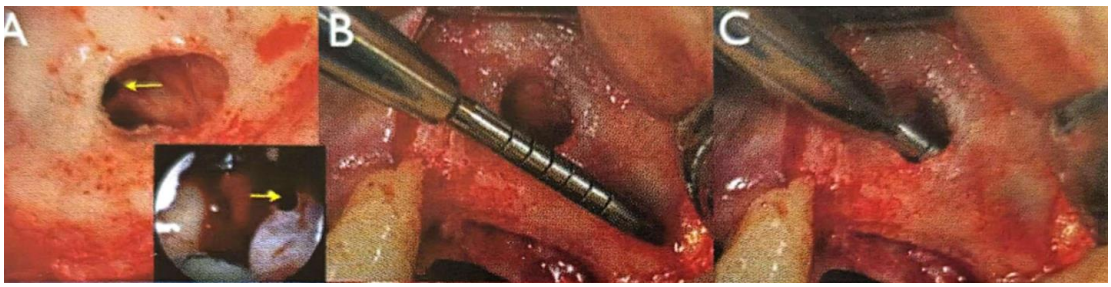

Figura 35. Abordaje Subantroscópico.[4]

A continuación, se utiliza una fresa diamantada de 4 mm de diámetro redonda en la porción anterior de la pared sinusal por la proyección cigomática para realizar una osteotomía de 5 mm y posterior a eso se desplaza la membrana sinusal con elevadores sinusales de 2 a 4 mm de diámetro. El espacio subantral se realiza por un túnel por debajo de la membrana sinusal con ayuda de micro-elevadores; el túnel se extenderá por superior y medial. [4, 9]

Para realizar una reparación por perforación del seno maxilar se ocupan membranas reabsorbibles y gracias al control endoscópico se posiciona en forma adecuada en el receso, en estos casos el uso de injertos óseos son de

gran ayuda puesto que su colocación evita la movilidad de la membrana reabsorbible.[4, 9]

8.1.1.2.3 Abordaje Transalveolar

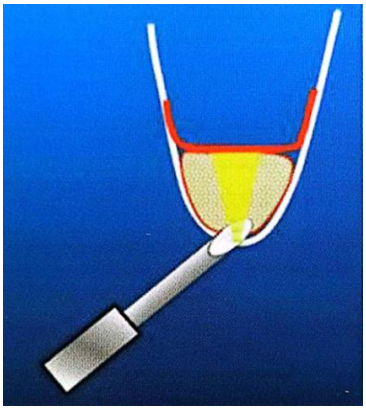

Figura 36. Abordaje endoscópico intracrestal.[4]

Conocida como técnica de Summers, este procedimiento se realiza para el control de cavidades de implantes localizadas en zonas de riesgo como en el caso del seno maxilar, así como para evaluar si la mucosa sinusal no ha presentado algún daño, al realizar este abordaje será necesario el uso de una sonda periodontal para la ubicación de la membrana del seno y su medición, la cavidad del implante será la vía de entrada del endoscopio para visualizar el campo quirúrgico.[4]

8.1.2 Uso de navegación quirúrgica guiada por imágenes

El uso de la navegación quirúrgica guiada por imágenes también conocida como Realidad Aumentada (RA) es aquella tecnología que se encarga de utilizar la ayuda de métodos imagenológicos (tomografía computarizada, radiografías y modelos 3D,) para superponer la información en el mundo real con la ayuda de unos visores, mejorando su percepción e integrando la información digital con la anatomía del paciente, para un manejo adecuado y buen control en la manipulación de tejidos y estructuras relacionadas con las

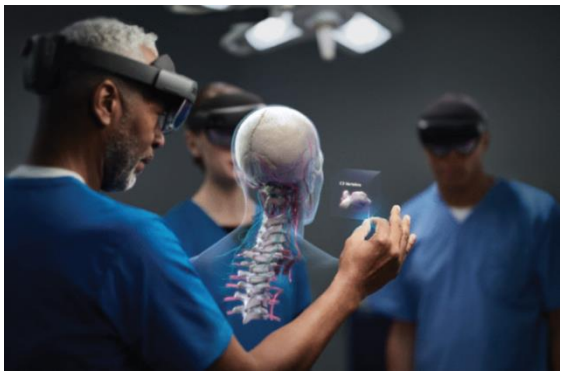

Figura 37. Realidad aumentada tridimensional (3D- AR) permitiendo al médico ver la anatomía holográficaen 3D y el entorno físico simultáneamente.[2]

lesiones permitiendo visualizar adecuadamente las estructuras que en los abordajes nos es difícil ver y relacionar.[2]

Su objetivo principal, se basa en la comodidad al realizar el abordaje quirúrgico, el doctor logrará observar un holograma mediante un visor y podrá ajustar manualmente su posición, por medio de controles, hasta que se alinee con la estructura física del paciente.[2]

Este sistema se basa, en una imagen o un objeto 3D, que es ubicado por una cámara digital y mediante esto, un algoritmo de software determina la posición y orientación del objetivo en relación con la cámara.

Esta técnica, se apoya principalmente en la resonancia magnética y se utiliza con base en los siguientes pasos[2]:

1. Se analiza el tamaño del objetivo por medio de estudios imagenológicos.[2]
2. Los algoritmos de la realidad aumentada obtienen la posición y orientación del objetivo en relación con la cámara digital.[2]
3. La guía que se genera se traslapa con la anatomía del paciente.[2]
4. Ya lista la anatomía holográfica nos muestra el conjunto de relaciones anatómicas, así como la lesión que se requiere tratar.[2]
5. El cirujano procede a ocupar el visor durante la cirugía al realizar el abordaje y con la aplicación de la guía realizar el procedimiento a tratar.[2]

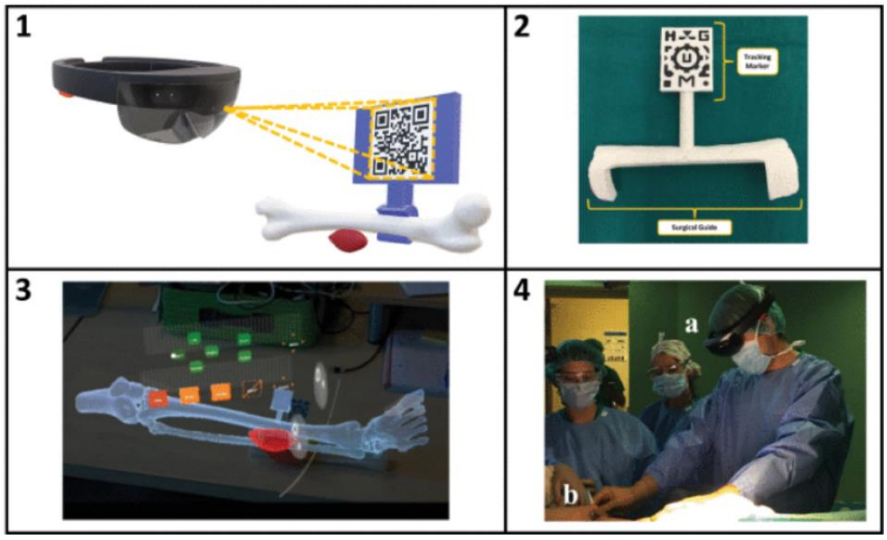

Figura 38. (1) Se conoce el tamaño del objetivo de la imagen, los algoritmos de visión artificial determinan la posición y orientación de la imagen en relación con la cámara frontal del dispositivo (2) La anatomía holográfica se visualiza con la guía asignada (3) Abordaje evaluado en la cirugía (4) Cirujano realizando abordaje con el uso del visor y con la guía en el paciente.[2]

En el tratamiento de la enucleación de un quiste dentígero en el seno maxilar, la realidad aumentada nos permite ver la ubicación anatómica más precisa en donde se encuentra, así como la forma y volumen del quiste, dando como resultado un tratamiento más preciso e individualizado, mejorando la calidad del abordaje.[2]

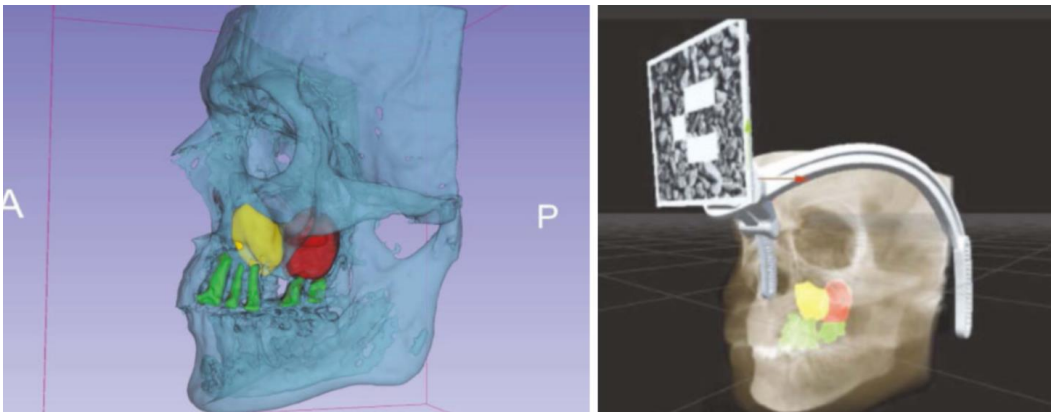

Figura 39. (A) Imagen segmentada de un quiste dentígero en seno maxilar (B) Tomografía computarizada de haz cónico con marcadores radiopacos .[14]

Se realiza la tomografía computarizada de haz cónico para obtener un espacio 3D (tridimensional) de la lesión quística, así como su relación con las estructuras adyacentes y en caso de tener relación con el seno maxilar directamente, sus límites, todo esto se realiza utilizando un soporte para colocar el marcador, este soporte se fija en la cabeza del paciente durante la TC; también es necesario el apoyo imagenológico de las radiografías en formato digital Imaging and Communications in Medicine también conocido como DICOM y en conjunto se carga a un programa de segmentación de imágenes conocido como 3D Slicer.[14, 20]

Ya obtenida la segmentación, se analizan los métodos de tratamiento que se pueden realizar, según las estructuras adyacentes y comprometidas con la lesión quística, así como la planificación del acceso operatorio manteniendo un adecuado control y manejo del tratamiento. Para tener una certeza al manejo quirúrgico, se imprime en 3D el modelo del paciente y es en este modelo, donde con ayuda de los visores de Realidad Aumentada que ya contienen los datos de la segmentación anatómica, el cirujano puede realizar una prueba de precisión para el abordaje quirúrgico.[14, 20]

Figura 40. Marcador de realidad aumentada fijada en la cabeza del paciente y se muestra el holograma de las formaciones segmentadas.[14]

Posteriormente en la intervención quirúrgica, el cirujano debe tener los visores de Realidad Aumentada con los datos cargados, así como el paciente debe tener puesto el soporte con el marcador fijado en su cabeza, el cirujano se guiará con la proyección de las estructuras anatómicas visibles en la Realidad Aumentada con el acceso que previamente se planificó.[14, 20]

8.1.3 Impresión 3D para planificación del tratamiento

La impresión 3D también conocida como estereolitografía consiste en la impresión sólida de una estructura previamente escaneada con ayuda de programas de diseño, en Cirugía Oral se utiliza como apoyo para la planificación de tratamientos quirúrgicos y protésicos. Su objetivo principal es el de disminuir el tiempo quirúrgico y poder planificar mejor el procedimiento.[6, 12, 15]

Figura 41. Vista lateral del modelado de sal en 3D a todo color.[15]

Los modelos convencionales pueden ser construidos a base de distintos materiales como: yeso, resina de acrilato; sin embargo, en los últimos años se presentaron modelos recientes hechos a base de sales como el cloruro de sodio (NaCl). A diferencia de los modelos convencionales, los modelos hechos a base de sal presentan distintas ventajas como[6, 12, 15]:

- Menor tiempo generado en su producción.[6, 15]
- Representación precisa, ya que nos permite el uso de colores para diferenciar la lesión con la anatomía del paciente, esto nos servirá de ayuda para la explicación al paciente, así como, para tener distintos ángulos acerca de su abordaje quirúrgico.[6, 15]
- Impresión más económica en comparación con los modelos hechos a base de resinas de acrilato y yeso.[6, 15]
- Ya que el material de sal es similar al hueso, la simulación es más realista sin que se rompa o se fisure fácilmente al manipularlo, eso nos permite una planificación más acertada.[6, 15]
- Para su desecho se considera como residuo general, reduciendo la emisión de contaminantes.[6, 15]

Para su producción, es necesario realizar una serie de pasos basados en imagenología y programas de diseño (en caso del uso de colores en el modelo escaneado). El modelo se realiza mediante un formato DICOM (Digital Imaging and Communication in Medicine) del paciente que proviene de la Tomografía computarizada Cone beam (CBCT) convirtiéndolos en datos 3D y posteriormente pasándolos a un programa de datos de mapa para su impresión 3D.[6, 12, 15]

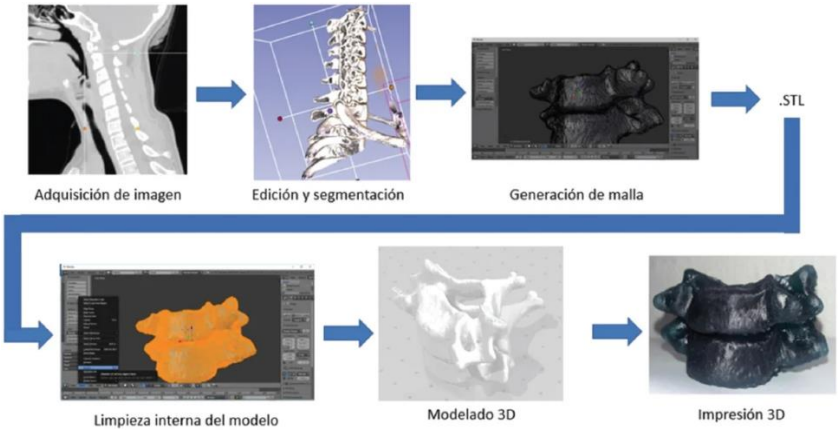

Figura 42. Metodología empleada para generar un modelo impreso.[6]

En el campo de la cirugía oral y maxilofacial, la impresión en 3D se ocupa en diversos casos:

- Cirugía de reconstrucción simulada: permite planificar el abordaje para un buen control quirúrgico disminuyendo los riesgos intraoperatorios.[15]
- Extracción de dientes impactados: permite ver la posición tridimensional del diente y si llegara a presentarse un compromiso con el nervio.[15]
- Regeneración de tejido: permite analizar el tamaño y forma del tejido que se regenerará antes de la cirugía para obtener mayor presición.[15]
- Abordaje de lesiones quísticas o tumorales: nos ayuda a analizar la morfología ósea y el compromiso de la lesión con las estructuras adyacentes. [15]

La impresión 3D, en el abordaje de un quiste en el seno maxilar, nos genera distintas ventajas debido a su ubicación, ya que en casos en donde se presenta una adhesión entre el quiste y las membranas mucosas del seno maxilar, es difícil su abordaje y enucleación. Teniendo en cuenta que la impresión, nos permite observar de manera detallada la anatomía del paciente, así como su relación con la lesión quística, el abordaje será más preciso y con detalle, evitando daños a estructuras importantes y generando confianza en el cirujano, puesto que ya se tiene un abordaje de simulación previo.[15]

Un ejemplo claro es, cuando el quiste dentígero se encuentra en la pared posterior del seno maxilar junto con un tercer molar impactado, la impresión 3D, nos permite ver el quiste dentígero desde la zona lateral y anterior del seno maxilar y de esta manera se puede planificar su abordaje anterior, evitando daños a dientes adyacentes. Como se menciona anteriormente, el

uso de la tomografía computarizada y el DICOM, nos permite generar el modelo, y el uso de una base de datos podrá realizar la organización de estructuras gracias a los colores que se designarán para cada uno de ellos, en especial la morfología, su extensión y la localización exacta del quiste dentígero.[15]

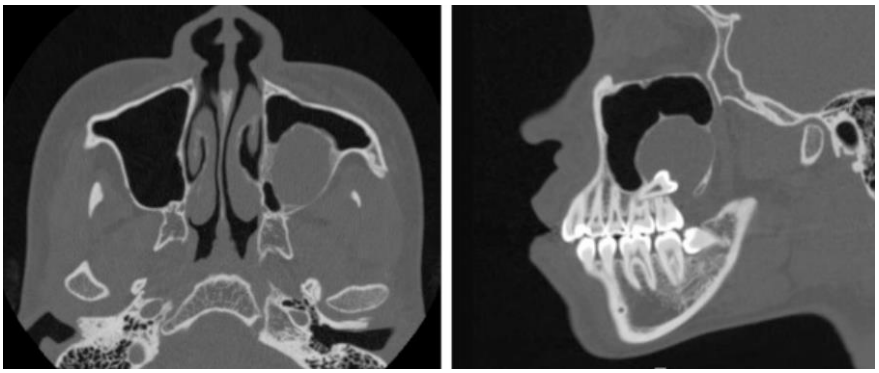

Figura 43. Tomografía computarizada donde se aprecia la lesión quística en la pared posterior en el seno maxilar.[15]

Posteriormente con el modelo listo, se prevé su abordaje, lo que incluye su vía de entrada, enucleación y material requerido como por ejemplo la piezocirugía, la cual en estos casos nos permite cortes precisos que nos ayudarán a preservar la estructura del seno maxilar.

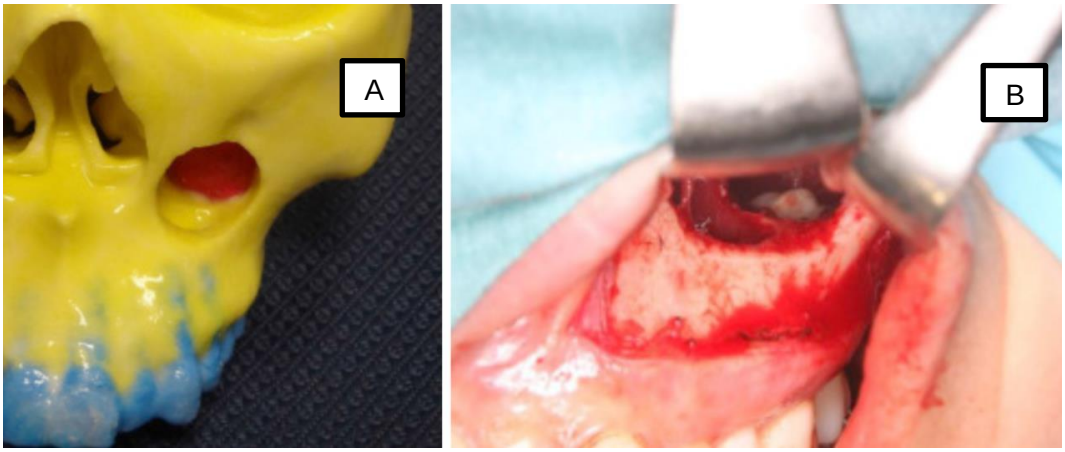

Figura 44. Comparación entre la vista Anterior del modelado de sal en 3D a todo color (A) y la vista intraoperatoria anterior (B).

DISCUSIÓN

Los avances tecnológicos en el área de la Cirugía Maxilofacial han generado un enfoque moderno utilizando herramientas para un diagnóstico y plan de tratamiento correcto.

Son variadas las herramientas que han presentado avances y que continúan innovándose:

- La piezocirugía nos genera precisión y seguridad al abordaje, puesto que tiene muchas ventajas como por ejemplo limita el daño a tejidos blandos y favorece la cicatrización ósea.
- La cirugía endoscópica nos permite realizar un abordaje mínimamente invasivo, que al realizarse en el seno maxilar para el tratamiento de quistes dentígeros nos permite el control del procedimiento y la disminución de complicaciones postoperatorias.
- La Realidad Aumentada es una de las innovaciones más importantes en estos años, debido al apoyo que genera al cirujano, sirviendo en la planificación de procedimientos quirúrgicos y generando una precisión en el abordaje. En el tratamiento de quistes dentígeros en seno maxilar, su minuciosidad ayuda a evitar la recidiva de los mismo, generando cortes precisos y evitando daño a estructuras adyacentes
- La impresión 3D permite planificar adecuadamente el abordaje quirúrgico, presentando ventajas como la manipulación del modelo, reduce los tiempos quirúrgicos y disminuye los riesgos intraoperatorios.

A pesar de que el cirujano experimentado es capaz de realizar un tratamiento eficaz con la ayuda de los estudios de gabinete actuales, las innovaciones tecnológicas podrán servirle como apoyo y facilitar el abordaje quirúrgico, también ayudará a reducir el riesgo de complicaciones tanto intraoperatorias como postoperatorias.

Las innovaciones tecnológicas están transformando el campo médico y odontológico, ofreciendo diagnósticos más acertados y tratamientos más exactos, eficaces e individualizados, generando principalmente una mejora en la calidad de vida del paciente.

CONCLUSIONES

El quiste dentígero en el seno maxilar ha sido un reto para el cirujano maxilofacial debido a la complejidad de su estructura y comportamiento, comenzando con su diagnóstico tardío, así como su abordaje quirúrgico, pero gracias a las innovaciones tecnológicas que han ido desenvolviéndose en esta rama, el cirujano puede ir de la mano con ellas y potencializar el éxito del tratamiento y la disminución de complicaciones.

El avance en el uso de tecnologías con el paso de los años ha generado facilidades en distintos campos de la medicina, sin embargo en el campo odontológico se han presentado cambios significativos desde los diagnósticos imagenológicos que incluyen la tomografía computarizada Cone Beam, el DICOM y los programas para poder generar impresiones 3D, hasta el uso de abordajes mínimamente invasivos como lo son el uso de la piezocirugía y las cirugías endoscópicas, también de gran importancia el uso de navegación quirúrgica guiada por imágenes, todas estas en conjunto generan un potencial de éxito para su planificación y tratamiento preciso con una tasa de recurrencia baja.

Debido a eso es de suma importancia, la actualización constante en este tema, permitiendo al cirujano saber acerca de todas las ventajas que podemos obtener con el uso de los progresos recientes, también instruirlo en los componentes que se utilizan y sus formas de uso, para que pueda tener una visión a futuro más amplia y acertada, permitiendo ayudar al paciente de la mejor manera, ofreciendo lo mejor para su tratamiento.

REFERENCIAS BIBLIOGRÁFICAS

1. Abubaker O. Applied Anatomy of the Maxillary Sinus. Oral Maxillofac Surg Clin North Am. (Internet). 1999 (Consultado 20 Enero 2025); 11(1). Disponible en: Anatomía Aplicada del Seno Maxilar - ScienceDirect
2. Andrews C, Henry A, Soriano I, Soriano M, Silva J. Registration Techniques for Clinical Applications of Three-Dimensional Augmented Reality Devices. IEEE J Transl Eng Health Med. (Internet). 2020 (Consultado 21 Febrero 2025); 9(1). Disponible en: 10.1109/JTEHM.2020.3045642
3. Ayhan Ö, İbrahim Y, Ömer G. Immunohistochemical Characteristics of Cystic Odontogenic Lesions: A Comparative Study. Turk Patoloji Derg. (Internet). 2015 (Consultado 7 Febrero 2025); 31(2): 104-110. Disponible en: https://10.5146/tjpath.2014.01298
4. Bara J, Martí C. Técnicas Avanzadas en Cirugía Maxilofacial, Odontología y Plástica de la Cara Mínimamente Invasivas. 1era Ed. España: Atlantis Editorial; 2020.
5. Bonanthaya K, Panneerselvam E, Manuel S, Kumar VV, Rai A. Oral and Maxillofacial Surgery for the Clinician. (Internet). Singapur: Springer; 2021 (Consultado 5 Febrero 2025). Disponible en: https://doi.org/10.1007/978-981-15-1346-6_27
6. Borunda G, Chávez N, Borunda F, Velasco L, Castillo M. Desde imágenes médicas hasta modelos anatómicos impresos en 3D: un enfoque de impresión 3D asequible y de bajo coste. Cirugía y cirujanos. (Internet). 2024. (Consultado 25 Febrero 2025); 92(4): 426–436. Disponible en: https://doi.org/10.24875/CIRU.22000643
7. Castro Pestre R. Revisión de la literatura en el diagnóstico imagenológico del quiste dentígero. Rev. Cient. Odontol. (Lima).

(Internet). 2019. (Consultado 25 Enero 2025); 7(2). Disponible en: DOI:10.21142/2523-2754-0702-2019-108-118

8. Dávila U, Varela J, Hernández E, Hernández E. Quiste dentígero maxilar: etiología, manejo quirúrgico y consideraciones especiales. Presentación de caso clínico. Rev ADM. (Internet). 2018 (Consultado 26 Enero 2025); 75(2). Disponible en: Quiste dentígero maxilar: etiología, manejo quirúrgico y consideraciones especiales. Presentación de caso clínico
9. El-Anwar M, Elnashar I, Hussein A, et al. Trans-antral Endoscopic Assisted Excision of Dentigerous and Radicular Maxillary Cyst; our Experience. J. Maxillofac. Cirugía Oral. (Internet). 2023 (Consultado 21 Febrero 2025); 22(2):470–475 pp. Disponible en: https://doi.org/10.1007/s12663-022-01772-9
10. Fukushima K, Takahira N, Uchiyama K, Moriya M, Takaso M. Pre-operative simulation of periacetabular osteotomy via a three-dimensional model constructed from salt. SICOT J. (Internet). 2017 (Consultado 25 Febrero 2025); 3(14). Disponible en: https://10.1051/sicotj/2016051
11. Hupp J, Ellis E, Tucker. Cirugía Oral y Maxilofacial Contemporánea. 6ta Ed. Elsevier Mosby; 2014.
12. López Chávez G. Atlas de Reconstrucción Oral y Craneofacial. Principios de Bioingeniería. 1era Ed. México: Odontología Actual; 2017.
13. Lynch CD, Sullivan O. Pierre Fauchard: the “Father of Modern Dentistry”. British Dental Journal. (Internet). 2006 (Consultado 18 Enero 2025); 201(12). Disponible en: Pierre Fauchard: el "padre de la odontología moderna" | Revista Dental Británica
14. Lysenko A, Razumova A, Yaremenko A, Ivanov V, Strelkov S, Krivtsov A. The use of augmented reality navigation technology in combination with endoscopic surgery for the treatment of an odontogenic cyst of the

upper jaw: A technical report. Imagen Sci dent. (Internet). 2022. (Consultado 22 Febrero 2025); 52(2):225-230. Disponible en: https://doi.org/10.5624/isd.20210256

15. Masakazu H, Akinori T, Hidetaka S, Kyoko N, Yoshiaki Y, Narikazu U. Surgical simulation for dentigerous cyst in the maxillary sinus using full-color 3D salt modeling: Report of a case. Elsevier. (Internet). 2018 (Consultado 03 Marzo 2025); 4(1). Disponible en: https://doi.org/10.1016/j.omsc.2018.01.001
16. Mru Tinta. El papiro de Ebers: un texto médico del antiguo Egipto revela creencias médico-mágicas y tratamientos beneficiosos. (Internet). MRU; 4 de Octubre de 2024. (Consultado 22 de Enero 2024). Disponible en: El papiro de Ebers: un texto médico del antiguo Egipto revela creencias médico-mágicas y tratamientos beneficiosos
17. Ramírez Skinner H. ¿Y antes de Fauchard qué? La odontología en las cavernas, los templos, los hospitales y las universidades. Rev. Clin. Periodoncia Implantol. Rehabil. Oral Vol. (Internet). 2012 (Consultado 18 Enero 2025); 5(1). Disponible en: art06.pdf
18. Rabelo Castillo Arelis. Quiste dentígero gigantiforme en maxilar que desplaza germen dentario hacia cavidad orbitaria. Revista Electrónica Dr. Zoilo E. Marinello Vidaurreta. (Internet). 2022 (Consultado 25 Enero 2025); 47(5). Disponible en: https://revzoilomarinello.sld.cu/index.php/zmv/article/view/3223
19. Santos R, Teodoro A, Evangelista K, Ferreira A, Valladares J, Santos B, et al. Diagnostic capability of artificial intelligence tools for detecting and classifying odontogenic cysts and tumors: a systematic review and meta-analysis. Elsevier. (Internet). 2024 (Consultado 20 Febrero 2025); 138(3): 414-426 pp. Disponible en: https://doi.org/10.1016/j.oooo.2024.03.004

20. Suenaga H, Sakakibara A, Koyama J, Hoshi K. A clinical presentation of markerless augmented reality assisted surgery for resection of a dentigerous cyst in the maxillary sinus. Elsevier. (Internet). 2024 (Consultado 9 Enero 2025); 125(5). Disponible en: https://doi.org/10.1016/j.jormas.2024.101767
21. Tovío E, Urbano del Valle S, Cantillo O. Dentigerous cyst: proposal for a therapeutic algorithm and combined treatment plan. (Internet). 2022. (Consultado 29 Enero 2025); 19(3). Disponible en: https://doi.org/10.21676/2389783X.4840
22. Vizuete M, Salgado F, Cruz R. Quiste dentígero. Revisión de la literatura y reporte de caso. Acta Odontol. Colomb. [Internet]. 2022 [citado 26 de Enero de 2025]; 12(1):80-8. Disponible en: https://revistas.unal.edu.co/index.php/actaodontocol/article/view/98021
23. Gaudy J, Arreto C. Manual de Anestesia en odontoestomatología. 2da Edición. España: Masson; 2006.
24. Martínez Martínez A. Anestesia bucal: de la evidencia a la práctica. 2ª Edición. Bogotá: Editorial Médica Panamericana; 2018.
25. Malamed S, Quinn C. Sedación: Guía Práctica. 3ª Edición. España: Mosby; 1998
26. Martínez Treviño J. Cirugía Oral y Maxilofacial. 1ª Edición. México: Manual Moderno; 2009
27. Neville B, Damm D, Allen C, Chi A. Oral and Maxillofacial Pathology. 4ª Edición. Canadá: Elsevier; 2016.
28. Sapp J, Eversole L, Wysocki G. Patología Oral y Maxilofacial Contemporánea. 3ª Edición. España: Harcourt; 2001.

29. Martorelli S, Leite C, Leite D, Barbosa M, Holanda L. Voluminoso quiste dentígero de mandíbula tratado en dos etapas quirúrgicas informe de caso. Odontoestomatología [Internet]. 2021 [citado 27 Marzo 2025]; 23(37): 1-8 pp. Disponible en: https://doi.org/10.22592/ode2021n37a11.

30. Ortiz E, Peleteiro M, Barrientos R, Pozo J, Bernabéu D, Forriol F. Técnicas de la biosia correcta en el aparato locomotor. Rev. Latinoam. Cir. Ortop. (Internet). 2016 (Citado 27 Marzo 2025); 1(1): 26-36. Disponible en: http://10.1016/j.rslaot.2016.05.003

31. Gunther J, Pedernera A. E- cadherina: Pieza clave en la transformación neoplásica. Rev Eviden. Invest. Clín [Internet]. 2011 (Citado 27 Marzo 2025); 4 (1): 15-20 pp. Disponible en: https://www.medigraphic.com/pdfs/evidencia/eo-2011/eo111f.pdf

32. Díaz J. El Papiro de Edwin Smith "Una obra maestra de la medicina en el antiguo Egipto". Gac Méd Caracas [Internet]. 2002 (Citado 26 Marzo 2025); 110 (2): 253-275. Disponible en: https://www.scielo.org.mx/pdf/rom/v12n2/1870-199X-rom-12-02-94.pdf

33. Salas J, Meléndez C, Ponce R, Martínez R. Marsupialización como tratamiento quirúrgico para quiste dentígero en paciente pediátrico: reporte de caso. Rev AMOP [Internet]. 2021 (Citado 26 Marzo 2025); 33 (1): 27-33. Disponible en: **Marsupialización como tratamiento quirúrgico para quiste dentígero en paciente pediátrico: reporte de caso. - Detalles de registro - EBSCO Discovery Service**

34. Martínez Pérez D. Queratoquistes maxilares: marsupialización. Rev Esp Cir Oral y Maxilofac. [Internet]. 2006 (Consultado 26 Marzo 2025); 28 (4): 222-224 Disponible en: **Queratoquistes maxilares:**

marsupialización. - Detalles de registro - EBSCO Discovery Service

35. Soto F, Cordero E. Sedación consciente y su uso en Cirugía Oral: Puesta al día. Int. J. Odontostomat. [Internet]. 2024 (Consultado 25 Marzo 2025) 18 (3): 286-291. Disponible en: https://scielo.isciii.es/pdf/odonto/v39n2/0213-1285-odonto-39-2-63.pdf

36. Consolo U, Bellini P, Melini G, Ferri A, Lizio G. Análisis de la marsupialización de quistes mandibulares para mejorar la curación de defectos óseos relacionados. Rev Cir Oral y Maxilof. [Internet]. 2020 (Consultado 25 Marzo 2025) 1355 (1): 4-11 Disponible en: **https://doi.org/10.1016/j.joms.2020.02.034**