UNIVERSIDAD AUTONOMA DE MEXICO
FACULTAD DE ODONTOLOGIA.

Las lesiones alveolares crónicas como focos de infeccion bucodentarias generadoras de "SEPTICEMIAS"

TESIS

Que para su examen profesional de
CIRUJANO DENTISTA presenta
CAROLINA AZUARA MEDELLIN.

MEXICO, D. F.
1934.

Universidad Nacional Autónoma de México
UNAM
Biblioteca Central
Dirección General de Bibliotecas de la UNAM

UNAM – Dirección General de Bibliotecas
Tesis Digitales
Restricciones de uso

DERECHOS RESERVADOS ©
PROHIBIDA SU REPRODUCCIÓN TOTAL O PARCIAL

Todo el material contenido en esta tesis esta protegido por la Ley Federal del Derecho de Autor (LFDA) de los Estados Unidos Mexicanos (México).

El uso de imágenes, fragmentos de videos, y demás material que sea objeto de protección de los derechos de autor, será exclusivamente para fines educativos e informativos y deberá citar la fuente donde la obtuvo mencionando el autor o autores. Cualquier uso distinto como el lucro, reproducción, edición o modificación, será perseguido y sancionado por el respectivo titular de los Derechos de Autor.

UNIVERSIDAD NACIONAL AUTÓNOMA DE MÉXICO
FACULTAD DE ODONTOLOGÍA

Las lesiones alveolares crónicas como focos de infección bucodentarias generadoras de "SEPTICEMIAS"

TESIS

CAROLINA AZUARA MEDELLÍN

MÉXICO, D. F.
1964.

A mi padre
Sr. Dn.
Antonio G. Azuara
con gratitud y respeto.

ODONTOL
UNIVERSIDAD NACIONAL
DE
MEXICO
BIBLIOTECA

A mi madre
Sra. Doña
María Luisa Medellín de Azuara
con todo cariño.

A mi padre
Sr. Dn.
Antonio G. Azuara
con gratitud y respeto.

ODONTO
UNIVERSIDAD NACIONAL
DE
MEXICO
BIBLIOTECA

A mi madre
Sra: Doña
María Luisa Medellín de Azuara
con todo cariño.

A MIS MAESTROS

A MI ESCUELA

A MIS COMPAÑEROS y AMIGOS

RESUMEN.

I.-INFECCION EN GENERAL.
II.-HISTORIA.
III.-BACTERIOLOGIA.
IV.-ETIOLOGIA.
V.-LOS FOCOS DE INFECCION BUCO DENTARIA.
VI.-LESIONES ORIGINADAS POR LA INFECCION FOCAL.
VII.-DIAGNOSTICO.
VIII.-TRATAMIENTO.

Señores Jurados:

Pongo a la docta consideración de Uds. el presente trabajo espero que me juzguéis no como jueces sino como maestros.

La sustentante.

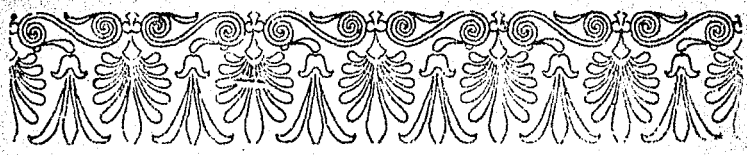

INFECCION EN GENERAL.

Toda infección general caracterizada por la presencia constante o pasajera en la sangre de bacterias patógenas o sus venenos, de focos sépticos apreciables o no, engendrá síntomas generales graves debidos a la multiplicación de los microbios en los órganos, a la acción de sus toxinas y a los efectos nocivos de los productos de desintegración celular, todos éstos síntomas dejan en segundo plano el foco infeccioso inicial.

Esta acerción tiene la ventaja de ser precisa y de tomar en cuenta los diferentes factores que dan al estado septicémico su fisonomía mórbida. Indica además que la septicemia no se concibe ya como una proliferación de los microbios en la sangre, sino como una serie de descargas microbianas y tóxicas provinientes de un foco infeccioso. Basándose sobre esta infección sanguínea se establece la siguiente clasificación:

1o.— A la presencia en la sangre de gérmenes patógenos está reservada la denominación génerica de Microbemia (Bezancon y Philibert).

2o.— Si esta microbemia proviene temporalmente y está acompañada de metástasis aisladas en el curso de un estado infeccioso focal se le denomina Bacteriemia.

3o.— Si la microbemia se advierte por descargas sucesivas o por una contaminación durable de la sangre y que determina señales evidentes de infección o intoxicación general se reconoce entonces el cuadro de uná Septicemia en sus diferentes modalidades.

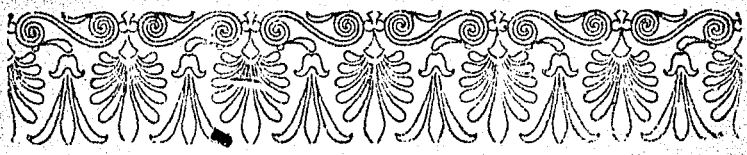

HISTORIA.

Las septicemias pueden aparecer en el curso de diferentes estados infecciosos buco-dentarios y presentar todas las formas de evolución.

Las septicemias agudas por la gravedad misma de sus manifestaciones e intensidad de la inflamación local, fueron las primeras que llamaron la atención de los clínicos. Durante mucho tiempo sin embargo, su mecanismo patogénico quedó mal dilucidado. CHASSAIGNAG, en 1859, observó a consecuencia de fracturas de los maxilares "fenómenos de envenenamiento de la sangre" y les llamaba caquexia bucal. Algunos años después RICHET describía las manifestaciones de la "intoxicación pútrida" consecutivas a ciertas operaciones de la boca o traumatismos de los maxilares.

Con las primeras investigaciones bacteriológicas los caracteres de la infección bucal se presume. GALLPE, 1890, MILLER. 1891, señalan que la fuente de numerosos accidentes infecciosos puede encontrarse en la cavidad bucal. 1900 fecha importante en la historia de las septicemias SEBILEAUD presenta al Congreso Internacional de Medicina una clasificación de sus formas evolutivas que se ha vuelto clásica. Al mismo tiempo HUNTER en Inglaterra señala la noción nueva, de que las afecciones sub-agudas o crónicas, tales como pleuresías, nefritis, colicistitis, endocarditis, son debidas frecuentemente a una infección bucal trasmitida por vía sanguínea. En 1903, JULIEN y CAMILLE TELLIER se unen para mostrar que al lado de las formas mortales existen sépticemias menos graves de orígen buco dentario que son más prolongadas y se acompañan de anemia. Después de esta fecha los conocimientos sobre las septicemias agudas no dejan de completarse; nuevas observaciones acompañadas de investigaciones bacteriológicas, han sido publicadas periódicamente y demuestran que no se trata de hechos excepcionales.

Pero es de notar que en las dos últimas décadas, la atención de los mejores médicos ha sido atraída preferentemente sobre las formas crónicas de estas septicemias. Lesiones alveolo dentarias crónicas como los granulomas y la poliartritis han parecido suceptibles de provocar lesiones secundarias a los diversos aparatos del organismo, al mismo tiempo que otros focos como las amígdalas, rinofaringe,

apéndice, etc.

J. TELLIER en Francia, HUNTER en Inglaterra y BILLINGS en Estados Unidos son grandes propagandistas de estas nuevas teorías de las infecciones focales de origen buco-dentario. Hunter en sus conferencias en la Universidad de Montreal (1910) denunciaba el abuso de las desvitalizaciones de los dientes sanos para aplicar la prótesis restauratriz. La vulgarización de la radiografía dental contribuyó mucho, puesto que, cuando la naturaleza infecciosa de una enfermedad era sospechada, se tomaba una radiografía bucal y el médico creyendo encontrar en la imágen de una rarefacción huesosa un testimonio indiscutible de un foco infeccioso periapical, no vacilaba en sacrificar dientes a menudo inocentes. Teorías ingeniosas, investigaciones bacteriológicas, entre las cuales hay que citar las de ROSENOW, se esforzaron en aportar una interpretación simplísita de la clínica. Pero una reacción acabó por producirse sobre todo de parte de los dentistas que no abandonaban su terapéutica antigua. Los médicos acabaron por reconocer que los tratamientos dentales exclusivos no harían sino muy rara vez la mejoría y que la septicidad buco-dentaria no era siempre el único factor etiológico responsable. Y ahora que el periodo de entusiasmo ha pasado definitivamente, unos se esfuerzan pero una gran confusión reina todavía debido a la falta de colaboración entre médicos, dentistas y bacteriólogos.

Las formas clínicas de las infecciones buco-dentarias son numerosas, varían según la virulencia de los microbios, el estado anterior del enfermo y las localizaciones secundarias.

Si se toma en cuenta su evolución es permitido diferenciar con claridad las septicemias agudas que resultan de una invasión infecciosa fuerte, de las septicemias crónicas que resultan de una penetración lenta continua y progresiva. Estas no son ya caracterizadas por la infección de la sangre considerada en tanto como medio interno, sino por las lesiones producidas por los gérmenes al nivel de los diferentes parenquimas sitio de las metástasis y que han dado lugar a investigaciones bacteriológicas particulares y actualmente se unen al grupo de las infecciones locales.

Es de estas septicemias crónicas de las cuales voy a referirme sin olvidar que están íntimamente unidas a las septicemias agudas y que las formas de transición en evolución subaguda son bastante frecuentes y arbitrariamente unidas a las unas y a las otras.

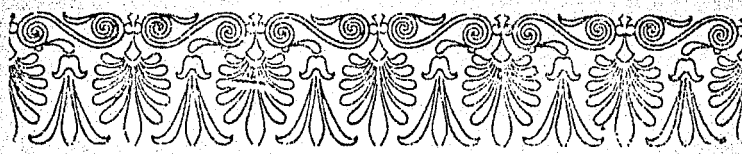

BACTERIOLOGIA.

Los microorganismos diseminados en la sangre circulante por los focos alveolares, pertenecen al grupo de los estreptococos no hemolíticos y son poco virulentos.

El estreptococo viridans constituye una especie microbiana mal definida y su propiedad electiva para ciertos órganos no está aún demostrada para que se le considere, como algunos autores opinan, como el agente específico de las infecciones focales.

Tanto los microbios de la piorrea alveolar como los de los granulomas, diseminados constantemente en la circulación, pero poco patógenos, pueden por bacteriemia y favorecidos por una mala defensa del organismo, cuyos órganos han sido aminorados en su resistencia anteriormente, colonizar.

PIORREA ALVEOLAR.— En el examen bacteriológico del pus piorreico encontramos una flora polimicrobiana.

AMIBAS.— Endamiba Histolitica Tetrájena; Gingival y Coli.

ESPIRILACEAS.— Son constantes y se hallan asociadas con amibas y algunas bacterias. Se han encontrado: Espirilos Espiroquetas y Leptoespiros. Se ha encontrado el treponema mucosum, al que se le atribuye el olor pútrido del pus piorreico; se ha encontrado también el Treponema Microdentium y el Treponema Macrodentium. Esta flora de los espirilos es muy variada y en una piorrea en estado avanzado forma el 100% predominando la forma fusoespirilar o la Macrodentium. teniendo un porcentaje menor las leptoespirilas.

BACTERIAS.— Predominan los aerobios facultativos en simbiosis con los prótozoarios, entre ellos. Estafilococos dorado y blanco, Estreptococos piógenos y viridans, Neumococos, Neumobacilos de Frienlander, Tetradas de Gaffky, pseudodifterico, Fusiformes de Vincent, micrococo catarral, cocobacilo de Pfeifer Casi siempre se acompañan de microbios banales, que siendo saprofitos, no dejan de agravar este padecimiento, pues favorecen las fermentaciones que tan nocivas son para la boca por los ácidos que forman,

En las estadísticas de enfermos de piorrea se ha encontrado:

Amibas..... 50 %
Espiroquetas.....100 „
Bacterias..... 100 „

La flora microbiana de la pericoronites crónica es semejante a la de la piorrea.

ARTRITIS APICAL CRONICA.— Las investigaciones bacteriológicas llevadas a cabo sobre las lesiones apicales han mostrado que eran relativamente pobres en microorganismos, aunque predominando los estreptococos. Si se compara con la flora abundante de la piorrea, se comprenderá que los focos apicales profundos cuentan con un número menor de especies de gérmenes, debido a que no están directamente expuestas en el medio bucal a las infecciones secundarias como lo están las de la poliartritis, por esta misma razón se concibe que la flora peri-apexiana sea claramente anaerobia.

Hecha esta aclaración, que es un caracter general, común a las floras de microoaganismos de los granulomas y de la piorrea y sobre el cual insisten mucho todos los bacteriólogos por su riqueza en estreptococos.

Estos gérmenes diseminados en la circulación linfática y sobre todo en la circulación sanguínea por medio de las venas perialveolares, con virulencia atenuada y en la que sus cultivos necesitan de varios días de incubación y medios especiales, por lo que no podrían proliferar en el medio sanguineo dadas las activas propiedades bacteriológicas del plasma y del endotelio vascular. Como la mayor parte de las infecciones estreptocócicas la verdad séptica no existe, solo una bacteriemia que se establece en función de las descargas microbianas continuas o intermitentes emanadas de los focos alveolares. El medio circulante sirve de simple medio de desiminación; la debilidad de la virulencia impide al organismo crear una inmunidad de defensa, pero los gérmenes no se mantienen sino dificilmente en la sangre; deben colonizar rápidamente en alguno de los parenquimas.

Por este hecho Rosenow ha pensado en una afinidad electiva de ciertos estreptococos, aunque las pruebas experimentales que ha dado no han sido aceptadas completamente.

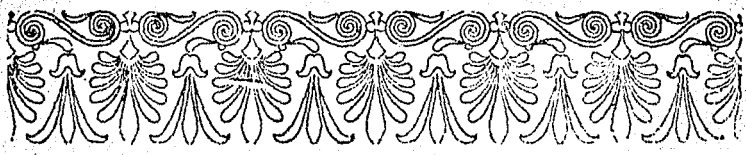

ETIOLOGIA.

Las septicemias crónicas de orígen buco-dentario son provocadas por microorganismos de poca virulencia que invaden la sangre de una manera lenta continua y progresiva. Estos microorganismos provienen sobre todo de lesiones gingivo alveolares.

Las lesiones bucales evolucionan durante años sin llamar la atención del enfermo y muchas veces ni la del especialista, pues son poco dolorosas, poco aparentes y algunas veces difíciles de reconocer sin el concurso de la radiografía.

Las manifestaciones infecciosas secundarias, no son ordinariamente graves sino cuando son localizadas en un órgano distante del foco primitivo.

La relación de causa-efecto, es en estas condiciones difícil de sospechar, y por esto el estudio de las septicemias crónicas de origen bucodentario es tan reciente. Los trabajos de los primeros investigadores datan solo de un cuarto de siglo, pero sobre todo en los países de lengua inglesa, después de 1910 han llamado la atención las lesiones crónicas alveolo-dentarios consideradas con un papel muy importante en la infección focal. (TELLIER y HUNTER).

TEORIA DE LAS INFECCIONES FOCALES.

El análisis de casos clínicos e investigaciones experimentales han hecho pensar a GOABDY, BILLINGS, y ROSENOW que muchas manifestaciones infecciosas generales o locales provienen de un punto alejado en el organismo de uno o varios focos microbianos limitados. Contendrían microorganismos como el estreptococo viridans que siendo de poca virulencia sería suceptible de proliferar indefinidamente y de esparcirse en la circulación adquiriendo una afinidad electiva para ra ciertos órganos. Esta teoría de las infecciones en foco parece introducir en patología un elemento etiológico nuevo, sobre todo en las infecciones mal definidas, descritas antes como infecciones criptogenéticas, y en Estados Unidos numerosas infecciones de naturaleza imperfectamente definida le fueron unidas.

La enumeración siguiente es imperfecta aún: Aparato locomotor: Desde las artritis reumatismales agudas, hasta los artritis crónicas anquilosantes y defor-

mantes, pasando por las polineuritis y los reumatismos seudo-infecciosos. Reumatismo muscular (tortícolis, lumbago) mialgias.

Aparato circulatorio:— Endocarditis, sobre todo endocarditis maligna en forma lenta, miocarditis, pericarditis, arretmia, angina de pecho, flebitis, enfermedad de Rainaud.

Aparato urinario:— Abceso perinefrítico, pielinefritis, nefritis crónica, cistitis, prostatitis, litiasis renal.

Aparato digestivo:— Gastritis crónica, úlcera gástrica, úlcera duodenal, enterocolitis, apendicitis, constipación crónica angiocolecistitis.

Aparato respiratorio:— Pneumonias, pleuresias, pleuresias purulentas, abcesos del pulmón, gangrena pulmonar, asma, catarro de los bronquios.

Sistema nervioso:— Meningitis encefalitis, hemiplegias, parálisis facial, parálisis agitante, esclerosis en placas, neuritis diversas (ciática), cicosis, estados melancólicos, hipomaniáticos, demencia precoz.

Aparato ocular:— Keratitis, Kerato-conjuntivitis, iritis, iridocoloiditis, escleritis, hemorragia retinianas, neuroretinitis.

Sangre.— Anemia, leucemia, glándulas endocrinas, hipertiroidismo.

Piel.— Eczema, eritema nudosa, herpes zorter, liquen plano, urticaria, lupus eritematoso, esclerodermia.

Estas diversas afecciones son suceptibles de ser causadas por una infección focal. En cuanto a los focos de infección latente se caracterizan por ser profundos, circunscritos no presentan sino signos clínicos insignificantes y no se relacionan entre su gravedad y la de la enfermedad que engendran. Pueden localizarse en otra parte del organismo. BILLINGS ha establecido la lista de sus localizaciones por órden de frecuencia en mas 500 casos:

Amigdalas	336
Dientes, encías	136
Senos	12
Utero	12
Próstata y trayecto genito urinario	24
Vesicula biliar	3
Intestino	2
Apéndice	1
Oido medio	2

Esta estadística solo tiene un papel documentario, pero indica la importancia de los focos gingivo-dentarios; solo los focos amigdalianos son mas numerosos y es en los niños donde tienen un papel preponderante.

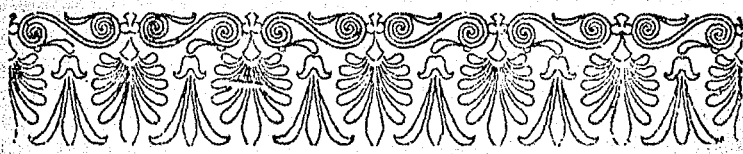

Los Focos de Infección Buco-dentaria.

Los focos de infección buco-dentaria generadores de septicemias crónicas son esencialmente lesiones alveolares crónicas. Se encuentran estos focos, bien en la región periradicular donde la infección venida de la boca por la lesión gingival forma las lesiones profundas de la poliartritis alveolodentaria, o bien en la región periapexiana donde los microbios salidos del canal radicular provocan la formación de granulomas.

PIORREA ALVEOLAR.— La piorrea alveolar constituye un foco de infección mixta, pues a la vez que vierte sus productos sépticos en la boca como todas las supuraciones gingivales, puede eliminar por vía sanguínea y linfática a nivel de las paredes alveolares. Se caracteriza por una destrucción progresiva de los tejidos ligamentosos debido a los gérmenes patógenos de la boca y por una reabsorción de los rebordes alveolares, favorecida por diferentes estados constitucionales. La infección empieza al rededor del diente, engendrada por todas las irritaciones o infecciones crónicas de la encia, después de haber franqueado el epitelio, se infiltra entre las fibras ligamentarias que destruye; la propagación microbiana en la profundidad es facilitada por los vasos linfaticos y sanguíneos que se dirigen hacia arriba paralelamente a la raiz.

En el periodo de estado existen profundos focos de saco latero-radiculares infectados en parte, en tejido reaccional granulomatoso infiltrado de polinucleares igual al que caracteriza las lesiones de artritis apical crónica pero mas difuso. Una pared del saco está constituida por el cemento desnudado de la raiz, algunas veces recubierto de concresiones tártricas. Un epitelio de origen gingival o derivante de los restos epiliales de Malassez, recubre gran parte de la otra pared, pero este revestimiento presenta espacios por los que los microbios invaden, (estando comprobado por los cortes histopatológicos efectuados por los diversos autores), el tejido fibrogranulomatoso, los vasos, las paredes ulceradas y los huesos de las cercanías. La infección se manifiesta entonces clínicamente por bolsas lateroradiculares apreciables por la exploración armada y por presión digital, dejan escapar una serosidad purulenta; la radiografía muestra la reabsorción de los septus oseos interalveolares y un ensanchamiento de la interlinea articular a me-

dida que la destrucción ligamentosa aumenta, los fondos de saco se profundizan los dientes se aflojan y se vuelven móviles. Se comprende que estas infecciones estrechas son inaccesibles a la limpia salival y el estancamiento de los productos sépticos es evidente, pero no se puede imaginar la extensión de la superficie supurante, y puede suceder como algunos autores piensan, que comunique a las articulaciones vecinas desarrollándose y extendiéndose de lado a lado. En un caso de intensidad media una supuración tal podría cubrir la palma de la mano; se comprende que una ulceración tan extendida constituye una superficie de penetración microbiana y toxiémica terrible, si se tiene en cuenta que es una bolsa purulenta con un drenaje imperfecto. Aún en los casos que la supuración canaliza libremente en la cavidad bucal, en ciertas formas de poliartritis, no hay que olvidar que los gérmenes deglutidos pueden ser absorvidos por los capilares intestinales y entran en la circulación general por medio de la aorta.

También pueden provocar una septicemia, con puerta de entrada gingival los focos de gingivitis intersticial determinados al nivel de los espacios interdentarios, por una obturación demasiado prominente o una falta de punto de contacto. Esta gingivitis por poco que se prolongue, facilita la aparición de las lesiones mas profundas de la poliartritis.

Es frecuente, sobre todo en la tercera molar inferior, que la infección se desarrolle alrededor de los dientes que no habiendo acabado su erupción, la corona este en parte recubierta por la encía, el pus estanca en la cavidad pericoronaria por razón de su situación en declive y de la insuficiencia del drenaje, pues la abertura se encuentra en la cresta gingival.

Es de notar que estas dos últimas observaciones son secundarias, comparada con la importancia que tiene la piorrea alveolar como fuente de infección focal.

ARTRITIS APICAL CRONICA.— Cuando hay una poliartritis como foco de infección, pensamos que generalmente se encuentra en una boca descuidada y séptica, pero cuando este foco lo constituye una artritis apical crónica, nos encontramos que aún en las bocas mejor cuidadas, y con dientes que han sido restaurados con las mayores precauciones de asepsia, vemos, por medio de la radiografía, que en el apex de esos dientes existe una infección prolongada, pero atenuada, generalmente se ha originado en el canal radicular, donde los gérmenes han proliferado en el curso de una inflamación pulpar, seguida de necrosis, debida a una caries o a un traumatismo. Frecuentemente estos gérmenes son llevados por medio del instrumental imperfectamente esterilizado en la desvitalización de un diente con pulpa sana, o también persisten, a pesar de las tentativas de esterilización y obturación de un canal; aunque estos gérmenes tienen su virulencia atenuada y su actividad destructiva está restringida, atacan el cemento, el ligamento o la pared huesosa cuyas células en un acto defensivo proliferan secundariamente Entonces se produce cierto engrosamiento del ligamento periapical que esta infiltrado de elementos sanguíneos, después el hueso es progresivamente destruido por la infección (osteitis rarificante crónica) y el espacio es ocupado por el tejido neoformado que se llama granuloma. Esta iperplasia fibroblástica se en-

cuentra rodeada de una envoltura mas densa y es recorrida por capilares sanguíneos y algunas veces epitelio, que deriva de los restos epiteliales paradentarios de Malassez, está mas o menos infiltrada de elementos sanguíneos (linfocitos), polinucleares, lo que prueba la defensa que el organismo ha llevado en contra de la infección supurante latente, que no teniendo salida por el canal radicular o por un trayecto fistuloso, no puede eliminarse sino por vía sanguínea o vía linfática. Algunas veces el tejido epitelial prolifera y se vacuoliza, el granuloma sufre entonces la degeneración quística, otras veces la parte central de la masa es destruida por la supuración y entonces el apex descuidado se sumerge como un pequeño punto en una fungosidad purulenta. Este granuloma clínicamente abcesado, situado en el seno de un alojamiento huesoso, de paredes inextensibles y sometido a las presiones ejercidas por los dientes al masticar, sería, según los autores americanos, suceptible de provocar una flora microbiana muy importante, que podría prolongarse durante años, a pesar de los esfuerzos del enfermo y del especialista; pues cualquiera que sea el estado de su evolución, son de pequeñas dimensiones (una lenteja, un chicharo) y situados en el seno de los maxilares; no se ponen de manifiesto por ningún signo clínico definido. En ciertos casos se ponen en comunicación con el medio bucal, por una caries profunda no tratada pero en otros, el diente correctamente tratado da la impresión de ser sano y entonces, habiendo necesidad de utilizar esa pieza para soporte, se efectua la desvitalización, se produce una contaminación del periapex y es ahí donde las formaciones granulomatosas deben ser buscadas; sin embargo, en el examen del vestíbulo, no se traducen ni por enrojecimiento, ni por inflamación, cuando mucho, al efectuar presión en el apex está un poco sensible y cuando la tabla alveolar externa es muy delgada hay sensación de vibración por la percusión.

Solo por la radiografía nos podemos dar cuenta de la existencias de estas lesiones apicales crónicas que dan lugar, según su naturaleza, a diferentes imagenes de rarefacción huesosa; casi siempre situados al nivel del apex de la raiz, algunas veces, lateralmente a la extremidad de un canal accesorio o de un falso canal; el granuloma típico se traduce por una pequeña mancha obscura redonda, de contornos definidos como si existiera una pequeña capa de osteitis rareficante, el apex aparece ensanchado cuando existe hipercementosis crónica concomitante, o puntiagudo si está en parte reabsorbido.

Sin embargo, algunos traumatismos debidos a la falta de contacto articular, pueden producir una especie de rarefacción huesosa bastante alargada y acompañada de un ensanchamiento del intersitcio articular: Es importante no considerar como lesiones huesosas ciertas zonas de estructura normal, como el agujero mentoniano, el agujero palatino anterior y el seno maxilar. No hay que olvidar que la radiografía es una proyección, y puede producir defectos en la imágen de la densidad huesosa; es bueno tomar cada región apical en dos posiciones diferentes para comparar en detalle las dos negativas obtenidas.

Pocos adultos son indemnes a los granulomas; ciertas radiografías muestran la persistencia de lesiones en el seno maxilar, en regiones desdentadas, sea

por la presencia de restos radiculares o aún en su ausencia. Muchas senusitis crónicas consideradas como focos primitivos de infección focal provienen de la propagación al seno de una infección apical vecina; no hay que olvidar la relación que tienen con el piso del seno las raices de la segunda premolar y primera gruesa (raiz palatina) que muy frecuentemente la efectuan.

Lesiones originadas por la Infección Focal.

El problema de la infección focal de origen buco dentario hasta el estado actual de los conocimientos, parece ser que se resuelve mejor desde el punto de vista clínico.— Sin embargo, las observaciones demostrativas son raras. El tipo de observación mas corriente es el siguiente:

Un enfermo de 50 años sufría desde hacía mucho tiempo una afección cuyo origen no se había podido definir, pero cuya naturaleza infecciosa era sospechosa. Diversos tratamiento se habían mostrado ineficaces, un día se toma una radiografía de los maxilares que muestra una rarefacción huesosa en el apex de uno o varios dientes. Los dientes son extraidos y algunas semanas mas tarde, siente una mejoría muy marcada.

Relaciones como ésta no son lo bastante completas para convencer, pero Rosenow ha hecho las investigaciones experimentales y otros autores influenciados con la tendencia de la medicina americana contemporanea, se han esforzado en buscar en las estadísticas hechos comprobatorios. Así Iron ha notado la presencia de infecciones alveolo-dentarias en:

76% casos de enfermos portadores de lesiones articulares;
45 ,, casos de enfermos atacados de nefritis;
25 ,, casos de enfermos que sufren ictericia gastro-duodenal
25 ,, casos de enfermos con lesiones cardio-vasculares.

De una encuesta hecha por la Metropolitan Life Insurance Company, que exige un examen completo estomatológico para cada uno de sus enfermos, se encontró lesiones buco-dentarias en:

14 % casos de reumatismo;
8 ,, casos de miocarditis;
8.4,, casos de endocarditis infectante;
9 ,, casos de insuficiencia renal,
7 ,, casos de anemia perniciosa;
7.2 ,, casos de úlcera del estómago.

Sin embargo estas estadísticas no son pruebas científicamente rigurosas.

LESIONES ARTICULARES — Los autores americanos piensan y así lo dicen en numerosos casos de reumatismo, que el origen buco-dentario es mas

común que la sífilis, la tuberculosis, la blenorragia.

Los alveolos dentarios pueden constituir el punto de partida de septicemias latentes con localizaciones articulares, pues Rosenow ha podido identificar la misma especie de estreptococo en la serosidad articular y en los focos granulomatosos.

Estas lesiones clínicamente son polimorfas; algunas veces se trata de simples mialgias (mialgias escapulares, tortícolis, lúmbagos) que sobrevienen después de la presentación de un síntoma dentario; duran algunos días y desaparecen por la extracción del diente causal. Otras veces aparecen dolores articulares y un estado febril que simula un ataque ligero de reumatismo articular agudo, sin que llame la atención de la cavidad bucal. Frecuentemente siempre el principio es progresivo, la impotencia funcional y los dolores se presentan en unas semanas, son articulares y algunas veces alcanzan las grandes articulaciones (rodilla, hombro) pero generalmente son atacadas las pequeñas articulaciones de los dedos, del puño, de las vértebras. Al examen se observa enrojecimiento e inflamación rígida local, que desaparece en varias semanas sin tendencia a la supuración. Sin embargo, este estado puede prolongarse en su evolución pudiendo, sobre todo en los adultos, deformarse y anquilosarse.

Cualquiera que sea su intensidad resisten los medicamentos, particularmente el salicilato de sodio. Ceden por la acción de vacunas aisladas preparadas de lesiones dentarias, y desaparecen después de la supresión de las fuentes de infección alveolar. Algunas veces muy rápidamente, lo que parecería indicar su origen mas bien tóxico que infeccioso. Se ven casos de atralgia con impotencia funcional y atraerse después de cada fase del tratamiento, y suceder la causa a la abstracción completa de los focos infecciosos buco-dentarios.

LESIONES CARDIACAS — De todas las afecciones cardio-vasculares atribuidas a la infección crónica bucal, la endocarditis crónica maligna es la mejor individualizada por sus caracteres clínicos, anatómicos y bacteriológicos. El corazón es por otra parte poco alterado funcionalmente, y la afección se comporta como una verdadera cardio-patia infectante. Hay resistencia continua de la sangre circulante sobre las vegetaciones poco proliferantes del endocardio. Tarde o temprano se producen abultamientos en la piel (panaris de Osler) en la médula (esplenomegalia) en los riñones (hematuria) Lo que da a la afección una individualización suficiente para establecer el diágnóstico sin el concurso del laboratorio. Sin embargo, los hemocultivos son un medio de control y muestran que es el estreptococo viridans no hemolítico el mas frecuente; contrasta con el predominio de los estreptococos hemolíticos, de los estafilococos y de los neumococos de las formas agudas de la endocarditis. La endocarditis crónica maligna aparece como estreptococcia lenta cuyos gérmenes poco virulentos, poco tóxicos, no hemolíticos, pueden provenir de diferentes focos: los puntos amigdalianos, faringeos, genitales y preferentemente alveolares.

Se ignora si el estreptococo no hemolítico es capaz de crear lesiones primitivas del endocardio, pués la endocarditis crónica maligna se observa en enfermos

ya cardiacos, antiguos reumáticos y sifilíticos, por lo que es una regla imperativa de Terapéutica preventiva, suprimir los focos infecciosos buco dentarios.

LESIONES RENALES.— Se sabe que todas las septicemias atacan los riñones, órganos de eliminación de las bacterias y sus toxinas. Es así como sobrevienen en el curso de una infección fuertemente virulenta, nefritis agudas, pielinefritis, abcesos perinefríticos.

Pero en el caso de las infecciones focales, cuyos gérmenes tienen su virulencia atenuada, hace que al leer a los autores americanos, cuando escriben sobre flemones perinefríticos, pielinefríticos, cistitis, prostatitis y veciculitis, atribuidos a la septicemia buco dentaria, se desconfíe de que existan. Un proceso infeccioso agudo, a pesar de la afinidad electiva de los estreptococos, emanados de focos piorreicos o granulomatosos, parece mas bien suceptible de provocar una infección orgánica y al nivel de órganos que anteriormente habían sido lesionados por una inflamación o intoxicación. Podrían resultar del ataque prolongado, indefinidamente repetido del tejido glomerular por las materias venidas de diversos focos infecciones, entre otros, los focos alveolares, afecciones crónicas cuyo origen con frecuencia se desconoce. (albuminuria, neiritis, litiasis.)

Queda por precisar el modo de transmisión de la infección bucal. ¿Los productos sépticos son vertidos en la boca, deglutidos y absorvidos por la mucosa intestinal? Nada se opone sin embargo a que la transmisión de los gérmenes se haga por vía circulatoria. Asi opina Rosenow, que lo apoya. Existe exacerbación pasajera, después, sedación de los síntomas urinarios como consecuencia de la extracción de los dientes. Además existe producción de alteraciones renales (lesiones de nefritis y depósitos calcareos en el exudado al nivel de la pelvis) por inoculaciones de gérmenes dentarios a los animales; lesiones análogas del hombre, después de varios pases en otros animales de la misma especie.

LESIONES GASTRO INTESTINALES.— Gastritis séptica, gastritis duodenal y apendicitis. Hunter desde 1901 llamó la atención sobre una forma de gastritis séptica consecutiva, a la deglusión del pus de la piorrea alveolar y mas frecuente aún, a las supuraciones que complican la caries dentaria. La afección se caracteriza por crisis dolorosas y regulares que aparecen después de las comidas, y se acompaña de inflamación de la región epigástrica y algunas veces, constipación y diarrea. En algunos meses sobreviene el período de intoxicación con ataque profundo del estado general (depresión, debilidad general, tinte amarillento de la piel, enflaquecimiento, anemia); esta gastritis séptica está ligada muchas veces a la piofagia. Tellier piensa que puede provenir de una septicemia de origen buco dentario puesto que en los enfermos que la sufren, las extracciones y la desinfección bucal hacen desaparecer los trastornos digestivos antes que la cicatrización de las encías permita una masticación menos defectuosa.

La úlcera gastrica y duodenal, según los hermanos Mayo, es determinada por una localización infecciosa secundaria. Parece que la cavidad gastrica puede ser considerada como estéril en el hombre normal; no presenta ni extasis, ni lesiones qe ocasionen la bateriofagia o la piofagia;sería lógico suponer que la infección

proviene por bacteriemia de un foco disimulado en la boca o en cualquier punto del organismo. Sin admitir completamente esta interpretación patógena, se puede por lo menos estimar que la úlcera gástrica, lesión primitiva, es singularmente agravada por las aportaciones infecciosas que le llegan de las diferentes partes del organismo. Las lesiones necróticas de la úlcera joven, se rodean, en el curso de su evolución, de una zona inflamatoria que encierra focos de origen estreptococcico. Como estos gérmenes pueden ser de origen bucal, es bueno acompañar a la cura médica, o proceder a la intervención quirúrgica, por un tratamiento buco dentario completo; asi como lo dice V. Pauchet: "El dentista pasará antes que el cirujano".

ENTEROCOLITIS Y APENDICITIS.— Pueden también ser causados por una infección crónica emanada de la boca, puesto que existe una relación entre ciertas afecciones apendiculares y un estado infeccioso de la rinofaringe o de las amigdalas. Las inflamaciones crónicas que presentan diversos organos son de una gran similitud histopatológica con los granulomas y las fungosidades de la piorrea; parece que en el curso de ciertas septicemias sub agudas los gérmenes tienden a fijarse al nivel de las diferentes formaciones linfoides del intestino, de las amigdalas y de las encías. Se dificulta conocer el punto de penetración de los gérmenes y saber si el estado inflamatorio gingival es la causa del estado séptico del tubo digestivo.

Los hermanos Mayo estiman que muchas colecistitis crónicas derivan también de una fuente de infección bucal y que exigen una desinfección completa buco-dentaria antes de toda intervención quirúrgica.

LESIONES PULMONARES.— Las afecciones pulmonares de origen buco dentario son bastante frecuentes, la mayor parte de ellas proviene de una infección fuso-espirilar, llegada de una lesión superficial buco faringea y transmitida por vía traqueal .Pero ciertas supuraciones del pulmón pueden resultar de una infección hematógena, de fuente microbiana, encontrada al nivel de lesiones apendiculares, otíticas, amigdalianas y también dentarias. Es entonces un foco infeccioso profundo como un granuloma o un quiste supurado rico en anaerobios. El primer capilar pulmonar que encuentran los gérmenes en su camino, les sirve de alojamiento, pueden manifestarse nuevos estados infecciosos después de cada descarga microbiana.

El abceso gangrenoso del pulmón es la forma clínica, (no la gangrena pulmonar clásica de evolución mortal causada por una infección por vía aerea) que presenta formaciones sucesivas, y durante el tratamiento bucal, remisiones definitivas.

LESIONES OCULARES.— Desde hace mucho tiempo los clínicos han reconocido una relación causal entre las afecciones buco dentarias y ciertas lesiones oculares, (conjuntuvitis,) hemorragias sub conjuntivales, queratoconjuntivitis iritis o irido ciclitis de forma sub-aguda, nervitis óptica) para las cuales solo una terapéutica únicamente dental, permite obtener una cura que no había podido obtenerse por ninguna otra terapéutica.

Por el hecho de que las complicaciones oculares, cualesquiera que sean, tienen como caracter ser consecutivas a lesiones del maxilar superior y ser unilaterales situadas del lado de la lesión bucal, se puede pensar en una propagación por continuidad, por lo que varios autores estiman que una infección senusiana formaría el eslabón entre las lesiones oculares.

Hay que suponer que los gérmenes dentarios son algunas veces introducidos en la cavidad ocular por vía arterial, (por las arterias ciliares y la arteria central de la retina) puesto que la sangre venosa no puede subir en la oftálmica. Esta localización microbiana podría explicarse por una afinidad electiva y la presencia de un medio ocular favorable debido a un ataque anterior (sífilis, reumatismo) o trastornos vasomotores reflejos consecutivos a la irritación de los filetes del trigémino al nivel de los focos alveolares. La infección dentaria es la causa determinante: la reacción simpática local es la causa predisponente.

Las septicemias crónicas de origen bucal no se manifiestan siempre por lesiones localizadas en un solo órgano. Con frecuencia se manifiestan por síntomas de intoxicación general y aumentan cuando las lesiones difusas de poliartritis o de múltiples granulomas provocan una abundante y continua absorción de productos tóxicos (cuerpos microbianos, elementos sanguíneos, cuerpos celulares destruidos y parcialmente descompuestos en el curso de la supuración).— El ataque del estado general es entonces progresivo, manifestándose por una fatiga creciente que obliga a los pacientes a suspender sus ocupaciones, y una pérdida de peso que llega en los casos extremos de ocho a diez kilogramos.

Otros síntomas mas o menos marcados aparecen: sensación de malestar general, pérdida del apetito, dolores de cabeza, dolores varios en las articulaciones.

El examen físico no permite descubrir ninguna lesión órganica claramente definida. La cara esta pálida, los rasgos afilados, el pulso poco rápido, algunas veces irregular, la tensión arterial baja. En el examen de la sangre los hematies han disminuido en número, hay hiperleucocitosis; la orina contiene albúmina, el indican es aumentado.

El examen bucal delata la existencia de numerosos focos de supuración crónica y su supresión trae de ordinario un restablecimiento completo, una recuperación rápida de las fuerzas y del peso, lo que parece indicar, que se trata de una toxiemia sin alteración infecciosa profunda de la economia.

La septicidad buco dentaria influye según Tellier, no solo sobre la salud de la mujer en estado gravídico, sino también sobre el desarrollo del feto, y mas tarde sobre el crecimiento del recien nacido que absorve productos tóxicos con la leche materna.

Fuera de los casos en que estas septicemias de origen buco dentario se producen por metástasis vicerales, o por intoxicación general, pueden probablemente evolucionar sin dar lugar a manifestaciones clínicas, cuando la resistencia orgánica logra neutralizar los efectos de la invación microbiana y toxiémica, suprimiendo los focos de infección bucal, ningún trastorno habría revelado la existeccia de la bacteriemia latente que habrían engendrado; pero si estos permanecen, si los

ataques que llevan al organismo, se repiten y prolongan, el poder de preservación acaba por agotarse y la función bacteriopécica del sistema retículo endotelial puede volverse insuficiente para otros gérmenes patógenos. Mas tarde pueden desarrollarse infecciones secundarias que evolucionan mas rápidamente si los actos defensivos del organismo son menos enérgicos. Por lo que se supone que las infecciones latentes de origen dentario, sean un factor de predisposición y de agravación para infecciones de otra naturaleza aguda o crónica como sífilis y tuberculosis.

DIAGNOSTICO

Hay que tener en cuenta el descubrimiento de las lesiones buco dentarias susceptibles de ser focos de infección y establecer la relación de causa efecto entre éstas y la afección que está evolucionando.

¿Los focos infecciosos alveolo dentarios descubiertos en la boca del enfermo son realmente la fuente de su afección? Como se trata todavía de un asunto dudoso, lo mejor es proceder por eliminación, es decir, investigar si no existen en otra parte del organismo focos latentes de infección, como apendicitis, otitis, media y otros.

Sobre todo hay que fijarse en dos regiones vecinas que constituyen focos de infección focal: las amigdalas y el seno maxilar.

El hemocultivo parece ser el elemento diagnóstico, pero como los gérmenes no se mantienen en la circulación, la siembra corre el riesgo de volverse estéril si se practica después de una fase intercalar a las descargas bacterianas emanadas del foco alveolar. Deberá ser hecho sobre medios especiales de cultivo.

Técnica de BOEZ, en medios aerobios y anaerobios. Los gérmenes son tomados al nivel del foco alveolar y cultivados; se toman también de la sangre y se cultiva; por separado se comprende, la prueba de la investigación bacteriológica del origen buco dentario de la infección será obtener una morfología microbiana y reacciones bioquímicas semejantes en ambos cultivos. Puede completarse por la prueba de la inmunización cruzada: un conejo es inoculado con cultivos del gérmen del hemocultivo y debe resistir la inoculación del gérmen dentario. El suero del conejo debe aglutinar al mismo tiempo al gérmen del pus y al germen de la sangre. La prueba de disviación del complemento, hecha con el mismo suero, debe dar reacción positiva para el gérmen dentario y para el gérmen sanguíneo

TRATAMIENTO

El médico tratante y el especialista, después de haber estudiado al enfermo en colaboración, no hacen sino suponer el papel etiológico de la infección buco dentaria.

Para la piorrea alveolar son los cepillados, los lavados; las pulverizaciones antisépticas en los fondos de saco, la aplicación de causticos tratando de provocar la retracción fibrosa, en ciertos casos la vacunoterapia para crear una inmunidad local y suspender la supuración; medidas terapéuticas que obran lentamente y son insuficientes en los casos en que la destrucción gingival es profunda. Entonces hay que recurrir a la resección gingival que suprime al mismo tiempo las bolsas piorreicas y su contedido purulento. Cuando las lesiones son muy avanzadas, la extracción se impone.

Para los Focos Periapicales, ciertos autores opinan que la limpieza del canal radicular y la aplicación de puntas antisépticas es suficiente para la esterilización del peri-apex; esto es discutible. Es mas seguro completar el tratamiento radicular con una cura quirúrgica directa sobre los tejidos periapicales y en último caso, una resección del apex, estando indicada unicamente en las lesiones bastante circunscritas y en dientes anteriores (incisivos y caninos superiores) en que puede ser ejecutada en buenas condiciones de visualidad y asepsia.

La extracción será practicada cuando se quiera intervenir rápida y seguramente; la eliminación de los focos infecciosos periapicales será siempre el fin de la intervención; el granuloma adherente al apex es algunas veces retirado con el diente; cuando queda, hay que tratar de quitarlo por el alveolo haciendo un ligero raspado, pero cuando ha adquirido cierto volumen, hay que recurrir a la extracción llamada quirúrgica: después de la incisión de la encía y del periostio, ablación de la pared alveolar externa y extracción del diente, se obtiene un acceso suficiente para poder limpiar bien la cavidad apical, los colgajos gingivo-periósticos son suturados.

La regeneración ósea se efectúa progresivamente en los meses siguientes, dependiendo de su estado general, hay que vigilarla durante tres meses, por medio de radiografías periodicas, después de este tiempo si se ha practicado el tra-

tamiento conservador, la zona de rarefacción huesosa debe haber desaparecido y si se practicó la extracción el alveolo debe estar reabsorbido.

Lo anterior se refiere al tratamiento causal; en cuanto al tratamiento de las lesiones secundarias,no sería sino sintomático y varía según el órgano atacado;en cuanto a la fase bacteriémica comprende diversos métodos (inmuno transfusión, inyecciones de suero de caballo inmunizado con varias especies de estreptococos no hemolíticos, auto-vacunas preparadas con gérmenes de los focos alveolares) que hasta la fecha no han dado resultado.

Es mejor un tratamiento profiláctico y se tratará de poner al abrigo de todo ataque infeccioso a la pulpa y a la articulación alveolo dentaria.

El epitelio de la inserción ginvival debe ser protegido contra todas las irritaciones e infecciones crónicas, puesto que su papel es proteger como la pulpa todos los tejidos periradiculares. Para la profilaxia de la Piorrea deben procurarse cuidados rigurosos de higiene bucal restauraciones de los contornos, etc.

La profilaxia de la caries es muy compleja puesto que puede principiar en la vida intrauterina en el momento de la formación de los dientes, extenderse toda la vida y estar ligada al metabolismo del calcio. Pero no hay que olvidar que se debe, en gran parte, evitar todo ataque pulpar, si el paciente pone cuidados regulares en su higiene bucal y recurre al especialista para frecuentes examenes, y la obturación de los sursos sospechosos para restablecer el punto de contacto interdentario.