UNIVERSIDAD NACIONAL AUTÓNOMA DE MÉXICO

FACULTAD DE MEDICINA
DIVISIÓN DE ESTUDIOS DE POSGRADO
PETRÓLEOS MEXICANOS

SUBDIRECCIÓN DE SERVICIOS DE SALUD

GERENCIA DE SERVICIOS MÉDICOS
HOSPITAL CENTRAL NORTE DE PEMEX

"Correlación entre los hallazgos quirúrgicos y el reporte ecográfico en lesiones del manguito rotador del hospital central norte de Petróleos Mexicanos de 1marzo 2012 a 28 febrero 2013"

PROTOCOLO DE TESIS
PARA OBTENER EL TÍTULO DE:
MÉDICO ESPECIALISTA EN
TRAUMATOLOGÍA Y ORTOPEDIA
QUE PRESENTA EL:

DR. FRANCISCO JAVIER RIVAS ARÁMBULA

ASESOR DE TESIS
DR. MARIO LORETO LUCAS

MÉXICO D.F. 31 A JULIO DE 2013

Universidad Nacional Autónoma de México
UNAM
Biblioteca Central
Dirección General de Bibliotecas de la UNAM

UNAM – Dirección General de Bibliotecas
Tesis Digitales
Restricciones de uso

DERECHOS RESERVADOS ©
PROHIBIDA SU REPRODUCCIÓN TOTAL O PARCIAL

Todo el material contenido en esta tesis esta protegido por la Ley Federal del Derecho de Autor (LFDA) de los Estados Unidos Mexicanos (México).

El uso de imágenes, fragmentos de videos, y demás material que sea objeto de protección de los derechos de autor, será exclusivamente para fines educativos e informativos y deberá citar la fuente donde la obtuvo mencionando el autor o autores. Cualquier uso distinto como el lucro, reproducción, edición o modificación, será perseguido y sancionado por el respectivo titular de los Derechos de Autor.

DR. JORGE ZEPEDA ZARAGOZA
DIRECTOR DE HOSPITAL CENTRAL NORTE DE PEMEX

DRA. GUADALUPE GRISELDA MUZQUIZ BARRERA
JEFA DEL DEPARTAMENTO DE ENSEÑANZA E INVESTIGACIÓN HOSPITAL CENTRAL NORTE DE PETRÓLEOS MEXICANOS

INVESTIGADOR RESPONSABLE Y ADSCRIPCIÓN

DR. FRANCISCO JAVIER RIVAS ARÁMBULA MÉDICO RESIDENTE DE 4TO AÑO ORTOPEDIA Y TRAUMATOLOGÍA

DR. MAURICIO SIERRA PÉREZ
JEFE DEL SERVICIO Y PROFESOR TITULAR DEL
CURSO DE ESPECIALIZACIÓN EN ORTOPEDIA Y TRAUMATOLOGÍA DE PETRÓLEOS MEXICANOS

ASESORES DE TESIS
DR. MARIO LORETO LUCAS MÉDICO ADSCRITO SERVICIO TRAUMATOLOGÍA Y ORTOPEDIA
DRA. SHEILA PATRICIA VÁZQUEZ ARTEAGA MÉDICO ADSCRITO ASESORA DEL COMITÉ DE INVESTIGACIÓN HCN

AGRADECIMIENTOS

A mi Familia:

Esposa, Patricia Navarrete López, por su apoyo, comprensión y amor todo estos años, a mis hijos Francisco Javier Rivas Navarrete, Santiago Rivas Navarrete y Patricio Rivas Navarrete, les dedico todas las satisfacciones que me da esta profesión.

Mis padres Francisco Javier Rivas Tejeda, Consuelo Padilla por su paciencia y apoyo incondicional, por compartir conmigo mis logros y fracasos, confiaron siempre en mí, se los agradezco porque es por ustedes que acepté mis defectos y virtudes y me convertí en la persona que soy hoy en día.

A mis Maestros:

Dr. Mauricio Sierra Pérez, Dr. Víctor Manuel Cisneros González, Jorge Balbuena Basaldúa, Dr. Ricardo Rojas Becerril, Mario Loreto Lucas, Dra. María Enriqueta Balanzario Galicia, Dr. Arturo Cruz, Dr. Racob Alberto García Velazco, Dr. Carlos Alberto Salas Mora, Dr. Pablo García Garma, Dr. Oscar Alberto Pérez Sánchez, Dr. Arturo Segura Farfán, Dr. Arturo Segura Feria, Dr. Ricardo Tapia, Dr. Jaime Chagoya, Dr. Ramos Aviña, Dr. Francisco Sandoval, por sus experiencias y conocimientos compartidos, además de enseñanza y amistad brindada, les agradezco de corazón. Los respeto y admiro y que dios los bendiga.

TITULO DEL TEMA

Correlación entre los hallazgos quirúrgicos y el reporte ecográfico en lesiones del manguito rotador del hospital central norte de Petróleos Mexicanos de 1marzo 2012 a 28 febrero 2013.

ÍNDICE

I ANTECEDENTES……..…….6

1. EL HOMBRO NORMAL..... ……..… 6
1.1.- OSTEOLOGÍA DE HOMBRO..... 6
1.2- ANATOMÍA MUSCULO-LIGAMENTOSA…….…….7-8
2.- BIOMECÁNICA……..8-9
3.- CAUSAS DE HOMBRO DOLOROSO……...9-10
4.- CLÍNICA Y EPIDEMIOLÓGICA……. 10

4.1 EPIDEMIOLOGÍA DE LA PATOLOGÍA DEL MANGUITO ROTADOR. ……...10

4.2 ETIOPATOGENIA DE LA PATOLOGÍA DEL MANGUITO ROTADOR…….10-11

4.3 ANAMNESIS, EXPLORACIÓN FÍSICA Y VALORACIÓN FUNCIONAL DEL HOMBRO DOLOROSO……. 11

5.- DIAGNÓSTICO POR IMAGEN DE LA PATOLOGÍA MECÁNICA DEL HOMBRO……12

5.1 RADIOLOGÍA CONVENCIONAL. ……12

5.2 ARTROGRAFÍA……12

5.3 RESONANCIA MAGNÉTICA……12-13

5.4 ECOGRAFÍA……13-14

6. TRATAMIENTO DE LA PATOLOGÍA DEL MANGUITO ROTADOR…….….14

6.1. TRATAMIENTO CONSERVADOR……...14
6.1.1 Tratamiento médico-infiltraciones……..14

6.2. TRATAMIENTO QUIRÚRGICO…… 14

II PLANTEAMIENTO DEL PROBLEMA……15

III JUSTIFICACIÓN……..…16

IV HIPÓTESIS……..17

V OBJETIVOS……...18

VI DISEÑO DEL ESTUDIO. ……...19

VII OPERACIONALIZACION DE VARIABLES…….20-21

VIII UNIVERSO DE TRABAJO Y MUESTRA……..22

IX DESARROLLO DEL PROYECTO……23

X INSTRUMENTOS DE MEDICIÓN…….24

XI.- DISEÑO DE ANÁLISIS…….25-28

XII IMPLICACIONES ÉTICAS……..……...29

XIII RESULTADOS Y DISCUSIÓN……...30

XIV.- CONCLUSIONES…….……..31

XV.- RECOMENDACIONES……...….….……...32

XVI.- REFERENCIAS BIBLIOGRÁFICAS……32-33

XVII.-ANEXOS……..……34

I-ANTECEDENTES

Introducción.

La patología del aparato locomotor es una de las causas de consulta médica más frecuente tanto en atención primaria como para el médico especialista, y dentro de estas, el dolor de hombro ocupa un privilegiado lugar.

Por todos es sabido que la mejora en la calidad de vida y el interés por el culto al cuerpo, ha motivado que gran parte de la población practique deportes que en ocasiones, pueden llevar a forzar al máximo tendones peri articulares, con el consiguiente riesgo de lesión. Además, el envejecimiento poblacional que está sufriendo nuestro país, hace que cada vez sean más frecuentes las lesiones degenerativas de tendones, como ocurre con los del manguito rotador del hombro, y el consiguiente grado de disconfort e incapacidad funcional. (1)

Cuando un paciente aparece en la consulta con hombro doloroso u omalgia, el médico debe saber diagnosticar y tratar el problema con los distintos medios, y para ello dispone, además de la anamnesis y exploración clínica, de diferentes métodos diagnósticos por imagen que le permiten corroborar los datos clínicos y poder proceder al tratamiento de la lesión. La duda se nos plantea en; ¿qué grado de correlación existe entre los datos obtenidos de los diferentes métodos de diagnóstico por imagen y la los datos obtenidos en el procedimiento quirúrgico?...

1.- EL HOMBRO NORMAL.

La cintura escapular está formada por un grupo de articulaciones que en su conjunto se denomina articulación toracoescapulohumeral y que permiten que el hombro sea la articulación de mayor movilidad.
La articulación glenohumeral es poco congruente, lo que permite una mayor movilidad, pero esto también es causa de inestabilidad articular. La cápsula articular es laxa y extensa para tolerar la amplitud de los movimientos, por lo que los músculos y tendones que movilizan la cabeza humeral deben darle también estabilidad (Ucar Angulo 1997) (1)

1.1.-OSTEOLOGÍA DE HOMBRO.

La cintura escapular incluye la articulación glenohumeral, la acromioclavicular, la escapulo-torácica y la esternoclavicular. Los componentes óseos, las estructuras musculares y tendinosas contribuyen en diferente medida en el mantenimiento de unas relaciones anatómicas estables (Stoller 1999). (1)
La clavícula conecta el esqueleto axial y apendicular de la extremidad superior.

Lateralmente forma parte de la articulación acromioclavicular, que está formada por dos superficies de contacto casi planas separadas por un menisco. Los elementos estáticos están representados por los ligamentos acromioclaviculares superior e inferior, que refuerzan la cápsula articular y aportan estabilidad posteroanterior, y los ligamentos conoides y trapezoides que toman su origen en la apófisis coracoides y extremo distal de la clavícula, aportando estabilidad vertical (Hurley 1995) (2)

Medialmente la clavícula forma parte de la articulación esternoclavicular cuyas superficies articulares están cubiertas de fibrocartílago y separadas por un menisco o disco articular que divide la articulación en dos recesos separados y que aumenta la estabilidad (Klein 1995). Es el elemento de sujeción de la extremidad superior al esqueleto axial, aunque los movimientos que realiza son los de elevación y descenso además de antepulsión y retropulsión. Refuerzos capsulares son los ligamentos esternoclavicular anterior, posterior y el interclavicular. El que proporciona más estabilidad articular es el ligamento costoclavicular (Orts Llorca 1979) (3)

La articulación escápulohumeral es la más importante del hombro. Es una articulación esférica o enartrosis en la que la cavidad cóncava es la cavidad glenoidea del omóplato, cuya superficie articular es menor al de la cabeza humeral,

pero que se ve ampliada por un fibrocartílago llamado labrum o reborde glenoideo donde se fija la membrana sinovial y los ligamentos glenohumerales que contribuyen a la estabilidad articular (Beltran 1997)(4)

1.2.- ANATOMÍA MUSCULO-LIGAMENTOSA.

Los músculos del aparato tronco escapular forman el elemento activo encargado de mover la plataforma giratoria de la grúa con la que podríamos comparar la extremidad superior

El manguito rotador está formado por cuatro músculos escápulohumerales cortos que se insertan en las tuberosidades del húmero. Los tendones del *supraespinoso*, *infraespinoso* y *redondo menor* se insertan conjuntamente en el troquiter, mientras que el tendón *subescapular* lo hace en el troquín.

Por otra parte, la cabeza humeral y el manguito rotador se encuentran por debajo del arco coracoacromial, que está constituido por el acromion, el ligamento coracoacromial y la apófisis coracoides. Estos elementos, junto con la articulación acromioclavicular suponen los límites de la salida del supraespinoso (Arteaga 1998, Iannoti 1991, Frieman 1994). (5)

A continuación, haremos una breve descripción de los músculos implicados en la articulación del hombro.

Supraespinoso.
Se origina fosa supraespinosa, con forma de pirámide triangular de base interna y vértice externo. La parte externa del músculo pasa por debajo del acromion y se continúa con un tendón. En este tendón se pueden distinguir histológicamente el tendón propio y la inserción fibrocartilaginosa. El tendón propio se extiende desde la unión músculotendinosa (aproximadamente 5 cm medial al troquiter) hasta la inserción fibrocartilaginosa (2 cm medial al troquiter). El tendón propio se agranda y ensancha hacia la inserción con un margen grueso anterior en forma de cuerda que se afina en sentido posterior donde adquiere forma de banda.

El patrón fascicular del tendón propio se continúa con la trama compacta de la inserción fibrocartilaginosa a nivel del troquiter humeral, en su carilla más superior, adyacente a la cápsula de la articulación glenohumeral (Fallon 2002). La longitud del tendón fibrocartilaginoso es de 1.8 ± 0.5 cm, incluyendo el "área crítica" de menor vascularización descrita por Codman en donde los desgarros ocurren con mayor frecuencia (Codman 1931)6.

La parte más externa del tendón (fuera ya del acrómion), está cubierta por el músculo deltoides. Entre el tendón y el acrómion se encuentra la bolsa subacromial. La unión del tendón del supraespinoso a la cápsula articular es muy íntima.

Otra estructura a reseñar, considerada muy importante en la funcionalidad del supraespinoso, es la cuerda del manguito rotador (Rotador Cable de Burkhart) (Burkhart 1993)7. Esta estructura es una de las extensiones que desde el ligamento coracohumeral se dirige posteriormente rodeando el tendón propio. Una extensión es fina y superficial al tendón, mientras que la otra, la cuerda del manguito, se dirige perpendicularmente al tendón entre éste y la cápsula articular. Consiste en una banda colágena gruesa que se extiende desde el ligamento coracohumeral al infraespinoso rodeando en su trayecto el fibrocartílago y la "zona crítica".

Este músculo está inervado por el nervio supraescapular, rama del plexo braquial procedente de la raiz C_5.
La acción de este músculo es la abducción del brazo, igual que el deltoides, pero, además, estabilizando la articulación glenohumeral para que se pueda llevar a efecto la acción abductora. Una función curiosa es aquella que, por insertarse en la cápsula articular, cuando se produce la maniobra de abducción, tira de ésta hacia afuera impidiendo que la cápsula se pellizque entre las superficies articulares.

Infraespinoso
El músculo infraespinoso tiene su origen en la fosa infraespinosa, por dentro de la cresta que existe en su borde externo.
Se inserta por fuera, mediante un tendón, en la carilla media del troquiter, entre el supraespinoso por arriba y el redondo menor por abajo. Tiene también algunas fibras que se insertan en la cápsula articular, pero en menor medida que el supraespinoso. El músculo infraespinoso, en su porción más externa, está cubierto por otros músculos:

deltoides, trapecio, dorsal ancho y redondo mayor. En su parte central no está recubierto, por lo que a la contracción del brazo en abducción forma un relieve cutáneo.
Su inervación también depende del nervio supraescapular (Rossi 1998)8. Realiza función de rotación externa del brazo. Además, actúa como el supraespinoso como ligamento activo de la articulación escápulohumeral, contribuyendo, en menor medida que aquél, al contacto entre superficies.

Redondo menor.
Es un músculo de tamaño variable según el individuo. Hay ocasiones en las que está ausente.
Tiene su origen en la carilla ósea superior cerca del borde axilar del omóplato, en los tabiques fibrosos que lo separan del infraespinoso y redondo mayor, y en la cara profunda de la fascia que lo cubre. Se continúa con un tendón (Orts Llorca 1979)3. Se inserta por fuera en la carilla más inferior del troquíter, por debajo del infraespinoso, y cubierto en gran parte por el deltoides. Con frecuencia este músculo es difícil de aislar del infraespinoso, con el cual a veces se confunde, aunque su inervación es siempre distinta de aquél: el nervio circunflejo, rama posterior del plexo braquial procedente de la 5ª raiz cervical (Linker 1993)9.
Realiza las mismas acciones que el músculo infraespinoso.

Subescapular.
Ocupa la fosa subescapular, donde tiene su origen, almohadillando de esta forma la cara anterior del omóplato.
Termina por fuera por medio de un tendón en el troquín, y algunas de sus fibras lo hacen en la cresta subtroquiniana y en la cápsula articular. Su tendón es ancho, corto y aplanado; transcurre por debajo de la apófisis coracoides donde puede existir una bolsa serosa. Luego, se desliza sobre la cápsula articular por medio de la bolsa subescapular que sí es constante. Parte del músculo puede ser palpado en la axila (Orts Llorca 1979)3.
Este músculo está inervado por los nervios subescapular superior, medio e inferior. Existe inervación conjunta entre subescapular, redondo mayor y dorsal ancho, procedente de las raíces cervicales 5ª, 6ª y parcialmente de la 7ª.
Su función es la de rotación interna del brazo. Por su inserción en la cápsula articular, también ejerce la misma función que supraespinoso, infraespinoso y redondo menor evitando que se pellizque dicha cápsula al realizar la maniobra de abducción.

2. BIOMECÁNICA.
Biomecánicamente, el hombro es la articulación más compleja del cuerpo. Tiene el más amplio rango de movimiento de todas las articulaciones, excediendo de un hemisferio, con complicados mecanismos que proporcionan función y estabilidad. Contribuyendo a esta función normal y estabilidad se encuentran las estructuras óseas, cápsula y ligamentos glenohumerales, labrum glenoideo, músculos, envoltura de los tendones del manguito rotador, tendón largo del bíceps, y dos bolsas sinoviales.

La función del manguito rotador es doble: centrar la cabeza humeral en la glenoides (sobre todo por parte del supraespinoso) y participar en la abducción y movimientos de rotación externa. Diversos estudios han mostrado que en el hombro normal, la traslación superoinferior del húmero en la glenoides durante la abducción está limitada a unos pocos milímetros.

Si la función del manguito rotador está alterada, aunque sólo sea ligeramente, el centrado normal de la cabeza humeral se perderá, pudiendo existir un desplazamiento anormal de la cabeza hacia arriba. Este cambio afecta negativamente a los tejidos interpuestos, produciéndose daño sobre la bolsa sinovial y a las fibras de colágeno de los tendones del manguito, y llevándolos a cambios inflamatorios con edema.

El músculo supraespinoso actúa conjuntamente con el deltoides en los primeros 90º de abducción, pero es ineficaz más allá de este punto. Es el músculo del manguito rotador que tiene mayor importancia en el mantenimiento de la cabeza del húmero junto a la cavidad glenoidea de la escápula, siendo importante para resistir la luxación inferior del húmero. Aunque el músculo infraespinoso también funciona para deprimir la cabeza humeral, su principal acción es la rotación externa del húmero; su tendón rodea la cabeza humeral en rotación interna creando una fuerza que resiste la subluxación posterior de la articulación.

El bíceps no tiene unión humeral y aunque cruza la articulación glenohumeral, su principal función es flexionar y supinar el codo.

La articulación del hombro se mueve en tres planos del espacio (Olivé 2000)10
a) En un ***plano frontal*** que pasase por la articulación del hombro (plano parafrontal), conseguiríamos los movimientos de:
- Aducción, o aproximación del brazo al cuerpo.
-Abducción, o separación lateral del mismo hasta unos 90º. A partir de esa gradación, se pueden alcanzar otros 90º mediante la rotación de la escápula.

b) En el ***plano sagital*** (o parasagital) observaremos los siguientes movimientos:
-Anteversión, flexión o elevación anterior del brazo, que alcanza unos 180º.
-Retroversión, extensión o desplazamiento hacia atrás del brazo, que alcanza los 45º

c) El tercero es el ***plano horizontal*** (parahorizontal), en el que se pueden realizar los movimientos de:
-Rotación interna del brazo, que alcanza los 70º.
-Rotación externa del brazo, cuyo arco de recorrido llega a los 90º.

La combinación de todos estos movimientos de la articulación glenohumeral, permite la circunducción de la extremidad superior describiendo un área cónica de vértice en dicha articulación.

3 CAUSAS DE HOMBRO DOLOROSO.

El hombro doloroso u omalgia, es una de las principales causas de dolor osteoarticular que se presentan en la práctica clínica cotidiana, y a menudo provoca discapacidad funcional considerable.

La prevalencia de la omalgia en la población general se ha estimado entre el 3 y el 7% (Arteaga 1998)5. Dicha prevalencia aumenta con la edad (Arteaga 1998, Cunningham 1984, Chard 1991)5, y sus causas pueden ser múltiples, aunque se estima que la mayoría de los casos de hombro doloroso se deben a lesiones degenerativas de alguna estructura para articular, debiéndose sólo en el 5% a una afectación del hombro de otra naturaleza (artritis reumatoide, gota, etc.).

Dejando aparte las enfermedades neoplásicas, sistémicas y traumáticas directas, la principal causa de dolor de hombro es la patología inflamatoria o degenerativa del manguito rotador (Milgrom 1995)11, que puede ser responsable de hasta un 65% de los casos de hombro doloroso del adulto (Veccio 1995)12.

La patología degenerativa del manguito rotador se considera la causa más frecuente de hombro doloroso. Se cree que está provocada en un alto porcentaje de casos por el rozamiento del manguito rotador contra el margen anterolateral del acromion y/o ligamento coracoacromial, aunque algunos autores han reseñado también la importancia de factores intrínsecos como la hipovascularización y/o degeneración del propio tendón (Fu 1991, Vecchio 1995)12.

La degeneración tendinosa ocurre como parte del proceso de envejecimiento, que junto a los traumatismos o sobrecargas de repetición llevan a un progresivo fallo tendinoso y rotura (Dalton 1994)13. La mayoría de los desgarros en el manguito rotador comienzan en la denominada área crítica hipovascular del tendón supraespinoso (Arteaga 1998)5.

Aunque la causa principal se considera el rozamiento con el espacio coracoacromial a nivel anterosuperior, se han descrito también otras
Causas como: el rozamiento posterosuperior que afecta a deportistas, el rozamiento con la apófisis coracoides que repercute sobre el tendón subescapular, o la compresión del nervio supraescapular a nivel de la fosa espinoglenoidea que conduce a inflamación y atrofia del músculo infraespinoso (Rossi 1998)8. El presente estudio se va a centrar en conocer la correlación entre los hallazgos quirúrgicos y el reporte ecosonografico en lesiones de manguito rotador en el síndrome de rozamiento coracoacromial

Aunque Neer postuló que la causa principal de este síndrome era el rozamiento tendinoso con el arco coracoacromial (Neer 1972)14, otros autores han resaltado el origen multifactorial de este proceso (Naredo 2002, Arteaga 1998)5 ya que se ha demostrado que los desgarros tendinosos no son más frecuentes en el lado

bursal del manguito como sería lógico pensar en caso de que el rozamiento extrínseco fuese la causa principal (Fu 1991)15.

4. CLÍNICA Y EPIDEMIOLÓGICA.

4.1 EPIDEMIOLOGÍA DE LA PATOLOGÍA DEL MANGUITO ROTADOR.

El dolor de hombro es un problema común. Ocupa un tercer lugar en la patología musculoesquelética asistida en la práctica clínica, suponiendo un 5% de las consultas de medicina general por patología musculoesquelética (Urwin 1998)16.

Su incidencia anual se estima de 6.6 a 25 casos por 1000 pacientes, alcanzando las cotas más altas de la cuarta a la sexta década de la vida (Stevenson 2002)17. Es la segunda causa de dolor tras la rodilla en deportistas, donde el 8-13 % de las lesiones afectan al hombro (Butcher 1996)18. Supone un 4% aproximadamente de la patología asistida en urgencias (Stevenson 2002)17.

A nivel patológico, estudios en cadáveres han demostrado que la incidencia de roturas de espesor completo en el manguito en especímenes inferiores a 60 años es de un 6%, mientras que en los mayores de esta edad la incidencia se aproximaba al 30%. La incidencia de roturas parciales era aproximadamente el doble con respecto a las completas (Dugas 2002, Lehman 1995)19.

4.2 ETIOPATOGENIA DE LA PATOLOGÍA DEL MANGUITO ROTADOR.

En 1972 Neer propuso su teoría del rozamiento del manguito rotador con el margen anterolateral del acromion, clasificando las lesiones del manguito en tres grados progresivos (Neer 1972)14:

a) Inflamación o hemorragia tendinosa.
b) Degeneración o fibrosis.
c) Rotura tendinosa.

La bursitis subacromiodeltoidea, la tendinitis bicipital y los cambios degenerativos acromioclaviculares acompañan muy frecuentemente a las lesiones del manguito rotador (Naredo 2002)20.

El origen de la patología del manguito rotador es una cuestión debatida en la que existen dos escuelas principales. Una defiende el papel primordial de las causas extrínsecas en las que el manguito rotador se desgasta por el roce con las estructuras del arco coracoacromial (Neer 1972, Neer 1983)14. Otros consideran que el papel principal lo desempeñan cambios intrínsecos al propio tendón (Uri 1997)21. La tendencia actual es incorporar ambas causas en los sistemas de clasificación (Fu 1991)15.

a) Las ***causas extrínsecas*** son el resultado del roce del manguito rotador con estructuras óseas o ligamentosas periféricas. Estos factores extrínsecos se dividen en primarios, si resultan de alteraciones congénitas o adquiridas de la anatomía coracoacromial, y en secundarios cuando resultan de inestabilidad glenohumeral (Uri 1997)21.

Entre estos factores primarios se ha considerado la morfología de la parte anterior del acromion (plana, curva o en gancho), la inclinación del acromion, el hueso acromial, los espolones acromiales y los osteofitos acromioclaviculares de orientación inferior, engrosamiento del ligamento coracoacromial, etc. (Bigliani 1986, Epstein 1993, Haygood 1994, Liberson 1937, Tyson 1993)22.

En la compresión extrínseca secundaria no es necesaria la existencia de alteraciones morfológicas en el arco coracoacromial, sino que se produce un estrechamiento relativo de la salida de los tendones del manguito rotador provocada por la inestabilidad glenohumeral.

La debilidad de los estabilizadores estáticos de la articulación, cápsula y ligamentos glenohumerales, supone una sobrecarga para los estabilizadores dinámicos o musculares. El estrechamiento efectivo del espacio subacromial se produce con la subluxación superior de la cabeza humeral que provoca un rozamiento episódico. Por eso, esta situación se produce con frecuencia en los movimientos extremos de la articulación durante actividades deportivas (Fu 1991(15), Jobe 1989, Tirman 1994) 23.
b) Las ***causas intrínsecas*** están relacionadas con áreas de menor vascularización dentro del tendón, con menor capacidad de reparación del colágeno y mayor posibilidad de sobrecarga. Los defensores de esta teoría consideran los cambios óseos o ligamentosos del arco coracoacromial como fenómenos secundarios. Este

punto de vista se basa fundamentalmente en la observación de que los desgarros parciales son mucho más frecuentes en el lado articular del tendón con respecto al lado bursal. Este último se debería lesionar, en teoría, más frecuentemente por el rozamiento subacromial (Ozaki 1988)24.

Estudios en cadáveres han demostrado una región de relativa hipovascularización en el tendón supraespinosos, justamente proximal a su inserción en el troquiter. Esta área, descrita en 1934 por Codman, se ha denominado la "zona crítica" y se piensa que es un área predispuesta a la degeneración y la rotura (Codman 1934, Ling 1990)6. Los factores predisponentes pueden ser los microtraumatismos, el uso excesivo y el envejecimiento (Archambault 1995, Brewer 1979, Riley 1994)25.

Actualmente se tiende a considerar conjuntamente los factores intrínsecos y extrínsecos. Se ha demostrado que el infraespinoso también tiene una zona crítica de hipovascularización similar a la del supraespinoso y, sin embargo, la frecuencia de roturas es muy inferior a la del supraespinoso (Brooks 1992)26. Por otro lado, estudios in vivo en pacientes con síndrome de rozamiento han encontrado hipovascularización en el área crítica, planteando aún más dudas sobre la génesis de las roturas (Chansky 1991)27.

4.3.- ANAMNESIS, EXPLORACIÓN FÍSICA Y VALORACIÓN FUNCIONAL DEL HOMBRO DOLOROSO.

Anamnesis.

Para el estudio de la omalgia, debemos comenzar por redactar una historia clínica donde se recojan los antecedentes personales de enfermedades médicas y quirúrgicas. El conocimiento de los aspectos socio laboral y/o deportivo tiene una gran importancia por la implicación que pueden tener los microtraumatismos repetitivos en la patología del hombro. Asimismo, habrá que interesarse por los posibles traumatismos directos o indirectos sobre el hombro. También es importante determinar cómo se instauró el cuadro clínico (progresiva o bruscamente), así como el tiempo de evolución del proceso. Finalmente, preguntaremos por la dominancia diestra o zurda del enfermo y por el posible tratamiento médico y de reposo ya iniciado (Arteaga 1998)5.

La patología del hombro está directamente asociada con la edad (Edo 2002). Así, en personas menores de 30 años, es frecuente la inestabilidad, mientras que en las mayores la patología más frecuente es el síndrome subacromial y/o patología del manguito rotador, con mayor incidencia de roturas (Ruiz 2000)28.

Exploración física.

Para Lyons y Tomlinson (1992)29, el examen clínico posee una sensibilidad (S) del 91% y una especificidad (E) del 75% para predecir la presencia de desgarro del manguito rotador, y una (S) del 76,4% para distinguir entre desgarros pequeño o mediano (menos de 5cm) de un desgarro masivo (más de 5 cm).

Esta información estaría relacionada con el mecanismo lesional, diferenciando una lesión traumática por accidente o sobreuso de una lesión atraumática.

Por otra parte, la localización de irradiación del dolor, así como el resto de la exploración física, puede llevarnos a descartar o no otro tipo de patologías: cervical (cervicoartrosis, radiculopatías), pulmonar (tumor de Pancoast), pleural (neumotórax), cardiaca (infarto agudo de miocardio), lesiones del plexo braquial, enfermedades reumáticas y otras.

El síndrome de rozamiento del manguito rotador es una entidad clínica caracterizada por una variedad de signos y síntomas que resultan de la compresión extrínseca del tejido subacromial entre el húmero y elementos del arco coracoacromial. Son signos sugerentes de afectación del manguito rotador el dolor a la palpación, los déficits de movilidad y fuerza, así como los signos de compresión del manguito rotador, como el de Neer, Hawkins, Yocum y Kennedy, entre otros (Arteaga 1998, Hawkins 1980, Weiner 1970)5.

5. DIAGNÓSTICO POR IMAGEN DE LA PATOLOGÍA MECÁNICA DEL HOMBRO.

Existe una gran variedad de técnicas de imagen que pueden utilizarse para evaluar a los pacientes con dolor o disfunción del hombro. Cada técnica tiene capacidades y limitaciones específicas que se detallarán a

continuación. Antes de todo, hay que reseñar que el uso de dichas técnicas, incluida la artroscopia, debe reservarse para aquellos casos en que la información que se espera obtener pueda influir o variar el manejo del paciente (Arteaga 1998)5.

La indicación primaria de estas técnicas incluye a personas jóvenes y de edad media, activas, que tras sufrir un traumatismo importante del hombro presenten un cuadro doloroso con debilidad a la flexión y rotación externa. En los casos no traumáticos, se debe recurrir a las técnicas de imagen cuando no exista una respuesta adecuada al tratamiento conservador, tras un periodo variable según los autores, de entre seis semanas y 18 meses (Arteaga 1998, Iannotti 1991,Matsen 1994, Frieman 1994, Cofield 1985)5.

5.1 -RADIOLOGÍA CONVENCIONAL.

Para el estudio por imagen del hombro doloroso, la radiología convencional se considera la primera técnica de elección. Es adecuada para ver los cambios hipertróficos acromioclaviculares, las erosiones y esclerosis en troquiter o las calcificaciones de partes blandas (Rocwood 1990, Ruiz 2000). Cuando la distancia acromio-humeral es menor de 6mm se considera un signo casi seguro de rotura del manguito rotador (Bokor 1993, Ruiz 2000)28, pero sólo se ve en roturas muy evolucionadas con atrofia muscular. **.**

Generalmente se recomienda que el paciente tenga al menos dos proyecciones, una anteroposterior y otra transescapular en "Y"

5.2ARTROGRAFÍA.

La artrografía consiste en la introducción mediante punción percutánea de un contraste yodado dentro de la cavidad articular de modo que, si existe rotura del tendón, dicho contraste se fuga siguiendo el trayecto del desgarro hasta introducirse en la bolsa subacromio-subdeltoidea en caso de ser una rotura de espesor completo. Por eso, para estas últimas la sensibilidad y especificidad descrita en la literatura suele ser del 100% (Ruiz, 2000)28, aunque se han reportado casos aislados en los que, al estar el desgarro sellado por tejido inflamatorio o sinovial, no ha sido detectado con esta técnica (Blanchard 1998)30.

La artrografía simple o el artrotac son técnicas invasivas, muy sensibles y específicas para roturas de todo el espesor del manguito o parciales de la cara articular del mismo. Sin embargo, es incapaz de demostrar las roturas intratendinosas o de la cara bursal del manguito (Fukuda 1987)31.

Otra de sus limitaciones es la incapacidad de valorar la degeneración tendinosa, de discriminar adecuadamente el tamaño y la localización del desgarro o la valoración del grado de atrofia muscular (Uri 1997). Esta técnica ofrece, además, poca fiabilidad en la localización y medida de las roturas del manguito (Hodler 1988) 32

5.3-RESONANCIA MAGNÉTICA

Para realizar la resonancia magnética (RM) de hombro, el paciente se coloca en posición supina, preferentemente con el brazo en extensión y rotación neutra para evitar la superposición tendinosa que se provoca en los estudios realizados en rotación interna (Davis 1991). Se estudian tres proyecciones: axial, coronal y oblicua sagital.

La base funcional de la RM está en núcleos atómicos (protones de hidrógeno) que son sometidos a un campo magnético y absorben o liberan determinados valores de energía de radiofrecuencia.

En estado de reposo los protones se alinean aleatoriamente de forma paralela (up) o antiparalela (down) al vector del campo magnético principal. Los protones giran o procesan alrededor del eje magnético con una frecuencia que entra dentro del rango de las ondas de radio; por eso, pulsos de radiofrecuencia los alejan de la posición de reposo hacia el plano horizontal en un proceso de excitación protónica. La pérdida de energía o relajación en el plano horizontal (T2) y en el longitudinal (T1) es la que es recogida por la bobina receptora y se utiliza en la construcción de la imagen (Marti-Bonmati 1991)34.
La señal de RM depende de la relajación longitudinal (T1), del tiempo de relajación transversal (T2), de la densidad protónica (DP) y del flujo sanguíneo. También existen secuencias de supresión grasa (la más conocida: STIR). Como contraste se utiliza el gadolinio administrado por vía iv o intraarticular.

En cuanto a la patología degenerativa tendinosa, hay que reseñar que la RM, por su capacidad de obtener imágenes multiplanares y su excepcional contraste para el estudio de los tejidos blandos, permite una adecuada caracterización de la degeneración y rotura del manguito rotador, la evaluación de otras anormalidades estructurales frecuentemente asociadas al síndrome de rozamiento y la detección de alteraciones que pueden simular clínicamente patología del manguito rotador por cursar con el síntoma inespecífico de dolor de hombro.

Entre sus posibles inconvenientes hay que reseñar su elevado coste y su creciente demanda que dificulta un acceso rápido y generalizado a la misma

Los valores estimados de sensibilidad son aproximadamente del 90% y de especificidad del 100% para el caso de roturas completas y en roturas parciales, la sensibilidad es del 100% y la especificidad del 75% (Ruiz, 2000)30.

5.4-ECOGRAFÍA.

Los ultrasonidos son vibraciones mecánicas de frecuencias superiores a los límites de la audición humana. En la ecografía, los ultrasonidos son producidos por un cristal piezoeléctrico o resina sintética a partir de energía eléctrica, se propagan a través de los tejidos generando ecos de diferente intensidad, en función de la refracción y reflexión provocada en las estructuras corporales.

El ecógrafo porta un transductor, sobre el que se monta el cristal y que actúa a su vez de receptor de los ecos, trasladándolos a la pantalla de un monitor en forma de imagen

Los nuevos aparatos de alta resolución en tiempo real y los transductores de alta frecuencia (igual o superior a 7,5MHz) permiten exploraciones en movimiento, multiplanar y con gran definición de las partes pequeñas (Van Holsbeeck 2002)35.

Basándose en los resultados obtenidos, una mayoría de autores defiende que la ecografía sea utilizada como método de screening (Middleton 1989, Holder 1988)32. Entre sus cualidades hay que destacar que es una técnica cómoda, rápida y de bajo precio, por lo que resulta ideal como exploración inicial, la técnica de screening en los enfermos candidatos a tratamiento rehabilitador o médico.

Los ecógrafos de última generación utilizan frecuencias muy altas, siendo capaces de discriminar y visualizar estructuras superficiales que antes no se podían valorar con fiabilidad. Pueden identificar la mayoría de las estructuras musculo-tendinosas que conforman la articulación del hombro, lo que la convierte en un método exacto para evaluar de forma no invasiva el hombro doloroso (Naredo 2002, Bouffard 2000)20. No obstante, se consideró una exploración polémica durante mucho tiempo, ya que sus resultados eran muy dispares con cifras de sensibilidad y especificidad que oscilaban entre el 50% y 100%. A. Arenas planelles y cols(2003), sensibilidad calculada de la ecografía fue del 68% (15-22), La especificidad calculada fue del 50%.(35)Wiener y Seitz 37, en su trabajo publicado en 1993 observaron la utilidad de la ecografía, con una sensibilidad del 95%

De 158), una especificidad del 94% (63 de 67), una precisión del 95% (213 de 225) El valor predictivo positivo y negativo en porcentaje hallado fue del 97%. (3) En el estudio Toro-Saelzer F y cols. (2011) 53 pacientes en donde identificamos concordancia US/artroscopía en 22/34 casos para rupturas totales (64.7%) y 7/19 casos para las rupturas parciales (36.8%) (p = 0.048). La concordancia global (totales Y parciales) fue de 29/53 pacientes (54.7%). De los 24 pacientes sin correlación, 11 (45.8%) presentaron Informes ecográficos de tendinitis; 75% de los casos de este grupo presentaron roturas parciales del supraespinoso durante la artroscopia (p =0.006).(3)

Los factores considerados como responsables de esta disparidad eran el grado de experiencia del explorador, el tipo de instrumentación utilizada y la severidad del grado de lesión (Middleton 1989, Takagishi 1996, Van Holsbeeck 1995) 35.

Entre las cualidades de la ecografía hay que destacar que es una técnica cómoda, rápida y de bajo precio, por lo que, basándose en los mejores resultados obtenidos, una mayoría de autores defiende esta técnica como método de screening en los enfermos candidatos a tratamiento rehabilitador o médico (Bouffard 2000, Middleton 1989, Holder 1988)35.

6. TRATAMIENTO DE LA PATOLOGÍA DEL MANGUITO ROTADOR.

Sólo haremos un apunte breve de los métodos que pueden ser utilizados en la terapia de la patología degenerativa del manguito rotador. Distinguiremos entre tratamiento conservador y quirúrgico.

6.1. TRATAMIENTO CONSERVADOR

6.1.1. Tratamiento médico-infiltraciones.

Suele ser el tratamiento que ensayan en primer lugar la mayoría de los clínicos. Los medicamentos más útiles son los antiinflamatorios no esteroideos. Los analgésicos de primer nivel (paracetamol), segundo nivel (tramadol, codeína) o tercer nivel (fentanilo), se usarán dependiendo de la intensidad dolorosa pudiéndose o no asociar a miorrelajantes. El reposo articular mediante cabestrillo está muy indicado en la fase aguda del proceso.

Las infiltraciones de anestésicos junto a antiinflamatorios permiten tratar las fases de recrudescencia dolorosa. Generalmente se utilizará una jeringa de 5 ml y una aguja im de 21/6 (color verde), con excepción de la infiltración sobre la articulación acromio-clavicular donde la aguja será del tamaño 16/6 (color naranja) debido al menor espacio.

En caso de enfermedad degenerativa puede administrarse ácido hialurónico , un vial de 2 a 2,5 ml semanal durante 5 semanas con la posibilidad de repetirse a los 6 meses.

6.1.2. Tratamiento rehabilitador

6.2. TRATAMIENTO QUIRÚRGICO.

Uno de los principales objetivos del tratamiento quirúrgico es la reparación de las roturas del manguito rotador con el objetivo de establecer la continuidad entre músculo y hueso de modo que se pueda recuperar la fuerza y la función (Dugas 2002).

La descompresión subacromial por síndrome crónico de roce puede llevarse a cabo mediante artroscopia y al abordaje abierto que permite resecar la porción anterior del acromion, seccionar el ligamento coracoacromial, la sutura tendinosa y la liberación de adherencias en el espacio bursal. (Sánchez Martín 1997, Nobuhara 1994)

Los desgarros agudos del manguito deben repararse de forma urgente, si es posible dentro de las tres primeras semanas para evitar que se produzca retracción, fibrosis y degeneración de los bordes tendinosos y se progrese a la atrofia muscular. En los desgarros crónicos, la cirugía está indicada para aliviar el dolor, mejorar la función y prevenir mayores lesiones tendinosas en el futuro, pero hay que insistir que sobre todo está indicada para aliviar el dolor. No debe operarse un paciente que sólo presente una impotencia funcional (Bokor 1993).La técnica de quirúrgica abierta de Neer consiste en realizar las siguientes acciones:

1.-Resección de la bursa sub-acromial.

2.-Secccion del ligamiento coracroacromia.

3.-Acromioplastia.

4.- Reparación de manguito rotador.

II PLANTEAMIENTO DEL PROBLEMA

El hombro doloroso u omalgia, es una de las principales causas de dolor osteoarticular que se presentan en la práctica clínica cotidiana, y a menudo provoca discapacidad funcional considerable.

La prevalencia de la omalgia en la población general se ha estimado entre el 3 y el 7% (Arteaga 1998). Dicha prevalencia aumenta con la edad (Arteaga 1998, Cunningham 1984, Chard 1991), la principal causa de dolor de hombro es la patología inflamatoria o degenerativa del manguito rotador (Milgrom 1995), que puede ser responsable de hasta un 65% de los casos de hombro doloroso del adulto (Veccio 1995).

Cuando un paciente aparece en la consulta con hombro doloroso u omalgia, el médico debe saber diagnosticar y tratar el problema con los distintos medios, y para ello dispone, además de la anamnesis y exploración clínica, de diferentes métodos diagnósticos por imagen que le permiten corroborar los datos clínicos y poder proceder al tratamiento de la lesión.(1)

La ecografía pueden identificar la mayoría de las estructuras musculo-tendinosas que conforman la articulación del hombro, lo que la convierte en un método exacto para evaluar de forma no invasiva el hombro doloroso (Naredo 2002, Bouffard 2000). No obstante, se consideró una exploración polémica durante mucho tiempo, ya que sus resultados eran muy dispares con cifras de sensibilidad y especificidad que oscilaban entre el 50% y 100%. A. ARENAS PLANELLES Y COLS(2003), sensibilidad calculada de la ecografía fue del 68% (15-22), La especificidad calculada fue del 50%.Wiener y Seitz, en su trabajo publicado en 1993 observaron la utilidad de la ecografía, con una sensibilidad del 95% (150 de 158), una especificidad del 94% (63 de 67), una precisión del 95% (213 de 225) El valor predictivo positivo y negativo en porcentaje hallado fue del 97%.
Siendo de suma importancia como método diagnóstico, ya que de sus resultados puede depender el manejo de los pacientes con lesiones del manguito rotador se plantea el cuestionamiento;

Pregunta de investigación.

¿Conocer la correlación entre los hallazgos quirúrgicos y el reporte ecográfico en la patología del manguito rotador del Hospital Central de Petróleos Mexicanos del 1marzo 2012 a 28 febrero 2013.?

III JUSTIFICACIÓN.

ACADÉMICA: La principal razón de realizar este protocolo de estudio corresponde a la oportunidad de obtener el grado de Especialista en Ortopedia y Traumatología por parte de la Facultad de Medicina de la Universidad Autónoma de México, buscando ser un profesionista capaz de diagnosticar, tratar y resolver las patologías ortopédicas y traumatológicas más comunes que afectan a nuestra población mexicana.

ECONÓMICA: El ultrasonido es de costo bajo, no invasivo, y complementario para el diagnóstico y plan de tratamiento, y se cuenta con el estudio en este hospital.

CIENTÍFICA: No se cuenta con un estudio previo en este hospital sobre este tema

ADMINISTRATIVO: No se cuenta con otro método diagnostico como la resonancia magnética.

IV HIPÓTESIS

Hipótesis Alterna

Existe una correlación entre los hallazgos posquirúrgico y el reporte ecosonografico en las lesiones del manguito rotador

Hipótesis nula

No existe correlación entre los hallazgos posquirúrgico y el reporte ecosonografico en las lesiones del manguito rotador

V.- OBJETIVOS

Objetivo general*:* conocer la correlación entre los hallazgos quirúrgicos y el reporte ecográfico en lesión del manguito rotador, en pacientes del Hospital Central Norte de Petróleos Mexicanos en el periodo comprendido de 01-marzo-2012 a 28-febrero-2013

Objetivos específicos:

Sensibilidad del estudio ecográfico, en el diagnóstico de lesión del manguito rotador.

Especificidad del estudio ecográfico, en el diagnóstico de lesión del manguito rotador.

Conocer el valor predictivo positivo así como valor predictivo negativo del estudio ecográfico del hombro en lesiones de manguito rotador.

VI .- DISEÑO DEL ESTUDIO

ESTUDIO OBSERVACIONAL: estudio en el cual el investigador solo describe o mide el fenómeno estudiado.

RETROSPECTIVO: información captada del pasado expediente electrónico y analizada en el presente.

ANALÍTICO: es un estudio epidemiológico en que en el análisis del estudio se establecen relaciones entre las variables, de asociación o de causalidad.

TRANSVERSAL: estudio epidemiologico, observational y descriptivo

UNICENTRICO: Hospital central norte servicio de ortopedia petróleos mexicanos.

VII.- OPERACIONALIZACION DE VARIABLES

variable	Definición teórica	Definición operacional	Nivel de medición	indicadores	ITEM
Edad	Tiempo trascurrido a partir del nacimiento de un individuo	Tiempo trascurrido a partir del nacimiento de un individuo asignado en grupos de decenios 15-85 años	Cuantitativa discreta	15-25 26-35 36-45 46-55 56-65 66-75 76-85	C
Genero	Roles derechos y responsabilidades diferentes de los hombres y mujeres, y a la realización	Determinación de sexo biológico en los pacientes	Cualitativa nominal	Masculino = H Femenino = M	B
Lado	Cada una de las partes que limitan un todo.	Extremidad torácica intervenida quirúrgicamente	Cualitativa nominal	Derecho= D Izquierdo= I	A
Reporte de hallazgo posquirúrgico del manguito rotador	Descripción de lesión observada en el trans operatorio en pacientes intervenidos del hombro por patología del manguito rotador.	Descripción de lesión observada en el trans operatorio en pacientes intervenidos del hombro por patología del manguito rotador. En el hospital de central norte de petróleos mexicanos, en el periodo del 01 de marzo 2012 al 28 de febrero de 2013	Cuantitativa ordinal	Ruptura total (grado 3) Ruptura parcial(grado 2) Sin ruptura (tendinitis) (grado 1)	E

Reporte de ecográfico del hombro para patología del manguito rotador	Reporte de hallazgo observados de la técnica de ultrasonido musculo esquelética en el hombro	Reporte de hallazgo observados de la técnica de ultrasonido musculo esquelética en el hombro, en pacientes con patología de manguito rotador en el periodo de 01marzo 2012 a 28 febrero 2013	Cuantitativa ordinal	Ruptura total (grado 3) Ruptura parcial(grado 2) Sin ruptura (tendinitis) (grado 1)	D
Técnica a "cielo abierto" en cirugía de hombro	Procedimiento mediante disección abierta de las estructuras anatómicas para tratamiento de patología en el hombro	Procedimiento quirúrgico con técnica a cielo abierto para el tratamiento de pacientes con lesión de manguito rotador al cual el paciente fue sometido	Cualitativa nominal	Si No	F
Técnica quirúrgica artroscópica en el hombro	Procedimiento considerado de mínima invasión para el tratamiento mediante una cámara e instrumental especial para diagnóstico y tratamiento de patología del hombro	Técnica quirúrgica artroscópica para el tratamiento del paciente con patología del manguito rotador	Cualitativa nominal	Si No	G

VIII.- UNIVERSO DE TRABAJO Y MUESTRA

Universo de trabajo

Se tomó una muestra de 39 pacientes derechohabiente del hospital central norte de Petróleos Mexicanos, operados de acromioplastia, por patología de manguito los cuales contaban con reporte ecográfico preoperatorio, y la nota posoperatoria, en el periodo del 01 marzo 2012 a 28 febrero 2013,

Criterios de inclusión:

Derechohabiente de petróleos mexicanos con adscripción al hospital central norte.

Paciente operados de hombro por patología de manguito rotador con reporte ecográfico preoperatorio, en el periodo del 01 de marzo de 2012 a 28 de febrero de 2013.

Edad en el rango de mayor o igual a 18 años a menor o igual a 85 años.

Criterios de exclusión:

Pacientes operados de hombro por patología de manguito rotador sin reporte de ultrasonido preoperatorio.

Pacientes operador de hombro por patología distinta, a la del manguito rotador.

IX.- DESARROLLO DEL PROYECTO.

En la presente investigación se recabo del expediente electrónico de los servicios médicos de petróleos mexicanos, datos del paciente; edad, sexo, lado afectado.

Se recabo el del expediente electrónico de los servicios médicos de petróleos mexicanos la el reporte de las notas posoperatorias de los pacientes intervenidos en el periodo comprendido de 01 marzo 2012 a 28 febrero 2013.

Se recabo del expediente electrónico, el reporte ecográfico del servicio de Imagologia de los pacientes operador por patología de manguito rotador, en el periodo comprendido de 01-marzo-2012 a 28-febrero-2013.

Los datos anteriores se registraron en cedula electrónica de Excel 2010

X.- INSTRUMENTOS DE MEDICIÓN

Se utilizó la cedula electrónica de Excel para la recolección de los datos y el análisis estadístico, con las variables, de sexo, edad, lado afectado, reporte de los hallazgos posquirúrgicos, reporte de el ultrasonido de hombro, técnica de cirugía abierta , y técnica artroscópica.

XI.- DISEÑO DE ANÁLISIS.

Se utilizó la Correlación Pearson, como un índice para medir el grado de relación de dos variables (Grafica 1)

Para establecer el valor de la ecografía como método diagnóstico predictivo, hemos utilizado una serie de términos epidemiológicos utilizados también por otros autores. Se define la sensibilidad como el porcentaje de veces que la prueba diagnóstica es positiva entre los pacientes en que se ha demostrado que presentan la enfermedad que se estudia. Se calcula dividiendo el número de resultados verdaderos positivos por la suma de verdaderos positivos y falsos negativos. Por especificidad se entiende el porcentaje de veces que la prueba diagnóstica da resultado negativo entre los pacientes en que se ha comprobado que no presentan la enfermedad. Se calcula dividiendo el número de resultados verdaderos negativos por la suma de verdaderos negativos y de falsos positivos.
El valor predictivo positivo se define como la probabilidad de que un paciente en el cual la prueba diagnóstica es positiva, presente realmente la enfermedad (tenga la lesión). Se calcula dividiendo el número de resultados verdaderos positivos por la suma de verdaderos positivos y de falsos positivos.
El valor predictivo negativo es considerado como la probabilidad de que un paciente en que la prueba diagnóstica es negativa, no tenga en realidad la enfermedad que se estudia.
Su valor se obtiene dividiendo el número de verdaderos negativos por la suma de resultados verdaderos negativos y falsos negativos.
(tabla num. 2)

Para el análisis estadístico se utilizo

Hoja de cálculo Excel 2010

Tablas de contingencia o de 2 por 2 para obtener la sensibilidad especificidad, valor predictivo positivo y valor predictivo negativo

El programa estadístico Epidat 3.1

XI.- DISEÑO DE ANÁLISIS

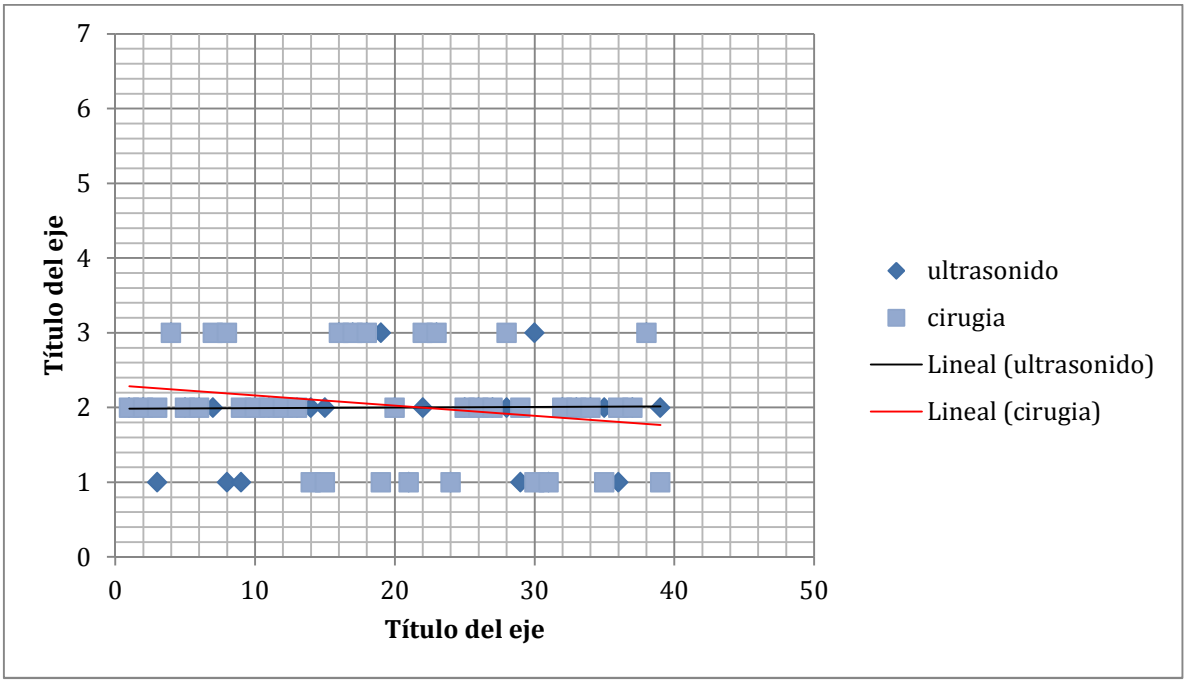

Correlación de Pearson: 0.344356038
Grafica 1

Nivel de confianza: 95.0%

Prueba diagnóstica	Prueba de referencia Enfermos	Sanos	Total
Positivo	25	5	30
Negativo	6	3	9
Total	31	8	39

	Valor	IC (95%)	
Sensibilidad (%)	80.65	65.12	96.17
Especificidad (%)	37.50	0.00	77.30
Índice de validez (%)	71.79	56.39	87.20
Valor predictivo + (%)	83.33	68.33	98.34
Valor predictivo - (%)	33.33	0.00	69.69
Prevalencia (%)	79.49	65.53	93.44
Índice de Youden	0.18	-0.18	0.54
Razón de verosimilitud +	1.29	0.73	2.27
Razón de verosimilitud -	0.52	0.16	1.63

Razón de verosimilitud positiva de 1 a 2 y Razón de verosimilitud de negativa de 0.5 a 1 alteran la probabilidad en un grado pequeño y rara vez importante tabla 2

Las variables cualitativas se expresan como frecuencias absolutas y porcentajes.

Rango de edad	# Pacientes	Porcentaje
16-25 años	1	3
26-35 años	0	0
36-45 años	1	3
46-55 años	7	18
56-65 años	15	38
66-75 años	13	33
76 85 años	2	5
	39	100%

TABLA 3

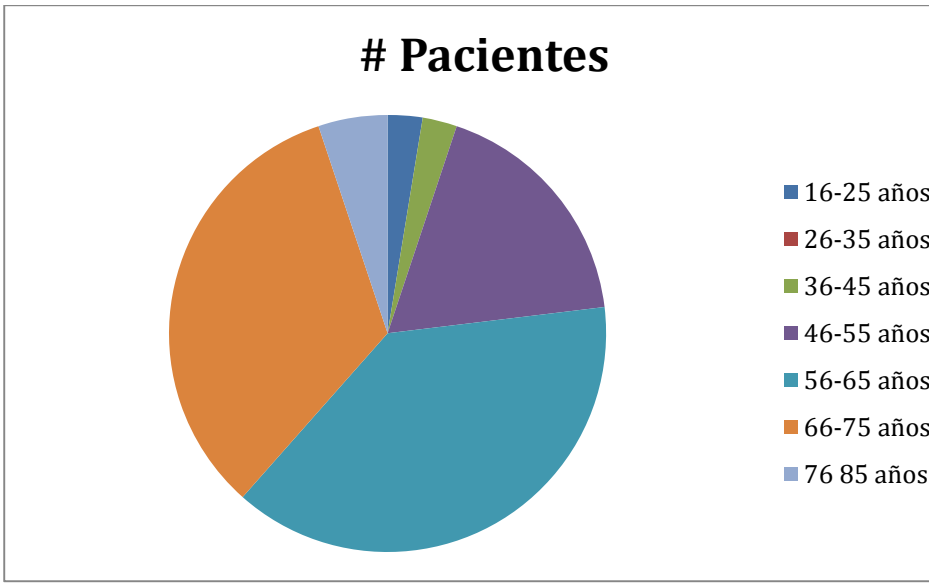

GRAFICA 3.

GENERO	# PACIENTES	PORCENTAJE
FEMENINO	25	64
MASCULINO	14	36

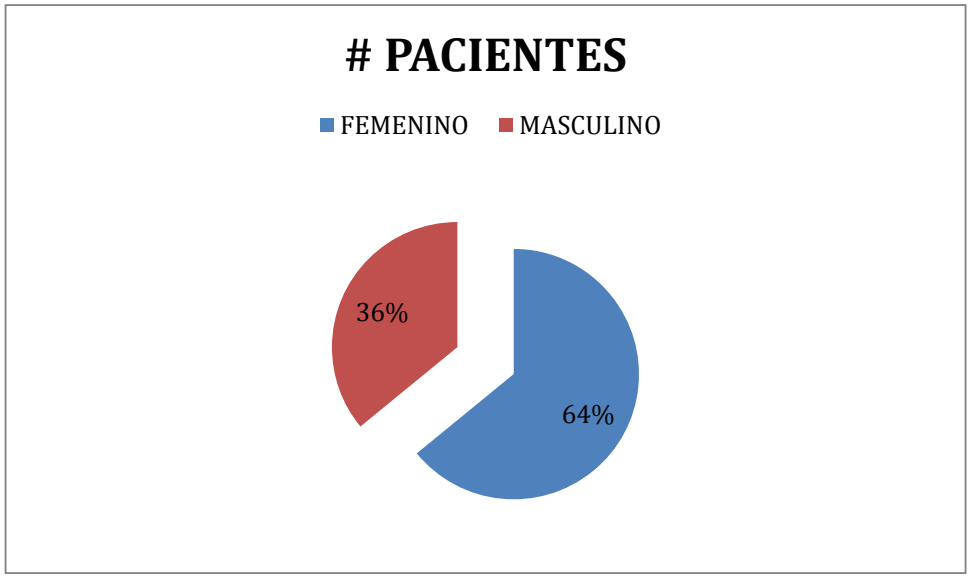

TABLA Y GRAFICO 4.

LADO	# PACIENTES	PORCENTAJE
DERECHO	23	61
IZQUIERDO	16	39

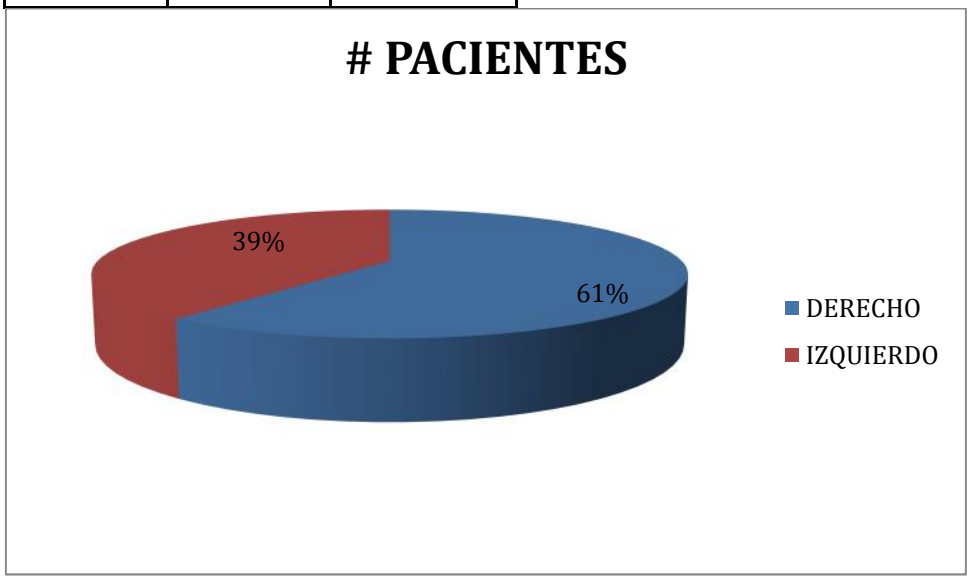

TABLA Y GRAFICO 5.

XII.- IMPLICACIONES ÉTICAS

Se trata de un estudio observacional, retrospectivo, analítico no invasivo, basándonos en la Declaración de Helsinki así como la normatividad de la institución el cual no pone en riesgo la confidencialidad ni la integridad física del paciente.

XIII.- RESULTADOS Y DISCUSIÓN

El estudio se revisaron 39 pacientes operados de hombro por patología de manguito rotador , de los cuales 64% fueron femeninos, 36% masculinos, cuadro y grafica 4, el lado derecho se vio afectado en el 61% de los casos (23 de 39) el lado izquierdo 39% (16 de 39)cuadro y grafica 5, la variable edad acilo entre 20 años el menor y 81 años, la edad promedio de presentación fue de 61 años, en el rango de edad en que predomino la lesión del manguito rotador fue 56-65 años con un 38% , en el rango 26-35 no se presentó ningún caso, cuadro y grafica 3, la sensibilidad del ultrasonido fue de 80.65%, especificidad 37.5%, el valor predictivo positivo 83.3%, y valor predictivo negativo %33.33, tabla de 2 por 2, figura 2. Existe correlación de 0.344356038, siendo un coeficiente de correlación positiva baja entre la presencia de la lesión en el estudio ultrasonografico contra el reporte de los hallazgos posquirúrgicos. Grafica 1

DISCUSIÓN

Las rupturas del manguito rotador son una causa importante y frecuente de dolor y compromiso funcional de hombro. La historia clínica y examen físico pueden ser suficientes para tener un diagnóstico presuntivo, pero para precisar el tipo de lesión es necesario realizar un estudio complementario de imágenes. Existen diversos métodos imagenólogicos para apoyar los diagnósticos de patología del manguito rotador. En nuestro medio, la ecografía de alta resolución es de primera elección, debido a las ventajas de ser un examen de rápida realización, no invasivo y de bajo costo. Por otra parte, en la literatura se ha mostrado una adecuada exactitud en el diagnóstico de lesiones del manguito rotador en pacientes con sospecha clínica de esta lesión,
No obstante, se considera una exploración polémica, ya que sus resultados pueden ser dispares con cifras de sensibilidad y especificidad que oscilaban entre el 50% y 100%. A. arenas planelles y cols(2003)45, sensibilidad calculada de la ecografía fue del 68% (15-22), La especificidad calculada fue del 50%.
Wiener y Seitz, en su trabajo publicado en 1993 observaron la utilidad de la ecografía, con una sensibilidad del 95% (150de 158), una especificidad del 94% (63 de 67), una precisión del 95% (213 de 225) El valor predictivo positivo y negativo en porcentaje hallado fue del 97%. (37) , En el estudio Toro-Saelzer F y cols. (2011) 53 pacientes en donde identificamos concordancia US/artroscopia en 22/34 casos para rupturas totales (64.7%) y 7/19 casos para las rupturas parciales (36.8%) (p = 0.048). La concordancia global (totales Y parciales) fue de 29/53 pacientes (54.7%). De los 24 pacientes sin correlación, 11 (45.8%) presentaron Informes ecográficos de tendinitis; 75% de los casos de este grupo presentaron roturas parciales del supraespinoso durante la artroscopia (p =0.006). (46)
Otros estudios imagenológicos como la artrografía y la resonancia magnética se utilizan también con el mismo fin, presentando ambos una buena sensibilidad y especificidad al detectar lesiones del manguito rotador. Sin embargo, la artrografía es un examen invasivo que muchas veces desencadena un cuadro doloroso importante después de su realización; en cuanto la Resonancia Magnética, por su capacidad de obtener imágenes multiplanares y su excepcional contraste para el estudio de los tejidos blandos, permite una adecuada caracterización de la degeneración y rotura del manguito rotador, la evaluación de otras anormalidades estructurales frecuentemente asociadas al síndrome de rozamiento y la detección de alteraciones que pueden simular clínicamente patología del manguito rotador por cursar con el síntoma inespecífico de dolor de hombro. Entre sus posibles inconvenientes hay que reseñar su elevado coste y su creciente demanda que dificulta un acceso rápido y generalizado a la misma Los valores estimados de sensibilidad son aproximadamente del 90% y de especificidad del 100% para el caso de roturas completas y en roturas parciales, la sensibilidad es del 100% y la especificidad del 75% (Ruiz, 2000).

En el presente estudio se evaluó solo un grupo 39 pacientes, la correlación entre los hallazgos postquirúrgicos y el reporte del ultrasonido en la patología del manguito rotador fue de 0.344356038, siendo un coeficiente de correlación positivo bajo entre la presencia de la lesión en el estudio ultrasonografico contra el reporte de los hallazgos posquirúrgicos. La sensibilidad del ultrasonido fue de 80.65%, especificidad 37.5%, el valor predictivo positivo 83.3%, y valor predictivo negativo %33.33, encontrándose por debajo el descrito en la literatura revisada.

XIV.- CONCLUSIÓN

El reporte de ultrasonido presenta una correlación positiva baja en el diagnóstico de lesiones del manguito rotador, Por el tamaño de la muestra, esto no traduce que existe poca probabilidad de que coincidan el reporte sonografico y los hallazgos encontrados en el posquirúrgico, este resultado se puede explicar principalmente porque el ultrasonido presento una baja sensibilidad, en nuestro hospital es realizado por diferentes médicos, sugiero pues la necesidad de estudio de imgenologia como lo es la resonancia magnética que aun que se describe su elevado costo y ciertamente el no acceso tan fácil al estudio por ser subrogado en nuestro nosocomio, es útil para el diagnóstico y plan de tratamiento en la patología del manguito rotador y esto evitaría probablemente cirugías no necesarias.

XV.- RECOMENDACIONES

El estudio realizado ampliar el periodo tomado para correlación y así la muestra se más significativa.
Realizar un estudio en el que se obtenga la incidencia de la patología del manguito rotador por lo menos en los últimos 5 años
Realizar el estudio prospectivo a mayor tiempo con una muestra más significativa, en el que se observe si existe correlación entre los hallazgos por quirúrgicos y el reporte del ultrasonido.
Realizar estudio en el que se correlacione la exploración clínica con el reporte del ultrasonido del hombro en la patología del manguito rotador.

XVI.- REFERENCIAS BIBLIOGRÁFICAS.

1 Ruiz Sánchez , F. Ruiz Santiago , D. Platero Rico, Diagnóstico y Tratamiento en la patología del manguito rotador (2009)

2 Hurley JA. Anatomy of the shoulder. IN: Nicholas JA ed. The upper extremity in sports medicine. 2nd ed. St Louis. Mosby year book 1995. P: 23.

3 Orts Llorca.Anatomia humana.Vol. I.5ª ed.Barcelona.Ed Científico-médica;1979

4 Beltran J, Bencardino J, Mellado J, et al.MR arthrography of the shoulder: variants and pitfalls. Radiographics 1997; 17(6):1403-1416.

5 Arteaga A, García C, Gonzalez A, Ocaña C, Larraceta C, Rodriguez Vigil C.Valoración clínica de la enfermedad del manguito rotador.Rehabilitación(Madr) 1998;32:171-80.

6 Codman EA, Akerson IB. The pathology associated with rupture of the supraspinatus tendon. Ann Surg 1931; 94: 348-359.

7 Burkhart SS, Esch JC, Jolson RS. The rotator crescent and rotator cable: an anatomic description of the shoulder's "suspension b ridge". Arthroscopy 1993; 9: 611-616.

8 Rossi F. Shoulder impingement syndromes. Eur J Radiol 1998: S42-S48.

9 Linker CS, Helms CA, Fritz RC. Quadrilateral Space Syndrome: findings at MR Imaging. Radiology 1993; 188:675-676.

10 Olivé R.Patología en medicina del deporte.ed.Menarini Area Científica;2000:56-58.

11 Middleton WD, Reinus WR , Totty WG, Melson CL , Murphy WA.Ultrasonographic Evaluation of the rotator cuff and biceps tendon.J Bone Surg 1986;68ª:440-50.

12 Vecchio P,Kavanagh R, Hazleman BL, King RH.Shoulder pain in a comunity-based rheumatology clinic.Br J Rheumatol 1995;5:440-2

13 Dalton SE. The conservative management of rotator cuff disorders. Br J Radiol 1994; 33: 663-667.

14 Neer CS II.Anterior acromioplasty for the chronic impigement syndrome in the shoulder.J Bone Joint Surg Am 1972;54:41-50.

15 Fu FH, Harner CD, Klein AH. Shoulder impingement syndrome. A critical review. Clin Orthop 1991; 269: 162-173.

16 Urwin M, Symmons D, Allison T, et al. Estimating the burden of musculoskeletal disorders in the community: the comparative prevalence of symptoms at different anatomical sites, and the relation to social deprivation. Ann Rheum Dis 1998; 57:649–55.

17 Stevenson JH, Trojian T. Evaluation of shoulder pain. J Fam Pract 2002; 51 (7): 605-611.

18 Butcher JD. Patient profile, referral sources, and consultant utilization in a primary care sports medicine clinic. J Fam Pract 1996; 43:556–60.

19 Dugas JR, Campbell DA, Warren RF, et al. Anatomy and dimensions of rotator cuff insertions. J Shoulder Elbow Surg 2002; 11: 498-503.

20 Naredo E, Aguado P, De Miguel E, et al. Painful shoulder: comparison of physical examination and ultrasonographic findings. Ann Rheum Dis 2002; 61: 132-136.

21 Uri DS. MR imaging os shoulder impingement and rotator cuff disease. Rad Clin NA 1997; 35(1): 77-96.

22 Bigliani LU. The morphology of the acromion and its relationship to rotator cuff tears. Orthop Trans 1986; 10: 206.

23 Tirman PFJ, Bost FW, Garvin GJ, et al. Posterosuperior glenoid impingement of the shoulder: findings at MR imaging and MR arthrography with arthroscopic correlation. Radiology 1994; 193: 431

24 Ozaki J, Fujimoto S, Makagawa Y, et al. Tears of the rotator cuff of the shoulder associated with pathological changes in the acromion: a study in cadavera. J bone Joint Surg 1988; 70: 1224.

25 Archambault JM, Wiley JP, Bray RC. Exercise loading of tendons and the development of overuse injuries. Sports Med 1995; 20: 77.

26 Brooks CH, Revell WJ, Heatley FW. A quantitative histological study of the vascularity of the rotator cuff tendon. J Bone Joint Surg 1992; 74 B: 151-153

27 Chansky HA, Iannotti JP. The vascularity of the rotator cuff. Clin Sports Med 1991; 10: 807.

28 Ruiz Santiago F, Ortega Herrera R, López Milena G, Moreno Gayá M, Cañadillas Barea L.Correlación de distintos métodos de diagnóstico por imagen en la rotura del manguito de los rotadore.Rehabilitación (Madr) 2000;34(2):139-146.

29 Lyons Artalejo, Tomlinson JE.Clinical diagnosis of tears of the rotator cuff.J Bone Joint Surg Br 1992;74:414-5.

30 Blanchard GF, Constant CR, Bearcroft PW, et al. Imaging of the rotator cuff. An arthrographic pitfall. Eur Radiol 1998; 8: 817-819.

31 Fukuda H, Mikasa M, Yamanaca K. Incomplete thickness rotator cuff tears diagnosed by subacromial bursography.Clin Orthop 1987;223:51-8.
32 Hodler J,Fretz CJ, Terrier F, Gerber C.Rotator cuff tears:Correlations of sonographic and surgical findings.Radiology 1988;169:791-4.
33 Davis JJ, Teresi LM, Bradley WG. Effect of arm rotation on MR imaging of the rotator cuff. Radiology 1991; 181:265-268.
34 Mart-Bonmati C, Celda B. Fundamentos físicos de la RM. En Resonancia Magnética. Diagnóstico por imagen. Salvat ed. Barcelona 1991;p:5-16.
35 Van Holsbeeck MT, Kolowich PA, Eyler WR, Craig JG, Shirazi KK, Habra GK, et al.US depiction of partial-thickness tear of the rotator cuff.Radiology 1995;197:443-6
36 A. Arenas planelles y cols(2003), sensibilidad calculada de la ecografía fue del 68% (15-22), La especificidad calculada fue del 50%.
37 Wiener BD, Feldman AJ,Rossario EJ.A comparison between physical examination and MRI in the detection of rotator cuff tears confirmed with arthroscopy.Arthroscopy 1996;12:353
38 Takagishi K, Makino K, Takahira N, et al. Ultrasonography for diagnosis of rotator cuff tear. Skeletal Radiol 1996; 25: 221-224.
39 Sánchez Martín M M, Calvo Díaz A. Síndrome subacromial y tratamiento artroscópico. En: Monografías médico-quirúrgicas del aparato locomotor. El hombro, ed. Masson. Barcelona: 1997; p. 69-104.
40 BokorDJ, Hawkins RJ, Huckell GH, Angelo RL, Schickendantz MS.Results of nonoperative management of full-thickness tears of the rotator cuff.Clin Orthop 1993;294:103-8.
41 Cunningham LS, Kelsey JL.Epidemiology of musculoskeletal impairments and associated disability.Am J Public Health 1984;74:574-9
42 Chard MD, Hazleman R, Hazleman BL, King RH,Reiss BB.Shoulder disorders en the elderly:A comunity survey.Arthritics Rheum 1991;34:766-9.
43 Milgrom C, Schaffler M, Gilbert S, Van Holsbeeck M.Rotator-cuff changes in asymptomatic adults.J Bone Joint Surg(Br)1995;77:296-8
44 Weiner DS, Macnab I.Superior migration of de humeral head.J Bone Joint Surg (Br) 1970;52:524-7.
45 Arenas planelles y cols. correlación entre los hallazgos quirúrgicos y los datos aportados por la ecografía en las lesiones del manguito rotador; revista española de cirugía osteoarticular Vol. 38 - Nº 214 abril - junio 2003
46 Toro-saelzer f y cols. ruptura del manguito rotador: correlación de hallazgos ultrasonográficos y artroscópicos; acta ortopédica mexicana 2011; 25(3): 146-150
47 Díaz-rodríguez n et al. ecografía patológica del hombro; semergen. 2007;33(9):472-7
48 De la fuente ortiz de zárate et al. – correlación ecográfica y quirúrgica en las rupturas de grosor completo del manguito rotador; gac med bilbao 2004; 101: 39-44

XVII.- ANEXOS

CENSO EN HOJA DE CALCULO EXCEL 2010

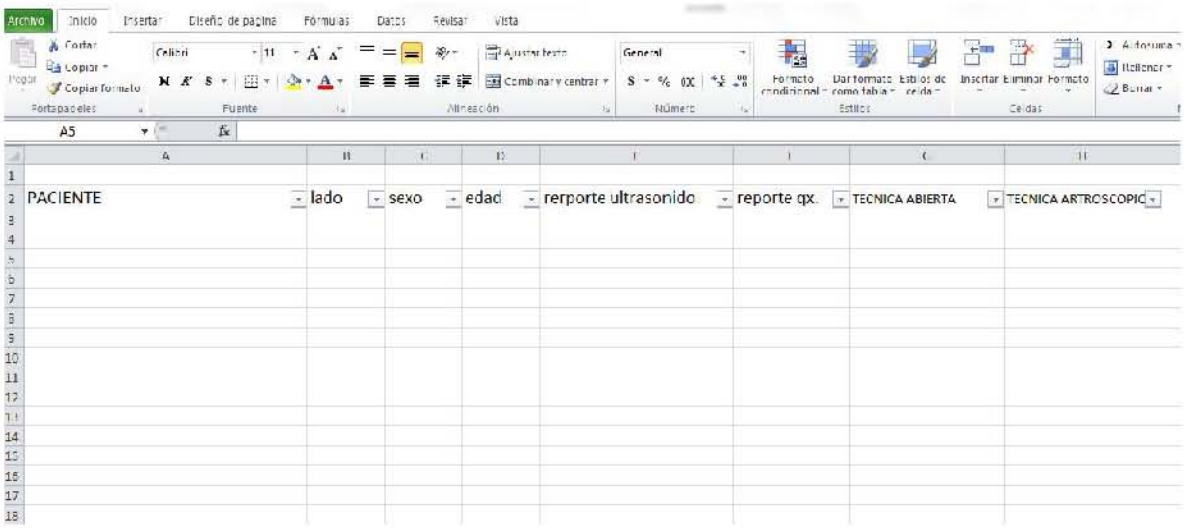

PACIENTE	lado	sexo	edad	rerporte ultrasonido	reporte qx.	TECNICA ABIERTA	TECNICA ARTROSCOPIC