Universidad Nacional Autónoma de México

FACULTAD DE ODONTOLOGIA

Refuerzo para Dientes Sometidos a Tratamiento Endodóntico y Espigas de Retención en Dientes con Vitalidad

T E S I S

QUE PARA OBTENER EL TITULO DE

CIRUJANO DENTISTA

P R E S E N T A N:

María de los Angeles Dolores Becerril Palma

María Silvia Villavicencio Alonso

MEXICO, D. F. **1977**

Universidad Nacional Autónoma de México
UNAM
Biblioteca Central
Dirección General de Bibliotecas de la UNAM

UNAM – Dirección General de Bibliotecas
Tesis Digitales
Restricciones de uso

DERECHOS RESERVADOS ©
PROHIBIDA SU REPRODUCCIÓN TOTAL O PARCIAL

Todo el material contenido en esta tesis esta protegido por la Ley Federal del Derecho de Autor (LFDA) de los Estados Unidos Mexicanos (México).

El uso de imágenes, fragmentos de videos, y demás material que sea objeto de protección de los derechos de autor, será exclusivamente para fines educativos e informativos y deberá citar la fuente donde la obtuvo mencionando el autor o autores. Cualquier uso distinto como el lucro, reproducción, edición o modificación, será perseguido y sancionado por el respectivo titular de los Derechos de Autor.

Universidad Nacional Autónoma
de México
FACULTAD DE ODONTOLOGIA

Refuerzo para Dientes Sometidos a Tratamiento Endodóntico y Espigas de Retención en Dientes con Vitalidad

T E S I S

María de los Angeles Dolores Becerril Palma
María Silvia Villavicencio Alonso

MEXICO, D. F. *1977*

A nuestro maestro:

Dr. Federico H. Barceló Santana.

Por su valiosa colaboración y gran dirección que nos brindó en la realización de este trabajo.

A la Facultad y

Maestros de Odontología.

Al Honorable Jurado

A nuestros compañeros y amigos.

Autorizó y Revisó:

Dr. Federico H. Barceló Santana.

REFUERZO PARA DIENTES SOMETIDOS A TRATAMIENTO ENDODONTICO Y ESPIGAS DE RETENCION EN DIENTES CON VITALIDAD.

I N D I C E

INTRODUCCION.

I.- CONSIDERACIONES GENERALES.

1.- Anamnesis.

A.- Enfermedad Actual.

B.- Estado Actual.

C.- Enfermedad de la Infancia.

D.- Otras Enfermedades.

a.- Operaciones.

b.- Enfermedades cardiovasculares y respiratorias.

c.- Enfermedades gastrointestinales.

d.- Condiciones neuromusculares.

E.- Edad.

F.- Sexo.

G.- Ocupación.

H.- Síntomas Principales.

2.- Exámen Radiológico.

A.- Hueso Maxilar.

B.- Hueso Alveolar

C.- Atrofia Presenil del Hueso Alveolar.

D.- Atrofia Senil del Hueso Alveolar.

E.- Atrofia del hueso alveolar por falta de uso.

F.- Atrofia del hueso alveolar por oclusión traumática.

G.- Morfología de dientes y anatomía de sus cavidades pulpares.

H.- Caries.
I.- Reabsorción radicular.
J.- Afección periapical.
K.- Apicectomía.
L.- Fractura de la raíz.

3.- Modelos de estudio y hábitos oclusales del individuo.
4.- Función que va a desempeñar la pieza.

II.- MORFOLOGIA DE DIENTES PERMANENTES Y ANATOMIA DE SUS CAVIDADES PULPARES.

III.- GENERALIDADES, INDICACIONES, CONTRAINDICACIONES.

IV.- POSTES Y ESPIGAS.
1.- Introducción. Tipos de Espigas y Postes.
2.- Espigas.
A.- Introducción.
B.- Preparación de cavidades.
C.- Morfología y Ubicación del conducto.
D.- Técnicas para elaborar conductos para espigas.
E.- Problemas potenciales de la ubicación del conducto.
F.- Colocación de espigas.
3.- Postes.
4.- Factores que influyen sobre la retención y el potencial de protección.
A.- Diseño espiga-poste.
B.- Configuración del conducto.
C.- Profundidad de inclusión.
D.- Número de unidades.
E.- Técnicas de inserción.
F.- Cementos y barnices.

V.- PRINCIPIOS QUE RIGEN LA UTILIZACION DE ESPIGAS DE RETENCION Y PRINCIPIOS QUE RIGEN LA UTILIZACION - DE POSTE-MUÑON.

1.- Espigas de retención.

2.- Postes-muñón.

VI.- DIFERENTES ALTERNATIVAS PARA DIENTES MONORRADICULARES.

1.- Refuerzo con Endoposte.

2.- Restauración en una etapa.

3.- Restauración de dos etapas.

4.- "Pins" paralelos y muñón colado para recibir una corona.

5.- Poste y cofia telescópica (subestructura) Corona (superestructura).

6.- Poste y corona colada.

VII.- DIFERENTES ALTERNATIVAS PARA DIENTES MULTIRRADICULARES.

1.- Incrustación.

2.- Poste y Pins (espigas) paralelos con muñón para soportar una corona.

3.- Postes y muñones ensamblados para recibir una corona.

4.- Espigas no paralelas y muñón de amalgama o - acrílico para soportar una corona.

5.- Dientes multirradiculares con problema en el área de bifurcación o trifurcación.

6.- Molares inferiores con enfermedad parodontal en la bifurcación.

7.- Molares superiores despulpados con enfermedad parodontal en la trifurcación.

VIII.-TECNICAS DE IMPRESION PARA POSTES Y ESPIGAS VACIADAS.

1.- Método directo.

2.- Método indirecto.
A.- Impresión con anillo de cobre y modelina.
B.- Impresión combinada silicón-modelina.
C.- Impresión con materiales elásticos.
D.- Impresión con hidrocoloide reversible.

IX.- PROVISIONALES. AJUSTE Y CEMENTACION.

X.- CONCLUSIONES.

B I B L I O G R A F I A .

I N T R O D U C C I O N

La Odontología Moderna desde el punto de vista conservador, trata como su nombre lo indica, de aliviar y conservar todas las piezas en buen estado, función y estética.

Con mucha frecuencia nos llegan pacientes al consultorio los cuales resulta en verdad difícil la elección del tratamiento a seguir; ya sea por lo tardado, laborioso o porque el paciente no colabore con nosotros, y requieren de una atención especial. Es decir nos quedan muchas alternativas a seguir que la sencilla extracción.

La atención a que hacemos mención se refiere a problemas ocasionados por:

Traumatismos, fracturas que ocasionan la destrucción parcial o total de la corona dental.

Caries extensas que abarque la mayor parte de la corona las cuales no tengan soporte dentinario.

Piezas sometidas a tratamiento endodóntico y que presenten enfermedad parodontal.

En el presente trabajo se hace una recopilación de datos que pretenden despertar el interés en la materia, y se dan los mas recientes datos que en la actualidad se han editado sobre la importancia que tiene el reforzamiento de los dientes que aún vitales pero que por su gran destrucción será necesario el tratamiento mencionado. También hacemos hincapié en la importancia que tiene el reforzamiento de los dientes tratados endo

dónticamente pues observamos que estos dientes sufren - con el tiempo deshidratación lo que provoca su fractura posterior.

La importancia del Reforzamiento a que hacemos_ mención se basa en la utilización de espigas retentivas que van a ser colocadas a expensas de dentina sana en - el caso de dientes con vitalidad conservada, y el refor zamiento a base de postes que se ajustan al canal radi- cular después de un tratamiento de conductos con el co- rrespondiente muñón.

No se pretende dar a conocer alguna innovación_ dentro de la Odontología, sino que se pretende dar a co nocer lo mas novedoso en cuanto a Reforzamiento se re-- fiere.

CAPITULO I

CONSIDERACIONES GENERALES

En todo tratamiento endodóntico-protésico será indispensable una adecuada historia clínica para llegar a un oportuno y certero diagnóstico.

Para podernos compenetrar bien del tipo de paciente que tenemos que tratar y para conocer bien sus características clínicas, debemos elaborar primeramente la historia clínica odontológica. Esto nos servirá para dos propósitos: 1) inculcar al paciente la importancia de los procedimientos clínicos a realizar; 2) facilitarnos la obtención de datos acerca del tipo de paciente que tenemos entre manos, para planear en base a ellos nuestro futuro tratamiento.

1.- Anamnesis

A.- Enfermedad actual: su iniciación, cuándo se sintió bien por última vez.

B.- Estado actual: primeros síntomas, por ejem. fiebre, escalofríos, sudores, dolor; describirlos bien.

C.- Enfermedades de la infancia: como mal de San Vito, fiebre reumática aguda, etc. La razón de estas preguntas es determinar si el paciente pudo haber sufrido o no una lesión cardiaca, si fuera afirmativo la información nos será de suma utilidad en el momento de plantear el tratamiento.

D.- Otras enfermedades como la tuberculosis, gonorrea, lues, etc., frecuentemente estas enferme-

dades acarrean trastornos articulares, y que en algunos casos nos vemos en la necesidad de establecer la posible relación existente entre los dientes infectados y alguna lesión articular de origen obscuro.

a).- Operaciones: Al preguntar al paciente si fué sometido o no a alguna intervención quirúrgica; debemos interesarnos si fueron o no administrados anestésicos locales; en caso afirmativo, cómo fueron éstos tolerados. El paciente puede acordarse también de alguna hemorragia prolongada, algún síncope o la formación de un edema posoperatorio.

b).- Enfermedades cardiacas y respiratorias: Síntomas como tos, expectoraciones, poca capacidad respiratoria, sudores nocturnos, hinchazón de tobillos, etc., nos facilitarán obtener la información necesaria sobre un posible trastorno o lesión cardiaca. La sospecha de alguna lesión de esta índole hará que realicemos con mucho cuidado las maniobras operatorias en los dientes sumamente infectados, pues existe el inminente peligro de una bacteriemia que puede complicarse en una endocarditis bacteriana subaguda.

c).- Estado gastro-intestinal. En ciertas ocasiones se han aislado microorganismos intestinales, de los conductos radiculares infectados.

d).- Condiciones neuromusculares: Síntomas como dolor de cabeza, mareos, insomnio, desvanecimientos, nerviosidad, debilidad, neuralgias, defectos sensoriales, etc., éstos son importantes para poder valorar la salud del paciente en ese momento. El sistema neuromuscular mide la resistencia general del paciente.

e).- Edad.- Con el avance de los años aparece la

involución fisiológica del hueso alveolar. Este proceso lento varía individualmente, el cuadro clínico es más o menos uniforme, los procesos alveolares se hacen cada vez mas chatos y bajos. La encía retrocede lenta y progresivamente y deja expuesta zonas cada vez mas extensas de la raíz. La atrofia esencialmente horizontal del hueso conduce al acortamiento del aparato de sostén, lo que nos dará un dato importante para nuestro tratamiento pues es la base en donde recaen todas las fuerzas masticatorias. En la edad juvenil de ninguna manera debe desvitalizarse un diente cuyo forámen apical no se ha cerrado todavía fisiológicamente, dado que tal intervención podría dañar el tejido periapical y cualquier tratamiento de conductos y la consecuente rehabilitación.

f).- Sexo.- Recordemos que en las mujeres las raíces de los dientes son algo mas pequeñas, ésto se ve claro en los caninos, centrales y laterales. Durante el embarazo conviene evitar trabajos mayores dado el esfuerzo físico y también el peligro de alteraciones psíquicas para el paciente. Al comienzo de la menopausia la mujer es más irritable y parcialmente sensible y conviene postergar trabajos mayores y muy minuciosos como es el tratamiento endodóntico protésico; además no raras veces aparece en esa época una atrofia presenil más intensa que hay que tomar en cuenta en el plan de tratamiento.

g).- Ocupación.- Es importante por las lesiones o enfermedades ocupacionales que pueden atacar los dientes y encías. Ejemplo los músicos que tocan instrumentos de viento, presentan principalmente lesiones por desgaste en los dientes anteriores, etc.

h).- Síntomas principales, ejem: un fuerte dolor

de dientes; síntomas clínicos: caries extensa, corona - fracturada. Etiología: fractura de la corona, exposi-- ción por caries.

2.- Exámen Radiológico.

La importancia radiológica en Odontología radica en la utilización habitual de radiografías que junto - con los síntomas y signos clínicos nos llevarán al diag nóstico.

Por medio de las radiografías podemos observar - los cambios y las modificaciones de los tejidos blandos y duros que pueden presentar en el transcurso del trata miento que será el refuerzo de nuestra pieza aun efec-- tuada la endodoncia. Nos ofrecen la probable evolu-- ción del aparato masticatorio.

Algunas de las informaciones que de las radiogra fías podemos obtener y que nos son útiles para nuestro_ tratamiento son:

A) Hueso Maxilar: el hueso normal se dibuja bien en la radiografía. La compacta muy dura, que consta de laminillas básicas externas e internas y entre ellas - las laminillas intercaladas, es densa y firme para so-- portar presión y tracción y sacudidas funcionales. La - esponjosa consiste en plaquitas y trabéculas óseas finí simas, que forman un retículo irregular dentro del cual se encuentra la médula ósea. En el negativo las trabé- culas óseas forman una red de líneas blancas, mientras_ que la médula aparece grisácea y nubosa. La densidad - radiográfica del tejido óseo depende de las sales inor- gánicas depositadas en el mismo. El porcentaje de las sales inorgánicas en el hueso no es constante. En la -

vejez, el hueso contiene más sustancias inorgánicas que en la juventud. Este proceso es de gran importancia para el sostén de los dientes en el hueso alveolar.

Estos datos serán de gran importancia tanto para el endodoncista al realizar el tratamiento de conductos como para nosotros que sabremos en qué condiciones se encuentra el área por tratar.

B) Hueso Alveolar.- En condiciones normales, el hueso alveolar es bien visible y contrasta con la compacta alveolar clara, nítidamente frente al espacio periodontal. La compacta alveolar en el tercer decenio llega aproximadamente a 0.5 mm del límite amelo-dentinario y circunda completamente la raíz sin interrupción.- Una laminilla limitante nítidamente diferenciable es mejor signo de condiciones normales en el alvéolo. En casos de dientes apretados el septum interalveolar termina mas o menos en ángulo agudo. Si el espacio interdental es mas ancho, el borde del septum tiene ángulo obtuso, o a veces plano.

C) Atrofia Presenil del Hueso Alveolar.

La atrofia presenil es relativamente frecuente en pacientes de edad mediana. La encía y el hueso alveolar, por lo general, se han retraido bastante uniformemente, casi siempre sin signos de inflamación y sin mayor profundización de las bolsas gingivales. Los cuellos dentales y el cemento radicular están expuestos en mayor o en menor extensión; por lo cual hay mayor peligro de caries. A causa de la atrofia de los tejidos paradentales, el sostén de los dientes en el hueso es deficiente, la corona funcional es más larga, y la raíz funcional más corta. Según el grado de la atrofia, los dientes son todavía firmes o presentan movilidad de variado grado pues dependiendo del grado de movilidad de la pieza estará indicado la colocación o no de postes--

muñón, y o espigas. Si los dientes cuyos tejidos presentan atrofia presenil pueden ser usados como pilares de puentes, debe decidirse individualmente en cada caso. Primero hay que intentar aclarar la etiología; si predominan factores endógenos, el pronóstico es desfavorable, quiere decir, los pilares resistirán sólo un tiempo relativamente corto a la carga; pero si predominan factores exógenos y se los puede eliminar, puede esperarse que los pilares durarán por mucho tiempo. Si la atrofia es muy avanzada hay que extraer los dientes.

D) Atrofia Senil del Hueso Alveolar.

La atrofia senil del hueso alveolar es un fenómeno de involución y en este sentido es un proceso fisiológico. Está caracterizada por el retroceso lento, y continuo del borde alveolar y de la encía con la edad, quedando cada vez más expuesta la raíz. Por lo general, el hueso retrocede uniformemente alrededor del diente. La encía es normal no hay inflamación o profundización de las bolsas o son insignificantes. En la radiografía el borde alveolar es nítido y la cortical está bien definida, la esponjosa densamente reticulada; el septum presenta estructura regular. En muchos casos los dientes son llamativamente firmes, a pesar de que sólo la mitad o un tercio de la raíz y aún menos todavía está sostenida por el hueso alveolar.

La carga de dientes con atrofia senil es anormal, porque la corona funcional es muy larga en comparación a la raíz funcional.

E) Atrofia del Hueso Alveolar por Falta de Uso.

Durante la masticación, el hueso es exigido por las fuerzas de tracción y presión, que actúan como estímulos, por lo cual el hueso se conserva sano. Si estos estímulos faltan por el no uso de los dientes, se origi

na una atrofia cuantitativa y cualitativa del hueso. - Los dientes están firmes, o sólo poco movibles. En la radiografía las trabéculas de la esponjosa son de malla ancha con grandes espacios medulares. Los dientes sin antagonista se alargan sobre el plano masticatorio, a - veces hasta tocar la mucosa antagonista. En tales ca-- sos, la atrofia del hueso está muy marcada, y estará indicado el tratamiento a base de postes y o espigas.

Los dientes con atrofia por "no uso" pueden ser utilizados con "POSTE Y MUÑON" vaciados en los dientes_ pilares para dentadura removible parcial y puente sometidos a tensiones intensas, si todavía están firmes. No puede esperarse una regeneración de la parte ya atrofiada del hueso.

F) Atrofia del Hueso Alveolar por Oclusión Traumática.

A una carga funcional del diente dentro de ciertos límites, los tejidos paradentales pertinentes reaccionan en el sentido de una adaptación. Si la carga sobrepasa aquellos límites, entonces, aparece la atrofia, que se encuentra a causa de sobrecarga, a menudo, en - los dientes anteriores, cuando faltan los posteriores,- en dientes con ganchos de prótesis, (si éstos actúan como palanca). La sobrecarga de un diente aislado, puede conducir a la destrucción rápida de los tejidos paradentales. Según su intensidad y su duración la oclusión - traumática producirá inflamación de la encía y bolsas - más profundas. En la radiografía, el espacio periodontal está ensanchado y el hueso alveolar más o menos destruído. Clínicamente se encuentra movilidad de variado grado.

Los dientes que estaban expuestos durante largo tiempo a una oclusión traumática, deben ser acortados -

hasta que no toquen más el antagonista. Con este tratamiento simple muchos dientes se afianzan nuevamente y se restablecen los tejidos paradentales. Se les puede usar sólo como pilares intermediarios, mientras por lo menos están hasta la mitad de su raíz dentro del hueso; hay que desgastarlos hasta que no haya más oclusión traumática. Como pilares extremos, generalmente, ya no sirven. Los muñones construídos, ya sea con postes espigas ancladas o pibotes deben fabricarse para resistir las tensiones oclusales, de rotación y laterales. No podemos reforzar un diente con poste-muñón si la atrofia por oclusión traumática ha progresado más allá de la mitad de su raíz o ha avanzado cerca de la punta de la raíz.

G) Morfología de los Dientes y Anatomía de sus Cavidades Pulpares.

Por medio de las radiografías podemos observar la morfología de las raíces, asi como su dirección, número de raíces, forma, tamaño, divisiones, curvaturas, su posición y los diferentes estados de desarrollo de las mismas. Teniendo en cuenta ésto para la colocación de poste-muñón no se podrán utilizar raíces diminutas o frágiles que puedan fracturarse fácilmente, tampoco utilizar raíces delgadas cintiformes que puedan perforarse por los lados, no podremos reforzar un diente con raíz de forma muy irregular; las raíces enanas no nos serán útiles porque no hay equilibrio de fuerzas, como veremos posteriormente en el Capítulo II.

H) Caries

En dientes anteriores una lesión cariosa, ya sea por mesial o por distal, con tal que sea de un tamaño considerable, puede ser causa de la exposición de la pulpa; tales caries debilitan el ángulo incisal. Como

el acceso en la cámara pulpar debe hacerse en la misma dirección que tiene el conducto, y nunca a través de la cavidad caries, resulta imprescindible proteger el ángulo incisal que queda sobre la caries, cuando la caries es muy extensa podemos reforzar el diente con espigas y postes.

En los dientes posteriores en donde no existe una suficiente cantidad de dentina sana o en donde la pared lingual está sumamente destruída o no está por caries muy extensas se reforzarán los dientes con espigas y o postes.

I) Reabsorciones Radiculares.

Las reabsorciones radiculares, sin sintomatología clínica que las delate, pueden, al cabo de algunos años, terminar irremediablemente y sin dolor con un diente traumatizado.

Las complicaciones de origen pulpar, los tratamientos endodónticos, los traumatismos y sobrecargas oclusales, la presión ejercida por los quistes o por dientes retenidos y la reimplantación dentaria, son factores etiológicos conocidos que permiten realizar con mucha frecuencia un diagnóstico correcto de la lesión.

La reabsorción dentinaria interna es la reabsorción de la dentina producida al parecer, por los dentinoclastos, su etiología no es hasta la fecha bien conocida, el tratamiento indicado es la pulpectomía total.- Cuanto antes se realice, siempre será mejor; pues existe el peligro que la reabsorción perforo a periodonto,- convirtiéndose en una complicación difícil de resolver.

Reabsorción cemento dentinaria externa, es una

reabsorción que el periodonto hace del cemento y de la dentina, sus causas más frecuentes son; traumatismos no violentos, reimplantaciones dentarias, tratamientos ortodónticos mal planificados. Finalmente la causa inicial, puede ser una reabsorción dentinaria interna que comunicó con el periodonto. Es muy difícil el tratamiento exitoso en los casos de reabsorción cemento dentinaria externa, pues casi siempre se descubre muy avanzada la lesión. Cuando el caso lo permita, hacer el tratamiento de conductos.

Estos tipos de reabsorción patológica que afectan a las raíces de los dientes va a ser problema para poder reforzar al diente con postes ya que se necesita que esté el diente en ciertas condiciones favorables para que resulte exitoso.

J) Afección Periapical.

La patología apical y periapical comprende las enfermedades inflamatorias y degenerativas de los tejidos que rodean al diente principalmente la región apical. Las causas principales pueden ser: agentes químicos, físicos, oclusión traumática, substancias irritantes que llegan al periápice a través del forámen; biológicas: microorganismos y toxinas.

La enfermedad pulpar cuando no es atendida a tiempo o en forma adecuada, se extiende a lo largo del conducto y llega a los tejidos periapicales a través del forámen enfermándolos también. Este proceso puede ser en forma violenta: proceso agudo; o en forma lenta y generalmente asintomática: proceso crónico.

Clasificación de las enfermedades apicales:

1) Periodontitis aguda y subaguda.
2) Absceso alveolar agudo

3) Periodontitis crónica
4) Granuloma
5) Quiste apical
6) Osteoesclerosis
7) Reabsorción cemento dentinaria externa
8) Hipercementosis
9) Cementoma
10) Estados infecciosos.

Si al querer reforzar un diente con poste o espigas, nos encontramos con alguna de estas enfermedades se procederá a la resolución del problema presente pues de no hacerlo así nuestro tratamiento irá al fracaso irremediablemente. Algunas de estas enfermedades no tienen tratamiento como el cementoma, osteoesclerosis, etc., quequedará al criterio del Cirujano Dentista de reforzarlo o no.

En el caso de que exista un quiste apical el tratamiento es quirúrgico y es un éxito; pero el reforzar al diente con poste puede o no resultar.

K) Apicectomía

El término apicectomía, implica la eliminación de un fragmento del ápice radicular, con el propósito de retirar todo el tejido presumiblemente patológico que lo circunda.

La obturación retrógrada se realiza siempre como parte del procedimiento.

Pueden ser indicaciones para la apicectomía: a) Los dientes con dilaceraciones apicales muy pronunciadas, que no pueden ser ensanchados sus conductos y posteriormente obturados en forma correcta hasta el límite

cemento dentinario, b) los dientes cuyos procesos patológicos apicales sean resultado directo del exceso de material de obturación. c) Dientes donde se ha roto un instrumento en el tercio apical, quistes apicales, ápices denudados o crateriformes y para asegurar el éxito del tratamiento de conductos, cuando éste no haya podido ser realizado en las condiciones ideales.

Para reforzar un diente por medio de postes o pins en donde se ha realizado una apicectomía quedará a criterio del dentista si se podrá reforzar o no ya que para ésto necesitamos cumplir con ciertos requisitos que ya hemos mencionado.

L) Fractura Radicular.

Las lesiones traumáticas de los dientes son muy comunes, y pueden ser causadas por diversos tipos de accidentes, tales como golpes en la práctica de algún deporte, accidentes automovilísticos, o cualquier clase de caídas. El tipo de la lesión depende generalmente de la naturaleza del objeto causante, y también de la forma en que fué recibido el golpe.

El pronóstico y el tratamiento de una raíz fracturada varía dependiendo el nivel de la fractura, la dirección de ésta, si el ápice está abierto o cerrado, y si el diente es vital o no, y del grado de movilidad del diente.

En la fractura de raíz se pueden presentar problemas diversos muy a menudo; si los fragmentos no están separados, la hemorragia que ocurre en el lugar de la fractura será entonces reabsorbida y existirá formación de tejido de granulación y actividad de fibroblastos y cementoblastos.

Debido a ésto, se cubre el área expuesta de la pulpa, y se unen los segmentos por medio de una cubierta fibrosa, similar al callo que se forma en la cicatrización de fracturas óseas. Generalmente la pulpa bajo tales condiciones mantiene su vitalidad. No se debe hacer ningún tratamiento endodóntico, en dientes con fractura radicular a menos que el paciente presente signos de dolor, de exudado o pérdida de la vitalidad, si es posible el fragmento coronario deberá ser ferulizado por un período de 4 a 6 semanas.

Si llegan a ocurrir cambios patológicos en el lugar de la fractura debemos de tomar una decisión en cuanto si el diente es, o no tratable.

Si la fractura tiene lugar en medio de la raíz, no habrá suficiente hueso alveolar como para soportar la porción coronaria del diente. Será necesario inmovilizar esta porción coronaria del diente mediante ligaduras interproximales y, algunas veces, será necesario recurrir a las bandas de ortodoncia con sus respectivos arcos o alambres labiales.

En el caso de que la fractura radicular sea apical, y decidimos que sí es tratable, entonces el tratamiento será quirúrgico y consiste en remover la porción apical de la raíz, curetaje del área y obturación retrógrada con amalgama sin zinc. La decisión final depende de la cantidad de hueso de soporte de la porción oclusal de la raíz fracturada.

Boulger en estudios histológicos de raíces fracturadas, reveló que la reparación es evidente por los depósitos de cemento sobre las superficies fracturadas y un restablecimiento de la membrana parodontal. También se ha observado que la reparación cálcica del tejido

pulpar, es similar al de la estructura histológica del cemento.

Requisitos para que cicatrice una raíz fracturada.

1.- Las partes fracturadas de la raíz deberán estar lo más próximas posible una de otra.

2.- Deben mantenerse en esta posición, ya sea mediante la ayuda del propio alvéolo o con ligaduras interproximales de las coronas.

3.- Debe eliminarse toda posibilidad de infección por vía de los linfáticos del periodonto.

4.- La salud general del paciente debe ser satisfactoria, como para que se pueda esperar una reparación ósea correcta.

5.- La pulpa radicular debe ser joven y con buena irrigación porque si no, se producirá un proceso degenerativo.

6.- La cicatrización de las raíces fracturadas, tiene lugar gracias a la aposición de cemento y de hueso alrededor de la fractura.

3.- Modelos de Estudio, la Oclusión y Hábitos Oclusales.

Para que nuestro tratamiento protésico tenga éxito debemos de tener nuestros modelos de estudio articulados, en los cuales determinaremos las desarmonías oclusales, la malposición o la inclinación anormal de los dientes, los contactos perjudiciales de éstos, su morfología y sus relaciones en la arcada. El número, forma, focetas de atricción, relación de contacto y po-

siciones de los dientes. Puede incluso visualizarse - las relaciones de oclusión céntrica entre los dientes - superiores e inferiores. Los modelos adecuadamente montados constituyen un auxiliar importante en el análisis de las relaciones funcionales oclusales, asi como el - diagnóstico y en la planificación de nuestro tratamiento. Los modelos nos permiten controlar la articulación desde el lado bucal y para comparar la inclinación de - los ejes de los dientes.

Antes de fabricar los modelos, se debe efectuar un exámen preliminar de la oclusión y eliminar las grandes interferencias oclusales en relación céntrica. Los dientes antes de impresionarse deberán ser limpiados y cepillados.

Las impresiones para los modelos deben tomarse con alginato, hidrocoloide, o materiales a base de caucho. La mezcla del material debe ser uniforme y espesa, y que no forme burbujas de aire o presenten algún - otro signo de distorsión. Resulta especialmente importante que la anatomía oclusal, incluyendo la base de - los surcos, sea reproducida con claridad y precisión; - las impresiones se vacían lo antes posible con yeso piedra para obtener un modelo duradero que pueda aún conservarse una vez terminado el trabajo; los modelos deben de recortarse bien. La cera para la placa base debe ser muy dura a fin de reducir al mínimo la distor- - sión o pueda observarse ésta fácilmente si se presenta. Cuando sea posible los modelos deben de orientarse con relación al cráneo del paciente, transfiriéndolos luego a un articulador como el de Hanau, por medio del arco - facial.

Debemos recordar que un sistema masticatorio - que funciona normalmente se caracteriza por;

1) Movimiento de cierre y deslizamiento sin interferencias.
2) Distribución de fuerzas especialmente en la posición intercuspal y retrusiva.
3) Fuerzas axiales sobre los dientes individualmente.
4) Relación cóndilo fosa normal.
5) Tensión muscular normal.
6) Distancia intercuspal correcta.

El propósito de nuestro tratamiento protésico es lograr estos atributos funcionales, además deben restituir las condiciones estéticas y fonéticas tan favorablemente como sea posible.

Se estudiarán los hábitos oclusales del individuo como Bruxismo, hábitos ocupacionales y no ocupacionales, como morder lápices, uñas, cortar hilos, morder pipa y otros, y se educará al paciente para eliminarlos en lo posible.

4.- Función que va a Desempeñar la Pieza.

La elección del método para rehabilitar un diente con tratamiento endodóntico dependerá de su función posterior, ya sea en forma individual o cuando debe servir de soporte para un puente fijo o anclaje para un aparato protésico removible, en cuyo caso deberá ser reforzado para resistir la fuerza adicional de que será objeto.

CAPITULO II

MORFOLOGIA DE LOS DIENTES PERMANENTES Y ANATOMIA DE SUS CAVIDADES PULPARES.

Para el tratamiento Endodóntico-Protésico, una de las consideraciones principales y básicas será el conocimiento de nuestra anatomía y morfología dental, pues de ésta dependerá el reforzamiento requerido para cada caso.

En el presente capítulo haremos un breve recordatorio de lo que tomaremos siempre en cuenta.

Una clasificación sencilla será:

1.- Dientes Anteriores Superiores.
   a) Incisivo Central Superior.
   b) Incisivo Lateral Superior.
   c) Canino Superior.

2.- Premolares Superiores.
   a) Primer Premolar Superior.
   b) Segundo Premolar Superior.

3.- Molares Superiores.
   a) Primer Molar Superior.
   b) Segundo Molar Superior.

4.- Dientes Anteriores Inferiores.
   a) Incisivo Central Inferior.
   b) Incisivo Lateral Inferior.
   c) Canino Inferior.

5.- Premolares Inferiores.
   a) Primer Premolar Inferior.

b) Segundo Premolar Inferior.

6.- Molares Inferiores.
a) Primer Molar Inferior.
b) Segundo Molar Inferior.

Morfología de Dientes Permanentes.

I.- Dientes Anteriores Superiores.

El incisivo central tiene como longitud promedio de 23 mm. El incisivo lateral tiene como longitud promedio de 22 m. El canino tiene como longitud promedio de 26.5 mm. Los tres dientes anteriores se caracterizan por tener una sola raíz cónica y bastante rectilíneas, pero pueden presentarse curvas dirigidas principalmente hacia distal.

II.- Premolares Superiores.

El primer premolar puede presentar 1, 2 ó 3 raíces, teniendo una longitud promedio de 21.5 mm., una máxima de 25.5 mm. y una mínima de 18.5 mm.

Cuando son dos raíces diferenciadas, éstas son cónicas; la raíz vestibular encontrada lingualmente y la palatina con curvaturas pequeñas hacia cualquier dirección. (M, D, Vest, Ling.).

Una característica importante es una concavidad en su cara mesial que recorre toda la raíz.

Presentamos una clasificación según el número de raíces con su respectivo porcentaje: (Fig. 1).

A

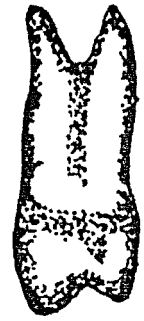

B



C

D

E

FIG. 1

1er. Grupo:	2 Raíces Diferenciadas	11.9% - - - -	A
2o. Grupo:	Bifurcación 1/3 Apical	11.2% - - - -	B
3er. Grupo:	Bifurcación Apical	13.2% - - - -	C
4o. Grupo:	Unirradicular	62.9% - - - -	D
5o. Grupo:	3 Raíces	00.7% - - - -	E

Para el grupo de los Premolares Monorradiculares tenemos una clasificación según la dirección de su raíz.

RAIZ	PALATINA	MESIAL	DISTAL
Recta	38 %	28 %	45 %
Distal	37 %	14 %	14 %
Mesial	0 %	0 %	0 %
Vestibular	15 %	14 %	28 %
Lingual	3 %	36 %	39 %
Bayoneta	0 %	0 %	0 %

b) Segundo Premolar Superior.

La mayoría del segundo premolar tienen solamente una raíz. Tiene una longitud promedio de 21.5 mm, teniendo una longitud mínima de 17 mm. y máxima de 26 mm.

Menos del 90% de los segundos premolares son monorradiculares, menos del 8% presentan bifurcación a nivel del tercio apical, menos del 2% presentan 2 raíces.

Presentamos una clasificación según las curvaturas de sus raíces:

37% presenta una raíz recta.
34% curvatura hacia distal.
16% curvatura hacia vestibular.

3.- Molares Superiores.

a) Primer Molar Superior.

Son dientes que presentan generalmente 3 raíces diferenciadas: dos vestibulares (mesial y distal) y una palatina. Tiene una longitud promedio de 21.5 mm. teniendo como máxima 25.5 mm. y como mínima 18 mm. De las 3 raíces la que mayor dificultad presenta es la mesio-vestibular.

Presentamos una clasificación según la dirección de su conducto M-V.

Raíz	PALATINA	MESIO/VEST.	DISTO/VEST.
Recta	40%	21%	54%
Distal	1%	78%	17%
Mesial	4%	0%	19%
Bucal	55%	0%	0%
Bayoneta	0%	1%	10%

b) Segundo Molar Superior.

Diente que ofrece una gran variación en cuanto a número y disposición de sus raíces. Presenta un promedio en cuanto a longitud de 22 mm teniendo como máxima de 27 mm. y como mínima de 17.5 mm.

Ofrecemos una clasificación según la disposición de sus raíces. (Ver Fig. 2).



A



B



C

D

E

FIG. 2

1er. Grupo:	Raíces Separadas	52.3%	(A)
2o. Grupo:	Raíces Vest. fusionadas	18.2%	(B)
3er. Grupo:	Raíces M-Vest. y Pal.fusionadas.	4.1%	(C)
4o. Grupo:	Raíces D-Vest. y Pal.fusionadas.	9.1%	(D)
5o. Grupo:	Raíces fusionadas	14.8%	(E)

Presentamos otra clasificación en cuanto a la dirección de sus raíces.

RAIZ	PALATINA	MESIAL	DISTAL
Recta	63%	22%	54%
Distal	0%	54%	0%
Mesial	0%	0%	17%
Vestibular	37%	0%	0%
Lingual	0%	0%	0%

Morfología de los Dientes Inferiores.

4.- Dientes Anteriores Inferiores.

Estos dientes tienen una sola raíz delgada y aplanada en sentido M-D y muy ancha en sentido V-Ling.

a) Incisivo Central Inferior.- Tiene como longitud promedio de 20.5 mm. su raíz es bastante recta aunque algunas veces el tercio apical sufre una desviación hacia distal.

b) Incisivo Lateral Inferior.- Tiene como longitud promedio 20.5 mm, se puede considerar las mismas ca

racterísticas que las dichas con el incisivo central, - con la aclaración de que el diente, la raíz y el conducto son algo más grandes, y con frecuencia mas curvados hacia distal.

c) Canino Inferior.- Tiene una longitud promedio de 25.5 mm. Se asemeja mucho al canino superior con la diferencia de que es más pequeño teniendo por lo tanto sus dimensiones más reducidas.

Su morfología muestra algunos casos con 2 raíces diferenciadas (Vest. y Lingual) en un 4.3%. Con una sola raíz presentan un porcentaje de 95.7%. La raíz es - aplanada M-D y de mayor diámetro en sentido V-Ling.

5.- Premolares Inferiores.

a) Primer Premolar Inferior.

La raíz del primer premolar es única y cónica en un 65.8%, aunque en ocasiones ofrece un ligero aplastamiento M-D.

PUCCI y REIG llaman bifurcación por consistir en un esbozo de división radicular manifestado por una hendidura o surco profundo (causante de la bifurcación del conducto); en la parte Disto-Lingual de la raíz. Se encuentran también formas radiculares de trifurcación, determinadas por hendiduras profundas en oa parte Disto - Lingual de la raíz, y en la vestibular.

Presentamos una clasificación en cuanto a desviaciones radiculares. (Fig. 3).

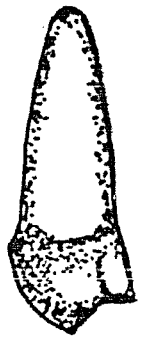

A

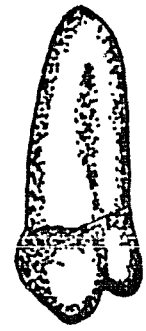

B



C

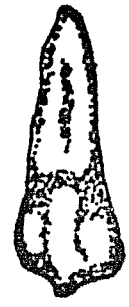

D

FIG. 3

1er. Grupo:	Raíz única cónica	65.8%	(A)
2o. Grupo:	Característica de bifurcación	21.7%	(B)
3er. Grupo:	Bifurcación 1/3 Apical	7.4%	(C)
4o. Grupo:	Característica de trifurcación	4.9%	(D)

b) Segundo Premolar Inferior.

Presenta una raíz muy semejante a la del primer premolar aunque en algunos casos ofrece una conformación romboidea. Muestra también las características de bifurcación o trifurcación apical aunque en muy raras acepciones. (.4%).

6.- Molares Inferiores.

a) Primer Molar Inferior.

En la gran mayoría presenta dos raíces: Mesial y Distal 90%, la Mesial con dos conductos y la Distal con un conducto. La raíz mesial tiende a curvarse hacia distal. Tiene el primer molar inferior una longitud promedio de 22 mm., teniendo como máxima 27 mm. y como mínima 19 mm.

Frecuentemente la raíz y el conducto distal son bastante derechos, aunque algunas veces presenta curvaturas. La curvatura más frecuente es hacia distal de la raíz distal en el tercio apical.

Clasificación según su desviación.

RAIZ	MESIAL	DISTAL
Recta	16%	74%
Distal	84%	21%
Mesial	0%	5%
Vestibular	0%	0%
Lingual	0%	0%

b) Segundos Molares Inferiores

La morfología es análoga a la de los primeros molares inferiores. En la Fig. 4 observaremos las morfologías que presenta el segundo molar inferior.

Raíces diferenciadas en el 1/3 cervical.	58.3%	A
Raíces diferenciadas en - 1/3 medio.	14.6%	B
Raíces fusionadas.	26.6%	C
Tres raíces	0.3%	D

Anatomía de sus Cavidades Pulpares.

Estas corresponden en sus lineamientos generales al exterior del diente. La parte coronaria, Cámara Pulpar, está siempre en el centro radicular en uno o varios orificios que constituyen el foramen o los múltiples forámenes apicales.

La cámara pulpar de los molares ofrece ramificaciones a las bifurcaciones o trifurcaciones.

El conducto radicular sigue por regla general el mismo eje de la raíz y en casi todos los casos de mayor diámetro Vestíbulo-Lingual con tendencia a ser circular en el tercio apical. Casi siempre tienen ramificaciones sobre todo en el tercio apical. Muy pocas veces - termina en el vértice apical y en un 83% de casos lo hace a un lado.

Puede afirmarse que no existen cavidades pulpa--

A

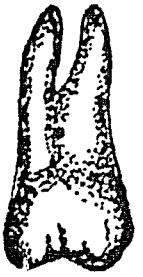

B

C

D

FIG. 4

res rectas. Las curvas pueden ser hacia cualquier lado (mesial, distal, vestibular, lingual).

El conocimiento de nuestra anatomía pulpar nos dará la pauta a seguir en cuanto al reforzamiento necesario y específico para cada caso.

Las cámaras pulpares y los conductos radiculares de los dientes anteriores superiores (1,2,3,) pueden ser considerados dentro de un mismo grupo puesto que presentan en endodoncia casi los mismos problemas, y generalmente un solo conducto.

En general sus conductos son grandes y de tamaño irregular, particularmente en pacientes jóvenes. El conducto tiende a ser algo más ancho en el diámetro mesio-distal; pero esta diferencia no es tan notoria como en el lateral y canino superiores.

La cámara pulpar del incisivo lateral se asemeja bastante a la del incisivo central; excepto en la medida mesio-distal del incisivo central que es menor.

El canino es uno de los dientes mas grandes y con raíces mas largas de la boca; si vemos su cámara pulpar en sentido labio lingual, la vemos bastante ancha.

Premolares Superiores

a) Primer Premolar Superior.

En sección transversal el primer premolar frecuentemente presenta una cámara pulpar común en la base de la corona; pero con dos conductos diferentes, son redondeados en las porciones media y apical. Estos conductos se adelgazan suavemente en dirección a la cons--

tricción apical. Los conductos no son muy grandes.

Primeros Premolares Superiores

Los muestran gran variedad en la anatomía de sus conductos radiculares. (Fig. 5).

b) Segundo Premolar Superior.

Quizá la variante más común es aquella en la cual el conducto se bifurca en el tercio medio, resultado de la presencia de una isla o itsmo de dentina pero nuevamente se vuelve a unificar en la porción apical. En un corte transversal, el conducto del segundo premolar superior se presenta de preferencia muy angosto en sentido mesio distal, pero ancho buco lingualmente. El conducto se adelgaza en grado visible desde el piso de la cámara hacia el ápice.

Los segundos premolares superiores tienen un conducto terminal, el uno en 81.8% y dos en un 18.2%. Cuando es uno, es bastante amplio en sentido vestíbulo-lingual.

Molares Superiores

a) Primer Molar Superior.

La cámara pulpar del primer molar tiende a encontrarse algo mesializada y el cuerno pulpar M-bucal es bastante prominente, en comparación de los otros tres.

El conducto mesio bucal presenta curvatura hacia distal. El conducto palatino es mucho más grande en diámetro que los otros dos.

Cuando se encuentran dos conductos en la raíz me



23.9 %

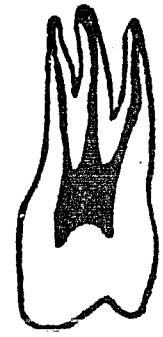

0.5 %

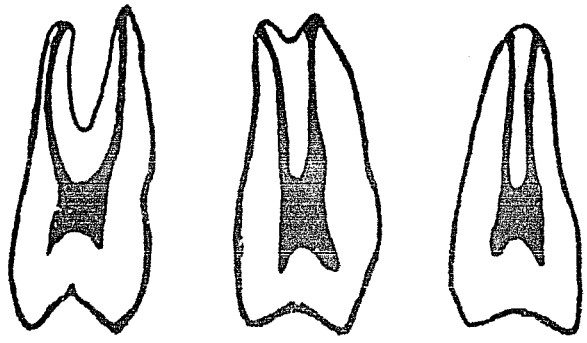

41.7 %

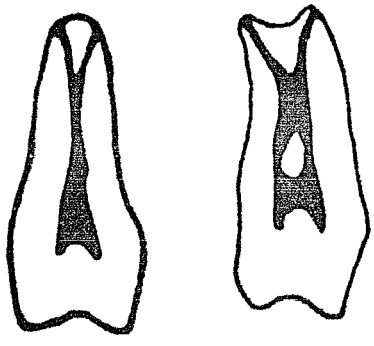

7.7 %

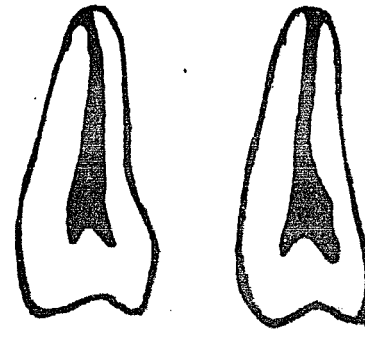

26.2 %

FIG. 5

sio vestibular, dos en la raíz distal (éstos se bifurcan en 3.6% de casos a la altura del tercio medio) y el conducto palatino es único y amplio.

En la figura 6 pueden apreciarse las disposiciones que muestran los conductos de la raíz mesio vestibular del primer molar superior.

b) Segundo Molar Superior.

Presenta tres conductos (91%) cuando presenta tres raíces separadas. Cuando tiene las raíces vestibulares fusionadas pueden ser dos conductos, y un solo conducto cuando todas las raíces están fusionadas.

Dientes Inferiores.

Los dientes anteriores inferiores, generalmente poseen las mismas características.

a) Incisivo Central Inferior.

En una sección horizontal hecha justamente en la base de la corona el conducto se presenta bastante redondo. En el tercio medio ya adquiere la forma de moño para volver a adquirir en el tercio apical una forma ovalada casi redonda.

Cuando giramos el diente y lo seccionamos por mesial, encontramos que el conducto es bastante ancho en la porción media del diente.

El incisivo central inferior puede presentar en sus conductos las variantes que presentamos en la figura 7.

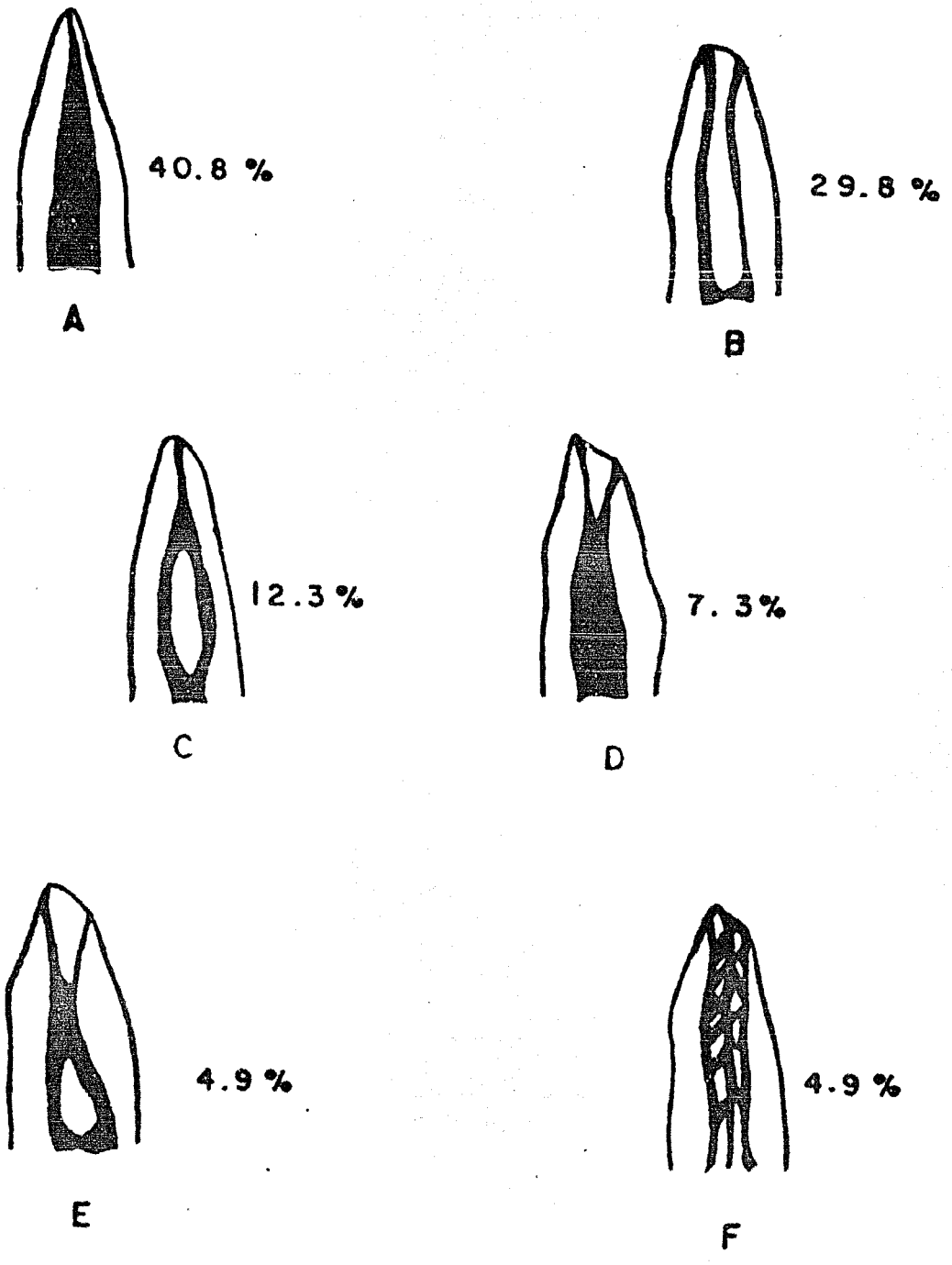

FIG. 6

72.4 %

23.5 %

2.0 %

1.1%

1.0 %

FIG·7

b) Incisivo Lateral Inferior.

Las mismas consideraciones son para los incisivos laterales inferiores, las ya dichas para el central; con frecuencia curvadas hacia distal.

Tiene la misma tendencia hacia un conducto bifurcado a unificarse en las vecindades del ápice.

Las mismas gráficas son consideradas para los incisivos central, y lateral inferiores.

c) Canino Inferior.

El canino inferior típico tiene una cámara pulpar de forma conoide hacia incisal, bastante ancha en el tercio medio y nuevamente se adelgaza en la porción apical para terminar en la ya clásica constricción.

La variante más común en este diente es la bifurcación de su conducto en el tercio apical; ésta puede ser completa, vale decir con dos raíces.

El canino puede presentar dos conductos como presentamos en la figura 8.

Premolares Inferiores

a) Primer Premolar Inferior

Tiene de preferencia un conducto simple aunque una forma característica de esta pieza es la de ofrecer dos conductos muy estrechos que se desprenden generalmente en el tercio medio.

Presentamos una gráfica que nos muestra las dife-

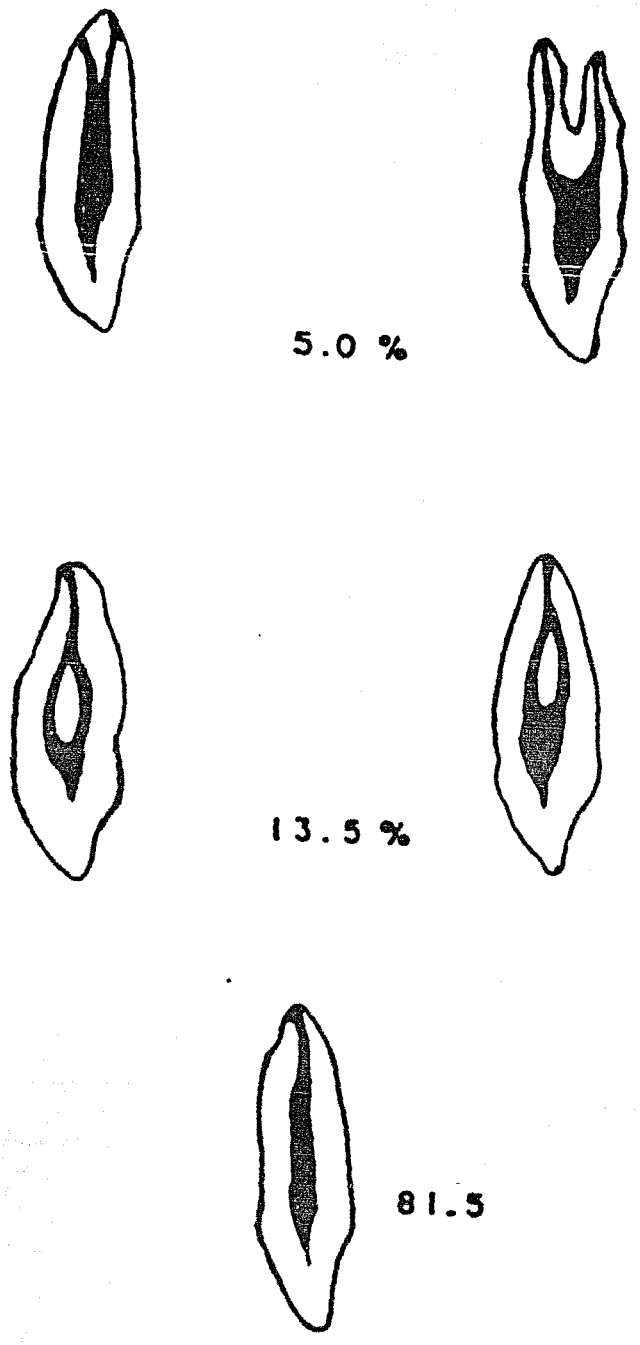

FIG. 8

rentes formas que la pulpa puede presentar. (Fig. 9).

b) Segundo Premolar Inferior.

Las mismas consideraciones poseen los segundos premolares inferiores a las ya dichas del primer premolar inferior.

Molares Inferiores

a) Primer Molar Inferior.

Seccionando el primer molar inferior, vemos la desembocadura del conducto mesio-bucal que se encuentra siempre bajo la cúspide mesio bucal mientras que la mesio lingual corresponde aproximadamente al surco central.

Presentamos en la figura 10, las diferentes formas de cámara pulpar radicular que puede presentar la raíz mesial del primer molar inferior.

La raíz distal del primer molar inferior tiene un conducto único (85.7%); dos conductos paralelos e independientes (3.7%); o bien un conducto que se bifurca en la región apical (10.6%).

b) Segundo Molar Inferior.

Los conductos de los segundos molares inferiores ofrecen características semejantes a las del primer molar inferior, con la diferencia de que la raíz M, del segundo molar tiene un 58% de los casos un sólo conducto y un 20.6%, dos conductos que se unen para terminar en un forámen.

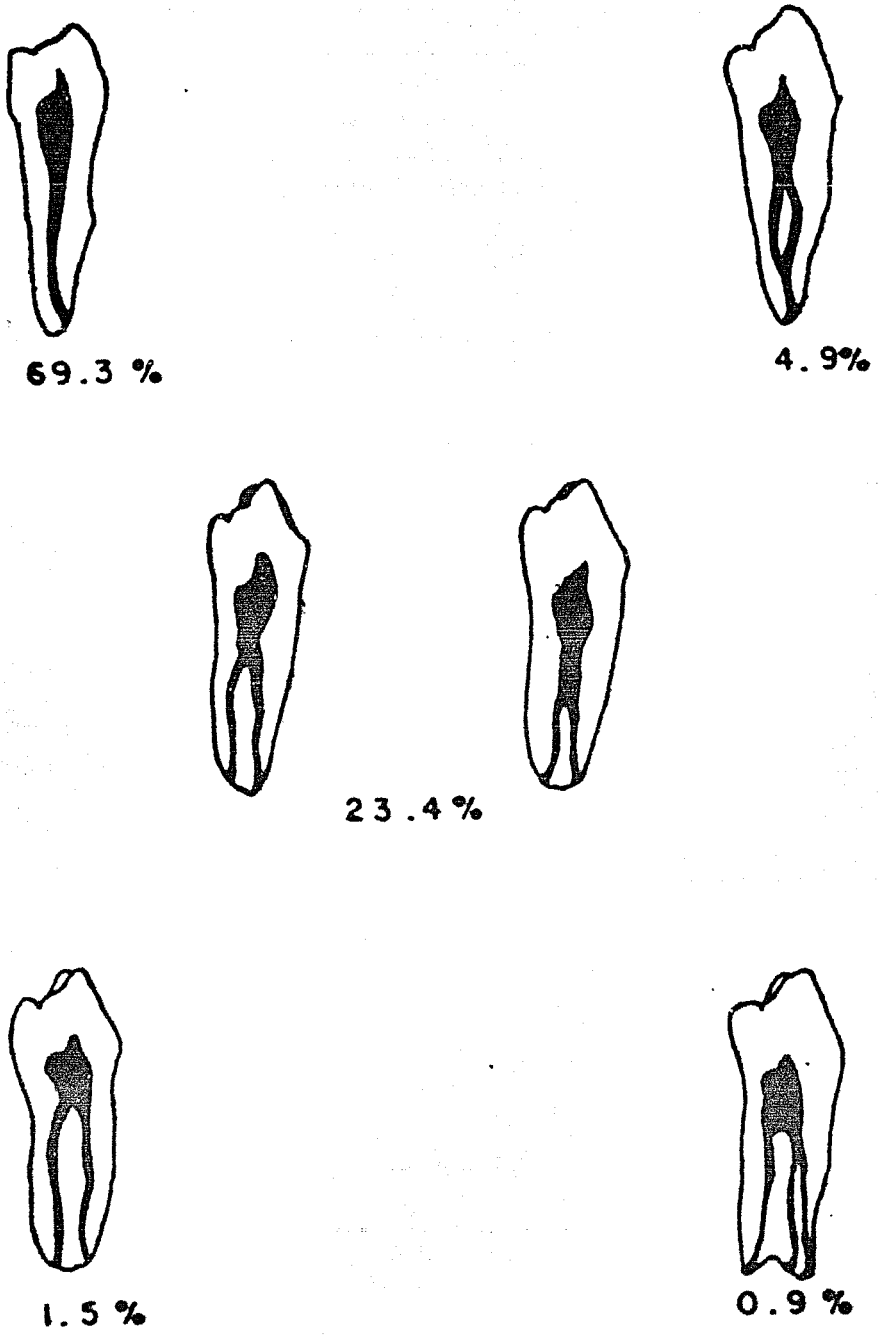

FIG. 9

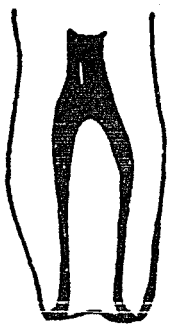

40.3%

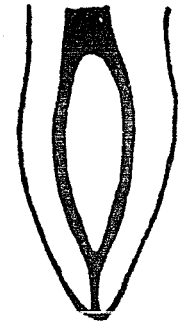

30.2 %

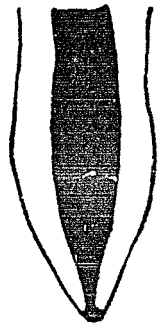

12.8 %

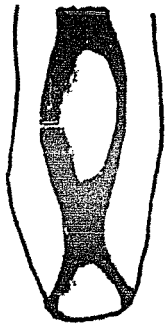

10.1%

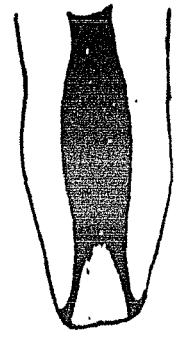

6.6 %

FIG. 10

CAPITULO III

GENERALIDADES. INDICACIONES. CONTRAINDICACIONES.

La restauración con resultados favorables de un diente desvitalizado es un verdadero desafío para el dentista. Un diente sometido a tratamiento endodóntico es similar a un diente viejo desde el punto de vista cronológico. Debido al menor contenido de humedad o a la pérdida de la dentina corona, estos dientes presentarán trastornos previsibles en las cúspides, raíces o fracturas de las coronas clínicas. Baraban considera que "el objeto básico es restaurar el diente para que pueda cumplir con las exigencias funcionales y estéticas a las que será sometido". El tratamiento de los conductos radiculares salva la raíz; la restauración reinstala al diente como miembro del aparato masticatorio.

Al utilizar postes y muñones, el dentista da por sentado que el tratamiento de endodoncia está terminado y que la obturación del conducto ha dejado una raíz accesible para las diferentes alternativas restauradoras.

Los dientes desvitalizados se dividen en dos grupos: a) a los que se les puede hacer el tratamiento, y b) a los que no se les puede hacer el tratamiento. En la primera categoría el trabajo del dentista sólo se halla limitado por algunas consideraciones y su propia experiencia y habilidad. Para llegar a la decisión final es necesario hacer un exámen visual y táctil para evaluar las tensiones funcionales y parafuncionales, el alineamiento y la posición del diente en relación con los dientes adyacentes, el soporte potencial que será proporcionado a la prótesis y el soporte del periodonto.

En el grupo de los dientes "que no les podemos hacer el tratamiento" las limitaciones impuestas al dentista incluyen la morfología de la raíz, soporte óseo dudoso, caries extensas que afectan la raíz, hasta la cresta alveolar o que llegan por debajo de esta cresta, raíz fracturada o su combinación de fracturas de la corona clínica y raíz que hace imposible una restauración adecuada de los contornos.

Restauraciones conservadoras pueden colocarse sobre dientes anteriores (Fig. 11) donde hay tensiones mínimas, después de haber realizado determinaciones clínicas y radiográficas para comprobar la presencia de un soporte adecuado de dentina. Sin embargo, es buena técnica insertar un poste como parte de la obturación endodóntica para sostener el muñón, en algunos casos las espigas son también un refuerzo adicional y ayudará a dar mayor retención a la restauración final. Las obturaciones de amalgama, incrustaciones de oro o resinas compuestas pueden utilizarse para restauraciones mientras no sea necesario poner una corona tres cuartos. Por lo general todos los dientes posteriores deben ser preparados para protección de cúspides, lo cual ayuda a prevenir las fracturas de la corona, o de corona raíz con la consiguiente pérdida de todo el diente. Las coronas tres cuartos, las incrustaciones tipo onlays y las coronas siete octavos proporcionan excelentes resultados conservadores. La extensión del recubrimiento de la corona es determinada por el grado de destrucción de la corona clínica y la práctica y habilidad operatoria del dentista. Los dientes desvitalizados son propensos a las fracturas, por lo tanto es preciso asegurar la integridad constante de la corona clínica y de la raíz correspondiente durante y después de la terminación del tratamiento endodóntico.

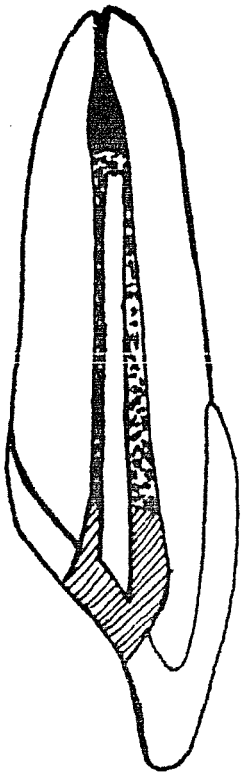

POSTE PROFILACTICO

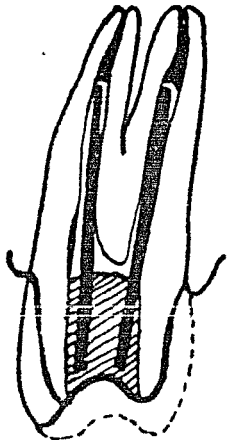

POSTE Y MUÑON
PARA CORONA
VENEER

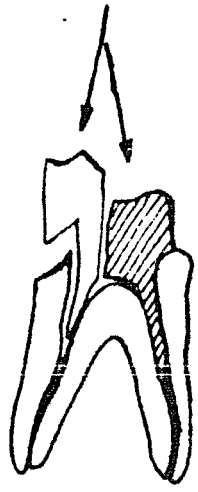

POSTE VACIADO
EN 2 SECCIONES
PARA RAICES
DIVERGENTE

A



POSTES DE AJUSTE ADECUADO,
TIPO Y TAMAÑO DEPENDEN DE
LOS TAMAÑOS DE LA RAIZ Y DEL
CONDUCTO

B

FIG. II

A continuación analizaremos las indicaciones y contraindicaciones para el dentista:

Indicaciones:

1) El dentista debe aliviar, cuanto antes, el diente de las fuerzas de oclusión.

2) Utilizar poste y muñón vaciados en los dientes pilares para dentadura removible parcial y puente sometidos a tensiones intensas.

3) Dar instrucciones al endodoncista para que no utilice puntas de plata en aquellos conductos donde serán colocados postes.

4) Atenerse a postes fuertes de gran diámetro para prevenir la fractura de la raíz, cuando se trate de raíces grandes y voluminosas.

5) Utilizar preparaciones avellanadas, con agujero para poste de forma oval y preparación de resto radicular para compensar las fuerzas laterales y de rotación.

6) Dar instrucciones al endodoncista para que ensanche los conductos para la futura colocación de postes y pedirle que no obture los conductos de gutapercha hasta la cámara pulpar.

7) Utilizar siempre un perno o poste muñón de refuerzo en los dientes tratados con endodoncia.

Contraindicaciones:

1) El dentista no debe colocar poste y muñón en una raíz diminuta o frágil que puede fracturarse fácilmente como, por ejemplo, en un lateral superior pequeño.

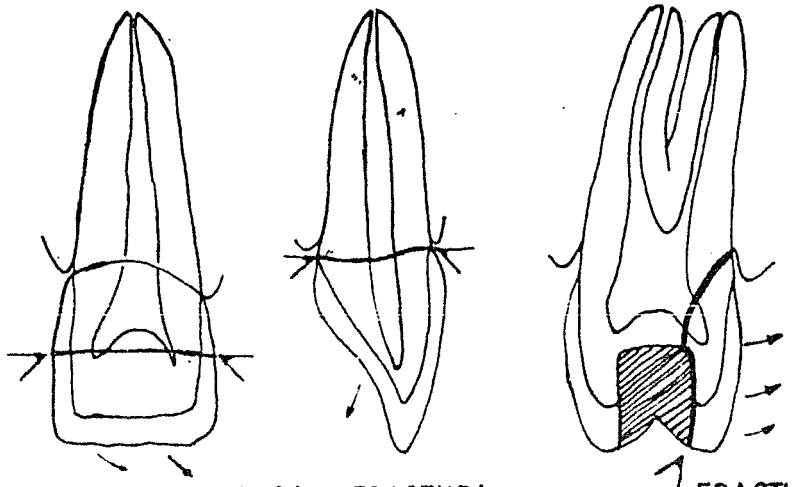

FRACTURA TRAUMATICA TERCIO MEDIO.

FRACTURA POTENCIAL INSERCION PERIODONTAL.

FRACTURA FRECUENTE CUSPIDE VESTIBULAR.

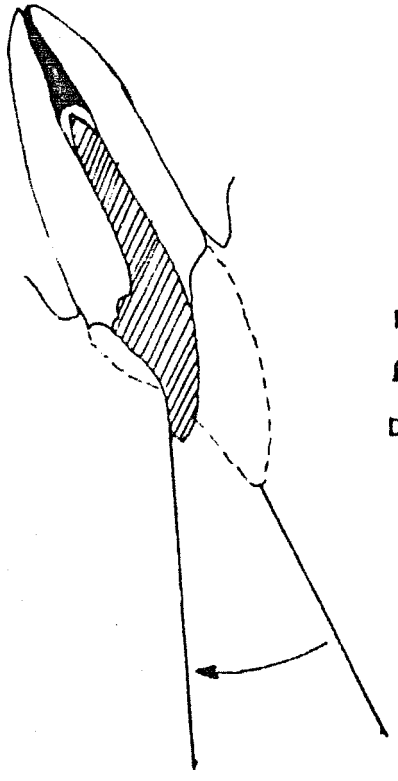

MUÑON VACIADO UTILIZANDO PARA VOLVER A ALINEAR EL DIENTE EN LA ARCADA.

FIG.20

2) No debe colocar poste muñón en dientes con raíces - delgadas cintiformes que pueden perforarse por los - lados como, por ejemplo, incisivos inferiores.

3) No debe colocar poste muñón en diente con raíz de - forma muy irregular, como por ejemplo, premolares - con cavidades mesiales profundas.

4) En una boca en mal estado no debe colocar poste y muñón o realizar tratamiento endodóntico que quedará - intercalado entre dos dientes que necesitarán coronas en el curso normal de su restauración.

5) No debe engañarse acerca de la magnitud de la fuerza que quedará en la dentina de un diente anterior después de haber realizado tratamiento endodóntico y - después de haber preparado el diente para corona de porcelana.

6) No debe colocar postes profilácticos.

7) No debe tratar de volver a alinear los dientes de posición anormal o de muy mala posición mediante postes muñones. En estos casos están indicados postes y muñones vaciados fabricados en dos etapas.

CAPITULO IV

POSTES Y ESPIGAS

1) Introducción. Tipos de Espigas y Postes.

En el espectro de las técnicas operatorias, las retenciones con espigas (pins) (Fig. 12 A) y postes (posts) (Fig. 12 B) ocupan un extremo del espectro de importancia capital, si fallan quedan pocas alternativas de tratamiento para el diente. Las investigaciones y aportaciones, tanto de fabricantes de instrumentos, han mejorado el sistema de espigas-postes llevándolo a un nivel más preciso basado en principios biomecánicos seguros. Así, el péndulo volvió a su punto de partida; ahora podemos valorar con más objetividad el sistema espiga-postes y analizar tanto sus ventajas como sus peligros, libres de entusiasmos exagerados o desilusiones desmesuradas.

Se utilizan espigas y postes para substituir la porción dentinal de coronas que están tan destrozadas que las restauraciones de amalgama, veneer o resinas compuestas y grabadas con ácido no podrán ser retenidas. Permiten al dentista "reconstruir" estructura dentaria suficiente de tal suerte que las restauraciones serán retenidas. Una espiga o un poste correctamente colocado resiste al desplazamiento provocado por las fuerzas de masticación. En la mayoría de los casos, las restauraciones son más débiles que cuando no se utilizan espigas.

Aún más importante que la retención es la necesidad de conservar y proteger la dentina y pulpa restantes

ESPIGAS

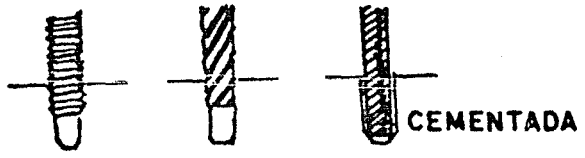

ROSCA PROPIA

RETENCION POR FRICCION

A

POSTES

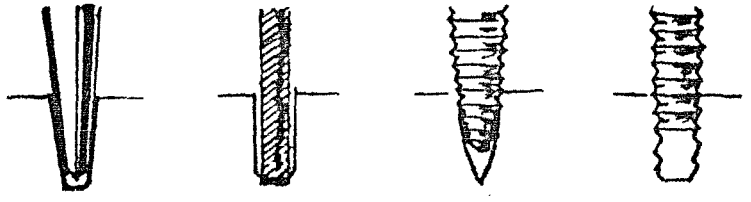

CONVERGENTE

PARALELO

CONVERGENTE CON ROSCA

PARALELO CON ROSCA

FIG. 12

de estos dientes mutilados. Desgraciadamente, muchos de los métodos utilizados para incrementar la retención originan enormes concentraciones de tensiones en la dentina que pueden provocar la fractura del diente, el fracaso de la restauración y afectar la pulpa. Por lo tanto, es necesario lograr un equilibrio entre los factores que aumentan la retención y los que protegen a la dentina.

Tipos de Espigas y Poste.

Durante los últimos 20 años, los sistemas clínicos han evolucionado alcanzando técnicas perfeccionadas para la utilización de espigas y postes. Los primeros intentos de retención con espigas-postes fracasaron debido a sus imperfecciones. Ahora sabemos que la precisión es la clave para una retención eficaz con espigas y postes. La mayor parte de los métodos utilizados hoy en día son eficaces únicamente debido al acoplamiento exacto del poste o de la espiga con el conducto. Aunque existen algunas similitudes entre los principios del diseño para espigas y postes es preferible estudiarlos por separado.

2) Espigas.

a) Introducción.

El objetivo final de la odontología operatoria es devolver a la dentición natural un estado de salud, función y aspecto estético óptimos. Se utilizan espigas retentivas de acero inoxidable con restauraciones de amalgama de plata y resina compuesta como auxiliares para alcanzar esta meta.

Las espigas de acero inoxidable pueden dividir-

se en dos grupos según su modo de retención en la dentina: a) Las que son retenidas por cemento, y b) las que son retenidas gracias a la elasticidad de la dentina, éstas a su vez se subdividen en espigas de rosca propia y espigas de retención por fricción. El grupo de espigas cementadas prácticamente no produce tensiones o lesiones en la estructura dentaria, pero es menos retentivo que el segundo grupo. Es necesario tomar en cuenta estos factores cuando se colocan espigas para conductos en dientes desvitalizados o en dientes que, una vez preparados, tendrán relativamente poca dentina disponible para colocar espigas. El segundo grupo origina tensiones internas que se propagan lateral y apicalmente desde el conducto de la espiga así como líneas de cuarteadura en la dentina. Todavía no está totalmente aclarada la significación clínica de estas líneas de cuarteadura ni de las tensiones internas, pero deben tomarse en cuenta cuando se dispone de una cantidad limitada de dentina restante para colocar las espigas.

Con cualquiera de los dos tipos de espigas, el dentista debe considerar también factores como preparación de cavidad, morfología del diente, espesor de la dentina restante y ubicación del conducto de la espiga a fin de evitar la penetración en la pulpa o la perforación del periodonto.

b) Preparación de Cavidades.

Como en los demás procedimientos operatorios, el aislamiento es indispensable para contribuir al éxito y longevidad de la restauración. Por lo tanto, se recomienda con insistencia el uso de dique de caucho. La preparación del diente debe vincular los conceptos básicos de la preparación de cavidades que permitan la conservación de la mayor cantidad posible de estructura -

dentaria intacta. Los bordes de la cavosuperficie deben alisarse y se pueden utilizar pequeñas socavaduras mecánicas. El área escogida para la colocación de espigas debe ser lisa y plana a fin de: 1) obtener forma de resistencia; 2) poder apreciar las distancias y 3) prevenir el deslizamiento del taladro hacia otras zonas.

c) Morfología y Ubicación del Conducto.

Al relacionar la morfología de los dientes con la ubicación para espiga se considera que la posición de Markley, punto a mitad del camino entre la pulpa y la superficie externa del diente, es la correcta. La distancia promedio (1.0 a 3.5 mm) de la pulpa a la superficie externa de cada diente (Cuadros 1 y 2) fue determinada a partir de mediciones hechas sobre dentición natural adulta. Es difícil determinar un espesor fijo que sirva para todos los casos; en efecto, la edad del enfermo y el tamaño de su dentición son los que determinan si existe estructura dentaria adecuada para la colocación del conducto para espiga. Es preciso tomar radiografías del diente que será tratado para ver con más precisión la morfología dentaria. A menudo, en las radiografías de personas de cierta edad aparecen depósitos considerables de dentina secundaria en la cámara pulpar, mientras que la de enfermos jóvenes muestran, a veces, pulpa abundante que deberá evitarse durante el tratamiento del diente. Un repaso de la anatomía de la pulpa puede ayudar en la determinación de la ubicación de los conductos para espigas.

Gourley considera que en el tercio cervical de los molares el sitio ideal para los conductos para espigas es hacia ángulos diedros de los dientes. Las áreas mas indicadas para colocar los conductos para espigas se hallan ilustradas en las Figs. 13 (1,2). Este

Cuadro 1. Espesor promedio de dentina disponible para colocación de conducto para espiga en dientes superiores. *

	Central	Lateral	Canino	Primer Premolar	Segundo Premolar	Primer o segundo premolar
Vestibular	2.5	1.5	3.0-3.5	2.0	2.5	3.0
Lingual	2.5	1.5	3.0	2.0	2.5	3.0
Mesia	2.0	1.5	2.5	2.0	1.5	2.5
Distal	2.0	1.5	2.5	2.0	1.5	3.0

* Distancia, en milímetros, desde la superficie externa hasta la pulpa.

Cuadro 2. Espesor promedio de dentina disponible para colocación de conducto para espiga en dientes inferiores*.

	Central o lateral	Canino	Primer premolar	Segundo premolar	Primer o segundo molar
Vestibular	2.0	2.5-3.0	2.5	3.0	2.5-3.0
Lingual	2.0	2.5-3.0	2.5	2.0	2.5-3.0
Mesial	1.0-1.5	2.0	2.0	2.5	2.0
Distal	1.0-1.5	2.0	2.0	2.5	3.0

* Distancia, en milímetros, de la superficie externa hasta la pulpa.

autor recomienda también que el espesor de la dentina donde se taladra el conducto sea, por lo menos, dos y media veces superior al diámetro del agujero, y si es posible, tres veces.

El volumen de dentina disponible para la colocación del conducto es muy importante ya que permite evitar fractura externa de la estructura dentaria, protege la pulpa y proporciona fuerza adecuada para la retención de la espiga.

Los otros factores morfológicos que deben considerarse cuando se establece el sitio del conducto para espiga son la concavidad mesial de los primeros premolares superiores y las bifurcaciones de los molares superiores e inferiores. Estos, así como los dientes muy inclinados, son casos peligrosos que el dentista debe conocer.

d) Técnicas para elaborar conductos para espigas.

La mayor parte de los autores han descrito las diferentes técnicas, señalan que el dentista debe utilizar radiografías y modelos diagnósticos para tener la certeza de que la dentina rodea totalmente el conducto y que la dirección del conducto es más bien paralela a la superficie externa y no al eje largo del diente.(Fig. 13 A)

Markley considera que perforar un conducto puede ser una ciencia exacta, y recomienda que el dentista determine la dirección de cada conducto sosteniendo el taladro espiral a lo largo de la superficie externa del diente o de la raíz. Después, al llevar el taladro al sitio del conducto, esta dirección podrá mante-

MOLAR SUPERIOR

Area disponible para colocar espigos

Area complicada para colocar espigos

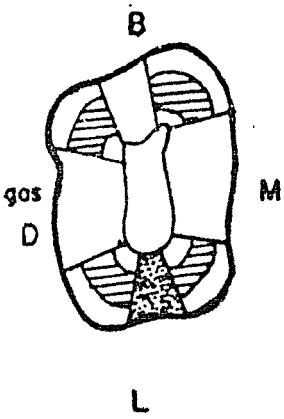

1

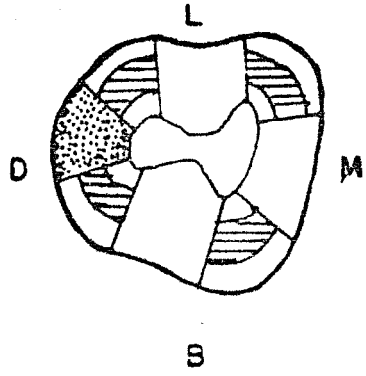

MOLAR INFERIOR

2

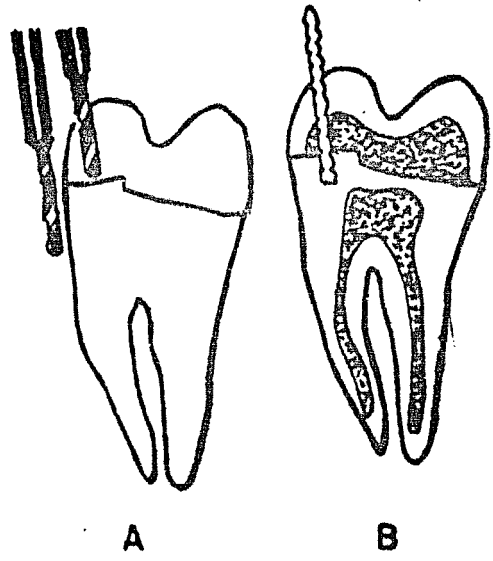

FIG. 13

nerse. Si existe apiñonamiento proximal que impide colocar el taladro, se puede utilizar en su lugar un instrumento hasta que la dirección del taladro a nivel del sitio del conducto sea paralela a éste. También aconseja que el dentista utilice mediciones hechas sobre las radiografías para ubicar el conducto a mitad del camino entre la superficie radicular y la pulpa.(Fig. 13 B).

Lundeen señala a los dentistas que pueden mejorar su destreza y habilidad practicando con dientes extraídos y haciendo una revisión cuidadosa de la morfología dentaria básica. También les aconseja comprobar la ubicación y dirección del conducto, taladrando un agujero piloto de 1 a 2 mm de profundidad en las regiones mesial y distal y colocando luego una espiga de acero inoxidable en el agujero para tomarle radiografías. Si la angulación de la espiga es la correcta, el conducto puede perforarse hasta la profundidad deseada.

e) Problemas Potenciales de la Ubicación del Conducto.

Como en todo procedimiento operatorio, pueden surgir algunas dificultades al taladrar el conducto para espigas, siendo las más importantes la penetración en el tejido pulpar y la perforación del periodonto.

El pronóstico de la perforación pulpar es bueno ya que la respuesta pulpar puede ser reversible, siempre y cuando se haya logrado un aislamiento meticuloso. Después de detener la hemorragia, se aconseja utilizar pasta de hidróxido de calcio, como en el caso del recubrimiento pulpar. Doldh, después de realizar un estudio histológico de colocación intencional de espigas en la pulpa llega a la conclusión de que las espigas metálicas y las partículas de dentina llevadas a la cámara pulpar durante la colocación de espigas fueron bien toleradas.

sería colocar una espiga por cada cúspide faltante del diente. Otros autores señalan que la profundidad óptima de penetración de la espiga en la dentina es de 2 a 3 mm para espigas sujetadas por la elasticidad de la dentina y de 3 a 4 mm para sujetadas por cemento de fosfato de zinc. La profundidad más adecuada de penetración de la espiga en la amalgama es de 2 mm.

La espiga debe colocarse y contornearse de tal manera que se halle dentro del material restaurador; por lo menos 2 mm del material deben cubrir la espiga después del contorneo y acabado de la restauración. Esto cobra importancia especial si se prevé, en el futuro, una reducción de la restauración para la preparación especial de una corona.

Con la técnica de ángulo externo, es necesario doblar y cortar la espiga al contorno y largo deseados, ya sea antes o después de la colocación según el tipo de espiga utilizado. El borde cortado debe alisarse para evitar que los bordes agudos penetren en la amalgama.

3.- Postes

Los postes pueden dividirse en varios grupos según sea su forma geométrica; convergente, paralela y con rosca. (Fig. 12 B). El primer modelo fabricado fue el poste convergente vaciado a la medida y que estuvo muy utilizado. Aunque existen muchas técnicas específicas, la fabricación de este poste consiste esencialmente en el ensanchamiento del conducto a la profundidad deseada, obtención de la impresión (con los diferentes materiales que mencionaremos adelante) y, vaciado en oro de los postes. Al pasar los años fue cundiendo la idea de que la acción del poste podría mejorarse utilizando postes convergentes prefabricados e instalados en

Las perforaciones del periodonto también presentan un pronóstico favorable si son tratadas inmediatamente y de manera correcta. Frank hizo un estudio de las perforaciones que pueden ocurrir durante los procedimientos de endodoncia y estableció un tratamiento según su ubicación coronal o apical a las estructuras óseas. En ambos casos es importante que el operador tenga acceso amplio y un campo operatorio seco y limpio. En muchos casos es necesario reclincar quirúrgicamente los tejidos gingivales a fin de obtener este campo operatorio. Las perforaciones que son coronales a las estructuras de soporte deben sellarse con amalgama; a veces, es necesario ensanchar el conducto para espiga para poder condensar eficazmente la amalgama. En caso de perforaciones que terminan en las estructuras óseas, se puede condensar guttapercha en el interior del conducto de la espiga y contra la matríz ósea.

f) Colocación de las Espigas.

Algunas investigaciones han mostrado que las espigas de acero inoxidable utilizadas en las restauraciones con amalgama retienen pero no refuerzan la amalgama. La fuerza compresiva está ligeramente disminuida mientras que la disminución de la fuerza transversal es considerable. Así pues, los efectos de varias espigas utilizadas en un diente pueden:

1.- Debilitar la amalgama.
2.- Aumentar la posibilidad de perforación externa o pulpar.
3.- Aumentar la formación de grietas y tensiones internas.

En vista de lo anterior un enfoque conservador

conductos ensanchados con gran precisión mediante limas o ensanchadores de tamaño acoplado.

Estos postes convergentes prefabricados se encuentran en el mercado y suelen elaborarse con metales preciosos o acero inoxidable en tamaños de 50 a 140 que corresponde a instrumentos de mano para endodoncia de los mismos tamaños.

El poste de configuración paralela es también muy utilizado. Una de las razones principales para darle forma es su mayor capacidad retentiva y su capacidad de distribución de las tensiones si se compara con el poste de tipo convergente. Una variante del poste paralelo está unida a una pieza de metal que tiene mas o menos la forma de una preparación para corona. Este sistema corona-poste se instala en un conducto preparado mediante fresa de fisura. Como el conducto preparado de esta manera es ancho, la presión hidrostática opuesta no creará problemas durante la colocación. Sin embargo, el gran espesor de la película de cemento, obtenida en estos casos, es incompatible con la resistencia óptima del cemento. Esta técnica no es una técnica de precisión y no se recomienda su uso en vista de las alternativas disponibles.

El problema del espesor del cemento característico del sistema corona-poste ha sido eliminado en el sistema "Parapost". Este sistema utiliza un poste dentado, paralelo y con una ranura a todo su largo. El conducto de precisión se prepara con broca (fresa) espiral del mismo tamaño nominal que el poste que será colocado en su interior, lo cual permite obtener una película de cemento satisfactoria y de espesor reducido. La inclusión de la ranura facilita la instalación del poste al reducir la presión hidrostática opuesta del cemen

to. Las endentaduras aumentan la capacidad retentiva - de este tipo de poste en comparación con el poste liso. Los Parapost se fabrican en diferentes tamaños (desde - 0.036 a 0.070 pulgadas) y están hechas de acero inoxidable o de plástico. Los postes de plástico se utilizan cuando se prevé el empleo de muñones vaciados (oro, o - aleaciones de metales no preciosos) en la restauración final.

El tercer tipo de poste utiliza la rosca para - retener el poste en el diente. Una de las formas de este tipo es convergente y se "autoenrosca" en la estructura dentaria (Fig. 12 B). Para ensanchar el conducto antes de la instalación de este poste se puede recurrir a ensanchadores de diferentes tamaños. La forma de los ensanchadores se aproxima a la de los postes, lo cual - reduce algo el peligro de astillar el diente durante la instalación. Generalmente, el poste es sumergido en cemento antes de enroscarlo en el conducto. Una modificación de esta técnica consiste en ensanchar el conducto utilizando un ensanchador de tamaño superior al tamaño del poste escogido. Después se cementa el poste en su lugar (la rosca no debe engranar en la dentina). Esta última técnica presenta cierta utilidad, aunque el dentista no debe olvidar el peligro potencial asociado con el autoenroscamiento de un poste convergente en un conducto.

Las desventajas de este sistema convergente de rosca ha sido ampliamente superados por un sistema de - anclaje formado por un poste de rosca de lados rectos - que se atornilla en una rosca precortada en las paredes del conducto. Durante una primera etapa se abre el conducto con ensanchador giratorio. Se utiliza un machuelo (ensanchador) para cortar una rosca en las paredes - del conducto. Durante esta operación se tendrá sumo -

cuidado de reducir al mínimo el daño inflingido al diente. Se recomienda quitar los restos de dentina de las estrías del machuelo ensanchado después de cada dos o tres vueltas del machuelo ensanchado. Después de cortar el ancla del largo indicado, esta se sumerge en cemento y se atornilla en el conducto de rosca preparado. Estas anclas presentan dos tipos de diseño coronal: uno está formado por un cilindro metálico que puede prepararse para recibir una corona; y otro, útil en casos de acceso difícil, no presenta porción coronal ensanchada. Estas anclas se fabrican en cuatro tamaños cuyos diámetros oscilan entre 0.050 y 0.070 pulgada.

4.- Factores que influyen sobre la retención y el potencial de protección.

Existen muchos factores que influyen como lo son los biomecánicos que afectan el poder de la espiga o del poste para retener una restauración y para proteger la estructura dentaria restante. Los parámetros que influyen sobre el potencial de retención y protección de las espigas y de los postes comprenden el diseño, la configuración del conducto, la profundidad de la inclusión o empotramiento, las técnicas de inserción, el número de unidades y el uso de cementos y barnices. Estos factores determinan también si las cargas oclusales serán o no distribuidas uniformemente a través de la dentina a la membrana periodontal y al hueso.

A.- Diseño Espiga-Poste.

Los tipos de espiga o poste que utilizan la elasticidad de la dentina son obviamente más retentivos que aquellos que dependen únicamente del cemento y, más específicamente, los dispositivos que se autoenroscan

en la dentina, o que se enroscan en conductos con rosca son los más retentivos. Las espigas que son introducidas forzando el conducto y creando así una retención por fricción son retenedores intermedios, mientras que los tipos cementados son los menos retentivos.

La forma de la espiga también influye sobre la dentina de soporte. Así los dispositivos convergentes tienden a ejercer un efecto de cuña que concentra las tensiones en la porción coronal de la dentina. Las espigas y postes de bordes paralelos distribuyen más uniformemente las cargas oclusales a las estructuras de soporte; y cuando estos postes de lados paralelos engranan con la dentina las áreas de tensión suelen estar localizadas. Pero cuando una espiga de rosca propia engrana con el plano inclinado biselado a nivel del ápice del conducto, entonces se crean grandes tensiones que pueden lesionar la dentina. Existen también en el mercado un poste cilíndrico convergente y con rosca propia, este poste produce tensiones intensas en la dentina que predisponen a la fractura radicular; por lo tanto, solo debe utilizarse como poste cementado.

B.- Configuración del conducto.

Generalmente la retención de una espiga o de un poste aumenta al aumentar su diámetro; pero no hay que olvidar que al aumentar el diámetro del conducto la dentina se va debilitando. Por lo tanto, los diámetros de las espigas y los postes deben ser lo mas pequeños posibles para cada caso específico.

Una forma cilíndrica que dejaría por lo menos 1 mm de dentina sana antes de encontrar otro límite sería la forma ideal para el conducto. Es posible realizar esta forma ideal montando el diente en un taladro eléctrico de banco (drill press), pero, debido al área

limitada de la cavidad bucal, los conductos así formados resultarían de forma cónica-elíptica y de diámetro grande. Es preciso evitar la deflexión de los costados para que el diámetro del conducto no sea demasiado ancho o elíptico. Conductos clínicos pueden prepararse creando un conducto guía o conductor de 0.004 ó 0.005 pulgada menos que el diámetro deseado, agrandándolo después para obtener el diámetro final mediante uno o dos empujes del instrumento para evitar cualquier posibilidad de deflexión lateral.

C.- Profundidad de Inclusión. (Fig. 19 A-B).

La retención de una espiga o de un poste aumenta al aumentar la profundidad de su inclusión en la dentina. Además, los postes y espigas profundamente empotrados en la dentina distribuyen más uniformemente las cargas oclusales. Las investigaciones realizadas muestran que el largo del poste cementado debe ser igual, o superior, al largo de la corona clínica. Esto tiende a bajar al centro de rotación de la restauración y proporciona mayor seguridad. Las profundidades de inclusión de las espigas retentivas varían en función del tipo de espigas empleada. Sin embargo todas las espigas deben penetrar por lo menos 2 mm. en la dentina para reducir al mínimo las concentraciones de tensiones y el potencial para fractura dentinal al nivel de la interfase dentina-restauración.

D.- Técnicas de Inserción.

Las espigas o postes cementados en conducto de diámetro mayor no producen tensiones de instalación. Las espigas de retención por fricción producen tensiones laterales y las espigas de rosca propia producen

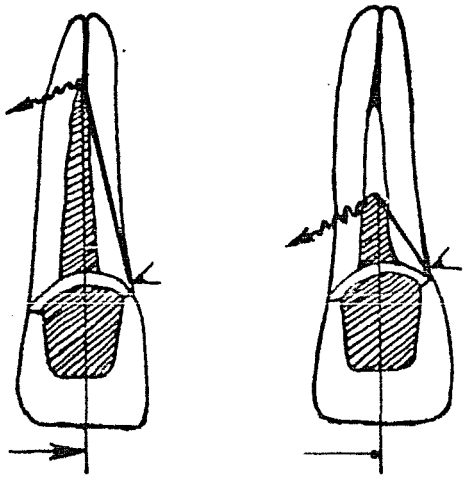

LARGO Y TAMAÑO DEL POSTE AUMENTAN EL POTENCIAL DE RESISTENCIA

A

FIG. 19

RESTAURACION IMAGINARIA DE UN DIENTE SOMETIDO A TRATAMIENTO ENDODONTICO .

B

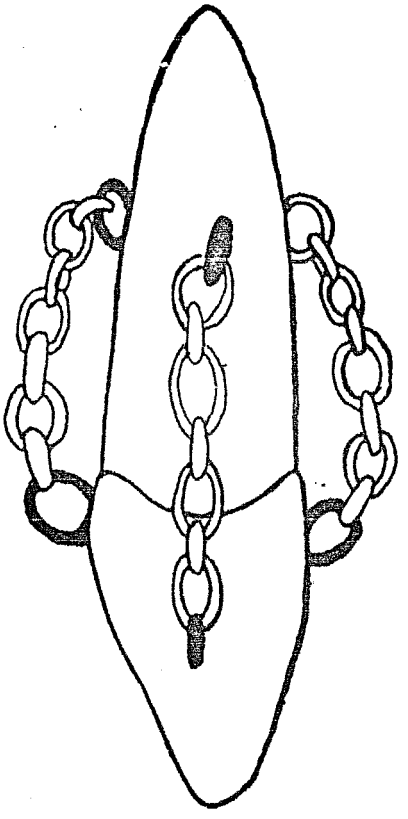

concentraciones apicales de tensión si se les permite - llegar hasta el fondo del conducto.

E.- Número de Unidades.

Al aumentar el número de postes y espigas, la - retención aumenta también debido a la acción recíproca. Las espigas pueden alternar también con las paredes restantes o los surcos en la dentina. Como regla general, por lo menos una espiga debe colocarse por cada pared - faltante. La retención aumenta si las espigas no son - paralelas.

F.- Cementos y Barnices.

Los cementos son utilizados como agentes de cierre hermético para proporcionar sellado contra la microfuga y como amortiguadores que modifican y distribuyen las tensiones funcionales a la dentina. El cemento de mayor poder de retención para uso con espigas es el cemento de fosfato de zinc. Como en los dientes con vitalidad conservada se deben evitar la respuesta pulpar - al ácido fosfórico, es obligatorio el uso de protectores de cavidades. Puesto que el protector disminuye en un 46% la capacidad de retención de las espigas cementadas, se recomienda utilizar cemento de Carboxilato para dientes con vitalidad conservada. Con este cemento no es necesario utilizar un protector; además, este cemento proporciona retención mas fuerte que el fosfato de - zinc utilizado con un protector.

Para los dientes desvitalizados no es necesario emplear protectores y, por lo tanto, se pueden utilizar indiferentemente los cementos de fosfato de zinc o de - carboxilato. Los trabajos realizados hasta ahora no -

han encontrado ventajas especiales de retención en ninguno de estos cementos cuando son utilizados con poste endodónticos.

Con el uso de cementos de cianoacrilato los sistemas de espiga han ido modificándose. Sin embargo, varios estudios han mostrado que este tipo de cemento es inferior al de fosfato de zinc y de carboxilato en cuanto a retención de espigas y, además, existen todavía dudas acerca de las propiedades tóxicas del material en la boca. Por lo tanto, los cianoacrilatos no están indicados para la cementación de espiga-poste.

CAPITULO V

PRINCIPIOS QUE RIGEN LA UTILIZACION DE ESPIGAS DE RETENCION Y PRINCIPIOS QUE RIGEN LA UTILIZACION DE POSTES-MUÑONES.

1.- Espigas de Retención.

Cuando se llega a la conclusión de que la restauración no podrá ser retenida por la estructura dentaria presente, el dentista debe aplicar los principios del empleo de espigas para lograr protección y retención óptimas para cada caso específico. Ningún sistema aislado de espiga es ideal para todos los casos; al arsenal de instrumentos debe ser lo suficientemente diversificado para permitir varios enfoques del problema.

No es suficiente saber que las espigas de rosca propia son más retentivas y utilizarlas entonces en todos los casos. Por cada libra adicional de retención la dentina paga un tributo creciente expresado en tensión y daño potencial. Las restauraciones que serán sometidas a cargas funcionales horizontales o verticales reducidas necesitan poder retentivo mínimo. En cambio, las restauraciones que tendrán que desempeñar la función de soporte para puente fijo o removible necesitan una resistencia máxima al desalojamiento.

Cuando no se dispone de ningún otro soporte y el diente debe ser sometido a tensiones intensas, entonces se puede asumir el riesgo asociado con el aumento de retención en la espiga. Las espigas de cualquier tipo deben estar rodeadas por 1 mm. de dentina sana para evitar las perforaciones de pulpa o de raíz y para asegurar una distribución correcta de las fuerzas oclusales. Esto significa que se necesitan por lo menos

2 1/2 mm. de dentina para la colocación de espiga (1/2 mm. para la espiga y 1 mm. en cada lado de la espiga). Shillingburg señala que el espesor de la dentina varía ampliamente de un diente a otro y a los diferentes niveles de un mismo diente. Así, por ejemplo, los incisivos inferiores y los incisivos laterales superiores poseen menos de 2 1/2 mm. de dentina disponible en el nivel potencial de la colocación de espiga, y, por lo tanto, el uso de espigas puede estar contraindicado en estos dientes. (Fig. 14 A). En los caninos y premolares, generalmente, hay bastante dentina en las zonas vestibular y lingual para la colocación de espigas; pero las zonas mesial y distal son a menudo marginales o insuficientes. (Fig. 14 B). Los molares poseen más zonas de dentina abundante para la colocación de espigas (Fig. 14 C). Sin embargo, hay dos áreas de dentina vulnerable en los molares; la primera es adyacente al cuerno pulpar mesiobucal donde la dentina es delgada y a menudo inservible para la colocación de espigas. La segunda zona está situada arriba de las bifurcaciones; aunque en sentido oclusal sea evidente la presencia de 2 1/2 mm. de estructura dentinaria sana, puede haber muy poca dentina a nivel de la punta de la espiga. (Fig. 15 A), lo cual es particularmente importante cuando se utilizan espigas de rosca propia que suelen crear grandes tensiones apicales. Cuando se utiliza retención con espiga en restauraciones Venneer vaciadas, es necesario dejar por lo menos 1/4 de mm. de dentina del volumen disponible para el soporte de la espiga (Fig. 15). También es importante señalar que el espesor de la dentina aumenta al acercarse a la unión cementoadamantina. Si quedan 2 mm. o mas de esmalte en dirección ocluso-gingival, el mayor volumen o ensanchamiento de la cámara pulpar coronal contraindican la colocación de espigas. En estos casos, disponiendo de tan poca dentina, se utilizará veneer convencional. (Fig. 15-C).

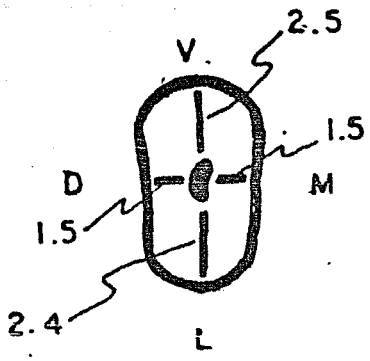

INCISIVO INFERIOR

A

PREMOLAR INFERIOR

B

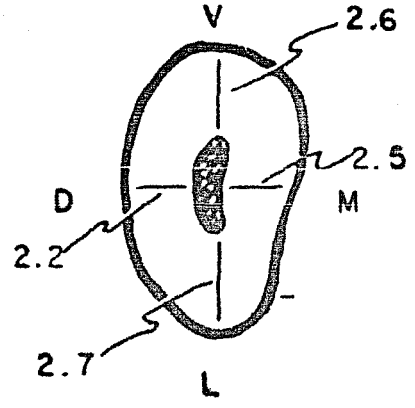

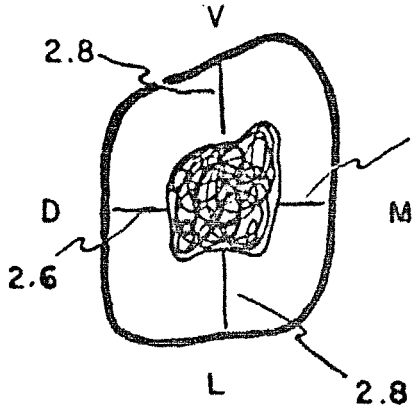

2. 5. PRIMER MOLAR SUPERIOR

C

FIG. 14

PRIMER MOLAR SUPERIOR

A

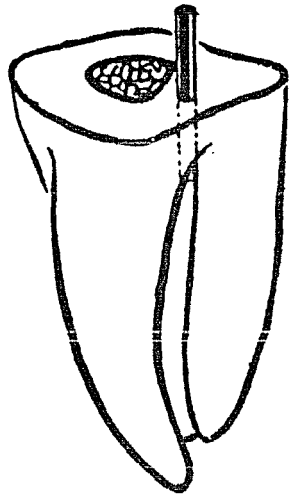

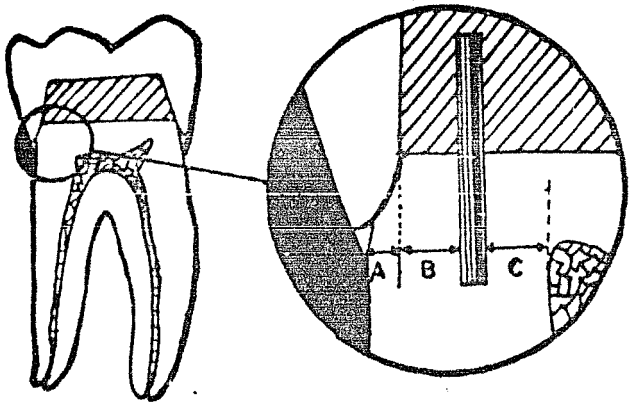

B

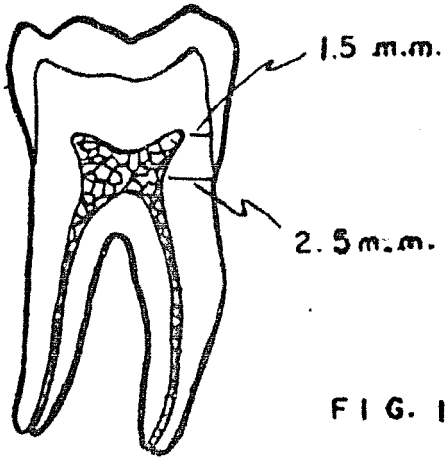

C

FIG. 15

Antes de colocar las espigas, es necesario preparar los conductos cilíndricos rectos. Si las superficies axiales de las raíces adyacentes a los sitios de colocación de las espigas están casi paralelas a la línea de inserción de la restauración vaciada, todos los conductos pueden hacerse paralelos. Esto puede determinarse acercando la broca espiral a la superficie de la raíz contigua al sitio previsto para la preparación de cada conducto. Si el operador advierte que las direcciones de los conductos respectivos son divergentes, se utilizarán espigas no paralelas. En cualquier caso, los conductos para espigas deben cortarse a mitad de camino entre la conexión dentino-esmalte y la pulpa.

Por lo menos 1 mm. de dentina sana debe quedar a cada lado de diámetro externo de la espiga; esto significa que se necesitan por lo menos 2 1/2 mm de estructura dentaria para la colocación de la mayor parte de las espigas. Generalmente, en estos dientes fuertemente dañados, la posición de la cámara pulpar se halla esbozada en la dentina reparadora. Si la posición de la pulpa no se aprecia claramente, el conducto debe cortarse a 1 1/4 mm de la conexión dentino esmalte y ser paralelo a la superficie externa de la raíz. Las radiografías y los modelos de estudio pueden ser útiles para preparar estos conductos.

Una vez localizadas las áreas de soporte de dentina adecuada, se toma la broca espiral y se mantiene a nivel con la superficie radicular adyacente a todos los sitios propuestos para ubicar conductos y que fueron marcados con fresa avellanadora redonda de 1/4. Si es posible tallar conductos paralelos se debe planear una restauración vaciada paralela y cementada; si no es posible, se utilizará una base para espiga no paralela. Primero, debe tallarse un conducto guía con broca espiral 0.004 ó 0.005 pulgada más una pequeña que el diáme-

tro del conducto previsto. El corte de este "conducto_ guía" se inicia en las muescas redondas (para evitar el "balanceo") y se talla hasta la profundidad deseada a - velocidad baja. Por tallar el conducto se utilizará un movimiento de bombeo; y entre cada empuje del instrumen_ to, se limpiarán las estrías de la broca giratoria golpeándola levemente contra el diente. El agujero conduc_ tor así formado será ligeramente convergente. Para for_ mar un conducto cilíndrico se inserta entonces una broca espiral giratoria del diámetro deseado hasta llegar_ al largo precortado en uno o dos empujes de la broca.

La combinación ideal de los principios biomecánicos podría expresarse por una serie de cuatro a seis_ espigas vaciadas, paralelas y dentadas que la restauración vaciada final. Las espigas serían paralelas una a otra y colocadas, por lo menos, a una distancia de 1 - mm. de la pulpa y de la conexión dentino esmalte empo-- trándolas hasta una profundidad de 2 a 3 mm. Esta disposición proporcionaría la suficiente, aunque no la máxima, retención, concentración mínima de tensiones su-- perficie-espiga bajo carga, sellado contramicrofuga, y_ la mejor distribución de cargas oclusales en la dentina. Esta restauración con retención de espiga es la más capacitada para proteger la dentina y la pulpa, pero puede ser desalojada cuando es sometida a cargas excesivas y repetidas.

Cuando se necesita una fuerza retentiva adicional, se puede emplear una combinación de espigas no paralelas de rosca propia. Estas espigas no deben pene-- trar más de 2 mm. en el material de base. Las espigas_ de rosca propia necesitan penetrar solo 2 mm en la dentina para proporcionar retención máxima; sus conductos_ deben estar recubiertos con barniz para evitar la micro fuga. Cuando se utilizan espigas de rosca propia, és--

tas deben dividir 2.5 mm de dentina vital sana al insertarse, deteniéndose justo antes del fondo del conducto. Esto se logra enroscando la espiga en el conducto hasta encontrar una resistencia, y después invirtiendo la enroscadura, o sea, dando media vuelta para atrás. Esta combinación de los factores de uso de las espigas permite obtener una retención máxima con menos probabilidades de lesionar la dentina.

2.- Postes - Muñón.

Después de descartar la posibilidad de colocar una corona convencional completa, el dentista debe escoger, la mejor combinación posible de diseños para poste y muñón. El primer punto importante es el largo disponible del conducto sometido a tratamiento endodóntico.- Si se puede preparar un conducto cilíndrico igual a o más largo que la corona clínica del diente, entonces, se debe utilizar un poste dentado, ranurado y vaciado, que será cementado con cemento de fosfato de zinc o de carboxilato. Cuando se utilizan estos postes redondos se emplearán llaves coronales o espigas guía para impedir la rotación y el desalojamiento del sellado de cemento. Este diseño proporciona retención adecuada (no máxima), tención de instalación insignificante, una capa de cemento amortiguadora de tensión, un sellado contra la microfuga y una distribución óptima de las cargas oclusales sobre la dentina y las estructuras de soporte. Este diseño permite tanto retener como proteger y conservar la estructura dentaria restante. El poste con muñón que acabamos de describir presenta además la ventaja de poder ser colado como una unidad completa. - Sin embargo, el mismo diseño puede realizarse en una sola visita utilizando un poste de acero inoxidable con construcción de muñón en amalgama o resina compuesta.

En algunos casos es imposible preparar un conducto del largo de la corona clínica. Esto puede ocurrir cuando:

1.- El conducto radicular es curvo, impidiendo la penetración de un conducto recto.

2.- El largo de la raíz con soporte es inferior al largo de la corona clínica.

3.- Las puntas de plata para obturación de conducto no se pueden recuperar, o cuando el conducto está cerrado por la dentina de reparación.

En estos casos es necesario utilizar postes con poder retentivo adicional. Una manera de aumentar la retención para estos casos de postes cortos consiste en aumentar el número de unidades, añadiendo espigas retentivas cementadas auxiliares para ejercer acción alternativa con el poste. "Las espigas de rosca propia y las de retención por fricción no deben utilizarse en dientes sometidos a tratamiento endodóntico". Las espigas auxiliares deben ser de 0.020 a 0.030 de pulgada de diámetro (según sea el espesor de la dentina entre el conducto del poste y la superficie radicular) y llegar a una profundidad de 2 a 3 mm. En la fabricación en una etapa del muñón de amalgama estas espigas pueden ser no paralelas; pero en el vaciado en dos etapas deben ser paralelas al poste.

A veces, el empleo de espigas auxiliares múltiples no proporciona la retención adecuada o es impracticable debido a dentina insuficiente. En estos casos la solución será utilizar conductos cilíndricos con rosca del poste. Estos postes se enroscan con cemento o protector de cavidades para obtener un sellado contra la microfuga. La construcción del muñón se realiza mediante

cofias prensadas prefabricadas o mediante la adaptación al poste de amalgama o resina compuesta. Este es el procedimiento en una etapa; por lo tanto el dentista como el enfermo pueden saber que:

1.- Los procedimientos de atarrajar con rosca interior pueden lesionar la dentina a menos de realizarlos lenta y cuidadosamente.

2.- Durante el funcionamiento estos muñones de postes concentran las tensiones a nivel de los filetes de la rosca y en la interfase coronal.

El segundo punto importante es la selección del diámetro del poste y la preparación del conducto. El posible largo del conducto se determina por medio de la inserción de una sonda endodóntica caliente sobre el largo de la corona clínica, dejando por lo menos 3 mm. de guttapercha. Después se hacen girar manualmente ensanchadores endodónticos en el interior del conducto para limpiar la gutapercha de las paredes axiales. Generalmente, esto crea el conducto convergente elíptico, típico de las obliteraciones con gutapercha. Se tendrá cuidado en mantener la apertura coronal del conducto con diámetro y sesgo mínimos. Se escoge el tamaño adecuado de la broca espiral para labrar el conducto a la profundidad determinada. El dentista debe escoger el diámetro mínimo de poste que sea mayor que el orificio del agujero guía convergente; además, debe quedar por lo menos 1 mm. de dentina sana alrededor de toda la circunferencia del conducto previsto. Las radiografías son un auxiliar indispensable para comprobar el espeso de la dentina. Puesto que la dirección y la profundidad fueron ya determinadas, el instrumento rotatorio puede trabajar a velocidades bajas y con uno o dos empujes preparar con seguridad un conducto clínico casi paralelo.

Los postes convergentes son los que menos retención proporcionan y además, provocan tensiones de cuña en la dentina. Su uso no es recomendable ni indicado a menos de que quede dentina insuficiente (1 mm) para el ensanchamiento de un conducto cilíndrico.

CAPITULO VI

DIFERENTES ALTERNATIVAS PARA DIENTES MONORRADICULARES

1.- Refuerzo con Endoposte.

Cuando la corona natural de un diente despulpado se encuentra casi intacta puede colocarse una restauración simple. Si se desea un refuerzo puede prepararse el conducto para recibir la inserción de un poste de oro vaciado o un poste prefabricado. Esto se logra porque el tercio apical del conducto se obturó adecuadamente mientras el resto del conducto se prepara para la inserción y cementación de un poste que viene a ser componente de la pieza dentaria e independiente de la restauración coronaria.

2.- Restauración en una Etapa. (Fig. 16, A, B. Fig. 17, A, B.).

Los postes y muñones para restauraciones pueden ser de tipo comercial o improvisados por el dentista. Existen muchas técnicas para ayudar a simplificar el refuerzo de dientes desvitalizados. Estos sistemas utilizan ensanchadores de raíces, modificadores de raíces, machuelos, anclas, guías especiales para paralelizar, avellanadores y postes metálicos preformados para acoplarse con los números estándar de limas y ensanchadores para conductos de pequeño diámetro. Estos sistemas permiten reforzar el resto radicular y la preparación final del diente durante la misma visita. Se tendrá cuidado al utilizar tornillos de obturación o agujeros con cuerda, ya que éstos aumentan el potencial de fractura de la raíz. El empleo de modificadores de raíz o de avellanadores es necesario para ayudar a distribuir

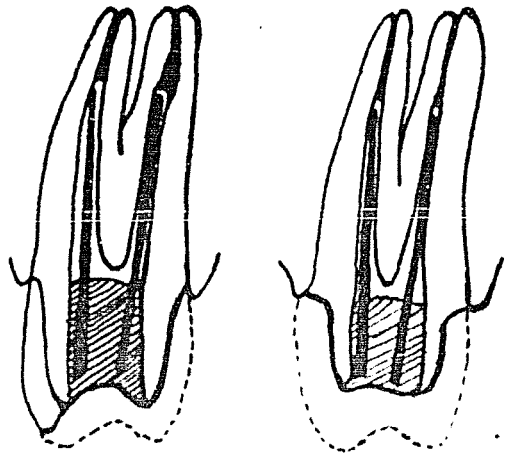

USO DE AMALGAMA O RESINAS PARA MUÑON

A

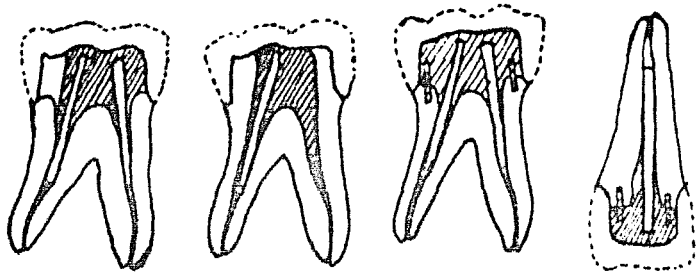

USO DE POSTES, ESPIGAS DE ROSCA PROPIA Y MUÑONES DE AMALGAMA O RESINAS EN DIFERENTES TAMAÑOS

FIG. 18

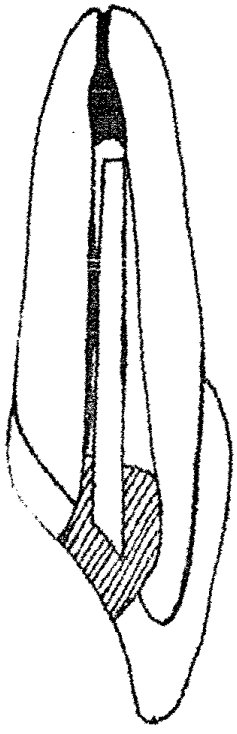

POSTE PROFILACTICO CON OBTURACION DE RESINA

A

FIG. 17

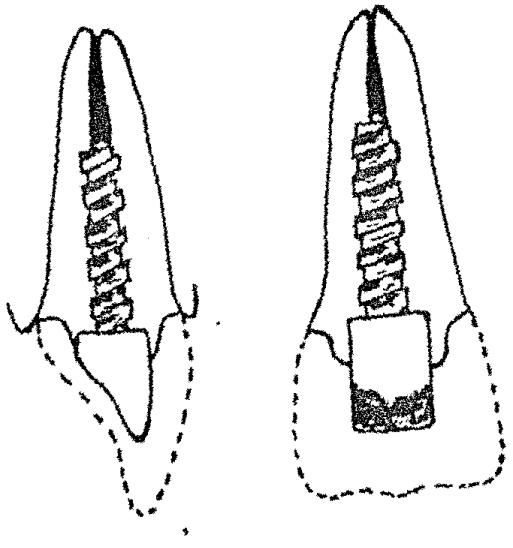

SISTEMA DE ANCLAJE ROSCADO Y FILETEADO

B

las tensiones del poste y muñón al resto radicular sin provocar la fractura de la raíz. En las restauraciones en una etapa están también incluídos los muñones reforzados con espigas. Markley recomienda el uso de espigas de acero inoxidable y cementadas como procedimiento para crear fuerza interna en el muñón. El uso de muñón reforzado con espiga suele estar limitado a los dientes con volúmen suficiente de estructura radicular para permitir la colocación divergente de espigas. Después, las espigas se unen con amalgama, resinas compuestas o cemento Durelon para fabricación de muñon. Metrick preconiza la obturación del conducto radicular utilizando un poste de metal precioso como parte de la obturación endodóntica, así como un poste y un muñón. Esto es una manera conservadora y excelente para sostener dientes anteriores intactos que no están sometidos a grandes tensiones utilizando una restauración simple como incrustaciones de oro simples, resinas compuestas, para obturar el acceso.

3.- Restauración en dos Etapas. (Fig. 18 A, B).

La restauración realizada durante dos sesiones comprende la preparación del resto radicular para recibir un vaciado de poste y muñón. Los vaciados pueden estar diseñados como una o dos piezas, según el número de conductos y las dificultades de inserción.

El muñón es la parte del colado que representa la preparación coronaria del diente; debe confeccionarse como el desgaste coronario preparado en un diente natural.

El poste es la parte del colado que se aloja en el conducto para dar retención al muñón. La longitud -

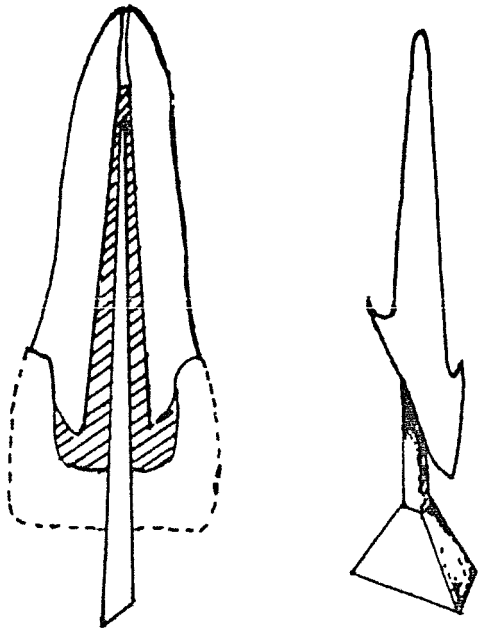

FABRICACION DIRECTA DEL MODELO UTILIZANDO MUÑON DE PLASTICO Y RESINAS

A

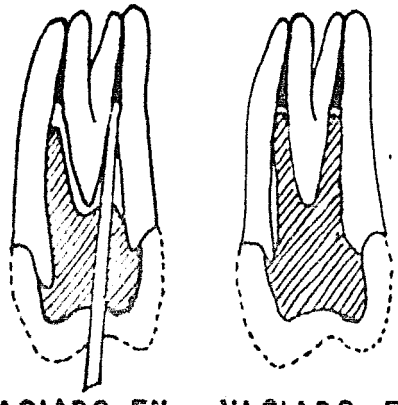

VACIADO EN DOS SECCIONES

VACIADO EN UNA PIEZA

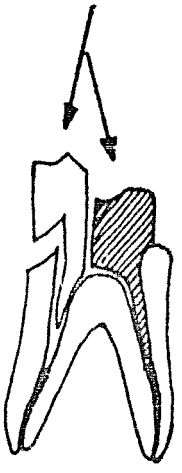

B

VACIADO EN DOS SECCIONES CON RAICES DIVERGENTES

FIG. 18

mínima del poste debe ser de la mitad de la longitud total de la raíz.

Si la prótesis y la endodoncia es practicada por la misma persona, se tiene la facilidad de poder proveer al conducto de espacio adecuado para el poste mediante la selección del material de obturación del conducto.

Cuando la terapia endodóntica es realizada por el especialista, éste debe consultar con el protesista antes de obturar el conducto. Si se utiliza un poste como parte de la restauración, el conducto se obtura con gutapercha que permite la preparación posterior del poste con relativa facilidad. Si se desea utilizar un poste como parte de la restauración, pero se quiere obturar el conducto con una punta de plata, recurrimos a la técnica de cono de plata seccionado.

Antes de preparar el conducto para poste, se desgasta la porción coronaria hasta dejarla libre de esmalte sin soporte dentinario y ángulos agudos. No es necesario desgastar todo el tejido coronario hasta el nivel del margen gingival. La dentina sana coronaria ayudará a la preparación y retención del muñón colado. Haremos primero la preparación del conducto para el poste y evitaremos los inconvenientes del sangrado gingival que se provoca durante la preparación de las paredes axiales de la corona remanente.

La preparación del conducto para el poste debe hacerse con extremo cuidado para prevenir perforaciones radiculares.

La preparación del conducto debe iniciarse con una fresa redonda pequeña, a baja velocidad, introdu-

ciéndola hasta su longitud total e ir aumentando el diámetro de la fresa gradualmente.

A continuación se procede a afinar y dar forma adecuada al conducto. Para eliminar retenciones y alisar las paredes del conducto usamos una fresa cilíndrica de diamante, a mínima velocidad e introduciéndola en toda su longitud.

Desde una vista oclusal observaremos la preparación ovoidea del conducto (no circular) que impide la rotación del poste. De ser posible, tallaremos un escalón que aumenta la resistencia, y orienta la posición del poste.

En la preparación del resto radicular el dentista debe seguir los principios siguientes:

1.- La preparación del agujero para el poste debe ser de forma oval (no circular) en corte transversal con paredes ligeramente convergentes. ¡Compruebe siempre dos veces el trayecto de la inserción!.

2.- Tratar de alcanzar el largo radicular máximo sin alterar el sellado apical. Neagley ha demostrado que las obturaciones de gutapercha, correctamente colocadas, resisten al desalojamiento y a la microfuga.

3.- No debe quedar ninguna estructura dentaria delgada sin soporte.

4.- "Pins" Paralelos y Muñón Colado para Recibir una Corona.

Hay casos en que resulta desfavorable e impráctica la utilización del conducto para alojar al poste.-

Veamos:

1.- Cuando el conducto es corto y curvo.
2.- Cuando el conducto fue obturado con punta de plata.
3.- En piezas multirradiculares en las que la corona se encuentra inclinada con respecto al eje axial de las raíces.
4.- Cuando la pieza tiene un poste cementado que no puede o no debe quitarse.

Se prepara la estructura coronal remanente para un muñón que logra su retención por medio de pins puestos paralelos entre sí, alejados de la periferia del conducto.

Se usan dos pins por lo menos. Se elige el sitio donde serán colocados para asegurar una profundidad adecuada sin que se perfore el diente y que permitan una buena retención como ya se ha explidado en un capítulo anterior.

Un dentista cuidadoso puede lograr el paralelismo de los pins, calculando con la vista.

El uso de paralelómetros está indicado cuando es necesario preparar perforaciones para pins en varias piezas donde resulta complicado el cálculo visual. Existen diferentes aparatos para lograr perforaciones paralelas. Los mas conocidos son: paralelómetros de Lomalinda y el pontostructor.

Las perforaciones se hacen con brocas especiales de espiral de .023 pulgadas de diámetro.

En las perforaciones se colocan los pins de nylon "cabeza aplanada" de .022 pulgadas de diámetro.

Se toma una impresión por la técnica de anillo de cobre y modelina o con elástico, quedando los pins atrapados dentro.

5.- Poste y Cofia Telescópica (Subestructura) - Corona (Superestructura).

Este método de restauración provee de soporte intra y extraradicular. Está indicado:

1.- Cuando la longitud gingivo-oclusal de la corona clínica remanente es muy pequeña.
2.- Cuando está corto el conducto que alojará el poste.
3.- Cuando el eje axial de la raíz en cuestión, no es pralelo al eje axial de los demás soportes de puente o piezas por ferulizar.

Esta técnica emplea una subestructura que consta de poste-cofia telescópica y una superestructura que es la corona.

La preparación y la técnica de confección son similares a las del poste y muñón colados, con el requisito adicional de preparar las paredes axiales de la corona clínica remanente hasta la línea de delimitación gingivo-cervical. La impresión deberá abarcar dicha línea para que al confeccionar la cofia telescópica, se cubra completamente la preparación del tejido coronal remanente.

Los contornos de la cofia asemejan la preparación de una corona natural con hombro en toda su circunferencia cervical.

El ligero socavado del hombro nos da la reten--

ción a la superestructura que es la corona de oro resina o de porcelana fundida sobre metal.

Si el diente es uno de múltiples soportes, las paredes axiales de la cofia deben ser hechas paralelas a las paredes de las demás preparaciones para que tengan una misma trayectoria de inserción.

Se obtiene el colado poste-cofia telescópica; se ajusta al diente y se toma una nueva impresión con yeso o con material elástico, quedando el colado atrapado dentro. Se obtiene el positivo. Se articula y se procede a confeccionar la superestructura.

6.- Poste y Corona Colada.

Las coronas con postes se usan por lo general en dientes anteriores.

La porción coronaria puede ser de los siguientes materiales: oro, porcelana, resina acrílica o una combinación de oro porcelana.

Los postes pueden ser prefabricados o vaciados para ajustar en el conducto. Considerando que el poste está sometido a grandes fuerzas, se fabrica a base de aleación oro platino.

Tipos de coronas:

1.- Corona Davis.- (1) tipo forjado; (11) tipo de base colada. La Corona Davis ha sido usada durante muchos años. Es enteramente o casi totalmente de porcelana fundida al poste; también se hacen de acrílico polimerizado al poste.

2.- Corona Richmond.- La corona Richmond si bien es uno de los pilares para puentes más antiguos, todavía es sumamente útil para restaurar los dientes desvitalizados a su funcionamiento normal. La corona Richmond fue patentada en 1880. Es una corona combinada oro porcelana: poste y corona de oro vaciado con frente de porcelana.

Este ha sido el método antiguo para restaurar dientes anteriores muy destruidos. Sin embargo, si existiera la menor posibilidad de que dicho diente tuviera que ser utilizado mas tarde como soporte de puente o por alguna razón tuviera que volverse a restaurar, debe evitarse el uso de este procedimiento. Es bastante difícil remover una corona con poste insuficiente. El riesgo de fracturar lo que queda de diente o de raíz, siempre está presente.

C A P I T U L O V I I

DIFERENTES ALTERNATIVAS PARA DIENTES MULTIRRADICULARES.

1.- Incrustación.- (Tipo Onlay) M-O-D protegiendo las cúspides bucales y linguales.

Cuando las paredes bucal y lingual de un diente posterior tienen buen soporte dentinario, se puede recurrir a la incrustación mesio ocluso distal de oro colado, con el requisito adicional de cubrir y proteger las cúspides y terminado del ángulo cavo superficial.

La impresión se hará con un material elástico o con hidrocoloide reversible.

2.- Poste y Pins (Espigas) con Muñón Colado para Soportar una Corona.

Los conductos de piezas multirradiculares presentan problemas desde el punto de vista restaurativo.- Con frecuencia, sólo uno de los conductos se presta para alojar adecuadamente un poste.

Esto sucede todo en los molares superiores en los cuales los conductos palatinos pueden ser utilizados mientras los vestibulares no, debido a su estrechez y dirección tortuosa.

En algunos casos todos los conductos pueden alojar postes, pero la divergencia de las raíces no permite la confección de los postes como sucede por ejemplo con los primeros premolares superiores, el colado no tendría retención vestibular, la cual debe obtenerse por otros medios.

Hay tres medios para lograr la retención adicional:

1.- Se prepara una canaladura buco lingual (del conducto palatino al vestibular). Debe tenerse especial cuidado de no perforar el área de bifurcación radicular).

2.- Cuando no puede lograrse la preparación de una canaladura, utilizamos pins (espigas) de nylon prefabricados, colocados paralelos al poste y escogiendo por medio de la radiografía los lugares más gruesos, liberando la superficie cercana a la bifurcación. (Capítulo IV).

Esta técnica se puede emplear en molares superiores e inferiores donde múltiples pins (espigas) paralelos al poste dan retención y estabilización a la restauración.

3.- Si no resulta práctica la colocación de los pins (espigas), recurriremos a las ventajas que ofrece un poste con cofia telescópica.

En conjunto con la retención que proporciona un poste en un conducto de molar, se puede preparar una caja en la cámara pulpar para aumentar la retención del colado.

3.- Postes y Muñones Ensamblados para Recibir una Corona.

Cuando todos los conductos de un diente multirradicular son adecuados para alojar postes pero la divergencia de las raíces impide la confección de los postes y el muñón en una sola unidad, se procede por sec--

ciones.

Los postes son confeccionados por separado y sus muñones se unen por medio de aditamentos de semiprecisión.

Los postes y muñones de molares inferiores se suelen hacer en dos secciones. Una sección distal que se modela y se vacía para alojarse en la preparación del conducto distal. Una sección mesial que se confecciona y se inserta en las preparaciones hechas a los conductos mesiales. En el muñón distal el aditamento de semiprecisión que se desliza por las canaladuras paralelas talladas al muñón mesial. De este modo, se logra el ensamble de las dos unidades.

Los postes y muñones de molares superiores pueden confeccionarse en dos unidades. Un colado para el conducto palatino y otro colado que se anclará o colocará en los dos conductos vestibulares. Cuando las dos raíces bucales son muy divergentes se confeccionan tres secciones.

4.- Espigas no Paralelas y Muñón de Amalgama o Acrílico para Soportar una Corona.

Esta técnica emplea un equipo especial que consta de:

Alambre de acero inoxidable muy delgado (0.025 pulgadas de diámetro).

Fresas especiales de espiral (0.027 pulgadas de diámetro).

Léntulos para llevar el cemento.

Pinzas de algodón con una canaladura en la parte media de los bocados.

Se escoge la banda de cobre que nos servirá de matríz. Se contornea, se ajusta, se recorta para no interferir con la oclusión y se retira.

Colocamos el dique de hule y empezamos a labrar las perforaciones teniendo en cuenta una radiografía del caso y escogiendo los lugares mas apropiados del muñón para la colocación de espigas (Capítulo IV).

Debe ponerse cuidado en liberar la superficie cercana a la bifurcación de las raíces para evitar perforaciones.

Se debe profundizar las perforaciones de 2 a 5 mm. (Capítulo IV) en dentina sana y se pueden usar dos a ocho pins, (espigas).

Se comprueba la posición de las espigas y se procede a la cementación con fosfato de zinc. (Capítulo IV).

Cuando endurece el cemento se retiran los excedentes y se coloca la banda de cobre quedando todo listo para el empacado de la amalgama. Con un obturador de diámetro muy pequeño condensamos la amalgama entre los pins. Cuando todos los pins han sido recubiertos totalmente se cambia a un obturador de diámetro mayor para terminar el empacado.

Una vez empacada la amalgama eliminamos los excedentes y retiramos el dique de hule. De ser posible, dejamos la banda de cobre hasta la siguiente sesión en que iniciamos la preparación del muñón como si se tratara de una pieza natural.

En una variación a esta técnica podemos utilizar acrílico de grano fino como el Duralay en vez de amalgama.

Recientemente han sido elaboradas espigas de rosca que pueden ser atornilladas dentro de la dentina con previa perforación en espiral. Ofrecen la ventaja de eliminar el paso de cementar las espigas.

5.- Dientes Multirradiculares con Problemas en el Area de Bifurcación o Trifurcación.

El tratamiento de los dientes multirradiculares con patología en el área de bi o trifurcación representa un problema.

Estas áreas son susceptibles a padecimientos parodontales y a caries. Aunque estos procesos se pueden llevar años, suelen convertirse en un problema serio cuando el diente involucrado es soporte de un puente fijo.

Como el tratamiento de molares inferiores es algo diferente que para molares superiores, se abordará por separado.

6.- Molares Inferiores Despulpados con Enfermedad Parodontal en la Bifurcación.

Cuando existe un estado patológico en los tejidos parodontales de molares inferiores en forma tal que la destrucción ha migrado apicalmente hasta alcanzar el área de bifurcación, debemos analizar si el tejido de sostén que rodea las raíces es suficiente para ofrecer un pronóstico parodontal favorable a cada raíz una vez

seccionada la pieza.

La sección del diente elimina la susceptibilidad cariosa del área de bifurcación y mejora el medio para una recuperación parodontal.

Para conservar las dos raíces debemos estudiar la distancia que existe entre ellas:

Si las raíces son divergentes podremos lograr un espacio interdentario suficiente que permita la formación de una papila gingival normal entre las dos reconstrucciones coronarias.

Cuando las raíces están muy próximas entre sí es difícil obtener un espacio interdentario. En este caso, está indicada la extracción de una raíz.

La elección de la raíz por extraer debe basarse en un examen cuantitativo del tejido de sostén de cada raíz, o, por medio de la longitud del tramo de puente.- Como por ejemplo: si un segundo molar inferior va a ser soporte terminal de un puente fijo, es mejor extraer la raíz distal y así disminuir la longitud del puente.

Cuando la destrucción de los tejidos parodontales en un molar inferior es irregular, de modo que no solo el área de bifurcación ha quedado descubierta, el tratamiento dependerá de la calidad y cantidad del tejido de sostén de la raíz. Si el pronóstico es bueno, se tratará la raíz, se seccionará el diente y se eliminará la raíz con escaso soporte.

Siempre que el pronóstico sea bueno, se decidirá la sección independientemente de la fusión de la pieza, ya sea en forma aislada o como soporte de puente.

7.- Molares Superiores Despulpados con Enfermedad Parodontal en la Trifurcación.

El problema de molares superiores es difícil de resolver por razones anatómicas.

La extracción de una raíz vestibular dejará una zona bifurcada entre la otra raíz vestibular y la palatina.

Si se eliminan las dos raíces vestibulares y la raíz palatina está dentro de un buen soporte óseo, de modo que las fuerzas oclusales van al eje axial de la raíz se podrá utilizar como soporte de puente.

CAPITULO VIII

TECNICAS DE IMPRESION PARA POSTES Y ESPIGAS VACIADAS.

1.- Método Directo.- El método de confección del patrón de cerá está indicado en dientes monorradiculares donde puede lograrse un buen acceso. El método es preciso, sencillo y rápido. Permite modelar el muñón con exactitud cuando se requiere un alineamiento con los demás soportes o cuando es importante obtener armonía con los dientes adyacentes.

2.- Método Indirecto.- Se usa en dientes mono y multirradiculares. En este método se hace la confección del patrón de cera sobre la réplica del diente preparado que se obtiene por medio de una impresión.

Método Directo para la confección de poste y muñón:

Se elige un alambre de alta fusión como el iridio platino. Se recorta y se adapta de manera que sobresalga inicialmente unos 3 mm. Se le graban unas muescas de retención.

Se lubrica toda la superficie de la preparación.

Se ablanda la cera para colados y se lleva de manera de cono al conducto.

Se calienta el alambre y se introduce en el conducto a través de la cera hasta su tope.

Se talla la cera hasta obtener la forma de un muñón preparado.

Cuando se obtiene un muñón grueso se utiliza - oro para coronas y puente en su colado.

Si por lo contrario el muñón es delgado, se usará oro duro específico para barras y sillas de puentes removibles en su colado.

2.- Método Indirecto.- Para la confección del patrón de cera:

Existen varios procedimientos para la impresión de un diente preparado para alojar un poste y muñón.

A.- Impresión con Anillo de Cobre y Modelina.

El empleo de esta técnica no está indicado para la impresión de dientes preparados para alojar un poste, porque es imprecisa y difícil de llevar a cabo. Una - breve descripción nos revelará sus diferencias:

Se llevará a cabo en los tiempos.

1.- Impresión de la preparación del conducto - donde se alojará el poste.

2.- Impresión de la preparación total, incorporando la impresión anterior.

Se introduce un trozo de alambre de sujeta papeles (clips) en la parte del conducto preparada para alojar el poste. El alambre debe de ser de suficiente grosor y longitud para que ajuste holgadamente en el conducto y sobresalga coronalmente de 4 a 5 mm. Se ranura con un disco de carborundum para que pueda retener la - modelina. Se lubrica la preparación. Se derrite la modelina sobre el alambre y se introduce en la cavidad - con un obturador de amalgama.

Antes de que el compuesto haya endurecido completamente y pueda quedar trabajo se retira antes de su completo endurecimiento.

Se enfría la impresión y se recortan los excesos con un bisturí filoso.

Se seca la preparación. Si hay sangrado en la encía, se inhibe con una torunda embebebida en epinefrina racémica al 8%.

Se coloca la impresión nuevamente dentro del conducto y se prosigue con el segundo tiempo.

Se contornea y ajusta una banda de cobre al diente. Se llena de modelina y se lleva al diente. Se enfría para que endurezca y se retira cuidadosamente. Ha quedado unida la impresión del conducto con la impresión total del diente.

Pero, cuando el eje axial del diente y la preparación del poste no son paralelos, se fractura la modelina al momento de ser retirada la impresión.

La relación del diente preparado con sus vecinos y antagonistas se logra por medio de una mordida de cera.

Cuando la arcada antagonista se encuentre edéntula, usaremos un porta-impresiones y cera para obtener la relación del diente con sus adyacentes.

B.- Impresión Combinada Silicón-Modelina.

La técnica es similar a la anterior pero superior debido al empleo de un material elástico para im--

presionar el conducto que alojará el poste.

Se eligió el silicón porque puede ser cobrizado al igual que la modelina para obtener un dado.

Se adapta un alambre sujeta papeles (clips). La porción que va alojada en el conducto se pinta con adhesivo para silicón.

Se seca el diente con aire. Se cubre el alambre con silicón y se introduce en el conducto.

Endurecida la impresión se retira con facilidad dándonos una réplica exacta del poste.

Se recorta el exceso oclusal y se lleva nuevamente a la boca.

Se adapta una banda de cobre y se toma una impresión con modelina.

Al retirar la impresión vemos que el silicón ha quedado incluido dentro. El retiro de la impresión es relativamente fácil gracias a las propiedades elásticas del silicón.

La relación con las piezas vecinas y antagonistas se logra por medio de la mordida de una hoja de cera.

C.- Impresión con Materiales Elásticos.

La elección entre el silicón o el hule depende de la preferencia del operador, ya que ambos pueden ser utilizados con éxito y el procedimiento es el mismo.

Una vez terminada la preparación, se elabora un porta impresiones manual de acrílico desechable, suficientemente grande y largo para que incluya a las piezas adyacentes que son las que determinarán la amplitud del muñón.

Al portaimpresiones se le pone topes de modelina que ayudan a:

1.- Lograr la posición correcta en la boca.
2.- Limitar el material elástico del portaimpresiones.
3.- Asegurarnos suficiente volumen de material elástico entre las caras masticatorias y el fondo del portaimpresiones.

Se pinta el portaimpresiones con adhesivo y mientras seca, se coloca en el surco gingival un hilo embebido con epinefrina racémica al 8%, de esta manera se controla el sangrado y la encía se contrae lo suficiente como para permitir que el silicón impresione la línea terminal de la preparación de la corona clínica.

Se secan las piezas dentarias y se mantienen así por medio de rodillos de algodón.

La impresión se toma en dos tiempos:

1er. tiempo.- Se mezcla el silicón de consistencia espesa y se lleva al portaimpresiones. Se remueve el cordón retractor de encía y se seca nuevamente la preparación. Se coloca el portaimpresiones con el material en la boca y una vez endurecido se retira.

2o. tiempo.- Se mezcla el silicón de consistencia semilíquida. Una parte se coloca en el portaimpresiones encima de la impresión anterior. Otra parte se lleva a una jeringa y se inyectan en el conducto cuida-

dosamente para no atrapar burbujas de aire. Acto seguido, se lleva el portaimpresiones a la boca. Una vez endurecida la impresión se retira para su inspección. Debe haber una impresión precisa del conducto y de la preparación coronaria.

Existe una variación a esta última técnica. Consiste en utilizar al mismo tiempo el material espeso y el semilíquido. La preparación del portaimpresiones se hace de la misma manera.

Para reforzar la impresión del conducto podemos utilizar un alambre sujeta papeles (clips) al igual que en la técnica de la modelina.

Se mezcla el silicón de ambas consistencias al mismo tiempo gracias a la colaboración de un adyacente. El silicón espeso se lleva al portaimpresiones y el semilíquido se deposita en el conducto por medio de una jeringa o un léntulo. Se coloca el alambre y se lleva el portaimpresiones al área de impresión. Una vez endurecido el material, se retira de una sola intención sin movimientos de vaivén.

El empleo de la técnica con material elástico ofrece ventajas excelentes cuando se trata de varias preparaciones porque permite confeccionar postes y muñones en relación unas con otras.

La relación puede obtenerse de dos modos:

1.- Por medio del aplastamiento de un rodillo de cera que sirve de impresión de antagonista y relación intermaxilar al mismo tiempo.

2.- Por medio de la mordida de una hoja de cera para la relación intermaxilar y una impresión de alginato para la arcada antagonista.

D.- Impresión con Hidrocoloide Reversible.

Es un material preciso pero requiere de un equipo especializado y costoso para su empleo.

El hidrocoloide reversible se obtiene en forma de gel y el dentista tiene que transformarlo al estado de sol para utilizarlo como material de impresión.

Para transformarlo de gel a sol es necesario aumentar la temperatura y para tal fin existe un aparato acondicionador que tiene tres compartimentos:

Un compartimento nos da la temperatura de 100°C, necesaria para que el gel pase al estado de sol. Sin embargo, a esa temperatura no puede ser utilizado en la boca del paciente porque causaría serias quemaduras.

Por tal motivo, existe otro compartimiento que da una temperatura de 65°C que permite al material ponerse en contacto con los tejidos bucales.

Existe un tercer compartimiento que da una temperatura de 45°C. A esta temperatura se utiliza el hidrocoloide de baja densidad para jeringa.

Para llevar el material a la boca y tomar la impresión, utilizamos un porta impresiones con los siguientes requisitos:

1.- Que sea rígido.
2.- Que tenga retenciones.
3.- Que tenga un sistema de refrigeración cuyo objetivo es efectuar en la boca del paciente el cambio de sol a gel por medio del agua que circula llevando una temperatura de 21°C.

Se remueve el hilo con epinefrina racémica al - 8%. Se secan las piezas dentarias. El hidrocoloide de mayor densidad se lleva al portaimpresiones y el hidrocoloide de baja densidad se inyecta en el conducto por medio de una jeringa. Se coloca el portaimpresiones en la boca y se deja correr el agua a través del sistema - de refrigeración. Una vez efectuado el cambio de sol a gel (por lo menos de 5 minutos), se retira la impresión de una sola intención. Se leva y se sumerge en una solución de sulfato de potasio al 2% por 5 minutos. De - este modo se impregnará la superficie de la impresión - con ión sulfato, se acelerará el fraguado del yeso piedra y proporcionará un modelo de superficie densa y dura.

IX.- PROVISIONALES

Una prótesis provisional que cubre una preparación para poste y muñón tiene las siguientes funciones:

1.- Protege al diente preparado para no ser dañado entre una sesión y otra.

2.- Mantiene el contorno gingival. En casos en que el diente preparado está a nivel del borde gingival evita que la encía cubra la preparación.

3.- Mantiene el espacio mesio-distal en relación con las piezas vecinas. A falta de contacto interproximal, los dientes adyacentes se inclinan y reducen el espacio.

4.- Restablece la función.

5.- Satisface la estética.

Al elaborar una corona temporal empleamos el método usual a base de acrílico de autopolimerización.

Cuando la corona clínica es considerable se lleva a cabo el procedimiento rutinario. Sin embargo, cuando el tejido coronario remanente es mínimo, procederemos de la siguiente manera:

1.- Corona de acrílico con poste de alambre y silicón:

Se toma una impresión del conducto que alojará al poste utilizando un alambre sujeta papeles y silicón. Se retira la impresión. Se recorta el excedente coronario. Se reposiciona en el conducto. Se revisa el alambre para que no interfiera con la oclusión. Se prepara acrílico de autopolimerización y se lleva en masa al diente preparado. Se le ordena al paciente que

cierre en máxima intercuspidación y mantenga cerrado hasta que el acrílico haya polimerizado.

Al retirar, veremos el alambre adherido a la resina que se talla hasta obtener la anatomía coronaria deseada.

Se reinserta en el diente para examinar la oclusión y la estética, cuando esto se logra, se retira y se pule. Se prepara la cementación con óxido de zinc y eugenol, untando la mezcla únicamente en la superficie interna de la corona más no en el conducto.

2.- Corona de acrílico con banda de cobre:

Una vez preparado el diente, se elige una banda de cobre. Ya destemplada y ablandada se adapta ajustadamente. Se recorta para no interferir con la oclusión y se festonea. Alrededor de su periferia oclusal se hacen cortecitos como dientes de serrucho para que sirvan de retención al acrílico.

Se prepara acrílico de autopolimerización a una consistencia de masilla y se lleva al diente preparado que ya está rodeado por la banda de cobre.

Se instruye al paciente para ocluir en relación céntrica y se le invita hacerlo.

Cuando el acrílico ha polimerizado por completo se retira. Ahora contiene la banda.

Se obtiene hasta obtener la anatomía dentaria deseada.

Se lleva nuevamente al diente para examinar la oclusión. Se retoca la superficie oclusal para eliminar

interferencias.

Se retira y se pule.

Se cementa con óxido de zinc y eugenol.

Ajuste y Cementación

El ajuste y cementación de un poste y muñón colados, es un paso de mucha importancia.

La finalidad del ajuste es lograr el asentamiento completo del colado. A veces sucede que al tratar de asentarlo, se traba ligeramente. En ese caso quedará marcada un área brillante en el poste que se desgasta cuidadosamente con piedra o disco.

Antes de cementar, haremos una muesca vertical al poste que permitirá un escape al cemento durante el asentamiento del colado. Esto constituye una precaución de suma importancia ya que de lo contrario, al oprimir el colado a su posición, puede causarse la fractura de la raíz.

El cemento de elección es el oxifosfato que se mezcla a una consistencia fluída para conseguir un fraguado lento.

Para introducir el cemento dentro del conducto, utilizamos un léntulo.

El poste y la superficie cervical interna del muñón son cubiertos de cemento.

El procedimiento de cementado debe realizarse -

en medio seco, por eso utilizamos rodillos de algodón - que se remueven hasta que se logra el completo fraguado del cemento.

C O N C L U S I O N E S

- El potencial de resistencia a la fractura de dientes desvitalizados sometidos a tensiones, es de importancia principal para todos los dientes de este tipo, por eso deberá ser reforzado adecuadamente para quedar protegido de futuras fracturas y llenar los requisitos de función y estética.

- El odontólogo deberá acostumbrarse a observar el estado general de la salud del paciente antes de iniciar cualquier clase de tratamiento. O sea éste deberá proceder a realizar una historia clínica odontológica que nos servirá para dos propósitos: 1) inculcar al paciente la importancia de los procedimientos clínicos a realizar, 2) facilitarnos la obtención de datos acerca del tipo de paciente que tenemos entre manos y en base a ello, llegar a un certero diagnóstico y posteriormente al tratamiento adecuado.

- El estudio radiográfico y los modelos de estudio son necesarios ya que por medio de éstos podremos observar si los dientes cumplen con las condiciones necesarias para poder ser reforzados por medio de espigas o postes.

- Para llevar a cabo los refuerzos en dientes vitales y desvitalizados, el odontólogo deberá tener muy presente siempre la morfología de los dientes y la anatomía de sus cavidades pulpares ya que de ésto depende el éxito o fracaso de nuestro tratamiento.

- Para la colocación de espigas en dientes vitales se necesita la presencia de una cantidad suficiente de dentina alrededor del conducto para obtener resisten-

cia adecuada, evitar fracturas externas de la estructura dentaria y proteger a la pulpa.

- El conducto para espiga debe fabricarse de preferencia paralelo a la superficie externa del diente y no a su eje longitudinal.

- Se recomienda utilizar sólo una espiga para cada cúspide faltante y donde sea posible colocar esta espiga en el área de los ángulos diedros.

- El largo indicado de penetración de la espiga en el material restaurador es de 2 mm, y en la dentina: de 2 a 3 mm para las espigas retenidas por la elasticidad de la dentina y de 3 a 4 mm para los retenidos con cemento.

- Para los dientes desvitalizados, la obturación del conducto radicular irá de acuerdo con la reconstrucción ulterior, dándole las instrucciones previas al endodoncista.

- Debemos recordar que no se debe colocar poste muñón en una raíz diminuta, frágil, cintiforme, o de forma irregular y que no tenga buen soporte óseo.

- Para cumplir con la resistencia y retención adecuada deberán tenerse postes de largo máximo, conforma ovalada y restauración que abarque y retenga la mayor cantidad posible del diente.

- El tratamiento endodóntico por sí sólo no logra el principal objetivo de conservar el diente.

- Los fracasos frecuentes son debidos a que se utilizan postes de longitud inadecuada y a su mala distribu-

ción de fuerzas sobre el diente especialmente anclajes, parciales fijos, en soportes para aditamentos de precisión y en dientes sometidos a esfuerzos funcionales intensos.

- La preparación final con poste y muñón debe tener los mismos requisitos que para las preparaciones en dientes naturales para corona.

- Las espigas y postes retienen las restauraciones y protegen la estructura dentaria restante.

- Para la utilización eficaz de estos sistemas espigas postes es necesario aplicar principios biomecánicos apropiados para cada caso específico.

- Un dispositivo cementado, paralelo y con edentaduras colocado en un conducto exactamente acoplado es la combinación ideal.

- Cuando la morfología del diente o una función intensa requieren mayor retención, ésta puede lograrse aumentando el largo, el diámetro y el número de espigas-postes, o bien utilizando la elasticidad de la dentina. Pero existe el peligro creciente de lesiones de la estructura dentaria.

- Se tienen muy buenos resultados utilizando espigas y postes junto con las restauraciones tipo veneer.

- Los muñones construídos ya sea con postes, espigas ancladas, o pivotes deben fabricarse para resistir las tensiones oclusales de rotación y laterales.

- El odontólogo debe educar al paciente para conservar sus piezas dentarias.

- De la práctica, habilidad y cuidado del odontólogo dependerá el éxito de la restauración y refuerzo en los dientes vitalizados y desvitalizados.

B I B L I O G R A F I A

- Brecker S. Charles. Procedimientos Clínicos en Rehabilitación Oclusal. Editorial - Mundi, Buenos Aires, 1961.

- Clínicas Odontológicas de Norteamérica. Odontología - Quirúrgica. Abril - 1976. Editorial Interamericana.

- Franklin Ross Ira. Oclusión. Conceptos para el Clínico. Editorial Mundi, S.A.I.C. y F. 1971. Buenos Aires, Argentina.

- Lasala Angel. Endodoncia. Segunda edición. 1971. Impreso por Cromotip. C.A. Caracas, Venezuela.

- Maisto Oscar A. Endodoncia. Editorial Mundi. Paraguay, 1967.

- Ramfjord Sigurd. Oclusión. Segunda edición. Editorial Interamericana 1972.

- R. F. Sommer. F. Darl Ostrander. M.C. Crowley. Endodoncia Clínica. Editorial Mundi, Buenos Aires, 1958.

- Scheirs Gojman Perla. La Restauración en Endodoncia. Revista de la Asociación Dental Mexicana. Vol. XXVI. Núm. 4. Julio-Agosto 1969.

- Tylman Stanley Daniel. Prótesis de Coronas y Puentes. Editorial Uthea. 1956.

- Vest Grottlieb. Prótesis de Puentes. Ed. Mundi, Buenos Aires, Volúmen 4, 1960.

- V. Preciado Z. Manual de Endodoncia. Ed. Cuéllar. - 1975.