318322

16

UNIVERSIDAD LATINOAMERICANA

ESCUELA DE ODONTOLOGIA

INCORPORADA A LA

UNIVERSIDAD NACIONAL AUTONOMA DE MEXICO

FALLA DE ORIGEN

REDUCCION DE PROGNATISMO CON FIJACION DE MINI PLACAS DE TITANIO

T E S I S

QUE PARA OBTENER EL TITULO DE:

CIRUJANO DENTISTA

PRESENTA

JUAN CARLOS PORTILLO SALOMON

México, D. F. 1995

Universidad Nacional Autónoma de México
UNAM
Biblioteca Central
Dirección General de Bibliotecas de la UNAM

UNAM – Dirección General de Bibliotecas Tesis Digitales Restricciones de uso

DERECHOS RESERVADOS © PROHIBIDA SU REPRODUCCIÓN TOTAL O PARCIAL

Todo el material contenido en esta tesis está protegido por la Ley Federal del Derecho de Autor (LFDA) de los Estados Unidos Mexicanos (México).

El uso de imágenes, fragmentos de videos, y demás material que sea objeto de protección de los derechos de autor, será exclusivamente para fines educativos e informativos y deberá citar la fuente donde la obtuvo mencionando el autor o autores. Cualquier uso distinto como el lucro, reproducción, edición o modificación, será perseguido y sancionado por el respectivo titular de los Derechos de Autor.

I N D I C E

REDUCCION DE PROGNATISMO CON FIJACION RIGIDA CON MINIPLACAS Y TORNILLOS DE TITANIO

INTRODUCCION

OBJETIVOS

CAPITULO I PROGNATISMO

1.1.- DEFINICION

1.2.- ETIOLOGIA

1.3.- CLASIFICACION DE MALOCLUSION

1.4.- SEUDOPROGNATISMO

CAPITULO II EVALUACIONES ESENCIALES EN EL PACIENTE

2.1.- VALORACION DE RIESGO QUIRURGICO

2.2.- EVALUACION DENTAL

2.3.- CONSIDERACIONES PERIODONTALES

2.4.- ANALISIS ORTODONTICO

CAPITULO III MATERIALES Y SU BIOCOMPATIBILIDAD

3.1.- TITANIO

3.2.- PREPARACION DEL METAL

3.3.- OXIDACION DE LA SUPERFICIE

3.4.- IMPLANTE OSEOINTEGRADO DE TITANIO

3.5.- INTERFASE HUESO-IMPLANTE

3.6.- INTERFASE TITANIO-TEJIDO GINGIVAL

3.7.- INTERFASE TITANIO - TEJIDO CONECTIVO

3.8.- REACCIONES EN PIEL

CAPITULO IV TECNICAS QUIRURGICAS

4.1.- TECNICA QUIRUGICA DE LA OSTECTOMIA DEL CUERPO DE LA MANDIBULA

4.2.- TECNICA QUIRURGICA DE LA OSTEOTOMIA DE LA RAMA MANDIBULAR

4.3.- TECNICA QUIRURGICA DE LA DIVISION SAGITAL

4.4.- MODIFICACION DE LA DIVISION SAGITAL DE LA RAMA MANDIBULAR

4.5.- TECNICA QUIRURGICA EN LA OSTEOTOMIA VERTICAL (EN C) DE LA RAMA MANDIBULAR

4.6.- SISTEMA DE MICROTORNILLOS Y MICROPLACAS PARA OSTEOTOMIAS SELECTAS EN CIRUGIA ORTOGNATICA

4.7.- METODO DE BALANCE ALIMENTICIO DURANTE LA FIJACION MAXILOMANDIBULAR

CONCLUSIONES

BIBLIOGRAFIA

I N T R O D U C C I O N

DURANTE LA PRACTICA DE LA ODONTOLOGICA GENERAL, LA PREOCUPACION - MAYOR DE EL ODONTOLOGO ES LLEVAR A CABO UNA REHABILITACION BUCAL BA - SICAMENTE, SIN TENER MUCHA CONSIDERACION EN LA ARMONIA FACIAL Y FUN - CIONAL DE EL PACIENTE. POR ELLO EN ALGUNAS OCASIONES PUEDEN LLEVAR - SE A CABO TRATAMIENTOS ODONTOLOGICOS QUE PUEDAN CAUSAR UNA MALFORMA - CION O DEFECTO DENTOFACIAL (EXTRACCIONES PREMATURAS) O BIEN SE REHA- BILITE A UN PACIENTE SIN ANTES CONOCER CLINICAMENTE TODAS SUS ESTRUC- TURAS FACIALES Y DE TAL FORMA NO TENER UN EXITO AL FINAL DE EL TRATA- MIENTO .

ES NECESIDAD BASICA DE EL CIRUJANO DENTISTA DE PRACTICA GENERAL - TENER LAS BASES TEORICAS PARA EL BUEN MANEJO DE TODO PACIENTE QUE - NECESITE DE SU AUXILIO PARA LA CORRECCION DE UN PROBLEMA DENTOFACIAL- COMO LO ES EL PROGNATISMO. TENIENDO EN CUENTA EL CONOCIMIENTO DE LA- ORIENTACION A LOS ESPECIALISTAS QUE SERA NECESARIO RECURRIR PARA LA - SOLUCION DE SU PATOLOGIA.

PARA PODER LLEVAR A CABO UN ANALISIS O ESTUDIO CLINICO DE ESTE - TIPO DEBEN TENERSE CONOCIMIENTOS BASICOS SOBRE ANATOMIA, CRECIMIEN - TO Y DESARROLLO FACIAL, CEFALOMETRIA, CIRUGIA, PARODONCIA, OCLUSION,- IMPLANTOLOGIA Y OTRAS AREAS, QUE EN CONJUNTO AYUDAN A PODER ENTENDER- LA FINALIDAD Y RESULTADOS DE LA CIRUGIA.

ES DE GRAN IMPORTANCIA PARA EL CIRUJANO DENTISTA Y MAXILOFACIAL - CONOCER LOS ULTIMOS AVANCES CIENTIFICOS EN CUANTO TECNICAS Y MATERIALES- DISPONIBLES PARA EL MANEJO DEL PACIENTE PROGNATA. EN ESTO ESTA TAN - TO EL MANEJO DE ESTOS MATERIALES Y SU REACCION EN EL ORGANISMO COMO - LAS TECNICAS ADECUADAS DE SU EMPLEO.

LO MAS IMPORTANTE PARA EL CIRUJANO DENTISTA MAXILOFACIAL SERA - EL SABER CONLLEVAR UNA EXCELENTE RELACION CON LOS DEMAS ESPECIALISTAS- PARA DE TAL FORMA FORMAR UN EQUIPO INTERDICIPLINARIO PARA LA SOLU - CION DE CADA CASO QUE SE LE PRESENTE.

C A P I T U L O I

1.1.- DEFINICION

EL PROGNATISMO SE CARACTERIZA POR SER UNA DEFORMIDAD FACIAL EN LA QUE LA PORCION INFERIOR DE LA CARA ES EXAGERADAMENTE PROMINENTE Y LA PRESENCIA DE UNA CLASE III DE ANGLE DE MAL OCLUSION DENTAL SE ENCUENTRA PRESENTE.

UNA PROMINENCIA DE SOLAMENTE EL PROCESO MENTONIANO O EL PROCESO ALVEOLAR PUEDE TAMBIEN PROVOCAR UN TRANSTORNO MUY MARCADO EN LA ARMONIA FACIAL.

EL OBJETIVO DE ESTA TESIS FUE LA REVISION BIBLIOGRAFICA DE LAS NUEVAS TECNICAS Y MATERIALES QUE TIENE COMO ALTERNATIVA EL CIRUJANO-DENTISTA PARA LA CORRECCION DE ESTA PATOLOGIA.

1.2.- ETIOLOGIA DEL PROGNATISMO

LA ETIOLOGIA PUEDE SER VARIADA Y NO DETERMINADA, ENTRE LAS CAUSAS SE PRESENTAN LAS GENETICAS O ANTECEDENTES FAMILIARES EN LOS CUALES DEBE SUPONERSE LA EXISTENCIA DE UN COMPONENTE HEREDITARIO. EN LOS PACIENTES QUE SUS ANTECESORES PRESENTAN LA MISMA DEFORMIDAD SE PODRA SUPONER QUE ESTE ES EL FACTOR ETIOLOGICO DEL PADECIMIENTO, EL 1% DE LA POBLACION DE ORIGEN CAUCASICO MUESTRA PROGNATISMO Y LAS ESTADISTICAS MUESTRAN UN 10% DE INCIDENCIA EN LOS FAMILIARES DE PRIMER GRADO. EN OCASIONES SE HA ENCONTRADO UNA CAUSA HEREDITARIA VERDADERA EN EL PROGNATISMO MANDIBULAR DURANTE VARIAS GENERACIONES

COMO ES "LA MANDIBULA DE HABPSBURGO" EN AUSTRIA EN ALGUNOS SINDROMES RELACIONADOS CON LA MANDIBULA Y SUS DEFORMIDADES SE ENCUENTRA UNA HISTORIA O DATO FAMILIAR PERO EL PORCENTAJE DE ESTOS CASOS ES MINIMO.

EN CASO DE NO DETERMINARSE LAS CAUSAS TALES COMO: TRAUMATISMOS, AFECCIONES GENERALES O CONSTITUCIONALES, TRANSTORNOS DE LA NUTRICION, MALOS HABITOS, DEBE CONSIDERARSE DE ORIGEN HEREDITARIO.

LA INFLAMACION CAUSADA POR INFECCIONES PUEDE LLEVAR A DEFORMIDADES AL COMPROMETER REGIONES DE CRECIMIENTO MANDIBULAR (CONDILOS, ANGULOS MANDIBULARES Y PROCESOS ALVEOLARES). LA HIPOPLASIA MAXILAR ES MENOS FRECUENTE POR NO TENER UN CENTRO DE CRECIMIENTO ESENCIAL COMO ES EL CASO DE LA MANDIBULA.

LA OTITIS QUE OCURRE EN LA NIÑEZ, ES UNA DE LAS INFECCIONES MAS FRECUENTES, QUE CAUSA ESTE PADECIMIENTO, ESTO ES DEBIDO A LA CERCANIA DE LA ARTICULACION TEMPOROMANDIBULAR EN LA CUAL SE PRODUCE UNA ARTRITIS PURULENTA, COMO CONSECUENCIA PUEDE OCURRIR FIBROSIS O ANQUILOSIS OSEA, LO CUAL PROVOCA UNA DESTRUCCION PARCIAL O TOTAL DE LOS PRINCIPALES CENTROS DE CRECIMIENTO. OTRA DE LAS INFECCIONES QUE SUELEN SER FRECUENTES EN LA RELACION CON ESTA PATOLOGIA ES LA OSTEOMELITIS HEMATOGENA, LA CUAL CAUSA LOS MISMOS PROBLEMAS QUE LA OTITIS MEDIA.

LA FRACTURA DE UNA O AMBAS ARTICULACIONES TEMPOROMANDIBULARES EN UNA PERSONA EN CRECIMIENTO, PUEDE DAR COMO RESULTADO LA RESTRICCION UNI O BILATERAL DEL CRECIMIENTO, LA CUAL ES LA CAUSA PRINCIPAL DE MALFORMACION DE ESTE GRUPO.

LA ACTIVIDAD FUNCIONAL ES NECESARIA PARA EL CRECIMIENTO. SI LA MANDIBUAL ES LIMITADA EN SUS MOVIMIENTOS POR UN PROBLEMA DE ANQUILOSIS UNI O BILATERAL, PRACTICAMENTE NO CRECERA, AUN EXISTIENDO CELULAS CARTILAGINOSAS VIABLES EN LA ZONA DE CRECIMIENTO EN EL LADO AFECTADO, POR LO TANTO, EN LA ANQUILOSIS UNILATERAL QUE SE PRESENTA EN LA INFANCIA, EL LADO INTACTO DE LA MANDIBULA CONTINUA CRECIENDO MUY POCO. EL RESULTADO ES LA RETROGENIA CON MICROGNATIA Y SOLO UN POCO DE ASIMETRIA FACIAL QUE SE VE EN LA HIPERTROFIA CONDILAR UNILATERAL. LAS FRACTURAS DE LA MANDIBULA QUE NO COMPRENDEN LA VITALIDAD DE LA ARTICULACION TEMPOROMANDIBULAR, ASI COMO LAS DEL MAXILAR, TIENEN POCA INFLUENCIA EN EL CRECIMIENTO, SIN EMBARGO, SI SE TRATAN DE MANERA ADECUADA LOS PROCEDIMIENTOS QUIRURGICOS QUE COMPRENDEN LEVANTAMIENTO DE PERIOSTIO Y EXPOSICION DE GRANDES ZONAS DE HUESO DEBEN SER EVITADAS, SI ES POSIBLE, EN UN PACIENTE QUE SE ENCUENTRE EN CRECIMIENTO.

CIERTOS TUMORES Y ENFERMEDADES DE LA INFANCIA COMO LO ES LA DISPLASIA FIBROSA JUVENIL, PUEDEN CAUSAR DEFORMIDADES MANDIBULARES. LA ACROMEGALIA PUEDE TAMBIEN DAR POR RESULTADO UN CRECIMIENTO LONGITUDINAL ESPECTACULAR DE LA MANDIBULA CAUSANDO ASI UNA DEFORMIDAD DE ESTE HUESO.

OBJETIVOS

ANTE LA DIVERSIDAD ETIOLOGICA SE ESTE PADECIMIENTO, CREO CONVENIENTE SENTAR LAS BASES Y DAR UNA ORIENTACION TANTO AL CIRUJANO DENTISTA O MAXILOFACIAL DEL MANEJO MULTIDICIPLINARIO DE ESTE PADECIMIENTO POR EJEMPLO ANTE UN PROGNATISMO CUYA ETIOLOGIA SEA POR ACROMEGALIA, NO SOLAMENTE NOS PREOCUPAREMOS POR EL ASPECTO QUIRURGICO SINO TAMBIEN POR EL ASPECTO MEDICO, ENDOCRINOLOGICO Y PSICOLOGICO ; ASI COMO POR LAS EXPERIENCIAS TANTO NACIONALES COMO EXTRANJERAS DE EL RECHAZO O NO DE LOS MATERIALES EN LAS TECNICAS PROPUESTAS EN ESTA TESIS.

ANTE LA FRECUENCIA CADA VEZ MAS ABUNDANTE EN LAS CLINICAS ODONTOLOGICAS DE LA PROBLEMATICA MOTIVADA POR EL PROGNATISMO QUE REQUIERE DE UNA SOLUCION ESTETICA COMO FUNCIONAL, EL CLINICO DEBE DE CONTAR CON LA PREPARACION CIENTIFICA DE RESOLVER LA PRÓBLEMATICA DE CADA PACIENTE QUE REQUIERA DE TRATAMIENTO.

EL CIRUJANO DENTISTA DEBERA SER EL EJE DE TODA LA PROBLEMATICA QUE SE LE PLANTEA Y TENER LOS CONOCIMIENTOS PARA DETERMINAR COMO MANEJAR EL CASO EN EL QUE SE ENCUENTRE, TANTO RECURRIENDO A LAS DIVERSAS INTERCONSULTAS QUE SEAN NECESARIAS, COMO DE TODOS LOS ESTUDIOS QUE LE PUEDAN AUXILIAR PARA RESOLVER DE MANERA MAS COMPLETA Y ADECUADA LA PATOLOGIA DE ESTE TIPO DE PACIENTES QUE ACUDIRAN A EL.

CLASIFICACION DE LA MALOCLUSION DE ANGLE (FIGURA 1)

A) CLASE I : RELACION MESIODENTAL NORMAL ENTRE LAS ARCADAS DENTARIAS- LA CUSPIDE MESOVESTIBULAR DEL PRIMER MOLAR SUPERIOR SE UBICA EN EL - CORRESPONDIENTE 1ER MOLAR INFERIOR (NEUTROCLUSION). EXISTEN VARIA - CIONES INDIVIDUALES EN LA OCLUSION I, ESPECIALMENTE EN LA REGION AN - TERIOR DEL MAXILAR INFERIOR. A1) MICROGENIA: MENTON ANORMALMENTE - PEQUENO. NO HAY MALOCLUSION. A2) MACROGENIA: MENTON ANORMALMENTE - GRANDE

B) CLASE II : RETROGNATIA O DISTOCLUSION. B1) RETROGNATIA CON MICRO- GNATIA. B2) EL MAXILAR INFERIOR ES DE TAMANO RELATIVAMENTE NORMAL, - PERO ESTA RETRUIDO.

C) CLASE III : PROGNATISMO - PROTUSION DEL MAXILAR SUPERIOR CON UNA- MESIOCLUSION. C1) PROGNATISMO CON UN MAXILAR INFERIOR DE TAMANO NOR- MAL. C2) PROGNATISMO CON UN MAXILAR INFERIOR ANORMALMENTE GRANDE - (MACROGNATIA) .

FIGURA 1.- CLASIFICACION DE ANGLE

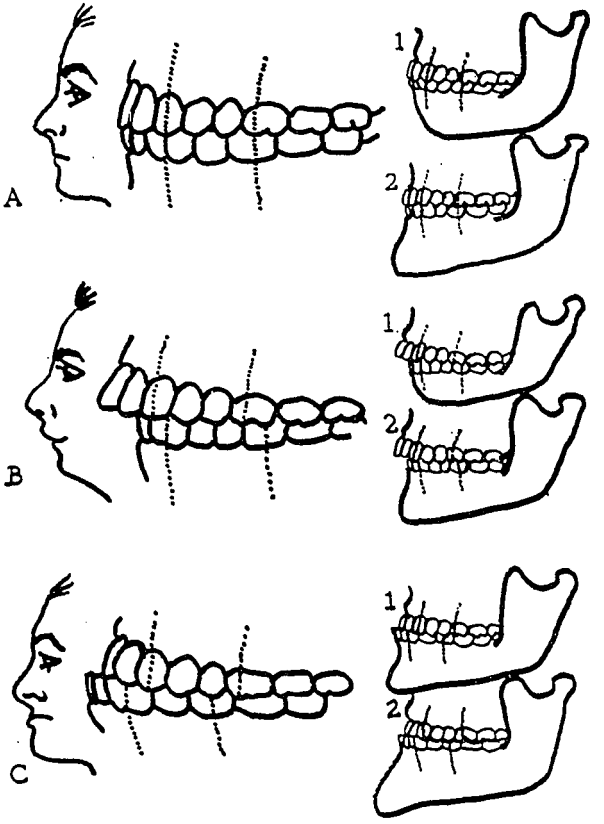

LAS CARACTERISTICAS DE SOBRECRECIMIENTO MANDIBULAR QUE SE CONSI - DERAN PARA PROGRAMAR UNA TECNICA QUIRURGICA DE CORRECCION SON :

1.- DISTANCIA CONDILO-GNATION AUMENTADA

2.- LONGITUD DEL SEGMENTO BASAL AUMENTADA

3.- DIFERENCIA DISMINUIDA DEL ELEMENTO BASICO CONDILO-GNATION

4.- ANGULO GONIACO OBTUSO

5.- ANGULO OCLUSO-MANDIBULAR AUMENTADO

6.- ANGULO SN-MANDIBULAR AUMENTADO

7.- ANGULO SNB AUMENTADO

8.- ANGULO INTERINCISIVO AUMENTADO

9.- ANGULO INTERINCISIVO MANDIBUALAR DISMINUIDO

SEUDOPROGNATISMO

SIGNIFICA UNA PROTUCION APARENTE EN LA MANDIBULA NORMAL, EN RELACION CON UN MAXILAR DEFICIENTE. MIENTRAS EL ANGULO SNA ESTA DENTRO DE LOS LIMITES NORMALES , CONTRARIO A LO QUE OCURRE EN EL CASO DEL PROGNATISMO MANDIBULAR VERDADERO, EL ANGULO SNA ESTA DISMINUIDO , LO CUAL INDICA QUE LA DEFORMIDAD ESTA EN EL MAXILAR SUPERIOR Y NO ES DEBIDO A UN SOBRECRECIMIENTO MANDIBULAR.

ETIOLOGIA

HEREDITARIAS, CONGENITAS O ADQUIRIDAS COMO RESULTADO DE DIFERENTES ENFERMEDADES O TRAUMATISMOS.

C A P I T U L O II

EVALUACIONES ESENCIALES DEL PACIENTE

CIERTAS CONSIDERACIONES MEDICAS DEBEN SER CONSIDERADAS ANTES DE INSTITUIR LA CORRECCION ORTODONTICO-QUIRURGICA DE LA DEFORMIDAD DENTO - FACIAL, DEBE COMPROBARSE EL HECHO DE QUE LA SITUACION DE LA DEFORMIDAD SE ENCUENTRE EN UNA ETAPA ESTATICA, Y QUE NO DEPENDA EL PACIEN - TE DE UN TRANSTORNO CARDIOVASCULAR, ENDOCRINO, HEMATOLOGICO, NEURO - LOGICO, ALERGICO, TUMORAL O HIPERTROFICO; TODAS ESTAS SE DEBEN DE - TOMAR EN CUENTA PARA UN DIAGNOSTICO Y TRATAMIENTO ADECUADO. SI ALGUNO DE ESTOS PROBLEMAS ESTUVIERA PRESENTE DEBERA TOMARSELE CON LA MAYOR SERIEDAD, YA QUE PUEDE CONSTITUIR UNA COMPLICACION IMPORTANTE - EN EL MOMENTO QUIRURGICO YA SEA CON LA ANESTESIA O CON LA CIRUGIA - RECONSTRUCTIVA, EMPLEANDO ENTONCES ESTUDIOS DE LABORATORIO APROPIA - DOS, TENIENDO UNA COMUNICACION DIRECTA CON EL PACIENTE Y CONSULTAN - DO CON EL MEDICO ESPECIALISTA PODREMOS LLEGAR A UN BUEN DIAGNOSTICO- Y UN EXCELENTE PLAN DE TRATAMIENTO CON EL MENOR DE COMPLICACIONES - PARA EL PACIENTE Y PARA NOSOTROS.

VALORACION DE RIESGO QUIRURGICO

ESTA ES LA VALORACION EN LA CUAL ESTUDIAREMOS TODOS ESTOS EXAMENES - DE LABORATORIO CALCULANDO EL RIESGO QUE PUEDE CORRER EL PACIENTE Y - TOMAR TODAS LAS MEDIDAS NECESARIAS PARA QUE AL REALIZAR LA CORREC - CION DE LA PATOLOGIA TENGAMOS EL MENOR NUMERO DE COMPLICACIONES.

A CONTINUACION MENCIONAREMOS LOS ANALISIS DE LABORATORIO CON LOS QUE SE DEBERA CONTAR ANTES DE PROGRAMAR LA CIRUGIA :

A.- BIOMETRIA HEMATICA (VALORES NORMALES)

B.- EXAMEN GENERAL DE ORINA (VALORES NORMALES)

C.- COAGULOGRAMA

C.1.- TIEMPO DE SANGRADO (VALOR NORMAL)

C.2.- TIEMPO DE COAGULACION (VALORES NORMALES)

C.3.- TIEMPO DE PROTROMBINA (VALORES NORMALES)

C.4.- CUANTIFICACION PLAQUETARIA (VALORES NORMALES)

C.5.- ANTECEDENTES HEMOFILICOS

D.- QUIMICA SANGUINEA COMPLETA (VALORES NORMALES)

E.- ELECTROCARDIOGRAMA

F.- VALORACION CLINICA SOMATOMETRICA

TODOS ESTOS EXAMENES ESTAN ENFOCADOS A DETECTAR DIVERSAS ANOMALIAS QUE PUEDA PRESENTAR LA SALUD DE NUESTRO PACIENTE Y DE TAL FORMA TOMAR LAS PRECAUCIONES ADECUADAS ANTES DE LA CIRUGIA.

ENTRE LOS PADECIMIENTOS QUE TRATAMOS DE DETECTAR QUE NOS AFECTARIAN EN EL PROCESO QUIRURGICO ESTAN LOS SIGUIENTES:

1.- CARDIOPATIAS

2.-NEUMOPATIA

3.-HIPERTENSION ARTERIAL

4.-DIABETES MELLITUS

5.-TRANSTORNOS DE LA HEMOSTASIA

6.-RIESGOS DE ENFERMEDAD TROMBOEMBOLICA

7.- HISTORIA DE INGESTION DE FARMACOS QUE PUEDAN INTERFERIR CON LA EVOLUCION DEL ACTO QUIRUGICO

8.- OTROS COMO : INSUFICIENCIA RENAL, DESEQUILIBRIO HIDROELECTROLI - TICO, OBESIDAD, DESNUTRICION, ENFERMEDAD DE LA COLAGENA Y OTRAS.

9.- ENDOCRINOPATIA (ACROMEGALIA)

ES MUY IMPORTANTE QUE DESPUES DE EL ACTO QUIRURGICO SE PREVENGA- CUALQUIER TIPO DE INFECCION QUE COMPLICARIAN LA RECUPERACION DE EL - PACIENTE. LA MAS COMUN EN ESTE TIPO DE CIRUGIAS ES LA ENDOCARDITIS - BACTERIANA POR LO CUAL MUESTRO UN CUADRO DE COMO PREVENIR QUE ESTA - COMPLICACION AFECTE AL TRATAMIENTO .

INDICACIONES:

PACIENTES CON :

1.- PROTESIS VALVULARES

2.- CARDIOPATIAS CONGENITAS

3.- VALVULOPATIAS

4.- ESTENOSIS SUBAORTICAS

5.- ANTECEDENTES DE ENDOCARDITIS

6.-FOCOS SEPTICOS (ADENOAMIGDALITIS,ABSCESOS PERIAPICALES O VULVOVAGINITIS) QUE VAN A SER SOMETIDOS A ;

1.- PROCEDIMIENTOS ODONTOLOGICOS

2.- CIRUGIA DE MAXILARES

3.- BRONCOSCOPIAS

4.- ENDOSCOPIAS DEL APARATO DIGESTIVO CON BIOPSIA

5.- ENDOSCOPIA UROLOGICA O SONDEO VESICAL

EN PROCEDIMIENTOS ODONTOLOGICOS O DE VIAS RESPIRATORIAS ALTAS :

1.- REGIMEN CONVENCIONAL.DE ANTIBIOTICO PROFILAXIS :

A.- PENICILINA V , 2G. POR VIA BUCAL, UNA HORA ANTES DE EL ACTO_ QUIRURGICO Y 1G. POR VIA BUCAL 6 HORAS DESPUES DEL MISMO _

O BIEN :

B.- PENICILINA SODICA CRISTALINA , 2 MILLONES IM O IV , 30 A 60 MI - NUTOS ANTES DE LA CIRUGIA Y UN MILLON DE UNIDADES 6 HORAS DES - PUES.

2.- REGIMEN ESPECIAL (CUANDO EL PACIENTE PRESENTA PROTESIS VALVULAR- O SE DESEE MAXIMA PROTECCION :

A.- PENICILINA EN EL MISMO MARGEN QUE EN EL PACIENTE CONVENCIO - NAL MAS GENTAMICINA, 1.5 MG./KG. DEL PACIENTE, IM. O IV. 30- MINUTOS ANTES DEL PROCEDIMIENTO QUIRURGICO, Y UN GRAMO DE - PENICILINA V (O UN MILLON DE UNIDADES DE PENICILINA SODICA- CRISTALINA) 6 HORAS DESPUES DE LA INTERVENCION.

B.- CEFALOSPORINAS DE 3RA GENERACION.

EN LOS PACIENTES A SOMETERSE A ESTE TIPO DE CIRUGIAS EN ESPE - CIAL A LOS DE REDUCCION DE PROGNATISMO CON MANEJO DEL MAXILAR SUPE - RIOR EN REDUCCION O AVANCES, SE RECOMIENDA TENER SIEMPRE UNA UNIDAD- DE SANGRE PREFERENTEMENTE DEL MISMO PACIENTE (AUTOTRANSFUCION). SE- RECOMIENDA TAMBIEN UN VENTILANTE DE VIAS RESPIRATORIAS, POSTERIOR - A LA CIRUGIA YA QUE EL PACIENTE PUEDE PRESENTAR OBSTRUCCION DE VIAS- RESPIRATORIAS PARCIAL POR EL SANGRADO PRESENTE EN EL ACTO QUIRURGI - CO.

EVALUACION DENTAL

HISTORIA DENTAL : DEBEMOS CONSIDERAR A ESTA COMO EL ESTADO GENERAL- DENTAL Y ESTADO DE LOS TEJIDOS PERIODONTALES DEL PACIENTE.

TODAS LAS CORONAS Y ESPACIOS, TERAPIAS DEL DOLOR FACIAL, PERIO - DONTAL, ORTODONCIA, SE DEBEN REVISAR. CUANDO ESTO HA SIDO YA REALIZA- DO EXISTEN CIERTOS DETALLES IMPORTANTES. ESPECIFICAMENTE LA RESPON - SABILIDAD ACTUAL DEL PACIENTE Y PERCEPCION DE LOS SUCESOS O FRACA - SOS DEL TRATAMIENTO SON INCIERTOS. ESTA INFORMACION ES IMPORTANTE EN-

LA DETERMINACION DE LA RESPUESTA O REACCION BIOLOGICA Y PSICOLOGICA-
DEL PACIENTE A LA CORRECCION POSIBLE DE SU DEFORMIDAD DENTO-FACIAL -
DE EL O LA PACIENTE.

CONSIDERACIONES DENTALES GENERALES

EL PRIMER FACTOR A CONSIDERAR ES EL NUMERO DE DIENTES PRESENTES EN -
LA BOCA DEL PACIENTE. SI LOS DIENTES HAN SIDO CUIDADOS POBREMENTE -
O LA HIGIENE ORAL ES POBRE, ENTONCES EL PRIMER PASO ANTES DE INSTI -
TUIR CUALQUIER TRATAMIENTO, ES HACER UN EXPEDIENTE, REGISTRO O RELA-
CION ORTODONTICO-QUIRURGICO, ESTABLECER UNA BOCA SANA, MEJORAR LOS -
CUIDADOS EN CASA. SI EL PACIENTE NO ADQUIERE BUENOS HABITOS DE HI -
GIENE ORAL, NO ES CANDIDATO PARA TRATAMIENTO ORTODONTICO-QUIRURGICO-
Y LA INTERVENCION DEBE SER RECHAZADA O APLAZADA SU EJECUCION HASTA -
NO PRESENTARSE UN CAMBIO EN EL PACIENTE.

UNA VEZ QUE EL PACIENTE DEMUESTRA BUENOS HABITOS DE HIGIENE Y -
ESTOS ESTAN MANIFESTADOS EN SU SALUD ORAL, EL REGISTRO O RELACION -
ORTODONTICO-QUIRURGICO ES TOMADO Y ES ENTONCES CUANDO SE ADOPTA UN -
PLAN DE TRATAMIENTO A SEGUIR. EL ORTODONSISTA DEBE DE INFORMAR AL -
CIRUJANO DENTISTA CUALES DIENTES SERIAN NECESARIOS EXTRAER POR RAZO-
NES ORTODONTICAS. ESTO EVITA LA RESTAURACION INNECESARIA DE ESOS -
DIENTES. POR EJEMPLO CUANDO SE ESTA TRATANDO A UN PACIENTE CON CLA -
SE DOS DE ANGLE, NO ES RECOMENDABLE LA RESTAURACION DE LOS MISMO. -

DEBEMOS ANTES DE INTERVENIR QUIRURGICAMENTE EXTRAER LOS SEGUNDOS PREMOLARES - INFERIORES Y LOS PRIMEROS PREMOLARES SUPERIORES, EN CASO DE TRATARSE DE UNA - CLASE III DE ANGLE DEBEMOS EXTRAER LOS PRIMEROS PREMOLARES SUPERIORES Y LOS - SEGUNDOS PREMOLARES INFERIORES. TOMANDO ESTA DESICION PARA EL PACIENTE CON - BOCA SANA PUEDE PARTIRSE SOLO DE CONDICIONES ORTODONTICO-QUIRURGICAS.

SIN EMBARGO, PARA PACIENTES CON CARIES, PATOLOGIAS PERIODONTALES O PERIA - PICALES, DIENTES INDICADOS PARA EXTRACCION, PODRIAN SER TRATADOS, DANDO UN EN - FOQUE INDIVIDUAL A CADA DIENTE EN PARTICULAR Y EL PRONOSTICO DE RESTAURACION - DE LOS DIENTES QUEDANDO EN CONDICIONES DE SALUD. EN ALGUNOS MOMENTOS ES PREFE - RIBLE EXTRAER DIENTES GRAVEMENTE CARIADOS O DAÑADOS O INVOLUCRADOS PARODONTAL - MENTE, LOS CUALES CONSTITUYEN UN MAYOR PROBLEMA AL TRATAMIENTO ORTODONTICO-QUI- RURGICO. CUANDO EL PACIENTE HA PERDIDO DIENTES, EL DENTISTA GENERAL DEBERA DE - TERMINAR SI LA RESTAURACION DE ESOS ESPACIOS (PROTESIS) PODRIA SER NECESARIA - O BIEN SI PODRAN LOS ESPACIOS SER CERRADOS CON EL PROPOSITO DE LA CIRUGIA U OR- TODONCIA.

DESPUES EL DENTISTA GENERAL DEBE EVALUAR PATOLOGIAS PERIAPICALES O LESIO - NES CARIOSAS, EN ALGUNOS DIENTES QUE NO DEBEN SER EXTRAIDOS POR RAZONES DEL - TRATAMIENTO ORTODONTICO-QUIRURGICO. ESTOS DEBEN SER RESTAURADOS APROPIADAMEN - TE DURANTE ESTE LAPSO DE TIEMPO. SI UN DIENTE NO PUEDE SER SALVADO, EL ORTODON- CISTA Y EL CIRUJANO DEBEN SER INFORMADOS EN ESTE CASO PUEDEN REVISARSE LAS VA - RIANTES DEL PLAN DE TRATAMIENTO Y DECIDIR QUE CAMBIOS PUEDEN HACERSE PARA ACO - MODAR LA PERDIDA DE EL O LOS DIENTES. TODAS LAS RESTAURACIONES INDICADAS DE - BEN SER REALIZADAS ANTES DEL TRATAMIENTO ORTODONTICO-QUIRURGICO A EXCEPCION - DE INCRUSTACIONES, CORONAS, PUENTES Y PROTESIS PARCIALES. LA ELABORACION DE - ESTOS DEBE SER APLAZADA HASTA TERMINAR EL TRATAMIENTO ORTODONTICO-QUIRURGICO - POR RAZONES OBVIAS LOS DIENTES QUE REQUIEREN DE UNA CORONA O INCRUSTACION SON - RESTAURADOS CON UNA BUENA RESTAURACION TEMPORAL O PROVISIONAL ANTES DEL TRATA - MIENTO, CON EL OBJETO DE HACER LA RESTAURACION DEFINITIVA AL TERMINO DEL TRATA-

MIENTO. FINALMENTE LOS DIENTES CON RESTAURACIONES POBREMENTE OBTURADAS O INCON-
VENIENTES SON CORRECTAMENTE RESTAURADAS ANTES DE LA INTERVENCION ORTODONTICO -
QUIRURGICA. ESTO PUEDE INCLUIR RECONTORNEAR UNA RESTAURACION EXISTENTE O PRO -
VISIONAL.

CONSIDERACIONES PERIODONTALES

LAS ENFERMEDADES PERIODONTALES DEBEN SER MANEJADAS ANTES DEL TRATAMIENTO, MU -
CHOS DE LOS PROCESOS O ENFERMEDADES AGUDAS - GINGIVITIS O PERIODONTITIS SON -
ELIMINADOS DURANTE EL PROCESO DE LA RESTAURACION DENTAL; AL REMODELAR ALGUNAS -
RESTAURACIONES HECHAS POBREMENTE, AL REALIZAR UNA PROFILAXIS Y ESTABLECIENDO -
UNA HIGIENE BUCAL CORRECTA EN CASA. EN ALGUNOS CASOS EL CURETAJE RADICULAR DE -
BE SER NECESARIO PARA RESOLVER REALMENTE LA FASE AGUDA DE LA ENFERMEDAD PERIO -
DONTAL , DETENER UNA ENFERMEDAD DE PROCESO CRONICO O PREVENIR LA DESTRUCCION -
OSEA. LA CIRUGIA PERIODONTAL DEFINITIVA, TANTO COMO GINGIVECTOMIA, GINGIVOPLAS-
TIA O REMODELADO OSEO ES CON FRECUENCIA APLAZADO HASTA TERMINADO EL TRATAMIEN -
TO ORTODONTICO-QUIRURGICO, PORQUE LA ORTODONCIA Y LA CIRUGIA CON FRECUENCIA -
CAMBIAN O ALTERAN GRANDEMENTE LA ANATOMIA EXISTENTE Y LOS PROCEDIMIENTOS PE -
RIODONTALES APROPIADOS NO PUEDEN SER DEFINITIVOS HASTA QUE LA ANATOMIA FINAL -
HA SIDO PRODUCIDA.

ESTO DEBE SER CONSIDERADO EN CADA CASO EN BASE A LA CONSULTA CON EL PERIO-
DONSISTA DEL PACIENTE.

TRATANDO LA ENCIA ADHERIDA INADECUADA, PROBLEMA MUY COMUN DE PRESENTARSE -
EN EL AREA ANTERIOR MANDIBULAR, ES REALIZADA MEJOR ANTES DE CUALQUIER TRATAMI -
ENTO ORTODONTICO-QUIRURGICO. CUANDO LOS DIENTES SON MOVIDOS ORTODONTICAMENTE -
DENTRO DE UNA OCLUSION MUY NORMAL CON HUESO ADYACENTE Y ESTOS ESTAN POR ENCIMA-
DE LOS TEJIDOS BLANDOS, UN INCREMENTO EN LA CANTIDAD DE ENCIA ADHERIDA PUEDE -
OCURRIR.

SIN EMBARGO CUANDO TALES MOVIMIENTOS SON UNA PARTE DEL TRATAMIENTO - PLANEADO LA OBSERVACION DE LAS AREAS EN CUESTION EN EL AREA DE LA - ENCIA ADHERIDA PUEDEN SER LAS NECESARIAS CON ANTICIPACION PARA QUE - AQUELLOS SEAN MEJORADOS. SIN EMBARGO, ES GENERALMENTE RECOMENDADO - QUE LOS DEFECTOS O DEFICIENCIAS DE LA ENCIA SE RESUELVAN ANTES DE - CUALQUIER MOVIMIENTO DENTAL OROTODONTICO.

HAY QUE TENER EN CUENTA Y MUY PRESENTE QUE LA GRAN MAYORIA DE - ESTOS PACIENTES PRESENTAN PROBLEMAS PERIODONTALES YA QUE ES OBVIO LA- PRESENCIA DE UN TRAUMA POR OCLUSION. DEBIDO A ESTA PROBLEMATICA Y - AUNADO CON EL PROBLEMA DE QUE EL PACIENTE PROGNATA SUELE PRESENTAR - UNA GINGIVITIS EN LA ZONA ANTERIOR POR LA DIFICULTAD DE HIGIENE, ES- INDICADO UN TRATAMIENTO PARODONTAL PREVIO A LA CIRUGIA Y POSTERIOR - A ESTA, EL PACIENTE DEBERA DE REPORTARSE PERIODICAMENTE CON EL ESPE- CIALISTA PARA SU CUIDADO Y LA RECUPERACION PERIODONTAL COMPLETA.

ANALISIS ORTODONTICOS

SON CIENTOS DE MEDIDAS LITERALMENTE QUE HAN SIDO PROPUESTAS PARA - EVALUAR LAS RELACIONES ESQUELETICAS FACIALES. EN REALIDAD, MUCHOS - CLINICOS CONVIENEN IMPRESIONAR CON UN VALOR ABSOLUTO PARA CADA PARA- METRO, Y OTROS USAN VALORES UNICOS ANGULARES QUE PUEDAN DAR UNA RE - LEVANCIA MAYOR.

LOS OBJETIVOS DE UN ANALISIS ESQUELETAL SON :

1.- DAR LA LOCALIZACION DEL MENTON EN EL ESPACIO TANTO VERTICALMEN - TE COMO ANTEROPOSTERIORMENTE (AXIS FACIAL, PROFUNDIDAD FACIAL Y EL - PLANO MANDIBULAR) .

2.- DAR LA LOCALIZACION DEL MAXILAR ANTEROPOSTERIOMENTE (CONVEXIDAD MAXILAR)

3.- DAR A CONOCER LA LONGITUD REAL DE EL MAXILAR A LA MANDIBULA (LONGITUD MAXILAR-LONGITUD MANDIBULAR)

LA INTEGRACION DE ESTOS PARAMETROS ESQUELETALES ES ESENCIAL PARA TOMAR DESICIONES SIGNIFICATIVAS EN EL TRATAMIENTO. DESTACANDO EL USO DE 1 O 2 ES PELIGROSO Y TIENE UN GRAN RIESGO DE FRACASO .

EL ANALISIS DEL PERFIL INTEGUMENTARIO TAMBIEN ES UN PUNTO QUE SE DEBE DE TOMAR EN CUENTA YA QUE NOS AUXILIA EN LA DETERMINACION DE PARAMETROS DE NORMALIDAD .

LOS SIGUIENTES DIAGRAMAS MUESTRAN LAS RELACIONES ESQUELETALES E INTEGUMENTARIAS AL IGUAL QUE SUS VALORES NORMALES Y UNA TABLA MUESTRA LOS PARAMETROS EN LOS CUALES PUEDEN SITUARSE ESTOS VALORES.

PUNTOS DE REFERENCIA OSEOS CLASICOS Y PERFIL INTEGUMENTERIO DE MINNESOTA

1.-NASION

2.-ORBITAL

3.-SUBESPINAL

4.-SUPRAMENTONIANO

5.-POGONION

6.-GNATION

7.-MENTON

8.-GONION

9.-PORION

10.-SILLA TURCA

A.-FRONTAL

B.-SUBNASAL

C.-SURCO DEL LABIO SUPERIOR

D.-LABRAL SUPERIOR

E.-ESTOMION

F.-LABRAL INFERIOR

G.-SURCO LABIAL INFERIOR

H.-POGONION

I.-MENTON

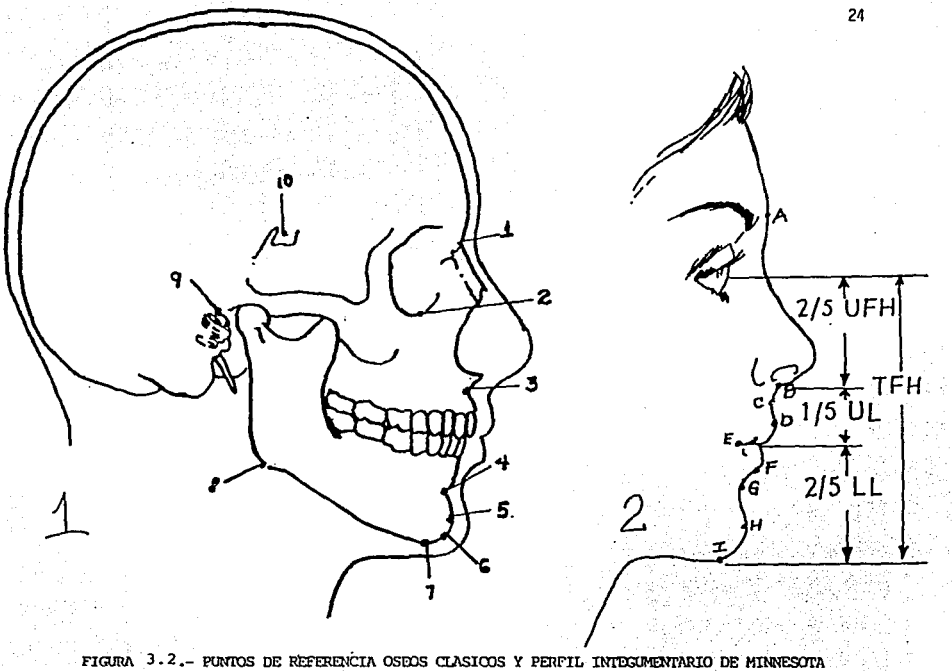

FIGURA 3.2.- PUNTOS DE REFERENCIA OSEOS CLASICOS Y PERFIL INTEGUMENTARIO DE MINNESOTA

ANALISIS CEFALOMETRICO COMPUESTO,PARA USO EN CIRUGIA

LAS MEDIDAS DE LA IZQUIERDA DE LA TABLA SE REFIEREN A LAS LINEAS QUE UNEN PUNTOS DEL DIBUJO DEL CEFALOGRAMA: POR EJEMPLO, SNA DESIGNA A LA LINEA QUE VA DE LA SILLA TURCA (S) AL NASION (N) Y LA LINEA DEL NASION AL SUBESPINAL (A). ESTAS RAMAS SE UNEN PARA FORMAR UN ANGULO SNA. LOS VALORES PROMEDIOS DE LOS ANGULOS DEL CEFALOGRAMA ESTAN CALCULADOS PARA PERSONAS BLANCAS (ANGLOSAJONAS-LATINAS). GENERALMENTE LOS ANGULOS SON MAYORES EN LAS PERSONAS NEGRAS.

MEDIDA	MEDIA	MARGEN	PROGNATISMO	RETROGNATISMO
SNA	82°	70°-85°	NO AFECTA A LA MANDIBULA	
SNB	80°	76°-84°	↑	↓
ANB	2°	0°-4°	↓	↑
MP-SN	35°	30°-40°	↑	↑
U1-SN	104°	100°-110°	NO AFECTA A LA MANDIBULA	
U1-NA	22°	15°-29°	NO AFECTA A LA MANDIBULA	
L1-MP	93°	87°-99°	↓	↑
L1-NB	25°	18°-32°	↓	↑
U1 a NA	4mm.	0-8mm.	NO AFECTA A LA MANDIBULA	
L1 a NB	6mm	2-10mm	↓	↑

FIGURA 3.1.- ANALISIS CEFALOMETRICO PARA USO EN CIRUGIA

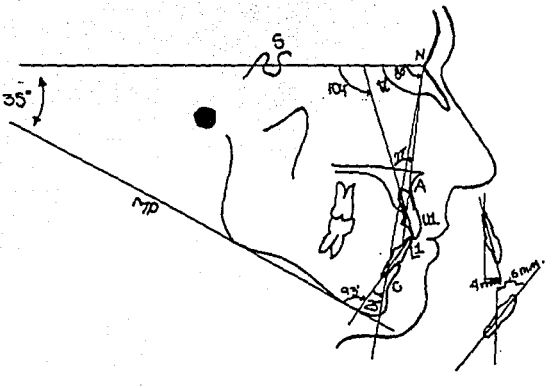

C A P I T U L O III

MATERIALES Y SU BIOCOMPATIBILIDAD

UN MATERIAL QUE SEA BIOCOMPATIBLE Y A SU VEZ REUNA LAS CARACTERISTICAS DE - DUREZA Y ELASTICIDAD ASI COMO LAS PROPIEDADES QUIMICAS QUE LO HAGAN IDONEO COMO - MATERIAL DE IMPLANTACION, HA SIDO BUSCADO POR MUCHO TIEMPO. LA SELECCION DEL MA - TERIAL DEPENDERA DE LAS NECESIDADES QUE TENGAMOS QUE SATISFACER, MUCHAS VECES SE- UTILIZAN METALES PARA DAR FUERZA Y RESISTENCIA Y SON CUBIERTOS DE UNA CAPA CERA - MICA, LO CUAL NOS DA POR RESULTADO UN IMPLANTE QUE REUNE LAS CARACTERISTICAS FI - SICAS DEL METAL Y A SU VEZ TIENE LAS PROPIEDADES QUIMICAS DE LA CAPA CERAMICA - QUE LO RECUBRE. LOS METALES SON LOS MATERIALES INORGANICOS MAS VERSATILES TANTO - POR SU DUREZA, DUCTIBILIDAD, ELASTICIDAD ASI COMO POR SU RELATIVA FACILIDAD DE - FABRICACION. LOS METALES POR LO GENERAL SE UTILIZAN EN SU FORMA PURA PERO LA MA - YORIA DE LAS VECES SE COMBINAN CON OTROS METALES PARA MEJORAR SUS PROPIEDADES FI- SICAS.

PARA PODER CONOCER A FONDO LOS PRINCIPIOS BASICOS QUE RIGEN EL - BUEN FUNCIONAMIENTO O EL FRACASO DE UN IMPLANTE, ES NECESARIO TENER- PLENO CONOCIMINETO DE LOS MATERIALES DE QUE ESTAN HECHOS LOS IMPLAN- TES.

LA OSEOINTEGRACION PUEDE LLEVARSE A CABO CON DIVERSOS MATERIA - LES COMO EL ALUMINIO, ACERO INOXIDABLE, VITALIUM, TANTALIO, NOBIO - Y TITANIO, PERO LA CUESTION ES CUAL DE TODOS ESTOS MATERIALES ES EL- QUE PUEDE PERMANECER DURANTE EL RESTO DE LA VIDA EN EL ORGANISMO DEL- PACIENTE. EL VITALUIM Y EL ACERO INOXIDABLE SON CORROIDOS EN EL ME - DIO AMBIENTE DEL CUERPO Y POSIBLEMENTE SEA LA CAUSA DE ALTERACIONES- EN EL COMPLEJO IMPLANTE-HUESO CUANDO HAN ESTADO EN EL CUERPO POR VA- RIOS PERIODOS DE TIEMPO. NO SE SABE CON CERTEZA SI EL TITANIO SEA -

EL MEJOR MATERIAL DE IMPLANTACION O SI SEA EL UNICO QUE POSEA TODAS- LAS CARACTERISTICAS QUE HAN HECHO QUE LOS IMPLANTES FABRICADOS CON - EL HAYAN SIDO TAN EXITOSOS. ALGUNOS METALES COMO EL NOBIO O EL TAN - TALIUM QUIZA SEAN BIEN TOLERADOS POR EL ORGANISMO PERO EL UNICO MA - TERIAL QUE POR EL MOMENTO SE TIENEN ESTUDIOS A LARGO PLAZO Y CON RE- SULTADOS FAVORABLES ES EL TITANIO.

LOS IMPLANTES DESARROLLADOS POR BRANEMARK IMPLICAN NECESARIAMEN- TE COMPRENDER TODOS LOS ASPECTOS DE LOS SUCESOS QUE OCURREN EN EL - SITIO DE IMPLANTACION Y EN EL METAL.

PARA PODER LLEGAR A ESTE ENTENDIMIENTO PRIMERO SE EXPLICA TODO - LO CONCERNIENTE AL METAL UTILIZADO, DANDO A CONOCER LAS RAZONES POR- LAS CUALES FUE SELECCIONADO COMO EL MATERIAL IDONEO DE IMPLANTACION- , DANDO UNA BREVE EXPLICACION DE TODOS LOS SUCESOS QUE OCURREN EN - LA SUPERFICIE DEL IMPLANTE, ASI COMO LAS FUERZAS DE UNION Y LAS - REACCIONES QUIMICAS EN LA SUPERFICIE DEL IMPLANTE.

TITANIO

LOS IMPLANTES PROPUESTOS POR BRANEMARK, LLAMADOS OSEOINTEGRADOS, - SON FABRICADOS A BASE DE TITANIO PURO. EL TITANIO EXISTE COMO ELE - MENTO PURO EN LA TABLA PERIODICA CON EL NUMERO 22 Y CON UN PESO A - TOMICO DE 47.9 ES EL NOVENO MAS ABUNDANTE EN EL MUNDO Y EL CUARTO - MAS ABUNDANTE EN LA CORTEZA TERRESTRE SIGUIENDO AL MAGNECIO, ALUMI- NIO Y AL HIERRO. GRANDES RESÈRVAS DE ESTE MATERIAL SE ENCUENTRAN - EN AUSTRALIA QUE ES EL PRINCIPAL PRODUCTOR DE TITANIO, EXISTIENDO - TAMBIEN GRANDES RESERVAS EN ESTADOS UNIDOS, RUSIA Y CANADA.
DEL 90 AL 95% DEL TITANIO ES UTILIZADO EN LA INDUSTRIA DE LA PINTU- RA; SOLO EL PORCENTAJE RESTANTE ES UTILIZADO EN SU FORMA METALICA - EN LA INDUSTRIA AEREONAUTICA Y EN LA INDUSTRIA DE GUERRA POR -

SU ALTA RESISTENCIA Y SU POCO PESO, PERO LO MAS IMPORTANTE DE TODO- ES SU RESISTENCIA A LA CORROCION. ES EL UNICO METAL QUE PUEDE SER - FUNDIDO EN PRESENCIA DE NITROGENO Y SU PUNTO DE FUSION DE 828 C° - TIENE LA CAPACIDAD DE COMBINARSE CON MUCHOS OTROS ELEMENTOS Y PRO - DUCIR DIFERENTES ALEACIONES.

EXISTEN DIFERENTES ALEACIONES UTILIZADAS EN CIRUGIA COMO LA ALEA CION DE 5% DE ALUMINIO Y 4% DE VANDALIO QUE AUMENTAN DE GRAN FORMA - LA FUERZA DE LA ALEACION PERO A SU VEZ DISMINUYE SU PESO, ES ALTA - MENTE RESISTENTE A LA FATIGA Y A LA CORROCION EN SU MODULO DE ELAS - TICIDAD QUE ES LA MAS PARECIDA A LA DEL HUESO, SOLAMENTE SUPERADO - POR EL TITANIO PURO. ESTA PROPIEDAD ES MUY IMPORTANTE PUESTO QUE LA- DISTRIBUCION DEL STRESS EN LA INTERFASE HUESO-IMPLANTE, LA DISTRIBU- CION DE FUERZAS SERA SEMEJANTE A LA DEL HUESO.

EL TITANIO Y SUS ALEACIONES SON UTILIZADOS COMO MATERIALES DE - IMPLANTE POR SU ALTA REISTENCIA A LA CORROCION, SU DUREZA Y SU ALTO- GRADO DE BIOCOMPATIBILIDAD.

PREPARACION DEL METAL

A.- OBTENCION DEL MATERIAL BAJO EXTRICTO CONTROL PARA OBTENER TITA- NIO 100% PURO, LIBRE DE IMPUREZAS QUE PUDIERAN AFECTAR EL EXITO DE- EL IMPLANTE.

B.- MEDIANTE MAQUINAS SE TRQQUELEA EL TITANIO PARA DARLE LA FORMA - DESEADA. DURANTE ESTE PROCEDIMIENTO EL TITANIO SE EXPONE AL MEDIO - AMBIENTE FORMANDOSE RAPIDAMENTE UNA CAPA DE OXIDO EN LA SUPERFICIE- DE EL METAL, ESTA OXIDACION ES DE VITAL IMPORTANCIA EN LAS REACCIO- NES QUE OCURREN EN LA INTERFASE HUESO-IMPLANTE. CUANDO EL IMPLANTE- DE TITANIO YA TIENE SU FORMA FINAL SE LLEVA A CABO SU LIMPIEZA EN -

UN LIMPIADOR ULTRASONICO CON DIFERENTES SUBSTANCIAS SOLVENTES PARA-
ELIMINAR GRASA,ACEITES, HUELLAS DACTILARES, ETC.
C.- YA EN SU EMPAQUE FINAL EL IMPLANTE ES COLOCADO EN UN AUTOCLAVE-
DONDE PERMANECERA POR 20 MINUTOS A UNA TEMPERATURA DE 130-140 C°, -
ENTONCES EL IMPLANTE YA ESTA LISTO PARA SER UTILIZADO.

LA COMPOSICION , MICROESTRUCTURA Y GROSOR DE LA CAPA DE EL OXI -
DO DEPENDERA EN GRAN MEDIDA DE LA PRESION Y LA VELOCIDAD CON LA -
QUE FUE TROQUELADO EL TITANIO, Y QUE EN LOS DOS ULTIMOS PROCEDIMIEN
TOS EL DE LIMPIEZA Y EL DE ESTERILIZACION AUMENTA EL CRECIMIENTO -
DEL OXIDO DE LA SUPERFICIE POR LA PROBABLE INCORPORACION DE RADICA-
LES OH EN OXIDO.

OXIDACION DE LA SUPERFICIE

CUANDO UN IMPLANTE ESTA SIENDO TRABAJADO PARA DARLE FORMA, AL -
MISMO TIEMPO ES EXPUESTO AL MEDIO AMBIENTE CON EL CUAL NO ESTA EN -
EQUILIBRIO TERMICO, POR LO CUAL SE PRESENTA UNA DISOCIACION DE MO -
LECULAS DE OXIGENO CON EL AIRE Y EL METAL FORMANDOSE RAPIDAMENTE -
UN OXIDO EN LA SUPERFICIE DE EL METAL. UN POCO DESPUES DE 10 NANO -
SEGUNDOS EL OXIDO CRECE AL REDEDOR DE 10 A, LA CAPA DEJA DE CRECER-
DEBIDO A LA DISMINUCION DE EL TRANSPORTE DE ATOMOS DE OXIGENO Y ME-
TAL. EN UN IMPLANTE EL CONTACTO DIRECTO ENTRE LA SUPERFICIE DE EL -
TEJIDO CON EL TITANIO NUNCA SE LLEVARA A CABO, SIEMPRE VA A EXISTIR
UNA CAPA DE OXIDO ENTRE EL IMPLANTE Y EL TEJIDO. LAS PROPIEDADES -
QUIMICAS Y POR LO TANTO LAS REACCIONES QUIMICAS EN LA INTERFASE -
HUESO-IMPLANTE VAN A ESTAR DETERMINADAS POR LA CAPA DE EL OXIDO -
Y NO POR EL MATERIAL DE IMPLANTACION POR SI MISMO.

EL TITANIO EN SU SUPERFICIE POSEE, EN COMPARACION CON OTROS MATERIALES , CARACTERISTICAS ESPECIALES QUE PERMITEN UN MEJOR AGRUPAMIENTO DE LOS TROMBOCITOS Y FIBRINA A SU ALREDEDOR, AYUDANDONOS A UNA MEJOR COAGULACION.

EL CRECIMIENTO DE LA CAPA DE OXIDO SE LLEVA A CABO MEDIANTE LA DISFUNCION DE IONES DEL METAL HACIA AFUERA DE LA SUPERFICIE Y LA DIFUSION DEL OXIGENO HACIA LA SUPERFICIE DEL METAL.

ALGUNOS ESTUDIOS HAN DETERMINADO QUE EL OXIDO CRECE MAS CUANDO EL IMPLANTE ESTA EN EL SITIO DE LA IMPLANTACION QUE CUANDO ES DEJADO SOLAMENTE EN EL AIRE, ESTO DEBIDO PROBABLEMENTE A LA PARTICIPACION DE ATOMOS DE HIDROGENO LOS CUALES HAN FORMADO HIDROXIDOS LO CUAL ES INDICADO POR EL RADICAL OH, OTROS ELEMENTOS QUE PROBABLEMENTE AFECTAN EL CRECIMIENTO DE LA CAPA DE OXIDO SON EL CALCIO Y EL POTASIO PRESENTES EN EL TEJIDO OSEO.

IMPLANTE OSEOINTEGRADO DE TITANIO

ESTE TIPO DE IMPLANTES ES EN FORMA DE TORNILLOS Y SON FABRICADOS EN-TITANIO PURO, CON MICROIRREGULARIDADES EN SU SUPERFICIE. HAN SIDO - ESTUDIADOS EN ANIMALES Y EN MODELOS, DANDO COMO RESULTADO LA EXIS - TENCIA DE UNA UNION ENTRE EL TEJIDO OSEO Y EL MATERIAL IMPLANTADO,- EN ESTE CASO EL TITANIO, YA QUE SE INCORPORA AL TEJIDO DURO Y AL - TEJIDO BLANDO , PERMITIENDO UNA REMODELACION MORFOLOGICA DEL TEJI - DO, PARA OPTIMAS CONDICIONES DE FUNCIONAMIENTO. ESTO SE OBTIENE - MEDIANTE UNA TECNICA QUIRURGICA METICULOSA, CON LOS INSTRUMENTOS - Y MATERIALES ADECUADOS.

LA OSEOINTEGRACION EN ODONTOLOGIA, DEPENDE DEL ENTENDIMIENTO DE-LA CAPACIDAD REPARATIVA Y DE CICATRIZACION DE LOS TEJIDOS DUROS Y - BLANDOS. SU OBJETIVO ES LA RESPUESTA DEL TEJIDO, QUE DEBE SER SIMI-LAR A LA DE UN DIENTE. TAL RESPUESTA SERA ALTAMENTE DIFERENCIADA, - YA QUE SE VOLVERA ORGANIZADA DE ACUERDO A LAS DEMANDAS FUNCIONALES.

EL CONCEPTO INICIAL DE LA OSEOINTEGRACION SE ORIGINO DE ESTUDIOS MICROSCOPICOS DE LA MEDULA OSEA DE UN CONEJO, LA CUAL FUE PREPARA - DA CON UNA TECNICA QUIRURGICA ESPECIAL, CON TRANSILUMINACION EN - VIVO E IN SITUS FUE POSIBLE ESTUDIARLA, DESPUES DE QUE LA CUBIERTA - DE HUESO FUE REDUCIDA A MILIMICRAS. LA CIRCULACION SE DETUVO EN - ESTA DELGADA CAPA DE HUESO Y SE MANTUVO ESTABLE Y CON MUY POCOS - SIGNOS DE DANO MICROVASCULAR. ESTOS ESTUDIOS, REVELARON LA INTIMA - CONEXION CIRCULATORIA A LO LARGO DE LA MEDULA Y LAS UNIONES DE EL - TEJIDO .

SE REALIZARON ESTUDIOS EN VIVO DE HUESO, MEDULA Y UNIONES DE TE-JIDO, CON PARTICULAR ENFASIS EN LA RELACION DEL TEJIDO A VARIOS TI-POS DE LESION : MECANICA, QUIMICA Y RADIOLOGICA.

TAMBIEN SE CONSIDERARON LAS POSIBILIDADES TERAPEUTICAS DE MINIMI - ZAR EL EFECTO DE DICHO TRAUMA, ASI COMO TAMBIEN SE REALIZARON ESTU- DIOS MICROSCOPICOS DE LA RESPUESTA DEL HUESO Y LA MEDULA, A DISE - NOS DE IMPLANTES EN FORMA DE TORNILLOS. ESTOS ESTUDIOS EN LOS CUA - LES REALIZADOS A PRINCIPIOS DE LOS SESENTA, SUGIEREN LA POSIBILI - DAD DE OSEOINTEGRACION, DESDE QUE CILINDROS OPTICOS, NO PUDIERON - SER REMOVIDOS DEL HUESO ADYACENTE, UNA VEZ QUE HABIAN CICATRIZADO. SE OBSERVO QUE LOS CILINDROS DE TITANIO ERAN INCORPORADOS DENTRO - DEL TEJIDO OSEO, EL CUAL CRECIO DENTRO DE ESPACIOS MUY DELGADOS EN- EL TITANIO.

SE USARON VARIOS PROCEDIMIENTOS, SIENDO EL MAS EXITOSO, EL QUE SE - BASO EN LA INTEGRACION DE LOS IMPLANTES A AMBOS LADOS DEL DEFECTO - QUE SE CREO. CUANDO LOS IMPLANTES SE HABIAN INCORPORADO DENTRO DEL- HUESO, LA RELACION TOPOGRAFICA ENTRE LOS BORDES DEL CORTE, SE MAN - TUVO POR LAS TIRAS DE TITANIO Y EL DEFECTO FUE COMPENSADO POR LOS - INJERTOS DE HUESO TRABECULAR Y MEDULA. SE LLEVARON A CABO ESTUDIOS SEPARADOS, PARA DETERMINAR LA CICATRIZACION Y ESTABILIDAD DE EL AN- CLAJE DE RAICES DE TITANIO O DE IMPLANTES DE VARIOS TAMANOS Y DISE- NOS.

SE ENCONTRO QUE CUANDO UNO DE ESTOS IMPLANTES ERA INTRODUCIDO - DENTRO DE LA CAVIDAD MEDULAR, Y SEGUIDO DE UNA ADECUADA INMOVILIZA- CION, DURANTE EL PERIODO DE CICATRIZACION, SE FORMABA UNA CAPA DE - HUESO CORTICAL COMPACTO ALREDEDOR DEL IMPLANTE SIN LA APARENTE IN - TERVENCION DE TEJIDO BLANDO ENTRE EL HUESO NORMAL Y LA SUPERFICIE - DEL IMPLANTE. SE OBSERVO UNA CORRELACION DIRECTA, A TRAVES DE MI - CROFOTOGRAFIA DE LAS SUPERFICIES DEL TITANIO, AUSENCIA DE CONTAMI - NACION, LA PREPARACION DEL SITIO Y EL PATRON HISTOLOGICO PRODUCIDO- EN EL HUESO ADYACENTE.

SE REALIZARON ESTUDIOS MICROSCOPICOS EN HUMANOS, EN CUANTO A MICRO CIRCULACION Y COMPORTAMIENTO INTRAVASCULAR DE CELULAS SANGUINEAS MEDIANTE LA IMPLANTACION DE CILINDROS OPTICOS DE TITANEO EN TUBOS, EN EL BRAZO IZQUIERDO DE VOLUNTARIOS COMPLETAMENTE SANOS. LA REACCION TISULAR, COMO SE DETECTO EN LOS FENOMENOS REOLOGICOS INTRAVASCULARES, FUE ESTUDIADA EN EXPERIMENTOS A LARGO PLAZO EN ESTOS CILINDROS, SIN INDICACION DE PROCESOS INFLAMATORIOS. POR LO CONSIGUIENTE SE PENSO, QUE SI EL ANCLAJE EN HUESO, DE ACUERDO A LOS PRINCIPIOS DE OSEOINTEGRACION, FUNCIONABA EN ANIMALES; PODIA FUNCIONAR EN HUMANOS; POR LO QUE EN 1965 SE TRATARON BAJO ESTE METODO, LOS PRIMEROS PACIENTES EDENTULOS.

EN AQUELLOS PACIENTES CUYO HUESO REMANENTE ERA INADECUADO PARA ANCLAJE DE IMPLANTES, SE DESARROLLO UN PROCESO DE RECONSTRUCCION CON LA METAFISIS DE LA TIBIA COMO SITIO DONADOR. LA COMBINACION DE INJERTOS PREFORMADOS CON IMPLANTES OSEOINTEGRADOS, PROPORCIONO BUENOS RESULTADOS A LARGO PLAZO. TAMBIEN SE UTILIZARON INJERTOS DEL HUESO ILIACO CON BUENOS RESULTADOS. EL INJERTO ES PARCIALMENTE RODEADO POR UN MOLDE DE TITANIO; LOS IMPLANTES SON INSTALADOS EN DOS DIRECCIONES PARA PRODUCIR UN SOBRE-HUESO QUE CONECTE CON EL INJERTO, CON LA PARTE REMANENTE DEL HUESO MANDIBULAR Y ASI PODER SOPORTAR UNA PROTESIS.

EL PERIODO DE CICATRIZACION PARA EL TEJIDO OSEO REQUIERE QUE LOS IMPLANTES SEAN COLOCADOS EN SITIOS DEL HUESO MAXILAR, CUIDADOSAMENTE PREPARADOS Y PERMANECER EN SITIOS SIN CARGAS OCLUSALES POR UN PERIODO DE APROXIMADAMENTE MES Y MEDIO . ESTE PERIODO DEPENDE DEL PODER DE CICATRIZACION DEL HUESO DE CADA PACIENTE. EL HUESO AL REDEDOR DEL IMPLANTE SE REMODELA EN UN PERIODO DE UNO A MAS ANOS, HASTA QUE SE ALCANZA UN ESTADO ESTABLE. ESTE ESTADO SE CARACTERIZA POR UNA RESORCION OSEA INSIGNIFICANTE Y PARECE SER QUE SE MANTIENE.

DURANTE LA FASE DE REMODELACION SE PIERDE ALGO DE HUESO MARGINAL COMO CONSECUENCIA DEL TRAUMA QUIRURGICO Y LA ADAPTACION DE LAS FUERZAS MASTICATORIAS. CUANDO SE APLICA UNA FUERZA CONTROLADA AL HUESO A TRAVES DEL IMPLANTE, EL HUESO SE REMODELA DE ACUERDO A LA DIRECCION Y MAGNITUD DE LA FUERZA. SI EL TRAUMA QUIRURGICO ES MUY INTENSO O SI LAS CARGAS OCLUSALES SON APLICADAS MUY PRONTO O SIN CONTROL LA OSEOINTEGRACION NO SE DA Y RESULTARIA UN ANCLAJE MEDIANTE UN TEJIDO CONECTIVO.

INTERFASE HUESO-IMPLANTE

METALES, PLASTICOS Y CERAMICAS SON LOS TRES PRINCIPALES TIPOS DE MATERIALES USADOS COMO IMPLANTES EN BIOMEDICINA. EN CIRUGIA ORTOGNATICA, LOS IMPLANTES DE METALES SON LOS MAS UTILIZADOS, MIENTRAS QUE EN OTRAS ESPECIALIDADES, DIFERENTES TIPOS DE IMPLANTES SON UTILIZADOS , INCLUYENDO COMBINACIONES.

LOS PRIMEROS IMPLANTES DE TITANIO UTILIZADOS FUERON DISENADOS POR BRANEMARK PARA PACIENTES EDENTULOS , LOS QUE CON ESTOS IMPLANTES COLOCADOS EN MAXILAR INFERIOR Y SUPERIOR PODIAN TENER UN SOPORTE A UNA PROTESIS POSTERIOR A LA COLOCACION DE ESTOS IMPLANTES.

DESPUES DE UN PERIODO DE TIEMPO DE 6 MESES A 7 ANOS, ALGUNOS IM --- PLANTES FUERON REMOVIDOS, POR RAZONES PSICOLOGICAS O POR LA FRACTURA DE LOS MISMOS. SE UTILIZARON TREPANADORES PARA REMOVER EL IMPLANTE EN BLOQUE, CON EL TEJIDO EPITELIAL CIRCUNDANTE, TEJIDO CONECTI - VO Y HUESO REMANENTE EN CONTINUIDAD CON EL IMPLANTE. ESTO HIZO PO - SIBLE ESTUDIAR LA INTERFASE ENTRE EL TITANIO Y EL HUESO Y TAMBIEN - ENTRE EL METAL , TEJIDO CONECTIVO Y EPITELIO.

EL HUESO ESTABA FIRMEMENTE ADHERIDO A LOS IMPLANTES DE TITANIO - POR LO QUE NO FUE POSIBLE SEPARAR EL METAL DEL HUESO COMPACTO BIEN-ORGANIZADO SIN PROVOCAR UNA FRACTURA EN EL TEJIDO, ANALISIS DE ES - PECIMENES REMOVIDOS POR DISECCION BAJO CONTROL DE MICROSCOPIO ESTE-REOSCOPICO, REVELARON QUE EL COLLAR DE HUESO QUE RODEA AL TORNILLO-DE TITANIO ESTABA EN APARENTE CONTINUIDAD CON EL METAL ALREDEDOR - DE TODA LA CIRCUNFERENCIA DEL IMPLANTE.

ANALISIS CON MICROSCOPIO , DE LOS CORTES PREPARADOS, REVELARON - UN CONTACTO INTIMO ENTRE EL TITANIO Y EL TEJIDO QUE LO RODEA. HABIA UN ANCLAJE EXACTO ENTRE EL HUESO Y EL IMPLANTE, Y EL HUESO - CIRCUNDANTE ESTABA DISPUESTO EN FORMA NORMAL. SE HALLARON SISTEMAS-DE HAVERS EN LOS DOS TERCIOS SUPERFICIALES DEL HUESO, ENTRANDO EN - LAS ROSCAS DE LOS TORNILLOS .

TAMBIEN SE OBSERVO HUESO LAMINAR CON LINEAS INTERSTICIALES DE - CEMENTO. ESTO SE INTERPRETA COMO EL SIGNIFICADO DE QUE EL HUESO AL-REDEDOR DEL IMPLANTE ES VITAL Y SE VUELVE ACTIVO EN LA REMODELACION NORMAL, PRESUMIBLEMENTE DE ACUERDO A LAS FUERZAS DE STRESS APLICA - DAS. SE OBSERVARON OCASIONALMENTE VASOS SANGUINEOS EN CONTACTO DIREC TO CON EL TITANIO. NO EXISTIO EVIDENCIA DE FORMACION DE UNA CAPSU - LA DE TEJIDO CONECTIVO, NI FIBROBLASTOS Y MACROFAGOS ENTRE EL METAL

Y EL HUESO, NI CELULAS RELACIONADAS CON LA INFLAMACION DE LOS TEJIDOS .

IMAGENES A MICROSCOPIO ELECTRONICO, DE CORTES DESCALCIFICADOS DE - HUESO REMANENTE UNIDO AL TITANIO, REVELARON LA SIGUIENTE INFORMA - CION : LOS SISTEMAS HAVERSIANOS, FUERON FACILMENTE OBSERVADOS, ASI- COMO TAMBIEN LAMINAS CUBIERTAS POR FIBRAS COLAGENAS. AUMENTOS MAYO- RES , DESCUBRIERON LA PARTE DE FIBRAS DE COLAGENA QUE POR LO REGU - LAR SE ENCUENTRAN EN HACES DE TEJIDO OSEO. SE IDENTIFICARON OSTEO - CITOS , ALGUNAS VECES MUY CERCA DE LA SUPERFICIE DEL METAL, A UNA - AMPLIFICACION MAYOR , SE HIZO EVIDENTE QUE LA INTERFASE TEJIDO-TITA- NIO, MOSTRO UNA ORGANIZACION REGULAR. LOS HACES DE COLAGENO SE EN - CONTRARON A UNA DISTANCIA DE 1 A 3 MILIMICRAS DE LA SUPERFICIE DEL - METAL, REEMPLAZADOS POR FILAMENTOS COLAGENOS COLOCADOS PERPENDICU - LARMENTE EN LA INTERFASE. ESTOS FILAMENTOS COLAGENOS NO ALCANZARON - LA SUPERFICIE DE OXIDO DEL METAL, LOS FILAMENTOS SIEMPRE PERMANE - CIAN SEPARADOS DEL METAL POR LA INTERPOSICION DE UNA CAPA DE SUSTAN- CIA TERROSA.

SE REALIZARON CONTINUOS ESTUDIOS DE LA INTERFASE ENTRE EL HUESO- Y EL TITANIO EN DIFERENTE FORMA DE IMPLANTE CON LOS RESULTADOS SE - PUDO LLEGAR A LA CONCLUCION DE QUE EL HUESO TIENE UNA FUERTE ADHE - SION CON EL TITANIO. ESTO FUE CONFIRMADO CON LA OBSERVACION DE FRAC- TURAS EN LA REGION DE LA INTERFASE TEJIDO-IMPLANTE, SE LOCALIZARON - EN EL TEJIDO Y RARAMENTE A TRAVES DE LA INTERFASE.

FUE POSIBLE DEMOSTRAR QUE CRISTALES DE HIDROXIAPATITA PARECEN - UNIR LA DISTANCIA ENTRE EL TEJIDO Y EL IMPLANTE. ESTABAN SEPARADOS - DE LA CAPA METALICA DE OXIDO POR UNA CAPA DE GLUCOPROTEINAS DE 20 - NANOMETROS DE ESPESOR. LOS PROCESOS DE OSTEOBLASTOS Y OSTEOCITOS - TAMBIEN -

FUERON VISTOS EN LAS CERCANIAS DEL IMPLANTE. EL TITANIO INSERTADO - EN HUESO COMPACTO INDUCE A LA FORMACION DE TEJIDO OSEO, FORMANDO O- ADHIRIENDOSE AL CONTORNO DEL IMPLANTE. ESTO SIGNIFICA QUE EL IMPLANTE SE ANCLA POR LA INTENSA ACTIVIDAD DE REMODELACION DE LA CAPA DE- EL HUESO.

INTERFASE TITANIO TEJIDO GINGIVAL

GINGIVECTOMIA Y ESTUDIOS IN VITRO HAN DEMOSTRADO QUE LA MUCOSA - ORAL QUE TENGAN TODAS SUS PROPIEDADES, PUEDEN TENER UNA UNION CON - CUALQUIER ESTRUCTURA A QUE LA PENETRA SEA UN DIENTE O UN IMPLANTE.- ES CLARO QUE LAS CELULAS EPITELIALES PUEDEN PROLIFERAR, MIGRAR Y - CUBRIR CUALQUIER ESPACIO ENTRE EL TEJIDO Y EL IMPLANTE. CUANDO EL - TEJIDO GINGIVAL TOCA CUALQUIER SUPERFICIE TIENE YA POSIBILIDAD DE - UNIRSE A LA SUPERFICIE MEDIANTE LA SINTESIS DE LA LAMINA BASAL Y - LA FORMACION DE HEMIDESMOSOSMAS. CON LA EVIDENCIA DE LOS ESTUDIOS - EXPERIMENTALES Y LA SATISFACTORIA UNION EPITELIAL ENTRE LA MUCOSA - ORAL Y EL IMPLANTE, SOBRE FUNDAMENTOS TEORICOS NO EXISTE RAZON PA - RA SUPONER QUE ESTO NO PUEDA SER OBTENIDO CON LA OSEOINTEGRACION .

SE HA PENSADO EN EL PASADO QUE LA RAZON PARA EL EXITO O EL FRA - CASO DE LOS IMPLANTES ERA RESULTADO DE LA CAPACIDAD O HABILIDAD EN- EL EPITELIO SELLADO Y QUE NO EXISTIA COMUNICACION ENTRE EL MEDIO - ORAL Y EL IMPLANTE, DE TAL MANERA QUE EL TRASPASO DE ESTA BARRERA - PRODUZCA UNA INFLAMACION GINGIVAL DE TEJIDO CONECTIVO CON LA SUBSE- CUENTE PERDIDA Y EXFOLIACION DE EL IMPLANTE. PERO LOS DATOS PARE- - CEN INDICAR QUE ESTO ES FALSO. CELULAS INDIFERENCIADAS PUEDEN UNIR- SE CON MUCHA FACILIDAD A UNA VARIEDAD DE MATERIALES YA SEAN ESTOS - BIOLOGICOS O NO BIOLOGICOS.

LA EVIDENCIA INDICA QUE LA CALIDAD DE TEJIDO CONECTIVO ES DETERMINANTE PARA EL EXITO O EL FRACASO DE UN TRATAMIENTO CON IMPLANTES,- SI NUESTRO TEJIDO EPITELIAL ES BUENO, ENTONCES TENDRA LA CAPACIDAD - DE DAR UNA UNION EPITELIAL, SI EL TEJIDO CONECTIVO ESTA INFLAMADO - EN UN GRADO EXCESIVO PERJUDICA TANTO LA UNION DENTOGINGIVAL COMO LA- UNION IMPLANTE TEJIDO EPITELIAL.

INTERFASE TITANIO - TEJIDO CONECTIVO

FIBROBLASTOS FUERON ENCONTRADOS COMO CELULAS DOMINANTES CERCA DEL - IMPLANTE , ALGUNOS MACROFAGOS Y LINFOCITOS TAMBIEN SE OBSERVARON . - HACES DE COLAGENO, FILAMENTOS Y FIBRILLAS ESTABAN EN LAS CERCANIAS - DEL IMPLANTE, UNA CAPA DE GLUCOPROTEINAS DE 20 NANOMETROS DE GROSOR- SEPARABA TANTO LAS CELULAS COMO LOS HACES DE LAS SUPERFICIE OXIDADA- DE EL METAL.

NO FUERON OBSERVADAS REACCIONES TOXICAS ALREDEDOR DE LA CELULA,- NI EN EL TEJIDO CONECTIVO ALREDEDOR DEL IMPLANTE. NO EXISTIO FIBRO - SIS NI EXCESIVA FORMACION DE CUALQUIER OTRO COMPONENTE DEL TEJIDO - CONECTIVO ADYACENTE, CELULAS EPITELIALES NO FUERON VISTAS.

REACCIONES PIEL

LOS IMPLANTES DE TITANIO QUE PENETRAN EN LA PIEL EN EL PROCESO MAS - TOIDEO SE HAN UTILIZADO COMO SOLUCION, EN LA UNIVERSIDAD DE GOTEN - BORG, SUECIA. SE HAN TRATADO 40 PACIENTES, DOCE DE LOS CUALES PER - DIERON LA OREJA POR LA CIRUGIA DE UN TUMOR, DOS POR ACCIDENTE , Y - LOS RESTANTES POR DEFECTOS CONGENITOS, SOLO UNO DE LOS 102 IMPLAN - TES COLOCADOS PARA SOSTENER LA PROTESIS NO TUVO INTEGRACION.

EL MISMO SISTEMA DE RETENCION HA SIDO USADO PARA TRATAR PACIEN -

TES CON PROTESIS NASALES Y PROTESIS ORBITALES , EN UN TOTAL DE 15 - PACIENTES QUE HAN ENCONTRADO LA MEJOR SOLUCION PARA SUS PROTESIS - MEDIANTE LA OSEOINTEGRACION QUE PRESENTA EL TITANIO .

HAY QUE HACER MENCION AL EFETO CAUSADO POR EL NUMERO DE TORNILLOS UTILIZA - DOS EN CADA RECONSTRUCCION CON MINIPLACAS YA QUE ESTOS SON LA PARTE DE LA CORREC- CION QUE REPRESENTA LA IMPLANTACION DE UN MATERIAL DE TITANIO EN EL TEJIDO OSEO- DE EL PACIENTE.

EL NUMERO ADECUADO DE TORNILLOS Y EL TAMANO DE LOS MISMOS EN LOS SISTEMAS DE- FIJACION INTERNA ES UN TEMA MUY DISCUTIDO PARA EL CIRUJANO DENTISTA . LA INFOR - MACION QUE A CONTINUACION SE PRESENTA SE BASA EN UNA SERIE DE INVESTIGACIONES PI- LOTO QUE TRATAN DE DETERMINAR EL EFECTO DEL NUMERO DE TRONILLOS UTILIZADOS EN - LOS SISTEMAS DE FIJACION RIGIDA CON MINIPLACAS DE TITANIO AL IGUAL QUE EL LARGO - DE LOS MISMOS.

EN ESTA SECCION SE DETERMINA UNICAMENTE EL EFECTO DEL NUMERO DE TORNILLOS Y- LA REACCION MECANICA DE EL HUESO YA QUE SE A EXPLICADO PREVIAMENTE LA INTEGRACION DE EL TITANIO AL HUESO.

LA RECONSTRUCCION CON MINIPLACAS SE UTILIZA PARA UNA FIJACION RIGIDA INTERNA YA SEA DE UN PUENTE OSEO EN UNA DISFUNCION MANDIBULAR O EN UN PROBLEMA DE LA MIS- MA. UNA SERIE DE PUBLICACIONES DE SPIESSL'S "TRES REGLAS PARA TORNILLOS" QUE ES - UNA ASOCIACION DE VARIOS CASOS QUE DAN POCA INFORMACION CON RESPECTO A LA TECNI - CA ADECUADA O A LAS CONSIDERACIONÈS BIOMECANICAS PARA SU COLOCACION SON LA CLASE- DE ARTICULOS QUE SE OPONEN A ESTA MISMA. LAS REGLAS DE SPIESSL'S ESTAN BASADAS - EN LOS PRINCIPIOS DE QUE DOS TORNILLOS POR SEGMENTO SON LOS BASICOS PARA DAR ES - TABILIDAD GEOMETRICA NECESARIA PARA LA MASTICACION. EL PROPOSITO DE ESTA REFEREN CIA Y LA INVESTIGACION QUE LA RESPALDA ES PARA IDENTIFICAR COMO EL AUMENTO DE TOR NILLOS POR SEGMENTO OSEO Y EN USO DIRECTO CON LAS PLACAS DE RECONSTRUCCION AFEC - TABAN LOS RESULTADOS DE LAS FUERZAS CLINICAS DE LA MASTICACION .

SE DEBE MENCIONAR DESDE EL PRINCIPIO QUE AUNQUE UN NUMERO DE MODIFICACIONES SE HAN LLEVADO A CABO PARA REALIZAR ESTE ESTUDIO APLICABLE CLINICAMENTE, ES UN ESTUDIO EN VITRO, SERIA NECESARIO ANTES DE HACER UNA SUGERENCIA PARA UN NUMERO OPTIMO EN LOS HUMANOS LLEVAR A CABO UN ESTUDIO EN HUMANOS EN VIVO.

MATERIALES Y METODOS

RECIENTEMENTE LAS COSTILAS DE UNA BOVINA SACRIFICADA, QUE PARECIA TENER CONTORNOS Y DIMENSIONES (150 A 200 MM. DE ALTURA Y 8.0 A 18.0 MM. DE ANCHO), COMO UNA HEMIMANDIBULA EDENTULA HUMANA, SE SELECCIONARON Y LUEGO SE LIBERARON DE TODO TEJIDO BLANDO QUE PUDIESEN TENER. LAS COSTILLAS SE COMPRIMIERON CON UN MAZO DENTRO DE UN PETARDO CONSTRUIDO DE 8.5 X 8.5 CM. Y SOPORTADO POR VIGETAS DE ROBLE CON UNOS BRACKETS DE ACERO DE 6.0 X 19.0 MM EL HUESO Y LA CARA ANTERIOR DE LA VIGETA FUERON CAPACES DE RESISTIR LA FLEXIBILIDAD O EL MOVIMIENTO CON RESISTENCIAS QUE SOBREPASAN 100 KG. LAS COSTILLAS FUERON ENTONCES SECCIONADAS PERPENDICULARMENTE A LOS CORTES PARA SEMEJAR UNA FRACTURA O UNA JUNTA DE TOPE DEL TEJIDO TRANSFERIDO.

LAS CELDAS DE RESISTENCIA (DIVISAS DE ENTRADA , FAIRFIELD, NJ) SE ENCONTRARON DENTRO DE LOS SEGMENTOS PROXIMALES, DE TAL MANERA QUE SE EMPAREJARAN CON LAS SUPERFICIES INTERSEGMENTALES DEL HUESO (FIG. 1) LAS SITUACIONES RECEPTUALES SE CREARON CON UN BURIL CILINDRICO DE ACRILICO, EL DIAMETRO, EL CUAL SEMEJA EL DIAMETRO EXTERNO DE LA CELDA DE RESISTENCIA; ESTAS SE SOPORTARON POR AMBOS HUESOS, EL CORTICAL Y EL CANCELOSO DE ESTE SISTEMA DE RECONSTRUCCION DE PLACAS.

CADA CINCO PRUEBAS, CON EL USO DE NUEVAS RESISTENCIAS PARA CADA-
PROCESO, SE LLEVARON A CABO EN PLACAS FIJADAS CON UN TORNILLO POR -
SEGMENTO (DOS EN TOTAL), DOS TORNILLOS POR SEGMENTO (CUATRO TORNI -
LLOS EN TOTAL), TRES TORNILLOS POR SEGMENTO (SEIS EN TOTAL) Y ASI -
SUCESIVAMENTE , HASTA LLEGAR A OCHO TORNILLOS POR SEGMENTO (16 TOR -
NILLOS EN TOTAL). EL PESO MEDIO RESISTENTE Y LA DESVIACION ESTANDAR-
SE CALCULO PARA CADA GRUPO. ESTOS GRUPOS ENTONCES SE COMPARARON -
PARA DIFERENCIAS SIGNIFICATIVAS CON EL USO DE UN ANALISIS DE VARIA -
CION.

RESULTADOS.

LAS DESVIACIONES MEDIAS Y ESTANDAR DE LOS PESOS RESISTENTES PARA-
CADA GRUPO SE SUMARIZAN EN LA TABLA I. DIFERENCIAS SIGNIFICATIVAS -
SE NOTARON ENTRE CADA GRUPO DE TORNILLOS UNO , DOS Y TRES Y TODOS -
LOS DEL GRUPO (F(3,36) = PL. 001), AUNQUE NINGUNA DIFERENCIA SIGNI -
FICATIVA SE NOTO ENTRE CADA GRUPO DE TORNILLOS DE CUATRO, CINCO, -
SEIS Y SIETE (F(7,32)=1,905 PL. 001). SE NOTO UNA TENDENCIA, INCRE -
MENTANDO EL NUMERO DE TORNILLOS POR SEGMENTO, AUMENTABA EL PESO RE -
SISTENTE A CUATRO TORNILLOS (FIG. 3) NINGUN BENEFICIO ADICIONAL SE -
EFECTUO CON EL INCREMENTO DEL NUMERO BENEFICO ADICIONAL, SE EFECTUO -
CON EL INCREMENTO DEL NUMERO DE TORNILLOS MAS ALLA DE CUATRO.

EL DEBILITAMIENTO DEL GRUPO DE TORNILLOS POR SEGMENTO UNO, DOS -
Y TRES SE ENCONTRABA EN LA CARA INTERNA DEL HUESO. EN EL PRIMER GRU -
PO DE TORNILLOS POR SEGMENTO LOS TORNILLOS SE SACARON EN REALIDAD -
FUERA DE EL HUESO.

EL APARATO DE PRUEBAS QUE SE UTILIZO, SE FABRICO INTRAMURALMENTE-
Y SE EVALUO ANTES DE PROBARLO PARA ASEGURAR QUE VA HA PROVEER INFOR -
MACION SIGNIFICATIVA DENTRO DE LOS PARAMETROS POR INVESTIGAR. LA -

LA PRENSA HIDRAULICA FUE CAPAZ DE APORTAR UN PESO LENTO, CONSTANTE - Y CONDENSADO EN EXCESO, DE 100 KG.

LA CELDA DE RESISTENCIA QUE REGISTRO LA CANTIDAD DE PESO RESIS - TENTE (FIG 2) FUE CAPAZ DE MEDIR LA CARGA DE HASTA 225 KG.. CUANDO - EL HUESO NO SE NO SE ALARGO AL CONTACTO, LA CELDA DE RESISTENCIA RE - GISTRO 0.0 KG. Y ESTO SE CONSIDERO EL PUNTO DEBIL. ESTE PROCESO ELEC- TRONICO SE ESCOGIO PORQUE ERA MAS PRECISO QUE LA MANERA MECANICA O - VISUAL DE MEDIR Y EVALURA. LA CARA INTERIOR DE EL HUESO Y EL PETARDO- RESULTARON SER COMPLETAMENTE ESTABLES, SIN DESPLAZAMIENTO O CUALQUIER FLEXION NOTABLE DEL HUESO, CON CARGAS EXCESIVAS DE 100 KG. APLICADAS- AL HUESO A 10.0 CM. DEL PETARDO. LA APLICACION DE FUERZA DE 2.0 CM. - DE LA TRANS-SECCION POR CONSIGUIENTE, LA DISTANCIA DEL PRIMER MOLAR - AL CANINO.

AUNQUE ESTO FUE UN ESTUDIO MAXIMO, NUESTRA ALTERNATIVA EN LAS - COSTILLAS DE BOVINA FUE EL INTENTO DE HACERLO CLINICAMENTE APLICABLE- LA COSTILLA DE LA BOVINA ES SIMILAR EN CONTORNO Y POR OTRA PARTE CA - DA DEBILITAMIENTO DE CUATRO O MAS TORNILLOS POR SEGMENTO OCURRIO CON- LA DEFORMACION DE LA RECONSTRUCCION DE LA PLACA Y NO ASI DE EL HUESO.-

PARA APLICAR ESTA INFORMACION A LA SITUACION CLINICA, LA LITERA - TURA GENERALMENTE DISPONIBLE REFERENTE A LA FUERZA MOLAR DE MORDIDA - SE ESCRIBIO PARA COMPARACION. LAS FUERZAS OCLUSALES SE HAN CLASIFICA - DO COMO DE DEGLUTACION, MASTICACION , O DE FUERZAS MAXIMA DE MORDIDA - LAS FUERZAS INTERMEDIAS DE DEGLUTACION MOLAR SE CLASIFICARON DESDE - 17.0 A 30.2 KG. 3-8. LAS FUERZAS INTERMEDIAS DE MASTICACION MOLAR - CON VARIOS TIPOS DE COMIDA, SE CLASIFICARON DESDE 1.6 A 27 KG. 3-8. - LAS FUERZAS DE MORDIDA MAXIMA MOLAR SE CLASIFICARON DE UNA PROFUNDI - DAD 1.0 KG. A UNA ALTURA DE 443 KG. 3-9 . POR LO SIGUIENTE, PODEMOS -

CONSIDERAR QUE LA COLABORACION DE TRES TORNILLOS POR SEGMENTO PUEDE - PROVEER UNA RESISTENCIA MINIMA ACEPTABLE PARA UNA CARGA FUNCIONAL Y - LOS CUATRO TORNILLOS POR SEGMENTO PUEDEN DAR UNA RESISTENCIA OPTIMA - ADEMAS, BAJO NINGUNA CIRCUNSTANCIA, LAS FUERZAS MAXIMAS DE MORDIDA - SE PUEDEN ESTIMULAR.

NUESTROS MAXIMOS RESULTADOS SOPORTARON UN ESTUDIO CLINICO REALI - ZADO EN 1991 POR EL DR. FREITAG EL AL . EN SU ESCRITO DE 52 PACIEN - TES ATENDIDOS CON PLACAS DE RECONSTRUCCION, EN UN PERIODO DE 5 AÑOS, - ALGUNOS HALLAZGOS DRAMATICOS SE REPORTARON. PARA LAS 28 PLACAS FIJA - DAS CON UNO A TRES TORNILLOS POR SEGMENTO, NO HUBO INFECCIONES NI - PERDIDA DE PLACAS O TORNILLOS. HUBO CUATRO PLACAS FRACTURADAS EN ES - TE GRUPO. POR ESO, COMO NUESTRO ESTUDIO LO HA SUGERIDO, LOS CUATRO - TORNILLOS POR SEGMENTO PARECEN DAR LAS CIRCUNSTANCIAS MAS ESTABLES - CON UNA CARGA TRANSFERIDA DEL HUESO A LA PLACA.

AUNQUE ESTE ESTUDIO IDENTIFICO ALGUNAS TENDENCIAS DRAMATICAS, - DEBEMOS TENER EN MENTE QUE ESTO FUE LO MAXIMO EN ESTUDIOS EN VITRO - CON EL USO DE COSTILLAS DE BOVINA. ANTES DE HACER UNA SUGERENCIA PA - RA EL NUMERO OPTIMO DE TORNILLOS PARA USO EN EL HUMANO, INVESTIGA - CIONES ADICIONALES SE DEBEN DE LLEVAR A CABO. EL ENFOQUE PARA ESTU - DIOS FUTUROS EN ESTA AREA SERA CON MANDIBULAS DE CADAVERES, CON INS - TRUMENTAL MAS SOFISTICADO, Y SEGUIDO DE UNA VERIFICACION CON PROCE - SOS CLINICOS HUMANOS CONTROLADOS.

A CONTINUACION HAGO OTRA REFERENCIA A UN ARTICULO DONDE SE HABLA- DE LA REACCION DE UN NODULO LINFATICO AL TITANIO AL UTILIZAR MINIPLA- CAS PARA LA RECONSTRUCCION DE UN DEFECTO MANDIBULAR

EL REPORTE DE UN CASO DE PIGMENTACION CON TITANIO DE UN NODULO - LINFATICO SUBMANDIBULAR. UN PACIENTE DE 41 ANOS DE EDAD TRATADO DE - UN AMELOBLASTOMA QUE SUFRIO POR ESTO UNA RESECION PARCIAL DE LA MAN- DIBULA Y FUE TRATADO POSTERIORMENTE CON LA RECONSTRUCCION DE LA MIS- MA CON UN SISTEMA DE MINIPLACAS DE TITANIO CONSTRUYENDO UN PUENTE - MANDIBULAR PARA CORREGIR EL DEFECTO. SE PREENTO LA PIGMENTACION - DEBIDO AL TITANIO DE LOS TEJIDOS SUAVES ALREDEDOR DE LA MINIPLACA - Y UN NODULO LINFATICO SUBMANDIBULAR DOS ANOS DESPUES DE LA INTERVEN- CION.

SE HAN UTILIZADO DIFERENTES TIPOS DE MATERIALES PARA LA RECONS - TRUCCION MANDIBULAR TANTO INJERTOS DE HUESO COMO MATERIALES TALES - COMO LA HIDROXIAPATITA Y LAS CERAMICAS. EL IMPLANTE IDEAL ES AQUEL - QUE ES ESTABLE EN EL ANCLAJE AL HUESO Y PERMITE UN BUEN CONTACTO - ENTRE LA SUPERFICIE DEL HUESO Y LA SUPERFICIE DEL IMPLANTE. EL TI - TANIO Y SUS ALEACIONES SE HAN DESTACADO POR SU BIOCOMPATIBILIDAD Y - RESISTENCIA A LAS FUERZAS DE MASTICACION TANTO IN VITRO COMO EN VI - VO. PERO COMO SIEMPRE, REPORTES RESIENTES SUGIEREN QUE EL TITANIO - Y SUS ALEACIONES NO SEAN QUIZA EL MATERIAL IDONEO EN BIOCOMPATIBILI- DAD PARA ALGUNOS PACIENTES.

EN ESTE REPORTE BIBLIOGRAFICO SOBRE UN ARTICULO, SE PREENTA UN - CASO DE ESTE TIPO DE PROBLEMÀ, AL ENCONTRAR UNA PIGMENTACION DE UN - NODULO LINFATICO SUBMANIBULAR EN UN PACIENTE TRATADO CON UN SISTE - MA DE RECONSTRUCCION CON MINIPLACAS DE TITANIO .

CASO REPORTADO

UN PACIENTE DE 41 ANOS DE EDAD DE DECENDENCIA JAPONESA QUE FUE SO - METIDO A UNA RECONSTRUCCION DE MANDIBULA CON UN SISTEMA DE PLACAS - DE TITANIO ATENDIDO EN LA UNIVERSIDAD DE TOHOKU. LA CIRUGIA RECONS - TRUCTIVA FUE NECESARIA DESPUES DE LA DISECCION DE UN AMELOBLASTOMA - EN LA REGION MANDIBULAR EN ZONA DE MOLARES. DOS ANOS POSTERIORES, A- LA CIRUGIA FUE NECESARIO RETIRAR LAS PLACAS COMO RESULTADO DE PERDI- DA DE HUESO EN EL HUESO DONDE FUE COLOCADO EL TORNILLO. SE ENCONTRO- QUE LA CABEZA DE EL TORNILLO ESTABA SEPARADA DE LA PLACA IMPLANTADA- LOCALIZANDOSE UNA EXTENSA PIGMENTACION DE EL TEJIDO SUAVE QUE RODEA- BA A LA PLACA Y ABAJO DE UN NODULO LINFATICO SUBMANDIBULAR .

EXAMEN PATOLOGICO

BAJO EXAMEN DE MICROSCOPIO, EL NODULO LINFATICO SUBMANDIBULAR PRE - SENTO UNA SERIE DE GRANULOS NEGROS DE MEDIDAS DE 1 A 20 μM. NO SE - ENCONTRARON CENTROS GERMINALES Y SE OBSERVO UNA PROLIFERACION HIS - TIOCITICA EN EL SENO MEDULAR Y EN LA CORTICAL DEL NODULO. LOS GRA - NULOS DE LA PIGMENTACION SE PRESENTARON DIFUSAMENTE A LO LARGO DE - TODO EL NODULO SUBMANDIBULAR.

CON UN ELECTRON MICROSCOPICO, LOS GRANULOS FUERON DETERMINADOS COMO- PEQUEÑAS PARTICULAS DE PESO DENSO, REDONDAS Y BIEN LIMITADAS, SIN - BORDES DESIGUALES. LAS MOLECULAS MAS PEQUEÑAS FUERON DE APROXIMADA - MENTE DE 0.2μ Y LAS MAS GRANDES DE 5μM DE DIAMETRO. MUCHAS DE LAS - PARTICULAS FUERON LOCALIZADAS DENTRO DE CITOPLASMA DE LOS HISTIOCI - TOS.

ALGUNAS DE LAS PARTICULAS FUERON EXAMINADAS CON UNA TECNICA DE ENERGIA DISPERSA DE RAYOS X, Y EL ANALISIS MOSTRO UNA CANTIDAD DE TITANIO DESPUES DE REALIZADO ESTE EN EL NODULO LINFATICO. EL TEJIDO CIRCUNDANTE NO MOSTRO LA PRESENCIA DE TITANIO DEPUES DE EL ANALISIS.

DISCUSION

EL TITANIO ES GENERALMENTE CONSIDERADO COMO UN METAL INERTE UTILIZADO COMO BASE DE LAS RECONSTRUCCIONES MANDIBULARES CON MINIPLACAS, ARTICULACIONES ARTIFICIALES, MARCAPASOS CARDIACOS, Y COMO POLVO EN IMPLANTES DE LA CARA. AUNQUE UNA PIGMENTACION INOCUA DE LA PIEL PUDIESE LLEGAR A OCURRIR, CASOS MUY AISLADOS Y UNICOS DE GRANULOMATOSIS DE PULMON DERIVADOS DE ARTICULACIONES ARTIFICIALES , Y CONTACTO SENSITIVO DE LOS MARCAPASOS INDICAN QUE ALGUNOS PACIENTES SON O PUEDEN LLEGAR A DESARROLLAR UNA SENSIBILIDAD AL TITANIO. ES IMPORTANTE SENALAR QUE LAS REACCIONES AL USO DE MINIPLACAS Y TORNILLOS SON MUY DIFICILES DE PRESENTARSE.

WILLIAMS SIGUIERE QUE LA PRESENCIA DE TITANIO EN EL TEJIDO PODRIA SER EL RESULTADO DE LA DIFUSION ATRAVES DEL OXIDO PASIVO CONJUNTO CON LA POSIBLE CONTRIBUCION DE LA DISOLUCION DEL OXIDO. HASTA AHORA SE CREE MAS QUE SEA CAUSADO POR LA POSIBLE ABRASION QUE EXISTA ENTRE EL HUESO ATORNILLADO Y EL HOYO DE LA MINIPLACA. ESTO SE CREE QUE CAUSA LA LIBERACION DE EL TITANIO. LA TRANSFORMACION DE EL TITANIO EN GRANULOS CAUSADA POR LOS VASOS LINFATICOS DANDO COMO RESULTADO EL DEPOSITO EN EL NODULO LINFATICO NO DISTAN DE SER UNA REACCION TOXICA O DE HIPERSENSIBILIDAD AL MATERIAL .

C A P I T U L O IV

T E C N I C A S Q U I R U R G I C A S

EN ESTE CAPITULO PRESENTO ALGUNAS DE LAS TECNICAS QUIRURGICAS - EXISTENTES DE LAS CUALES EL CIRUJANO MAXILOFACIAL TENDRA LA OPCION- DE ELEGIR LA MAS ADECUADA PARA LA CORRECCION DE LA PATOLOGIA QUE - EL PACIENTE PRESENTE .

ANTES DE COMENZAR CON LAS TECNICAS PRESENTO UN ESQUEMA CON LA - ANATOMIA DE LA ARTICULACION TEMPOROMANDIBULAR EN EL CUAL SE MUES - TRAN LAS ESTRUCTURAS BASICAS DE LA MISMA. ESTA ANATOMIA TEMPOROMAN- DIBULAR DEBE DE ESTAR MUY PRESENTE EN EL CIRUJANO MAXILOFACIAL EN - EL MOMENTO QUIRURGICO PARA QUE DE TAL FORMA EL MISMO REDUSCA LOS - RIESGOS QUE SE CORREN AL REALIZAR CUALQUIER TECNICA DE LESIONAR - ALGUNA DE LAS ESTRUCTURAS BASICAS. DE LA MISMA MANERA CON UN MANE- JO MAS ACORDE DE LOS TEJIDOS BLANDOS Y DE LAS ESTRUCTURAS A CORRE - GIR QUE SE REFLEJARA EN UNA MEJOR RECUPERACION DE EL PACIENTE.

ANATOMIA DE LA ARTICULACION TEMPOROMANDIBULAR

1.- FOSA GLENOIDEA

2.- DISCO ARTICULAR

3.- EMINENCIA ARTICULAR

4.- MUSCULO PTERIGOIDEO EXTERNO

5.- NERVIO LINGUAL

6.- ARTERIA Y NERVIO ALVEOLAR INFERIOR

7.- ARTERIA MAXILAR INTERNA

8.- NERVIO FACIAL

9.- ARTERIA TEMPORAL SUPERFICIAL

10.- NERVIO MAXILOTEMPORAL

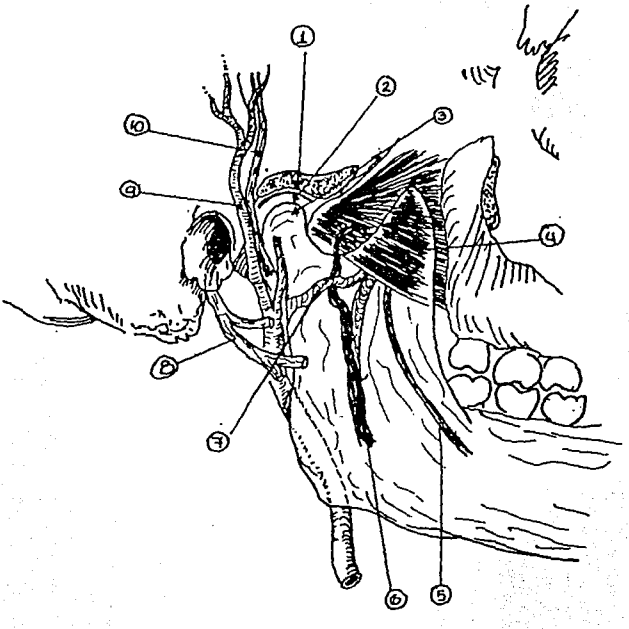

FIGURA 2.1

ANATOMIA DE LA ARTICULACION TEMPOROMANDIBULAR

CAPITULO IV TECNICAS QUIRURGICAS

EXISTEN DIVERSAS TECNICAS QUIRURGICAS LAS CUALES PUEDEN SER EMPLEADAS POR EL CIRUJANO MAXILOFACIAL. DENTRO DE ELLAS SE ENCUENTRAN LAS DE ABORDAJE EXTERNO E INTERNO, ESTO CLARO, DEPENDIENDO DE EL CASO A TRATAR . EL EMPLEO DE UN SISTEMA SEMIRIGIDO DE TORNILLOS Y MINIPLACAS O MICROPLACAS DE TITANIO SE HA VUELTO MAS COMUN EN LOS ULTIMOS AÑOS, DENTRO DE LA CIRUGIA ORTOGNATICA COMO MEDIO DE FIJACION. ESTE TIPO DE SISTEMAS DE FIJACION PUEDE SER UTILIZADO TANTO PARA UNA RECONSTRUCCION COMO PARA UNA CIRUGIA CORRECTIVA.

EN ESTA TESIS TRATO UNICAMENTE LA FIJACION CON ESTE TIPO DE SISTEMA DE FIJACION RIGIDA O SEMIRIGIDA Y SU COMBINACION CON LAS DIFERENTES TECNICAS QUIRURGICAS.

TECNICA QUIRURGICA DE LA OSTECTOMIA DEL CUERPO DE LA MANDIBULA

LA OSTECTOMIA DEL CUERPO PRACTICADA POR VIA INTRAORAL PROPUESTA POR CONVERSE Y COLS. Y MODIFICADA DEL ORIGINAL POR DINGMAN , SE REALIZA CON EL PACIENTE BAJO ANESTESIA GENERAL , SE HACE UNA INCISION EN EL SURCO BUCAL, RECHAZANDO HACIA ARRIBA LA MUCOSA Y EL PERIOSTIO; ELLO DA ACCESO A LA SUPERFICIE EXTERNA DE LA MANDIBULA. SE DIBUJA UN SEGMENTO VERTICAL EN LA MANDIBULA, EN FORMA DE ESCALON, QUE SERA EXTIRPADO MAS TARDE. ESTE SEGMENTO SE TALLA DE TAL FORMA QUE SU PARTE POSTERIOR PUEDA SER ATRAIDA HACIA ARRIBA CON LOS MUSCULOS DE LA MASTICACION, ESTABLECIENDO BUEN CONTACTO CON EL FRAGMENTO ANTERIOR. SE COMPLETA LA OSTECTOMIA CON UN OSTEOTOMO

Y SE RETIRAN LOS FRAGMENTOS OSEOS. PRACTICANDO UNA DESCOMPRESION EN LA PARTE LATERAL INFERIOR DE LA PARED DEL CONDUCTO ALVEOLAR, PUEDE DESVIARSE LATERALMENTE EL NERVIO, CON LO CUAL SE DISMINUYE EL RIESGO DE LESIONARLO. SE UNEN LOS SEGMENTO POR MEDIO DE UNA MINIPLACA Y SUS TORNILLOS RESPECTIVOS. SE REALIZAN LOS ORIFICIOS EN CADA UNO DE LOS SEGMENTOS A UNIR. LA PLACA SE ADAPTA EN ESE MOMENTO PARA QUE SE DE UNA MEJOR ESTABILIDAD Y FIJACION. EN ESTE MOMENTO ES DE IMPORTANCIA CHECAR LA OCLUSION QUE PRESENTA EL PACIENTE Y QUE CONCUERDE CON LA OCLUSION PREVIAMENTE ESTABLECIDA CON LOS MODELOS DE ESTUDIO. SE FIJA CON ESTE SISTEMA Y SE COLOCA LA GUARDA OCLUSAL PARA PROTECCION Y GUIA DE EL CIERRE.

EL MUCOPERIOSTIO SE CIERRA EN UN SOLO PLANO. EL REFUERZO DE UNION QUE REPRESENTA LA GUARDA Y LOS ELASTICOS DE ORTODONCIA SE DEJAN DURANTE 6 SEMANAS QUE ES UN PERIODO DE INMOVILIZACION RELATIVA. ES FRECUENTE LA LESION DE EL NERVIO EN DIVERSOS GRADOS; SIN EMBARGO, LA RECUPERACION DE LA SENSIBILIDAD SUELE SER COMPLETA, AUNQUE LA PARESTESIA LABIAL SE PROLONGA DURANTE ALGUNOS MESES.

FIGURA .- CORRECCION QUIRURGICA DEL PROGNATISMO

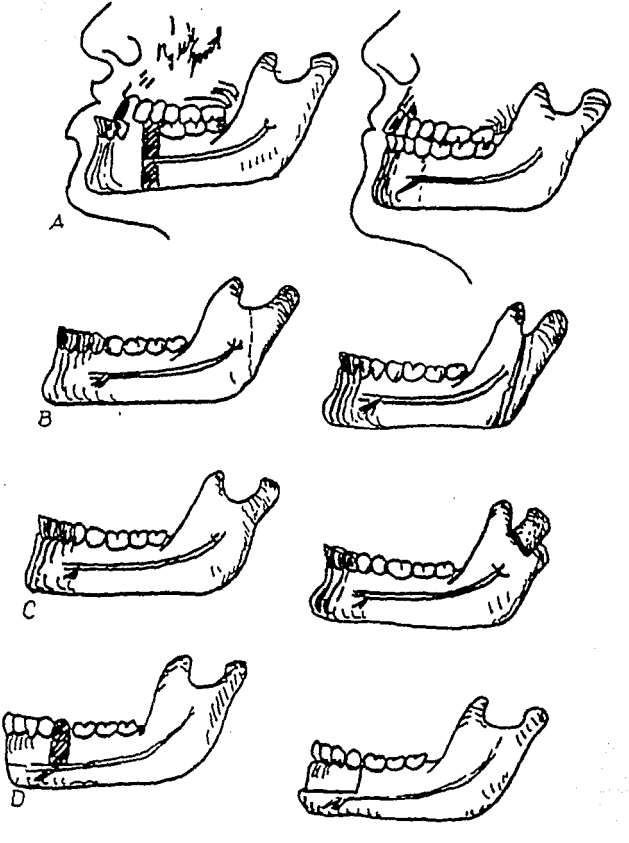

A.- OSTECTOMIA DEL CUERPO DE LA MANDIBULA. SUELE EXTRAERSE EL SEGUNDO PREMOLAR O EL PRIMER MOLAR Y EXTIRPARSE UN TROZO DE HUESO, CUYAS DIMENCIONES SE DETERMINARON CON ANTERIORIDAD.

B.- OSTEOTOMIA VERTICAL SUBCONDILEA. SE PRACTICA EN EL ANGULO MANDIBULAR, POR DETRAS Y DEBAJO DE LA ARTERIA Y NERVIO ALVEOLARES. ESTA ES LA TECNICA MAS UTILIZADA.

C.- OSTEOTOMIA "CIEGA" EXTERNA, EN LA CUAL SE UTILIZA LA CIERRA DE GIGLI.

D.- OSTECTOMIA TRANSVERSA DESLIZANTE DE LA RAMA

TECNICA QUIRURGICA DE LA OSTEOTOMIA DE LA RAMA DE LA MANDIBULA

SON VARIAS LAS VIAS DE ABORDAJE QUE SE PUEDEN UTILIZAR PARA ESTE - FIN; LA MAS UTILIZADA ES LA OSTEOTOMIA VERTICAL SUBCONDILEA DESCRI- TA POR HINDS EN 1987. LA CARA LATERAL DE LA RAMA DE LA MANDIBULA - SE EXPONE A TRAVES DE UNA INCISION SUBMANDIBULAR, QUE DEBE EVITAR - EL RAMO MANDIBULAR VELOFACIAL. SE SEPARA Y RECHAZA HACIA ARRIBA LA- INSERCION DEL MASETERO. SE COMPLETA LA EXPOSICION DEL CAMPO OPERA - TORIO AL VISUALIZAR EL TUBERCULO SIGMOIDE, MANIOBRA QUE SE FACILI - TA UTILIZANDO EL RETRACTOR DE YOUNG O EL RETRACTOR DE OBWEGESER. - CON UNA FRESA DENTAL QUIRURGICA CILINDRICA SE ABREN MULTIPLES AGU - JEROS, UNOS FRENTE A OTROS, EN LAS CORTICALES INTERNA Y EXTERNA, - A LO LARGO DE UNA LINEA QUE SE EXTIENDE DESDE EL SIGMOIDE HASTA EL- ANGULO Y TENIENDO GRAN CUIDADO DE NO DANAR LA ARTERIA NI EL NERVIO- ALVEOLAR INFERIOR. LOS AGUJEROS SE UNEN MEDIANTE UN OSTEOTOMO Y - ELLO COMPLETA LA DIVISION DE LA RAMA. SE PERMITE ENTONCES QUE LOS - FRAGMENTOS POSTERIORES SE DESLICEN LATERALMENTE HASTA QUE EL PETE - RIGOIDEO LATERAL LOS MANTENGA CONTRA EL FRAGMENTO ANTERIOR. EL CI - RUJANO AUXILIANTE QUE ESTA TRABAJANDO EN LA BOCA AJUSTA EL CUERPO - DE LA MANDIBULA A SU NUEVA RETROPOSICION, CON LOS DIENTES EN OCLU - SION. EN ESTE MOMENTO SON REALIZADOS LOS ORIFICIOS PARA LA ADAPTA - CION DE LA PLACA DE TITANIO POR MEDIO DE LOS TORNILLOS. SE TENDRA - SUMO CUIDADO DE REALIZAR LAS PERFORACIONES CON LA CERTEZA DE QUE - ESTOS PENETRARAN EN LAS DOS CORTICALES PARA UNA BUENA FIJACION Y - ESTABILIDAD CLARO ESTA QUE TAMBIEN CON LA DELICADESA DE NO LESIO - NAR NINGUNA ESTRUCTURA.

POSTERIOR A LA FIJACION SE LIMA CUALQUIER PROMINENCIA OSEA, SE EFEC-
TUA EL CIERRE DE EL MUCOPERIOSTIO DE UNA SOLA INTENCION.

EN 1990 EL DR. TRAUNER REALIZA UNA MODIFICACION PARA LOS CASOS -
EN DONDE SE NECESITA UNA RESECCION MAS AMPLIA, LA DESINSERCION DEL -
PTERIGOIDEO MEDIO FACILITA LA MANIOBRA Y DISMUYE LA TENDENCIA AL -
DESLIZAMIENTO ANTERIOR Y AL MANTENIMIENTO DE LA BOCA ABIERTA POST -
QUIRURGICAMENTE.

POSTERIOR A TRAUNER , LOS DOCTORES HINDS Y KENT EXPLICAN QUE EN -
ALGUNOS CASOS EXTREMOS O GRAVES PUEDE SER REALIZADO UN CORTE DE LA -
BASE O EXTIRPAR LA APOFISIS CORONOIDES PARA PERMITIR LA RETRUSION -
DESEADA.

LA FIJACION INTERMAXILAR CON ELASTICOS DE ORTODONCIA SUELE MAN -
TENERSE DURANTE 6 SEMANAS .

TECNICAS DE LA DIVISION SAGITAL

VARIANTE DE LA TECNICA DE DAL PONT DE LA DIVISION SAGITAL DE LA -
MANDIBULA DE OBWEGESER. CON EL PACIENTE BAJO ANESTESIA GENERAL -
POR VIA NASOTRAQUEAL, SE HACE UNA INSICION INTRAORAL DE COMIENZO -
ALTO SOBRE EL RAFE PTERIGOIDEO MANDIBULAR, PROLONGANDOLA POR EL -
VESTIBULO DE LA BOCA HASTA EL PRIMER MOLAR. CON UNA LEGRA POTENTE -
SE DESCUBRE EL BORDE POSTEROEXTERNO INFERIOR DE LA MANDIBULA LEVAN-
TANDO UN COLGAJO MUCOPERIOSTICO Y DESPRENDIENDO LA INSERCION INFE -
RIOR DE EL MASETERO. HAY QUE DENUDAR POR COMPLETO LA UNION MUCULAR -
PTERIGOMASETERINA AL -

BORDE INFERIOR Y POSTERIOR Y EL ANGULO DE LA MANDIBULA EMPLEANDO - UNA LEGRA CURVA ESPECIAL DE OBWEGESER. DESPUES DE LEVANTAR HACIA - DENTRO LOS TEJIDOS BLANDOS DE LA MANDIBULA, PUEDE OBTENERSE UNA EX- CELENTE EXPOSICION COLOCANDO UN SEPARADOR DE OBWEGESER U OTRO SIMI- LAR, DE TIPO ACANALADO, ALREDEDOR DEL BORDE POSTERIOR DE LA RAMA. - CON UNA CIERRA ALTERNATIVA SE HACE EL PRIMER CORTE INTERNAMENTE, - POR ENCIMA DE LA ESPINA DE SPIX. EL SEGUNDO CORTE SE HACE CON UN - TALADRO REDONDO DEL NUMERO 8, CREANDO UNA SERIE DE ORIFICIOS A PAR- TIR DEL PRIMER CORTE HACIA ABAJO A LO LARGO DEL BORDE ANTERIOR DE - LA RAMA, A TRAVES DE LA ZONA RETROMOLAR Y SOBRE EL LADO BUCAL DE - LA MANDIBULA OPUESTO AL TERCER MOLAR (FIG.2.5) EL TERCER CORTE VA - DESDE LA REGION DEL TERCER MOLAR AL BORDE INFERIOR DE LA MANDIBULA- , EN SU SUPERFICIE EXTERNA O LATERAL. TODOS LOS CORTES INTERESAN - UNICAMENTE EL PLANO CORTICAL HASTA EL HUESO MEDULAR, PERO SIN PENE- TRAR EN EL. PARA COMPLETAR LA DIVISION SAGITAL SE UTILIZAN DOS O - TRES OSTEOTOMOS , COLOCADOS CERCA DE LA SUPERFICIE INTERNA DEL PLA- NO LATERAL SIGUIENDOLA . HAY QUE TENER MUCHO CUIDADO DE NO LESIO - NAR EL HAZ NEUROVASCULAR ALVEOLAR INFERIOR. LA POSICION DEL CONDILO- Y DE LA RAMA LATERAL Y LA APOFISIS CORONOIDES NO SE MODIFICA, MIEN- TRAS QUE EL CUERPO DE LA MANDIBULA SE MUEVE DISTALMENTE ; VOLVIEN - DO A SITUAR LA MANDIBULA EN LA POSICION PREVISTA ANTES DE LA OPERA- CION Y FIJADO POR LOS MODELOS DE ESTUDIO TOMADOS AL PACIENTE. LOS - FRAGMENTOS SE ESTABILIZAN CON UN SOLO ALAMBRE CIRCULAR DE ACERO - INOXIDABLE DE CALIBRE 26. LA FIJACION INTERMAXILAR SE LLEVA A CABO- DE LA FORMA QUE MENCIONE EN LAS OTRAS TECNICAS CON FIJACION POR A - LAMBRE. LA OSTEOTOMIA SAGITAL TIENE LA VENTAJA DE OFRECER UNA AM - PLIA SUPERFICIE DE CONTACTO OSEO QUE FACILITA LA CICATRIZACION, Y -

PUEDE EMPLARSE EN MUY DIVERSAS INDICACIONES TALES COMO SON EL CA - SO DE PROGNATISMO, LA RETROGNATIA O EN LA APERTOGNATIA. ADEMAS DE- SER EL PROCEDIMIENTO QUIRURGICO ORTOGNATICO TECNICAMENTE MAS DIFI- CIL EN MANDIBULA, LA SECCION SAGITAL TIENE OTROS INCONVENIENTES - ENTRE LOS QUE SE ENCUENTRAN LA HEMORRAGIA, LA INFECCION Y UNA ELE- VADA FRECUENCIA DE ALTERACIONES TEMPORALES Y PERMANENTES DEL NER - VIO ALVEOLAR INFERIOR, ASI COMO LA RESORCION OSEA OCASIONAL.

EL SIGUIENTE ESQUEMA MUESTRA UN DIAGRAMA DE UNA MODIFICACION - DE ESTA TECNICA . POSTERIOR A ESTE ESQUEMA SE EXPLICA OTRA MODIFI- CACION DE ESTA TECNICA BASADA EN UN ARTICULO RESIENTE (1993), DON- DE SE UTILIZAN MINIPLACAS DE TITANIO Y TRONILLOS COMO FIJACION RI- GIDA.

EN EL ESQUEMA A SE MUESTRA LA TECNICA MODIFICADA PARA EL TRATA- MIENTO DE LA RETROGNATIA

EN EL ESQUEMA B SE MUESTRA LA MODIFICACION PARA EL TRATAMIENTO- DE EL PROGNATISMO

FIGURA . MODIFICACION DE DAL PONT A LA TECNICA DE SECCION SAGITAL DE OBWEGESER

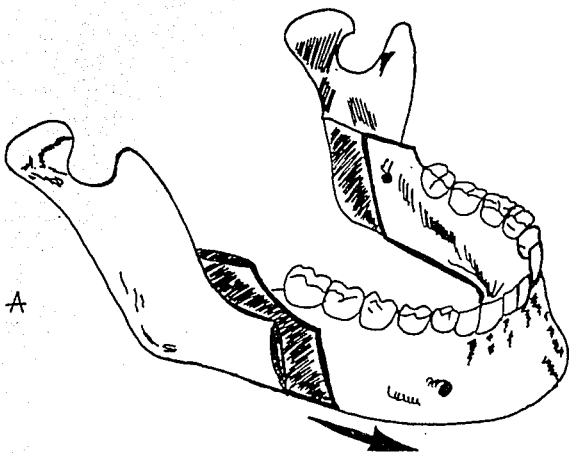

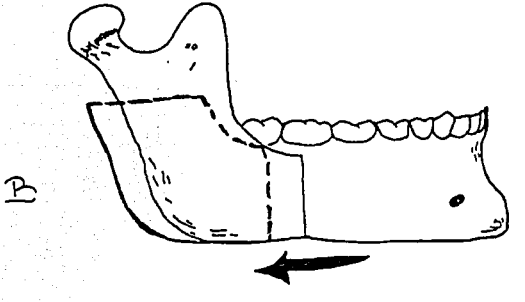

MODIFICACION TECNICA DE LA DIVISION SAGITAL DE LA RAMA MANDIBULAR

LA OSTEOTOMIA SAGITAL DE LA RAMA MANDIBULAR ES UNA CIRUGIA VERSATIL- Y BUENA OPCION PARA LA CORRECCION DE EL PROGNATISMO MANDIBULAR, RE - TROGNATISMO Y ASIMETRIAS. AL MISMO TIEMPO, FACILITA EL USO DE UNA - FIJACION INTERNA RIGIDA. COMO EN CUALQUIER CASO, COMPLICACIONES QUI- RURGICAS OCASIONADAS POR LA TECNICA PUEDEN PROVOCAR LESIONES AL PA - QUETE NEUROVASCULAR DENTARIO INFERIOR O BIEN PUEDE OCURRIR UNA FRAC- TURA DESFAVORABLE. EN ESTE ARTICULO SE EXPLICA UNA MODIFICACION A - LA TECNICA Y UN CONCEPTO DE INSTRUMENTACION PARA MINIMIZAR TALES - COMPLICACIONES.

LA OSTEOTOMIA SAGITAL DE LA RAMA MANDIBULAR ES UNA CIRUGIA VER - SATIL PARA LA CORRECCION DE PROBLEMAS MANDIBULARES TANTO AVANCES - COMO RETROCESOS. DESDE SU INTRODUCCION DESDE 1942 POR EL DOCTOR - SCHUCHARDT Y TRAUNER Y OBWEGERSER EN 1957, DIFERENTES MODIFICACIO - NES SE LE HAN REALIZADO A LA TECNICA ORIGINAL. QUIZA LA MAYOR MODI - FICACION QUE HA TENIDO ESTA TECNICA ES LA DE DAL PONT, QUIEN SE ABO- CO POR EXTENDER LA OSTEOTOMIA BUCAL A LA OSTEOTOMIA DEL CUERPO MAN - DIBULAR, DESDE AQUI AUMENTO EL AREA DE LA DIVISION SAGITAL. ESTA - OFRECE LA VENTAJA DE UNA GRAN AREA DE CONTACTO, LA CUAL PROVOCA UN - PROCESO DE RECUPERACION EXCELENTE Y UNA BUENA SALUD DEL HUESO, EN - ESPECIAL EN LOS CASOS DE AVANCES MANDIBULARES. ESTA MODIFICACION, - COMO QUIERA QUE SEA, AUMENTA EL RIESGO DE ENCONTRAR Y PODER LESIO - NAR EL PAQUETE NEUROVASCULAR DENTARIO INFERIOR Y LA POSIBILIDAD -

DE FRACTURAR LOS SEGMENTOS PROXIMAL Y DISTAL EN LA ZONA DE LA DIVI - SION SAGITAL.

SE HAN PROPUESTO DIVERSAS MODIFICACIONES A LA TECNICA TODAS TRA - TANDO DE EVITAR LAS LESIONES QUE SE LE PUEDEN CAUSAR AL PAQUETE NEU- ROVASCULAR DENTARIO INFERIOR Y LA POSIBLE FRACTURA DE LA RAMA MAN - DIBULAR. ESTE ES UN REPORTE DE UNA TECNICA QUE MINIMINIZA LOS RIES- GOS QUE SE CORREN AL REALIZAR UNA OSTEOTOMIA SAGITAL.

METODO Y MATERIAL

25 PACIENTES QUE REQUERIAN SER TRATADOS DE RETROCESO MANDIBULAR FUE- RON ATENDIDOS CON UNA TECNICA DE OSTEOTOMIA SAGITAL DE LA RAMA BI - LATERAL. COMPLICACIONES INTRAOPERATORIAS TALES COMO LESIONES A EL - PAQUETE NEUROVASCULAR DENTARIO INFERIOR, FRACTURAS UNITARIAS DEL - FRAGMENTO PROXIMAL Y DISTAL, ASI COMO CUALQUIER OTRO TIPO DE COMPLI- CACIONES QUIRURGICAS FUERON REPORTADAS . .

INSTRUMENTACION

LOS INSTRUMENTOS ESENCIALES QUE SE UTILIZAN EN ESTA TECNICA SON UN - CINCEL ANCHO, DE APROXIMADAMENTE 2 CM. DE ANCHO Y 4 MM DE GRUESO - CON UN MANGO CURVO Y UN OSTEOTOMO EN FORMA DE T .

TECNICA

LA TECNICA PARA LA INCISION DE TEJIDOS BLANDOS Y PARA EL CORTE DE - EL HUESO ES ESENCIALMENTE LA MISMA QUE LAS DEMAS TECNICAS CONOCIDAS- UNA INCISION DE 2 A 3 CM. DE LONGITUD EN ZONA RETROMOLAR CON ELEC - TRO BISTURI PARA MINIMIZAR EL SANGRADO. LA INCISION MUCOSA ES ORIEN- TADA A BUCAL AL PUENTE OBLICUO EXTERNO Y DIRIGIDA LINGUALMENTE DI -

RECTAMENTE HACIA EL PUENTE OBLICUO EXTERNO O COMO LA INCISION SEA -
REQUERIDA. ESTO EVITA EXPONER EL PAQUETE DE GRASA BUCAL, QUE PUEDE -
SER UN ESTORBO PARA EL CIRUJANO. EN EL ASPECTO BUCAL SE REALIZA UN -
MINIMO CONTACTO CON EL BUSCULO MASETERO TRATANDO DE EVITAR AL MAXI -
MO UNA LESION DE EL MISMO. EL PUENTE OBLICUO EXTERNO Y LA CORTICAL -
BUCAL OSEA EN LA ZONA DE EL SEGUNDO MOLAR SON COMPLETAMENTE EXPUES -
TAS. EN EL LADO LINGUAL EL MUCOPERIOSTIO ESTA LO SUFICIENTEMENTE -
RETRAIDO QUE SE EXPONE EN FORMA ADECUADA TODA LA ESTRUCTURA OSEA -
QUE LO RODEA. CON UNA FRESA QUIRURGICA LARGA DE LINDERMAN O BIEN -
CON UNA SIERRA RECIPROCA, SE REALIZA LA OSTEOTOMIA LINGUAL HORIZON -
TAL

LA OSTEOTOMIA BUCAL VERTICAL SE REALIZA EN EL AREA DE EL SEGUNDO -
MOLAR. EN ESTE MOMENTO QUIRURGICO LAS DOS OSTEOTOMIAS SON CONECTA -
DAS. TODOS LOS CORTES SON REALIZADOS EN LA CORTICAL OSEA. SE LE PO -
NE UNA ATENCION ESPECIAL A LAS ESQUINAS FORMADAS POR LA CONECCION -
DE LAS OSTEOTOMIAS. SE DEBE DE REMOVER SUFICIENTE HUESO DE ESTAS -
DOS AREAS, TENIENDO EN CUENTA QUE LA CANTIDAD DEPENDERA DE QUE SE -
QUITE HUESO HASTA ENCONTRAR EL LECHO POROSO DE EL HUESO.

EN ESTE MOMENTO SE INTRODUCE EL CINCEL EN EL BORDE SUPERIOR DE -
LA INTERSECCION DE LAS OSTEOTOMIAS CON EL BISEL ORIENTADO HACIA EL -
LADO LINGUAL. SE ROTA ENTONCES EN SENTIDO EN EL CUAL -- LAS MANECI -
LLAS DE EL RELOJ Y POSTERIORMENTE EN SENTIDO CONTRARIO, DE TAL FOR -
MA SE INICIA LA SEPARACION. SIMULTANEAMENTE SE INTRODUCE EL OSTEO -
TOMO EN FORMA DE T EN LA ZONA SUPERIOR ANTERIOR DE LA ESQUINA PROXI-
MAL DE EL SEGMENTO. CON EL SEGMENTO CORTICAL BUCAL DE EL SEGMENTO -
DISTAL COMO FULCRUM, EL OSTEOTOMO EN T SE ROTA PARA AUXILIAR A LA -
SEPARACION. -

CONFORME LOS SEGMENTOS DISTAL Y PROXIMAL SE SEPARAN, LA ZONA PLANA -
DE LA HENDIDURA ES EMPAREJADA Y SE LE PONE ATENCION AL PAQUETE NEURO
VASCULAR. EN LA MAYORIA DE LOS CASOS ESTE NO SE EXPONE AL CIRUJANO -
PERO SI ESTO OCURRE TENDRA QUE PONERSE MAS ATENCION. EL OSTEOTOMO T-
ES GRADUALMENTE AVANZADO INFERIORMENTE HASTA EL BORDE DE LA MANDI -
BULA. EN ESTE MOMENTO QUIRURGICO EL OSTEOTOMO EN T ES INCLINADO Y -
CON MOVIMIENTOS ROTATORIOS SE REALIZA LA SEPARACION DE EL BORDE DE -
LA RAMA Y POSTERIORMENTE EL CUERPO COMPLETO. DEBIDO A QUE LA BARRA -
T SE MANTIENE INFERIOR A EL PAQUETE NEUROVASCULAR DENTARIO INFERIOR-
ESTE NO CORRE PELIGRO DE SER LESIONADO. EL OSTEOTOMO NO TIENE NIN -
GUN ANGULO O TERMINACION FILOSA, POR LO TANTO LOS TEJIDOS SUAVES -
FACIALES QUE QUEDAN POR ABAJO DE LA SEPARACION O EN CONTACTO DE LA -
TECNICA NO CORREN NINGUN PELIGRO DE SER LESIONADOS ACCIDENTALMENTE. -
EL PUNTO FINAL DE UNION DE EL HUESO ES EN LA ZONA INFERIOR Y POSTE -
RIOR DE LA RAMA MANDIBULAR. ESTE ES FACILMENTE SEPARADO CON EL MO -
VIMIENTO DE ROTACION QUE SE REALIZA CON EL CINCEL Y EL OSTEOTOMO -
EN T. EN MUY RARAS OCASIONES SE PUEDE VISUALIZAR O ENCONTRAR EL PA -
QUETE NEUROVASCULAR DENTARIO INFERIOR, ESTO SOLO SI SE LOCALIZA -
ADHERIDO AL SEGMENTO PROXIMAL. SI LLEGARA A SER ESTE EL CASO LO QUE-
SE REALIZA ES UNA LIBERACION DE ESTE PAQUETE POR MEDIO DE UNA ESPA -
TULA QUIRURGICA.

REALIZADA LA SEPARACION , EL SEGMENTO PROXIMAL ES COMPLETAMENTE MO -
VILIZADO. SE GUIA A LA MANDIBULA A LA POSICION PREDETERMINADA POR -
EL CIRUJANO CON LOS MODELOS DE ESTUDIO POR MEDIO DE LA GUARDA OCLU -
SAL QUE TAMBIEN SE FABRICO PREVIA A LA CIRUGIA. EN LOS CASOS DE RE -
DUCCIONES EL HUESO SOBRANTE SE REMUEVE PARA QUE EL SEGMENTO PROXI -
MAL PUEDA SER POSICIONADO EN CONTACTO CON EL SEGMENTO DISTAL TAL Y -

COMO SE REQUIERE PARA UNA UNION OSEA DE EL MISMO CUERPO MANDIBULAR. PARA UNA OSTEOSINTESIS RIGIDA SE UTILIZAN DOS O TRES TORNILLOS DE APROXIMADAMENTE 2.7 MM . SE RECOMIENDA QUE ESTOS TORNILLOS SEAN DE TITANIO POR SU BIOCOMPATIBILIDAD. SE CHECARA QUE EL CONDILO DE LA ARTICULACION ESTE EN LA MISMA ANTES DE LA FIJACION Y QUE NO TIENE PROBLEMA ALGUNO. DESPUES DE ESTO SE CIERRA LA HERIDA QUIRURGICA CON CUALQUIER SUTURA TRES CEROS DE REABSORCION PROPIA.

RESULTADOS

SE EVALUARON LOS 25 PACIENTES QUE FUERON TRATADOS CON ESTA TECNICA QUIRUGICA DESCRITA Y REALIZADA POR EL AUTOR EN TODOS LOS CASOS. SE CONFIRMO QUE NO HUBIESEN LESIONES EN EL PAQUETE NEUROVASCULAR DENTARIO INFERIOR, POSIBLES FRACTURAS DE EL SEGMENTO PROXIMAL, FRACTURAS DE EL SEGMENTO DISTAL, O CUALQUIER OTRA COMPLICACION OCASIONADA POR LA TECNICA.

NO SE ENCONTRARON LESIONES AL PAQUETE NEUROVASCULAR DENTARIO INFERIOR, SE PRESENTARON 4 CASOS EN LOS CUALES ESTE PAQUETE SE LOCALIZABA EN POSICION ANORMAL ESTO ES, ADHERIDO AL SEGMENTO PROXIMAL EN LUGAR DE ESTAR EN EL DISTAL. ESTO DE TODAS FORMAS NO PRESENTO NINGUN PROBLEMA PARA LA REALIZACION DE LA TECNICA. NO SE REPORTAN CASOS DE FRACTURAS DE EL SEGMENTO PROXIMAL Y SOLO UN CASO DE FRACTURA PARCIAL EN EL SEGMENTO DISTAL ASOCIADA CON UN TERCER MOLAR RETENIDO. NO SE REPORTARON NINGUN TIPO DE COMPLICACIONES QUIRURGICAS CAUSADAS POR LA TECNICA.

DISCUSION

UNA ADECUADA REMOCION DE HUESO CORTICAL A LO LARGO DE LAS LINEAS - DE OSTEOTOMIA HASTA LA UNION DE AMBAS ES UN REQUERIMIENTO IMPORTAN - TE PARA TENER UNA PREDECIBLE Y EXITOSA SEPARACION SAGITAL DE LA RA - MA. ESTE PASO ES ESENCIAL YA QUE PROPORCIONA UNA SUPERFICIE PLANA. - POR LO TANTO ES IMPORTANTE QUE TODOS LOS CORTES DE LA OSTEOTOMIA - SEAN CHECADOS PARA ESTAR SEGUROS DE QUE SE LLEGA EN TODOS LOS COR - TES HASTA LA MEDULA OSEA. LA UNICA ZONA DONDE EL HUESO NO SE LOGRA - UN CORTE TAN PROFUNDO Y QUE NO SE DEBILITA POR ESTA OSTEOTOMIA ES - EL BORDE INFERIOR DE LA RAMA EN EL AREA POSTERIOR DE LA MISMA. ESTA- SE SEPARA POR LA ROTACION REALIZADA CON EL OSTEOTOMO EN T ASI QUE - SE LE DEBE PRESTAR ATENCION EN ESE MOMENTO.

LA RAZON POR LA CUAL UTILIZAR UN INSTRUMENTO CURVO PARA LA SEPARA- CION DE ESTE HUESO ES QUE SE CREA UN ANGULO CON LA CORTICAL BUCAL - Y NO SE LESIONA DE FORMA ALGUNA A EL PAQUETE NEUROVASCULAR DENTARIO- INFERIOR. EL PROPOSITO DE UTILIZAR UN OSTEOTOMO O LEGRA EN FORMA T - EL LA ESQUINA ANTEROPOSTERIOR DEL SEGMENTO PROXIMAL CON UNA DE LOS - BRAZOS EN LA LINEA DE LA OSTEOTOMIA Y LA OTRA DESCANSANDO SOBRE LA - CORTICAL BUCAL DE EL SEGMENTO DISTAL ES EL DE QUE LAS FUERZAS DE - SEPARACION SON DISTRIBUIDAS DE UNA MEJOR FORMA Y SE CORRE UN MENOR - RIESGO DE UNA POSIBLE FRACTURA. COLOCANDO EL BORDE DE LA BARRA T A - LO LARGO DE EL BORDE ANTERIOR DE EL SEGMENTO PROXIMAL Y DIRIGIDO - HACIA EL BORDE INFERIOR DE EL SEGMENTO DISTAL SE ASEGURA UNA SEPARA- CION GRADUAL, DE TAL FORMA, LAS FUERZAS QUE SE APLICAN EN LA SEPARA- CION TAMBIEN SON APLICADAS EN FORMA GRADUAL REDUCIENDO LAS COMPLICA- CIONES QUE PUEDAN OCURRIR. LA ULTIMA PARTE DONDE EXISTE ADHERENCIA - OSEA EN LA MANDIBULA ES EN LA ESQUINA DISTAL DEL SEGMENTO DISTAL EN -

DONDE LA BARRA EN T AUXILIA PARA LA SEPARACION SIN LESIONAR LAS ES TRUCTURAS. YA QUE LA BARRA T SE MANTIENE SIEMPRE INFERIOR A EL PA - QUETE NEUROVASCULAR DENTARIO INFERIOR NO SE TIENEN RIESGOS DE LESIO- NAR A ESTE PAQUETE DURANTE EL PROCESO DE LA SEPARACION.

DE TAL FORMA LOS DOS ACCIDENTES MAS FRECUENTES EN ESTE TIPO DE - CIRUGIAS SON MINIMIZADOS CON ESTA TECNICA. LA PRIMERA QUE ES LA - FRACTURA DE ALGUNO DE LOS SEGMENTO QUE ES DE UN 3% A UN 6.6% SE HA - DISMINUIDO A UN 1% O MENOS . LA SEGUNDA QUE ES LA POSIBLE LESION - DE EL PAQUETE NEUROVASCULAR DEL DENTARIO INFERIOR REPORTADA CON UN - 3.5% SE A EVITADO EN SU TOTALIDAD .

CONCLUSION

EL ARTICULO SE ENFOCA EN UNA TECNICA DE SEPARACION MANDIBULAR Y SU - INSTRUMENTACION. CON UNA INSTRUMENTACION CUIDADOSA Y UN BUEN MANE - JO DE LOS SEGMENTOS PROXIMAL Y DISTAL DURANTE LA SEPARACION, LAS - COMPLICACIONES DE FRACTURAS OSEAS Y LESIONES DE EL PAQUETE NEUROVAS- CULAR DENTARIO INFERIOR SON MINIMIZADAS.

TECNICA QUIRURGICA EN LA OSTEOTOMIA VERTICAL (EN C) DE LA RAMA DEL MAXILAR

CON EL PACIENTE BAJO ANESTESIA GENERAL NASAL ENDOTRAQUEAL SE PRACTICA UNA INCISION INFRAMANDIBULAR PARA DESPEGAR EL MUSCULO MASETERO DE LA CARA LATERAL DE LA RAMA. LA PTERIGOIDES SE DESPRENDE DE LA CARA INTERNA, EXPONIENDO COMPLETAMENTE EL CUERPO POSTERIOR Y LA RAMA DE LA MANDIBULA. LAS LINEAS DE OSTEOTOMIA SE PERFILAN SEGUN INDICA EL ESQUEMA DE CORRECCIONES QUIRURGICAS DEL PROGNATISMO EN DONDE SE REALIZAN LOS ORIFICIOS PARA LA FIJACION DE LAS MINI PLACAS, EVITANDO LA ARTERIA Y EL NERVIO ALVEOLAR INFERIOR. SE REALIZA LA SEPARACION COMPLETA CON UN OSTEOTOMO. CON LOS SEGMENTOS SEPARADOS SE REALIZA EL MOVIMIENTO HACIA ADELANTE DESEADO Y SE PROCEDE A LA FIJACION CON EL SISTEMA SEMIRIGIDO DE MINIPLACAS DE TITANIO QUE ESTABLECERA LA OCLUSION PREESTABLECIDA EN LOS MODELOS DE ESTUDIO. DEBE DE CUIDARSE NO MOVILIZAR EL FRAGMENTO POSTERIOR HACIA ADELANTE YA QUE PRODUCIRIA UNA POSIBLE LUXACION DE LOS CONDILOS. CUANDO ES NECESARIO UN AVANCE DE 1 CM. O MAS, SE UTILIZA UN INJERTO EN FORMA DE CUNA EN EL DEFECTO DE LA RAMA PARA LOGRAR UNA CICATRIZACION MAS ADECUADA.

LOS ESTUDIOS RADIOGRAFICOS POSTOPERATORIOS NO AYUDAN GRAN COSA EN LA VALORACION DE LA SOLDADURA OSEA Y SOLAMENTE NOS AUXILIARIAN EN LA VERIFICACION DE LA COLOCACION DE LAS MINIPLACAS Y SUS TORNILLOS.

FIJACION RIGIDA

LA IDEA DE LA FIJACION RIGIDA PARA LA SOLUCION DE FRACTURAS MANDIBULARES DATA DE LA EPOCA DE LOS SUMERIOS (5000 A.C.) DONDE LA APLICACION DE TABLAS DE BARRO PARA INMOVILIZAR ESTE HUESO ERA EL TRATAMIENTO A REALIZAR.

GLIMER EN EL ANO DE 1886, INTRODUJO EN LOS ESTADOS UNIDOS LA FIJACION INTERMAXILAR Y EN EL ANO DE 1907 EL MISMO REALIZA UNA MODIFICACION A LA TECNICA CON EL USO DE ARCOS Y BARRAS .

EL USO DE LAS MINIPLACAS PARA LA SOLUCION DE ESTE TIPO DE PROBLEMAS COMIENZA EN 1927 CUANDO WASSMUND DESCRIBE UNA REDUCCION QUIRURGICA DEL CONDILO DONDE LA FIJACION SE REALIZA CON MINIPLACAS DE ACERO INOXIDABLE.

EN 1982 PETZEL DESCRIBE UNA TECNICA DONDE UTILIZA UN CLAVO DE "KIRSCHNER" EL CUAL UNE A LA OSTEOSINTESIS POR MEDIO DE UNA FUERZA DE TRACCION.

EN 1988 JETER, VAN SICKELS Y NISHIOKA REALIZAN LA REDUCCION DE FRACTURAS SUBCONDILEAS CON EL USO DE MINIPLACAS UTILIZANDO LOS ABORDAJES INTRABUCALES.

DE 1989 A 1992 LAS INVESTIGACIONES REALIZADAS CON ANOS ANTERIORES PERMITEN INDICAR QUE EL MEJOR SISTEMA PARA UNA FIJACION RIGIDA EN ALGUNAS CIRUGIAS ORTOGNATICAS ES EL DE FIJACION CON MINIPLACAS DE TITANIO. SE CAMBIA EL MATERIAL ORIGINAL DE COBALTO,ACERO Y OTRAS ALEACIONES. EL TITANIO ES EL MEJOR MATERIAL DEBIDO A LA BIOCOMPATIBILIDADCON EL CUERPO.

EN 1993 Y 94 SE REALIZAN AVANCES TECNICOS Y SE PRESENTAN SISTEMAS MINI Y MICRO DE PLACAS DE TITANIO CON SUS RESPECTIVOS TORNILLOS.

SISTEMA DE MICROTORNILLO Y MICRO PLACAS PARA OSTEOTOMIAS SELECTAS EN CIRUGIA ORTOGNATICA

EL EMPLEO DE UN SISTEMA SEMIRIGIDO DE TORNILLOS Y MINIPLACAS ES MUY- COMUN EN LA CIRUGIA ORTOGNATICA POR MUCHOS CIRUJANOS MAXILOFACIALES- Y CIRUJANOS ORALES. EL TAMANO DE LOS TORNILLOS Y PLACAS ES COMUNMEN- TE DESIGNADO COMO MINI O TAMANO DE OSTEOTOMIA. EL DIAMETRO DE LOS - TORNILLOS ES GENERALMENTE DE 20 MM. Y EL ANCHO DE LAS PLACAS ES DE - 0.8 MM A 1.2 MM. LOS SISTEMAS DISPONIBLES EN EL MERCADO SE ADAPTAN- MUY BIEN A LAS NECESIDADES DE LOS CIRUJANOS Y LAS NECESIDADES DE LA- OSTEOTOMIA, HABIENDO CLARO ALGUNOS CASOS EN LOS CUALES NO SON APRO - PIADOS. EL LARGO DE LOS MICROTORNILLOS ES DE 2,3,4,5,6 Y 8 MM. ALGU- NAS MINIPLACAS TIENEN UN GROSOR DE 0.3 MM. Y LAS HAY DE DIFERENTES - FORMAS O EN UNA SOLA CADENA RECTA.

LA MINIFIJACION CON TORNILLOS Y MINIPLACAS ES MUY USUAL COMO UN - SISTEMA DE FIJACION SEMIRIGIDA EN MUCHAS DE LAS CIRUGIAS ORTOGNATI - CAS. DE TODAS FORMAS, HAY SITUACIONES CUANDO SU UTILIZACION ES NO - RECOMENDADA O NO ES LA INDICADA. PARA SOLUCIONAR ALGUNOS DE ESTOS - PROBLEMAS, SE HA UTILIZADO UN MICROSISTEMA EN ALGUNAS OSTEOTOMIAS - TANTO MAXILARES COMO MANDIBULARES.

LOS MINI SISTEMAS NO SON APLICABLES CUANDO NO EXISTE LA CANTIDAD- DE HUESO NECESARIA ENTRE LOS SEGMENTOS DE LA OSTEOTOMIA, POR EJEM - PLO, UNA OSTEOTOMIA SUBAPICAL ANTERIOR MANDIBULAR SIMULTANEA REALI - ZANDO AL MISMO TIEMPO UNA OSTEOTOMIA CON DESLIZAMIENTO OBLICUO DEL - BORDE INFERIOR (GENIOPLASTIA) . LA PORCION HORIZONTAL DEL HUESO - QUE ESTA PRESENTE ENTRE ESTAS DOS OSTEOTOMIAS ES POR LO GENERAL BAS- TANTE ANGOSTO Y NO NOS PERMITIRIA EN FORMA ADECUADA Y SEGURA UN AN -

CLAJE CON UN SISTEMA DE MINIPLACAS Y TORNILLOS. EL SISTEMA MINI DE - TORNILLOS TIENEN ESTOS UN DIAMETRO DE 2 MM. . LA FRACTURA POR UNA - FUERZA DE STRESS EN ESTA CAPA DE HUESO TAN DELGADA ES UNA POSIBILI - DAD QUE HAY QUE CONSIDERAR PRESENTE. CON UN SISTEMA DE MICRO ANCLA - JE SI PODRIAMOS UNIR ESTAS DOS PARTES YA QUE SU GROSOR ES DE 0.8 MM. Y DE ESTA FORMA UTILIZAR LA FIJACION CON MINIPLACAS Y MICROTORNILLOS.

OTRA SITUACION EN LA CUAL ESTE SISTEMA DE MINI TORNILLOS NO NOS - SEA UTIL POR SU TAMANO YA QUE NOS ESTORBARIA SERIA CUANDO LOS TORNI - LLOS A COLOCAR SE SITUEN EN UN AREA DE HUESO QUE PROTEJA UNA ESTRUC- TURA ANATOMICA IMPORTANTE COMO LO PODRIA SER EL NERVIO INFRAORBITA - RIO, EL FORAMEN MENTONIANO Y LAS RAICES DE LOS DIENTES .

TERCERO, PERSONAS CON MUSCULATURA Y PIEL FACIAL MUY DELGADA QUE - SEAN CAPACES DE TOCAR O SENTIR EL ENROSCADO DE LOS TORNILLOS O LAS - CABEZAS DE ESTOS. LOS TORNILLOS Y PLACAS UTILIZADOS EN EL SISTEMA - MINI TAMBIEN PUEDEN INTERFERIR CON APARATOS PARA LA SORDERA O BIEN - EN LAS PERSONAS QUE UTILIZAN ANTEOJOS. YA QUE EL ARMAZON DE LOS LEN- TES SUELE DESCANSAR EN LA LINEA INFRAORBITAL Y PARANASAL QUE ES DON- DE LOS TORNILLOS Y MINIPLACAS SON COLOCADOS. EL SISTEMA MICRO NO - PRESENTA ESTA PROBLEMA POR SU TAMANO Y ANCHURA.

EL MICROSISTEMA ORIGINAL FUE DISENADO POR HANS LUHR EN 1987 PARA- SU UTILIZACION EN ESTOS CASOS ESPECIALES. ESTO TAMBIEN ABARCABA LOS- CASOS DE CIRUGIAS INFANTILES, FRACTURAS COMUNICADAS NASOFRONTALES - Y ALGUNOS CASOS DE FRACTURAS DELGADAS O DELICADAS DE LA ESTRUCTURA - OSEO FACIAL TALES COMO LAS DEL AREA PERIORBITAL. LUHR SOSTENIA QUE - EL SISTEMA MICRO NO REMPLAZARIA AL SISTEMA MINI O AL SISTEMA DE TA - MANO STANDARD PERO QUE SERIA UN APOYO PARA CASOS ESPECIALES. CREIA - QUE SI REEMPLAZARIA A LA TECNICA CON ALAMBRE. REALIZO UN REPORTE - DE LA UTILIZACION DE SISTEMAS COMBINADOS CON EXITO .

EN SUS PUBLICACIONS DE 1988 LUHR RECONOCIO QUE, LA EXPERIENCIA CLI - NICA CONTINUA PROBABLEMENTE REVELARA FUTURAS APLICACIONES E INDICA - CIONES EN EL AREA MAXILOFACIAL , ASI COMO EN NEUROCIRUGIA Y CIRUGI - AS DE LA MANO.

HOY EN DIA LOS SISTEMAS MICRO ESTAN CONSTRUIDOS DE DIFERENTES - MATERIALES ENTRE LOS CUALES TENEMOS : COBALTO--CROMO--MOLIBDENO EN - ALEACION CON VITALIUM O DE TITANIO PURO. LAS DOS HAN SIDO UTILIZA - DAS EN CIRUGIAS ESQUELETALES EN LOS ULTIMOS 40.AÑOS DEBIDO A SU RE - SISTENCIA A LA CORROCION Y POR SU DUREZA FISICA. EL MAS PEQUENO DE - LOS DIAMETROS QUE SE PUEDE CONSEGUIR EN UN TORNILLO ES DE 0.8 MM. Y- EL GROSOR MAS PEQUENO DE UNA PLACA ES DE 0.5 MM. EL DIFERENTE NUME - RO DE FORMAS DE LAS PLACAS HA SIDO DELIBERADAMENTE REDUCIDO. DEBIDO- AL DISENO ESPECIAL DE CONECCION ENTRE LAS BARRAS Y LOS HOYOS , TO - DAS LAS PLACAS PUEDEN SER MODELADAS Y CONTORNEADAS A LAS NECESIDA - DES DE LA CIRUGIA A REALIZAR EN LAS TRES DIMENSIONES .

POR LO CUAL PUEDEN SER ADAPTADAS VIRTUALMENTE A ESTRUCTURAS OSE - AS COMPLEJAS. LA CUESTION RELACIONADA CON EL PODER DE ANCLAJE DE - LOS MICROTORNILLOS HA SIDO CONTESTADA SATISFACTORIAMENTE CON BUENOS - RESULTADOS DESPUES DE EXAMENES DE TORCION REALIZADOS EN ESTOS SIS - TEMAS. LA EXPERIENCIA CLINICA HA CONFIRMADO EL PODER DE ANCLAJE DE - ESTOS MICROTORNILLOS. EL LARGO EN QUE SE PRESENTAN LOS MICROTORNI - LLOS SON DE 2,3,4,5,6 Y 8 MM., EN LA CIRUGIA EL HUESO ES PREPERFORA- DO CON UNA BROCA QUIRURGICA DE UN DIAMETRO DE 0.5 MM. ES RECOMENDA - DA LA UTILIZACION DE MAGNIFICADORES ESPECTRALES PARA REALIZAR UNA - COLOCACION EXACTA DE LOS TORNILLOS Y LAS PLACAS. SE PUEDE REALIZAR - UNA ESTABILIZACION TRIDIMENCIONAL CON LAS PLACAS Y LOS TORNILLOS, - LO CUAL NO OCURRE CON LOS ALAMBRES QUE SOLO SE ESTABILIZAN EN DOS -

DIMENSIONES, QUE ES, SOLAMENTE EN CONTRA DE LAS FUERZAS TENSIONALES. ES IMPORTANTE RECORDAR QUE EL USO DE UN SISTEMA MICRO ES APLICABLE - UNICAMENTE EN CASOS SELECTOS DE CIRUGIA ORTOGNATICA.

LA EXPERIENCIA OBTENIDA CON EL USO DE ESTE SISTEMA DURANTE LOS - ULTIMOS DOS AÑOS SUGUIERE LAS SIGUIENTES INDICACIONES:

1.- MEJOR REPOSICION DE LA MAXILA EN LAS CIRUGIAS DE LEFORT I O EN - LAS LEFORT II ALTAS NIVEL QUE NO ES ASOCIADO CON MOVIMIENTOS SAGITA- LES LARGOS DEL MAXILAR, POR EJEMPLO, AVANCES O RETROCESOS NO MAYO - RES DE 2 A 3 MM.

2.- PEQUEÑAS ESTABILIZACIONES DE UN SOLO HUESO CUANDO NO SE REQUIE - RE DE GRAN FUERZA.

3.- COMBINACION DE OSTEOTOMIAS Y MOVIMIENTOS DE DESPLAZAMIENTO COMO- LO ES EN LA GENIOPLASTIA .

4.- OSTOTOMIAS SEGMENTADAS DEL MAXILAR CUANDO NO SE REQUIERE DE UNA- EXPANSION NOTABLE. (NO MAYOR DE 3 MM.)

5.- OSTEOTOMIA SUBAPICAL ANTERIOR SELECTIVA EN DONDE NO SE REQUIERE- DE UN MOVIMIENTO MAYOR ANTERIOR O POSTERIOR.

LAS SIGUIENTES SITUACIONES SERIAN UN CONTRAINDICATIVO PARA LA - UTILIZACION DE UN SISTEMA MICRO :

1.- GROSOR DEL HUESO MENOR A 2 MM.

2.- AVANCES O RETROCESOS MAXILARES LARGOS

3.- EXPANSION MAXILAR SIGNIFICATIVA DEBIDO A TENSIONES DE MUCOSA - PALATAL O TENSION MUSCULAR QUE PROVOCARIA UNA DISTORCION EN EL HUE - SO A CORREGIR

4.- INEXPERIENCIA EN EL MANEJO DEL SISTEMA

ALGUNAS DE LAS VENTAJAS QUE SE OBTIENEN CON EL SISTEMA MICRO SON - LA GRAN FACILIDAD DE COLOCACION Y CONTORNEAMIENTO DE ESTAS PLACAS, - EXCELENTE FUERZA HACIA AFUERA DE LOS TORNILLOS (IGUAL QUE LA DE LOS- DEL SISTEMA MINI) , Y EXCELENTE ADAPTACION DE LAS PLACAS A LA SUPER- FICIE DEL HUESO .

DENTRO DE LAS DESVENTAJAS SE ENCUENTRAN LA SELECCION REDUCIDA - DE SU USO EN OSTEOTOMIAS, NO TIENEN RESISTENCIA EN FUERZAS SAGITA - LES O TRANSVERSALES COMPARTIENDO FUERZAS DE DESPLAZAMIENTO, GRAN - PRECISION Y EXPERIENCIA QUIRURGICA CON UN ENTRENAMIENTO OCULAR NE - CESARIO PARA REALIZAR EL ACOPLAMIENTO DE LOS SISTEMAS AUN CON LA - AYUDA DE LENTES DE AUMENTO O MICROSCOPIO QUIRURGICO.

COMO EN LA APLICACION DE CUALQUIER SISTEMA O TECNICA NUEVA, EXIS - TE UNA TENDENCIA POR LA ENSEÑANZA Y EL APRENDIZAJE CONTINUO. LA EX - PERIENCIA RESULTADO DEL USO DEL SISTEMA DETERMINARA AL CIRUJANO LA - APLICACION DE EL MISMO EN TRATAMIENTOS CON HUESOS MAS GRANDES O MAS - COMPLICADOS EN SU MANEJO CLARO ESTA QUE CON ESTA EXPERIENCIA EL TRA - TAMIENTO DE ESTOS CASOS LE SERA DE MAYOR FACILIDAD. DE TAL FORMA - QUE EL CIRUJANO PROGRESE EN LA UTILIZACION DE EL MICRO SISTEMA. SE - RECOMIENDAN PRACTICAS EN LABORATORIO CON ESQUELETOS Y CRANEOS DE - HUMANO Y ANIMAL PARA OBTENER HABILIDAD EN EL USO DEL SISTEMA.

EL USO DEL SISTEMA EN MAS DE 50 OSTEOTOMIAS SELECCIONADAS DURAN - TE LOS ULTIMOS DOS AÑOS HA RESULTADO POSITIVA. EL HECHO DE QUE NI EN- PERIODOS CORTOS O LARGOS DE SEGUIMIENTO DE LOS PACIENTES EN NINGUN - CASO SE PRESENTO ALGUNA COMPLICACIONES PACIENTES Y HASTA LA FECHA - TODOS HAN TENIDO EXITO. ESTO ES UN INDICATIVO DE LA UTILIZACION DE - EL SISTEMA MICRO EN EL AUXILIO DE LA CIRUGIA MAXILOFACIAL.

ALGUNAS DE LAS VENTAJAS QUE SE OBTIENEN CON EL SISTEMA MICRO SON - LA GRAN FACILIDAD DE COLOCACION Y CONTORNEAMIENTO DE ESTAS PLACAS, - EXCELENTE FUERZA HACIA AFUERA DE LOS TORNILLOS (IGUAL QUE LA DE LOS- DEL SISTEMA MINI) , Y EXCELENTE ADAPTACION DE LAS PLACAS A LA SUPER- FICIE DEL HUESO .

DENTRO DE LAS DESVENTAJAS SE ENCUENTRAN LA SELECCION REDUCIDA - DE SU USO EN OSTEOTOMIAS, NO TIENEN RESISTENCIA EN FUERZAS SAGITA - LES O TRANSVERSALES COMPARTIENDO FUERZAS DE DESPLAZAMIENTO, GRAN - PRECISION Y EXPERIENCIA QUIRURGICA CON UN ENTRENAMIENTO OCULAR NE - CESARIO PARA REALIZAR EL ACOPLAMIENTO DE LOS SISTEMAS AUN CON LA - AYUDA DE LENTES DE AUMENTO O MICROSCOPIO QUIRURGICO.

COMO EN LA APLICACION DE CUALQUIER SISTEMA O TECNICA NUEVA, EXIS - TE UNA TENDENCIA POR LA ENSEÑANZA Y EL APRENDIZAJE CONTINUO. LA EX - PERIENCIA RESULTADO DEL USO DEL SISTEMA DETERMINARA AL CIRUJANO LA - APLICACION DE EL MISMO EN TRATAMIENTOS CON HUESOS MAS GRANDES O MAS - COMPLICADOS EN SU MANEJO CLARO ESTA QUE CON ESTA EXPERIENCIA EL TRA - TAMIENTO DE ESTOS CASOS LE SERA DE MAYOR FACILIDAD. DE TAL FORMA - QUE EL CIRUJANO PROGRESE EN LA UTILIZACION DE EL MICRO SISTEMA. SE - RECOMIENDAN PRACTICAS EN LABORATORIO CON ESQUELETOS Y CRANEOS DE - HUMANO Y ANIMAL PARA OBTENER HABILIDAD EN EL USO DEL SISTEMA.

EL USO DEL SISTEMA EN MAS DE 50 OSTEOTOMIAS SELECCIONADAS DURAN - TE LOS ULTIMOS DOS AÑOS HA RESULTADO POSITIVA. EL HECHO DE QUE NI EN- PERIODOS CORTOS O LARGOS DE SEGUIMIENTO DE LOS PACIENTES EN NINGUN - CASO SE PRESENTO ALGUNA COMPLICACIONES PACIENTES Y HASTA LA FECHA - TODOS HAN TENIDO EXITO. ESTO ES UN INDICATIVO DE LA UTILIZACION DE - EL SISTEMA MICRO EN EL AUXILIO DE LA CIRUGIA MAXILOFACIAL.

UN METODO SIMPLE PARA EL BALANCE ALIMENTICIO DURANTE LA FIJACION MAXILOMANDIBULAR

LA FIJACION DE LOS MAXILARES DESPUES DE UNA CIRUGIA ORTOGNATICA - INVARIABLEMENTE AFECTA A LA DIETA Y A LA HIGIENE ORAL DE EL PACIEN - TE. CUANDO LOS MAXILARES SE MANTIENEN EN OCLUSION, EL PACIENTE TIE - NE QUE INGERIR COMIDA BLANDA QUE TIENE QUE PASAR POR LAS CAVIDADES - QUE PUEDAN EXISTIR ENTRE LOS DIENTES PARA DE TAL FORMA PENETRAR A - LA CAVIDAD ORAL. ESTO PROVOCA Y DA POR RESULTADO LA ACUMULACION DE - COMIDA ALREDEDOR DE LOS DIENTES, ADITAMENTOS ORTODONTICOS, Y DE LA - HERIDA QUIRURGICA. LA ALIMENTACION DE ESTA FORMA PUEDE SER MUY DI - FICIL PARA ALGUNOS PACIENTES. EN ESTE ARTICULO SE DESCRIBE UN METO - DO POR EL CUAL SE PUEDE INTRODUCIR COMIDA DESMENUZADA ADECUADAMENTE- POR MEDIO DE UN CATETER DIRECTAMENTE A LA CAVIDAD ORAL.

DESPUES DE LA CIRUGIA ORTOGNATICA, LA FIJACION DE LOS MAXILARES - SERA NECESARIA POR DIVERSOS LAPSOS DE TIEMPO QUE SON DETERMINADOS - POR EL TIPO DE OSTEOTOMIA REALIZADO Y DE LA FILOSOFIA MEDICA DE EL - CIRUJANO.

CUANDO LOS MAXILARES ESTAN FIJOS POR MEDIO DE ALAMBRES, LAS NECE- SIDADES ALIMENTICIAS DE EL PACIENTE PUEDAN SER NIVELADAS POR EL USO- DE UNA SONDA NASOGASTRICA. LA SONDA NASOGASTRICA , DE TODAS FORMAS,- NO DEBE SER UTILIZADA POR LARGOS PERIODOS DE TIEMPO. EL PACIENTE - PUEDE SER TAMBIEN ALIMENTADO CON COMIDA LICUADA YA SEA POR MEDIO - DE LOS ESPACIOS ENTRE LOS DIENTES O POR MEDIO DE SURCOS BUCALES, - POR VIA DE LA ZONA RETROMOLAR. DE CUALQUIER FORMA, ESTA FORMA DE - ALIMENTACION DA COMO RESULTADO LA ACUMULACION DE RESTOS ALIMENTICIOS

ALREDEDOR DE LOS DIENTES, ADITAMENTOS ORTODONTICOS , Y DE LA HERIDA QUIRURGICA EN LA ZONA RETROMOLAR Y EN LOS SURCOS BUCALES CAUSANDO DE ESTA FORMA UNA HIGIENE DEFICIENTE. EN CONJUNTO DE LA POBRE - HIGIENE BUCAL QUE PROVOCA LA ALIMENTACION DE ESTA FORMA , SE LE ADJUNTA QUE ESTA FORMA DE ALIMENTACION PUEDE SER MUY TRAUMANTE PARA - LA MAYORIA DE LOS PACIENTES.

EN ESTE ARTICULO SE DESCRIBE UN METODO PARA LA ALIMENTACION DE - LOS PACIENTES QUE HAN SIDO SOMETIDOS A UNA CIRUGIA ORTOGNATICA Y - QUE TIENEN QUE PERMANECER CON FIJACION INTERMAXILAR.

DESCRIPCION DEL METODO

LA RELACION ENTRE EL PLANO MAXILAR Y LA BASE CRANEAL DEBE DE SER - ESTABLECIDA EN UN ARTICULADOR TOTALMENTE AJUSTABLE EN TODOS LOS CA - SOS DE CIRUGIA ORTOGNATICA. LA POSICION DESEABLE POSTQUIRURGICA ES - ESTABLECIDA ES DETERMINADA DE LA MANERA USUAL, Y LOS MODELOS DE TRABAJO SON MONTADOS EN UN ARTICULADOR. SE REALIZA UNA GUARDA OCLUSAL - MAS GRUESA PARA QUE LA MANDIBULA QUEDA EN LA POSICION DESEADA DU - RANTE EL TIEMPO DE OSTEOSINTEIS. OTRA GUARDA OCLUSAL, UNA MAS DEL - GADA QUE LA ANTERIOR SE FABRICA, ES REALIZADA CON LA DENTICION SU - PERIOR E INFERIOR A UNA DISTANCIA DE 4 MM DE SEPARACION EN EL AREA - INCISAL. SE REALIZA UN HOYO ATRAVEZ DE LA GUARDA OCLUSAL EN LA ZO - NA CENTRAL DE LOS INCISIVOS. ESTO PERMITE EL PASO DE UN CATETER DE - NELATON. PARA ASEGURARSE DE QUE LA GUARDA NO SE FRACTURARA EN ESTA - ZONA MAS DELGADA, LA ZONA PALATAL PUEDE SER UN POCO ENGROSADA.

AL FINAL DE LA CIRUGIA , LA GUARDA OCLUSAL DELGADA ES REEMPLAZA - DA POR LA GUARDA OCLUSAL UN POCO MAS GRUESA Y LA MANDIBULA SE FIJA - EN LA POSICION DESEADA. SI LA GUARDA OCLUSAL MAS DELGADA HABIA SIDO- APROPIADAMENTE FABRICADA Y EL ARCO FACIAL DEBIDAMENTE EXACTO, LA -

GUARDA OCLUSAL MAS GRUESA SE ADAPTARA SIN NINGUN PROBLEMA A LA DEN - TICION DESEADA.

UN CATETER DE NELATON ES INTRODUCIDO ATRAVEZ DE EL PEQUENO HOYO - LOCALIZADO EN LA PARTE ANTERIOR DE LA GUARDA Y, CON EL USO DE UNA - JERINGA, SE PUEDE INTRODUCIR COMIDA FINAMENTE MOLIDA POR EL CATETER - Y DE TAL FORMA PASA DIRECTAMENTE A LA PARTE POSTERIOR DE LA CAVIDAD - BUCAL.

CONCLUSION

CON ESTE METODO, SE PUEDE INTRODUCIR COMIDA FACILMENTE AL AREA PARI - NAGEAL DE TAL FORMA QUE LOS REQUERIMIENTOS ALIMENTICIOS DEL PACIEN - TE SON DEBIDAMENTE SUMINISTRADOS. EL PACIENTE PUEDE DE FORMA FACIL - ALIMENTARSE POR SI MISMO.

ESTE METODO DE ALIMENTACION EVITA EL PROBLEMA DE ACUMULACION DE RES - TOS ALIMENTICIOS ALREDEDOR DE LOS DIENTES, APARATOS ORTODONTICOS Y - ALREDEDOR DE LA HERIDA QUIRURGICA, RESULTANDO ASI UNA FORMA MAS FA - CIL DE MANTENER UNA BUENA HIGIENE ORAL DURANTE LA FIJACION INTERMAXI- LAR. LA COMIDA NUNCA ENTRA EN CONTACTO CON LA HERIDA QUIRURGICA DE - TAL FORMA LA HERIDA SE MANTIENE RELATIVAMENTE LIMPIA.

C O N C L U S I O N E S

LA PRACTICA DE CUALQUIER TECNICA DE REDUCCION DE PROGNATISMO - TIENE COMO FINALIDAD LA CORRECCION DE LA DEFORMIDAD DENTOFACIAL, - SEA CUAL FUERE SU ETIOLOGIA (ADQUIRIDAS,GENETICAS,TRAUMATICAS) - DANDO AL PACIENTE AL FINAL DE EL TRATAMIENTO EL MEJOR ESTADO ESTETICO Y FUNCIONAL POSIBLE.

ESTA DEFORMIDAD DENTO-FACIAL SE CARACTERIZA POR PRESENTAR - MALOCLUSIONES, RELACION INADECUADA DE LAS ARCADAS Y DESFIGURACION-FACIAL ASOCIADA.

PARA DETERMINAR SI UN PACIENTE ES O NO CANDIDATO A LA REDUC - CION DE EL PROGNATISMO, DEBEMOS DE REALIZAR UN ESTUDIO CLINICO, - DEFINIENDO LA PRESENCIA DE LA PATOLOGIA, EL CUAL ESTARA BASADO EN-UNA SERIE DE PROCEDIMIENTOS QUE COMENZARAN CON UNA EVALUACION DEL-PACIENTE, EN LA CUAL CONOCEREMOS SU ESTADO DE SALUD GENERAL, SU - ESTADO DE SALUD DENTAL Y PARODONTAL, UNA MINUCIOSA EVALUACION DE - LA ESTETICA FACIAL, CONOCIENDO PLANOS Y ANGULOS, SUS VALORES E IN-TERPRETANDO LOS MISMOS; OBSERVAR LA SIMETRIA FACIAL, DETECTAR EN - QUE GRADO ESTA DESARROLLADO EL PROGANTISMO Y SI ESTA ESTATICO; - OTRO AUXILIAR MUY IMPORTANTE ES LA EVALUACION CEFALOMETRICA LATE - RAL QUE NOS PROPORCIONA LOS VALORES EXACTOS DEL GRADO DE DEFORMI - DAD FACIAL EN COMPARACION DE LOS VALORES CEFALOMETRICOS CONSIDERA-DOS COMO NORMALES; ASI TAMBIEN UN BUEN ANALISIS DE MODELOS DE ES - TUDIO NOS PROPORCIONARA DATOS DE GRAN VALOR; OTROS AUXILIARES DE - APOYO SERAN RADIOGRAFIAS PERIAPICALES PARA EVALUAR PROBLEMAS PARO-DONTALES O ENDODONTICOS, FOTOGRAFIAS EN DIFERENTES POSICIONES , -

ESTA TESIS NO DEBE
SALIR DE LA BIBLIOTECA

EVALUACIONES DE LA FONACION Y DE LAS FUERZAS DE MASTICACION.

LA ELECCION DE LA TECNICA QUIRURGICA A DESEMPENAR ES HECHA DESDE EL MOMENTO EN QUE REALIZAMOS UNA PREDICCION CEFALOMETRICA Y UNA CIRUGIA DE MODELOS, DONDE DETERMINAREMOS SI ES NECESARIO SOLO CORREGIR EL MAXILAR INFERIOR, O BIEN SI SERA NECESARIA UNA COMBINACION DE DOS CIRUGIAS (CIRUGIA BIMAXILAR). TAMBIEN DEBEMOS CONSIDERAR SI SERA NECESARIO QUE CON AYUDA DE APARATOS ORTODONTICOS SE ELIMINEN COMPENSACIONES DENTARIAS, SE ALINIEN LOS DIENTES EN LAS ARCADAS, SE ABRAN O CIERREN ESPACIOS ; Y SI ESTO SE DEBERA HACER PRE O POST QUIRURGICAMENTE.

CONSIDERAREMOS EL HECHO DE QUE TENDREMOS QUE SEGUIR LA EVOLUCION DE EL PACIENTE DESDE EL COMIENZO DE SU TRATAMIENTO HASTA EL FINAL DEL MISMO Y ESTO NO ES DESPUES DE EL ACTO QUIRURGICO SINO HASTA SU TOTAL RECUPERACION.

BIBLIOGRAFIA

1.- KRUGER GUSTAVO
TRATADO DE CIRUGIA BUCAL
4 TA. EDICION 1987
EDITORIAL INTERAMERICANA

2.- BARNARD D.
SCOPE AND LIMITATION OF ORTHOGNATHIC SURGERY
DENT-UPDATE 1990 MAR.
AMERICAN DENTAL AS. (29 PG. 63-69)

3.- BAKER MAIN R.
AN AMERICAN BORARK OF ORTHODONTICS CASE REPORT CORRECTION OF CLASS III MANDIBULAR PROGNATHISM AND ASYMETRY THROUH ORTHODONTICS AND OR THOGNATIC SURGERY
AM.J. ORTHOD-DENTOFACIAL ORTHOG.
1991 MAR. 99(3) PG. 191-201

4.- BELL H. WILLIAM
PROFIT R. WILLIAM
WHITE D. RYMOND JR.
SURGICAL CORRECTION DENTOFACIAL DEFORMITIES
W.B. SAUNDERS COMPANY 1992
PHILADELPHIA,LONDON,TORONTO
VOL. I AND II

5.- RIOSENSTEIN EMILIO

DICCIONARIO DE ESPECIALIDADES ODONTOLOGICAS

"VALORES NORMALES DE LAS PRINCIPALES PRUEBAS DE LABORATORIO Y MEDIDAS ORTODONTICAS

EDICIONES PLM

PG. 155-157

6.- B. KASEMO AND J. LAUSMAA

METAL SELECTION AND SURFACE CHARACTERISTICS. TISSUE INTEGRATED PROSTHESES.

OSSEOINTEGRATION IN CLINICAL DENTISTRY.

QUYINTESSENCE PUBLICHING 4: 99- 108. 1990

7.- B. D'LLOEDL.

THE INFLUENCE OF IMPLANTS AND MATERIAL SURFACE ON BLOOD CLOTTING SCANNING ELECTRON MICROSCOPIC STUDY .

TISSUE INTEGRATION IN ORAL AND MAXILOFACIAL RECONSTRUCTION EXCREPTA MEDICA 1991 ; 41-45

8.- B. KASEMO

BIOCOMPATIBILITY OF TITANIUM IMPLANTS SURFACE SCIENCE ASPETS.

J. PROSTHETIC DENTISTRY. JUNE 1991 VOL. 49; 6: 832-837

9.- G. PARR, L. GARDNER AND R. TOTH

TITANIUM : THE MISTERY METAL OF IMPLANT DENTISTRY DENTAL MATERIAL ASOECTS.

J. PROSTHETIC DENTISTRY SEPT. 1991 VOL. 54; 3: 410-413

10.- TOMAS ALBREKTSSON

BONE TISSUE RESPONSE

"TISSUE INTEGRATED PROSTHESES.

OSSEOINTEGRATION IN CLINICAL DENTISTRY."

QUYNTESSENCE PUBLISHING 6 : 129-139 PG.

1985

11.- BAYLINK, D. WERGDDAL AND J. ANDRICH

BONE FORMATION BY OSTEOCYTE

"CLINICAL RESERCH 18: 183-187

1992

12.- H-A HASSON , T. ALBREKTSSON AND P-I BRANEMARK

STRUCTURAL ASPECTS OF THE INTERFACE BETWEEN TISSUE AND TITANIUM IMPLANTS.

"J. PROSTHETIC DENTISTRY JULY 1983 VOL. 50; 1: 108-113

13.- ANDERS TJELLSTROM

OTHER APLICATIONS OF OSSEOINTEGRATED IMPLANTS.

"TISSUE INTEGRATED PROSTHESES."

QUINTESSENCE PUBLISHING

20 : 333-343

1986

14.- W.C. GRABB J.W. SMITH

PLASTIC SURGERY

"HEAD AND NECK" 3TH. EDITION 1984 SLV.

15.- LARRY J. PETERSON, DDS.
DEPARTMENT OF ORAL AND MAXILLOFACIAL SURGERY (OHIO STATE UNIVERSITY
COLLEGE OF DENTISTRY
EFFECT OF SCREW NEMBER ON RECONSTRUCTION PLATING
J. OF ORAL AND MAXILLOFACIAL SURGERY
NOV. 1992 VOL. 61 ; P. 664- 668

16.- KEN ONODERA, DDSC, KIYOSHI OOYA DDSC AND HIROSHI KAMURA DDSC
TITANIUM LYMPH NODE PIGMENTATION IN THE RECONSTRUCTION PLATE OF A
MANDIBULAR BONE DEFECT.
SENDAI , JAPAN TOHOKU UNIVERSITY SH. OF DENTISTRY
J. ORAL SURGERY,ORAL MEDICINE AND ORAL PATHOL.
1993; 75: 495- 498

17.- ANTHONY FAROLE, DMDM. AND ROBERT J. DIECIDUE,DMD.,MBA.
MICROSCREW AND MICROPLATE SYSTEM FOR SELECT OSTEOTOMIES IN ORTOGNA
THIC SURGERY .
THOMAS JEFFERSON UNIVERSITY HOSPITAL , PHILADELPHIA
J. ORAL SURG ORAL MED ORAL PATHL.
1993; 75: 276- 279

18.- LOH FUN-CHEE MDS,BDS,MSC AND SHANMUHASUNTHARAN BDS,MDS.
A SIMPLE METHOD TO ENABLE FEEDING DURING MAXILLOMANDIBULAR FIXATION
OF THE JAW
DPT. OF ORAL AND MAXILLOFACIAL SURGERY, UNIVERSITY OF SINGAPORE
J. ORAL SURG ORAL MED ORAL PATHL.
1993; 75: 549-451

19.- LOH FUN-CHEE , BDS, MDS, MSC
TECHNICAL MODIFICATION OF THE SAGITTAL SPLIT MANDIBULAR RAMUS OSTEOTOMY.
NATIONAL UNIVERSITY OF SINGAPORE
ORAL SURG ORAL MED ORAL PATHOL
1992; 74: 723-726

20.- EDWARD ELLIS III, DDS,MS AND JEFFREY DEAN, DDS.
RIGID FIXATION OF MANDIBULAR CONDYLE FRACTURES
DIVISION OF ORAL AND MAXILLOFACIAL SURGERY, UNIVERSITY OF TEXAS SOUTHWESTERN MEDICAL CENTER
ORAL SURG ORAL MED ORAL PATHOL
1993; 76: 6-15