UNIVERSIDAD NACIONAL AUTONOMA DE MEXICO
FACULTAD DE CIENCIAS MEDICAS Y BIOLOGICAS

EL TRATAMIENTO QUIRURGICO DEL EMPIEMA AGUDO

(CON ALGUNAS MODIFICACIONES A LA TECNICA OPERATORIA)

TESIS

QUE PRESENTA PARA SU EXAMEN
DE
MEDICO CIRUJANO

CARLOS ABAD MARTINEZ

MEXICO, D. F.
1938.

Universidad Nacional Autónoma de México
UNAM
Biblioteca Central
Dirección General de Bibliotecas de la UNAM

UNAM – Dirección General de Bibliotecas
Tesis Digitales
Restricciones de uso

DERECHOS RESERVADOS ©
PROHIBIDA SU REPRODUCCIÓN TOTAL O PARCIAL

Todo el material contenido en esta tesis esta protegido por la Ley Federal del Derecho de Autor (LFDA) de los Estados Unidos Mexicanos (México).

El uso de imágenes, fragmentos de videos, y demás material que sea objeto de protección de los derechos de autor, será exclusivamente para fines educativos e informativos y deberá citar la fuente donde la obtuvo mencionando el autor o autores. Cualquier uso distinto como el lucro, reproducción, edición o modificación, será perseguido y sancionado por el respectivo titular de los Derechos de Autor.

A MI QUERIDO PADRE EL SR. DON

LUIS ABAD HEDUAN

COMO MUESTRA DE VENERACION Y RESPETO

A MI ADORADA MADRE, LA SEÑORA

DOLORES MARTINEZ DE ABAD

COMO MINIMA CORRESPONDENCIA A SU ABNEGACION

A MI ABUELITA, LA SEÑORA

JESUS DELGADO VDA. DE MARTINEZ

CON TODO CARIÑO

58734

A MI TIO, EL SR. DON

LUIS MARTINEZ D.

CON SINCERO CARIÑO

A MI TIO, EL SR DON

JOSE MARTINEZ D.

CON TODO RESPETO

A MIS TIAS, LAS SEÑORAS

ROSA, MATILDE Y SULTANA ABAD

CON MI GRATITUD Y AFECTO

A MIS PRIMOS Y PRIMAS

EDUARDO, EDMUNDO, ALBERTO,

LUISA Y ANTONIETA

CARIÑOSAMENTE

A LA HONORABLE DAMITA, SEÑORA DOÑA

MATILDE JIMENEZ DE GORTARI

RESPETUOSAMENTE

A LAS INTELIGENTES Y CULTAS SEÑORITAS

SOLEDAD ANAYA SOLORZANO

Y PAULA GOMEZ ALONSO

EN MUESTRA DE SINGULAR ESTIMACION Y AGRADECIMIENTO

A MIS COMPAÑEROS Y AMIGOS, ESPECIALMENTE

PAUL LOEWE, DR. RICARDO PEREZ G.

Y DR. LUIS GARCIA FIGUEROA

AL SR. DR. DON

CARLOS JIMENEZ CABALLERO

CON MI MAS PROFUNDO RECONOCIMIENTO POR SU INESTIMABLE AYUDA Y BONDAD AL DIRIGIRME, PERMITIENDOME INCLUIR EN ESTA TESIS MODIFICACIONES ORIGINALES SUYAS A LA TECNICA DE PLEUROTOMIA.

A LOS MAESTROS

DR. GUSTAVO BAZ Y DR. CLEMENTE ROBLES

CON GRATITUD ETERNA POR SUS SABIAS ENSEÑANZAS E INFINITA ADMIRACION HACIA SUS LUMINOSAS PERSONALIDADES COMO CIRUJANOS

AL SR. DR. Y GRAL. JOSE SIUROB

EN MUESTRA DE PARTICULAR ESTIMACION Y RECONOCIMIENTO

A TODOS MIS PROFESORES, ESPECIALMENTE

DR. SANTIAGO RAMIREZ
DR. JOSE TORRES TORIJA
DR ELISEO RAMIREZ
DR. TEOFILO ORTIZ RAMIREZ
DR. JOSE NEGRETE HERRERA
DR ANTONIO TENA RUIZ
DR. FELIPE FERNANDEZ ENCARNACION
DR. MANUEL CAÑAS
DR. ALFONSO G. ALARCON
DR. ERNESTO CERVERA

QUE ME HAN PRODIGADO SU CIENCIA EN AULAS Y HOSPITALES

AL SR. DR. DON LEONIDES GUADARRAMA Y SU FAMILIA

CON TODOS MIS RESPETOS

A LA QUERIDISIMA FACULTAD NACIONAL DE MEDICINA

AL HOSPITAL JUAREZ Y A SUS CIRUJANOS, DE LOS

QUE GUARDO AMABLE RECUERDO DE MI AÑO DE INTERNADO

Honorables Jurados:

Viéndome en la necesidad de escoger, para la obtención del grado de Doctor en Medicina, entre presentar un informe sobre la labor desarrollada durante el Servicio Social, de reciente creación, o escribir una Tesis sobre cualquier punto Médico, Quirúrgico u Obstétrico, he optado por esta última eventualidad.

Ya en ese plan, y como uno de los asuntos que más poderosamente habían llamado mi atención durante el año de Internado fuera el referente a la Cirugía del Tórax, me dirigí al Dr. Carlos Jiménez Caballero, de notable competencia en esta especialidad, rogándole me proporcionara un tema concreto y me dirigiera en su desarrollo, a lo cual accedió bondadosamente, señalándome la conveniencia de escribir sobre el tratamiento quirúrgico del empiema agudo y permitiéndome describir algunas modificaciones, originales suyas, a la técnica de la pleurotomía.

Como para sentar correctamente las bases de toda acción terapéutica se hace indispensable el conocimiento de las nociones etiológicas, patogénicas, anatomo y fisiopatológicas, etc., en una primera parte me ocuparé de hacer un recordatorio breve de estas mismas nociones.

En la segunda parte, destinada al tratamiento quirúrgico, es útil un previo resumen de las principales técnicas de pleurotomía empleadas actualmente, señalando sus indicaciones, contraindicaciones, ventajas e inconvenientes para describir finalmente las modificaciones propuestas por el Dr. Jiménez C., con las razones en que se apoyan.

En el capítulo final se encontrarán las historias clínicas sumarias de algunos de los casos estudiados y no de todos, por no alargar inútilmente

este trabajo. Se incluyen aquí también la estadística, el resumen y las conclusiones generales.

Réstame tan sólo suplicar a ustedes, honorables y sabios jurados, juzguen con benevolencia la parte de trabajo personal de esta Tesis, que he desarrollado no con la experiencia y conocimientos de que desgraciadamente carezco, pero sí con el entusiasmo de mi juventud y el interés natural y poderoso que en mi ánimo despierta la terapéutica quirúrgica en general y la de las enfermedades del tórax en particular.

PARTE PRIMERA

I.—Definición y División. Sinonimia. Etiología y Patogénesis.

II.—Anatomía y Fisiología Patológicas.

III.—Sintomatología, Evolución y Complicaciones.

IV.—Diagnóstico y Pronóstico.

PARTE SEGUNDA

I.—Indicaciones operatorias. Resumen de las técnicas de pleurotomía usadas actualmente.

II.—Descripción completa de la técnica modificada y razones que abonan tal proceder.

PARTE TERCERA

I.—Historias Clínicas resumidas.

II.—Estadística.

III.—Resumen y Conclusiones Generales.

PARTE PRIMERA

I.—Definición y División. Sinonimia. Etiología y Patogénesis.

El hecho esencial que define y caracteriza al empiema es la presencia, en cantidad variable, de pus en la cavidad pleural. Por su evolución se dividen en agudos y crónicos y por su extensión en generalizados y localizados. Etiológicamente considerados pueden ser médicos o traumáticos, y teniendo en cuenta al germen o gérmenes responsables, son de neumococos, estreptococos, anaerobios, estafilococos, neumobacilo de Friedlander, bacilo de *Koch*, etc. El padecimiento también es conocido con los nombres de Piotorax y Pleuresía Purulenta, pareciéndonos más adecuado este último.

Dejando a un lado los empiemas tuberculosos (simples, infectados o infectantes), las causas de las formas agudas, en su variedad llamada total o de la gran cavidad que será la única de que nos ocuparemos, pueden ser de órden médico o traumático, y es importante hacer desde ahora esta división puesto que las indicaciones terapéuticas varían considerablemente en uno y otro caso, como lo veremos más adelante.

En las formas de origen médico la pleuresía purulenta es casi sistemáticamente complicación de una infección pulmonar preexistente, pudiendo ser esta una neumonía lobar aguda, focos bronconeumónicos o bien un absceso subcórtico pleural, siendo por estos motivos frecuente su hallazgo en el curso del sarampión, gripa, escarlatina, etc. Más raramente es secundaria a una pericarditis supurada, un flegmón del mediastino, absceso subdiafragmático o perinefrítico. En casos todavía más raros se encuentra como causa una septicemia o una septicopiohemia con focos

purulentos multiples en diversas partes de la economía, o bien se trata de una embolia séptica.

En los casos anteriores los gérmenes más frecuentemente encontrados son: el neumococo en los secundarios a neumonía lobar aguda y el estreptococo solo o asociado en los consecutivos a bronconeumonía y abscesos subcorticales. También se pueden encontrar estafilococos, neumobacilos y muy diversos anaerobios en el curso de las pleuresías pútridas, y otros gérmenes ya menos frecuentes, tales como el colibacilo de Escherich.

En las formas de origen traumático la pleuresía purulenta es siempre debida a la infección del hemotorax, pudiendo ésta producirse por diversos mecanismos, el principal de los cuales lo constituye la penetración directa de los microbios patógenos llevados por el instrumento o arma que produjo la herida, o bien por los restos de vestidos y otras partículas contaminadas que pudo arrastrar consigo. Cuando hay contusión profunda de tórax, con o sin fractura de las costillas, la infección del derrame hemático puede ser producida por una neumonía traumática que no es raro ver desarrollarse en estos casos. Los gérmenes responsables de la infección en tales eventualidades son casi siempre el estreptococo, el estafilococo y otros piógenos banales, lo más frecuentemente asociados.

La patogénesis es sencilla y en ella juega un papel preponderante la presencia de sangre en la cavidad pleural como ya lo demostró Duff Allen experimentalmente. La vía seguida por los micro organismos puede ser la directa como en la mayoría de los casos traumáticos, en los abscesos subcorticales rotos a la pleura y en algunas neumonías; la linfática, preferida por el estreptococo en la bronconeumonía; la sanguínea, citada en las septicemias, septicopiohemias y neumonías centrales. Finalmente la infección puede propagarse por simple contigüidad, paso a paso, como en algunas pericarditis supuradas y hasta abscesos subdiafragmáticos y flegmones perinefríticos aunque es más frecuente que estas complicaciones se produzcan por efracción directa y paso del pus al través de la abertura patológica.

II.—Anatomía y Fisiología Patológicas

La cantidad de pus en la cavidad pleural es muy variable y puede ser hasta de 3000 c.c. y aun más. Es mayor en las pleuresías estreptocócicas, secundarias a lesiones del tipo bronconeumónico que en los empiemas neumocócicos, producidos por una neumonía lobar aguda. En este

último caso la complicación aparece hacia el final de la neumonía al paso que en el primero lo hace desde una época temprana. En las formas estreptocócicas, como se puede comprobar por las punturas seriadas, al principio el derrame no es francamente purulento sino más bien un líquido turbio que contiene células endoteliales descamadas, leucocitos degenerados y glóbulos rojos deformados. Hacia el fin de la primera semana la purulencia se inicia y por el duodécimo día ya es francamente purulento. Frecuentemente se trata de un pioneumotorax, sobretodo en los casos traumáticos en los consecutivos a la rotura entre las hojas de la pleura de un absceso subcortical, o cuando los gérmenes anaerobios entran en juego.

En un principio el pus se encuentra enteramente libre en la pleura y sólo más tarde, cuando de ordinario ya han desaparecido los fenómenos infecciosos pulmonares, se encuentra el derrame aislado del resto de la cavidad por adherencias resultantes de la organización de las capas fibrinosas que recubren las hojas visceral y parietal de la pleura.

Es este un hecho de la mayor importancia desde el punto de vista de la determinación del momento de elección para efectuar le pleurotomía. Las hojas pleurales de ordinario se encuentran gruesas, congestionadas, edematosas y recubiertas de capas de fibrina que posteriormente al organizarse se infiltran de tejido conjuntivo que después se tornará fibroso. Desgraciadamente no es posible establecer con exactitud el tiempo que transcurre para que esta transformación se lleve a cabo, de aquí que no se puedan dar reglas fijas a este respecto sobre el tiempo oportuno en que habrá que intervenir y lo único que se puede decir es que la intervención no se practicará tempranamente, cuando todavía existan lesiones pulmonares en evolución y la pleura no esté tabicada, ni demasiado tardíamente cuando la transformación esclerosa se haya efectuado, pues la secuela ordinaria en estos casos es el paso a la cronicidad del empiema agudo.

Cuando el derrame es abundante el diafragma se encuentra generalmente rechazado, pero suele suceder que desde un principio ascienda y que el punto declive se encuentre elevado por este hecho y por haberse borrado el fondo de saco costodiafragmático.

Estos hechos, así como la elevación constante del diafragma después de la evacuación del pus, también merecen retenerse especialmente, puesto que constituyen uno de los elementos fundamentales del proceso de obliteración y por consiguiente de curación del empiema. En cuanto a los órganos que constituyen el tabique mediastinal, se los encuentra más o menos rechazados hacia el lado opuesto, según la abundancia del derrame,

y el hecho tiene una traducción fisiopatológica de primer orden ya que no sólo se producen graves trastornos circulatorios sino que se disminuye el único hemicampo respiratorio que sostiene un nivel aceptable de hematosis, desde que el contrario presenta un pulmón atelectasiado, rechazado y retraído hacia el hilio y que no respira. En estas condiciones la capacidad vital del enfermo, o sea el volumen de aire expulsado después de una inspiración forzada, está enormemente disminuída y casi iguala a la de la reserva respiratoria, que se expresa por la diferencia entre el aire circulante (unos 500 c.c. más o menos) y la capacidad vital. Es este otro hecho de gran importancia, sobre el cual tendremos oportunidad de insistir más adelante. La insuficiente oxigenación de la sangre, con el aumento concomitante del CO_2 hace que este excite los núcleos bulbares respiratorios y por ende sea mayor la frecuencia de la respiración que se torna superficial. El resultado es un aumento en la eliminación de productos ácidos del metabolismo (bajo la forma de ácido carbónico y otros ácidos volátiles) lo cual se traduce por perturbaciones en el equilibrio ácido básico de los humores, o lo que es lo mismo, la pérdida de la isohidria, con tendencia a la alcalosis.

III.—Sintomatología, Evolución y Complicaciones.

En las formas de origen médico el empiema se desarrolla habitualmente hacia el término de la evolución de una neumonía lobar aguda y tempranamente en el curso de una bronconeumonía, aunque puede hacerlo más tarde en esta última eventualidad. Teniendo en cuenta la fecha de aparición es que se ha denominado al empiema sin-neumónico, metaneumónico y postneumónico. A la variedad que presenta a su nivel latidos transmitidos se la ha calificado de pulsátil. Es muy rara, casi no se la observa más que a la izquierda y en los niños.

En las formas de origen traumático el empiema se desarrolla de ordinario entre el sexto y el noveno día que siguen el trauma. Para las otras formas etiológicas el principio es sumamente variable y no se podrían dar reglas fijas al respecto.

Durante el período de estado la pleuresía purulenta se traduce las más de las veces por un cuadro clínico bastante completo para hacer su diagnóstico relativamente fácil. En este cuadro encontramos:

Síntomas funcionales, constituídos fundamentalmente por el dolor, con los caracteres habituales de la pleurodinia; la tos, de predominio noc-

turno, que se presenta por accesos, es sumamente molesta, llega a ser emetizante y se acompaña de expectoración cuyos caracteres están en relación con la naturaleza del padecimiento causal. En las formas traumáticas sin neumonía ni fenómenos inflamatorios de los bronquios, es de ordinario seca. Cuando el pus se abre camino hacia las vías aéreas puede presentarse una vómica, que sólo por excepción llega a ser abundante. Tenemos finalmente la disnea, de tipo continuo, que se hace a los dos tiempos de la respiración y es de forma polipnéica. Puede llegar hasta la ortopnea. Aumenta con los esfuerzos y el decúbito lateral sobre el lado sano. Teniéndola en cuenta, Legendre divide los empiemas en dos categorías, a saber:

Una forma con disnea blanca, frecuencia respiratoria de 25 a 30 movimientos por minuto, siendo la palidez producida por la toxemia. En estos casos las lesiones pulmonares se hayan en vías de desaparecer o ya extinguidas y estamos lejos del principio de la infección. Después del drenaje abierto baja la fiebre, mejora la disnea y la curación es la regla.

Una forma con disnea azul, movimientos respiratorios en número de 45 a 50 por minuto. La cianosis es generalizada y se marca sobre todo en las extremidades y en la cara. Estos trastornos están más en relación con las lesiones pulmonares que con las pleurales. El drenaje abierto aumenta la disnea, no tiene efecto sobre la fiebre y la muerte al poco tiempo es la terminación habitual.

Signos físicos.—Por la inspección regional se encuentra, sobre todo en los niños, el lado enfermo abombado, prominente, con los espacios intercostales ensanchados, aunque puede existir retracción en los casos antiguos y abandonados. Puede encontrarse rubor y edema local en los casos largo tiempo descuidados y que tienden a abrirse expontáneamente a la piel (empiema de necesidad), o los orificios fistulosos, generalmente varios, y situados en la pared anterior sobre la línea mamaria, cuando la abertura ha tenido lugar. En algunas ocasiones, raras, se aprecian pulsasiones a nivel del empiema, transmitidas del corazón o de la aorta. La respiración es del tipo costal superior, de frecuencia entre 25 y 60 por minuto, rítmica generalmente y superficial.

El signo de la cuerda de Pitres puede ser positivo. Finalmente, hacia la base del lado enfermo y en ocasiones en toda la altura del hemitorax se notan los movimientos respiratorios mucho menos amplios que los del lado opuesto.

En la palpación, por la ampliación de Ruault y la amplexación de Lasegue, comprobamos la menor movilidad del hemitórax enfermo y la abo-

lición de las vibraciones vocales en toda la altura del derrame. Hay dextro o sinistro cardia según los casos y abundancia del pus.

A la percusión se encuentra matidez absoluta de altura variable según la cantidad del exudado. En los hemotorax traumáticos sin indicación operatoria inmediata generalmente se la halla hasta la novena costilla (Jiménez Caballero). Cuando hay neumotorax agregado el límite superior tiene la forma de una línea practicamente horizontal y en caso de que este no exista se encuentra la curva de Ellis Damoiseau.

El triángulo paravertebral de Grocco es de comprobación más frecuente en las formas de origen médico. Por encima del derrame puede existir timpanismo o submatidez, según que haya o no gas en la cavidad pleural.

A la auscultación hay silencio respiratorio completo en toda la altura de la efusión y en el límite superior de esta puede oirse el soplo pleurético. Un signo por demás valioso es el de la moneda, que sólo se encuentra cuando hay un líquido en la pleura, aunque excepcionalmente puede faltar.

Síntomas generales.—Están constituídos por la fiebre, que es susceptible de adoptar los más diversos tipos, siendo generalmente remitente de grandes remisiones o francamente intermitente. Va precedida de calofríos ligeros y seguida de sudores profusos. Se acompaña de los otros elementos del síndrome febril: astenia, malestar general, cefalea, sequedad de las conjuntivas y de la boca, orina escasa y subida de color, etc.

En los niños son frecuentes las convulsiones epileptiformes y la osteoartropatía hipertrofiante néumica de Pierre Marie.

El ataque al estado general se revela también por el enflaquecimiento y la palidez amarillo cérea de los toxi-infectados.

La biometría hemática demuestra la disminución de los eritrocitos y de la hemoglobina con valor globular cercano al normal. Hay leucocitosis con fuerte polinucleosis. En los casos muy graves, donde el hemograma de Schilling tiene ciertamente un valor pronóstico pueden encontrarse desviaciones hiper-regenerativas con moderada neutrofilia (Pérez Gallardo).

La punción exploradora, cuyas reglas no recordaremos aquí por ser de sobra conocidas, no debe omitirse en ningún caso y sistemáticamente deberá enviarse el producto recogido al laboratorio para su análisis citológico, químico, bacteriológico y hasta en caso de necesidad su inoculación a los animales de experimentación.

Por la cirtometría se comprueba el dimorfismo de los hemitorax y con

ayuda de la espirometría se halla la capacidad vital disminuída, a veces tanto, que apenas excede al recambio de aire requerido. La duración del período de apnea voluntaria es notablemente baja.

Signos radiológicos.—Son los de todo derrame, por lo que sólo nos contentaremos con recordarlos someramente. Se aprecia la opacidad uniforme, con desaparición del fondo de saco costodiafragmático. La altura de la sombra es variable, según la cantidad del exudado y su contorno superior también varía en función de la presencia o no de un neumotorax agregado. Cuando la sufusión es abundante hay rechazamiento del tabique mediastinal hacia el lado contrario.

Los espacios intercostales ensanchados o aplastados. El hemidiafragma correspondiente en general más bajo. El estado del parenquima pulmonar tiene una importancia pronóstica de primer orden por lo que nos ocuparemos de él más adelante.

Evolución y complicaciones.—Hay que tener en cuenta que el empiema abandonado a sí mismo no tiene tendencia alguna a curar, sino por el contrario a fistulizarse a la piel, dando supuraciones interminables que conducen a los pacientes rápidamente a la degeneración amiloide del hígado, riñón, bazo, etc., a la desnutrición y a la caquexia si antes no pone fin a los días del enfermo alguna afección intercurrente que se ceba materialmente en organismos tan profundamente minados.

Entre las complicaciones más frecuentes se pueden citar:

La abertura a los bronquios, con formación de fístulas pleuro bronquicas.

La abertura a la piel, que ya hemos mencionado.

La producción de una pericarditis supurada por propagación directa o linfática, más frecuente en las formas estreptocócicas.

La peritonitis por perforación del diafragma, con absceso subfrénico. La infección peritoneal puede ser producida también por la vía sanguínea, la linfática o por simple contigüidad.

Septicemias y séptico-piohemias, pero el hemocultivo sólo da resultados positivos hasta poco antes de la muerte.

Empiema bilateral, más frecuente en los casos debidos al estreptococo hemolítico y en el lactante.

Mediastinitis supuradas, que habitualmente son de comprobación necroscópica. Otras complicaciones tales como meningitis, abscesos del cerebro, artritis múltiples, etc., que también se observan más a menudo en los casos de etiología estreptocócica.

IV.—Diagnóstico y Pronóstico.

El diagnóstico por regla general es fácil, aunque no debemos olvidar el consejo de Lecene de recurrir siempre a la puntura exploradora. Deberá sospecharse la pleuresía purulenta y por consiguiente agotar los recursos para su comprobación, siempre que una neumonía típica se prolongue desusualmente, sin causa aparente, y el tipo de la fiebre, de continuo se cambie en oscilatorio amplio. También deberá temerse la supuración del hemotórax en las formas traumáticas que dan elevaciones térmicas entre el sexto y el noveno día. El diagnóstico directo se basará en la comprobación de los signos y síntomas que hemos descrito más arriba, recordando que de ellos tienen especial valor, la disnea, que nunca falta, asociada o no a la cianosis, la tos pleural; la inmovilidad respiratoria, la abolición de las vibraciones vocales, la matidez, la extinción del murmullo vesicular y el signo de la moneda de Pitres. Estos datos unidos al examen radiológico nos darán la certeza de que existe un derrame en la pleura, cuya naturaleza nos revelará ampliamente la puntura exploradora seguida del análisis completo del líquido evacuado.

El pronóstico en términos generales es grave, aunque se hace necesario señalar algunas particularidades. La mortalidad es más alta en tiempos de guerra y epidemias de gripa así como en los niños. Es también más elevada en las formas producidas por el estreptococo, y un factor importantísimo de agravación está constituído por la pleurotomía amplia, a torax abierto y practicada tempranamente, cuando las lesiones pulmonares origen habitual de las formas médicas están todavía en evolución. Nos reservamos insistir más ampliamente sobre este punto tan importante en el capítulo de tratamiento. Aquí tan sólo añadiremos que según Graham, Singer y Ballon la mayor parte de las muertes atribuídas al empieza agudo deben serlo mejor a las lesiones sépticas pulmonares como se desprende de sus minuciosos estudios a este respecto. Ya hemos señalado antes el valor pronóstico del hemograma de Schilling y no insistiremos.

Claro está que la buena o mala salud anterior del enfermo así como su índice de robustez cuentan muchísimo, por lo que para un caso particular tomaremos muy en consideración el estado órgano-funcional de los distintos aparatos y sistemas.

La curabilidad depende en gran parte del estado de la pleura y del parenquima pulmonar, considerados sobre todo desde el punto de vista de la posible existencia de lesiones fímicas en evolución, particularmente las

del tipo fibroso simple o fibrocaseoso. Depende también de la oportunidad de la intervención, que cuando es practicada muy tardíamente lleva aparejada por regla general el paso a la cronicidad, en virtud de que las adherencias son ya demasiado firmes y el pulmón, aprisionado por la pleura visceral convertida en una verdadera cáscara fibrosa inextensible, no es capaz de contribuír a llenar la cavidad del empiema crónico con su dilatación. Así se constituyen esas fístulas pleurocutáneas de evolución deseperadamente lenta que favorecen la tuberculización, llevan a la degeneración amiloide y caquectizan a los enfermos.

Otra de las causas de paso a la cronicidad la constituyen los cuerpos extraños en la pleura, sobre todo drenes olvidados, que son más frecuentes de lo que pudiera creerse. Finalmente señalaremos tres causas de suma importancia como son, la osteitis costal, la canalización defectuosa por haberse hecho en un punto no declive y la falta de ascenso del hemidiafragma correspondiente. Estos tres factores, cuyo valor enorme precisaremos más adelante, son fácilmente evitables con las modificaciones a la técnica operatoria que propone el Dr. Jiménez Caballero.

Sólo nos resta añadir para terminar esta primera parte que en los casos favorables y siguiendo el método del propio Dr. Jiménez la curación es obtenida entre los 30 y 40 días que siguen a la intervención.

PARTE SEGUNDA

I.—Indicaciones y Resumen de las principales técnicas de pleurotomía usadas actualmente.

Señalaremos desde luego que las indicaciones difieren, al menos en lo referente a la oportunidad de la intervención, según que se trate de casos de etiología médica o de formas de origen traumático.

Concretándonos de momento a las primeras, la enorme mayoría de los autores que hemos tenido oportunidad de consultar están de acuerdo en que a la inversa de lo que acontece en el peritoneo donde la supresión lo más temprana posible del foco séptico causal origen de los accidentes graves lo es todo, en la pleura, dadas sus peculiaridades anatomo-fisiológicas ésto no es posible y a nadie se le ocurriría tratar una pleuresía purulenta aguda o crónica por medio de una neumectomía. Como hacen notar muy bien Graham, Singer y Ballon, los dos objetivos primordiales que persigue el cirujano que atiende estos casos son salvar la vida del enfermo antes que nada y prevenir el paso a la cronicidad.

A propósito del primer punto hay que señalar que durante la Guerra Mundial la mortalidad subió a veces hasta el 70% en los operados precozmente por el drenaje abierto y ésto se debía a que eran casos de origen estreptocócico, todavía no había realmente pus en la pleura sino una serosidad turbia y además a la existencia en esa etapa de lesiones pulmonares en franca evolución. Si a ésto se agrega el hecho de que a menos de adherencias y fijación del tabique mediastinal, el neumotorax del lado enfermo no sólo afecta a ese pulmón sino al contrario y las funciones de los dos se ven seriamente comprometidas, se comprenderán las altísimas cifras de mortalidad que se obtuvieron. Y en efecto, como ya lo ha de-

mostrado extensamente el americano Murphy, uno de los muy graves peligros del neumotorax ampliamente abierto es lo que él llama la fluctuación del mediastino o movimiento pendular del mediastino, en virtud de cual, durante la inspiración se desvía el tabique hacia el lado sano impidiendo así la dilatación correcta del único pulmón que respira, mientras que durante la espiración se abomba hacia el lado enfermo y por este hecho impide el vacimiento normal del pulmón sano. Esto origina un trastorno doble en la hematosis por la inspiración y la espiración a "contratiempo" aumentándose la dísnea, con lo cual la amplitud de los movimientos respiratorios que tienden a compensar el trastorno, también aumenta, constituyéndose de esta manera un círculo vicioso. Hay todavía que añadir la circunstancia de que si un enfermo antes de tener un neumotorax abierto está tomando sus reservas respiratorias para sostener la hematosis, o dicho de otra manera, si su capacidad vital es baja, una abertura para drenaje será más peligrosa que si su capacidad vital es grande, a menos que la disminución de la propia capacidad sea debida exclusivamente a un exudado tan considerable que por su solo volumen impida seriamente la respiración. Cuando las condiciones son extremadamente graves la capacidad vital iguala a la cifra de aire circulante. En tal caso el enfermo no podría soportar ningún neumotorax por pequeño que se le quisiera suponer, salvo el caso de que el pulmón contralateral no sufriera en absoluto y el tabique mediastinal se encontrara fijado por adherencias.

Ahora bien, en todos los casos de neumonías o bronconeumonías en plena evolución están presentes las condiciones peligrosas anotadas y más aun en los niños que poqueña talla tienen menor capacidad vital, tanto, que una abertura de un tamaño dado que podría ser soportada por un adulto, mataría a un niño. De la misma manera y extremando las comparaciones, un cerdo no toleraría una abertura tan amplia como un elefante y queda pues establecido que el tamaño de la abertura pleural compatible con la vida depende estrechamente de la capacidad vital y de la fijeza del mediastino.

Los peligros que se han señalado anteriormente aumentan en las formas debidas al estreptococo hemolítico porque el empiema es contemporáneo de la bronconeumonía más que posterior a ella y además multitud de bronquios y bronquiolos están tapados por los exudados bronconeumónicos, lo que baja todavía más la capacidad vital.

Si el período de principio (formative stage como le llaman los americanos) del empiema ha pasado, el peligro es mucho menor porque:

1o.—Se trata de una colección purulenta más o menos circunscrita y sin comunicación con la gran cavidad pleural que propiamente no se abre durante la operación.

2o.—Aunque así suceda, como ya pasó la etapa activa de las lesiones sépticas pulmonares el área respiratoria es mayor. El mediastino está más o menos fijo. Las necesidades de oxígeno del paciente son menores ya que el metabolismo se va acercando a lo normal. La compensación respiratoria es más eficiente desde que ha disminuído la toxemia y por consiguiente los músculos respiratorios no se fatigan tan pronto.

3o.—El enfermo está en mejores condiciones para soportar el choque mínimo que produce la pleurotomía.

4o.—El peligro de crear una septicemia por absorción en la herida es mucho menor.

Lo que se ha dicho anteriormente es aplicable en totalidad a las pleuresías purulentas agudas de origen traumático siempre y cuando la supuración del hemotorax sea debida a una lesión séptica pulmonar favorecida ella misma en su producción por el traumatismo (neumonía traumática); pero cuando esta condición no está presente la intervención se practicará tan pronto como se tenga la certeza del diagnóstico. Con esta evacuación temprana del pus se impide la aparición de numerosas complicaciones graves y se da un gran paso para cumplir con el segundo postulado del tratamiento, esto es, prevenir a toda costa el paso a la cronicidad.

De todo lo anterior se resprende que la conducta por seguir se puede sintetizar esquemáticamente en las tres proposiciones siguientes:

1.—Drenar, evitando cuidadosamente un neumotorax abierto durante el período de lesiones pulmonares en actividad.

2.—Esforzarse por conseguir la esterilización y obliteración temprana de la cavidad.

3.—Sostener la nutrición del paciente mejorando su estado general.

Para llenar los objetivos del punto primero se han propuesto varios métodos que pasaremos rápidamente en revista:

1) La punción simple, recomendada únicamente para los casos neumocócicos, seguida de inyecciones intrapleurales de optoquina, electrargol suero antineumocócico, taurocolato de sodio, azul de metileno, que también serviría para el diagnóstico de las fístulas bronquiales por su aparición en el esputo. Es poco recomendable, pues según la estadística de Ch. Lenormant daría un 13% de mortalidad y un 64% de fracasos.

2) Las aspiraciones repetidas, seguidas de drenaje tardío cuando el empiema ya no esté libre en la cavidad pleural. Esta conducta fué preconizada primero por Roe desde 1812 y después ha sido defendida sucesivamente por Bowditch y Wyman, Mac Emery y Brennemann, Ochsner y Gage. Sus estadísticas señalan cifras de mortalidad que van desde el 9% al 30%, debido en parte a que unos años las epidemias son más virulentas que otros, como es de observación corriente. Es esta una de las razones por las que en una temporada con poca mortalidad debida a baja virulencia, cualquier procedimiento terapéutico que se aplique es bueno.

3) El método francés de Coquelet, de drenaje continuo cerrado, con aspiración permanente e irrigación discontinua. Se practica bajo anestesia local en un espacio intercostal que corresponda al punto declive del derrame y sobre la línea axilar posterior o la escapular. Aquí se inserta un trocar cuyo mandrin mida 12 cms. y la funda o vaina 10 cms. A través de esta se pasa un tubo de goma de un metro de longitud y 1 cm. de diámetro que se sostiene a la piel por medio de un fijadrén o simplemente con un tubo más grueso que lo envaina y cuyo extremo cutáneo está dividido en cuatro tiras longitudinales que se mantienen después con telas adhesivas. El tubo largo se conecta con una Y de cristal, de la que una rama sirve para el sifón yendo a un recipiente con una solución antiséptica y la otra va a un matraz para las irrigaciones. En vez de ésto se puede insertar en un espacio superior otro tubo más delgado y usarlo directamente para irrigar, al paso que el inferior, más grueso, será para drenar. Se recomienda la gimnasia respiratoria. El término de la curación es de 60 a 70 días cuando hay fístula brónquica y de 20 a 40 cuando no la hay. Si con esta pleurotomía mínima la fiebre no baja puede ser porque esté tapado el tubo, porque haya otras colecciones purulentas pleurales no drenadas, homolaterales, contralaterales, tabicadas, o por un absceso pulmonar, pericárdico o de la pared torácica misma. Entre las objeciones que se han señalado a este procedimiento se cuentan las siguientes:

Los movimientos del paciente pueden hacer posible el neumotorax, la succión puede determinar desgarros pulmonares y favorecer la producción de fístulas bronquiales y el dren se afloja a los pocos días.

4) Para obviar el primero y el último de los inconvenientes antes señalados, Alexander hace seguir al tubo de goma un trayecto oblícuo por la pared de manera que el punto del espacio intercostal por el que penetra al torax, octavo o noveno generalmente, queda a más de seis centímetros arriba del sitio en que sale a la piel.

5) En el método de Diederich, Sherrill y Beck, la canalización se efectúa únicamente con la vaina del trocar insertado en un punto declive, y por ella se pueden hacer las irrigaciones. Todos los autores le señalan el grave inconveniente de producir osteitis y neuralgias por compresión sumamente rebeldes.

6) Para evitarlas, Delagenniere no usa tubo metálico sino de goma y pone en su extremo libre un dedo de guante cortado longitudinalmente hasta la mitad, que hace el oficio de válvula, permitiendo la salida del pus en la espiración e impidiendo la entrada del aire en la inspiración. El inconveniente más serio es que generalmente el tubo se aplasta por cierre de los espacios intercostales. Cuando esto acontece, la canalización ya no llena su objeto.

7) En los Estados Unidos de América se describe con los nombres de Mozingo Hewett y en Inglaterra y Alemania con los de Playfair-Bülau un método sumamente parecido al de Coquelet, por lo que nos abstenemos de describirlo.

8) La pleurotomía sin resección costal, en punto declive, se practica bajo anestesia local. Después de abrir ampliamente la pleura y vaciar el derrame, se cierra lo más herméticamente posible alrededor del tubo, por el que se hacen aspiraciones e irrigaciones. Esta técnica fué propuesta por Tachard y Revilliod. Está casi completamente abandonada actualmente.

9) Otto Kleinschmidt y von Sultan en Alemania, aconsejan pleurotomía con resección de 5 cms. de costilla, generalmente la novena, sobre la línea axilar posterior. La aspiración la realizan con la tromba de agua de la que existe un modelo ambulatorio.

10) La técnica anterior es igual a la de Delbet y Girode, con la única diferencia que estos autores utilizan su dren especial de carrete que retiran al undécimo día sustituyéndolo por una lámina de caucho. No practican irrigaciones. Aconsejan ejercicios respiratorios.

11) En la pleurotomía válvular, descrita por Gregoire en 1929, se inciden los planos blandos sobre el 11o. espacio y se despega el labio superior de la herida por debajo del dorsal ancho hasta el 9o. espacio en el que se hace la pleurotomía canalizando con lámina de hule fijada por dos hilos a los intercostales. El pus sale en la espiración y el aire no puede entrar en la inspiración.

12) Los autores americanos, especialmente Graham, Singer y Ballon, dan la preferencia a las punciones repetidas, durante la fase de lesiones

pulmonares, seguidas de drenaje abierto cuando han pasado estas. Hacen una pleurotomía en la línea axilar posterior, sobre la octava o novena costilla. La incisión es horizontal, de 5 a 6 cms. de longitud. Practican la resección de 2 cms. de costilla subperiósticamente. Drenan con dos tubos de goma fenestrados, de 1 cm. de diámetro interior, conectados para hacer sifón. Aconsejan irrigaciones al Dakin-Carrel y ejercicios respiratorios, que según ellos, más que favorecer la expansión pulmonar mejoran el estado general del sujeto. Retiran el drenaje hasta que la cavidad mida menos de 15 c. c.

13) El último procedimiento que señalaremos es el de Constantini, cuyo manual operatorio resumido es el siguiente:

Incisión vertical de 12 cms. en el ángulo de las costillas. Resección subperióstica con su costotomo especial de 2 cms. de costilla, que generalmente es la octava o la novena. Canalización por medio del dren de carrete de Delbet y Girode, cuya ala o collar interno aflora a la pleura parietal al paso que el ala externa lo hace a la parrilla costal. Retira el dren entre el duodécimo y el vigésimo día. Aspiración por sifón gazómetro o tromba de agua. Irrigaciones al Dakin y ejercicios respiratorios.

La conducta a seguir cuando se trate de empiemas bilaterales, casi exclusivos de los niños, será evacuar por punción el lado más atacado (en caso de duda el izquierdo por ser el del corazón). De 24 a 48 horas después, pleurotomía mínima sin resección costal en el lado opuesto y 6 a 8 días más tarde pleurotomía mínima en el lado puncionado.

Cuando se trate de pioneumotorax gangrenoso la pleurotomía amplia de urgencia se impone, asociándole los grandes lavados con Dakin, la seroterapia antigangrenosa a larga mano, las irrigaciones al electroserum y las insuflaciones intrapleurales de oxígeno o de oxígeno ozonizado

Siempre que se practique la pleurotomía a cielo abierto se tendrá sumo cuidado en no confundir la pleura parietal engrosada, a veces enormemente, con el pulmón recubierto de su hoja visceral (caso de Max Tiegel citado por Stich-Makkas).

Por lo que se refiere al punto segundo en que se resume la conducta terapéutica, es decir, el logro de la esterilización y obliteración tempranas de la cavidad, lo primero que debemos recordar es que los antisépticos químicos no esterilizan los tejidos vivos. La mejor antisepsia sigue siendo pues el drenaje adecuado.

Entre las numerosas soluciones que se han propuesto y usado en irrigaciones intrapleurales sólo recordaremos algunas:

El licor de Dakin-Carrel es una solución neutra de hipoclorito de sodio al 0.5% y obra como un verdadero decorticante químico por ser un magnífico solvente del exudado que engruesa la pleura consiguiéndose así que el pulmón pueda llegar a llenar la cavidad del empiema cuando no se encuentra afecto de esclerosis intersticial él mismo. En ocasiones durante el lavado sobreviene tos violenta y sabor a cloro en la boca lo que traduce una fístula bronquial.

Se ha usado también la solución de mercurocromo al 2% con resultados poco alentadores; el violeta de genciana; otros colorantes, principalmente derivados de la acridina; la solución de Lugol; la de Rubiazol al uno por mil; el suero clorurado hipertónico; el electroserum y la solución propuesta por Murphy (formaldehido en glicerina al 2%). También se han empleado las vacunas (autógenas o heterógenas), los caldos vacunas y sueros específicos en aplicación local.

Muy excepcionalmente se han señalado accidentes en el curso de las irrigaciones, atribuíbles a éstas, tales como síncopes o convulsiones epileptiformes (eclampsia pleurética), cuyo mecánismo de producción sería para algunos autores por vía refleja, siendo esta probablemente la explicación más cercana a la verdad, por más que Geo. Muller niegue tales reflejos y asegure que no son más que un mito. De todos modos no debemos olvidar que los ricos plexos nerviosos simpáticos subpleurales, receptores de éstos estímulos, los transportan a las raíces sensitivas medulares por intermedio de los ramicomunicantes, de allí a los cuernos posteriores pasando por la zona marginal de Lissauer y encontrándose desde luego con las celdillas autónomas de Giercke. De este sitio se propaga la excitación por el haz espino reticular posterior, que forma parte de la gran vía sensitiva espino-bulbo-tálamo-cortical, para hacerse consciente y además excita las celdillas nerviosas sensitivas del cuerno posterior (reflejo víscero-sensitivo) y por dinamogénesis y también directamente las celdillas motoras del cuerno anterior (reflejo víscero-motor). Nada tendría pues de extraño que en virtud de este mecánismo que hemos señalado someramente, se produjeran reflejos inhibitorios sobre los centros bulbares, en especial el cardíaco y el respiratorio, que acarrearan síncopes a veces tan graves que pueden conducir a la muerte súbita.

Otros accidentes se han señalado, todavía más raros, tales como hemorragias y hemiplejias, consideradas estas últimas por la mayoría de los autores como histetrotraumáticas en la generalidad de los casos y embólicas en un pequeño porcentaje de los mismos.

Después de un tiempo suficiente de practicar las irrigaciones se podría juzgar de la esterilidad de la cavidad por el método bacteriológico, pero es este un procedimiento infiel y el mejor control de curación está dado por la obliteración de la cavidad con el pulmón desplegado y adherido a sus paredes en toda su extensión. En cuanto al mecanismo de la obliteración diremos que es función de varios factores, a saber:

El ascenso del hemidiafragma correspondiente, la expansión pulmonar, la retracción de la pared costal asociada a la escoliosis y el regreso del tabique mediastinal a su sitio.

Después de la operación el volumen del espacio muerto puede reducirse a la mitad o más casi inmediatamente, en virtud de la acción conjunta de los factores que acabamos de señalar, menos la escoliosis naturalmente. La reducción posterior de volumen es mucho más lenta en producirse.

No creemos necesario hacer hincapié en el punto tercero de la conducta terapéutica, o sea el sostenimiento de la nutrición del paciente y mejoría de su estado general, pues es obvia su vital importancia.

II.—Descripción completa de la técnica modificada. Razones que abonan tal proceder.

Dado que, como ya lo hicimos notar, no se puede considerar a la pleurotomía como una intervención de urgencia más que en muy determinados casos, las normas establecidas para la terapéutica quirúrgica en general son perfectamente aplicables aquí, con algunas modalidades especiales. Por este motivo dividiremos en tres partes el presente capítulo.

a) El preoperatorio.

b) La técnica de la operación.

c) El postoperatorio.

Estudiaremos al final las ventajas e inconvenientes que se derivan del método.

a) El preoperatorio.—Comprende desde luego el tratamiento médico juicioso y bien conducido de las lesiones pulmonares sépticas, origen habitual de las formas médicas. Para las traumáticas que no reconozcan este origen será útil tratar de prevenir en la medida de lo posible las complicaciones broncopulmonares infecciosas por medio de las inyecciones de aceite creosotado y la vacunoterapia antineumo-estrepto-colibacilar.

Como analépticos cardiorespiratorios se usarán las inyecciones de aceite alcanforado, coramina, cardiazol, cardiocinol, etc.

Contra la anemia, la hemorragia y el choque operatorio, están indicadas pequeñas transfusiones de 100 c.c. ó 150 c.c., hechas en serie y según todas las reglas y cuidados que rigen en esta materia.

Para prevenir la acidosis se recomienda la glucosa y el bicarbonato de sodio. La primera sobre todo en pequeños enemas a reteneer y adicionada de insulina y urotropina.

Como medicación coadyuvante a la anestesia y para disminuír el choque psíquico se recurrirá al Nembutal u otros productos similares, a los bromuros y al Sedol, en la forma siguiente:

Poción polibromurada al 2% desde dos días antes de la operación.

Una cápsula de Nembutal Abbott de 0.10 grs. la noche anterior al día de la intervención y dos cápsulas, también de 0.10 grs., una hora antes de la misma.

Inyección subcutánea de 0.01 gr. de morfina o mejor de 1 c.c. de Sedol, media hora antes de operar.

Por de contado que se habrán hecho cuidadosamente los análisis de laboratorio y pruebas funcionales preoperatorias, dando especial atención;

Al examen completo de orina. A la exploración de la permeabilidad renal por la prueba de la sulfofenolftaleína de Rowntree. A la función péxica por el Rosa de Bengala. A los tiempos de coagulación y sangrado. Al hemograma de Schilling. A la reacción de Bordet-Wassermann y similares, en la sangre. Al examen completo del exudado pleural incluyendo en caso necesario la inoculación a los animales de laboratorio. A la citología y bacterioscopía del esputo. A la reacción de Besredka. A las pruebas de compatibilidad sanguínea con presuntos donadores y a los resultados del examen fluroscópico y radiográfico.

b) La técnica de la operación.

Material e Instrumental.—1 equipo de cirugía general. 1 legra curva. 1 legra recta. 1 sonda legra de Doyen. 1 costotomo. 1 cizalla. 2 agujas trócares de mediano calibre. 2 agujas para inyección, de 4 cms. y 2 de 8 cms. 4 agujas de sutura de diferentes tamaños. 2 agujas de Reverdin. 2 jeringas hipodérmicas de 5 c.c. 2 copas graduadas de 100 c.c. Catgut simple Nos. 1 y 3. Catgut crómico. No. 2. Aspirador eléctrico. Tubos para drenaje, de goma, de unos 15 cms. de longitud por 1 cm. de diámetro interior.

Anestesia.—Se dará siempre la preferencia a la locoregional con novocaína adrenalinada. Bastan generalmente 50 c.c. de la solución de novocaína al 1%, en suero fisiológico, con V gotas de adrenalina al milésimo.

Se procederá a inyectar 5 c.c. paravertebralmente, en cada uno de los

pares 7o., 8o., 9o y 10o. Con los 30 c.c. restantes se infiltrarán los músculos superficiales y el tejido celular subcutáneo, siguiendo un trayecto en forma de U abierta hacia adelante y abajo, en tal forma que la rama horizontal superior siga el séptimo espacio, la horizontal inferior el décimo y la vertical, que une las dos anteriores quede sensiblemente por dentro del ángulo de las costillas.

Cuando se trate de niños o de personas muy nerviosas se recurrirá a la anestesia general por el ciclopropano o el protóxido de ázoe, dada por persona competente.

Posición.—El enfermo se colocará en una actitud intermedia entre el decúbito lateral sobre el lado sano y el decúbito prono o ventral. Los miembros superiores en semiflexión en sus diversos segmentos. De los dos miembros inferiores, el que queda arriba tendrá el muslo doblado sobre la pélvis y la pierna doblada sobre el muslo, reposando todo él sobre una almohadilla que sube por arriba hasta el cuello del enfermo y le sirve de punto de apoyo. La razón de esta postura es evitar lo más que sea posible la compresión sobre el hemitorax sano.

En cuanto al operador se colocará siempre con su derecha hacia los pies del operado, si es diestro, para poder atacar con facilidad el borde inferior de la costilla. El primer ayudante se situará frente al cirujano.

Técnica.—Después de evacuar la mitad o la tercera parte del derrame por medio de un trocar conectado al aspirador eléctrico, se harán los siguientes tiempos:

1) Incisión de 10 cms. de longitud cuya parte media cruza la línea escapular, sobre la novena costilla y paralela a ella. Sección en un tiempo de la piel y tejido celular subcutáneo, aponeurosis y músculos superficiales, hasta el periostio exclusive. Hemostasis temporal de estos planos por forcipresión.

2) Despegamiento del labio superior de la herida, siguiendo la cara profunda del músculo dorsal ancho hasta un poco más arriba del borde superior de la octava. Igual maniobra en el labio inferior hasta un poco más abajo del borde inferior de la novena.

3) Despegamiento de la comisura posterior de la sección de las partes blandas, en contacto con la parrilla costal, hasta unos 2 cms. adentro de la región del ángulo. Por la comisura anterior el descubrimiento de las costillas se llevará hasta la línea axilar posterior.

4) Incisión en H del periostio que cubre la cara externa de la novena, midiendo la rama horizontal unos 14 cms.

5) Desprendimiento del periostio incindido con la compresa, o, caso de no ser posible, con la legra, cuidando de no herir los vasos intercostales al atacar el borde inferior. Cuando tanto éste como el superior estén libres se pasará la sonda legra de Doyen para denudar la cara profunda. Este tiempo se hará con precaución para no abrir prematuramente la pleura.

6) Resección de la costilla desde un poco por fuera de la apófisis transversa de la vértebra dorsal correspondiente hasta la línea axilar posterior.

7) Repetición de los tiempos 4, 5 y 6, sobre la octava costilla.

8) Poner dos ligaduras al octavo paquete intercostal, separadas como 1.5 cms. y hacia la parte media de la incisión.

9) En el centro del borde superior del lecho de la octava costilla, introducir las ramas de una pinza de Kocher o Pean, cerrada, atravesando sucesivamente los músculos intercostales, la fascia endotorácica y la pleura parietal. La pinza llevará una dirección oblicua hacia arriba, adelante y adentro, con el objeto de evitar la herida del diafragma. Esta pinza se sacará abierta y con el bisturí o las tijeras romas se prolongará la pleurotomía verticalmente hacia abajo, pasando este corte entre las ligaduras puestas al octavo paquete intercostal y terminando en el punto declive de la cavidad que generalmente se encuentra en la parte media del borde superior del lecho de la novena costilla.

10) Exploración digital del espacio muerto y limpieza suave de sus paredes con compresa montada en un clamp.

11) Colocación de dos tubos de goma para drenaje, de 1 cm. de diámetro interior que afloren a la pleura parietal. Se fijarán por uno o dos puntos de catgut crómico a las partes blandas.

12) Después de cambiar guantes y asegurar cuidadosamente la hemostasis definitiva, se suturarán los músculos superficiales y su aponeurosis con puntos en X. La piel y el tejido celular con puntos de Sarnhoff.

13) Cubrir la herida con gasa vaselinada estéril y colocar apósito seco encima dejando el espacio necesario para el paso de los tubos, que se conectarán por intermedio de dos cánulas de cristal para hacer el sifón y las irrigaciones.

c) El postoperatorio.— Se colocará al enfermo en la posición de Fowler y durante los dos primeros días siguientes se le aplicarán cada 8 horas inyeccciones subcutáneas de 5 c.c. de aceite alcanforado al 20% con 0.01 gr. de morfina. Además se usará la emetina intramuscular a las dosis de 0.03 grs. hasta 0.06 gramos.

Se evitarán cuidadosamente los enfriamientos al paciente y se le apli-

cará una embrocación de tintura de yodo y empaque algodonado al torax.

La oxígeno-terapia puede estar particularmente indicada.

Se usarán los antisépticos generales del tipo de la urotropina y el salicilato de sodio, así como sus derivados. Los metales coloidales, la proteinoterapia. En los casos en que el estreptococo entra en causa se acudirá al Rubiazol Prontosil o al Sulfamidyl. Son de uso corriente las vacunas y sueros específicos. La autohemoterapia también se emplea. Las transfusiones son un medio precioso que levanta rápidamente el estado general de los enfermos. No se olvidará el uso de los enemas de suero glucosado con insulina ni el de las sales de calcio asociadas a la adrenalina, la vitamina D o mejor aún a la parathormona.

Desde el quinto o sexto día se comenzarán los ejercicios respiratorios de esfuerzo por medio del matraz y en forma progresiva.

También precozmente se practicarán las irrigaciones intrapleurales por el licor de Dakin- Carrel. Las soluciones de Rubiazol al 1 por 1000 en los casos estreptocócicos.

Hacia el duodécimo día se quitará el sifón, poniendo sobre la extremidad del libre del tubo tela ahulada o el dedo de guante de Delagenniere, que hagan el oficio de válvula.

A las tres o cuatro semanas por término medio, hay que hacer otro examen completo, clínico, radiológico y de laboratorio, que nos informe sobre el nuevo estado local y físico funcional del enfermo. Generalmente se encuentra la cavidad muy reducida, la supuración escasa, el diafragma elevado, el mediastino en su sitio, la pared costal deprimida y el pulmón dilatado, coincidiendo con una mejoría notable del estado general.

Cuando esto no sucede, habiendo seguido la técnica descrita, ello es debido a dos circunstancias principales: o bien porque la operación se practicó muy tardíamente o porque ya existían lesiones pulmonares anteriores, crónicas, de tendencia esclerosa y generalmente de naturaleza fímica. En esta segunda eventualidad el pronóstico de la curación es muy grave y en la primera puede serlo menos cuando el defecto de expansión pulmonar sea debido exclusivamente a la cáscara fibrosa inextensible de la pleura visceral. Los detalles radiológicos que nos sirven para averiguar el estado del parenquima pulmonar son sobre todo su claridad y su movilidad.

Si las condiciones son favorables, los tubos se retirarán a los 24 días más o menos. Su trayecto se encontrará cicatrizado, habiéndose obtenido la curación total del empiema hacia los 30 ó 40 días después de la intervención.

Si se practica la técnica operatoria tal y como ha sido descrita, se obtendrán las siguientes ventajas:

1).—Se tiene la seguridad de caer siempre sobre el punto declive, lo que no se logra si se opera más abajo, puesto que el ascenso del diafragma tunelifica el trayecto y produce retenciones como se puede apreciar claramente en una de las radiografías que reproducimos más adelante.

2).—La resección tan amplia de las dos costillas octava y novena, incluyendo en ella el ángulo, constituye el punto central de las innovaciones a las técnicas seguidas por otros autores y tiene importantisimas consecuencias, puesto que favorece más y mejor el cierre de los arcos costales y el abatimiento de la pared externa de la cavidad con lo cual se consigue una disminución de volumen que el Dr. Jiménez Caballero calcula no ser menor de 300 c. c. Se concibe que en estas condiciones el pulmón tenga que dar de sí mucho menos, acortándose el tiempo de curación y evitando gran cantidad de empiemas crónicos.

3).—El ascenso del diafragma se favorece también desde que no se le quita el apoyo de la décima costilla.

4).—Cuando en un caso desgraciado el pietorax se haga crónico, el problema únicamente es de siete costillas como máximo y se puede decir que ya se tiene adelantado el primer tiempo de una toracoplastía.

5).—Otra de las ventajas, no despreciable por cierto, es la de evitar la producción de osteitis en los cabos costales que deja la resección, puesto que quedan muy lejos de la pleurotomía y por consiguiente del pus.

6).—Dado que la sutura de la herida se hace por planos y herméticamente alrededor de los tubos, se opera prácticamente a "tórax cerrado".

7).—La abertura de la pleura se hace primero con las pinzas y en la parte alta, por no herir el diafragma como ya dijimos más arriba, y el hecho de completarla después en sentido vertical hacia abajo, obedece a dos razones principales, como son el encontrar siempre el verdadero punto declive e impedir el contacto directo de los exudados con los cabos que deja la resección costal.

FOTO 1.—Instrumental operatorio. De izquierda aderecha y empezando por abajo: bisturí, tijeras recta y curva, sonda acanalada, pinzas de disección, pinzas de Pean, pinzas de Kocher, legra de Farabeuf recta y curva, sonda legra de Doyen derecha e izquierda, costotomo de Mathieu, porta-agujas, catgut, agujas de sutura, pinzas de campo, separadores de Farabeuf, tubos para drenaje provistos de un dedo de guante.

FOTO 2.—Posición del operado, intermedia entre el decúbito lateral y el ventral, para evitar la compresión sobre el hemitórax sano. El miembro inferior que queda arriba, se encuentra doblado en sus distintos segmentos y reposando sobre una almohadilla que sube hasta la cara para fijar la postura. Nótese la línea sobre la que recaerá la incisión y la cruz que marca el vértice de la escápula.



FOTO 1.

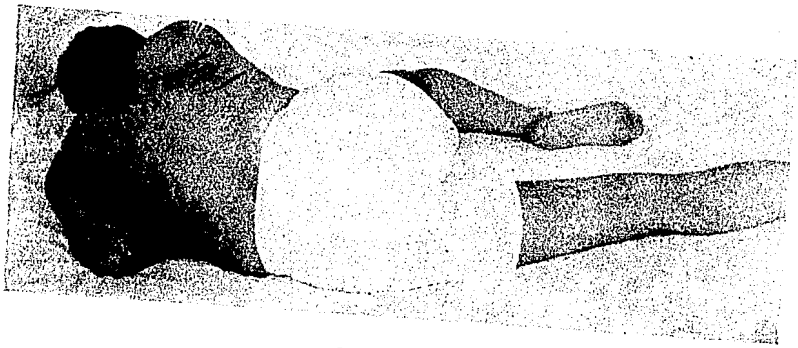

FOTO 2.

FOTO 3.—Campo operatorio en su sitio. Las pinzas erinas que fijan las compresas no han sido colocadas al azar, sino tomando puntos de referencia, de manera que: la pinza posterior y superior queda sobre el apófisis esponoso de la séptima dorsal, la posterior e inferior a nivel del apófisis espinoso de la décima dorsal, las dos pinzas anteriores se encuentran en el trayecto de la línea axilar media. Todo esto tiene por fin dejar exactamente en el centro del campo las costillas octava y novena en toda la longitud en que se van a resecar, es decir, desde su ángulo inclusive, hasta la línea axilar posterior.

FOTO 4.—Incisión de la piel, el tejido celular subcutáneo y la aponeurosis superficial. A la vista el músculo dorsal ancho. Hemostasis por forcipresión.



FOTO 3.



FOTO 4.

FOTO 5.—Se ha incindido el plano muscular superficial y queda al descubierto la cara externa de la novena costilla.

FOTO 6.—El operador despega el periostio del borde inferior de la novena. Su índice izquierdo proteje el paquete intercostal. El ayudante rechaza hacia abajo el labio inferior de la incisión.



FOTO 5.

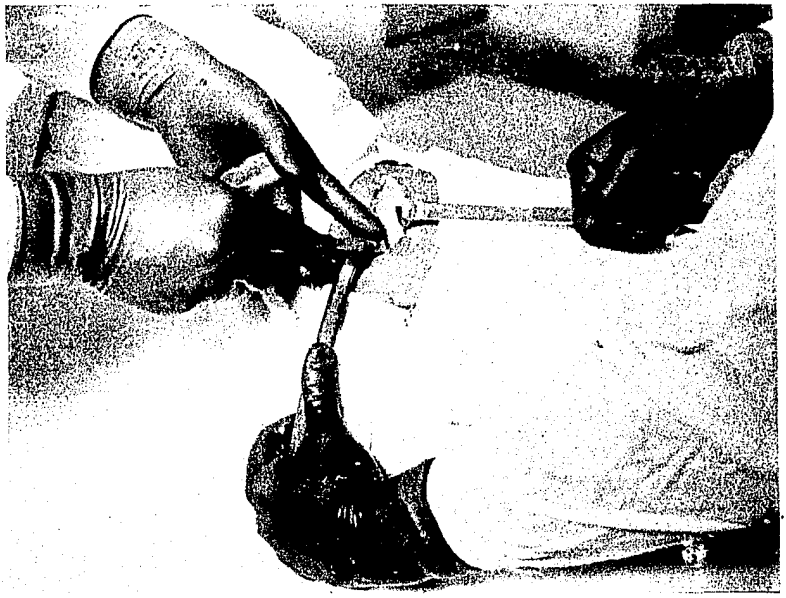

FOTO 6.

FOTO 7.—Terminación del desprendimiento del periostio por la cara profunda la costilla con la sonda legra de Doyen.

FOTO 8.—Sección de la novena por dentro de su ángulo con el costotomo de Mathieu.

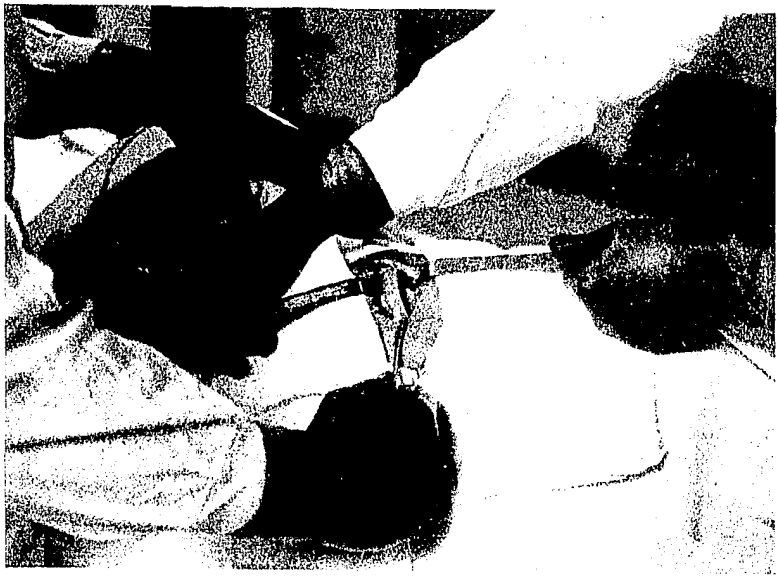

FOTO 7.



FOTO 8.

FOTO 9.—Después de resecar la novena, el operador principia el mismo tiempo con la octava. Nótese claramente el ángulo y el labio superior de la incisión fuertemente rechazado hacia arriba por el ayudante.

FOTO 10.—Sección anterior de la octava. Se ve muy bien que el tamaño del segmento costal por extirpar es mucho mayor que la longitud de la incisión de los planos blandos, lo cual tiene una importancia capital desde el punto de vista de la prevención de osteitis y profilaxia de la cronicidad puesto que así se logra un abatimiento notable de la pared externa de la cavidad, con una reducción de volumen no menor de 300 c. c. según el Dr. Jiménez Caballero.



FOTO 9.



FOTO 10.

FOTO 11.—Hacia la parte media de la incisión el operador pone dos ligaduras previas al octavo paquete intercostal.

FOTO 12.—En el centro del borde superior del lecho de la octava el operador ha introducido las ramas de una pinza de Kocher, cerrada, que atravesó sucesivamente los músculos intercostales, la fascia endotorácica y la pleura parietal. Nótese la dirección oblícua de la pinza hacia arriba, adelante y adentro para evitar la herida del diafragma. La fotografía demuestra el momento en que la pinza se retira abierta. Apreciése el labio superior de la incisión rechazado por el ayudante.

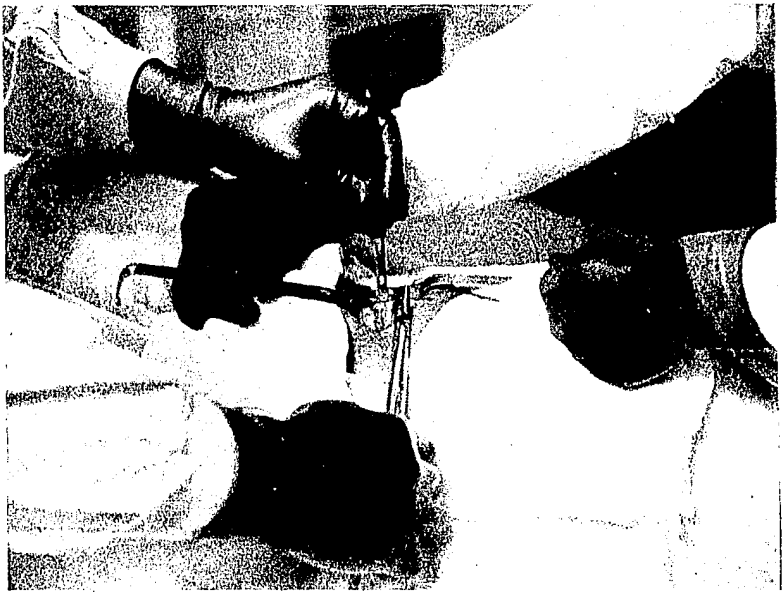

FOTO 11.

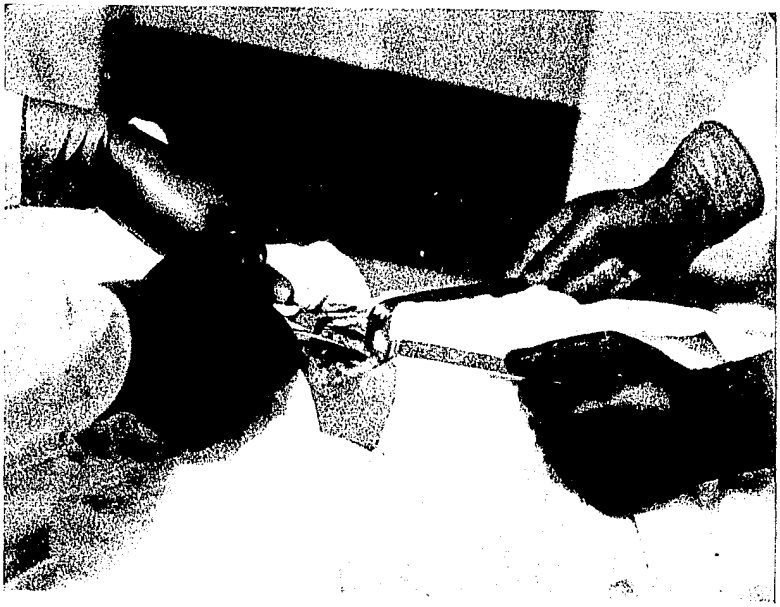

FOTO 12.

FOTO 13.—Prolongación hacia abajo de la pleurotomía por medio de las tijeras, hasta el punto declive. No hay peligro de herir el diafragma puesto que el corte se hace a cielo abierto. La sección de la pleura y los músculos intercostales pasa entre las dos ligaduras previas puestas al octavo paquete.

FOTO 14.—Reconstrucción por planos de la pared. Se ha colocado el primer tubo y el operador sutura ahora el plano muscular superficial.

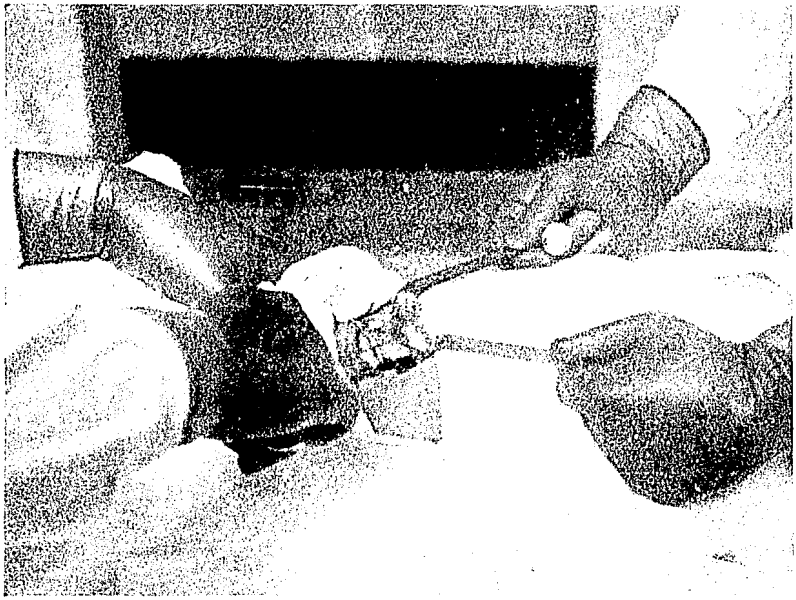

FOTO 13.



FOTO 14.

FOTO 15.—Operación terminada, con los dos tubos colocados. La pleura se cerró herméticamente, con lo cual se logra el tórax cerrado. Nótese el punto que fija los tubos a las partes blandas.

FOTO 16.—Se ha puesto sobre la herida gasa vaselinada estéril, cubierta con apósito seco encima, que se sujetará después con telas adhesivas. Uno de los tubos se conecta para hacer el sifón y el otro para las irrigaciones.



FOTO 15.

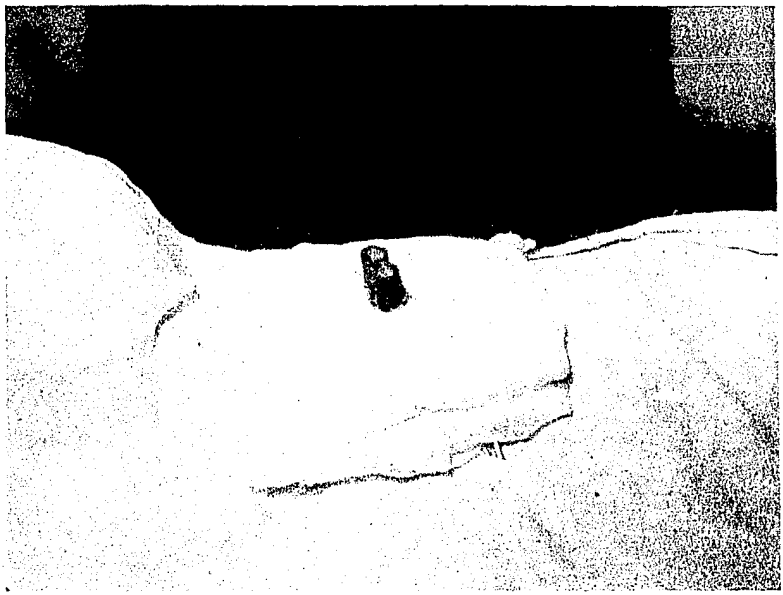

FOTO 16.

PARTE TERCERA

I.—Historias Clínicas resumidas.

Síntesis de la historia clínica del paciente M. N. M., cuyo tratamiento quirúrgico fué efectuado por Carlos Abad Martínez.

M. N. M., originario de Xochimilco, D. F., de 34 años, comerciante. Ingresó al Hospital Juárez el día 18 de julio de 1937, ocupando la cama 26 de la Sala 15.

Antecedentes hereditarios.—Sin importancia.

Antecedentes patológicos.—Negativos de sífilis y tuberculosis.

Antecedentes personales.—Alcoholismo crónico. Fuma moderadamente.

Estado actual.—El día 18 de julio sufrió una herida con instrumento punzocortante situada en la parte media de la cara posterior del hemitórax izquierdo. Refiere el enfermo que presentó hemorragia externa de mediana consideración y casi inmediatamente tuvo tos con expectoración hemoptoica. Traumatopnea. Al poco tiempo se presentó ligera disnea continua exacerbada con los movimientos y el decúbito lateral derecho.

Interrogatorio por aparatos y sistemas.—Fuera de vómitos de alimentos que cesaron pronto, no se recogieron otros datos importantes.

Exploración física.—Sujeto del sexo masculino, íntegro, con facies algo pálida. Lo encontramos encamado, en posición de Fowler, con disnea continua de forma polipneica y haciéndose a los dos tiempos de la respiración.

Exploración regional del tórax.—Por inspección se aprecia una herida producida por instrumento punzocortante, de 9 mm. de longitud,

situada en el sexto espacio intercostal izquierdo, sobre la línea escapular, con dirección oblícua hacia abajo, adelante y afuera. Por la herida sale una poca de sangre espumosa, durante la espiración, pero no se percibe una poca de sangre espumosa, durante la espiración, pero no se percibe traumatopnea. Los movimientos respiratorios en número de 30 al minuto, sincrónicos en ambos hemitórax, ligeramente disminuídos de amplitud, sobre todo en la base izquierda, y rítmicos. Tipo respiratorio costal superior. La parte inferior del hemitórax izquierdo abombada y con los espacios más anchos. A la palpación se encuentra crepitación enfisematosa y sanguínea alrededor de la herida y tocando el espacio intercostal en el que se encuentra esta hay un punto, a 2 cms. afuera y 1 cm. abajo, en el que el dedo nota una depresión dolorosa. Las maniobras de Ruault y Lasague comprueban la menor movilidad del hemitórax izquierdo. Vibraciones vocales abolidas desde la novena costilla hacia abajo en la línea escapular y disminuídas arriba. Por percusión zona mate de la novena abajo, submate hasta la sexta y el vértice hipersonoro. Por auscultación silencio respiratorio en la parte mate y signo de la moneda positivo. Ruido de bronce negativo. No se buscó la sucusión hipocrática. Disminución del murmullo respiratorio en toda la parte alta del lado izquierdo. Retintin metálico y soplo anfórico negativos.

Exploración física del resto del organismo.—Pulso radial de 90 por minuto, rítmico, igual y de amplitud normal. Tensión arterial por el método palpoauscultatorio da cifras iguales en ambos miembros superiores de Mx. 120 Mn. 75. Temperatura axilar, 37.2.

Diagnósticos.—Anatomopatológico: herida en el sexto espacio intercostal izquierdo sobre la línea escapular. Herida de pulmón. Hemotórax hasta la novena costilla. Neumotórax cerrado poco abundante y bien tolerado. Enfisema parietal ligero.

Nosológico e integral.—Penetrante de tórax por arma blanca con herida de pulmón, cuya hemostasis se realizó expontáneamente, en un individuo alcohólico crónico.

Pronóstico.—Grave desde todos puntos de vista.

Tratamiento.—Como no existiera indicación operatoria urgente, se instituyó el tratamiento médico habitual en estos casos, pero hacia el séptimo día la curva térmica que hasta entonces se había mantenido por debajo de 37, comenzó a subir, presentándose fiebre del tipo remitente de grandes remisiones, con cifras de 39, 39.5 en las tardes y de 37.1, 37.5 en las mañanas. Al propio tiempo apareció dolor de costado. Tos con expectoración, mucosa primero y más tarde francamente purulenta. Dis-

nea hasta de 40 respiraciones por minuto. Cierto grado de cianosis. Facies con aspecto vultuoso y de angustia. Los datos positivos de derrame se encontraban ahora hasta la quinta costilla y el estado general comenzó a afectarse. En este momento se tomó la primera radiografía que acompaña a esta historia. En ella se puede apreciar la sombra del derrame llegando hasta el 5o. espacio intercostal y dando su límite superior el aspecto típico de la curva de Ellis-Damoiseau. Nótese también el rechazamiento del corazón hacia la derecha y el ensanchamiento de los espacios intercostales. El neumotórax ya se reabsorbió.

Una vez practicada la punción exploradora que hizo todavía más claro el diagnóstico de hemotórax infectado se procedió a la pleurotomía con resección costal según la técnica del Dr. Jiménez C. ya descrita. El programa operatorio fué como sigue: Operador, Carlos Abad M., Ayudante, Salvador Reynoso, Anestesista, Dr. Juan Dávila. Anestesia general por ciclopropano.

La operación se desarrolló sin incidentes y la evolución postoperatoria, con el tratamiento del que ya dimos una descripción detallada, fué enteramente normal, habiéndose dado de alta el enfermo por curación el día 3 de septiembre de 1937, es decir, mes y medio después de su ingreso al hospital. No está por demás hacer notar aquí que la curación fué obtenida, previniéndose la aparición del empiema crónico, gracias a la técnica operatoria seguida, al buen estado del parenquina pulmonar y de la pleura, así como a la elevación del diafragma. Sentimos mucho no acompañar la radiografía tomada cuando el enfermo fué dado de alta, así como su fotografía, porque nos fué imposible localizarlas en los Archivos del Hospital Juárez y tampoco pudimos encontrar al paciente en la dirección que teníamos de él.

Resumen de la historia clínica del enfermo G. E., cuyo tratamiento quirúrgico fué efectuado por el Dr. Carlos Jiménez C.

G. E., natural del Estado de Guanajuato, de 28 años, campesino. Ingresó al Hospital Juárez el 31 de agosto de 1936, ocupando la cama 9 de la Sala 15.

Antecedentes hereditarios.—Sin importancia.

Antecedentes patológicos.—Luéticos y fímicos negativos.

Antecedentes personales.—Moderado uso de bebidas alcohólicas. No fuma.

Estado actual.—El día de su ingreso al hospital fué herido con ar-

ma punzocortante en la parte inferior de la cara lateral del hemitórax derecho. Los síntomas que pudo notar el enfermo fueron: hemorragia externa por la herida, de poca monta, siendo la sangre espumosa. Tos con expectoración hemoptoica poco abundante. Traumatopnea. Disnea aumentada por los movimientos y el decúbito lateral izquierdo.

El interrogatorio por aparatos y sistemas no dió nuevos datos.

Exploración física.—Sujeto del sexo masculino, íntegro, con facies angustiosa y de tinte lívido, que se presenta sobre una camilla, en decúbito derecho, con disnea continua de forma taquipneica haciéndose a los dos tiempos de la respiración.

Exploración regional toraco-abdominal.—Por inspección se aprecia una herida producida por instrumento punzocortante, de 2 cms. de longitud, situada en el octavo espacio intercostal derecho, sobre la línea axilar media, de dirección oblícua hacia abajo, adelante y adentro. Por la herida sale una pequeña cantidad de sangre espumosa y se percibe la traumatopnea. La disnea también es notable con tipo respiratorio costal superior, frecuencia de 40 por minuto, poco amplia y rítmica. El hemitórax derecho más amplio que el izquierdo, con espacios intercostales ensanchados y movimientos respiratorios de extensión menor. A la palpación se encuentra crepitación enfisematosa y sanguínea alrededor de la herida. Palpando el espacio intercostal en el que se encuentra esta hay un punto un poco adelante y abajo en que el dedo se hunde presentándose marcado dolor. Tanto por la ampliación como por la amplexación se comprueba la menor movilidad del hemitórax derecho. Las vibraciones vocales completamente abolidas desde la séptima costilla hacia abajo, en la línea escapular. A la percusión, macicez absoluta en toda la altura en que están abolidas las vibraciones vocales y sonido hipersonoro por encima de este límite. A la auscutación hay silencio respiratorio y signo de la moneda positivo. La exploración sistemática del abdomen sólo reveló faja de matidez en el flanco derecho. Al tacto rectal no se encontró ocupado el fondo de saco de Douglas.

Del resto de la exploración física consignamos como datos de interés:

Pulso radial, 110 por minuto, igual, poco amplio, rítmico. Tensión arterial por el método palpoauscultatorio da cifras iguales en ambos brazos de Mx. 100, Mn. 60. Temperatura axilar, 36.

Diagnósticos.—Anatomopatológico: Herida en octavo espacio intercostal derecho, sobre línea axilar media. Herida del lóbulo inferior del

pulmón derecho. Herida del hemidiafragma del mismo lado. Herida de la convexidad del hígado. Hemoneumotórax Hemoperitoneo.

Sindrómico.—Síndrome de anemia subaguda por hemorragia interna. Choque traumático no muy marcado.

Nosológico.—Herida doble penetrante de tórax y abdomen, complicada.

Pronóstico.—Muy grave.

Tratamiento.—Esta indicado el quirúrgico de urgencia por tratarse de un hemotórax progresivo y ser una doble penetrante.

Terapéutica preoperatoria.—Aceite alcanforado al 20%, 5 c. c. Morfina, 0.01 gr. Suero fisiológico subcutáneo, 1000 c. c. Coaguleno, 5 c. c.

Programa operatorio.—Operador, Dr. Jiménez Caballero. Ayudante, Carlos Abad M. Anestesista, Dr. Juan White Morquecho. Anestesia general por ciclopropano.

Toracotomía con resección de las costillas octava y novena desde la linea axilar media hasta la línea escapular, previa extirpación de los labios de la herida traumática. Colocación del separador costal. Toma del pulmón que se mantuvo fijo a la herida operatoria para impedir la traumatopnea y la fluctuación del mediastino. Exploración y sutura de la herida que presentaba el pulmón, por dos puntos en X. Vaciamiento del hemotórax. Ensanchamiento de la herida del diafragma. Sutura de la herida hepática. Sutura del diafragma. Sutura de la toracotomía por planos, canalizando con tubo de goma.

Terapéutica postoperatoria.—Aceite alcanforado al 20%, 5 c. c. cada 6 horas. Emetina 0.02 grs. cada 12 horas. Morfina, 0.01 gr. cada 8 horas. Enfermo en posición de Fowler, inclinado sobre el lado derecho. Empaque algodonado al tórax. Recalentamiento. Suero fisiológico subcutáneo, 1000 c. c. Suero glucosado en enteroclisis, 1000 c. c. con 15 U de insulina. Vacuna antibronconeumónica. Autohemoterapia. Dieta hídrica.

Evolución.—Fué muy accidentada pues en los días siguientes se desarrolló una pleuresía purulenta de estreptococos que fué tratada principalmente a base de Rubiazol en lavados pleurales y al interior, habiéndose conseguido la curación del paciente al cabo de 2 meses.

Las radiografías que acompañan a esta historia son sumamente demostrativas e interesantes apreciándose por ellas lo siguiente:

En la primera se ve el pulmón colapsado y adherido al diafragma en el sitio en que se practicara su sutura. La proyección de la cúpula diafragmática derecha se hace al octavo espacio intercostal correspon-

diente. Se aprecia la cavidad entre la pleura visceral y la parrilla costal. Cierre de los espacios intercostales. Escoliosis dorsal de concavidad izquierda. Enfisema compensador en el lado sano.

En la segunda radiografía, tomada pocos días antes de dar de alta al enfermo, se aprecia todavía mejor que en la anterior la retracción de los espacios, elevación del diafragma, escoliosis, pleura visceral apenas engrosada y pulmón casi completamente dilatado, llenando la cavidad que existía anteriormente en casi toda su extensión, salvo una muy pequeña parte, en la cual no se aprecia líquido alguno.

Como se ve pues, la curación de este caso se obtuvo porque todos los factores que hemos señalado ampliamente más arriba concurrieron en el mismo sentido, siendo uno de los principales, si no el principal, el buen estado del pulmón y de la pleura, que permitieron la expansión del parenquima ayudados eficazmente por los ejercicios respiratorios de esfuerzo, que como ya hemos señalado en otra parte, tienen por efecto aumentar la presión bronquial especialmente durante la espiración, porque una parte del aire que sale del pulmón sano penetra al bronquio del lado enfermo y empuja al pulmón, mientras que durante la inspiración el vacío pleural se hace mayor y atrae hacia afuera al propio pulmón.

Resumen de la historia clínica de J. D., cuyo tratamiento quirúrgico fué efectuado por el Dr. Jiménez C.

J. D., originario del Estado de México, de 24 años, campesino. Ingresó al Hospital Juárez el 18 de marzo de 1937, ocupando la cama 7 de la Sala 15.

Antecedentes familiares, patológicos y personales.—Siin importancia.

Estado actual.—Fué herido con una navaja en el 5o. espacio intercostal izquierdo, un poco por fuera de la línea mamilar. El arma penetró al tórax produciendo herida de pulmón, con hemoptisis, disnea, cianosis, etc. A la exploración física se encontraron datos positivos de hemotórax hasta el tercer espacio izquierdo. No hubo neumotórax. Enfisema parietal escaso. Datos de anemia aguda por hemorragia interna y de choque medianamente intenso, que se disipó desde las primeras horas al influjo del tratamiento. En los días posteriores se presentaron los elementos del síndrome febril y apareció tos sumamente penosa para el enfermo, bajo la forma de acsesos, principalmente nocturnos. Expectoración primero mucosa y después mucopurulenta, pero sin ser nunca herrumbrosa.

En la primera radiografía puede verse la sombra del derrame hasta

el tercer espacio, el marcado rechazamiento del corazón y el ensanchamiento de los espacios. Por punción se extrajo pus achocolatado cuyo examen bacteriológico reveló estafilococos y estreptococos.

Teniendo en cuenta estos datos se hizo el diagnóstico de hemotórax infectado, abundante, que por acción mecánica estaba comprometiendo gravemente la hematosis, además de ser séptico en sí mismo por lo que se procedió a la intervención quirúrgica bajo anestesia locoregional y siguiendo en todos sus detalles la técnica descrita.

La terapéutica postoperatoria fué la habitual con evolución normal hacia la curación al cabo de un mes.

En la segunda radiografía se nota perfectamente la elevación del hemidiafragma izquierdo, el aplastamiento de la pared torácica a la altura de las resecciones costales, el pulmón dilatado sin dejar lugar a cavidad alguna y la pleura sana.

Resumen de la historia clínica del enfermo E. G. B., cuyo tratamiento quirúrgico fué practicado por el Dr. Jiménez C.

E. G. B., de México, D. F., de 26 años, obrero textil. Ingresó al Hospital Juárez el día 2 abril de 1937, ocupando la cama 8 de la Sala 15.

Antecedentes familiares, personales y patológicos.—Sin importancia.

Estado actual.—Diez días antes de su ingreso al hospital fué herido con un verdugillo en la parte superior de la cara anterior del hemitórax derecho. La hemorragia externa fué mínima. Tuvo tos sin expectoración hemoptoica, que se quitó pronto, pero desde hace tres días se ha vuelto a presentar, seca, por accesos, principalmente nocturna. La disnea hizo su aparición desde el primer día y ha sido progresiva hasta el momento en que lo vemos por primera vez. Se exacerba con los menores movimientos y el decúbito lateral izquierdo. Desde hace dos o tres días presenta ligero dolor en el costado derecho, más marcado durante la inspiración. La cianosis se presentó casi desde un principio, acentuándose paulatinamente. Ha tenido y tiene algunos de los síntomas de anemia por hemorragia interna, tales como mareos, vértigos, lipotimias, zumbidos de oídos, palidez, etc. Desde el 6o. día ha tenido fiebre sin poder precisar el grado.

Interrogatorio por aparatos y sistemas.—No dió más datos.

Exploración física.—Sujeto del sexo masculino, íntegro. Facies ansiosa, lívida. Encamado, en posición que se acerca mucho a la ortopnea. Disnea continua de forma taquipneica afectando los dos tiempos de la respiración.

Exploración regional del tórax.—Los movimientos respiratorios son en número de 60 al minuto, muy superficiales. Se aprecia la herida producida por el verdugillo en el segundo espacio intercostal derecho, sobre la línea esternal, de 4 mm. de longitud y ya cicatrizada. No se encontraron datos de enfisema parietal o mediastínico ni de neumotórax. Síntomas positivos de derrame hasta la cuarta costilla. Punta del corazón en el quinto espacio izquierdo a 14 cms. de la línea media.

Exploración física del resto de la economía.—Pulso radial de 120 por minuto, pequeño, igual, rítmico. Tensión arterial por el procedimiento palpoauscultatorio. Mx. 100, Mn. 80. Temperatura axilar, 38.5.

Análisis de laboratorio y pruebas funcionales.—La biometría hemática reveló leucocitosis con polinucleosis y anemia simple isocrómica. Orina con escasa albúmina. Prueba de funcionamiento renal con la sulfo, normal. Wassermann en la sangre, negativa. Punción en el séptimo espacio intercostal derecho sobre la línea axilar posterior dió salida a pus achocolatado, en el que el examen bacteriológico reveló estreptococo. Tiempo de coagulación, 5'. Prueba de Duke, 1.5'. Examen radiológico, en la primera placa se ve la sombra del derrame con su curva de Ellis-Damoiseau hasta el cuarto espacio, rechazamiento del corazón. Ensanchamiento de los espacios.

Diagnósticos.—Patogénico y Anatomopatológico. — Herida en el segundo espacio intercostal derecho, con hemotórax abundante, infectado secundariamente a neumonía traumática, sin neumotórax ni enfisema.

Nosológico.—Penetrante complicada de tórax. Piotórax agudo traumático.

Pronóstico.—Grave.

Tratamiento.—Después de que pasaron los fenómenos infectivos pulmonares y de los cuidados preoperatorios de rigor se procedió a la intervención con la técnica descrita, bajo anestesia locoregional.

Como a las tres semanas se tomó la segunda radiografía por la que se puede notar: los espacios muy anchos, una enorme cavidad que llena casi por completo el hemitórax derecho, un poco de pulmón claro hacia el vértice y el resto del parenquima oculto por la sombra esternovertebral. Persiste el desalojamiento cardíaco. El diafragma no ha subido y se ve finalmente el tubo de drenaje en el lugar de elección de la pleurotomía.

Una nueva radiografía tomada poco antes de dar de alta al enfermo demuestra condiciones enteramente diferentes de la anterior, pues la cavidad se ha llenado merced a la influencia de todos los factores que para

ello intervienen, es decir: los espacios intercostales se han cerrado, el diafragma ha ascendido, el pulmón se ha dilatado, la columna vertebral presenta escoliosis y el corazón ha regresado a su sitio. En el otro campo respiratorio se aprecia enfisema compensador.

Resumen de la historia clínica de P. H., de 35 años, originario de México, D. F. Ingresó al Hospital Juárez el día 14 de agosto de 1935, ocupando la cama 35 de la Sala 15.

Antecedentes familiares.—Su madre murió de tuberculosis pulmonar.

Antecedentes patológicos.—Fímicos positivos. Luéticos negativos.

Antecedentes personales.—Sin importancia.

Estado actual.—Sufrió una herida por arma punzocortante a nivel de tercer espacio intercostal izquierdo, sobre la línea mamaria, que penetró al tórax lesionando el pulmón y produciendo hemoneumotórax acompañado de los síntomas y signos clásicos de este género de traumas. El hemotórax se infectó y el enfermo fué pleurotomizado, habiéndole resecado las costillas novena y décima, entre la línea axilar posterior y la escapular. La evolución se hizo hacia el empiema crónico, que ameritó posteriormente la práctica de toracoplastías sumamente extensas, a pesar de lo cual el enfermo no ha podido ser dado de alta y su estado general se ataca cada día más, presentando en la actualidad el cuadro avanzado de una tuberculosis pulmonar evolutiva, de forma fibrocaseosa, cuyo pronóstico calificamos de fatal a corto plazo.

De las numerosas radiografías que se han tomado a este enfermo acompañamos sólo una en la cual se aprecia como consecuencia de la elevación del diafragma, la insuficiencia de la brecha canalizadora que quedó muy baja y una pequeña retención de líquido. El parenquima pulmonar está retraído y con el contorno angulado a la altura de la quinta costilla, lo que traduce una brida invisible a los rayos X. Se nota además la cavidad del empiema y como dato de pésimo pronóstico el mal estado del parenquima pulmonar.

Si hemos citado este caso ha sido como demostrativo de varios puntos:

1o.—Ha persistido una cavidad, es decir, el empiema se ha hecho crónico, porque el pulmón no se ha dilatado en virtud de encontrarse enfermo.

2o.—El diafragma no ha contribuído a llenar la cavidad porque se quitó la décima costilla.

3o.—La canalización inconveniente se debe a la tunelificación del trayecto por haber colocado el tubo demasiado bajo.

Caso Núm. 1. Radiografía Núm. 1.—Enfermo M. N. M.
Derrame infectado de origen traumático. Límite superior en el quinto espacio intercostal, con el aspecto clásico de la curva de Ellis-Damoiseau. Nótese el rechazamiento del corazón hacia la derecha y el ensanchamiento de los espacios intercostales.

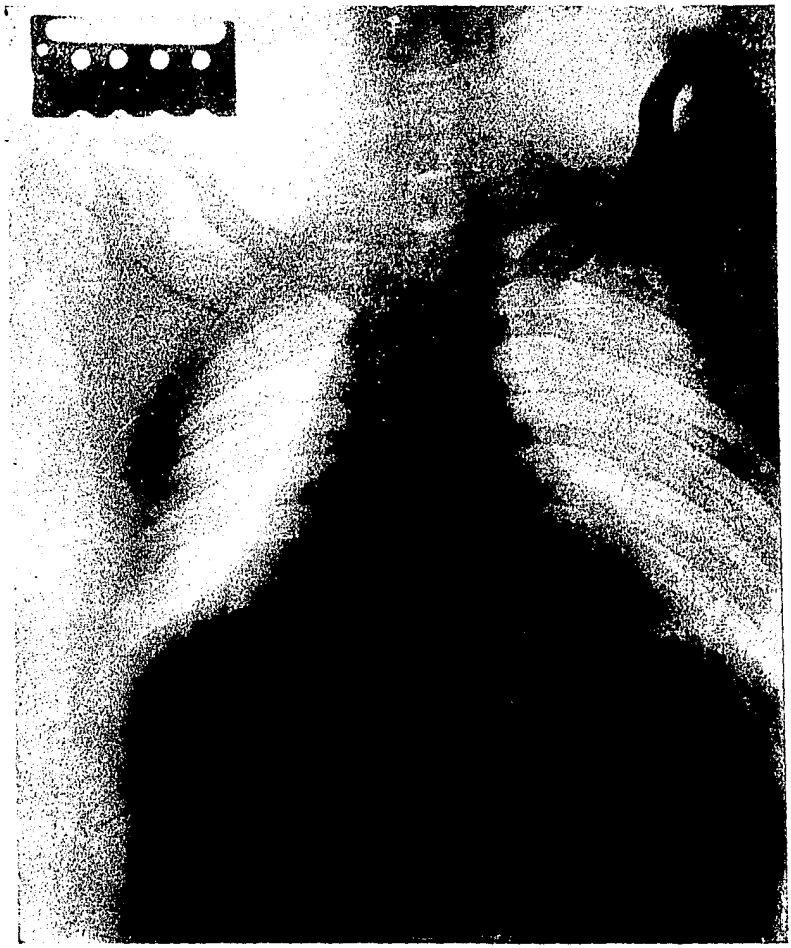

Caso Núm. 2. Radiografía Núm. 1.—Enfermo G. E.
Se nota el parenquima pulmonar adherido al diafragma y retraído hacia el hilio, la gran cavidad consecutiva, las deformaciones del esqueleto y el tubo de drenaje.

Caso Núm. 2. Radiografía Núm. 2.—Enfermo G. E.

Apréciese la elevación del diafragma, la desaparición casi completa de la cavidad, en la que no hay líquido retenido y la expansión pulmonar.

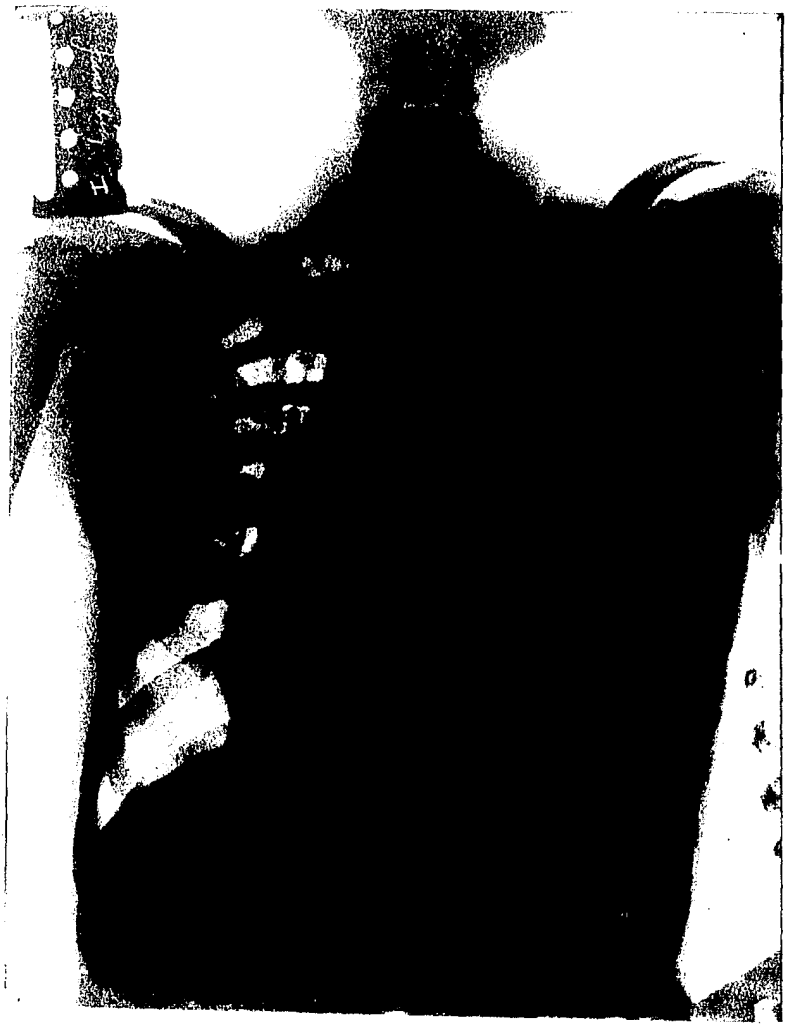

Caso Núm. 3. Radiografía Núm. 1.—Enfermo J. D.
Puede verse la sombra del derrame hasta el tercer espacio, el marcado rechazamiento del corazón y el ensanchamiento de los espacios.

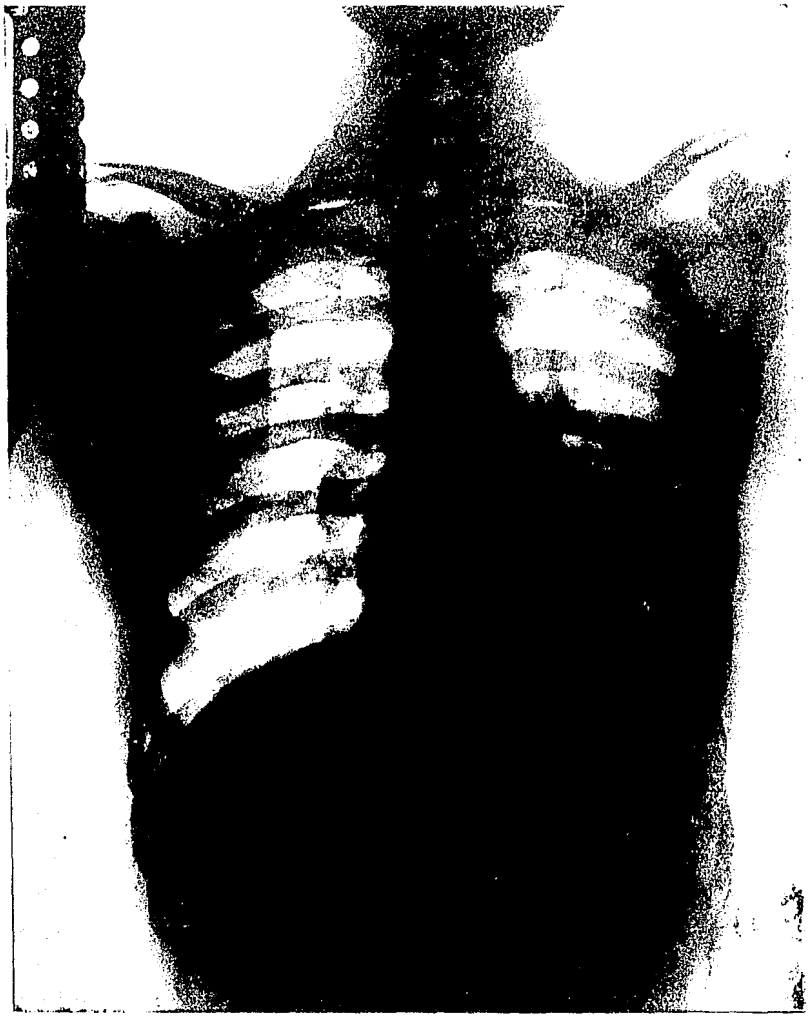

Caso Núm. 3. Radiografía Núm. 2.—Enfermo J. D.
Nótese la elevación del hemidiafragma correspondiente, el aplastamiento de la pared torácica a la altura de las resecciones costales, el pulmón dilatado sin dejar lugar a cavidad alguna y la pleura sana.

Caso Núm. 4. Radiografía Núm. 1.—Enfermo E. G. B.
Hemotórax muy abundante, infectado. Gran rechazamiento del tabique mediastinal.

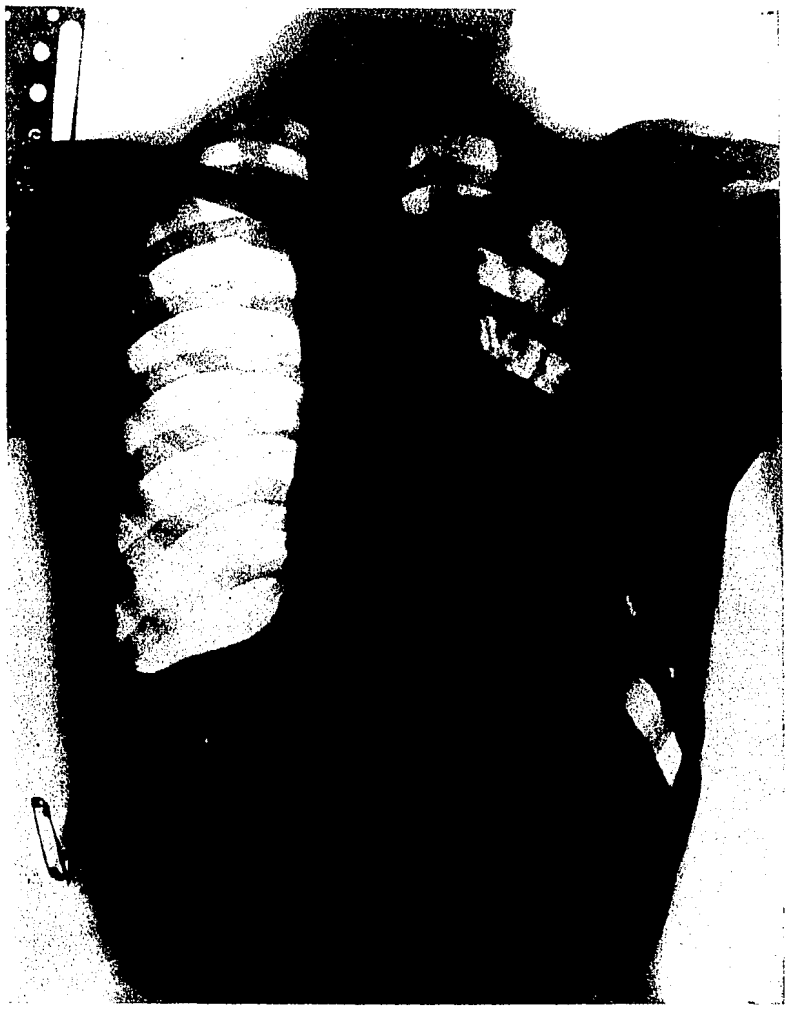

Caso Núm. 4. Radiografía Núm. 2.—Enfermo E. G. B.
Ausencia completa del parenquima pulmonar que se ha retraído totalmente. Persiste la desviación del mediastino.

Caso Núm. 4. Radiografía Núm. 3.—Enfermo E. G. B.
El pulmon se ha desplegado en una extensión considerable. El diafragma ha ascendido. El mediastino ha regresado a su posición normal.

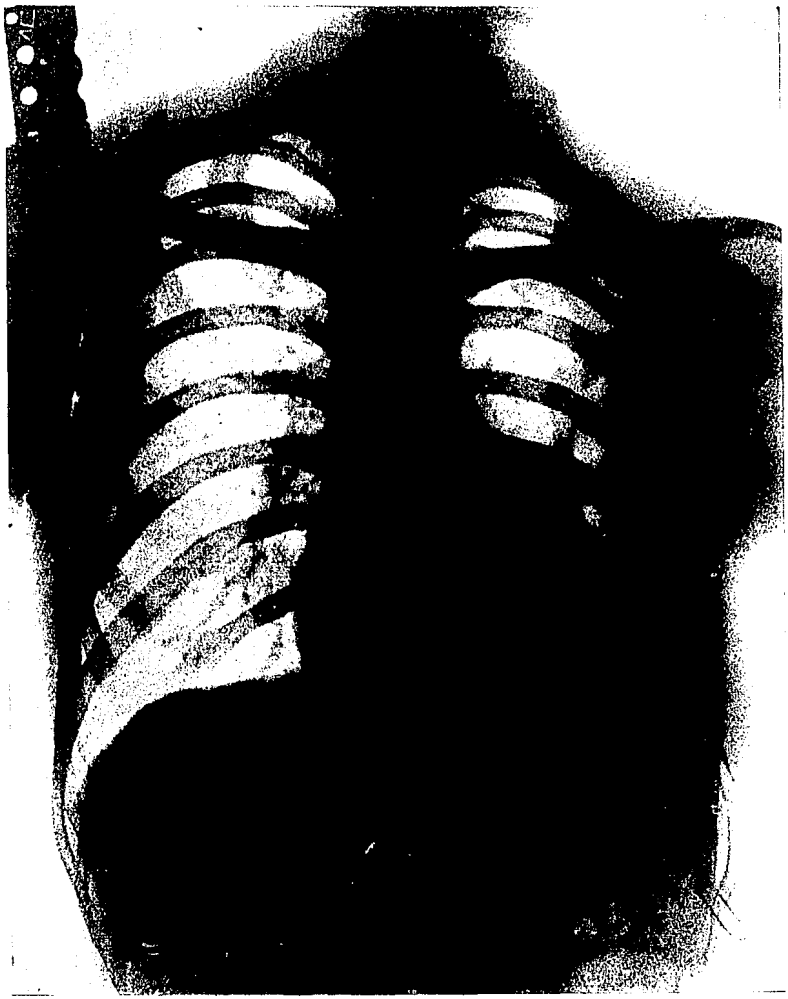

Caso Núm. 5. Radiografía Núm. 1.—Enfermo P. H.
Contorno pulmonar angulado a la altura de la quinta costilla, lo que traduce un brida invisible a los rayos X. Elevación del diafragma que hizo insuficiente la brecha canalizadora situada muy abajo, por lo que se aprecia una ligera retención de líquido. Perenquima pulmonar retraído. Claras deformaciones esqueléticas.

II.—Estadística de los casos estudiados.

Total de enfermos operados	25
Número de muertes	1
Porcentaje de mortalidad	4%
Número de fracasos	3
Porcentaje de fracasos	12%
Formas de origen médico	6
Formas de origen traumático	19

La muerte registrada fué de un caso de pleuresía pútrida con estado general sumamente grave y en el que la operación se practicó demasiado tarde por un error de diagnóstico del primer médico que atendía a este enfermo.

Los fracasos fueron debidos: 1 a operación muy tardía, cuando el pulmón ya era inextensible por encontrarse ahogado en su propia esclerosis y la de la pleura visceral; 1 por pleurotomía incorrecta, en la que se quitó la décima costilla; 1 en que tampoco se logró la dilatación del pulmón por presentar lesiones tuberculosas evolutivas del tipo fibroso.

Los 21 éxitos obtenidos se lograron con los cuidados y técnica operatoria que hemos descrito anteriormente.

III.—Resumen y Conclusiones Generales.

Se pueden sintetizar en las proposiciones siguientes:

1o.—La pleuresía purulenta aguda es siempre secundaria, observándosela generalmente a título de complicación en lesiones sépticas pulmonares o broncopulmonares o bien a la supuración de un hemotórax traumático. Más raramente es producida por la localización pleural de una infección general o por la propagación de lesiones supurativas de la vecindad. Los gérmenes más frecuentes son el estreptococo en los casos bronconeumónicos y traumáticos y el neumococo en las neumonías lobares agudas. Otros gérmenes son menos frecuentes.

2o.—Anatomopatológicamente lo característico es la presencia de pus entre las hojillas pleurales, que al principio de las formas estreptocócicas es más bien una serosidad turbia. Además se encuentra el rechazamiento del mediastino y del diafragma con sínfisis precoz del fondo de

saco costodiafragmático, el ensanchamiento de los espacios intercostales o su retracción a veces; la atelectasia pulmonar con fibrosis intersticial, más acentuada conforme pasa más tiempo. La pleura, engrosada, endurecida, acartonada y cubierta de fungosidades. Hay pioneumotórax cuando intervienen los anaerobios y en los formas de origen traumático.

3o.—Fisiopatológicamente importa muchísimo recordar la disminución excesiva de la capacidad vital que contraindica formalmente la pleurotomía a tórax abierto.

4o.—Hacer el diagnóstico de pleuresía supurada por la punción exploradora seguida de análisis completo del exudado. No omitir nunca el examen por los rayos X e indagar cuidadosamente, agotando los medios para ello, el estado de la pleura y del parenquina pulmonar.

5o.—La curabilidad depende de que la cavidad se oblitere por la acción de conjunto del diafragma, pleura, costillas, columna vertebral y pulmón, así como de la salud general del sujeto.

6o.—Para evitar la muerte de los enfermos y la cronicidad, es indispensable en las formas médicas no operar ni damasiado pronto, cuando hay lesiones pulmonares infecciosas en evolución, ni tardíamente, cuando el parenquima pulmonar ya no sea dilatable. En las formas traumáticas con pulmón sano, operar desde que se haya hecho el diagnóstico correcto.

7o.—Las formas producidas por el neumococo puro, tratarlas médicamente y por punciones seguidas de inyecciones intrapleurales de clorhidrato de optoquina, sales biliares o suero antineumocócico. Sólo en el caso de no tener resultado este tratamiento se recurrirá a la pleurotomía con resección costal, hecha oportunamente.

8o.—Disminuir en lo posible los riesgos operatorios, es decir, anestesia, hemorragia, infección y choque por la preparación meticulosa del paciente.

9o.—Seguir la técnica que hemos señalado por las indudables ventajas que de ella derivan y sobre las que ya hemos insistido.

10o.—No olvidar los ejercicios respiratorios de esfuerzo, las irrigaciones pleurales al Dakin-Carrel, Rubiazol, etc., y el sostenimiento de la nutrición general del enfermo.

BIBLIOGRAFIA

1.—Begouin, Patel, Lenormant. Précis de Pathologie Chirurgicale. París, 1930.

2.—Bezançon F. Précis de Pathologie Medicale. Tome III. París 1931.

3.—Charrier, Charbonnel. Tactique opératoire des affections de la plévre et du poumon. 1937.

4.—Couvelaire, Lemierre, Lenormant. Pratique Médico-Chirurgicale. Tome VI. 1928.

5.—Corachán, Doménech Alsina. Diagnóstico y terapéutica quirúrgica de urgencia. 1936.

6.—Forgue E. Patología Externa. Tomo II. Octava edición.

7.—Graham, Singer, Ballon. Surgical diseases of the chest. 1935.

8.—Jiménez Caballero C. El tratamiento del empiema crónico. Revista de Cirugía del Hospital Juárez. Mayo de 1937.

9.—Keen W. W. Cirugía. Tomo III. Capítulo de Cirugía del tórax por Geo. E. Brewer.

10.—La Dentu, Delbet. Affections Chirurgicales de la Poitrine. 1921.

11.—Lecene, Leriche. Therapeutique Chirurgicale. Tome II. 1926.

12.—Marion. Técnica Quirúrgica. 1932.

13.—Muller Geo. F. Practice of Surgery. Volume IV. 1936.

14.—Otto Kleinschmidt. Chirurgische Operationslehre. Leipzig. 1927.

15.—Pauchet V. La Pratique Chirurgicale Illustrée. Tome XII.

16.—Pérez Gallardo R. Concepto Moderno del Estudio Hematológico. Revista de Cirugía del Hospital Juárez. Junio de 1936.

17.—Prosectores de la Facultad de París. Précis de Technique operatoire. Tome de Chirurgie de Thorax et du Membre Supérieur.

18.—Stich, Makkas. Errores y peligros de las operaciones quirúrgicas. 1930.

19.—Von Sultan. Spezielle Chirurgie. I Teil. München. 1907.