21
2ej.

UNIVERSIDAD NACIONAL AUTONOMA DE MEXICO

FACULTAD DE ODONTOLOGIA

TERAPEUTICA PULPAR EN DIENTES CON RIZOGENESIS INCOMPLETA

T E S I N A

QUE PARA OBTENER EL TITULO DE:

CIRUJANO DENTISTA

P R E S E N T A :

VERONICA AVALOS ARENAS

CIUDAD UNIVERSITARIA MEXICO D.F. 1992

TESIS CON
FALLA DE ORIGEN

Universidad Nacional Autónoma de México
UNAM
Biblioteca Central
Dirección General de Bibliotecas de la UNAM

UNAM – Dirección General de Bibliotecas Tesis Digitales Restricciones de uso

DERECHOS RESERVADOS © PROHIBIDA SU REPRODUCCIÓN TOTAL O PARCIAL

Todo el material contenido en esta tesis está protegido por la Ley Federal del Derecho de Autor (LFDA) de los Estados Unidos Mexicanos (México).

El uso de imágenes, fragmentos de videos, y demás material que sea objeto de protección de los derechos de autor, será exclusivamente para fines educativos e informativos y deberá citar la fuente donde la obtuvo mencionando el autor o autores. Cualquier uso distinto como el lucro, reproducción, edición o modificación, será perseguido y sancionado por el respectivo titular de los Derechos de Autor.

INDICE

Pág.

INTRODUCCION..... 1

PROTOCOLO..... 2

CAPITULO I.- DESARROLLO DE LA DENTINA Y LA PULPA DENTAL..... 4

CAPITULO II.-ANTECEDENTES DE LA APICOFORMACION..... 14

CAPITULO III.-VALORACION PULPAR POSTERIOR A UN TRAUMATISMO..... 17

CAPITULO IV.-DEFINICION:..... 20

a.APICOGENESIS..... 21

b.APEXIFICACION..... 22

CAPITULO V.- a.MEDIACMENTOS EMPLEADOS..... 25

b.TECNICAS EN LA APEXIFICACION..... 32

CAPITULO VI.-SEGUIMIENTO RADIOGRAFICO..... 41

CAPITULO VII.-HISTOLOGIA DE LA APEXIFICACION..... 42

CONCLUSIONES..... 45

BIBLIOGRAFIA..... 46

INTRODUCCION

La ejecución de las técnicas endodónticas están condicionadas,a la situación en que se encuentre la pulpa,lo cuál se conoce através de los signos,síntomas,así como el aspecto macróscopico y radiográfico,lo que indicara el tratamiento a realizar.

El presente trabajo esta enfocado a aquellos dientes que experimentan traumatismos y cuyo ápice es inmaduro.La etapa más vulnerable oscila entre los 8 y 11 años de edad;una vez que - erupcionan los dientes se completa la formación de la raíz 3 - a 4 años después del proceso eruptivo.Como de la pulpa depende éste desarrollo normal y fisiológico,al ser lesionada queda detenido definitivamente el desarrollo radicular y con infección o sin ella,el ápice radicular quedará divergente y sin terminar de formar.

Debido a esta problemática surge la necesidad de inducir el cierre apical mediante el uso de medicamentos,siendo el más empleado por sus características,el hidróxido de calcio puro y un vehículo.

Así mismo para poder valorar los efectos de una lesión traumática sobre el desarrollo de la raíz es necesario conocer los acontecimientos que conducen al desarrollo y maduración normal del ápice.

PROTOCOLO

TITULO:

Terapéutica Pulpar En Dientes Con Rizogénesis Incompleta

ALUMNO:

Verónica avalos Arenas

ASESOR:

C.D.Sergio A.Pavón R.

FUNDAMENTACION DE LA ELECCION DEL TEMA:

En la práctica diaria,llega a ser común el hecho de que se presen ten en el consultorio niños que han sufrido traumatismo en su den tición permanente y en la valoración clinica se define que existe necrosis pulpar,radiograficamente no hay fractura a nivel radicular;sin embargo se observa ápice en vía de desarrollo.Para - estos casos el Odontologo de práctica general debe conocer la - terapéutica pulpar correcta,asegurando así la conservación de ese diente permanente.

JUSTIFICACION BIOPSICOSOCIAL:

En los niños es muy común que en el simple juego puedan traumatizar sus dientes anteriores y cuando acuden al consultorio,el compromiso pulpar es tal que la vitalidad pulpar ya no se puede conservar;sin embargo debido a la importancia de esos dientes se instituira un tratamiento que permita a futuro la recons trucción y reestablecimiento tanto estético como funcional,en el

caso de los dientes anteriores al incidir y de los molares para la trituración.El aplicar una terapéutica inadecuada conducira al fracaso.

OBJETIVOS:

-La pérdida prematura de los dientes debido a daño pulpar causada por traumatismo o caries dental crea un problema de caracter psicológico en el menor de edad.

-La conservación de los dientes permanentes mediante el conocimiento y manejo correcto de todas y cada una de las terapéuticas endodóticas y para éste caso en específico de la apicoformación.

MATERIAL Y METODOS:

El material con el que se cuenta para la realización del presente trabajo son:diferente material bibliografico,así como -- publicaciones en revistas.

METODO:

Es un estudio descriptivo,no experipental.

CAPITULO I

DESARROLLO DE LA DENTINA Y LA PULPA DENTAL.-

El desarrollo dental inicia alrededor de la sexta semana de la vida fetal.En ese momento,el epitelio bucal se compone de dos capas:una basal de células epiteliales columnares y otra superficial de células epiteliales aplanadas.Ambas capas se separan del tejido conjuntivo subyacente por medio de una m[illegible] basal.

Etapa de botón o de yema: Después de la sexta semana ocurre engrosamiento de la capa epitelial,por rápida proliferación de algunas células de la capa basal.Esto se conoce como lámina dental y es el precursor del órgano del esmalte.Poco después,en cada maxilar se presentan 10 pequeños engrosamientos redondos dentro de la lámina dental.Estos son los futuros gérmenes dentarios.(fig.1-1)

Etapa de casquete: La división celular rítmica origina proliferación desigual de parte del epitelio.La superficie profunda del botón comienza a invaginar y varias capas se hacen evidentes.Estas son el epitelio dental interno,que es una capa de células epiteliales altas a nivel de la concavidad,y el epitelio dental externo,-que es una capa sencilla de células epiteliales cortas sobre la superficie exterior.En el centro se separan las células por aumento del líquido intercelular.Estas células se conocen como retículo estrellado u órgano dental.(fig.1-2)

En la octava semana de vida intrauterina,se observa el primer-



fig.1-1.Etapa de botón.B,germen dental,alrededor de la séptima semana en el útero.OE,epitelio bucal.

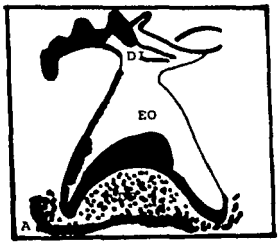

fig.1-2.Etapa de casquete.(A)órgano del esmalte(EO). DL,lámina dental.DP,papila dental.

esbozo de la papila dental.Y se debe a condensación del tejido conjuntivo bajo el epitelio dental interno,que más adelante se convierte en pulpa.En un principio las células de la papila dental son grandes y redondas,o polihédricas,con citoplasma pálido y núcleo grande.Al madurar la pulpa,las células adquieren forma ahusada.Al mismo tiempo se condensa el mesénquima que rodea el exterior del diente en desarrollo y se torna más fibroso.Y a este tejido se le llama saco dental;las células del saco dental formarán los tejidos del periodonto que son:el ligamento periodontal,cemento y hueso alveolar.

Etapa de campana:Se profundiza la invaginación y ocurren una serie de interacciones entre las células epiteliales y mesenquimatosas que originan diferenciación de las células del del epitelio dental interno en células columnares altas,llamadas ameloblastos.Los ameloblastos contribuyen a formar esmalte.Las células de la papila dental,que estánbajo los ameloblastos,se diferencian en odontoblastos que van a elaborar dentina.(fig.1-3)

Odontoblastos y formación de dentina.Los odontoblastos son una capa de células columnares altas que provienen de la papila dental al igual que la pulpa;y desde el punto de vista funcional,las dos son también inseparables.Por ejemplo,lasfunciones clásicas de la pulpa son de formación,sensitiva,de

(1)Seltzer...,op.cit.p.1-13

fig.1-3.Etapa de campana,la condensación de tejido bajo el epitelio dental interno(I),papila dental(DP), retículo estrellado(SR) y el epitelio dental externo(O).

nutrición y de defensa,y cada una de estas funciones también atañe a la dentina y eso es todavía más evidente cuando examinamos los efectos del traumatismo sobre el complejo dentina-pulpa.La aposición de dentina no es más que la formación de una matriz extracelular por células especializadas como son los odontoblastos,fibras de colágena y sustancia fundamental con depósitos de sales minerales.

A esta matriz se le conoce como predentina,dentina no calcificada o dentinoide y representa el inicio de la formación de tejido duro en el diente.tarde o temprano ,la matriz inicial forma el elemento orgánico de la primera dentina primaria,la cual ocurre antes de la erupción dentaria y el contacto con el antagonista.La formación de la dentina prosigue con bastante velocidad hasta la aparición del ápice del diente.Después del contacto oclusal,la dentina se denomina secundaria y es la formmación continua y lenta de dentina primaria. Los odontoblastos siguen alineandose en la periferia de la interfase dentina-pulpa,siendo por tanto la dentina un tejido vital capaz de reaccionar ante el traumatismo .Por tanto a la dentina que se forma posterior a un traumatismo,se le conoce como dentina terciaria o dentina de irritación.

Existen tres características del desarrollo de la dentina que son de importancia en el estudio del traumatismo:

-La primera es la naturaleza y extensión del proceso odontoblástico;esto se refiere a sí el proceso odontoblástico llega más allá de un tercio del camino en la dentina formada o bién sí el túbulo ocupa hasta la unión amelodentinal.
-La segunda característica se refiere a la formación de dentina esclerótica como resultado de traumatismo.
-La tercer caractefstica es el origen de los odontoblastos asociada con el depósito de ciertas formas de dentina de reparación.Se considera que la diferenciación inicial de los odontoblastos a partir de la papila dentinal se hace por influencia organizadora que surge ya sea del epitelio adamantino interno o de la vaina radicular.

Desarrollo normal del ápice.En las radiografías,el largo de la raíz de un diente permanente que acaba de erupcionar corresponde aproximadamente a los dos tercios de su largo - completo.El conducto radicular es relativamente grande y su diámetro apical es más ancho durante las primeras etapas del desarrollo del que el diámetro de las partes coronal y media. Esto explica la forma de embudo o trabuco del conducto radicular.Las características anatómicas de la dentina radicular, es delgada y algo frágil,lo que puede complicar la realización de cualquier tratamiento endodóntico.Y el pronóstico es reservado por el soporte insuficiente,sobre todo en restaura

(2)Cfr,C.O.N.Traumatismo dentofacial.p.447-448

ciones de corona completa y poste a fin de evitar una fractura grave de la corona.

Desde el punto de vista histológico las paredes de los conductos no solo son delgadas,sino que también poco calcificadas,particularmente a nivel del ápice mismo donde la calcificación es mínima o nula.A continuación con la dentina a nivel de la extremidad de la raíz y siguiendo su contorno externo, se encuentra una estructura conocida como la vaina epitelial de Hertwig.La formación embriológica de estadoble capa se debe a la fusión del epitelio dentario y externo a nivel del cuello de la corona.De la misma manera que el epitelio dentario interno actúa como plantilla para indicar la forma y tamaño de la corona,la vaina radicular de Hertwig actúa como plantilla para determinar la forma y tamaño de la raíz.Además tanto en la corona como en la raíz del diente,este epitelio proporciona el estímulo necesario para la diferenciación de nuevos odontoblastos a partir de las células de la papila dentinal o de la pulpa recien formada.Estas células tapizan el espacio pulpar y están encargadas de la maduración de la raíz específicamente en el largo y en el cierre apical.Para mantener esta actividad celular existe,una red capilar abundante a nivel de la región apical del diente en desarrollo y que va disminuyendo al madurar la raíz.En las regiones más coro



fig.1-4.X,vaina de Hertwig.12X.Tinción de PAS y Hematoxi lina

nales del diente,se encuentran vasos sanguíneos más grandes que actúan como vasos nutrientes que transportan sangre a y desde el plexo capilar.

Después de la formación y calcificación de la matriz de dentina,las células epiteliales de la vaina radicular pierden su continuidad,lo cual permite el crecimiento hacia dentro de células del tejido conectivo a partir de los folículos dentarios circulantes.Las células del folículo más cercanas a la dentina se diferncian en cementoblastos y empiezan a formar cemeanto,mientras que las más alejadas de la dentina se diferencian en odontoblastos y dan origen al hueso alveolar.Las células intermedias forman la colágena,que queda en los tejidos duros y finalmente produce las fibras periodontales,creando así el aparato de conexión del diente.Ya la organización de las fibras periodontales ocurre hasta después de la erupción del diente y del establecimiento del contacto oclusal. (fig.1-4 y 1-5)

fig.1-5.Es visible el estrchamiento progresivo del foramen apical al inicio de formación radicular.Vaina de Hertwig a nivel del foramen apical.

CAPITULO II

ANTECEDENTES DE LA APICOFORMACION

La terapéutica pulpar en aquellos dientes que sufrian traumatismo y cuyo foramen apical estaba abierto o divergente,consistió en el abordaje quirúrgico para inducir el cierre apical. Con esta técnica quirúrgica se expone el ápice y se maneja la técnica de obturación retrograda con amalgama.Las desventajas de esta técnica es que debido a las características anatómicas, las fragiles y delgadas paredes dentinarias hacían difícil un buen sellado apical y como quirúrgicamente se elimina una porción de la raíz,para intentar obtener el sellado,entonces la relación corono-radicular era deficiente.Por otro lado debido a que este tratamiento se establece en pacientes de corta edad resultaba muy traumático para ellos.

Por lo anterior se da aconocer la apicoformación que maneja pastas alcalinas en la inducción del cierre apical.

A continuación se citan autores que han manejado el término de la apicoformación:

Patterson(Indianapolis,1958)cita clasificación dentaria según el desarrollo radicular y apical,dividiéndola en las sig. cinco clases:

1.Desarrollo apical de la raíz con lumen apical mayor que el diámetro del conducto.

II.Desarrollo casi completo de la raíz,pero con lumen apical mayor que el conducto.

III.Desarrollo completo de la raíz con lumen apical de igual diámetro del conducto.

IV.Desarrollo completo de la raíz con diámetro apical más pequeño que el del conducto.

V.Desarrollo completo de la raíz con tamaño microscópico apical.

En las cuatro primeras clases está indicada la apicoformación y en la última el tratamiento es convencional.

Cooke y Rowbothan(1960)comprobaron que los ápices inmaduros de dientes con pulpa necrótica podían continuar su desarrollo después de colocar una cura temporal de una pasta de óxido de cinc y eugenol.

Marmasse(1961)él hace la primera publicación mencionando el empleo de pastas reosbibles(Calxyl,pastas de Walkhoff,entre otras).

Moodnik(Nueva York,1963)dijo que el ápice era capaz de desarrollarse y reparase,necesitando tan solo que sean removidos los irritantes para que el tejido de granulación pueda iniciar la labor de reparación,lo que sugiere el empleo de enzimas para inducir la calcificación del conducto.

Ball(Edimburgo,1964)trató en un niño de seis años y 9 me-

sos un incisivo central superior con la pulpa necrótica,el cual lavó,ensanchó y curó varias veces,sellando con una pasta temporal antibiótica roentgenopaca;pero al observar que el ápice se iba cerrando,esperó 5 meses más y,cunado comprobó su completa formación,obturó convencionalmente.

Kaiser(Columbus,Ohio,1964)presentó casos de apicoformación de dientes con pulpa necrótica empleando una mezcla de hidróxido cálcico y paraclorofenol alcanforado.

Maisto y Capurro(buenos Aires,1964)publicaron el mismo año análogos resultados,habiendo utilizado una mezcla de yodoformo, hidróxido de calcio y agua con metilcelulosa.

Bouchon(Paris 1965 y 1966),empleando la técnica de Marmasse, público un caso de formación apical en un incisivo inferior.

Frank(Los Angeles,1965 a 1968)ha comunicado en infinidad de trabajos su técnica de apicoformación usando la mezcla de hidróxido cálcico-paraclorofenol alcanforado.

Kaiser y Bazler(Columbus,Ohio,1966)presentan casos nuevos similares a los de Kaiser.

Michanowicz(Pittsburgh,1967)pública una técnica de pastas alcalinas,en la cual emplean una simple pasta de hidróxido cálcico y agua y es llevada al ápice para después obturar el conducto con métodos convencionáles de condensación lateral.

(3)Cfr,Lasala...,Endodoncia,p.,537-547

CAPITULO III

VALORACION PULPAR POSTERIOR A UN TRAUMATISMO.-

Cuando el paciente acude al consultorio después de haber sufrido traumatismo en los dientes anteriores,lo primero a realizar es la evaluación del estado pulpar,en base a:prueba pulpar eléctrica,estimulos térmicos,percusión,síntomas y examen visual.

La prueba pulpar eléctrica en dientes de erupción reciente y por tanto con ápice inmaduro o abierto,no es confiable por lo que se debe ser muy cauteloso al tomarla en cuenta - para el diagnóstico.Un diente normal,puede no responder a esta prueba debido a que los nervios son las últimas estructuras principales en aparecer en el órgano pulpar en desarrollo y solo hasta que el diente entra en oclusión funcional con el resto de los dientes,se forma una capa parietal de elementos neurales,próxima a la zona rica en células de la pulpa periférica.Por lo tanto un diente de recien erupción con ápice abierto esta menos inervado y reacciona menos a la estimulación eléctrica.

Las pruebas térmicas pudieran complicarse por tratarse de pacientes de corta edad,quienes pueden exagerar las reacciones por aprensión y miedo.Sin embargo,sí después de aplicar repetidas veces las pruebas térmicas,no hay reacción,esto -

pudiera sugerir que existe pulpa necrótica.

La percusión sera valida siempre y cuando haya reacción dolorosa importante y esto se apoye en dientes contiguos que son de control.

En lo que respecta alos síntomas el odontólogo debe hacer una namnesis exaustiva con el objeto de determinar la patología pulpar.

El examen visual valora las condicones de los tejidos blandos y duros,así como la presencia de fistula o cambios de color.

Al considerar los transtornos inmediatos de un traumatismo pulpar,la pulpa puede reaccionar con una hiperemia pasajera y reversible o llegar hasta la necrosis,en los casos en los que el impacto la dañe profundamente..Esta necrosis puede producirse de forma inmediata o al cabo de un lapso del accidente.En este último caso suele pasar desapercibido para el paciente y solo se recurre al odontólogo cuando la corona clinica cambia de color oscureciéndose.

Si como consecuencia del golpe no se produce fractura coronaria ni radicular,la necrosis pulpar puede mantenerse durante mucho tiempo sin ocasionar transtornos clínicos o radiográficos comprobables.Sin embargo,en forma brusca puede presentarse,un absceso alveolar agudo.El control microbiológico

del contenido del conducto revela la presencia de infección agregada a la necrosis.

En la valoración de una lesión traumática,el tiempo que -- allá transcurrido después del accidente es fundamental ya que si la pulpa queda expuesta mucho tiempo,la probabilidad de infección bacteriana y los cambios degenerativos pulpares seran mayores,lo que conducira a tratamientos como la apexificación.

Cuando el diente recibe un golpe violento que provoca desplazamiento,hay seccionamiento de los vasos apicales y la pulpa sufre autolísis y necrosis.

La vía por la cual los microorganismos alcanzan a la pulpa es através de los túbulos dentinarios,vasos periodontales cortados y la fuente de estos son el surco gingival,la corriente sanguínea o ambos.

La radiografía es otro instrumento de diagnóstico que pudiera no ser confiable debido a que la imagen que proporciona es bidimensional,de un objeto que en realidad es tridimensional. Al tomar una radiografía se nota la dimensión mesiodistal y aparentemente se puede ver la constricción o el final del ápice,pero la realidad es que en una vista proximal la configuración apical es divergente.y más amplio que la entrada del del conducto .En este caso la obburación seria un error por la falta de sellado apical.

CAPITULO IV

DEFINICION.-

a.Apicogénesis

b.Apicoformación

c.Objetivos y finalidad

Un diente permanente normal presenta como característica radicular una constricción,que en promedio corresponde de la mitad a 3 4 partes de un milímetro,desde el ápice anatómico. Estas características permiten que el ápice este total y densamente sellado con el material de obturación y que no se comprometa la relación corona-raíz.Asi mismo permite el empleo de diferentes técnicas de condensación.

El ápice abierto ocurre típicamente cuando hay necrosis pulpar,antes de que terminen tanto el desarrollo radicular como el crecimiento.La odontogénesis cesa porque los odontoblastos degeneran y la enfermedad periapical provoca la pérdida de la capa epitelial formadora de la raíz.Por ello la raíz esta corta y el desarrollo apical incompleto.

En un intento de resolver la terapéutica endodóntica de estos dientes,tomando en cuenta las características de los mismos,surgen términos como la apicogénesis y la apicoformación.

a.Apicogénesis

Cuando un diente anterior permanente inmaduro sufre exposición pulpar ya sea por trauma o traumatismo o por caries,en donde la pulpa cameral está específicamente afectada,sera necesario que la formación radicular vascular completa no se vea afectada,para lo cual se maneja la pulpotomía y el recubrimiento pulpar directo o indirecto.

Definición

En consecuencia la apicogénesis es un tartamiento pulpar vital,mediante el recubrimiento o pulpotomía a fin de permitir el cierre continuo del ápice y el crecimiento radicular.

Dentro de las ventajas se puede valorar que es un tratamiento prudente y exitoso debido a que conserva la vitalidad,el ápice vascular extenso a través de la raíz incompletamente formada proporciona una oportunidad mayor para la reparación,es un diente susceptible a la fractura y no hay cambio de color.

Objetivo

Conservar la vitalidad pulpar

Finalidad

Permitir el cierre apical y crecimiento radicular.

b.Apexificación

Si un diente permanente joven presenta degeneración pulpar extensa o necrosis pulpar con o sin sínos clinicos y radiográficos de reacción periapical,encontraremos que la vaína radicular de Hertwig no continua con la función formadora del ápice radicular y por ende es necesario inducir el cierre apical.

Definición

Es un método de inducción de cierre apical por la formación de osteodentina(osteocemento)o un tejido duro similar o la continuación del desarrollo apical de la raíz de un diente formado incompletamente,en el cual la pulpa np tiene vitalida. fig.1-2

Una de sus ventajas es que conserva dientes permanentes sobre todo cuando ocurre tarumatismo de los dientes anteriores en donde la estética juega un papel importantisimo.

Su desventaja es que en la técnica de apexificación se eliminan las capas odontoblásticas y se dejan las paredes dentinales delgadas y mas susceptibles a la fractura.

Objetivo

Promover el cierre radicular mediante la formación de una barrera calcificada,en donde puede o no haber alargamiento radicular.

Finalidad

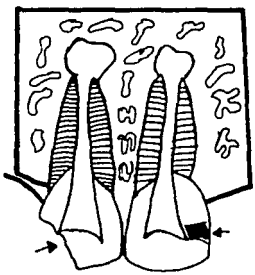

Fig.1 La pulpa esta afectada irreversiblemente o necrótica debido a trauma o caries.



Fig.2 Pulpa vital expuesta pero no esta inflamada irreversiblemente y el desarrollo apical y cierre es incompleto,tratamiento de elección,pulpotomía.

Poder realizar una adecuada obturación mediante el estrechamiento del conducto.

La apicoformación se diferencia de la apicogénesis,porque esta última se refiere al proceso fisiológico normal de formación y desarrollo del ápice radicular considerando la vitalidad pulpar.En la apicoformación la vitalidad pulpar no existe.

CAPITULO V

a.MEDICAMENTOS EMPLEADOS

b.TECNICA

a.Se ha informado de muchos materiales que estimulan exitosamente la apexificación,pero de todos el más usado es el hidróxido de calcio.

El hidróxido de calcio(Calxyl)fue introducido por Hermnn en 1920 para tratamientos endodóticos,se esforzó en conseguir una sustancia que fuera biológicamente compatible con la pulpa y los tejidos periodontales.

En 1930,Hermann defendió la utuilización del Calxyl para recubrimiento pulpar,pulpotomía,pulpectomía y tartamiento de canales infectados.

En 1938 Teuscher y Zander introdujeron el hidróxido de calcio en los EStados Unidos como agente de pulpotomia.La técnica de inducción fue dirigida primeramente en Estados Unidos por Kaiser y Frank en 1964.

El hidróxido de calcio químicamente se clasifica como un mineral en la tabla de Groth,se incluye en la clase de los óxidos.Es un compuesto que contiene el grupo hidroxilo OH unido al elemento calcio.En generál,al hidratar un óxido de metal se produce una base y al hidratar un óxido de no metal se produce un ácido.

Se forma con gran desprendimiento de calor,por reacción del óxido de calcio o cal viva con el agua.Sí la cal viva se trata con la cantidad exacta de agua se forma una suspensión del hidróxido de calcio que se llama lechada de cal.

El hidróxido de calcio tiene la propiedad de ser bactericida,es muy soluble en agua e insoluble en alcohol,no es irritante.Es un material de obturación provisional dentro del conducto,su pH es alcalino lo que lo ayuda a estimular la calcificación o bien porque los iones de calcio pueden alterar la permeabilidad local capilar favoreciendo la reparación.

Tiene la característica de ser radiolúcido e hidrosoluble es por ello que diferentes autores lo asocian con vehículos u otros productos para favorecer la radiopacidad y mejorar las condiciones clinicas y aspecto radiográfico.Las sustancias que se usan para este fin son:el sulfato de bario y diatrizoato - meglumine o iothalamato meglumine siendo ambos yoduros órganicos;de lso dos el más usado es el sulfato de bario ya que no es irritante y no altera la mezcla del hidróxido de calcio.

El hidróxido de calcio se mezcla con el paraclorofenol alcanforado,acetado de metacresil.solución fisiológica,solución de Ringer,agua destilida y solución anestésica(sin vasoconstrictor).Dependiendo de la solución que se decida mezclar con el hidróxido de calcio,al líquido se le va agregar una gota-

de sulfato de bario y luego ya se mezcla con el polvo.

En relidad todos los liquidos estimularan en menor o mayor grado la apexificación,pero la mezcla más comunmente usada es el hidróxido de calcio.con el paraclorofenol alcanforado.

Otros informes manejan pastas de Ozn,pastas antibióticas,-pastas antisépticas;pastas de Walkoff y Diaket que promueven exitosamente la apexificación.

Otro material empleado para el mismo fin es el gel de colágeno fosfato de calcio que produce la apexificación más rápido que el hidróxido de calcio.Hubo formación de cemento,-hueso,dentina reparadora que se noto en el crecimiento hacia adentro del tejido conectivo,se observó el ligamento periodontal normal y ausencia de anquilosis.

El gel al parecer actúa como una matriz absorbible,sustentando el crecimiento de los tejidos duros hacia el interior de los conductos desbridados.Sin embargo,otro investigador mostró que el gel de colágeno fosfato-calcio inhibe el proceso de reparación,con destrucción de tejidos periapicales y sin evidencia de apexificación.

Apesar de existir diversos materiales para la apexificación o inducción del cierre apical,autores como Moodnik,sugieren que aún sin material de obturación o relleno,luego de ejecutar un perfecto desbridamiento del conducto radicular con el fin -

de eliminar todo el tejido necrótico y lograr un buen sellado del diente para impedir la entrada de bacteria y sus tóxinas se puede conseguir la apexificación.

Las pastas antisépticas ya mencionadas tienen la función de actuar sobre las paredes de la dentina y sobre la zona periapical.

En la composición de estos materiales intervienen antisépticos de distinta potencia y toxicidad,que además de ser bactericidas y actuar sobre gérmenes vivos que quedan en las paredes del conducto,al penetrar en los tejidos periapicales pueden ser muy irritantes o dañar las células vivas encargadas de la reparación.

Todo lo anterior va depender de la concentración a la que se maneje la sustancia y de la velocidad de reabsorción.Por lo mismo toda pasta antiséptica debe ser eliminada o resorbida de la zona periapical,al cabo de un tiempo apropiado o que no dañe los tejidos periapicales.

Dentro de este grupo esta la pasta yodoformada de Walkhoff. Su pasta esta compuesta de yodoformo y paramonoclorofenol - alcanforado.

Formula de Walkhoff

yodoformo 60 partes	
clorofenol alcanforado	45%
alcanfor	9%
mentol	6%

El yodoformo(triyodometano),p.m.393378,es un polvo fino o cristales brillantes de color amarillo limón,de olor muy penetrante y persistente,muy poco soluble en agua(1:10.000), soluble en alcohol(1.60),en éter(1,75) y en aceite de oliva (1.34).

Es marcadamente radiopaco y se reabsorbe rápidamente en la zona periapical y más lentamente dentro del conducto radicular.

El yodoformo libera yodo al estado naciente y al ponerse en contacto con el tejido periapical,algunos autores sugieren que estimula la formación de nuevo tejido de granulación que contribuye a la reparación ósea.

Radiopacidad de los materiales

Con el estudio de los materiales de obturación radicular se establece la necesidad de que sean radiopacos para poder controlar radiográficamente los límites conseguidos.

Por ello es bien importante que las sustancias empleadas en la obturación de conductos absorban una cantidad apreciable de rayos-X y esto es directamente proporcional a su peso anatómico que entre más elevado sea mayor cantidad de rayos-x absorbera.Esto hace que la radiopacidad proporcionada sea mayor a los tejidos dentarios y peridentarios.También la radiopacidad aumentará en proporción directa de acuerdo al espesor de material introducido en el conducto y a la densidad de su masa.

En un articulo pûblicado por el Journal Endodontic se evalua justamente la radiopacidad de 3 diferentes materiales usados en combinación con hidrôxido de calcio con el fin de hacer un diagnóstico comparativo:diatrizoate meglumine(65%),-iothalamate meglumine(60%) y sulfato de bario(35%);los dos primeros son yodos orgánicos.

Como ya se ha mencionado todas las pastas de hidrôxido de calcio carecen de radiopacidad y por lo tanto radiográficamente no se pueden visualizar.Por lo que los materiales que se suman a la pasta para proveer tal característica ayudan a la localización del hidrôxido de calcio en el sistema del conducto.

Las sales de metales pesados,parecidos al bismuto y compuestos que contienen yodo o bromo debido a su alto peso molecular hace posible la visualización radiográfica.

El bismuto se uso en radiografias del tracto gastrointestinal,después el sulfato de bario fué introducido en 1910. El bismuto de carbonato se prefirio sobre el bismuto de nitrato porque es menos tôxico.Actualmente este compuesto es todavía usado en las fôrmulas de algunos materiales de obturación radicular.

En la práctica diaria se prefiere el sulfato de bario - porque es muy económico y se obtiene una mezcla uniforme y ya se ha mencionado es menos tôxico.

Debido a las características del sulfato de bario en cuan

to a su radio el sulfato oscurecia el ápice y a esto se suma la incapacidad del cuerpo a reorber el sulfato de bario. Por lo anterior se redujo el radio del bario y así la interpretación radiográfica fué mejor.

Los diatrizoatos son yodos orgánicos contienen molécula solubles en augua,en un rango de 60 a 80g por 100 y son de alta radiodensidad.

Los iothalamatos,son también compuestos radiopacos a base de yodo orgánico.Son solubles en agua.La aplicación de estas sustancias se llevaron a él diagnóstico de urografías, angiografías y algunas otras pruebas radiológicas y tomografías computarizadas.A nivel sistémico las sales de iothalamate son menos tóxicas que las sales de diatrizoate.

Dentro de los resultados se valora la concentración indicada para cada mezcla con hidróxido de calcio,en donde para obtener la radiopacidad óptima se requiere de un 65% de diatrizoate meglumine + $Ca(OH)_2$,para el iothalamate meglumine la concentración apropiada debe ser de el 60%+$Ca(OH)_2$ y para el sulfato de bario el porcentaje es del 30 al 35%+$Ca(OH)_2$.

b.TECNICAS EN LA APEXIFICACION

Antes de proceder con cualquier técnica se debe estar completamente seguro de que la sintomatología ha cedido,ello significa que el paciente norefiere dolor,sensibilidad a la percusión,salida de pus o el drenaje a través de una fístula.Si es así,como la apexificación es un método en todos los sentidos aséptico se manejaran técnicas de aislamiento mediante el uso de dique de hule y grapas,que serán parte fundamental del tratamiento.

Los pasos específicos para llevar a cabo la apexificación son:

Acceso

El tamaño y la forma de la cámara pulpar indican la apertura del acceso.En un diente inmaduro se debe considerar que el tamaño de su cámara pulpar es muy amplia y que por lo mismo los cuernos pulpares se extienden a incisal u oclusal.Por tal motivo la delimitación de los cuernos pulpares y su correcta eliminación evitara los cambios de color.La dentina se debe remover hasta el cíngulo de los dientes anteriores y de esta forma se obtendrá una vía de entrada recta a todos los instrumentos.

Instrumentación

Se determinara la longitud de trabajo hasta el ápice radiográfico y se registra.El objetivo de la instrumentación es la eliminación de la infección y con ello del tejido necrótico que cubre las paredes del conducto;así como la preparación y ensanchamiento del conducto para que a futuro pueda recibir tanto la técnica como el material de obturación,que en el caso del hidróxido de calcio se considera un apósito expectante.

Es bien importante que el debridamiento se lleve a cabo adecuadamente ya que esto asegura el cierre apical.

La instrumentación definitiva se efectuará con limas tipo K en movimiento circunferencial de limadado,el número más chico de limas que se usaran será la No.80 y hasta la No.120 ó 140.Las limas Hedstrom no se recomiendan en ápices inmaduros porque es fácil perforar las delgadas y fragiles paredes de dentina apical con las estrías filosas.

En la medida de lo posible la instrumentación no se llevará más allá del ápice raiográfico porque puede ocurrir hemorragia o bien los liquidos histicos pasan de regreso al conducto.

Irrigación

El hipoclorito de sodio a menudo se utiliza como agente-

irrigante y se recomienda en la primer cita porque ayuda a la disolución y desinfección del tejido necrótico residual. En citas posteriores será mejor usar una solución salina que no es irritante en comparación del hipoclorito.

Secado de los conductos

A cada cambio de instrumento corresponde irrigar.Antes de la colocación del hidróxido de calcio,el conducto debe estar perfectamente seco.El secado puede complicarse porque el ápice se encuentra abierto y los fluidos tisulares fluctuán através de él.Las puntas de papel deben marcar la longitud indicada para evitar la extrusión más allá del ápice.Cuando - existe continua salida de fluídos tisulares desde los tejidos,se coloca una punta de papel y permanece ahí hasta la introducción del hidróxido de calcio.

Preparación del hiddróxido de calcio

El polvo y el liquido se mezclan a una consistencia seca y fina de tal manera de permitir la condensación vertical.

Introducción de la pasta

Se sugiere el uso de portaamalgama para introducir el hiddróxido de calcio dentro del canal.Y se recomienda que tenga teflón o plástico,debido a que el hidróxido de calcio puede corroer los metales y contaminar la pasta.

Condensación

Para ello se necesitan diferentes diámetros de ensanchadores endodónticos que ejecutaran la condensación vertical y aseguraran un relleno denso.Los ensanchadores deben estar a la longitud indicada.Se elige el primer ensanchador,que - debe estar a una distancia de 2 a 3 mm.más corto en relación al ápice rafiográfico y se presiona contra las paredes dentinales(fig.1-A).La mezcla se introduce en pequeñas cantidades(fig.1-B y C)en dirección vertical y se aumentan gradualmente los tamaños cuando se rellenan los conductos(fig.1-D).

La pasta se condensa en el ápice radiográfico de modo que se ponga en contacto con los tejidos periapicales,lo que proporciona una superficie de contacto más directa más directa de la pasta con la pulpa.Si la se coloca solo en el tercio medio de la raíz puede no presentarse la barrera de calcificación.En el caso de defectos óseos en el ápice o perforación radicular como consecuencia de patología,el material se sobrextiende inadvertidamente durante la condensación,sin embargo el hidróxido se reabsorbe y en un momento dado se estimula rápidamente el depósito osteogénico del defecto óseo.

Restauración oclusal temporal

Se recomienda el uso de óxido de zinc u eugenol o IRM,previa colocación en la entrada del conducto de una torunda de-

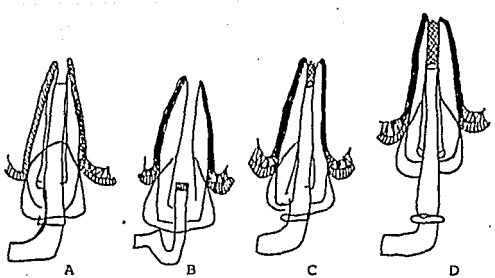

A.Se selecciona un ensanchador cerca de la zona de la región oclusal del conducto a una distancia de 2 a 3mm del ápice radiográfico.B,la mezcla se introduce en pequeñas cantidades.C,los ensanchadores se presionan firmemente en dirección vertical.D,los tamaños deben aumentarse gradualmente.

algodón y finalmente so coloca fosfato de zinc.Se requiere que haya un grosor de 4mm en el material de relleno para que se considere un sellado perfecto.Lo importante es no permitir la contaminación de bacterias o sus tóxinas lo que agudizaria el problema.

Relleno final del conducto radicular

Una vez que se ha conseguido la formación de una barrera o inducción del cierre apical,la remoción del hidróxido de calcio se efectúa por medio de irrigación alternativa con suero salino que diluya la pasta.El grosor de la barrera origina que la longitud de trabajo normalmente sea de 1 a 2mm más - corta de la longitud inicial del tratamiento.

Cuando sea posible se ensanchara con uno o dos instrumentos para remover el hidróxido de calcio remanente a lo largo de las paredes del conducto.Esto depende del grosor relativo de las paredes dentinales de los dientes inmaduros.La irrigación final se debe efectuar con suero salino y secar el conducto con puntas de papel.No debe haber hemorragia o fluidos tisulares.

Criterios para la obturación final<Gutapercha>

1.-no debe haber sígno y síntoma alguno,ni trayectos fistulosos.

2.-que exista radiográficamente matriz osteogénica y que sea-

clinicamente combrobable y más que ello al tacto.

4.-que no exista fluído através del conducto o periodonto de tal manera que el hidróxido permanesca seco.

Para la obturación del conducto radicular con gutapercha se pueden efectuar dos técnicas

Lá técnica de gutaperca por condensación lateral y la técnica de gutapercha caliente.

Y finalmente el paciente debe ser revisado de 6 a 12 meses para una evaluación.

Continuando con el estudio de las diferentes técnicas aquí se menciona la forma en que otros autores tratan la apexificación,en relidad el objetivo es el mismo.

Técnica de la apicoformación según Frank:

-Aislamiento con dique y grapa

-Apertura y acceso pulpar,proporcionando diámetro apropiado

-Coductometría

-Preparación biomecánica hasta ápice radiográfico

-Secado del conducto

-Preparación de hidróxido de calcio con paramonoclorofenol alcanforado,consistencia espesa.

-Llevar la mezcla al conducto con atacador largo

-Colocar torunda seca y sellar con Cavit u óxido de cinc

Complicaciones postoperatorias

ESTA TESIS NO DEBE
SALIR DE LA BIBLIOTECA

1.-Síntomas de reagudización,eliminar la cura y dejar abierto el diente y se repite la sesión inicial una semana después.
2.-Si existía fístula y todavía existe o reaparece al cabo de dos semanas,se repite la sesión.

Se dice que no es necesario lograr un cierre completo apical para obturar definitivamente el diente,basta con conseguir un mejor diseño apical que permita una correcta obturación.

Técnica inmediata

Aquella en la que se recomienda la aplicación en la porción incompletamente formada del conducto radicular,en la misma sesión,realizan la obturación definitiva por los métodos convencionales.Esta técnica permite liberar al paciente más rápido,pero la experiencia clinica a largo plazo demostró radiogfráficamente una radiolúcidez que es un espacio - vacío o tal vez la presencia de un tejido de granulación.
Estos vacíos permiten el estancamiento y descomposición de exudados periapicales,así como la invaginación del tejido de granulación que persiste y que provoca un intenso infiltrado inflamatorio.

Cuando no se logra la apicoformación por medio de estas técnicas la alternativa que da Dimashkieh,es la obturación con amalgama de plata,con previo empaquetamiento de la re-

gión apical con celulosa oxidada,llevada en pequeños trocitos y por medio de un atacador hasta 1mm del límite del ápice inmaduro ,lo que permite una correcta condensación de la amalgama,sin que pueda sobrepasar el ápice.

CAPITULO VI

SEGUIMIENTO RADIOGRAFICO.-

Como regla el paciente debe ser revisado seis semanas después de la segunda colocación de la pasta y apróximadament cada 2 a 3 meses hasta que el depósito de calcificación se complete.El tiempo total del tratamiento varia de 12 a 18 meses.Tiempo en el cual se observara radiográficamente sí existe o no evidencia de apexificación.Sin embargo el clinico no debe conformarse con la radiografia porque como ya se ha mencionado,esta nos da un aspecto dimensional de un objeto tridimesional,por lo tanto existe el limite de error.

Una indicación de que el hidróxido de calcio debe ser cambiado,cuando la densidad radiográfica disminuye.

El tipo y dirección del desarrollo apical es variadp,observandose 4 tipos clinicos:

a>Radiográficamente no hay evidencia de una barrera calcica. Solo se comprueba que existe un delgado puente de calcificación al introducir un instrumento y sentir impedimento.

b>Se forma un puente coronando el ápice,visible Rx.

c>Se desarrolla ápice,sin cambio en el conducto.

d>El periápice se cierra con un receso del conducto bien definido.

CAPITULO VII

HISTOLOGIA DE LA APEXIFICACION.-

Esta es una evaluación histológica en la inducción del cierre apical en dientes humanos despulpados.

Heathersay estudio la formación radicular en 21 dientes despulpados con desarrollo incompleto en 17 pacientes de una edad de 7 a 11 años.Para ello uso pasta de hidróxido de calcio y metilcelulosa y observo a los pacientes de 14 a 75 meses.La reparación apical se había completado en 20 de los 21 casos.uno sufrio fractura vertical y fué extraído.A nivel histológico esté diente demostró una área de tejido nuevo que consistía en pulpa,dentina interglobular,cemento y junto al ápice fibras de la membrana periodontal.

Otro estudio que se realizo en la iniversidad de Maryland en la escuela dental,Marzo de 1971,en una paciente de 5 años de edad que referia dolor en el incisivo central y lateral superior,con presencia de fístula.El examen pulpar confirmo que el incisivo central superior estaba despulpado y una radiografía periapical revelo rarefacción y una formación incompleta del ápice.

La terapéutica endodóntica inicio en Abril 19 del mismo año y para Mayo 14 los canales se obturaron con hidróxido de calcio y acetato de metacresil.La pulpa cameral se obtu-

ro con cemento temporal y la apertura lingual con oxifosfato de zinc.

Una Rx en Octubre 8 revelo que se había formado una barrera calcica en el ápice.En Octubre 27,el tratamiento se resumió,el canal se obturo por el método convencional de gutapercha y solución Grossman.

Sí bien los dientes fueron asintomáticos,una resección del conducto fué realizada 4 meses después hasta obtener materia para la examinación histológica.Los ejemplares se prepararón,descalcificarón,procesarón y seccionarón,en serie para ser teñidos con hematoxylina y eosina.

La cicatrización fué excelente y una Rx obtenida 5 meses más tarde indicó que el área periapical se había obturado con hueso nuevo.

Reporte histológico

Las secciones revelarón fragmentos de diente descalcificado,espículas de hueso y tejido conectivo fibroso.Los fragmentos radiculares de dentina tubular normal y se demostro cemento acelular en la periferia.Una indentación en la superficie se obturo con cemento celular y acelular.

Estas indentaciónes sin duda representan la forma original del conducto radicular.

Para Frank,la vaina de Hertwig es de importancia básica

en la apicoformación y aunque se creía que podía destruirse en las lesiones periapicales,actualmente se acepta que después de un periódo de inactividad puede quedar vital y reiniciar su función una vez que se elimina la infección.

Debido a que el cierre del ápice puede ser parcial o total,pero sin embargo tener diminutas comunicaciones con los tejidos periapicales la obturación convencional permanente de gutapercha debe ser inmediata a la apexificación,por lo ya citado.

CONCLUSIONES

1.-Esta recopilación bibliográfica da a conocer la terapéutica pulpar en aquellos dientes con rizogénesis imperfecta.

2.-El manejo de las diferentes sustancias radiopacas como parte fundamental para el seguimiento radiográfico es basico,además de favorecer.las propiedades de medicamentos como el hidróxido de calcio.

3.-Es básico el conocimiento de técnicas de inducción del cierre apical debido a que permite la conservación de dientes permanentes,además de conservar la funcionalidad y la estética.

BIBLIOGRAFIA

Cohen Stephen

Los Caminos De La Pulpa

Capitulo 18

Paginas 942-945

Editorial Panamericana-Tercera Edición(1979)

Kutler Yuri

Endodoncia Práctica

Capitulo 24

Paginas 218-219

Editorial A.L.P.H.A-Primera Edición

J.Rpinkham Casamassimo

Odontología Pediatrica

Capitulo 32

Paginas 415-424

Editorial INteramericana(1991)

Leal Simoes Leonardo

Endodoncia

Capitulo 23

Paginas 350-353

Maisto A. Oscar
Endodoncia
Capitulo 19
Paginas 322-326
Editorial Mundi-Tercera Edición

Trabert,D.D.S
Clinicas Odontológicas De Norteamerica
Paginas 657-684,
Volumen 4/1984
Editorial Interamericana

S.Seltzer.I.B.bender
Pulpa Dental
Capitulo 1
Paginas 1-12
Editorial El Manual Moderno-Tercer Edición

The Journal Of Clinical Pediatric Dentistry
Volumen 38 - Número 6
Paginas 954-959
Diciembre 1974

Journal Of Endodontics

Volumen 16

Número 8

Paginas 365-368

Agosto 1991