

UNIVERSIDAD NACIONAL AUTÓNOMA DE MÉXICO



FACULTAD DE MEDICINA

DIVISIÓN DE ESTUDIOS DE POSGRADO

INSTITUTO MEXICANO DEL SEGURO SOCIAL
DELEGACIÓN SUR DE LA CIUDAD DE MÉXICO
UMAE HOSPITAL DE ESPECIALIDADES CMN SIGLO
XXI

TÍTULO

VALORACIÓN POR IMAGEN DE PACIENTES CON
TRASPLANTE HEPÁTICO ORTOTÓPICO DEL HOSPITAL
DE ESPECIALIDADES DEL CENTRO MÉDICO
NACIONAL SIGLO XXI

TESIS

PARA OBTENER EL DIPLOMA EN LA ESPECIALIDAD
DE IMAGENOLOGÍA DIAGNÓSTICA Y TERAPEÚTICA

PRESENTA:

DRA. ANA PATRICIA MONDRAGÓN BENÍTEZ

TUTOR PRINCIPAL:

DR. EDUARDO CAMACHO ZARCO



CIUDAD DE MÉXICO

FEBRERO 2021



Universidad Nacional
Autónoma de México




UNAM – Dirección General de Bibliotecas
Tesis Digitales
Restricciones de uso

DERECHOS RESERVADOS ©
PROHIBIDA SU REPRODUCCIÓN TOTAL O PARCIAL

Todo el material contenido en esta tesis esta protegido por la Ley Federal del Derecho de Autor (LFDA) de los Estados Unidos Mexicanos (México).

El uso de imágenes, fragmentos de videos, y demás material que sea objeto de protección de los derechos de autor, será exclusivamente para fines educativos e informativos y deberá citar la fuente donde la obtuvo mencionando el autor o autores. Cualquier uso distinto como el lucro, reproducción, edición o modificación, será perseguido y sancionado por el respectivo titular de los Derechos de Autor.

“VALORACIÓN POR IMAGEN DE PACIENTES CON TRASPLANTE HEPÁTICO
ORTOTÓPICO DEL HOSPITAL DE ESPECIALIDADES DEL CENTRO MÉDICO
NACIONAL SIGLO XXI”.



DRA. VICTORIA MENDOZA ZUBIETA

JEFE DE DIVISIÓN DE EDUCACIÓN EN SALUD

UMAE HOSPITAL DE ESPECIALIDADES CMN SIGLO XXI



DR. FRANCISCO JOSÉ AVELAR GARNICA

PROFESOR TITULAR DEL CURSO DE ESPECIALIZACIÓN
EN IMAGENOLOGÍA DIAGNÓSTICA Y TERAPÉUTICA

UMAE HOSPITAL DE ESPECIALIDADES CMN SIGLO XXI



DR. EDUARDO CAMACHO ZARCO

MEDICO ADSCRITO AL ÁREA DE ULTRASONIDO
DEL SERVICIO DE RADIOLOGÍA E IMAGEN

UMAE HOSPITAL DE ESPECIALIDADES CMN SIGLO XXI



INSTITUTO MEXICANO DEL SEGURO SOCIAL
DIRECCIÓN DE PRESTACIONES MÉDICAS



Dictamen de Aprobado

Comité Local de Investigación en Salud 3601.
HOSPITAL DE ESPECIALIDADES Dr. BERNARDO SEPULVEDA GUTIERREZ, CENTRO MEDICO NACIONAL SIGLO XXI

Registro COFEPRIS 17 CI 09 015 034
Registro CONBIOÉTICA CONBIOETICA 09 CEI 023 2017082

FECHA Jueves, 03 de diciembre de 2020

Dr. EDUARDO CAMACHO ZARCO

PRESENTE

Tengo el agrado de notificarle, que el protocolo de investigación con título **VALORACIÓN POR IMAGEN DE PACIENTES CON TRASPLANTE HEPÁTICO ORTOTÓPICO DEL HOSPITAL DE ESPECIALIDADES DEL CENTRO MÉDICO NACIONAL SIGLO XXI** que sometió a consideración para evaluación de este Comité, de acuerdo con las recomendaciones de sus integrantes y de los revisores, cumple con la calidad metodológica y los requerimientos de ética y de investigación, por lo que el dictamen es **A P R O B A D O**:

Número de Registro Institucional

R-2020-3601-285

De acuerdo a la normativa vigente, deberá presentar en junio de cada año un informe de seguimiento técnico acerca del desarrollo del protocolo a su cargo. Este dictamen tiene vigencia de un año, por lo que en caso de ser necesario, requerirá solicitar la reaprobación del Comité de Ética en Investigación, al término de la vigencia del mismo.

ATENTAMENTE

Dr. Carlos Fredy Cuevas Garcia
Presidente del Comité Local de Investigación en Salud No. 3601

[Imprimir](#)

IMSS

SEGURIDAD Y SOLIDARIDAD SOCIAL

ÍNDICE

	TEMA	PÁGINA
1	Resumen	5
2	Marco teórico	10
3	Planteamiento del problema	26
4	Justificación	27
5	Pregunta de investigación	27
6	Hipótesis	27
7	Objetivos	28
8	Pacientes y métodos	28
9	Diseño del estudio	30
10	Criterios de selección	31
11	Tamaño de la muestra y análisis estadístico	32
12	Definición de variables	33
13	Aspectos éticos	37
14	Resultados	39
15	Discusión	49
16	Conclusión	50
17	Bibliografía	51
18	Anexos	54

RESUMEN

VALORACIÓN POR IMAGEN DE PACIENTES CON TRASPLANTE HEPÁTICO ORTOTÓPICO DEL HOSPITAL DE ESPECIALIDADES DEL CENTRO MÉDICO NACIONAL SIGLO XXI

A. Introducción

El trasplante hepático ortotópico es un procedimiento altamente efectivo para varias enfermedades hepáticas crónicas y agudas irreversibles y representa la mejor opción de tratamiento. Se empieza a mencionar en la literatura médica mundial hasta 1955¹. El primer informe fue en una revista llamada *Transplantation Bulletin* que fue el antecesor del actual Journal llamado *Transplantation*². La técnica fue descrita experimentalmente en 1960, el primer trasplante hepático en humanos fue realizado en 1963 por Thomas E. Starlz en la Universidad de Colorado y el primero con éxito en 1967¹.

En México en el año de 1973, se inició la regulación de los trasplantes, incluyendo la actividad en el Título Décimo del Código Sanitario de los Estados Unidos Mexicanos³. El primer trasplante hepático se llevó a cabo en 1976 en el Instituto Nacional de Ciencias Médicas y Nutrición Salvador Zubirán¹,

En el año 2000 se creó el Centro Nacional de Trasplantes (CENATRA) donde se incluyó el Registro Nacional de Trasplantes y se estableció que junto con los Centros Estatales de Trasplantes decidirán y vigilarán la asignación de órganos, tejidos y células y en 2009 se otorgó al CENATRA la facultad para apoyar a la Secretaría de Salud a efecto de establecer y dirigir las políticas en materia de donación y trasplantes de órganos, tejidos y células³.

El hígado constituye el tercer lugar de trasplantes de células y tejidos, según estadísticas del CENATRA, con datos disponibles hacia finales de los años 70's por a la creación del Registro Nacional de Trasplantes con 1, 662³.

Existen un total de 412 establecimientos vigentes para trasplante de órganos. El número de hospitales autorizados específicamente para trasplante de hígado son 74³. Hasta el año 2016, el IMSS cuenta con 62 centros con licencia de establecimiento de salud para trasplante. Durante el año 2019 se realizaron 223 trasplantes hepáticos, de los cuales 10 fueron de donador vivo y 213 de donador fallecido. El 43% de ellos fueron a cargo de Seguridad social a nivel nacional. Un total de 71 fueron realizados en el Instituto Mexicano del Seguro Social, donde el Hospital de Pediatría del CMN SXXI ocupa el segundo lugar de los establecimientos que realizan trasplante hepático de donador vivo con un total de 2 intervenciones en el año 2019 y a la UMAE Hospital de Especialidades No. 25 en el tercer lugar de establecimientos que realizan trasplante hepático de donador fallecido con un total de 16. En el CMN SXXI Hospital de especialidades Dr. Bernardo Sepúlveda, se han realizado un número reducido de trasplantes³, que en la actualidad no lo coloca entre los primeros 5 establecimientos según estadísticas del CENATRA, sin embargo, M. Vilatobá, et al: Trasplante hepático y bajo volumen (2016)⁴ concluyeron que no es necesario ser un centro de mediano o alto volumen para obtener buenos resultados. En nuestro medio se cuenta con registro formal sistematizado desde febrero del 2001, con un total de 34 pacientes hasta diciembre del 2019; las principales patologías que reciben tratamiento con trasplante hepático ortotópico son: Hepatitis autoinmune, cirrosis por VHC crónica, hepatocarcinoma y cirrosis biliar primaria; la totalidad de ellos provienen de donador cadavérico.

B. OBJETIVO

Objetivo general: Conocer los hallazgos por imagen en pacientes con trasplante hepático ortotópico.

Objetivos específicos: Identifica los hallazgos normales, así como las principales complicaciones postrasplante hepático.

C. PACIENTES Y MÉTODOS

Se incluyeron un total de 35 pacientes derechohabientes del IMSS, en un rango de edad de 17 a 62 años, tratados con trasplante hepático ortotópico por antecedente de insuficiencia hepática terminal, aguda o crónica irreversible o carcinoma hepatocelular en estadio temprano en un periodo comprendido entre enero del 2001 y diciembre del 2019. De los cuales se revisó el expediente clínico y radiológico, éste último por un médico radiólogo adscrito al servicio de Radiología e Imagen del Hospital de Especialidades para finalmente cotejar el diagnóstico y los hallazgos por imagen.

D. ANÁLISIS ESTADÍSTICO

Estudio observacional, longitudinal, retrospectivo, descriptivo, donde mediante análisis de porcentajes y frecuencias se obtuvieron los resultados posteriormente descritos.

E. RESULTADOS

El 60% de los pacientes contaban con diagnóstico clínico y/o radiológico el 40% restante de causa desconocida. La causa principal de indicación de trasplante fue por hepatitis en un 28.6% seguida de enfermedades colestáticas crónicas en un 17%, la tercera causa por esteatosis hepática 8.6% y en menor frecuencia las complicaciones de cirrosis en un 5.8%. En los registros oficiales el 54% presentaron defunción posterior a la colocación del injerto hepático, el 34% de los pacientes siguen vivos en seguimiento actual y el 12% se desconoce.

La modalidad de imagen predominante fue la ecografía, la cual marcó las pautas para la realización o no de estudios adicionales, que en los periodos postquirúrgico inmediato y mediato, los hallazgos normales se encontraron en el menor porcentaje. La mayoría de las alteraciones fueron vasculares arteriales de tipo estenosis de la arteria hepática. Los hallazgos normales predominaron en el periodo tardío. La angiotomografía como

complemento diagnóstico, confirmó la presencia de estenosis arterial hepática en 7 de las 9 evaluaciones por ultrasonido que sugerían alteración de dicha estructura, una de ellas se trataba únicamente de una arteria hepática acodada. En un menor número se confirmó la presencia de trombosis o estenosis venosa, ya sea del sistema porta o venas suprahepáticas o incluso de vena cava inferior. Se realizaron únicamente 4 evaluaciones por colangiografía magnética en búsqueda exclusiva de dilatación de la vía biliar. La angiografía se utilizó para fines terapéuticos en su mayoría y diagnóstico sólo en una ocasión.

F. CONCLUSIONES

Es evidente que debe existir un equipo multidisciplinario de expertos que participen en la planeación, evento quirúrgico y postquirúrgico para lograr la conservación del injerto hepático. Situación en la cual el papel de radiólogo es de suma importancia. Representamos un centro de bajo volumen de trasplante hepático, sin embargo eso no ha impedido al radiólogo de nuestro hospital realizar una evaluación adecuada del mismo y proporcionar pautas de seguimiento de complicaciones o alteraciones al equipo clínico-quirúrgico.

1. DATOS DEL ALUMNO	
APELLIDO PATERNO	MONDRAGÓN
APELLIDO MATERNO	BENÍTEZ
NOMBRE	ANA PATRICIA
TELÉFONO	55 41 38 96 72
UNIVERSIDAD	UNIVERSIDAD NACIONAL AUTÓNOMA DE MÉXICO
FACULTAD O ESCUELA	Facultad de Medicina
CARRERA / ESPECIALIDAD	Imagenología Diagnóstica y Terapéutica
No. DE CUENTA	517230893
CORREO ELECTRÓNICO	a.mondragonbenitez@gmail.com
2. DATOS DE LOS TUTORES	
TUTOR PRINCIPAL	DR. EDUARDO CAMACHO ZARCO Médico radiólogo Adscrito al servicio de Imagenología. Hospital de Especialidades Centro Médico Nacional Siglo XXI Teléfono 55 43 39 48 99 E-mail: eduardo.caza@hotmail.com
3. DATOS DE LA TESIS	
TÍTULO	VALORACIÓN POR IMAGEN DE PACIENTES CON TRASPLANTE HEPÁTICO ORTOTÓPICO DEL HOSPITAL DE ESPECIALIDADES DEL CENTRO MÉDICO NACIONAL SIGLO XXI
No. DE PÁGINAS	57
AÑO	2021
NÚMERO DE REGISTRO	R-2020-3601-285

1. MARCO TEÓRICO

El hígado es un órgano que interactúa activamente con todos los sistemas del cuerpo, por lo que el paciente que recibe un injerto se enfrenta a un gran conjunto de cambios fisiológicos. Durante y en el postoperatorio inmediato, el hígado está sujeto a una amplia variedad de factores potencialmente dañinos, que incluyen hipotensión, hipoxia, isquemia y fármacos hepatotóxicos; Además, los factores relacionados con el donante (esteatosis hepática, uso de fármacos vasoactivos, cambios hemodinámicos), aspectos relacionados con la cirugía (hemorragia intra o postoperatoria, complicaciones vasculares o biliares) o respuestas inmunes (rechazo) pueden conducir a un resultado muy diferente. En resumen, el resultado postoperatorio de cada paciente varía mucho según su estado preoperatorio, la calidad del órgano donado y la complejidad de la cirugía⁵.

El trasplante ortotópico de donador fallecido es la técnica quirúrgica típica adoptada; sin embargo, debido a la falta de donantes adecuados y la alta tasa de mortalidad en la lista de espera, la consideración del donante vivo se introdujo desde finales de los años ochenta. A pesar de los refinamientos progresivos en las técnicas quirúrgicas y las terapias inmunológicas, las complicaciones todavía contribuyen significativamente a la morbilidad y mortalidad de los pacientes. La vigilancia postoperatoria por imagen es importante para reducir el impacto de las complicaciones y aumentar la supervivencia del injerto y del paciente⁶.

Por ello, es importante que el radiólogo conozca las técnicas quirúrgicas más comunes y la imagen postoperatoria esperada, para ello se dispone de múltiples modalidades para la evaluación óptima. La ecografía Doppler es la modalidad preliminar de imagen para la valoración de anomalías del parénquima hepático, árbol biliar y vascularidad⁷.

Técnica quirúrgica

El trasplante de hígado generalmente requiere cuatro anastomosis vasculares termino-terminales que involucran la vena porta extrahepática, la arteria hepática y la vena cava inferior suprahepática e infrahepática. Si el hígado nativo tiene una anatomía arterial convencional, la anastomosis de la arteria hepática se encuentra entre el punto de ramificación de la arteria hepática-esplénica común del donante o el eje celíaco con un parche Carrel aórtico y la bifurcación de la arteria hepática derecha e izquierda del receptor o la bifurcación de la arteria hepática propia y arteria gastroduodenal⁸. El conocimiento de esta morfología típica puede ayudar a prevenir el diagnóstico erróneo de pseudoaneurisma⁹.

La anastomosis de la vena porta es típicamente una anastomosis termino-terminal a menos que haya trombosis, en la cual el injerto se debe interponer entre la confluencia esplenomesentérica del receptor y la vena porta del donante o desde la vena mesentérica superior o la vena esplénica a la vena porta del donante.

Las anastomosis suprahepáticas e infrahepáticas han sido tradicionalmente anastomosis termino-terminal, aunque existe evidencia de que el trasplante hepático ortotópico "piggyback" puede ser un método preferido debido a varias ventajas.

La reconstrucción biliar durante el trasplante de hígado se lleva a cabo mediante una colédoco-coledocolostomía o una coledocoyunostomía en Y de Roux⁸.

Evaluación pretrasplante

La evaluación pretrasplante es un proceso multidisciplinario en el que participan fundamentalmente hepatólogos, cirujanos de trasplante, anestesiólogos, radiólogos, cardiólogos, coordinadores de trasplante, asistentes sociales y psiquiatras/psicólogos. Desde el punto de vista de la evaluación de un candidato el primer paso es establecer la

etiología de la enfermedad hepática. El segundo paso es valorar la gravedad de la enfermedad hepática y la necesidad del injerto¹⁰. En ambos casos el radiólogo posee un papel de suma relevancia.

La imagen prequirúrgica juega un papel importante en la evaluación parenquimatosa de la enfermedad hepática difusa (infiltración grasa) y detección de lesiones focales, estimación del volumen hepático, evaluación anatómica vascular y biliar así como sus variantes. La mayor diferencia entre un injerto obtenido de un donante vivo y de un donador cadavérico es la longitud más limitada de venas disponibles para anastomosis⁹. En nuestro medio, la totalidad de injertos hepáticos fueron obtenidos de donador fallecido. El mapeo vascular incluye el conocimiento exacto del aporte sanguíneo al hígado, sobretodo, para el cirujano en la planeación de la reconstrucción arterial, ya que las variantes anatómicas arteriales ocurren en aproximadamente el 45% de los pacientes. La función del injerto en el receptor depende de la permeabilidad venosa. El patrón normal consiste en que la vena porta se divide en rama derecha e izquierda, las configuraciones anormales o trifurcación de la misma dificultan la anastomosis e incluso pueden contraindicar el trasplante hasta en un 20%. El tamaño, número y permeabilidad de las venas hepáticas debe ser documentado¹¹.

El método tradicional de mapeo de la anatomía biliar es la colangiografía intraoperatoria, la presencia de variantes anatómicas por sí mismas no contraindican la cirugía, pero ayuda en la toma de decisiones cuando otros factores perjudiciales están presentes⁹.

Evaluación postquirúrgica por imagen

En la actualidad, gran variedad de modalidades de diagnóstico por imagen está disponible en el campo del trasplante de hígado. Los radiólogos y los médicos de referencia deben conocer las capacidades específicas de cada uno de ellos, a fin de maximizar la rapidez y la eficacia del diagnóstico, especialmente en el caso de complicaciones vasculares y

biliares que amenazan la vida y el injerto. A pesar de las características específicas y el tiempo de presentación, las complicaciones con frecuencia muestran un espectro de hallazgos clínicos y de laboratorio en gran parte superpuestos. En el período post-quirúrgico temprano, el diagnóstico diferencial más difícil es entre el rechazo, que puede evaluarse definitivamente solo mediante biopsia del injerto, y las complicaciones vasculares y/o biliares que deterioran la función del mismo¹².

Ultrasonido: Hallazgos normales

El ultrasonido es la modalidad primaria de imagen en la detección y seguimiento de complicaciones tempranas y tardías. El examen ultrasonográfico de rutina debe incluir la evaluación en escala de grises del parénquima hepático y el árbol biliar y la evaluación Doppler de la vascularidad. El injerto hepático normal es homogéneo o muestra un patrón ligeramente heterogéneo en la evaluación en grises. La vía biliar intrahepática debe presentar su aspecto y calibre normales. Si se encuentra una sonda en T, los conductos biliares extrahepáticos pueden aparecer con la pared engrosada. En el período postoperatorio temprano, generalmente hay una pequeña cantidad de líquido intraabdominal libre en el espacio perihepático, que generalmente se resuelve en 7-10 días¹³.

La evaluación vascular del trasplante implica examen en escala de grises y evaluación Doppler color y pulsado. Las estenosis o trombos en la vena porta o vena cava inferior a menudo se identifican primero en grises y luego se confirman con el análisis Doppler. Las complicaciones arteriales sutiles pueden demostrarse solo en este último. La morfología de onda Doppler de la arteria hepática normal muestra un movimiento sistólico rápido con flujo diastólico continuo. El tiempo de aceleración, que representa el tiempo desde el final de la diástole hasta el primer pico sistólico, debe ser inferior a 80 ms, y el índice de resistencia, que representa la relación de (velocidad sistólica máxima, velocidad diastólica máxima) /

velocidad sistólica máxima, debe estar entre 0.5 y 0.8, debe considerarse como normal un IR mayor de 0.8 durante las primeras 72 horas, se asocia a longevidad del donador, y periodos prolongados de isquemia; la velocidad pico sistólica arterial hepática media es de 103 cm/s. Sin embargo, se puede observar una amplia variabilidad en el postoperatorio inmediato en ausencia de cualquier complicación arterial hepática¹⁴. La morfología de onda Doppler de la vena porta normal es un patrón de flujo continuo hacia el hígado con variaciones leves de velocidad inducidas por la respiración. La apariencia Doppler normal de las venas hepáticas y la vena cava inferior muestra un patrón de flujo fásico, que refleja el aspecto fisiológico de los cambios en el flujo sanguíneo durante el ciclo cardíaco.

HALLAZGOS NORMALES EN LA EVALUACIÓN DOPPLER POSTRASPLANTE <i>(primeras 72 horas)</i>
Arteria hepática
Onda con sístole rápida y flujo diastólico continuo
Tiempo de aceleración < 80 ms (0.08 s)
Índice de resistencia 0.5-0.8 (> 0.8*)
Velocidad picosistólica media 103 cm/s
Vena porta
Onda con patrón de flujo continuo con variaciones leves
Venas hepáticas y vena cava inferior
Patrón de flujo fásico

Tabla 1. Criterios ecográficos normales en la evaluación ecográfica vascular del injerto.

Ultrasonido: Evaluación de complicaciones

Las complicaciones postrasplante de hígado pueden involucrar la vascularidad, los conductos biliares, el parénquima hepático y el espacio perihepático.

Complicaciones vasculares

Generalmente ocurren en el postoperatorio temprano. La ecografía es la modalidad de detección primaria utilizada para su detección. El diagnóstico oportuno es crítico para permitir el rescate del injerto. La angiografía se realiza para confirmar anomalías demostradas en ultrasonido o en pacientes en los que este último es subóptimo.

Arteria hepática

Las complicaciones incluyen trombosis, estenosis y pseudoaneurismas.

La trombosis de la arteria hepática representa el 60% de todas las complicaciones vasculares posteriores al trasplante y representa entre el 2 al 12% de las complicaciones arteriales. Se asocia con una mortalidad significativa del 20% al 60% y es la segunda causa principal de falla del injerto en el período postoperatorio temprano. La trombosis temprana de la arteria hepática ocurre dentro de los 15 días posteriores al trasplante. La trombosis tardía, que puede ocurrir años después del trasplante, se asocia con rechazo crónico y sepsis. Los conductos biliares en un trasplante hepático, a diferencia de un hígado nativo, dependen exclusivamente de la sangre arterial proveniente de la arteria hepática. El tratamiento consiste en la revascularización urgente del injerto. El ultrasonido permite la identificación correcta de hasta el 92% de los casos de trombosis arterial. En el examen Doppler, generalmente hay una ausencia completa de flujo arterial hepático e intrahepático adecuado, no obstante, pueden desarrollarse vasos colaterales arteriales y puede identificarse el flujo intrahepático. A pesar de esto, la morfología de la onda arterial intrahepática será anormal, mostrando un patrón tardus-parvus con un tiempo de aceleración mayor de 80 ms y un índice de resistencia inferior a 0,5. El índice de resistencia bajo tiene una sensibilidad del 100% y especificidad del 80% para predecir complicaciones vasculares¹⁵. Sin embargo, el uso de estos índices como únicos parámetros de diagnóstico

para la trombosis de la arteria hepática puede dar lugar a casos falsos positivos, por ejemplo, en el contexto de un flujo notablemente disminuido de la arteria hepática, como en el edema hepático severo, hipotensión sistémica o estenosis de la arteria hepática de alto grado, o en el caso de una evaluación ecográfica subóptima, tal vez limitada por obesidad del paciente o ascitis macroscópica, la interpretación de la onda tardus-parvus intrahepática debe realizarse con precaución, si ésta morfología de onda se demuestra, se justifica un examen cuidadoso de la arteria hepática principal. Otros criterios positivos son ausencia de flujo en la arteria hepática principal, o una velocidad máxima de la arteria hepática mayor de 2 m/s.

Criterios por Ultrasonido Doppler de trombosis arterial hepática
Ausencia completa de flujo arterial hepático e intrahepático
Patrón tardus-parvus*
Tiempo de aceleración > 80 ms (0.08 s)
Índice de resistencia < 0.5
Velocidad máxima de la arteria hepática > 2 m/s

Tabla 2. Criterios ecográficos de trombosis arterial hepática de injerto

La estenosis de la arteria hepática ocurre en hasta en el 11% de los receptores de trasplante y ocurre con mayor frecuencia en el sitio de anastomosis. El tratamiento incluye angioplastia con balón o retransplante. El análisis espectral en el sitio de estrechamiento revela una velocidad focal acelerada mayor de 2-3 m/s con turbulencia distal a la estenosis asociada. La morfología de onda en las arterias intrahepáticas pueden mostrar un patrón tardus-parvus con un tiempo de aceleración prolongado y un índice de resistencia disminuido, idéntico a la morfología de onda que se puede observar en la trombosis de la arteria hepática con colateralización. Si se identifica un patrón de forma de onda intrahepática tardus-parvus, es más probable que sea secundaria a estenosis de la arteria hepática que

a la trombosis. Pueden presentarse grados leves de estrechamiento de la arteria hepática sin anomalías Doppler. Por lo tanto, si la sospecha clínica es alta, los resultados normales de Doppler no deberían impedir el seguimiento.

Criterios por Ultrasonido Doppler de estenosis arterial hepática
Patrón tardus-parvus
Tiempo de aceleración > 80 ms (0.08 s)
Índice de resistencia < 0.5
Velocidad máxima de la arteria hepática > 2-3 m/s con turbulencia distal a la estenosis

Tabla 3. Criterios ecográficos de estenosis arterial hepática de injerto

Los pseudoaneurismas suelen ser micóticos y ocurren en el sitio anastomótico vascular. Ocasionalmente, pueden ser intrahepáticos o periféricos, secundarios a infección parenquimatosa focal o después de intervenciones percutáneas. Por lo general, se requiere corrección quirúrgica, pero se han reportado casos tratados exitosamente con colocación de stent. La ecografía revela una estructura quística periportal o intrahepática, generalmente en yuxtaposición al curso de la arteria hepática. El examen Doppler demuestra un patrón de flujo arterial desorganizado. Pueden estar presentes tardus-parvus arterial intrahepático. Dentro de un gran pseudoaneurisma, el patrón de flujo predominante puede ser monofásico debido al flujo turbulento lento dentro de la cavidad. Estas apariencias no deben confundirse con una varice venosa.

Vena porta

Las complicaciones incluyen trombosis y estenosis.

La trombosis y la estenosis de la vena porta ocurren en 1% a 2% de los receptores de trasplante. Las causas incluyen una técnica quirúrgica defectuosa, tortuosidad o longitud

excesiva de los vasos, estados de hipercoagulación, trombosis o cirugía previa de la vena porta.

La disminución de la resistencia venosa portal en el período inmediato al trasplante puede provocar un aumento del flujo venoso. Esto se manifiesta como una alta velocidad venosa portal, que se normaliza gradualmente en el postoperatorio, mientras el cuerpo se adapta a la nueva hemodinámica. La compresión de la vena porta por colecciones posoperatorias transitorias también puede causar un aumento temporal de la velocidad picosistólica, que se normaliza a medida que se reabsorbe el líquido. Un aumento transitorio de la velocidad venosa portal no debe diagnosticarse erróneamente como estenosis portal, que es una complicación bastante rara¹⁴.

La trombosis de la vena porta por ultrasonido muestra estrechamiento de los vasos o un trombo intraluminal ecogénico sin flujo Doppler. Ocasionalmente, el trombo agudo es anecoico. En estos casos, las imágenes en escala de grises del vaso parecen normales y la anomalía es evidente solo en el flujo de color y el análisis Doppler espectral.

En la estenosis de la vena porta, existe un aliasing (solpamiento) de color focal con un aumento de velocidad de más de tres a cuatro veces en la estenosis en relación con el segmento prestenótico-. Las opciones de tratamiento van desde la angioplastia con balón, la trombólisis o la colocación de stent hasta la corrección quirúrgica con trombectomía, la colocación de un injerto de cortocircuito venoso o la creación de una derivación portosistémica.

Venas suprahepáticas

Las complicaciones son trombosis y estenosis.

Tienen una incidencia del 1% que puede alcanzar el 4% con AST "piggy-back", y su frecuencia aumenta significativamente con donador vivo. En general, ocurren en el sitio

anastomótico y pueden ser causadas por la técnica quirúrgica, compresión de la vena cava inferior por el injerto hepático o colección líquida. Se sabe que el patrón trifásico normal de las venas hepáticas dado por las cámaras derechas del corazón puede variar cuando se presenta una obstrucción en el flujo de salida, ya sea por un trombo o una estenosis. Por esto, es importante practicar no solo un examen minucioso, sino vigilar su evolución en el tiempo. El cambio de patrón en las ondas espectrales (por ejemplo, pasar de una onda trifásica a una onda bifásica y luego a una monofásica) puede ser el único signo de estenosis de las venas hepáticas¹⁶. Sin embargo, las formas de onda monofásicas o bifásicas se observan comúnmente en el período posoperatorio, secundarias a edema del injerto o compresión por la acumulación de líquido adyacente. Esto generalmente se normaliza en estudios de seguimiento¹⁴.

La trombosis de la vena suprahepática se manifiesta como un defecto de llenado intraluminal y una falta de flujo sanguíneo. La ecografía demuestra un índice de pulsatilidad venosa de 0.45 y ondas monofásicas.

La estenosis se observa como un estrechamiento focal, difícilmente visible en la escala de grises. En la evaluación Doppler la presencia de un flujo turbulento con aliasing en el color e incremento en la velocidad del flujo sugiere la presencia de estenosis. La detección de una onda monofásica es un signo sensible para la estenosis de las venas suprahepáticas, especialmente si se asocia con un índice de pulsatilidad menor de 0.45. Las opciones de tratamiento para la estenosis son stent o angioplastia.

Vena Cava Inferior

Las complicaciones incluyen trombosis y estenosis.

La trombosis y la estenosis de la VCI son relativamente raras, diagnosticadas en menos del 1% de los casos de trasplante. Son más frecuentes en la población pediátrica.

La estenosis aguda ocurre secundaria a una discrepancia del tamaño anastomótico o a un pliegue caval suprahepático por la rotación de órganos. La estenosis tardía puede ocurrir secundaria a fibrosis, un trombo crónico o hiperplasia neointimal. Se requiere la correlación de los hallazgos ecográficos como hepatomegalia, ascitis o derrames pleurales, con síntomas clínicos para determinar la gravedad de la estenosis. El tratamiento incluye angioplastia con balón y colocación de stent. La evaluación ecográfica puede revelar un estrechamiento obvio de los vasos o un trombo ecogénico intraluminal sin señal Doppler.

En la estenosis IVC, hay un aumento de tres a cuatro veces en la velocidad a través de la estenosis en comparación con la del segmento prestenótico. Una estenosis significativa de la cavidad suprahepática puede dar como resultado un flujo inverso o ausencia de fasicidad en las venas suprahepáticas. Se puede evaluar de manera confiable cuando se encuentra un gradiente de velocidad preanastomótica / postanastomótica de al menos 3: 1. Sin embargo, este signo carece de especificidad. Se espera un flujo venoso hepático reverso en el caso de estenosis severa. No obstante, la detección de onda bifásica o trifásica de la vena hepática es útil para excluir la estenosis.¹⁷

Complicaciones biliares

Se observan en hasta el 25% de los trasplantes. El 80% ocurre dentro de los primeros 6 meses después del trasplante, y la gran mayoría de estos ocurren dentro de los primeros 3 meses. Las complicaciones incluyen fugas, estenosis, cálculos o lodo, disfunción del esfínter de Oddi y enfermedad recurrente.

Las fugas en la anastomosis biliar termino-terminal, aunque raras, se asocian con una morbilidad significativa y mortalidad ocasional. Si se ha insertado un tubo en T, la fuga ocurre con mayor frecuencia en el sitio de entrada del tubo en el conducto. Las fugas no anastomóticas, alejadas del punto de entrada de la sonda en T, se asocian con trombosis

de la arteria hepática en el 89% de los casos. La bilis se extravasa libremente en la cavidad peritoneal o forma una colección de líquido perihepático. El tratamiento incluye colocación de stent biliar y drenaje de colecciones. La mayoría de las fugas biliares son estériles. La colangiografía es la prueba estándar.

Las estenosis pueden ocurrir en sitios anastomóticos y no anastomóticos. Las primeras son secundarias al tejido cicatricial que causa retracción y estrechamiento del ducto biliar común en el sitio de sutura. A menudo requieren intervención quirúrgica o radiológica. La ecografía típicamente muestra conductos intrahepáticos dilatados con dilatación del conducto biliar común proximal al nivel de la anastomosis. El conducto biliar común distal a la anastomosis es de tamaño normal o casi normal. Las estenosis no anastomóticas suelen ser secundarias a la isquemia causada por compromiso de la arteria hepática. La presentación clínica consiste en pruebas de función hepática alteradas o ictericia obstructiva progresiva. El tratamiento incluye dilatación con balón con o sin drenaje biliar transhepático percutáneo. Las estenosis a menudo comienzan en el hilio hepático y se extienden periféricamente o pueden ser intrahepáticas y múltiples. La ecografía muestra una dilatación focal segmentaria intrahepática o ductal hiliar sin una masa o cálculo que obstruya. Si se identifica dilatación intrahepática en el hígado posterior al trasplante, se debe examinar cuidadosamente la arteria hepática, prestando especial atención al color y la señal espectral para determinar si existe algún compromiso arterial. Debe sospecharse esta complicación grave si la ecografía revela una marcada dilatación del árbol biliar intrahepático con restos intraluminales ecogénicos acompañantes. Los ecos consisten en una combinación variable del epitelio desprendido y cálculos biliares. El cambio ductal generalizado ocurre en ausencia de obstrucción o fuga y se asocia con rechazo agudo, isquemia o colangitis. La ecografía puede mostrar irregularidad de los conductos biliares intrahepáticos con falta de disminución normal y aumento de la ecogenicidad periductal.¹²

Ecografía con contraste (CEUS)

Cuando la interpretación de los estudios de Doppler no es concluyente o dudoso, se recomienda la ecografía con contraste como una herramienta para proporcionar información clínica adicional relevante en la evaluación de estenosis y fístulas arteriales y venosas, infarto y necrosis hepática, absceso hepático, hematomas, sangrado agudo y malignidad. Además, se ha informado que CEUS es menos sensible que la ecografía a los artefactos relacionados con el entorno, la respiración o la falta de cooperación de los pacientes. Actualmente se recomiendan los agentes de contraste basados en perfluorocarbono de segunda generación, ya que la persistencia en el torrente sanguíneo excede la de los agentes de contraste de microburbujas basados en aire de primera generación. Se ha recomendado CEUS en el caso de un examen Doppler no concluyente de la vasculatura del injerto para evaluar de manera confiable la trombosis o estenosis de la arteria hepática, así como evaluar la forma y la permeabilidad de las anastomosis cavales y porta. Alternativamente, CEUS puede guiar la reevaluación Doppler dirigida de ramas arteriales para proporcionar la diferenciación final entre trombosis y flujo lento causado por vasoconstricción o robo esplénico. De hecho, las microburbujas que persisten en la fase tardía realzando la señal Doppler, que es de ayuda en la investigación de los pequeños vasos no visibles sin contraste.

Las indicaciones adicionales para CEUS incluyen: buscar sangrado activo; para excluir defectos de perfusión cuando se sospecha infarto parenquimatoso; y para monitorear los efectos de la trombolisis después de la trombosis de la arteria hepática. Además, algunos autores demostraron la viabilidad de los colangiogramas estadounidenses mediante la inyección de medio de contraste ecográfico en el tubo en T. Este enfoque se ha recomendado como una evaluación "rápida y sucia" de la fuga de bilis al lado de la cama del paciente, que muestra una buena calidad de imagen y precisión diagnóstica.¹²

CEUS mostró una mayor especificidad y VPP que la ATC en pacientes seleccionados para el diagnóstico de HAO con una anomalía Doppler US. Sin embargo, incluso si no hay HAO en CEUS, se requiere una monitorización continua y un seguimiento por imágenes cuando se sospecha fuertemente de HAO en el entorno clínico y en la ATC.¹⁸

Indicaciones de ecografía con contraste (CEUS) en la evaluación postrasplante hepático
Evaluación Doppler dudosa o no concluyente
Trombosis o estenosis de la arteria hepática <i>(Provee la diferenciación entre trombosis y flujo lento causado por vasoconstricción o robo esplénico)</i>
Evaluar la forma y la permeabilidad de las anastomosis cavales y porta
Búsqueda de sangrado activo

Tabla 4. Indicaciones de CEUS en la evaluación postrasplante hepático

Tomografía: Detección de complicaciones

El protocolo de rutina y la angiotomografía permite la evaluación parenquimatosa y vascular del injerto. Su utilización ha disminuido el tiempo de evaluación y una mejor calidad de la imagen, además de que representa una buena alternativa no invasiva a la angiografía convencional. Se recomienda en el caso de que el estudio ecográfico no sea concluyente o no se demuestre flujo vascular y solo en pocos casos es necesaria la confirmación mediante angiografía¹⁹.

Trombosis de la arteria hepática

La arteria hepática es el único suministro arterial al sistema biliar después del trasplante de hígado; todas las colaterales potenciales se han cortado, y la oclusión de la arteria hepática "desarterializa" el hígado y el árbol biliar. La angiotomografía con reconstrucción en máxima

intensidad de proyección es precisa en la obtención de imágenes de la arteria hepática para confirmar o refutar la trombosis o estenosis de la arteria hepática con sospecha ultrasónica, con sensibilidades citadas del 100% y una precisión del 95% en la detección de todas las complicaciones vasculares después del trasplante de hígado. El papel de la Angiotomografía es esencialmente la investigación de segunda línea en el algoritmo de diagnóstico para la trombosis de la arteria hepática. También se puede visualizar la evolución de la trombosis. Pueden observarse 3 aspectos generales de infarto hepático: lesiones periféricas en forma de cuña, lesiones redondeadas que pueden ser periféricas o centrales, y lesiones de forma irregular que siguen el curso de los conductos biliares¹⁹.

Estenosis de la arteria hepática

La detección temprana es importante, es un método práctico no invasivo, alternativo a la angiografía convencional. ²⁰ Se observa como un estrechamiento focal.

Trombosis y estenosis venosa

El estrechamiento venoso que sugiere estenosis puede observarse en la TC, pero la importancia funcional debe confirmarse con la medición del gradiente de presión en la angiografía. Se pueden encontrar características similares con una discrepancia de tamaño donante-receptor. En casos de estenosis funcionalmente significativa o de trombosis de la vena porta, las características secundarias de hipertensión portal pueden ser evidentes en la TC, como varices, edema intestinal y ascitis. En la TC con contraste se demuestra una lesión de baja atenuación dentro del segmento venoso portal involucrado con o sin expansión del vaso, con posible realce en el margen del trombo¹⁹.

Pseudoaneurisma de la arteria hepática

El diagnóstico puede ser difícil. La TC puede mostrar un área de baja atenuación que realza con el contraste intravenoso, ya sea dentro del hígado o relacionado con la porta

intrahepática. Sin embargo, si hay trombosis parcial dentro del pseudoaneurisma, puede pasarse por alto. Los signos secundarios de isquemia en la TC pueden indicar la necesidad de una angiografía²⁰.

Complicaciones biliares

La TC se utiliza para evidenciar complicaciones biliares asociadas. Los bilomas adyacentes al sitio de la fuga de bilis pueden visualizarse y drenarse mediante métodos percutáneos con guía tomográfica. La coexistencia de patología arterial con complicaciones biliares debe considerarse en el caso de fugas biliares no anastomóticas, ya que una reconstrucción o revisión biliar en presencia de un suministro arterial inadecuado inevitablemente dará lugar a complicaciones adicionales. La evaluación cuidadosa de la arteria hepática en la TC es esencial en pacientes con fugas biliares no anastomóticas. Cuando se encuentran problemas arteriales en el contexto de los bilomas, el drenaje puede ofrecer un alivio temporal de los síntomas, pero la solución definitiva suele ser el trasplante.

Angiografía

La angiografía con sustracción digital usualmente se reserva para procedimientos de intervención, indicados respecto a la condición clínica del paciente y hallazgos por imagenología seccional.¹²

Una reducción superior al 50% en el calibre de la luz de la arteria hepática se define como estenosis de la misma.

La trombosis de la arteria hepática suele ser sintomática y puede ser bastante dramática, especialmente cuando ocurre en el periodo postrasplante inmediato y en adultos. La angiografía es el estándar de oro para el diagnóstico, pero dada la sospecha clínica y la intervención temprana de HAT con revascularización urgente, la restauración de la permeabilidad arterial puede salvar el aloinjerto.

El diagnóstico de obstrucción del flujo de salida de las venas hepáticas se puede realizar mediante un cavagrama, así como mediciones de los gradientes de presión venosa proximal y distal a la anastomosis²¹.

Resonancia magnética

Los magnetos de 1.5 o 3 T, son la modalidad preferida de imagen no invasiva para la evaluación de complicaciones biliares. Para dicho propósito la colangiorresonancia se requiere como protocolo de base, proporciona la representación del árbol biliar de forma panorámica y detallada; que se observa como estructuras tubulares hiperintensas con fondo de baja señal. No requiere la administración de medio de contraste.¹²

2. PLANTEAMIENTO DEL PROBLEMA

En el CMN SXXI Hospital de especialidades Dr. Bernardo Sepúlveda, se han realizado un número reducido de trasplantes, la totalidad de ellos proveniente de donador cadavérico. A pesar de no ser un centro de mediano o alto volumen de trasplantes, no se cuenta con información suficiente ni sistematizada que documente el número de complicaciones que han presentado nuestros derechohabientes, el tiempo en el que se presentaron, ni mucho menos un protocolo de evaluación y seguimiento interdisciplinario. Por lo cual se hace pertinente la investigación de los hallazgos por imagen para conocer lo dicho anteriormente y así poder estandarizar un protocolo de seguimiento.

3. PREGUNTA DE INVESTIGACIÓN

¿Cuáles son las principales complicaciones y hallazgos por imagen que se presentan en los pacientes con trasplante hepático ortotópico del Hospital de Especialidades del Centro Médico Nacional Siglo XXI?

4. JUSTIFICACIÓN

El hígado constituye el tercer lugar de trasplantes de células y tejidos, según estadísticas del CENATRA, con datos disponibles hacia finales de los años 70's por a la creación del Registro Nacional de Trasplantes con 1, 662. El IMSS cuenta con 62 centros con licencia de establecimiento de salud para trasplante, uno de ellos es el CMN SXXI Hospital de especialidades Dr. Bernardo Sepúlveda, donde se han realizado un número reducido de trasplantes, que, a pesar de las innovaciones en cirugía y cuidados prequirúrgicos, sigue siendo un procedimiento complejo, con alto índice de complicaciones y una mortalidad no despreciable. Requiere un grupo multidisciplinario con experiencia, el cual realiza un seguimiento estrecho a los receptores para evaluar el rechazo agudo del injerto u otras complicaciones. Incluye al médico radiológico como pilar en la detección de las mismas, el tratamiento precoz; cuyo papel principal incide en la exclusión de eventualidades vasculares, biliares y otras, que puedan simular rechazo agudo, así como el reconocimiento de los hallazgos normales postrasplante por imagen o aquellos eventos que suelen resolver en pocas semanas, en nuestro medio es también importante su participación terapéutica.

5. HIPÓTESIS

Los pacientes con antecedente de trasplante hepático ortotópico presentan un espectro variable de complicaciones, las cuales requieren adecuada caracterización imagenológica para su detección temprana.

6. OBJETIVOS

Objetivo general

- Conocer los hallazgos por imagen en pacientes con trasplante hepático ortotópico.

Objetivos específicos

- Reconocer los hallazgos normales postrasplante hepático ortotópico.
- Conocer las principales complicaciones postrasplante hepático en pacientes con trasplante hepático ortotópico.
- Conocer el papel del radiólogo en la terapéutica de las complicaciones postrasplante hepático.

7. PACIENTES Y MÉTODOS

UNIVERSO DE TRABAJO: En el que participaron pacientes derechohabientes del IMSS, tratados con trasplante hepático ortotópico por antecedente de insuficiencia hepática terminal, aguda o crónica irreversible o carcinoma hepatocelular en estadio temprano; a los que se les realizó ecografía, angiotomografía, colangiografía o angiografía.

Lugar y tiempo: Hospital de Especialidades “Bernardo Sepúlveda Gutiérrez” del Centro Médico Nacional Siglo XXI, ubicado en Av. Cuauhtémoc Número 330, Colonia Doctores, Delegación Cuauhtémoc, 06720 Ciudad de México,

En un periodo comprendido entre enero del 2001 y diciembre del 2019.

Población y muestra: Se realizó una investigación del proceso de trasplante de órganos mediante consultas en la página del CENATRA, donde se corroboró la importancia del trasplante hepático, órgano que se encuentra en el tercer lugar a nivel nacional. Encontrando a nuestro hospital como uno de los centros con licencia para trasplante. Posteriormente se acudió a la unidad de trasplantes del Hospital de Especialidades “Bernardo Sepúlveda Gutiérrez” del Centro Médico Nacional Siglo XXI, donde con apoyo del personal a cargo se obtuvo un listado de pacientes que cuentan con registro formal ante

el CENATRA y del IMSS, obteniendo un universo de estudio de 35 pacientes que adscritos al Hospital de Especialidades “Bernardo Sepúlveda Gutiérrez” del Centro Médico Nacional Siglo XXI, en un rango de edad de 17 a 62 años. Dicho listado comprende el nombre del paciente, número de seguridad social, origen de órgano trasplantado, fecha de trasplante, fecha de registro, fecha de nacimiento y fecha de defunción, del cual se extrae una muestra aleatoria simple.

A continuación, se inició la búsqueda de expedientes clínicos, tanto físico como electrónico, del cual se extrajo el motivo de trasplante y el seguimiento del mismo.

Finalmente acudimos al sistema Enterprise donde se obtuvo el expediente radiológico de los pacientes.

Metodología de recolección de datos

Se identificó a pacientes a los que se realizó trasplante hepático ortotópico y como seguimiento pos-trasplante estudios de imagen como: ecografía, angiotomografía, angiografía o colangiografía magnética, por parte del servicio de Imagenología Diagnóstica y Terapéutica de la Unidad Médica de Alta Especialidad del Hospital de Especialidades “Bernardo Sepúlveda Gutiérrez” del Centro Médico Nacional Siglo XXI. Acudiendo al expediente radiológico y clínico para recabar información y análisis de aspectos estructurales y clínicos que se asocian con las complicaciones a evaluar.

Un médico radiólogo adscrito al servicio de Radiología e Imagen del Hospital de Especialidades “Bernardo Sepúlveda Gutiérrez” del Centro Médico Nacional Siglo XXI, con amplia experiencia en ultrasonido Doppler revisó los expedientes radiológicos de cada uno de ellos y mediante el análisis de las imágenes y sin consultar los reportes escritos documentará en la hoja de recolección de datos los criterios diagnósticos antes descritos para finalmente demostrar si hubo correlación entre el diagnóstico y los hallazgos por imagen, no se refutaron los diagnósticos dados por el médico radiólogo que validó los

estudios, únicamente se reportaron los hallazgos y se correlacionará con los datos contenidos en el expediente de cada paciente.

Se revisaron las ecografías realizadas a los pacientes, los cuales se obtuvieron con un equipo portátil, en la cama del paciente, con éste último en decúbito supino, en el postrasplante inmediato, en donde se realizó evaluación en escala de grises, Doppler color y espectral, con transductor convexo multifrecuencia y se compilaron: Patrón ecográfico del parénquima, aspecto con el Doppler color, Doppler pulsado: Morfología de onda arterial y venosa, índice de resistencia, tiempo de aceleración y velocidad de la arteria hepática, índice de pulsatilidad y velocidad portal. Así como el aspecto ecográfico de la vía biliar.

Se examinaron los estudios de angioTC realizados a los pacientes, los cuales se obtuvieron con equipos multicorte, en fase simple, arterial, portal y venosa, con los parámetros establecidos, posterior a la administración de 80 cc de medio de contraste yodado hidrosoluble administrado con inyector.

Se analizaron los estudios de angiografía con sustracción digital obtenidos en salas de hemodinamia.

Se revisaron los estudios de colangiorm obtenidos en equipos de 1.5 y 3 T.

8. DISEÑO DEL ESTUDIO

Estudio observacional, longitudinal, retrospectivo, descriptivo. Por lo que no se realizó ninguna intervención diagnóstica ni terapéutica, sin embargo, se espera que los resultados nos permitan evaluar la evolución del injerto hepático y conocer las principales complicaciones que se presentan en nuestro medio, dado que se trata de un estudio sin riesgo en el que sólo se revisaron de manera retrospectiva registros radiológicos con resguardo de la confidencialidad, en donde el balance riesgo-beneficio es adecuado.

Recursos, financiamiento y factibilidad

Humanos: Investigadores involucrados.

Físicos: Instalaciones propias del servicio de Imagenología del Hospital de especialidades del Centro Médico Nacional Siglo XXI.

Financieros: Propios de los investigadores.

Tecnológicos: Una computadora y el sistema de almacenamiento de expediente radiológico propio del área de Imagenología.

Factibilidad: Se cuenta con infraestructura, sistema Enterprise, para consulta de expedientes radiológicos. Se cuenta con un investigador para la búsqueda y captura de información. Se cuenta además con recursos de tipo económico y tecnológico propios de los investigadores, así como apoyo de la Jefatura del servicio.

9. CRITERIOS DE SELECCIÓN

Criterios de Inclusión:

- Pacientes de 17 a 62 años de edad derechohabientes adscritos al Hospital de Especialidades “Bernardo Sepúlveda Gutiérrez” del Centro Médico Nacional Siglo XXI.
- Tratados con trasplante hepático ortotópico, por cualquier morbilidad.
- Que cuenten con registro formal en la base de datos de la Unidad de Trasplantes del Hospital de Especialidades “Bernardo Sepúlveda Gutiérrez” del Centro Médico Nacional Siglo XXI.
- Que cuenten con expediente radiológico en Hospital de Especialidades “Bernardo Sepúlveda Gutiérrez” del Centro Médico Nacional Siglo XXI.

Criterios de Exclusión

- Que no cuenten con registro formal en la base de datos de la Unidad de Trasplantes del Hospital de Especialidades “Bernardo Sepúlveda Gutiérrez” del Centro Médico Nacional Siglo XXI.
- Que no cuenten con expediente radiológico en el Hospital de Especialidades “Bernardo Sepúlveda Gutiérrez” del Centro Médico Nacional Siglo XXI.

Criterios de Eliminación

- Pacientes que no cuenten con expediente clínico ni radiológico en el Hospital de Especialidades “Bernardo Sepúlveda Gutiérrez” del Centro Médico Nacional Siglo XXI.

10. TAMAÑO DE LA MUESTRA Y ANÁLISIS ESTADÍSTICO

Los registros se capturarán de acuerdo a la hoja de recolección en una base de datos de Excel para posterior análisis en el software estadístico Stata versión 15.0. Las variables se agruparon para finalmente ser reportadas en modo de frecuencias y porcentajes y poder determinar las asociaciones.

11. DEFINICIÓN DE VARIABLES

	DEFINICIÓN		TIPO	
	Conceptual	Operacional		
Complicaciones pos trasplante	<u>VASCULARES</u>		Cuantitativa continua	
	<p><i>Estenosis arterial hepática:</i> Término utilizado para denotar la constricción o estrechamiento de un orificio o conducto corporal.</p>	<ul style="list-style-type: none"> • Flujo arterial hepático e intrahepático con artefacto de aliasing en Doppler color. • Velocidad focal acelerada en la A. hepática con turbulencia distal a la estenosis asociada. • Las formas de onda arteriales intrahepáticas pueden mostrar un patrón tardus-parvus con un tiempo de aceleración prolongado e índice de resistencia disminuido. • TC: Estrechamiento focal. • Angiografía: evidencia de una reducción mayor al 50% en el calibre de la luz de la arteria hepática 		<ul style="list-style-type: none"> • Solapamiento del mapa de color. • VPS > 2-3 m/s + Flujo turbulento distal. • Tardus pardus: Onda de amplitud disminuida con velocidad de ascenso lenta. TA < 80 ms e IR < 0.5 • Diámetro < 7 mm
	<p><i>Trombosis arterial hepática:</i> Formación de un coágulo de sangre en el interior de un vaso sanguíneo.</p>	<ul style="list-style-type: none"> • Todos los métodos de imagen: Ausencia completa de flujo arterial hepático e intrahepático adecuado. • Morfología de la onda arterial intrahepática anormal, mostrando un patrón tardus- 		<ul style="list-style-type: none"> • Tardus pardus: Onda de amplitud disminuida con velocidad de ascenso lenta. TA < 80 ms e IR < 0.5 • VPS > 2-3 m/s

		<p>parvus con un tiempo de aceleración prolongado e índice de resistencia disminuido.</p> <ul style="list-style-type: none"> • Velocidad aumentada de la arteria hepática. 	
	<p>Pseudo-aneurisma de la arteria hepática: Lesión parietal secundaria a disrupción de la pared vascular por procesos inflamatorios, traumáticos o iatrogénicos.</p>	<ul style="list-style-type: none"> • Estructura quística periportal o intrahepática, generalmente en yuxtaposición al curso de la A. hepática. • Patrón de flujo arterial desorganizado en el Doppler color. • Pueden estar presentes ondas tardus-parvus arterial intrahepático. • TC puede mostrar un área de baja atenuación que realza con el contraste intravenoso. 	<ul style="list-style-type: none"> • Dentro de un gran pseudo-aneurisma, el patrón de flujo predominante puede ser monofásico debido al flujo turbulento lento dentro de la cavidad.
	<p>Trombosis de la vena porta: Formación de un coágulo de sangre en el interior de un vaso sanguíneo.</p>	<ul style="list-style-type: none"> • Estrechamiento vascular o trombo intraluminal ecogénico sin flujo Doppler. • Ocasionalmente, el trombo agudo es anecoico. Las imágenes en modo B del vaso parecen normales, la anomalía es evidente solo en el flujo de color y el análisis Doppler espectral. • TC con contraste: Lesión de baja atenuación dentro del segmento venoso portal involucrado con o sin expansión del 	<ul style="list-style-type: none"> • VPS 0 -15 cm/s • CT: Puede haber aumento del diámetro >20 mm. • Diámetro normal: 11.4 a 13 mm.

		vaso, con posible realce en el margen del trombo.	
	Estenosis de la vena porta: Constricción o estrechamiento de un orificio o conducto corporal.	<ul style="list-style-type: none"> • Existe un aliasing de color focal con un aumento de velocidad de más de tres a cuatro veces en la estenosis en relación con el segmento prestenótico. 	<ul style="list-style-type: none"> • Aumento de la VPS (máx. 40 cm/s) más de 3 a 4 veces en la estenosis en relación con el segmento prestenótico.
	Trombosis de las V. suprahepáticas/VCI: Formación de un coágulo en el interior de un vaso sanguíneo.	<ul style="list-style-type: none"> • Se manifiesta como un defecto de llenado intraluminal y una falta de flujo sanguíneo. 	<ul style="list-style-type: none"> • Índice de pulsatilidad venosa de 0.45 • Ondas monofásicas.
	Estenosis de las V. suprahepáticas / VCI: Constricción o estrechamiento de un orificio o conducto corporal.	<ul style="list-style-type: none"> • Aumento de 3 a 4 veces en la velocidad a través de la estenosis en comparación con la del segmento prestenótico. 	<ul style="list-style-type: none"> • Significativa: Flujo inverso o ausencia de fascicidad.
	Infarto hepático: Necrosis de parte o todo el parénquima del hígado, producido por una isquemia tisular, debido a una oclusión del flujo sanguíneo.	<ul style="list-style-type: none"> • Zonas de menor ecogenicidad del parénquima hepático. • TC: Lesiones periféricas en forma de cuña, lesiones redondeadas que pueden ser periféricas o centrales, y lesiones de forma irregular que siguen el curso de los conductos biliares. 	
	BILIARES Estenosis: Constricción o estrechamiento de un orificio	<ul style="list-style-type: none"> • Conductos intrahepáticos dilatados con dilatación del conducto biliar común proximal al nivel de la anastomosis. El conducto biliar común 	<ul style="list-style-type: none"> • Conducto colédoco y hepático común: > 6-7 mm, antecedente de colecistectomía > 10 mm.

	o conducto corporal.	<p>distal a la anastomosis es de tamaño normal o casi normal.</p> <ul style="list-style-type: none"> • Dilatación focal segmentaria intrahepática o ductal hiliar sin una masa o cálculo que obstruya. • Ecos en el interior de la vía biliar. • ColangioRM: Proporciona la representación del árbol biliar de forma panorámica y detallada; que se observa como estructuras tubulares dilatadas e hiperintensas con fondo de baja señal. 	<ul style="list-style-type: none"> • Conductos intrahepáticos: Ramas de 1° orden > 2 mm. • Visualización de ramas de 3° orden. 	
	<u>OTRAS</u> Cualquier complicación que no tenga relación con la técnica quirúrgica.	<ul style="list-style-type: none"> • Metástasis en el injerto: Reproducción o extensión de una enfermedad tumoral en el órgano trasplantado. • Rechazo del injerto: ocurre debido a la intervención del sistema inmune provocada por la disparidad genética entre el donante y el receptor generando una serie de condiciones fisiopatológicas que dan lugar a una respuesta inmunitaria por parte del huésped que puede progresar a falla del injerto • Recidiva del VHC: Rebote de la carga viral del VHC producido a partir de las 24 semanas después de haber concluido el tratamiento habiendo sido indetectable al final de la terapia y a la semana 24. 		Cualitativa no ordenable
Edad (años)	Tiempo que ha transcurrido desde el nacimiento de un ser vivo hasta el presente.	Hoja de recolección de datos		Cuantitativa Discreta

12. ASPECTOS ÉTICOS

Declaración de Helsinki, comprende una serie de recomendaciones para orientar a los médicos en la investigación biomédica con seres humanos Adoptadas por la 18a Asamblea Médica Mundial Helsinki, Finlandia, junio de 1964 y enmendadas por la 29a Asamblea Médica Mundial Tokio, Japón, octubre de 1975, por la 35a Asamblea Médica Mundial Venecia, Italia, octubre de 1983 y por la 41a Asamblea Médica Mundial Hong Kong, en septiembre de 1989, Asociación Médica Mundial, año 2000, convirtiéndose en uno de los documentos de excelencia en materia de protección y regulación ética de la investigación en seres humanos. Debido a los cambios que se han ido presentando en esta materia, la Declaración de Helsinki ha sido objeto de varias enmiendas y aclaraciones, la última en Japón en 2004, quedando así la versión que actualmente se utiliza; es una recomendación para guiar a los médicos en las investigaciones biomédicas en seres humanos, donde la preservación de la integridad y el cuidado de la salud de la humanidad son lo más importante. Alude a los Códigos de ética, donde se señala que el interés del médico se encamina al fortalecimiento de la salud mental y física del paciente. Así, sus lineamientos están destinados a proteger a los humanos que puedan intervenir en estudios de investigación clínica, terapéutica, diagnóstica, farmacológica y de ensayos clínicos.

Ley General de Salud indica en su Título I, capítulo único, artículo 2º, apartado VII, como derecho a la protección a la salud el desarrollo de la enseñanza y la investigación científica y tecnológica para la salud; en el artículo 3º, apartado IX, en materia de salubridad general, como atribución en salubridad general, la coordinación en investigación para la salud y el control de ésta en los seres

humanos. Competencia del Consejo de Salubridad en el artículo 17, fracción III, en opinar sobre proyectos de investigación y de formación de recursos humanos para la salud, en su artículo 98 sobre la formación de comisiones de investigación y de ética, para la supervisión

de la investigación biomédica, especialmente en seres humanos. En el artículo 100 define las bases para la experimentación en seres humanos, semejantes a las disposiciones de la Declaración de Helsinki. Con base a los estatutos mencionados, se considera el presente trabajo como una investigación sin riesgos, pues es un estudio que emplea métodos de técnicas de investigación documental y confidencial.

El estudio cuenta con los recursos necesarios y el apoyo por parte de las autoridades para su realización sin impedimento ya que no se vea afectada en ningún momento la integridad del paciente, manejándose de forma anónima la identidad del mismo. Se estima que el estudio corresponde con riesgo menor del mínimo. El protocolo deberá ser aprobado por el Comité Local de Investigación.

Una vez integrados los datos en la base para análisis, ningún sujeto se identificará por nombre y sólo se hará por medio de un número de folio. Ninguno de ellos será identificado en informes o publicaciones que pudieran resultar de este estudio. Todos podrán retirar el consentimiento para usar sus datos en el momento en que ellos lo consideren apropiado. Podrán negarse a participar sin que esto afecte de manera alguna los beneficios o recursos o atención que requieran de la U.M.A.E.

Este trabajo se efectúa en exploración de conocimientos médicos de índole rutinaria en donde el investigador no tiene injerencia, siendo el trabajo longitudinal, descriptivo y observacional. No se realizará ninguna intervención diagnóstica ni terapéutica, sólo se revisarán de manera retrospectiva registros radiológicos con resguardo de la confidencialidad, en donde el balance riesgo-beneficio es adecuado.

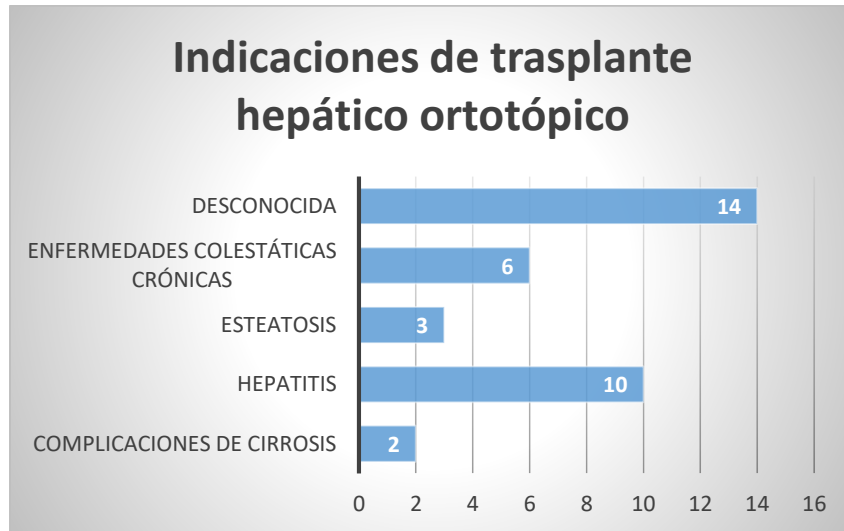
El presente trabajo cumple con el Reglamento de la Ley general de salud, en materia de Investigación para la salud, Secretaria de Salud 1987, Título Segundo, Capítulo Primero, Artículo 17 Fracción I, por lo que puede aplicarse el Artículo 23 de mismo Reglamento. Se mantendrá estrictamente la confidencialidad de los datos individuales.

13. RESULTADOS

Se analizó el universo de estudio, un total de 35 pacientes entre 17 y 62 años, de los cuales 13 fueron hombres y 22 mujeres. El tratamiento con trasplante hepático ortotópico se llevó a cabo por 5 causas; en 14 pacientes se realizó por la presencia de daño hepático crónico por causa desconocida, el segundo lugar fue por proceso inflamatorio crónico con un número total de 10 pacientes de los cuales 5 fue secundaria a hepatitis autoinmune y 5 por infección por virus hepatitis C crónica. En tercer lugar, encontramos 6 pacientes por enfermedades colestáticas crónicas de los cuales el 50% fueron por cirrosis biliar primaria y el resto por colangitis esclerosante primaria. Solo 3 pacientes requirieron trasplante por esteatosis hepática, 2 de ellos de tipo no alcohólica y solo uno alcohólica. Únicamente 2 pacientes recibieron tratamiento con injerto hepático por complicaciones de cirrosis, de los cuales uno fue por falla hepática fulminante y otro por carcinoma hepatocelular.

INDICACIONES DE TRASPLANTE HEPÁTICO ORTOTÓPICO EN EL HE DEL CMN SXXI	
Complicaciones de cirrosis	2
Falla hepática fulminante	1
Carcinoma hepatocelular	1
Hepatitis	10
Autoinmune	5
VHC crónica	5
Esteatosis	3
No alcohólica	2
Alcohólica	1
Enfermedades colestáticas crónicas	6
Cirrosis biliar primaria	3
Colangitis esclerosante primaria	3
Desconocida	14

Tabla 5. Indicaciones de trasplante hepático ortotópico.



Gráfica 1. Indicaciones de trasplante hepático ortotópico.

En la modalidad ecográfica, se analizaron un total de 25 evaluaciones, las cuales se dividieron en 3 periodos temporales acorde a la fecha de trasplante hepático: De las 0 a 72 horas, de los 4 a 15 días y de 15 días hasta años. El periodo posquirúrgico inmediato (0 a 72 horas) se subdividió a su vez en periodos de 24, 48 y 72 horas, en dicho periodo se capturó a la mayor cantidad de pacientes, 15 en total. Tres evaluaciones se realizaron en la ventana de los 4 a los 15 días y siete pacientes continuaron seguimiento por más de 15 días hasta años después del trasplante.

Como se sabe, el ultrasonido permite la evaluación orgánica en al menos tres aspectos: Escala de grises, Doppler color y espectral.

En cuanto al parénquima hepático se evaluaron las imágenes en escala de grises tanto tisular como de la vía biliar. Donde se encontró un patrón ecográfico heterogéneo en el 53% de los casos y el 47% restante se documentó una apariencia heterogénea en las primeras 72 horas. En el 67% de los estudios se evidenció una apariencia homogénea de los 4 a 15 días, apariencia que se encontró con predominio en el periodo mayor a 15 días.

Parénquima: Patrón ecográfico	0 – 72 horas			4 – 15 días	>15 días (años)
	24	48	72		
<input type="checkbox"/> Homogéneo	3	2	2	2	4
<input type="checkbox"/> Ligeramente heterogéneo	0	0	0	0	0
<input type="checkbox"/> Heterogéneo	3	3	2	1	3

Tabla 6. Apariencia ecográfica en escala de grises del parénquima del injerto hepático ortotópico.

En cuanto a la vía biliar, se realizaron evaluaciones cualitativas. No se demostró ocupación ni intra o extrahepática dentro de las primeras dos semanas postrasplante.

La vía biliar intrahepática presentó aumento de su ecogenicidad periductal en 4 evaluaciones, dentro del postrasplante inmediato y en solo 2 ocasiones dentro de los 4 a 15 días y más de 15 días respectivamente. El calibre se encontró aumentado en 2 evaluaciones dentro de las primeras 72 horas y 1 en un periodo mayor a 15 días.

En la evaluación de conducto biliar común, únicamente se documentó ocupación del conducto biliar común en una ocasión en el periodo mayor a 15 días postcolocación del injerto, con aumento de la ecogenicidad periductal y aumento en el diámetro de la misma.

Vía biliar: Patrón ecográfico		0 – 72 horas			4 – 15 días	>15 días (años)
		24	48	72		
Intrahepática						
<input type="checkbox"/> Contenido	Anecoico	6	5	4	3	7
	Ecogénico	0	0	0	0	0
<input type="checkbox"/> Ecogenicidad periductal	Normal	4	4	3	2	6
	Aumentada	2	1	1	1	1
<input type="checkbox"/> Calibre	Normal	5	4	4	3	6
	Aumentado	1	1	0	0	1
Conducto biliar común						
<input type="checkbox"/> Contenido	Anecoico	6	5	4	3	6
	Ecogénico	0	0	0	0	1
<input type="checkbox"/> Ecogenicidad	Normal	6	5	4	3	6

periductal	Aumentada	0	0	0	0	1
□ Calibre	Normal	6	5	4	3	6
	Aumentado	0	0	0	0	1

Tabla 7. Apariencia ecográfica en escala de grises de la vía biliar intra y extrahepática.

Las estructuras vasculares se evaluaron en modo B y Doppler color. De forma cualitativa, se evidenció trayecto tortuoso vascular en una ocasión dentro de las primeras 24 horas. La disminución del diámetro se visualizó en 1 ocasión dentro de las primeras 24 horas. El aumento de calibre se visualizó de los 4 a 15 días y en el periodo mayor a los 15 días en 1 y 2 evaluaciones respectivamente. La ocupación de trayectos vasculares se encontró en 1 evaluación en el periodo mediato (4 a 15 días).

Vascular	0 – 72 horas			4 – 15 días	>15 días (años)
	24	48	72		
Trayecto					
□ Normal	5	5	4	3	7
□ Tortuoso	1	0	0	0	0
□ Vasos colaterales	0	0	0	0	0
Calibre (Cualitativo)					
□ Normal	5	5	4	2	7
□ Disminuido	1	0	0	0	0
□ Aumentado	0	0	0	1	2
□ Estructura quística	0	0	0	0	0
Contenido					
□ Anecoico	6	5	4	2	7
□ Ecogénico	0	0	0	1	0

Tabla 8. Apariencia ecográfica en escala de grises de la vascularidad arterial y venosa del injerto hepático.

Con el modo Doppler color se demostró la presencia del artefacto de aliasing en 67% de los casos dentro de las 0 a las 72 horas y únicamente en el 14% de los casos en el periodo tardío (mayor a 15 días hasta años). Ausencia del mapa de color solamente en 1 caso del periodo mediato.

Saturación: Mapa de color	0 – 72 horas			4 – 15 días	>15 días (años)
	24	48	72		
<input type="checkbox"/> Completa	5	4	2	2	6
<input type="checkbox"/> Parcial	0	0	0	0	0
<input type="checkbox"/> Aliasing	1	1	2	0	1
<input type="checkbox"/> Ausente	0	0	0	1	0

Tabla 9. Apariencia ecográfica con Doppler color de la vascularidad arterial y venosa del injerto hepático.

Ultrasonido

La evaluación ultrasonográfica cuantitativa se obtuvo con la revisión de parámetros de Doppler espectral, evaluando por separado la arteria hepática, vena porta, venas suprahepáticas y vena cava inferior.

La arteria hepática mostró alteración de su morfología de onda en 67% de las veces, lo cual fue demostrado desde el periodo inmediato, de los cuales el 50% se correlacionó con índices de resistencia menores a 0.5 el resto presentó índices de resistencia dentro del rango de la normalidad. En el periodo mediato solamente se evidenció IR mayor a 0.8 y en 2 ocasiones en el tardío. El tiempo de aceleración se observó alargado en el 60% de las evaluaciones dentro de las 0 a las 72 horas postrasplante y en el 67% en el periodo postquirúrgico mediato. La velocidad picosistólica se vio alterada en el 40% de las evaluaciones del periodo postquirúrgico inmediato y únicamente en una ocasión en el tardío.

Arteria hepática	0 – 72 horas			4 – 15 días	>15 días (años)
	24	48	72		
1. Morfología de onda					
• Normal	1	2	0	2	5
• Ausente	1	0	0	0	0
• Monofásico	0	0	0	0	0
<input type="checkbox"/> Solo flujo intrahepático					
○ Normal	1	0	0	0	0
○ Turbulento	0	0	0	0	0

• Tardus parvus	3	3	4	0	0
• Diástole aplanada	0	1	0	0	0
• Inversión de la diástole	0	0	0	1	0
• Turbulento	0	0	0	0	1
2. Índice de resistencia					
<input type="checkbox"/> < 0.5	3	2	1	0	0
<input type="checkbox"/> 0.5 – 0.8	3	3	3	2	5
<input type="checkbox"/> > 0.8	0	0	0	1	2
3. Tiempo de aceleración					
<input type="checkbox"/> ≤ 0.08 s	3	2	1	0	0
<input type="checkbox"/> > 0.08 s	3	3	3	2	0
4. Velocidad					
<input type="checkbox"/> < 2 m/s	3	3	2	3	6
<input type="checkbox"/> 2 m/s	1	0	0	0	0
<input type="checkbox"/> > 2.1 m/s	2	2	2	0	1

Tabla 10. Parámetros evaluados con Doppler pulsado de la arteria hepática.

En la evaluación Doppler pulsado de la circulación portal se observó alteración de la morfología de onda únicamente en el 8% de los casos, del total de las 25 evaluaciones, de las cuales una se observó con aplanamiento y la segunda con pulsatilidad de la misma. El índice de pulsatilidad no fue evaluado en ninguna ocasión, no así la velocidad picosistólica, la cual se encontró en un rango de los 41 a 90 cm/s el 68% de los casos y únicamente el 24% entre los 16 (o menor) hasta 40 cm/s, considerado el rango normal. El 8% presentó aumento de 3 a 4 veces por arriba del rango basal.

Vena Porta	0 – 72 horas			4 – 15 días	>15 días (años)
	24	48	72		
1. Morfología de onda					
<input type="checkbox"/> Normal	6	4	3	3	7
<input type="checkbox"/> Ausente	0	0	0	0	0
<input type="checkbox"/> Inversa	0	0	0	0	0
<input type="checkbox"/> Aplanado	0	0	1	0	0
<input type="checkbox"/> Pulsátil	0	1	0	0	0
2. Índice de pulsatilidad					
<input type="checkbox"/> < 0.45	0	0	0	0	0
<input type="checkbox"/> 0.45	0	0	0	0	0

<input type="checkbox"/> > 0.45	0	0	0	0	0
3. Velocidad					
<input type="checkbox"/> < 16 - 40 cm/s	2	1	1	0	2
<input type="checkbox"/> 41 - 90 cm/s	2	4	3	3	5
<input type="checkbox"/> Aumento de 3 – 4 veces respecto al basal	2	0	0	0	0

Tabla 7. Parámetros evaluados con Doppler pulsado de la vena porta hepática.

Documentamos deficiencias en la evaluación venosa suprahepática y vena cava inferior, en el 90% de las ecografías realizadas únicamente se evaluó el aspecto en modo B. Las alteraciones encontradas en el modo Doppler se correlacionaron con un caso de trombosis de la Vena Cava Inferior. Cabe resaltar que la morfología de onda se vio alterada en el 80% de las evaluaciones en las primeras 72 horas postrasplante, la mayoría de las alteraciones corrigieron en el periodo quirúrgico tardío. No se obtuvieron mediciones del índice de pulsatilidad.

Venas suprahepáticas / Vena Cava Inferior	0 – 72 horas			4 – 15 días	>15 días (años)
	24	48	72		
1. Morfología de onda					
<input type="checkbox"/> Normal	1	1	1	0	5
<input type="checkbox"/> Ausente	0	0	0	1	0
<input type="checkbox"/> Inversa	0	0	0	0	0
<input type="checkbox"/> Monofásica	4	0	0	0	0
<input type="checkbox"/> Fascicidad					
o Aumentada	0	2	1	3	2
o Disminuida	1	2	2	0	0
2. Índice de pulsatilidad					
<input type="checkbox"/> < 0.45	0	0	0	0	0
<input type="checkbox"/> 0.45	0	0	0	0	0
<input type="checkbox"/> > 0.45	0	0	0	0	0

Tabla 11. Parámetros evaluados con Doppler pulsado de las venas suprahepáticas y vena cava inferior.

Los hallazgos antes mencionados, convergen en la siguiente tabla:

Hallazgos generales US	0 – 72 horas			4 – 15 días	>15 días (años)
	24	48	72		
Normal	2	2	1	2	4
Disminución de la velocidad de la VSM	1	0	0	0	0
Criterios US Estenosis A. hepática	2	0	1	0	0
Alteración espectral A. hepática	1	3	2	0	1
Trombosis VS, VCI	0	0	0	1	0
Estenosis de la VB	1	1	0	0	2

Tabla 12. Conclusiones derivadas de la evaluación ecográfica (escala de grises, parámetros Doppler color y espectral).

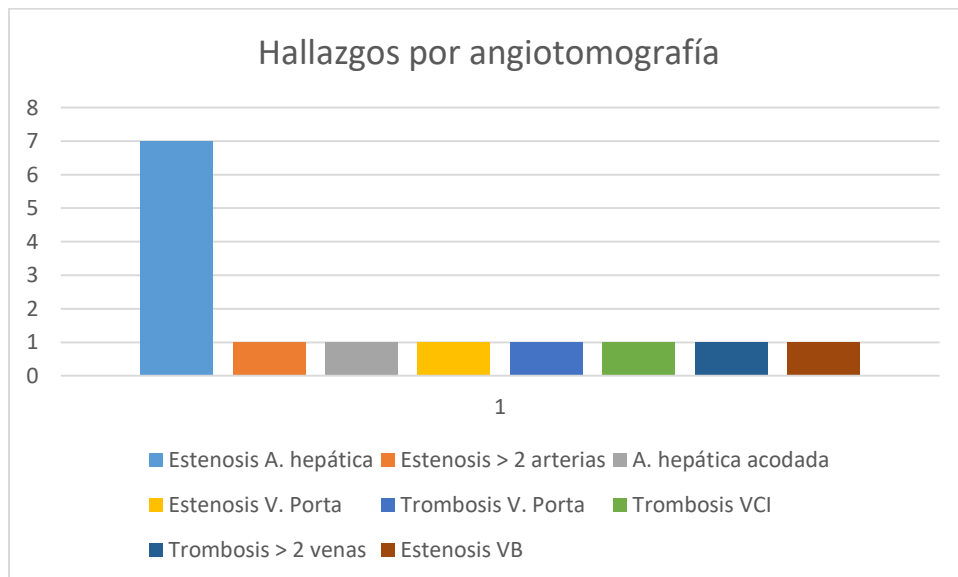
En nuestro estudio, en las primeras 24 horas solamente el 33% de las evaluaciones con criterios de normalidad, 33% con criterios de estenosis arterial hepática, 17% solo con alteración espectral hepática y en 17% se evidenció disminución de la velocidad de las venas suprahepáticas, éste último por sí mismo hace sospechas la presencia de alguna alteración como trombosis o estenosis. De las 24 a 48 horas se observó normalidad en el 40% de los casos, el 60% restante mostró únicamente alteración espectral de la arteria hepática. La presencia de normalidad dentro del rango de las 48 a 72 horas se observó en el 25% de las evaluaciones, existió alteración espectral de la arteria hepática en un 50% y criterios de estenosis en el 25%. En el periodo postquirúrgico mediato 67% de los casos cumplieron criterios normales y 33% se correlacionó con trombosis de las venas suprahepáticas y/o vena cava inferior. En las evaluaciones de más de 15 días postrasplante hasta años se observaron normales en el 57%, alteración espectral inespecífica con IR y VPS alteradas en 14% y 29% la presencia de endoprótesis de la vía biliar. En todos los periodos la estenosis de la vía biliar representó un porcentaje menor al 20%.

Angiotomografía

Se revisaron un total de 14 estudios tomográficos, de los cuales el 50% demostró estenosis de la arteria hepática, únicamente se demostró estenosis de más de dos arterias en una ocasión. La trombosis venosa se señaló en el 21% de las evaluaciones, la estenosis de la vena porta se visualizó en una ocasión. El estrechamiento de la vía biliar se observó en un solo caso.

Estenosis A. hepática	7
Estenosis > 2 arterias	1
A. hepática acodada	1
Estenosis V. Porta	1
Trombosis V. Porta	1
Trombosis VCI	1
Trombosis > 2 venas	1
Estenosis VB	1
	14

Tabla 13. Hallazgos por angiotomografía.



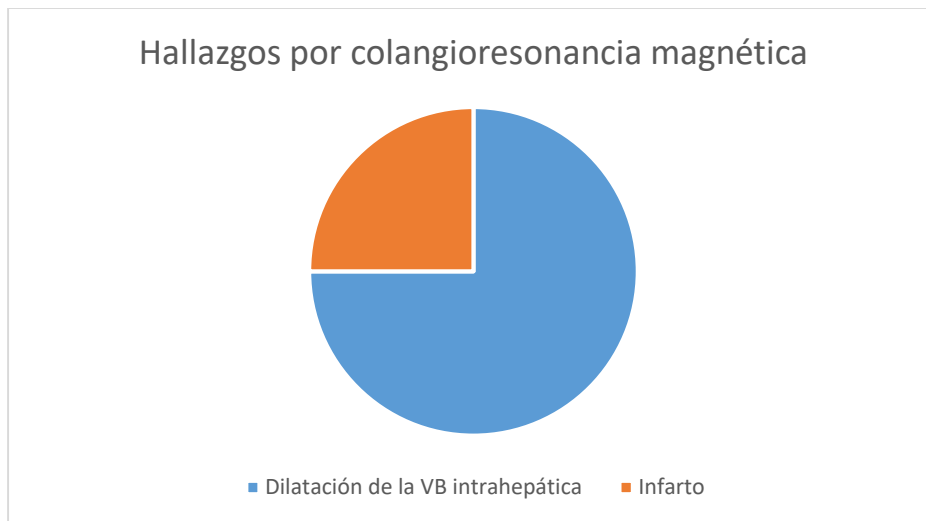
Gráfica 2. Hallazgos por angiotomografía.

Colangiorensonancia magnética

El estudio de colangiorensonancia magnética se realizó de forma dirigida en 4 ocasiones, derivado de las observaciones ecográficas para la confirmación de la dilatación de la vía biliar. El 90% de los casos se demostró el aumento de calibre de la vía biliar intrahepática. El infarto del injerto se documentó en una evaluación.

Dilatación de la VB intrahepática	3
Infarto	1
	4

Tabla 14. Hallazgos por colangiorensonancia magnética.



Gráfica 3. Hallazgos por colangiorensonancia magnética.

14. DISCUSIÓN

Con el presente estudio se logró la identificación de los principales hallazgos postrasplante hepáticas ortotópico, a pesar de que el Hospital de Especialidades “Doctor Bernardo Sepúlveda “ no califica como centro de alto volumen se observó una adecuada evaluación por imagen y detección precoz de complicaciones. Sin embargo, a pesar de contar con registro formal ante el CENATRA de un total de 35 pacientes en un rango de 17 a 62 años, durante un periodo de 18 años (enero 2001 a diciembre 2019) nos enfrentamos con déficit de expedientes tanto clínico como radiológico secundario a cuestiones técnicas y normativas. El 60% de los pacientes contaban con diagnóstico clínico y/o radiológico el 40% restante de causa desconocida. La causa principal de indicación de trasplante fue por hepatitis en un 28.6% seguida de enfermedades colestáticas crónicas en un 17%, la tercera causa por esteatosis hepática 8.6% y en menor frecuencia las complicaciones de cirrosis en un 5.8%. En los registros oficiales el 54% presentaron defunción posterior a la colocación del injerto hepático, el 34% de los pacientes siguen vivos en seguimiento actual y el 12% se desconoce.

La modalidad de imagen predominante fue la ecografía, la cual marcó las pautas para la realización o no de estudios adicionales, en dichas evaluaciones, cabe destacar que en los periodos postquirúrgico inmediato y mediato, los hallazgos normales se encontraron en el menor porcentaje, Documentando en su mayoría alteraciones vasculares de tipo arterial, lo cual tuvo adecuada correlación tanto clínica como radiológica, sin embargo no corresponde a lo reportado en la literatura, pues de las alteraciones vasculares, la presencia de trombosis es la causa más frecuente. Los hallazgos normales predominaron en el periodo tardío.

En cuanto a la angiotomografía, fue utilizada como complemento diagnóstico a la ecografía, de gran utilidad puesto que se confirmó la presencia de estenosis arterial hepática en 7 de las 9 evaluaciones por ultrasonido que sugerían alteración de dicha estructura, una de ellas se trataba únicamente de una arteria hepática acodada. En un menor número se confirmó la presencia de trombosis o estenosis venosa, ya sea del sistema porta o venas suprahepáticas o incluso de vena cava inferior. Evaluando de forma superior a la ecografía la presencia de eventos isquémicos en el i muerto.

Se realizaron únicamente 4 evaluaciones por colangiorrsonancia magnética en búsqueda exclusiva de dilatación de la vía biliar, lo cual fue sugerido por ecografía, una secundaria a estenosis del sitio

de anastomosis, otra en la conjunción conducto hepático común y otra en el conducto colédoco en su porción retroduodenal, en la última de ellas sólo se encontró la presencia de infarto focal del injerto. La estenosis de la vía biliar documentó en el 11.4% de los casos, cuando lo reportado en la bibliografía revisada predomina en el 25%.

La angiografía se utilizó para fines terapéuticos para la estenosis arteria hepática. Y diagnósticos en el caso de trombosis de la vena suprahepática izquierda y vena cava inferior.

15. CONCLUSIÓN

Es evidente que debe existir un equipo multidisciplinario de expertos que participen en la planeación, evento quirúrgico y postquirúrgico para lograr la conservación del injerto hepático. La vigilancia estrecha del mismo, permite la detección precoz de complicaciones o potenciales alteraciones que requerirán estudios de imagen de extensión o tratamiento inmediato; lo cual debe ser realizado por un radiólogo entrenado y ampliamente familiarizado con los hallazgos postrasplante. Es de suma importancia que se obtengan criterios homólogos para la evaluación por imagen del injerto hepático, para tener en claro el aspecto por imagen del mismo en no solo en nuestro medio sino también en muestra población mexicana.

16. REFERENCIAS

1. Mendoza, F. Artículo de revisión: Trasplante hepático en México. *Rev. Mex. Trasplantes*. 2017; 7(1): 25-30.
2. Orozco, H. Un poco de historia sobre el trasplante hepático. *Rev Invest Clin*. 2005; 57 (2): 124-128.
3. Secretaría de Salud [Internet]. Centro Nacional de Trasplantes; Reporte anual 2019 de donación y trasplantes en México. 2020 ene 3 [cited 24 marzo 2020]; [about 6 screens].
Aviable from:
https://www.gob.mx/cms/uploads/attachment/file/528301/Presentacion_anual_2019.pdf
4. Villalobá, M., Mercado, M., Leal, R., Contreras, A., Zamudio, J., García, I. & Gamboa, A. Centro de trasplante hepático en México con bajo volumen y excelentes resultados *Gac Med Mex*. 2017; 153: 441-449.
5. Moreno,R. & Berenguer,M. Post-liver transplantation medical complications. *Ann Hepatol*. Apr-Jun 2006; 5(2):77-85.
6. Di Martino,M., Rossi,M., Mennini,G., Melandro,F., Anzidei,M., De Vizio,S., Koryukova, K. & Catalano, C. Review Article: Imaging follow-up after liver transplantation. *Br J Radiol*. August 2016; 89(1064): 1-14.
7. Singh,A., Nachiappan, A., Verma,H.,Uppot,R., Blake,M., Saini,S. & Boland,G. Postoperative Imaging in Liver Transplantation: What Radiologists Should Know. *RadioGraphics*. 2010; 30:339–351.
8. Itri,J., Heller,M. & Tublin,M. Hepatic transplantation: postoperative complications. *Abdom Imaging*. 2013 Dec; 38 (6):1300-33.
9. Sahani,D., D'souza,R., Kadavigere,R., Hertl,M., McGowan,J., Saini,S. & Mueller,P. Evaluation of Living Liver Transplant Donors: Method for Precise Anatomic Definition by

- Using a Dedicated Contrast-enhanced MR Imaging Protocol. *RadioGraphics*. 2004; 24:957–967.
10. Prietoa,M., Aguilera,V., Berenguera,M.,Pinaa,R. & Benllocha,S. Selección de candidatos para trasplante hepático. *Rev. Gastroenterol Hepatol*. 2007; 30 (1): 42-53.
 11. Routh,D., Naidu,S., Sharma,S., Ranjan,P. & Godara,R. (2013). Changing Pattern of Donor Selection Criteria in Deceased Donor Liver Transplant: A Review of Literature. *J Clin Exp Hepatol*. 2013 Dec; 3(4): 337–346.
 12. Girometti,R., Como,G., Bazzocchi,M. & Zuiani,C. Post-operative imaging in liver transplantation: State-of-the-art and future perspectives. *World J Gastroenterol*. 2014 May 28; 20(20): 6180-6200.
 13. Crossin,J., Muradali,D. & Wilson,S. US of Liver Transplants: Normal and Abnormal. *RadioGraphics* 2003; 23:1093–1114.
 14. Rupan,S., Zarzour,J., Ganeshan,D., Puneet,B., Chandana,G., Little,G. Postoperative doppler evaluation of liver transplants. *Indian J Radiol Imaging*. 2014 Oct-Dec; 24(4): 360–366.
 15. Barrientos,A., Bezaury,P., Casanova,I., González,A.,Téliz,M., Vázquez,J. Ultrasonido en el trasplante hepático. Del trans y postop,ratorio al seguimiento tardío. *An. Radiol. Méx*. 2009;2:135-140.
 16. Molinares B., Ochoa M., González C., Toro J., Álvarez S. Ecografía Doppler en la evaluación del trasplante de hígado. *Rev Colomb Radiol*. 2013; 24(2): 3698-704.
 17. Puneet, B., Sandeep,V., André, S. & Manjiri,D. Imaging of Orthotopic Liver Transplantation: Review. *AJR Am J Roentgenol*. 2011. 196 (3): 15-25.
 18. Kim,J., Won Kim,K., Lee,J., Kwon,H., Won Song,G., Lee,S. Diagnostic Performance for Hepatic Artery Occlusion After Liver Transplantation: Computed Tomography Angiography Versus Contrast-Enhanced Ultrasound. *Liver Transpl. of the AASLD*. 2019. 25 (11):1651-1660.

19. Hissae,A., et al. Complications of liver transplantation: Multimodality Imaging Approach. RadioGraphics 2007; 27:1401–1417.
20. Ryan, S., Sidhu,P. CT of liver transplantation. Appl Radiol. 2006. 20: 1-12.
21. Eghtesad,b., Hashimoto,K., Fung,J. The Liver Transplant Procedure. En: Eugene R. Schiff Willis C. Maddrey K. Rajender Reddy. Schiff's Diseases of the Liver. 12^o edición.USA. John Wiley & Sons Ltd. 2017. p. 1107-1126.

17. ANEXOS

A. Hoja de recolección de datos

CRITERIOS DE EVALUACIÓN ECOGRÁFICA POSTRASPLANTE HEPÁTICO

Nombre: _____ Edad: _____ Fecha trasplante: _____

MODO B

Parénquima: Patrón ecográfico	0 – 72 horas			4 – 15 días	>15 días (años)
	24	48	72		
• Homogéneo					
• Ligeramente heterogéneo					
• Heterogéneo					

Vascular	0 – 72 horas			4 – 15 días	>15 días (años)
	24	48	72		
Trayecto					
• Normal					
• Tortuoso					
• Vasos colaterales					
Calibre (Cualitativo)					
• Normal					
• Disminuido					
• Aumentado					
• Estructura quística					
Contenido					
• Anecoico					
• Ecogénico					

Vía biliar: Patrón ecográfico		0 – 72 horas			4 – 15 días	>15 días (años)
		24	48	72		
Intrahepática						
• Contenido	Anecoico					
	Ecogénico					
• Ecogenicidad periductal	Normal					
	Aumentada					
• Calibre	Normal					
	Aumentado					
Conducto biliar común						
• Contenido	Anecoico					
	Ecogénico					
• Ecogenicidad periductal	Normal					
	Aumentada					
• Calibre	Normal					
	Aumentado					

DOPPLER COLOR

Saturación: Mapa de color	0 – 72 horas			4 – 15 días	>15 días (años)
	24	48	72		
• Completa					
• Parcial					
• Aliasing					
• Ausente					

DOPPLER PULSADO

Arteria hepática	0 – 72 horas			4 – 15 días	>15 días (años)
	24	48	72		
1. Morfología de onda					
• Normal					
• Ausente					
• Monofásico					
• Solo flujo intrahepático					
○ Normal					
○ Turbulent					
○ Tardus parvus					
• Turbulento					
2. Índice de resistencia					
• < 0.5					
• 0.5 – 0.8					
• > 0.8					
3. Tiempo de aceleración					
• <= 0.08 s					
• > 0.08 s					
4. Velocidad					
• < 2 m/s					
• 2 m/s					
• > 2.1 m/s					

Vena Porta	0 – 72 horas			4 – 15 días	>15 días (años)
	24	48	72		
1. Morfología de onda					
• Normal					
• Ausente					
• Inversa					
• Pulsátil					
2. Índice de pulsatilidad					
• < 0.45					
• 0.45					
• > 0.45					
3. Velocidad					
• < 16 – 40 cm/s					
• 41 – 90 cm/s					

<ul style="list-style-type: none"> • Aumento de 3 – 4 veces respecto al basal 					
--	--	--	--	--	--

Venas suprahepáticas / Vena Cava Inferior	0 – 72 horas			4 – 15 días	>15 días (años)
	24	48	72		
1. Morfología de onda					
<ul style="list-style-type: none"> • Normal 					
<ul style="list-style-type: none"> • Ausente 					
<ul style="list-style-type: none"> • Inversa 					
<ul style="list-style-type: none"> • Monofásica 					
<ul style="list-style-type: none"> • Fascicidad <ul style="list-style-type: none"> ○ Aumentada ○ Disminuida 					
2. Índice de pulsatilidad					
<ul style="list-style-type: none"> • < 0.45 					
<ul style="list-style-type: none"> • 0.45 					
<ul style="list-style-type: none"> • > 0.45 					

AngioTC:

Angiografía:

ColangioRM:



CARTA DE CONSENTIMIENTO INFORMADO
(ADULTOS)

CARTA DE CONSENTIMIENTO INFORMADO PARA PARTICIPACIÓN EN PROTOCOLOS DE INVESTIGACIÓN

Nombre del estudio:	“ VALORACIÓN POR IMAGEN DE PACIENTES CON TRASPLANTE HEPÁTICO ORTOTÓPICO DEL HOSPITAL DE ESPECIALIDADES DEL CENTRO MÉDICO NACIONAL SIGLO XXI”
Lugar y fecha:	Servicio de Imagenología del Hospital De Especialidades del Centro Médico Nacional Siglo XXI
Número de registro:	
Justificación y objetivo del estudio:	Conocer los hallazgos por imagen en pacientes con trasplante hepático ortotópico Los pacientes con antecedente de trasplante hepático ortotópico presentan un espectro variable de complicaciones, las cuales requieren adecuada caracterización imagenológica para su detección temprana.
Procedimientos:	En caso de aceptar a participar en el estudio, se tomarán datos de su expediente radiológico del servicio de Imagenología del Hospital de Especialidades del Centro Médico Nacional Siglo XXI, los cuales serán utilizados en esta investigación.
Posibles riesgos y molestias:	De acuerdo al Reglamento de la Ley General de Salud en Materia de Investigación el riesgo de esta investigación es considerado como Investigación sin riesgo, debido a que se realizará investigación documental retrospectivos y no se realizará ninguna intervención.
Posibles beneficios que recibirá al participar en el estudio:	Usted no obtendrá algún beneficio, sin embargo, se espera que los resultados nos permitan evaluar la evolución del injerto hepático y conocer las principales complicaciones que se presentan en nuestro medio, dado que se trata de un estudio sin riesgo en el que sólo se van a revisar de manera retrospectiva registros radiológicos con resguardo de la confidencialidad, en donde el balance riesgo-beneficio es adecuado.
Información sobre resultados y alternativas de tratamiento:	Durante el transcurso de este estudio, se informará al Comité Local de Investigación en Salud, y al participante de cualquier hallazgo nuevo (ya sea positivo o no) que sea importante en su salud.
Participación o retiro:	La participación en este estudio es completamente voluntaria. Si usted decide no participar, seguirá recibiendo la atención médica a que tiene derecho en el IMSS, u otros servicios que recibe de éste. Si en un principio desea participar y posteriormente cambia de opinión, usted puede abandonar el estudio en cualquier momento, lo cual no modificará de ninguna manera los beneficios que tiene como derechohabiente del IMSS. Se descartará su expediente y la información que nos haya proporcionado.
Privacidad y confidencialidad:	La información de los participantes, ni las bases de datos ni las hojas de colección contendrá información que pudiera ser utilizada para identificarla/o, y será guardada de manera confidencial y por separado por el investigador principal bajo llave. Cuando los resultados de este estudio sean publicados o presentados, no se dará información que pudiera revelar su identidad. La identidad será protegida y ocultada, le asignaremos un número que utilizaremos para identificar sus datos, y usaremos ese número en lugar de su nombre en nuestras bases de datos.
En caso de colección de material biológico (si aplica): NO APLICA	
<input type="checkbox"/>	No autoriza que se tome la muestra.
<input type="checkbox"/>	Si autorizo que se tome la muestra solo para este estudio.
<input type="checkbox"/>	Si autorizo que se tome la muestra para este estudio y estudios futuros.
Disponibilidad de tratamiento médico en derechohabientes (NO aplica):	_____
Beneficios al término del estudio:	_____
En caso de dudas o aclaraciones relacionadas con el estudio podrá dirigirse a:	
Investigador Responsable:	Dr. Eduardo Camacho Zarco MBRX Tel. 5543394899, eduardo.caza@hotmail.com.
Colaboradores:	Dra. Ana Patricia Mondragón Benítez Médico Residente de IDYT. Tel. 5541389672
En caso de dudas o aclaraciones sobre sus derechos como participante podrá dirigirse a:	Comisión de Ética de Investigación de la CNIC del IMSS: Avenida Cuauhtémoc 330 4° piso Bloque “B” de la Unidad de Congresos, Col. Doctores. México, D.F., CP 06720. Teléfono (55) 56 27 69 00 extensión 21230, Correo electrónico: comisión.etica@imss.gob.mx

Dra. Ana Patricia Mondragón Benítez

Nombre y firma de quien obtiene el consentimiento

Nombre y firma del sujeto

Testigo 1 Nombre, dirección, relación y firma

Testigo 2 Nombre, dirección, relación y firma