UNIVERSIDAD NACIONAL AUTONOMA DE MEXICO
FACULTAD DE MEDICINA VETERINARIA Y ZOOTECNIA

LA IMPORTANCIA DEL RATON HIPOTIMICO, UN MUTANTE HOMOCIGOTICO (hu/hu) EN LA INVESTIGACION. REVISION BIBLIOGRAFICA.

GRACIELA GUADALUPE TAPIA PEREZ

ASESORES: M.V.Z. CARLOS CALDERON F.

M.V.Z. SAUL FERNANDEZ BACA

1980

Universidad Nacional Autónoma de México
UNAM
Biblioteca Central
Dirección General de Bibliotecas de la UNAM

UNAM – Dirección General de Bibliotecas
Tesis Digitales
Restricciones de uso

DERECHOS RESERVADOS ©
PROHIBIDA SU REPRODUCCIÓN TOTAL O PARCIAL

Todo el material contenido en esta tesis esta protegido por la Ley Federal del Derecho de Autor (LFDA) de los Estados Unidos Mexicanos (México).

El uso de imágenes, fragmentos de videos, y demás material que sea objeto de protección de los derechos de autor, será exclusivamente para fines educativos e informativos y deberá citar la fuente donde la obtuvo mencionando el autor o autores. Cualquier uso distinto como el lucro, reproducción, edición o modificación, será perseguido y sancionado por el respectivo titular de los Derechos de Autor.

INDICE

Pág.

Resumen..... 3

Introducción..... 4

Generalidades..... 5

1. Antecedentes..... 5

2. Descripción..... 6

II. Patología..... 8

III. Crianza y Mantenimiento..... 11

IV. Aspectos Reproductivos..... 15

V. Inmunología..... 20

1. Características inmunológicas..... 20

2. Organos linfoides secundarios..... 21

3. Timo..... 22

4. Pruebas de la existencia de precursores de linfocitos T..... 22

5. Células Cebadas..... 23

VI. Utilidad en las Investigaciones Sobre Cáncer..... 24

VII. Utilidad en los Estudios de Enfermedades Cuyas Respuestas son Timo-Dependientes..... 26

1. Enfermedades bacterianas..... 27

2. Enfermedades causadas por hongos..... 28

3. Enfermedades causadas por virus.....28

4. Enfermedades causadas por protozoarios..... 28

5. Enfermedades causadas por helmintos..... 29

6. Enfermedades causadas por rikettsias..... 29

VIII. Otros Usos..... 30

Discusión..... 31

Conclusión,..... 32
Referencias..... 33

Resumen

El ratón "desnudo" (nude) carece de timo funcional, por lo cual se han canalizado hacia éste los estudios relacionados con el esclarecimiento de las funciones del timo en el organismo de los animales.

En el presente trabajo se revisan las áreas en que se ha utilizado como modelo, así, después de los antecedentes y de una revisión de los factores patológicos y de manejo, que hacen difícil su mantenimiento, se revisa su intervención en las áreas de inmunología, cáncer, reproducción y patología principalmente.

No obstante su mantenimiento difícil, se recomienda la implantación, en forma adecuada, de una colonia de estos animales en México ya que es un buen modelo para los estudios de patogenia de las enfermedades con respuestas timodependientes, así como para el establecimiento de curvas de dosis-respuesta y de la epidemiología definitiva en estas enfermedades, hacia lo cual se está canalizando actualmente su uso.

La Importancia del Ratón Hipotímico, un Mutante Homocigótico(nu/nu) en la Investigación. Revisión Bibliográfica.

Introducción.

Uno de los problemas que enfrenta la investigación biomédica, día con día, es la búsqueda de los modelos adecuados que además de reproducir el fenómeno estudiado, lo más fielmente posible, sean los más baratos. Los científicos ensayan modelos de complejidad variable, y el modelo más complejo utilizado hasta ahora, es el organismo de los mamíferos. Existen estudios, como es el caso de las investigaciones para la vacuna de la poliomielitis, en los que es necesario probar la efectividad de ella en primates, que en la actualidad resultan costosos, no muy fáciles de mantener, pero que son insustituíbles actualmente; en otras investigaciones, pueden ser sustituídos por otros más baratos como son los ratones y las ratas, que además son fáciles de reproducir y mantener, lo que resulta muy conveniente en investigaciones con presupuesto reducido. En estudios con ciertas drogas antimicrobianas, es posible utilizar cultivos de tejidos (88), en los que en vez del número elevado de animales requerido para obtener un grado de significancia estadística satisfactoria, sólo es necesario un animal.

Las ratas y los ratones tienen la ventaja de ser manejados en colonias numerosas, y tener una alta tasa reproductiva característica, que permite detectar mutaciones útiles para investigaciones específicas, a través de la formación de líneas mutantes. Por ejemplo, en el caso de las ratas, se han seleccionado cepas espe

cializadas para un fenómeno, como aquéllas que desarrollan cáncer mamario (cepa MSD) (17), otras que son suceptibles a la deficiencia de hierro (WAG/C), la SHR (17) seleccionada para desarrollar hipertensión y un sinúmero más de cepas especializadas. El caso de los ratones es similar, existen muchas cepas especializadas para reproducir fenómenos determinados como los anteriores. Una de estas cepas fue desarrollada a partir de un ratón mutante homocigótico recesivo, cuya característica primordial es la de carecer de timo funcional, por lo que es llamado atímico, más apropiadamente hipotímico[1]. El propósito de este trabajo es puntualizar la utilidad que tiene este ratón en las investigaciones sobre el timo, las relaciones de éste con la vida reproductiva de los animales y con la patología de algunas enfermedades en las que se ha usado como modelo.

I. Generalidades.

1. Antecedentes.

El ratón hipotímico, es un mutante que fue primeramente mencionado por Isaacson y Cattanach en 1962 (38). Por su carencia de pelo debida a un gene recesivo, en 1966, Flanagan (19) le asigna el nombre de "desnudo" (del inglés nude) y el símbolo "nu"

[1] En este trabajo, en lo sucesivo, se utilizarán indistintamente los nombres de hipotímico, "desnudo" y "nu" para designar a este animal, por considerarse que el uso de cualquiera de los tres es correcto.

en el estudio que lleva a cabo sobre este ratón, en donde obtiene el siguiente mapa genético: Re-13-nu-9-Tr en el grupo VII. En este estudio genético, el mutante apareció en una colonia cerrada pero no deliberadamente consanguínea. En 1968, Pantelouris (64) da a conocer la característica de este ratón de carecer de timo, por lo que desde entonces se ha utilizado como modelo en los estudios relacionados con el esclarecimiento de las funciones de esta glándula.

2. Descripción.

Al nacimiento, el ratón desnudo se caracteriza por la ausencia de vibrissas, aunque éstas se encuentran presentes a los 12 días de gestación (97). A los 5 días de edad, aún no hace erupción el pelo de la región dorsal, aunque no hay retardo en el engrosamiento o pigmentación de la piel. Un examen microscópico de la piel alrededor de los 10 días de edad, muestra que en la región dorsal se encuentran dispersos unos fragmentos de pelo y en las regiones de la cabeza y de las patas se encuentran pelos escasos y finos. Los ratones viejos muestran crecimiento y pérdida cíclica de vibrissas cortas y onduladas, las uñas se encuentran malformadas y encogidas espiralmente, pero no excesivamente largas (19).

Histológicamente, no se observa anormalidad en la piel de este ratón al nacimiento; a las seis semanas, mientras que en los ratones normales el pelo ya ha pasado a través de la epidermis, en el ratón desnudo se encuentra enrollado en la dermis superior y no ha penetrado en la epidermis. Esta falta de erupción de pelo en este ratón, se debe a una queratinización imperfecta del mismo, lo cual ocasiona que no pueda atravesar la epidermis. El

precursor de la queratina consiste en un complejo de cisteína que contiene grupos sulfhidrilo (-SH) libres, éstos, durante la queratinización, son oxidados para formar puentes disulfuro (-S-S-), los folículos pilosos del "nu" son deficientes en este precursor, lo cual explica la deficiencia de queratina en el pelo en términos bioquímicos (19).

El adulto posee escasos folículos pilosos y un engrosamiento de la epidermis interfolicular (43).

En lo concerniente a la característica que le ha dado su utilidad en la investigación; en 1970, Pantelouris (67) la describe como disgénesis, no como ausencia total del timo, lo cual dió como resultado en concepto de ausencia de timo funcional. Holub, en 1975 (32), en su estudio de ratones "atímicos" en una colonia, observa una estructura par, compuesta de tejido linfático condensado, situada ventralmente a la tráquea y lateralmente a un órgano poliquístico, que representa al timo disgénico en el desnudo. Esta estructura, contiene linfocitos θ-positivos y células secretoras epiteliales, pero hay ausencia de linfocitos T funcionales. Al considerar que este ratón no sufre una total aplasia tímica, el nombre más adecuado para él es el de ratón hipotímico (1).

En una colonia de desnudos, en 1975, Pantelouris (66) encuentra que la mayoría de ellos poseen timo y advierte a los investigadores la necesidad de realizar necropsias al final de cada trabajo que utilice este animal, para asegurar la ausencia de timo ya que puede ser la causa de resistencia a enfermedades que se desearían estudiar en él, como el rechazo de injertos o la resistencia antigénica a tumores; posteriormente, coinciden con él otros investigadores como Hsu (34) e Inamura (36).

II. Patología.

Debido a la ausencia característica de timo funcional, este ratón es susceptible a toda clase de enfermedades pero, en este capítulo, se tratarán únicamente las que lo afectan en condiciones de bioterio.

Pierpaoli, en 1972 (70), en una colonia convencional de ratones hipotímicos comunicó un lapso de vida de cuatro meses (120 días); Eaton y col. (14) en condiciones similares observaron un promedio de supervivencia de 133 días (71-222) en machos y de 118 días (69-191) en hembras. En colonias libres de patógenos específicos (SPF), Pierpaoli observó una supervivencia de 6-10 meses (180-300 días), mientras que Eaton y col., en las mismas condiciones, comunicaron un promedio de supervivencia de 161.8 días en machos y de 141.1 días en hembras.

La figura 1 muestra la curva de mortalidad para ratones "nu" y normales.

Las principales causas de muerte en una colonia convencional de ratones hipotímicos son: hepatitis viral fulminante, producida por el virus MHV; y neumonía viral, producida por el virus Sendai (14). En colonias SPF, la muerte se produce por una disminución en el peso corporal y en el número de linfocitos periféricos y, durante la condición caquéctica que precede a la muerte, se encuentra un número muy bajo de células mononucleadas y ningún linfocito (70).

Los signos que sugieren alteraciones endócrinas son: encogimiento de la piel, pérdida de la grasa subcutánea, rápida deshidratación con hipotermia e hipotonía, diarrea, catarata y caque

FIGURA I. Curvas de mortalidad de ratones normales y "drenados"

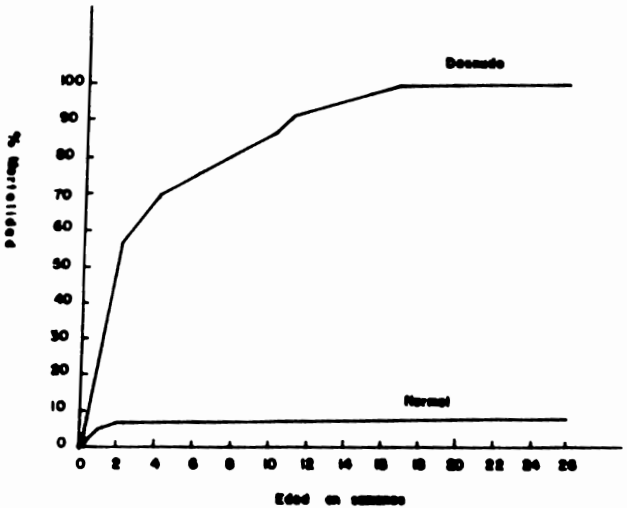

Ref: Flanagan, S.P. op. cit. 1966 (10)

xia; estos signos son característicos de fallas en la corteza adrenal (70), glándula que produce los corticosteroides y mineral corticoides (85).

El ratón hipotímico, parece ser particularmente susceptible a Pasteurella pneumotropica (58), y desarrolla comunmente abscesos en las regiones orbital y prepucial, producidos por dicha bacteria (7,14,58,89), estos abscesos han sido tratados individualmente por medio de inyecciones de ampicilina 9mg/día/5 días, pero la eliminación de este organismo en la colonia es casi imposible (58). También es afectado por una enfermedad pulmonar crónica producida por Pneumocystis carinii, por lo que en estudios de patología pulmonar, en los que es utilizado este ratón, es necesario un método serológico para detectar este organismo (87). Otras afecciones comunes en este tipo de ratones son: dermatitis ulcerativa, producida por Streptococcus spp., edema subcutáneo, glomerulonefritis y prolapso rectal (89).

En 1976 (91), en una colonia libre de patógenos específicos, se observa una infección viral persistente en el tracto respiratorio, con cuerpos de inclusión intranucleares en tráquea y bronquios, así como en células broncoepiteliales. Los signos de esta infección son: flebitis de las venas pulmonares, rinitis supurativa y otitis media, que fue causada por el virus Sendai; otros ratones desarrollaron una bronconeumonía secundaria.

Cohen (11), en 1976, reportó la presencia de adenovirus en el "nu", con cuerpos de inclusión anfofílicos intranucleares en las células de la mucosa del duodeno, yeyuno e íleo.

III. Crianza y Mantenimiento.

El ratón hipotímico, es una herramienta única para los estudios relacionados con el timo. Cuando se mantienen en instalaciones convencionales pocos sobreviven más de un mes. Aún bajo supervisión excelente, se observan condiciones patológicas que disminuyen el tiempo de supervivencia (89). La producción exitosa de ratones desnudos exige, por lo tanto, que las colonias reproductivas se mantengan bajo condiciones SPF o de barrera.

1. Métodos de Alojamiento.

1.1. Convencional y de Flora Definida. Se alojan en estantes móviles metálicos, éstos pueden equiparse con una unidad propia de calefacción la cual, al mismo tiempo, hace las veces de tapa para las jaulas, mismas que en este caso deben ser de acero inoxidable de 30 X 15 X 15 cm (59); se pueden usar, en el caso de emplear un sistema de calefacción diferente, jaulas de propilpropileno translúcido con tapas de acero inoxidable con las siguientes medidas: 33 X 15 X 13 cm para las unidades pequeñas individuales y de 45 X 28 X13 cm para las jaulas de apareamiento (14). La temperatura ambiental se controla por medio de aire acondicionado y debe ser de 24-26° C (14,55). La humedad relativa debe ser de 50-55% y se mantiene por medio de un humidificador portátil (14). Se utiliza además iluminación artificial durante 12 hr, de las 8.00 a las 20.00 hr (60).

Las cajas deben ser esterilizadas en autoclave, y ser lavadas de ser posible, en forma mecánica. Estas se proveen con viruta de madera esterilizada (14,59); misma que se debe cambiar una vez por semana cuando menos.

La dieta es a base de alimento comercial balanceado esterilizable, el cual se trata con bajas presiones de vapor y se suministra *ad libitum*. El agua debe ser esterilizada por filtración de membrana (68), o bien acidificada a un pH de 1.5-2.8, lo cual tiene efecto bactericida para las bacterias autóctonas del ratón y es particularmente efectivo para controlar el crecimiento de *Pseudomonas spp*. en las botellas y en los bebederos automáticos (59).

El manejo debe ser aséptico, el personal debe usar overol y botas limpias o esterilizados, así como gorro y cubrebocas de cirugía desechables, guantes de goma que previamente se lavan en una solución de hipoclorito al 10% (59). Las visitas al interior de la instalación deben estar restringidas y cumplir con las especificaciones de higiene mencionadas para el personal, excepto los guantes, si no van a manejar a los animales (14,57,68).

1.2. Libres de gérmenes. Los animales son obtenidos por cesárea de hembras nu/- cruzadas con machos nu/nu, y se mantienen en unidades móviles separadas, con aire acondicionado y tapas caloríficas (14), dispuestas en aisladores esterilizables de aluminio, descritos por Pilgrem, 1969 (mencionado en 14).

Pienkowski (68), reporta un método muy práctico para llevar los registros de actividades diarias en una colonia de hipotímicos reproductores.

2. Métodos de Cruza.

En la práctica se han usado dos sistemas principalmente para producir ratones hipotímicos. En el primero, los dos padres son heterocigóticos para el gene "nu". Las crías producidas por este sistema pueden ser de tres genotipos: homocigóticos para el gene

"nu" (nu/nu), homocigóticos para el alelo normal (-/-) o heterocigóticos (nu/-). Con este sistema se observan dos desventajas: primero, el porcentaje de crías hipotímicas verdaderas es en teoría de 25% únicamente; segundo, las crías nu/- y -/- son idénticas fenotípicamente, lo cual hace necesario realizar pruebas de progenie para distinguirlos. En la figura 2 se muestra un diagrama explicativo para este tipo de cruzas.

El segundo método es probablemente el mejor para producir hipotímicos, en éste se cruza un macho homocigótico (nu/nu) con una hembra heterocigótica (nu/-), las crías producidas por este sistema son de dos tipos: desnudos, o sea homocigóticos y animales heterocigóticos que son fenotípicamente normales. La figura 3 muestra un diagrama para estas cruzas.

Sin embargo, se están haciendo esfuerzos por medio de selección para producir hipotímicos cruzando únicamente homocigóticos desnudos ya que de estas cruzas se obtiene un 100% de nu/nu (18).

El método de cruza en el cual los animales permanecen todo el tiempo (machos y hembras) en la misma caja es el mejor, ya que se obtiene un mayor número de crías al destete debido al óptimo comportamiento del macho y que, como se tiene un menor número de cajas se facilita enormemente el manejo de la colonia (14).

Se encuentra ventajoso, para estimular a los pequeños hipotímicos en el inicio del cambio de alimento al sólido, romper una porción del concentrado en pastilla (pellet) en fracciones pequeñas y desparramarlas cerca del nido (59).

El gene "nu", ejerce una influencia apreciable en el desarrollo corporal, el cuadro 1 muestra las medias de los pesos de ra-

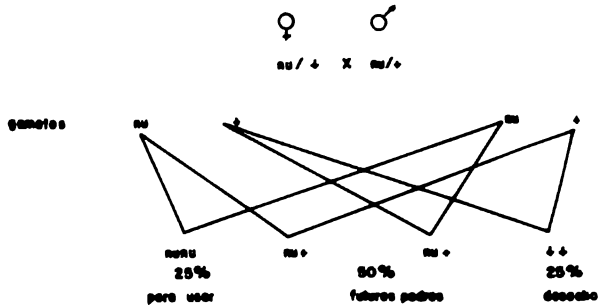

FIGURA 2. Crías producidas por medio de la cruza de dos heterocigóticos

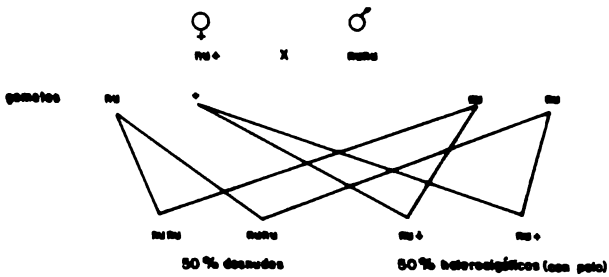

FIGURA 3. Crías producidas por medio de la cruza de una hembra heterocigótica con un "desnudo" homocigótico

Ref: Fitzjohn, F.E. et. al. op. cit. 1978. (18)

CUADRO I. Pesos promedios de ratones "desnudos" y normales al nacimiento, tres semanas y seis semanas de edad.

		desnudos		normales	
		♀	♂	♀	♂
Nacimiento	No. de ratones	120	138	288	338
	promedio de pesos (g.)	1.5	1.6	1.5	1.6
Tres semanas	No. de ratones	42	65	103	115
	promedio de pesos (g.)	6.0	6.6	10.1	10.3
Seis semanas	No. de ratones	10	18	23	27
	promedio de pesos (g.)	14.6	18.4	22.6	25.7

Ref: Flanagan, S.P. op. cit. 1966 (19)

tones normales y desnudos, desde el nacimiento y a las seis semanas de edad. Lo anterior muestra que es conveniente al nacimiento, separar de la madre a los ratones con pelo, dejando únicamente los desnudos, para que la competencia por el alimento sea nula o casi nula (14).

El destete temprano, a los 15 o 16 días de edad, seguido por la administración de una pasta suave del alimento balanceado, es muy recomendable, pues ganan peso rápidamente y a la edad de 21 días su peso promedio es de 10 g (20).

IV. Aspectos Reproductivos.

La relación del timo con el estado reproductivo de los animales se ha estudiado desde 1904 cuando Henderson (30) en Inglaterra relaciona el peso del timo de los bovinos, conejos y cuyos con la castración. Más tarde, Frey-Wettstein (21), establece una relación directa de la hormona testosterona con los órganos linfoides, observando que la secreción de aquélla, inducía una depleción de éstos, Goldstein, en 1974, aisló una hormona tímica a la que llamó timina (25), anteriormente, Wandi había encontrado otra hormona tímica, la timosina (55), de esta manera se clasifica al timo entre las glándulas endocrinas.

Aunque no está aún bien dilucidado el mecanismo por el cual el timo influye en el desarrollo reproductivo, hay suficientes evidencias de que su actuación es determinante para la futura función reproductora.

Romero (76), hace un planteamiento en el cual, el timo funcionaría como un reloj biológico que indicara cuándo el organismo

se encuentra en condiciones para iniciar la pubertad; según este planteamiento, el organismo debería encontrarse en óptimas condiciones inmunológicas, es decir, sin ningún estímulo tensor que deprimiera al sistema inmunocompetente para que la pubertad pudiera iniciarse. Pierpaoli y Besedowsky (69), por otro lado, dan a los factores tímicos una función primordialmente programadora del sistema neuroendocrino, para así crear un medio ambiente adecuado para la maduración fisiológica del sistema inmune. Aquí se observa una interrelación entre los dos sistemas dada por el timo.

Por lo que se refiere al ratón hipotímico, se ha mencionado en varios trabajos su infertilidad (5,14,19,48,49,59,67,69,70, 83).

En las hembras inmaduras se produce una disgénesis folicular ovárica (77) y en las hembras maduras una ausencia de cuerpos lúteos (83). En los machos inmaduros se observa un retraso en la espermatogénesis (77) y en los machos maduros casi no se observan espermatozoides en los tubos seminíferos; como consecuencia de ese atraso, además el tamaño de las vesículas seminales es más pequeño en el desnudo comparado con el de los ratones normales (83).

Histológicamente, el desarrollo nucleolar de los ovocitos se encuentra particularmente afectado por el genotipo nu/nu, con un marcado retraso debido a la insuficiencia de gonadotropina circulante (49). En ratas timectomizadas neonatalmente, la foliculogénesis está también afectada (50), lo que ocasiona una hipoplasia ovárica: asimismo, la ausencia de dimorfismo sexual de las glándulas salivales submaxilares, en el ratón hipotímico, sugiere

que las relaciones neuroendocrinas de las gónadas son anormales, ya que la secresión de testosterona aumenta el tamaño de dichas glándulas, lo cual no sucede en el ratón desnudo (77).

El estudio de Chambers y Clarke (8), con ratonas gestantes, sugiere que existe una interacción entre la concentración de progesterona, y el grado de involución tímica durante la preñez.

También se ha mencionado que las hembras nu/nu no son capaces de amamantar a sus crías (14,59); a este respecto, Nagasawa y col. (60), indican que la secresión de prolactina no es muy diferente que la de las ratonas normales, sin embargo, el crecimiento y función mamarias en la hembra hipotímica es más deficiente que la de sus hermanas normales, debido a una posible disminución en la respuesta mamaria a las mamotrofinas.

Por otro lado, se sabe desde algún tiempo de las relaciones del timo con otras glándulas endocrinas. Por ejemplo, la adrenalectomía causa un incremento diferencial en los componentes tímicos (42). En el ratón hipotímico, existe una persistencia de la zona fetal en las glándulas adrenales (77,83). También se encuentra afectada la secresión de tiroxina (69), debido a los cambios histológicos que se observan en la glándula tiroides como son: un tamaño pequeño y forma irregular de la glándula, así como cambios en la forma de las células epiteliales (77).

En el cuadro 2, se muestran las diferencias en la secresión de tiroxina entre el ratón desnudo y sus hermanos normales (con pelo).

En los adultos timectomizados neonatalmente y en los hipotímicos, el hipotiroidismo puede expresarse como una carencia en el factor hipotalámico TRH (69).

CUADRO 2. Niveles de tirosina sanguíneos (mg/ml) en el ratón "desnudo" y comparación con los de ratones normales (nu/+).

	nu		normal nu/+	
	♂	♀	♂	♀
6 días	7.70	6.14	11.30	9.50
14 días	10.10	10.40	12.80	12.10

Ref : Pierpaoli, W. and Besedovsky, H.O op cit 1975 (67)

Está firmemente establecido, que prácticamente todas las hormonas participan en el control homeostático de muchas funciones celulares, por interacción sinérgica o antagónica; es por ello razonable que las secresiones atribuídas al timo, también tengan influencia en la síntesis, secresión, niveles sanguíneos o metabolismo de otras hormonas. En mamíferos, el nivel hormonal durante el período perinatal, va a definir la futura actividad endocrina del hipotálamo, y los niveles de tiroxina bajos pueden influenciar adversamente el futuro estado neuroendocrino de los animales (69).

La secresión de gonadotrofinas también se encuentra afectada; además se observa una disminución en el tamaño y número de los gránulos de las células acidófilas de la adenohipófisis, responsable de la producción de STH, TSH y prolactina (54), en las hembras timectomizadas (77).

La timectomía neonatal causa los mismos síntomas de estado endocrino anormal como el observado en el "nu"; si la operación se realiza en ratones de más de tres días de nacidos, ésta no tiene los mismos efectos, lo cue sugiere que el timo primario de antes de tres días postnatalmente, tiene una influencia directa o indirecta en algunas funciones endocrinas del ratón; no obstante, las hembras timectomizadas después de tres días postnatalmente también muestran una disgénesis ovárica, lo que hace pensar que otras funciones también dependen de la influencia del timo a esta edad (80).

Se puede deducir, por las evidencias anteriores, que la infertilidad del ratón hipotímico es debida, fundamentalmente, a las deficiencias en el estado reproductivo hormonal. En este sentido

Eaton (14), menciona que por selección aumentó la fertilidad en su colonia, de un 32% en 1972-1973 a un 45% en 1974, (colonia mantenida en condiciones de aislamiento) en machos obtuvo una fertilidad del 67% en este mismo estudio; se hicieron las necropsias a todos los ratones y no se encontraron evidencias tímicas, ni macroscópicas ni microscópicas. La infertilidad del nu se debe, además de las causas antes expuestas, a deficiencias en el manejo de los ratones en el aspecto higiénico en las colonias convencionales (13). Lo anterior se sugiere por el hecho de que Cordier (12), restauró la fertilidad en hembras atímicas injertándoles epitelio tímico de sus hermanos nu/-, a la edad de siete días, lo cual complementa lo anterior para explicar las interacciones de algunos factores que influyen en el fenómeno de infertilidad de estos ratones.

V. Inmunología.

1. Características Inmunológicas.

Tradicionalmente, este ratón ha sido usado como modelo en los estudios de inmunología, debido a su inmunodeficiencia (13); ésta no es básicamente debida a una reacción anormal de los linfocitos B o T, sino a una casi total ausencia de linfocitos T (32, 34).

Aunque el desnudo posee una respuesta sérico-hemolisisna a los eritrocitos de borrego (65), se ha concluído que carece de los linfocitos T auxiliares (96), que interactúan con los linfocitos B en algunas respuestas inmunes.

2. Organos linfoides secundarios.

La mutación altera también el potencial de células madre en la médula ósea (1). El bazo muestra una hematopoiesis extensiva, pero tiene una médula blanca reducida con menos linfocitos de lo normal (32). In vitro, se ha observado colonias de linfocitos T en los bazos de los ratones hipotímicos, y se ha concluído que las células Thy-negativas, que son producidas en la médula ósea y que normalmente migran al timo, en el desnudo migran al bazo y en presencia de factores apropiados tímicos o no, pueden volverse Thy-positivas. Recientemente se han descubierto en el líquido peritoneal del "nu", células Thy-positivas, lo cual apoya en parte esta hipótesis (40).

Por otro lado, la cuenta de leucocitos sanguíneos muestra una clara linfopenia en el ratón hipotímico ($\simeq$1900 leucocitos/ul), comparado con el ratón +/+ ($\simeq$7200/ul), el nu/+ muestra valores intermedios ($\simeq$3600/ul) (62). La cuenta de glóbulos rojos también se encuentra afectada en este ratón, ya que hay aproximadamente 10^6 eritrocitos/mm^3 menos en la sangre del nu/nu que en la del nu/+, esta anemia se debe a una hipoplasia eritrocítica, debida a una incorporación deficiente de hierro (1).

En cuanto a la distribución de inmunoglobulinas citoplásmicas (Ig-C), en el desnudo se observó que en los jóvenes, la mayoría de las células que las contienen, se encuentran en el bazo, mientras que en los animales viejos se encuentran en la médula ósea igual que en el nu/+, esto indica que dicha distribución no depende del timo. Las Ig-C de los nu/nu jóvenes son exclusivamente del tipo IgM, mientras que en la médula ósea de los viejos se observa IgG e IgA (28).

3. Timo.

La deficiencia en los linfocitos T periféricos en el "nu", se debe al ya mencionado defecto en el órgano linfoide primario (1, 32,34,62).

En las primeras etapas de la embriogénesis (día 13 post-conceptionem), aparece un rudimento tímico en el ratón hipotímico, pero nunca se vuelve linfoide, por lo cual las células basofílicas (que pueblan al timo en el embrión normal y que son células madre migratorias), nunca llegan al rudimento tímico del desnudo que permanece en estado epitelial, por consiguiente, no hay linfopoiesis, ésto precede a una degeneración eventual en el timo del "nu" más tarde, en la embriogénesis, y las células madre que llegan en este tiempo desde el hígado fetal, no pueden entrar al timo del embrión, o si llegan a entrar degeneran rápidamente (63).

Al nacimiento, se encuentran numerosos vasos sanguíneos en el timo del nu/nu, pero no son normales, ya que carecen de la doble pared epitelial que caracteriza a los vasos sanguíneos normales del timo, que forman la barrera tímico-sanguínea (12), en este tiempo el timo tiene una apariencia quística formada por células de varios tipos (12).

4. Pruebas de la existencia de precursores de linfocitos T.

La mejor prueba de la existencia de precursores potenciales de linfocitos T, fue dada cuando el timo de un ratón +/+ se injertó a un nu/nu adulto, en condiciones tales, que las células tímicas del donador y las derivadas del huésped pudieran ser identificadas por medio de un marcador cromosómico T6 (72) y, mejor, cuando se hizo una detección de marcadores inmunofluorescentes específicos de membrana de linfocito T (61) en el desnudo;

Mary Ritter (73), usando los métodos anteriores, estableció en este raton que el epitelio tímico es un contolador del crecimiento y no un suministro de células madre.

Mientras que el timo es repoblado por los linfocitos T del huésped, los linfocitos T del donador aparecen en los órganos linfoides secundarios, éstos se pueblan después por un número cada vez mayor de linfocitos T del huésped (51).

La diferenciación de los linfocitos T del huésped no parece estar mediada por los linfocitos del timo injertado, ya que la inyección directa de suspensiones de linfocitos tímicos alogénicos, no incrementan la expresión del antígeno Θ en los linfocitos del huésped y no restaura de manera permanente la respuesta inmune de los linfocitos T (44).

Hasta ahora, la mínima conclusión de la existencia de precursores de linfocitos T es que probablemente sea necesaria la interacción de ellos con las células epiteliales del timo, pero esto no es suficiente.

5. Células Cebadas.

Por otro lado, parece ser que el tejido tímico contiene precursores de células cebadas, responsables en gran parte de la reacción anafiláctica, y que tienen aún origen incierto. Ante la sugerencia de que el timo sea el origen de estas células (37), se han llevado a cabo estudios en el desnudo y se ha encontrado que este ratón posee un número comparable de células cebadas al de los ratones fenotípicamente normales nu/+ (43). Debido a la dependencia de las reacciones de Anafilaxis Cutánea Pasiva a las células cebadas, se ha elegido esta reacción para determinar si las células cebadas del desnudo son funcionales <u>in vivo</u>. Keller

(43) encontró que la piel de este ratón es rica en células cebadas, que se colorean metacromáticamente y que contienen histamina y 5-hidroxitriptamina, además de participar en la reacción antes citada, por lo que se concluye que tienen las atribuciones de la de los ratones normales. Otro investigador, Burnet (6), sugería que las células cebadas representaban la célula final de los linfocitos T, pero por las anteriores evidencias de que el ratón hipotímico no posee linfocitos T y, sin embargo, posee células cebadas activas, se puede deducir que no es la célula final de los linfocitos T.

VI. Utilidad en las Investigaciones Sobre Cáncer.

Es posible la supervivencia en el ratón hipotímico de transplantes de tejidos animales, como la piel intacta de ratones normales (65), o de origen divergente como el gato, humano y aves (56), pero no de reptiles o anfibios (97); en este aspecto, se han estudiado gran número de transplantes en este ratón, incluso se ha logrado que injertos de glándula mamaria de vaca desarrollen y se diferencien hasta la lactogénesis, bajo condiciones apropiadas, administrando hormonas como la somatotropina, prolactina, 17-β-estradiol y progesterona (92).

Esta característica de aceptar transplantes heterogénicos, ha dado pie para el estudio sobre tumores cancerosos en el ratón desnudo (97).

Rygaard (79), llevó a cabo un estudio con un número considerable de ratones hipotímicos durante cuatro años, y observó que no aparecieron tumores espontáneos, ésto obviamente hace más seguro

el trabajo con este ratón en los estudios de cáncer.

Se ha transplantado en él toda clase de tumores, entre los más importantes se encuentran: el carcinoma pulmonar, adenocarcinoma del colon, pólipo adenomatoso del intestino grueso, pólipo hiperplásico del recto, adenoma papilar del intestino grueso, osteosarcoma, mesotelioma pleural, melanoma, carcinoma de células basales (97), cáncer gástrico (23), mesotelioma maligno (9), todos estos de origen humano; pero también se ha estudiado cáncer originario de animales domésticos, como el linfosarcoma bovino (37), neoplasmas caninos (62) y carcinoma bovino de células escamosas (31).

Los anteriores estudios sugieren al desnudo como un modelo pequeño de laboratorio para estudiar este tipo de enfermedad.

Las condiciones para trabajar con tumores cancerosos en el ratón hipotímico son muy importantes, sobre todo, si se van a correr estudios de resistencia del huésped, y si se quiere obtener la máxima metástasis, estas condiciones deben ser SPF, ya que en el medio convencional el "nu" puede desarrollar mecanismos que aunque no sean timodependientes, interfieren con la metástasis tumoral (22).

Es importante señalar el reciente descubrimiento del uso de la timidina para la regresión de tumores humanos implantados en el ratón hipotímico. Mediante una infusión contínua de esta hormona en dosis altas (0.5-1 ml/ratón/hr de solución de timidina de 28.5 mg/ml, 444-888 mg/kg/hr) que puede ser administrada contínuamente por 96-140 hr, se ha logrado con éxito la regresión de los tumores siguientes: teratocarcinoma, melanoma, carcinoma pulmonar y carcinoma de glándula mamaria (82); respecto a este

último tumor, se ha encontrado que su implantación es más fácil en una cruza del ratón hipotímico nu/nu con el ratón asplénico hereditario (33).

Uno de los tumores que no ha podido ser implantado en el "nu" es el de la condromatosis sinovial (97).

Por otro lado, se han identificado en el hipotímico, unas células que juegan un papel significativo en el rechazo de tumores y resistencia a virus llamadas NK (natural killer) (57).

Actualmente el uso que se le está dando a este ratón, y que parece ser el más adecuado, es el de modelo para probar la quimioterapia utilizada en el cáncer (27).

Este animal puede servir también como receptor para determinar la suerte de los transplantes musculares humanos, debido a que en el desnudo ha sido posible la supervivencia, reinervación y maduración de fibras musculares de especies diferentes, como la de rata (98).

El útero de la hembra hipotímica no provee un medio ambiente lo suficientemente favorable para la diferenciación normal embrionaria de los blastocistos de rata debido, probablemente a la respuesta inmune residual en estos animales o a factores no inmunes no identificados (29).

VII. Utilidad en los Estudios de Enfermedades Cuyas Respuestas son Timo-Dependientes.

Para tratar de dilucidar la patología y patogenia de los agentes microbianos, se han utilizado varios animales como las ratas y los ratones, conejos, etc. y, desde luego el propio animal a-

fectado. Recientemente se ha observado que la respuesta del organismo a algunas enfermedades es timodependiente gracias al uso del ratón hipotímico; en este capítulo se van a analizar algunas de las enfermedades en las que ha tenido éxito el uso de este ratón como modelo, y algunas otras que no se han podido reproducir en él.

1. Enfermedades bacterianas.

Se ha sugerido como modelo para el estudio de la pneumocistosis, enfermedad producida por Pneumocystis carinii, el cual es un agente bacteriano que se encuentra en forma natural como saprófito en los pulmones de varios animales y que afecta a pacientes inmunosupresos, y se ha encontrado que este ratón puede ser usado para llevar a cabo estudios epidemiológicos, así como para establecer curvas de dosis-respuesta y estudiar el desarrollo de la infección (90).

El mecanismo de resistencia del huésped e inmunidad a Actinomyces israeli es desconocido aún, pero debido a que esta enfermedad se asemeja a la causada por Nocardia asteroides, se hace necesario diferenciar la respuesta del organismo a cada una de estas enfermedades. En el primer caso, el uso del ratón hipotímico determinó que la deficiencia de linfocitos T, puede jugar un papel en la forma cervicofacial de la actinimicosis (2) y en el caso de Nocardia asteroides, los linfocitos T son importantes en la eliminación y prevención de su diseminación en el pulmón (3), aunque ya se había determinado que los linfocitos T son esenciales para la respuesta adecuada del huésped contra la infección de N. asteroides (4). Se está tratando de usar asimismo como modelo para el estudio de Mycobacterium bovis, y hasta ahora se ha

obtenido en conocimiento de que puede infectar y causar septicemia en este ratón (26).

2. Enfermedades causadas por hongos.

Con el uso de este animal como modelo para esclarecer el papel de la inmunidad celular en la invasión por Criptococcus neoformans, se ha determinado que las funciones inmunes timodependientes, son críticamente determinantes para la resistencia del huésped en la criptococosis murina (26).

3. Enfermedades causadas por virus.

El papel de los linfocitos T en la infección por el virus de la Influenza, se ha estudiado en estos ratones por medio de infección por aerosol (24). Se sabía desde 1974 (84), que este virus provoca la involución del timo y se observó que era necesaria una respuesta de los linfocitos T para eliminar el virus (24).

Por otra parte, el virus de la hepatitis viral humana, aún no ha podido ser transmitido al ratón hipotímico (94).

4. Enfermedades causadas por protozoarios.

La esplenomegalia, como resultado de una hiperplasia linfoide, se ha observado como respuesta a las infecciones de muchos protozoarios, como el causante de la malaria murina (Plasmodium berghei yoelii)(74) y Babesia microti (10). En infecciones como la causada por Trypanosoma musculi, esta esplenomegalia está ausente en el ratón desnudo, por lo que se concluye que es linfocito-T-dependiente (75), igual que en los casos arriba mencionados.

La inmunidad al protozoario intracelular Toxoplasma gondii es del tipo premunición y el "nu" no la desarrolla, por lo que parece que la inmunidad a este protozoario depende de la inmunidad celular activa (47).

La espironucleosis murina, causada por Spironucleus (Hexamita) muris, también se ha estudiado en este ratón y se ha encontrado que hay una correlación entre el estado inmune del huésped y la descarga fecal de quistes de este parásito, además el "nu" es un excelente modelo para los estudios inmunológicos y farmacológicos de este flagelado intestinal (46).

5. Enfermedades causadas por helmintos.

En la infección por Trichinella spiralis se ha observado que las células plasmáticas, la producción de anticuerpos y la eosinofilia tisular sanguínea que intervienen en la expulsión de los parásitos, son timodependientes (78), igualmente, la respuesta linfocitaria a Squistosoma mansoni es timodependiente; los dos casos se han comprobado con el uso del ratón hipotímico y en el segundo caso, las células del bazo de este ratón no reaccionaron al estímulo del antígeno de S. mansoni adulto (35).

Asimismo, el encapsulamiento como respuesta a cestodos como Mesocestoides corti, que está ausente en el ratón desnudo, también es timodependiente (71).

6. Enfermedades causadas por rikettsias.

Ya que el desnudo fue capaz de producir anticuerpos contra Coxiella brunetti, que produce la Fiebre Q, se concluye que esta producción es timo-independiente pero, como modelo, este ratón es útil para los estudios de la enfermedad crónica y persistente, ya que estos ratones no eliminan totalmente el organismo, por lo que permanecen con la enfermedad crónica (45).

Paradójicamente, el ratón hipotímico exhibe una alta resistencia al parásito intracelular Listeria monocytogenes (25,61), así como a Staphilococcus aureus y Salmonella thyphimurium; la irra-

diación corporal total con 450 R-X, resulta en la eliminación de esta resistencia natural a la infección bacteriana; los desnudos a los que se les inyectó intravenosamente 10^7 células de médula ósea después de esta irradiación, recuperan la resistencia alta a la infección bacteriana. De lo anterior se desprende que las células responsables de la actividad bactericida en los órganos retículoendoteliales de este ratón tienen su origen en la médula ósea (61).

Lo anterior es sólo una muestra de la utilidad que puede tener este animal como modelo en los estudios farmacológicos e inmunológicos en enfermedades causadas por bacterias, virus, hongos, helmintos, protozoarios y rikettsias.

VIII. Otros Usos.

En 1974, Goldstein (25) aisló una hormona polipeptídica del timo, la llamó timina y estableció que producía un bloqueo postsináptico en la transmisión neuromuscular. Es de interés hacer notar que se ha encontrado una hiperplasia del timo en una serie de enfermedades autoinmunes como es la miastenia grave, en la cual existen anormalidades neuromusculares, esta enfermedad se alivia en muchos casos por timectomía. Se propuso al "nu" como modelo para estudiar esta enfermedad, y a pesar de que se observó que presenta una variante en la función neuromuscular, no debe ser considerado como modelo idóneo, ya que los parámetros de contracción del diafragma son normales (95).

En vista de su uso como modelo en los estudios oncogénicos, se han probado drogas anti-tumor en el ratón hipotímico, y se

demostró que el mutante "nu" tiene actividades enzimáticas hepáticas para el metabolismo de drogas que son mayores que en los homocigóticos normales (+/+), y que en las hembras el potencial de metabolismo es mayor que en los machos (50).

Discusión.

En los capítulos anteriores se ha mencionado al ratón desnudo como un modelo que se prefiere, en los estudios que tienen que ver con el timo, al ratón timectomizado neonatalmente, ya que en éste último algunas células Φ positivas migran a los tejidos linfoides periféricos antes de la timectomía (13). No obstante, su uso intensivo ha provocado discrepancias acerca de sus características. Lynch y Salomon (52), opinan que todas las características consistentemente diferentes entre los ratones nu/nu , nu/+ y +/+, pueden estar ligadas a la mutación "nu"; para salvar esto, proponen crear poblaciones de estos ratones con una gran reserva de genes.

Por otro lado, es necesario aclarar la situación del uso común de los ratones fenotípicamente normales nu/+ de la misma camada, como controles para los estudios con este ratón, lo cual no es apropiado, ya que las diferencias entre estos dos tipos de ratones no son tan marcadas como entre el nu/nu y el +/+, por ejemplo: las camadas de nu/nu y nu/+, muestran un contenido similar de Unidades de Células Formadoras (CFU) en la médula ósea (± 20 CFU/10^5 células de la médula ósea), mientras que para los ratones +/+ es de más de 30 CFU/10^5 (33). Además, como se mencionó en el capítulo V, la cuenta leucocitaria del nu/+ es intermedia

a la de los otros dos tipos de ratones y el peso del timo del nu/+ es menor al del +/+ (81), por lo que sería más recomendable usar el +/+ como control para interpretar adecuadamente los resultados.

En cuanto al potencial que tiene este ratón para el esclarecimiento de la función endocrina del timo, existe muy poca literatura, quizás porque su uso involucra un mantenimiento determinado, en condiciones SPF o porque la comprobación de las hipótesis planteadas al respecto es factible con la utilización de otros animales como ratas y ratones convencionales, que no exigen un medio ambiente ni manejo especiales. A pesar de ésto, muchas de las funciones que actualmente se conocen del timo, incluyendo su relación con el futuro estado reproductivo de los animales y la respuesta inmune, fueron comprobadas con este modelo.

Actualmente, el ratón hipotímico continúa utilizándose en los estudios de inmunobiología, en los estudios sobre cáncer y de la respuesta a los injertos, así como en los estudios de la patogenia de las enfermedades cuyas respuestas por el organismo son de naturaleza timo-dependientes; tal vez, muchas de las enfermedades que no se han estudiado en él tengan esta naturaleza, lo que hace que aún quede un campo muy amplio de estudio en este sentido. Mientras tanto, en las enfermedades en las que ya se identificó ésto, se puede utilizar este ratón para establecer las epidemiolorías definitivas, para el desarrollo de enfermedades (patología), así como para elaborar curvas de dosis-respuesta de los fármacos utilizados para combatirlas.

Resulta pues, evidente su utilidad para abaratar los costos en las investigaciones en las que puede ser usado; sin embargo

en nuestro país, aún no existe una colonia establecida de este tipo de ratón. Es necesario pensar que apesar del elevado costo inicial, resulta a la larga barato, si se compara con los modelos actuales en los que se estudian las enfermedades como el cáncer y otras en las que este ratón ya ha sido ensayado.

En 1977, Festing (17), describe la obtención de la rata desnuda (rnu/rnu), a partir de un mutante en una colonia de Aberdeen, esto abre un nuevo horizonte para este tipo de estudios.

Conclusión.

El ratón hipotímico posee una característica inigualable para el estudio de las funciones del timo.

También puede ser utilizado para establecer la patogenia de las enfermedades cuyas respuestas por el organismo son timo-dependientes y para establecer curvas de dosis-respuesta de fármacos utilizados para el control de éstas.

En los estudios de cáncer, su uso se ha generalizado cada vez más, sobre todo para probar drogas contra esta enfermedad implantada en el ratón hipotímico.

Referencias.

1. Bamberger, Elena C.; Machado, Emilio A. and Bismarck, B. L. Hemstopoiesis in hereditarily athymic mice. Lab. An. Sci. 27 (1): 43-49 (1977).

2. Beaman, B. L.; Gershwin, M. E. and Maslan, S. Infectious agents in immunodefficient murine models: Pathogenicity of Actinomyces israelii serotype I in congenitally athymic (nude), mice. Infect. Immun. 24(2):583-585 (1979).

3. Beaman, B. L.; Goldstein, E.; Gershwin, M. E.; Maslan, S. and Lippert, W. Lung response of congenitally athymic (nude), heterozygous, and swiss Webster mice to aerogenic and intranasal infection by Nocardia asteroides. Infect. Immun. 22(3): 867-877 (1978).

4. Beaman, B.L.; Gershwin, M. E. and Maslan, S. Infectious agents in immunodefficient murine models: Pathogenicity of Nocardia asteroides in congenitally athymic (nude) and hereditarily asplenic (DG/+) mice. Infect. Immun. 20(2): 381-387 (1978).

5. Besedovsky, H. O. and Sorkin, E. Thymus involvement in female sexual maturation. Nature 249: 356 (1974).

6. Burnet, F. M. Mast cells in the thymus of NZB mice. J. Pathol. Bacteriol. 89: 277 (1965).

7. Bywater, J. E. C. Furunculosis in a mouse. Vet. Rec. 101: 385 (1977).

8. Chambers, Susan P. and Clarke, Ann C. Measurement of thymus weight, lumbar node weight and progesterone levels in synegeneically pregnant, alogeneicelly pregnant and pseudopregnant mice. J. Reprod. Fert. 55: 309-319 (1979).

9. Chahinian, J. T.; Berane, K.; Nasunosuke, S.; Bekesi, C. J.; Wisniewski, L.; Selikoff, I. J. and Holland, J. F. Communication: Transplantation of human malignant mesothelioma onto nude mice. Cancer Res. 40(8): 181-185 (1980).

10. Clark, I. A. and Allison, A. C. Babesia microti and Plasmodium berghei yoelii infections in nude mice. Nature 252: 328-329 (1974).

11. Cohen, J. and De Groot, F. Reovirus infection in athymic (nude) mice. Lab. An. Sci. 26(6): 955-956 (1976).

12. Cordier, A. C. and Heremans, J. F. Nude mouse embryo: ectodermal nature of the primordial thymic defect. Scand. J. Immunol. 4: 193-196 (1975).

13. Croy, A. B. and Osoba, D. Nude mice-a model system for studying the celular basis of the humoral immune response. Cell. Immunol. 9: 306-318 (1973).

14. Eaton, G. J.; Outzen, H. C.; Custer, R. P. and Johnson, F. M Husbandry of the "nude" mouse in conventional and gerafree environments. Lab. An. Sci. 25(3): 309-314 (1975).

15. Emmerling, P. H.; Finger, H. and Bockemühl, J. Listeria monocytogenes infection in nude mice. Infect. Immun.2: 437-439 (1975).

16. Festing, M. F. W. More on the nude rat. Rat News Letter 2: 14-16 (1977).

17. Festing, M. F. W. and Staats, J. Standarized nomenclature for inbred strains of rats (fourth listing).Transplantation 16(3): 221-245 (1973).

18. Pitzjohn, F. E. and Sebesteny, A. The production of athymic nude (nu/nu) mice from homozygous parents.J. Inst. Anim.

Tech. 29(2): 5-10 (1978).

19. Flanagan, S. P. "Nude", a new hairless gene with pleiotropic effects in the mouse. Genet. Res. Camb. 8: 295-309 (1966).

20. Fortmeyer, H. P. And Bastert, G. Breeding and keeping of nu/nu mice. Z. Versuchstierk 19(6): 339 (1977).

21. Frey-Wettstein, M and Craddock, Ch. G. Testosterone-induced depletion of thymus and marrow lymphocytes as related to lim phopoiesis and hemstopoiesis. J. Hematol. 35(3): 257-271 (1970).

22. Fujii, G.; Sekiguchi, M; Samaru, Y.; Miyamoto, Y.; Susuki, K. and Sudo, K. Study of tumor metastasis in athymic nude mice. Jap. J. Exp. Med. 49(3): 217-218 (1979).

23. Fujii, G.;Sekiguchi, M.; Samaro, Y.; Miyamoto, Y.; Koishi, T. Susuki, K. and Sudo, K. Effect of lymphoid cells sensitized in vitro on the growth of autochtonous human gastric cancer transplanted in "nude" mice. Jap. J. Exp. Med. 49(3) :219-221 (1979).

24. Garaci, E.; Calio, R. and Djaczenko, W. Effect of Influenza virus PR8 infection on thymus in intact and adrenalectomized mice. Experientia 30(4): 358-360 (1974).

25. Goldstein, Gideon. Isolation of bovine thymin: a polypeptide hormone of the thymus. Nature 247:11-14 (1974).

26. Graybill, John R. and Drutz, D. J. Host defense in cryptococcosis. II. Cryptococcosis in the nude mouse. Cell. Immunol. 40: 263-274 (1978).

27. Giovanella, B. C. and Stehlin, J. S. Heterotransplantation of human malignant tumor in nude thymusless mice. J. Natl. Cancer Inst. 51(2):615-619 (1973).

28. Haaijman, J. J.; Slingerland-Teunissen, J.; Benner, R. and Van Oudenaren A. The distribution of citoplasmic immunoglobulin containing cells over vaious lymphoid organs of congenitally athymic (nude) mice as a function of age. Immunology 36(2): 271-278 (1979).

29. Håkanson, S,; Lundkvist, O,; Nilson, O. and Alm, G. Prolonged survival of implanting rat blastocyste in the uterus of congenitally athymic mice. Scand. J. Immunol. 6:817-220 (1977).

30. Henderson, James. On the relationship of the thymus to the sexual organs. I. The influence of castration on the thymus. J. of Physiol. 31:222-229 (1904).

31. Hoffman, D.; Jennings, P. A. and Spradbrow, P. B. Transplantation of bovine squamous cell carcinoma into congenitally athymic nude mice. Vet. Rec. 101:384-385 (1977).

32. Holub, M.; Rossman, P.; Tlaskalova, H. and Vidmarova, H. Thymus rudiment of the athymic nude mouse. Nature 256: 491-3 (1975).

33. Holub, M.; Hadju, I.; Jaroskova, L. and Trebichavsky, I. Lymphatic tissues and antibody-forming cells of athymic nude mice. Z. Immun. Forsch. 146:322-333 (1974).

34. Hsu, Chao-Kuang; Whitney, R. A. Jr.; Hansen, Carl T. Thymus-like lymph node in nude mice. Nature 257: 681-682 (1975).

35. Hsu, Chao-Kuang; Hsu, Susan H.; Whitney, R. A. Jr. and Hansen, C. T. Immunopathology of schistomiasis in athymic mice. Nature 262: 397-399 (1976).

36. Inamura, N. and Kenjiro, Y. A nude mouse with enlarged thymic rudiment. GANN 69(6): 859-860 (1978).

37. Irvin, A. D.; Brown, C. G.; Kanhai, G. K. and Stagg, D. A. Transplantation of bovine lymphosarcoma cells to athymic(nude) mice. Res. Vet. Sci. 22: 53-55 (1977).

38. Isaacson, J. H. and Cattanach, B. M. Report. Mouse News Lett. 27:31 (1962).

39. Ishizaka, T.; Okudaira, H.; Mausser, L. and Ishizaka, K. Development of rat mast cells in vitro. I. Differentiation of mast cells from thymus cells. J. Immunol. 116(3): 747-754 (1976).

40. Ishikawa, H. and Kazuhisa, S. Congenital athymic nude (nu/nu) mice have thy-1 bearing immunocompetent helper T cells in their peritoneal cavity. J. Exp. Med. 151(4): 965-968 (1980)

41. Jacobs, S. W. and Miller, R. G. Characterization of in vitro T-lymphocyte colonies from spleens of nude mice. J. Immunol. 122(2): 582-584 (1979).

42. Janardana, S. T. and Sira, M. Comparison of the effect of ovariectomy and adrenalectomy on the thymus in young female rats, and a study of the part played by the thymus in body growth. J. Endocrin. 22: 177-182 (1961).

43. Keller, R.; Hess, M. and Riley, J. Mast cells in the skin of normal, hairless and athymic mice. Experientia 32(2): 171-172 (1976).

44. Kindred, B. and Loor, F. Survival and activity of congenic and alogenic thymus cell suspensions in nude mice. Cell. Immunol. 16: 432-438 (1975).

45. Kishimoto, R. A.; Rozmiarek, R. and Larson, E. Experimental Q.Fever infection in congenitally athymic nude mice. Infect. Immunol. 22(1): 69-71 (1978).

46. Kunstyr, E. A. and Meyer, B. Experimental spironucleosis (hexamintiasis) in the nude mouse as a model for immunologic and pharmacologic studies. Lab. An. Sci. 27(5): 782-788(1977)

47. Lindberg, R. E. and Frenkel, J. K. Toxoplasmosis in nude mice. J. Parasitol. 63(2): 219-221 (1977).

48. Lintern-Moore, Sue. Effect of athymia on the initiation of folicular growth in the rat ovary. Biol. Reprod. 17:155-161 (1977).

49. Lintern-Moore, Sue; Moore, G. P. and Pantelouris, E. M. Abnormal nucleolar growth in the oocytes of athymic "nude" mice. Exptl. Cell. Res.97:430-431 (1976).

50. Litterst, Charles; Silic, B.; Mimmaugh, E. G.; Guarino, A. M. and Gram, T. E. In vitro drug metabolism in male and female athymic nude mice. Life Sci. 22(19): 1723-1730 (1978).

51. Loor, F. and Kindred, B. 1973. Differentiation of T cell precursors in nude mice demonstrated by immunofluorescense of T cell membrane markers. J. Exp. Med. 138: 1044-1055 (1973).

52. Lozzio, Bismark; López, D. M.; Coveson, P. and Stephen, V. L. High incidence of mammary tumors in mice with inherited asplenic for nude gene. Cancer Res. 39(5): 1529-1533 (1979).

53. Lynch,N. R. and Salomon, J. C. Discrepancies in nude mice. Biomedicine (Paris) 26(2): 77-78 (1977).

54. Mc. Donald. 1977. Endocrinología y Reproducción Veterinarias. 2ª Edición en español. Interamericana. México, D. F.

55. Mandi. B. and Clant, T. Thymosin-producing cells of the thymus. Nature New Biol. 246: 25-28 (1973).

56. Manning, D.; Reed, N. D. and Shaffer Ch. F. Maintenance of skin xenografts of widely divergent phyligenetic origin on

congenitally athymic (nude) mice. J. Exp. Med. 138: 488-493 (1973).

57. Minato, N.; Bloom, B. R.; Jones, Ch.; Holland, J. and Reid, M.L. Mechanism of rejection of virus persistently infected tumor cells by athymic nude mice. J. Exp. Med. 149(5): 1117-1133 (1979).

58. Moore, C, J. and Aldred, P. Treatment of Pasteurella pneumotropica abcesses in nude mice (nu/nu). Lab. An. Sci. 12: 227-228 (1978).

59. Morgan, D. P. Observations of the breeding and maintenance of athymic nude mice. J. Anim. Tech.28(2): 83-90 (1977).

60. Nagasawa, Hiroshi and Yanay, Reiko. Mammary growth and function and pituitary prolactin secretion in female nude mice. Acta Endocrin. 86: 794-802 (1977).

61. Nickol, A. D. and Bonventre, P. F. Anomalous high native resistance of athymic mice to bacterial pathogens. Infect. Immunol. 18(3): 636-645 (1977).

62. Oughton S. M. and Owen, L. N. Res. Vet. Sci. 17:414. Mencionado en 56.

63. Owen J. J.; Jordan, R. K. and Raf, M. C. The development of the thymus in the nude mouse. Europ. J. Immunol. 5: 653-655 (1975).

64. Pantelouris, E. M. Absence of thymus in a mouse mutant. Nature 217: 370-371 (1968).

65. Pantelouris, E. M. Observations on the immunobiology of "nude" mice. Immunology 20: 247-253 (1971).

66. Pantelouris, E. M. Nude mice with normal thymus. Nature 254: 140-141 (1975).

67. Pantelouris, E. M. and Hair, J. Thymus dysgenesis in nude (nu /nu) mice. J. Embriol. Exp. Morphol. 24(3): 615-623 (1970).

68. Pienkowski, M. M.; Rosionec, E. F. Jr.; Myers, R. and Welch Clifford. A visual display board used for efficient breeding and utilization of an athymic (nude) mouse colony. Lab. An. Sci. 29(1): 71-73 (1979).

69. Pierpaoli, W. and Besedovsky H. O. Role of the thymus in programming of neuroendocrine functions. Clin. Exp. Immunol. 20: 323-328 (1975).

70. Pierpaoli, W. and Sorkin, E. Alterations of adrenal cortex and thyroid in mice with congenital absence of the thymus. Nature new Biol. 238: 283-285 (1972).

71. Pollaco, S. ; Nicholas, W.L.; Mitchel, G. F. and Chaicharn,S T-cell dependent collagenous encapsulating response in the mouse liver to Mesocestoides corti (cestoda). Int. J. Parasitol. 8: 457-462 (1978).

72. Pritchard, H and Micklem, H. S. Haemopoietic stem cells and progenitors of functional T-lymphocytes in the bone marrow of "nude" mice. Clin. Exp. Immunol. 14: 597-607 (1973).

73. Ritter, Mary. Embryonic mouse thymus development: stem cell entry and differentiation. Immunology 34: 69-75 (1978).

74. Roberts, D. W. and Widans, P. Splenomegaly, enhaced phagocytosis and anemia are thymus-dependent responses to malaria. Infect. Immun. 20: 728-731 (1978).

75. Robinett, Jane and Bank, R. Splenomegaly in murine trypanosomiasis: T-cell dependent phenomenon. Infect. Immunity 23(2): 270-275 (1979).

76. Romero R. C. Efectos de la castración sobre la involución

del timo en ratas machos, valorando porcentajes de grasa, humedad y otros parámetros. Tesis. FMVZ. UNAM, México.(1978)

77. Ruitenberg, E. J. and Berkvens, J. M. The morphology of the endocrine system in congenitally athymic (nude) mice. J. Path. 121: 225-231 (1977).

78. Ruitenberg, E. J. ; Elgersma, A.; Kruizinga, W. and Leenstra, F. Trichinella spiralis infection in congenitally athymic (nude) mice. Immunology 33:581-587.(1977).

79. Rygaard, J. and Povlsen, C. O. The mouse mutant nude does not develop spontaneus tumors. Acta Path. Scand. Sect. B. 82: 99-106 (1974).

80. Sakakura, T and Nishizuka, Y. Thymic control mechanism in ovarian development: reconstitution of ovarian dysgenesis in thymectomized mice by replacement with thymic and other lymphoid tissues. Endocrinology 90: 431-437 (1972).

81. Sheiff, J. M.; Cordier, A. C. and Haumont, S. The thymus of nu/+ mice. Anat. Embryol. 153(2): 115-122 (1978).

82. Shih-Shun, Lee; Beppino, C.; Giovanella, J. S.; Stehlin, J. and Brunn, J. C. Regression of human tumors established in nude mice after continuos infusion of thymidine. Cáncer Res. 39(8): 2928-2933 (1979).

83. Shire, J. G. and Pantelouris, E. M. Comparison of endocrine function in normal and genetically athymic mice. Comp. Biochem. Physiol. 47 A: 93 (1974).

84. Sullivan, J. L.; Mayner, R. E.; Barry, D. W. and Ennis, F.A. Influenza virus in nude mice. J. Infect. Dis. 133(1): 91-94 (1976).

85. Tepperman, J. Fisiología Metabólica y Endocrina. 2ª Edición 41.

en español. Nueva Editorial Interamericana. México, D.F. (1975).

86. Ueda, K.; Yamasaki, S.; Saeguse, J. and Someya, S. Septicemic infection in nude mice caused by a virulent strain of Mycobacterium bovis. Jap. J. Exp. Med. 47(6): 467-474 (1977).

87. Ueda, K.; Goto, Y.; Yamasaki, S. and Fujiwara, K. Chronic fatal pneumocystosis in nude mice. Jap. J. Exp. Med. 47(6): 475-482 (1977).

88. University Federation for Animal Welfare. The UFAW Handbook on the Care and Management of Laboratory Animals. 5" Edition Churchill-Livingstone, Edimburg. Engl.

89. Viguera, Ch.; Ward, J. M; Nims, R. M.; Wenk, M. L. and Shandberg, J. D. Clinical pathologic conditions of female in two conventionally mantained colonies. J.A.V.M.A. 173(9): 1198-1201 (1978).

90. Walzer, P.; Schnelle, Vera; Amstrong, D. and Rosen. P. Nude mouse: a new experimental model for Pneumocystis carinii infection. Science 197:177-179 (1977).

91. Ward, J. M.; Houchens, D. P.; Collins, M. J.; Young, D. M. and Reagan, R. L. Naturally-occurring Sendai virus infection of athymic nude mice. Vet. Pathol. 13: 36-46 (1976).

92. Welsh, C.; Mc Manus, M. J.; Dehoog, V.; Goodman, T. and Tuker, A. Hormone induced growth and lactogenesis of grafts of bovine mammary gland mantained in the athymic "nude" mouse. Cancer Res. 39(6 part. 1): 2046-2050 (1979).

93. Whitney, R.; Gannaway, J. R.; Allen, A. M.; Alter, J. Purcell, R. H. and Holland, P. Failure to transmit human viral hepati-

tis types A and B to the congenitally athymic nude mouse. Lab. An. Sci. 27(6): 1031 (1977).

94. Wolfe, A. P.; Dryden, W. P.; Marshall, I. G. and Pantelouris, E. M. Pharmacological aspects of neuromuscular transmission in the thymus defficient nude (nu/nu) mouse. Exp. Neurol. 51: 503-509 (1976).

95. Wortis, H. H. Immunological responses of "nude" mice. Clin. Exp. Immunol. 8: 305-317 (1971).

96. Wynn-Williams, A. and Mc Culloch, P. Human cancer and other transplants in the "nude" mouse. J. Path. 122(3): 225-228 (1977).

97. Yamakado, M. and Takeshi, Y. Subdivision of mouse vibrissae on an embryological basis, with descriptions of variations in the number and arrangement of sinus hairs and cortical barrels in BALB/C, nu/+, nude(nu/nu) and hairless (hr/hr) strains. Am. J. Anat. 155(2): 153-174 (1979).

98. Zalewski, A. Survival reinnervation and histochemical maturation of skeletal muscle xenografts in the nude mouse. Exp. Neurol. 58: 261-271 (1978).