UNIVERSIDAD NACIONAL AUTONOMA DE MEXICO
ESCUELA NACIONAL DE ODONTOLOGIA

Adamantoblastomas

TESIS

QUE PARA OBTENER EL TITULO DE CIRUJANO DENTISTA
PRESENTA

Alfredo Erives Salazar

MEXICO, D. F.
1963

Universidad Nacional Autónoma de México
UNAM
Biblioteca Central
Dirección General de Bibliotecas de la UNAM

UNAM – Dirección General de Bibliotecas
Tesis Digitales
Restricciones de uso

DERECHOS RESERVADOS ©
PROHIBIDA SU REPRODUCCIÓN TOTAL O PARCIAL

Todo el material contenido en esta tesis esta protegido por la Ley Federal del Derecho de Autor (LFDA) de los Estados Unidos Mexicanos (México).

El uso de imágenes, fragmentos de videos, y demás material que sea objeto de protección de los derechos de autor, será exclusivamente para fines educativos e informativos y deberá citar la fuente donde la obtuvo mencionando el autor o autores. Cualquier uso distinto como el lucro, reproducción, edición o modificación, será perseguido y sancionado por el respectivo titular de los Derechos de Autor.

A mis queridos padres

Sr. Alfredo Erives Estrada
y Sra. Juanita Salazar de Erives

Con mi más profundo cariño y eterna gratitud por haber hecho de mi un hombre de bien

Con cariño
A mis hermanos

Humberto y
María Elena

A María Cristina

Mi novia, con todo el cariño que ella ha sabido despertar en mi

A los Dres.

Roberto Rojo de la Vega

y

Francisco Martínez Lugo

Con sincero agradecimiento por todos sus consejos y sabias enseñanzas.

Al Dr.
Enrique Hidalgo

Gran amigo y compañero agradeciéndole todas sus atenciones y gentilezas.

A la Escuela Nacional de Odontología

Al Servicio de Cirugía BucoDentoMaxilar del Hospital de la Raza agradeciendo las atenciones que recibí del personal durante mi servicio social.

A mis compañeros de la Generación 57-61

A mis pacientes y amigos

INTRODUCCION

Desde que cursé por primera vez, en la Escuela Nacional de Odontología, la Cátedra de Cirujia Bucal, me llamó la atención, el problema de las neoplasias de origen odontógeno, tema que dentro de la profesión dental no ha alcanzado a llenar el grado de atención que debiera.

Dentro de estas neoplasias encontramos la entidad patológica, que conocemos como adamantoblastoma, cuya numerosa sinonimia crea dificultades para su estudio. Aparte de la sinonimia numerosa que conocemos de este padecimiento nos encontramos con otra dificultad dentro de los mismos estudios, algunos autores consideran que esta neoplasia es francamente maligna y que por la tanto debemos tratarla como tal, otros autores consideran que la neoplasia tiene características de malignidad local, y que con una extirpación que abarque un tramo de tejido sano se asegurará su curación, en fin encontramos el tercer grupo de cirujanos que consideran el adamantoblastoma como una neoplasia benigna y la tratan de una manera conservadora.

No pretendo con este trabajo la presentación de un tema nuevo dentro de la Literatura Dental, ni siquiera la solución parcial de un problema, pues es mi trabajo una recopilación de lo que se ha escrito sobre este tema. Intento con el mismo trabajo la unificación de la terminología, así como recalcar la importancia del diagnóstico precoz, no sólo en este tipo de padecimiento, sino en todo tipo de neoplasias en general, al mismo tiempo que cumplo con el último requisito para la obtención del título profesional y con él un lugar digno dentro de la sociedad en que vivimos.

CAPITULO I

A) HISTORIA.
B) DEFINICION.
C) CLASIFICACION.

A) HISTORIA.

El adamantoblastoma maxilomandibular es una entidad nosológica señalada por primera vez por Scultet en 1654, Bearson, en la segunda mitad del siglo XIX, describe una neoplasia con las mismas características. Falkson es el primero que lo describe sobre bases científicas en el año de 1878.

La diversidad de puntos de vista con los que ha sido considerado este tumor, ha determinado que la poca frecuencia con que se presenta con respecto a otras neoplasias del organismo, ofrezca dentro de la Literatura Dental numerosas sinonimias.

Así, es posible encontrar desde la época de Brocca y Malassez una serie de denominaciones que contribuye a aumentar la confusión, mientras que descripciones sucesivas atraen la atención de los investigadores frente a la complejidad del problema.

Odontoma embrioplástico, epitelioma adamantino, epitelioma quístico, epitelioma adamantino quístico, epitelioma glandular, epitelioma central de hueso, enfermedad quística de los maxilares, enfermedad poliquística de los maxilares, quiste multilocular, corioblastoma, cistoma, cistoma multilocular, papiloma central del hueso, tumor adamantino, carcinoma adamantino, adenoma adamantino, adamantinoma, adamantinoma sólido, adamantinoblastoma, amelosblastoma, son designaciones que corresponden a un mismo proceso tumoral.

Borst introduce el término adamantinoma, descansando posiblemente la concepción del autor en el hecho de que estos tumores presentan características semejantes a las de las células del esmalte, aunque años más tarde Kronfeld hace notar que no todas estas neoplasias se forman o tienen parecido con este tejido.

B) DEFINICION.

El adamantoblastoma es un tumor localizado, derivado posiblemente del epitelio externo del órgano del esmalte.

El término adamantinoma está firmemente introducido dentro de la Literatura Médica, este término implica un tumor de algo duro, viniendo sus raices del griego adamás, que significa diamante.

Los adamantoblastomas no son tumores duros y se sabe que no forman esmalte. Ivy y Churchill propusieron el término ameloblastoma. Este es un término poco afortunado, porque denota un tumor formado de ameloblastos y las células epiteliales que forman el tumor nunca llegan a desarrollarse al estado ameloblástico completo, y en muchos tumores ni siquiera se les parecen. Como va a demostrarse más tarde, la mejor evidencia que a la fecha conocemos es que estos tumores van a desarrollarse a partir de las células embrionarias comprendidas en la capa epitelial externa del órgano del esmalte. Robinson propuso el término de adamantoblastoma, que es el más adecuado para este grupo, pues se refiere correctamente al origen del tumor en las células epiteliales no especializadas del órgano del esmalte. Estas células según se ha demostrado, poseen multipotencialidad y pueden formar varias clases de células vistas en estos tumores.

C) CLASIFICACION.

Los adamantoblastomas pertenecen al grupo de los tumores odontogénicos. Thoma divide los tumores odontogénicos en aquellos que se autolimitan y producen substancia intercelular, como el cementoblastoma y el dentinoblastoma. El segundo grupo de tumores se refiere a aquellos en los cuales el proceso de crecimiento no es autolimitante y no produce substancia intercelular. Estos incluyen el fibroma odontogénico, el mixoma de origen odontogénico y el adamantoblastoma. La antigua división entre formas sólidas y quísticas no son tumores de diferente clase, sino que son diversos estados de desarrollo de un mismo padecimiento según lo ha demostrado Robinson.

Se han sugerido muchos subgrupos, tomando en cuenta la imagen histopatológica detallada:

La imagen más común es la de una red de células epiteliales tumorales en un estroma de tejido conectivo. La porción central de estas estructuras está formada por células estrelladas, que se parecen al retículo estrellado del órgano del esmalte. La periferia está formada por una hilera de células columnares o cuboideas semejante a los ameloblastos, sin embargo no hay formación de esmalte. La degeneración quística de las células epiteliales y del estroma produce espacios quísticos microscópicos en la masa tumoral. La coalecencia de estos espacios, produce el aumento de tamaño de la lesión y a la transformación de la masa tumoral sólida en una lesión quística. Podemos encontrar una cápsula de tejido conectivo, aunque no es constante su presencia.

Variaciones de esta apariencia típica incluyen la metaplasia escamosa del epitelio, para formar un adamantoblastoma acantomatoso, la presencia de numerosos capilares, que da lugar a un adamantoblastomama-hemangiona, y también podemos encontrar la presencia de células epiteliales pigmentadas, con lo que se podrá clasificar este padecimiento como un melanoadamantoblastoma.

CAPITULO II

A) LOCALIZACION.
B) INCIDECIA.
C) EDAD.

A) LOCALIZACION.

El adamantoblastoma es un tumor al cual la clínica lo ubica con una frecuencia preponderante en mandíbula, siendo menos frecuente encontrarlo en el maxilar, circunstancia, que a pesar de ser corroborada por la observación, no significa que sólo en estos huesos pueda presentarse.

De este modo ha sido posible localizarlo en la porción anterior de la hipófisis, de naturaleza esencialmente epitelial, Zajewlovshin relata un caso de adamantoblastoma de ovario, Abramson relata uno de pulmón, Bocher-Scarff relata uno que forma parte de un teratoma de glándula pineal, siendo considerados estos informes como casos exepcionales.

En lo que respecta a otras localizaciones en diferentes partes del cuerpo, se han estudiado quince casos de localización en la tibia, las localizaciones en el fémur, en radio y otros huesos largos, son más escasas.

La presencia de la tumoración sobre órganos provistos de epitelio es explicable, pero en lo que se refiere a los huesos largos se ha tratado de encontrar una solución, en el hecho de que ciertas células pueden, en determinadas ocasiones y bajo la acción de estímulos especiales llegar a adquirir una potencia determinada, favorable para la iniciación del tumor.

Los adamantoblastomas pueden presentarse en cualquier parte del maxilar o de la mandíbula. Es más frecuente su localización en la zona del tercer molar inferior, pudiendo propagarse a la ra-

ma horizontal, y a la rama ascendente, siendo más común su localización en la rama horizontal. La presencia tumoral a nivel de los premolares en la mandíbula, es poco frecuente y menos frecuente en la región incisiva. En cambio en el maxilar la región anterior es el sitio más común para su localización.

En lo que respecta a lado, predomina ligeramente el lado izquierdo, aunque la diferencia no es tomarse en cuenta.

Exepcionalmente, Robinson, Kronfeld y Stressland han descrito la presencia simultánea del tumor en dos localizaciones diferentes.

B) INCIDENCIA.

Hay muy pocos datos seguros sobre la incidencia en el adamantoblastoma, el tarbajo más autorizado es el de Robinson, que reportó 379 casos a la Literatura Médica. Este es el número de casos reportados, pero probablemente pudo haber reportado muchos más. Dingman cree que si todos los quistes multiloculares fueran examinados rutinariamente en secciones seriadas, del 95 al 98% serían adamantoblastomas. Como se señalará más delante, las neoplasias pequeñas pueden ser tratadas conservadoramente y curan. Por lo tanto numerosos de estos casos no están reportados en la literatura. En la investigación de los 379 casos de Robinson, éste estableció que había 81½ años entre el tiempo de iniciación y el diagnóstico como promedio, por lo que las series que se refieren en la Literatura Médica son neoplasias mayores y de más antigüedad.

En comunicaciones personales, los estudiosos interesados en este problema hablan de diagnosticar las neoplasias pequeñas, de las que sin lugar a duda en el pasado se dejaron sin reportar sin diagnosticar, o reportadas bajo otros nombres, ya que es bien conocida la anarquía en cuanto a nomenclatura se refiere.

C) EDAD.

La neoplasia se presenta dentro de límites amplios, en lo que resepecta a la fecha de iniciación. A esto contribuye indudablemen-

te la marcha insidiosa de la misma. En efecto, la falta de un episodio doloroso en la mayor parte de los casos, impide que el enfermo puede precisar con exactitud el comienzo real de la enfermedad, por lo cual, las edades en las que se presenta el enfermo a consulta, varían grandemente. No es raro que la enfermedad date de diez años o más llamándoles únicamente la atención, el volumen desmesurado que el tumor suele alcanzar en algunos casos, o cuando por la misma causa, se hace presente una disfunción determinada. Precisamente por dicho motivo, las cifras de las estadísticas fluctúan sugestivamente.

CAPITULO III

1. *Restos epiteliales.*
2. *Derivados del epitelio bucal.*
3. *Derivados del órgano del esmalte.*
4. *Derivados de otros tumores odontógenos.*

Las teoría sobre el origen de los adamantoblastomas son las siguientes:

1. RESTOS EPITELIALES DE MALASSEZ

Partiendo de los trabajos de Falkson, Malassez inicia una serie de investigaciones, llegando a la conclusión de que el tumor se origina en los residuos o nidos epiteliales del órgano del esmalte. Llegó a demostrar que, tanto en el feto, como en el adulto, pueden existir alrededor de las piezas dentarias, restos epiteliales que bajo la acción de ciertos estímulos, son capaces de readquirir su actividad proliferadora y llegar a producir de este modo, procesos de naturaleza tumoral, entre ellos el adamantoblastoma.

Para explicar su punto de vista, Malassez consideró que dichos restos están constituídos por células de distinta morfología, las cuales se disponen en tres planos:

Superficial. Situado en el espesor de la mucosa oral, y cuyos elementos celulares son idénticos a la de los epitelios Malpighianos.

Medio. Inmediatamente por debajo de la mucosa oral y de los folículos dentarios, representados por células poliédricas, no muy diferenciadas.

Profundo. Caracterizado por la presencia de tres grupos celulares, cilíndrico, dispuesto en empalizada en la periferia, estrellado en el centro y poliédrico en la zona intermedia.

Estos restos paradentarios, elementos embrionarios, no desempeñan ninguna función, y pueden permanecer en ese estado indiferente durante toda la existencia del individuo. Pero, es suficiente que un estímulo actue con eficacia para que se conviertan en ele-

mentos de gran capacidad reproductiva, es decir, que adquieran las características propias de los procesos de evolución patológica.

Pero, esta actividad neoformada, propia de las masas tumorales no es al parecer específica para cada célula y es, precisamente debido a esta causa que en el adamantoblastoma es posible comprobar células muy diferenciadas en ciertas zonas, mientras que en otras, los elementos celulares parecieran haber sufrido las consecuencias de una fuerza que las controla. A pesar de ello, las células que constituyen los diferentes planos conservan siempre su morfología característica, es decir que dichas células se harán presentes en una proporción muy acentuada o bien de una manera exclusiva, trátese de células cilíndricas, estrelladas, poliédricas o de tipo Malpighiano.

La teoría de Malassez, que aún en la actualidad cuenta con fervientes partidarios, es apoyada por la contribución de valiosos trabajos que refuerzan su punto de vista.

2. DERIVADOS DEL EPITELIO BUCAL

Se atribuye a Falkson la primera descripción científica del adamantoblastoma y el primero en considerar la posibilidad de que el tumor no derivase del órgano del esmalte. Las ideas de este investigador fueron el punto de partida de una serie de trabajos cuyos autores trataron de justificar sus conclusiones.

Butchman dio mayor fuerza a las opiniones de Falkson, al demostrar la similitud de los elementos constitutivos del tumor con los del epitelio bucal comprobando en cortes seriados el pasaje gradual del epitelio oral al tejido tumoral.

Esta teoría, que sostiene que el adamantoblastoma deriva directamente del epitelio de la boca, fue mantenida entre otros por Eve, Backay, Kuru, Lukomsky, Mc Gregor, Mori, Tesseraux y Vantz, quienes en distintas oportunidades, llamaron la atención sobre las coincidencias del parénquima tumoral y los elementos epiteliales bucales.

De manera semejante opinan al respecto Broders, Kolaczek y

Sprawson, quienes creen que el adamantoblastoma no proviene del órgano del esmalte, destacando que las células epiteliales del tumor se asemejan en mucho a las de la encia, y que las células estrelladas, que se supone correspondan al órgano del esmalte, se parecen sospechosamente a las células espinosas de la epidermis.

3. DERIVADOS DEL ORGANO DEL ESMALTE

Para Brocca el adamantoblastoma proviene del germen dentario, cree que si durante su desarrollo actua una causa determinante y en un período dado ésta puede provocar una poliferación anormal en los elementos constitutivos del folículo dentario.

Esta tesis ha sido apoyada por Ivy-Curtis, Hamp, Kemp, Wallace, Zegarelli, Brodi, Thoma, Robinson y Byars.

Zegarelli propone que el órgano del esmalte es el sitio de origen de los adamantoblastomas, algunos autores precedentes lo sospecharon así, aunque sin encontrar pruebas definitivas de que así fuera y además sin precisar cuál de las cuatro capas que lo forman es el origen, Zegarelli afirma que son las células no especializadas que forman la capa externa del órgano del esmalte lo que da el origen al adamantoblastoma. En sus ratones, Zegarelli observó adamantoblastomas originados en el epitelio externo del órgano del esmalte, sin comunicación con el epitelio oral, a menos que se presente alguna ulceración.

Byars recuerda que en la histogénesis dentaria existen tres períodos desarrollo, calcificacióny erupción. Considerando de una manera particular el estado de crecimiento, lo estudia desde el punto de vista de la iniciación, proliferación, diferenciación y aposición, y a partir de estos períodos, según en el que se presente la formación de la neoplasia será el tipo de células que se encuentren en el adamantoblastoma.

Respecto a esta teoría, distintos autores hacen resaltar que la gran vascularización, y por lo tanto el aumento del metabolismo en el espesor del maxilar durante el período germinativo del diente puede ser una causa capaz de despertar la actividad latente de las

células epiteliales adamantinas y llegar a formar el adamantoblastoma en las primeras épocas de la vida.

4. DERIVADOS DE OTROS TUMORES ODONTOGENOS

Determinados tumores como los quistes dentígeros representan para Cahn, Churchil un factor potencial en la génesis del adamantoblastoma. Esta teoría ha sido apoyada por Barry, Axhausen, Hertzel y Kegel, quienes sostienen que la pared epitelial puede proliferar hacia un tipo de adamantoblastoma.

A esta tendencia se opondría el equilibrio que determina la presión del líquido encerrado dentro del tumor. Drenado éste, dicha tensión interna desaparece y entonces puede iniciarse esa actividad proliferadora sobre algún resto de pared quística, que pudo haber sido abandonado en la cavidad operatoria.

CAPITULO IV

1. *Patología Macroscópica.*
2. *Patología macroscópica de casos avanzados.*
3. *Histopatología.*

PATOLOGIA

Cualquier discusión de la patología del adamantoblastoma debe dividirse en casos precoces y avanzados.

1. PATOLOGIA MACROSCOPICA

Los casos precoces de adamantoblastoma, pueden presentarse sin una sintomatología definida, hasta presentarse un aumento de volumen en el cuerpo de la mandíbula.

En estos casos el examen clínico del paciente no nos dará datos de importancia y la demostración del tumor dependerá casi exclusivamente del exámen radiográfico. El adamantoblastoma comienza como un tumor sólido. Los casos que han sido investigados precozmente en la forma sólida han demostrado macroscópicamente un tumor encapsulado, de apariencia granular y de color rosáseo. Estos tumores pequeños encapsulados son enucleados fácilmente, por tener límites precisos dentro de la actividad ósea que forman, los adamantoblastomas pueden formarse dentro de los quistes dentígeros o foliculares, por lo que pueden presentarse como inflamaciones de las paredes quísticas.

2. PATOLOGIA MACROSCOPICA EN LOS CASOS AVANZADOS

La mayoría de estos tumores permanecen sin ser distinguidos por años y son los casos avanzados los reportados. La apariencia externa es una inflamación ósea visible, dentro de la cavidad bucal, inclusive puede apreciarse en el exterior. Los dientes adyacentes están por lo general desplazados. Dingman enfatiza el signo diagnóstico de reabsorción de las raices de los dientes que se encuentran en el área del tumor. En casos muy avanzados la masa tumoral se vuelve multiquística y presenta áreas centrales degeneradas. Los diversos com-

partimientos separados por paredes óseas ò fibrosas. Las capas corticales de hueso están expandidas, para romperse más tarde e invadir el tejido blando contiguo. Cuando el tumor ha llegado a este estado no se encuentra encapsulado, lo que se mostrará más tarde.

3. HISTOPATOLOGIA

Al principio el adamantoblastoma tiene un parecido notable al de un diente en desarrollo y esto ocurre hasta la formación del esmalte. La forma de las células se parecen a las del gérmen dentario.

Las neoplasias antiguas se vuelven quísticas. De acuerdo con Kronfeld esto sucede por la degeneración del retículo estrellado.

En las formas degeneradas se ven muchas variaciones. Comunmente estas variaciones son: cornificación y formación de perlas epiteliales, Digman insiste en los cambios malignos que se encuentran frecuentemente en períodos avanzados de las neoplasias, sobre todo si han sido tratadas inadecuadamente. Este cambio maligno continua desarrollandose hasta que puede degenerar en un carcinoma.

El problema de malignidad es importante de tener en cuenta, Robinson muestra que el 4.5% de los 379 tumores revisados mostraron metástasis, o evidencia histológica de malignidad. Digman en su estudio de 42 casos en la Universidad de Michigan en un período de quince años encuentra malignidad en el 14.3%. Todos los casos que mostraron malignidad son neoplasias de períodos largos de evolución.

De acuerdo con el criterio de Ewing sobre la malignidad puede pensarse que el adamantoblastoma sólido es al principio una neoplasia benigna, pero que al desarrollarse en una forma más avanzada y degenerar el carácter benigno de la neoplasia se pierde, deja de ser localizada o circunscrita. Es un crecimiento infiltrativo, con prolongaciones tumorales epitelales que penetran en los espacio de la médula ósea. al progresar el proceso se rompe la pared cortical y a travéz de esta via hay una invasión del tejido blando. Se sabe que el tumor posee el poder de destrucción de tejidos adyacentes.

Según Ewing el adamantoblastoma debe considerarse como un tumor local de carácter maligno, con poca tendencia a dar metástasis.

CAPITULO V

PREPARACION GENERAL DEL PACIENTE

1. *Historia clínica.*
2. *Exámenes de laboratorio clínico.*
3. *Exámenes radiográficos.*
4. *Biopsia y estudios histopatológicos.*
5. *Cuidados preoperatorios.*
6. *Cuidados postoperatorios.*
7. *Observación postoperatoria.*

PREPARACION GENERAL DEL PACIENTE

Este capítulo, aunque es de gran importancia, lo trataremos someramente, porque hay libros de texto especializados que lo tratan ampliamente, inclusive está fuera de nuestros alcances hacerlo de otra manera en este trabajo.

Es preferible seguir una rutina predeterminada para conseguir los datos que nos lleven al diagnóstico, no sólo en estos casos sino en todos los pacientes que lleguen a nosotros en busca de alivio a sus padecimientos.

Las rutinas siguientes han probado ser de lo más eficaces y es por eso que los detallaremos hasta donde sea posible:

HISTORIA CLINICA

Existe una diversidad de machotes para su elaboración, según la predilección del operador, esto no tiene importancia alguna, lo importante es que se famialiarice con un tipo de historia clínica, para el logro de los datos de importancia de manera sistemática.

Nosotros seguimos la siguiente rutina;

INTERROGATORIO:

a). Antecedentes familiares. De preferencia los que puedan guardar alguna relación con el padecimiento actual.

b). Antecedentes personales. Patológicos y no patológicos.

c). Padecimiento actual.

d). Interrogatorio de aparatos y sistemas.

e). Terapéutica y resultado de exámenes previos.

EXPLORACION FISICA:

Talla. Personal del enfermo. Estatura. Constitución física.

Exploración de cabeza y cuello, cara, boca y regiones vecinas.

La exploración general es de preferencia efectuada por el médico de la familia, al que se puede recurrir en caso de que se necesiten datos que no nos pueda proporcionar el paciente o los familiares de éste.

EXAMENES DE LABORATORIO CLINICO

Tiempo de sangrado. Tiempo de coagulación. Tiempo de protombina. Retracción del coagulo. Cuenta de plaguetas.

Biometria Hemática.

Química sanguínea. Glucosa, urea y creatinina.

Estudios de banco de sangre. Grupo sanguíneo y factor Rh.

EXAMENES RADIOGRAFICOS

En esta materia nos permitiremos explayarnos un poco más que en las anteriores, pues es de gran importancia el resultado de las placas radiográficas para el estudio de esta clase de tumores.

Exámenes periapicales seriados. Los cuales como ya sabemos constan de catorse placas periapicales en la mayoría de los casos, aunque algunas personas prefieren hacerlos con más películas.

Este tipo de radiografías nos permite localizar estados patológicos latentes, o en sus primeros estadíos, cuando no pueden diagnosticarse clínicamente por la ausencia de síntomas.

Placas oclusales. Este tipo de placas nos presentan regiones más extensas y pueden servir como valioso complemento de las anteriores.

Placas extraorales. Según la región sospechosa es la placa o placas que se deben tomar. Las más adecuadas para este tipo de neoplasias son las siguientes:

Placa postero-anterior de cara, mentoplaca, placa lateral de cara, placas laterales de mandíbula a diferentes niveles (rama ascendente, región condílea, rama horizontal, etc.)

Fig. No. 1 Adamantoblastoma, con una masa calcificada que une las raices de la pieza No. 30, nótese el comienzo de resorción de la raiz mesial de la pieza 31.

Interpretación Radiográfica.

Los adamantoblastomas producen resorción ósea de las raíces de los dientes que engloban, siendo ésta más extensa que en otras neoplasias de la boca. Si la neoplasia ocupa una sola cavidad (Fig. No. 1), el diagnóstico radiográfico diferencial es difícil de efectuar, principalmente con quistes dentígeros (Fig. No. 4). Los tejidos del adamantoblastoma son más radiopacos que el líquido de un quiste, pero en la mayoría de los casos la diferencia es tan ligera que no es una base segura para efectuar un diagnóstico diferencial.

Los compartimientos de hueso son redondeados y se encuentran separados por delgadas láminas de hueso cortical, pero sin presentar la trama en forma de red que es característico de los tumores de células gigantes y del fibromixoma. Los compartimientos varían en tamaño, si son numerosos y pequeños, presentan la imagen de panal de abejas. Si los compartimientos son más grandes entonces la apariencia será de pompas de jabón. Los adamantoblastomas grandes pueden confundirse fácilmente con quistes multiloculares. (Figs. Nos. 2 y 3).

Conforme se desarrollan las diferentes cavidades óseas; que se forman en los adamantoblastomas multiloculares, puede haber fusión de varios de ellos para hacer una cavidad más grande y por lo tanto pasar de un estado multilocular a un adamantoblastoma unilocular grande. Posteriormente el padecimiento puede invadir los espacios adyacentes de médula ósea y formar cavidades quísticas accesorias, pareciendo ser otra de las características típicas de este tipo de neoplasia.

Conforme se agranda la neoplasia hay expansión y destrucción del hueso cortical, siguiendo a esto su expansión dentro de los tejidos blandos. En este aspecto los adamantoblastomas difieren de las neoplasias fibrosas y osteofibrosas, las cuales aumentan de tamaño, pero tendiendo siempre a permanecer localizadas dentro de una delgada capa de hueso cortical.

En total resumiendo tenemos tres características esenciales de los adamantoblastos que son las siguientes:

A. Resorción de las raíces de las piezas vecinas.
B. Invasión de los tejidos blandos vecinos en estados avanzados.

C. Formaciones quísticas accesorias a la cavidad central y principal.

4. BIOPSIA Y ESTUDIOS HISTOPATOLOGICOS

Este es otro capítulo muy importante dentro del estudio del enfermo y es seguramente el único medio preciso de llegar a un diagnóstico correcto.

En términos generales recurrimos a la biopsia cuando la neoplasia es de grandes dimensiones y queremos tener la seguridad de efectuar la operación correctamente, por lo cual es una ventaja grande llegar al quirófano con una certeza diagnóstica.

El envio de piezas quirúrgicas al laboratorio de Histopatología se debe de hacer lo más pronto posible después de la operación, proporcionando al laboratorio el mayor número de datos clínicos, para facilitar su estudio. Siendo importantes los siguientes datos: Edad, sexo, síntesis de evolución del padecimiento hasta la fecha actual, diagnóstico clínico, localización de la neoplasia y sus relaciones con los tejidos vecinos, añadiendo a éstos, otros datos que se crean de importancia.

5. CUIDADOS PREOPERARIOS

Teniendo todos o la mayoría de los datos enumerados anteriormente a la mano podemos evaluar el estado de salud general de nuestro paciente y por lo tanto estamos en posibilidad de tomar la decisión acerca del tratamiento necesario y del tipo de operación que se debe efectuar.

Es entonces cuando se debe tomar también la decisión según el tipo de tratamiento que se va a hacer, si es necesario internar al paciente o si bien podrá operarse en el consultorio.

En casos de hospitalización contamos con una rutina que nos ha dado muy buenos resultados.

Internamos al paciente el día anterior a la intervención, apuntando en el expediente las órdenes correspondientes que en la mayoría de los casos son: en caso necesario antibioticos el uso de vitamina C, para aumentar resistencia órganica a la infección. En

Fig. No. 2 Gran quiste multilocular que abarca gran parte de la rama ascendente y que se encuentra en comunicación con el alveolo de la pieza No. 32.

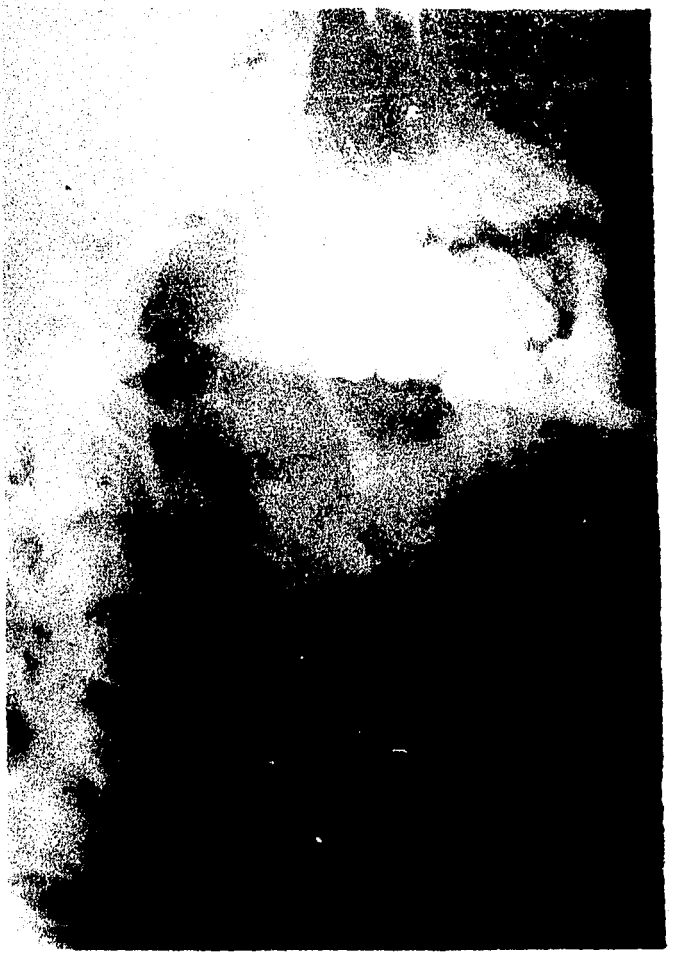

Fig. No. 3 Quiste multilocular abarcando la rama ascendente izquierda, probablemente de origen del folículo de la pieza No. 17.

casos de dolor se da al enfermo analgésicos en cualquiera de sus presentaciones. Suponemos que todos los estados patológicos, menos el que vamos a tratar se han corregido anteriormente a la hospitalización, en caso de que no se haya hecho esto o que tengamos alguna duda debemos ordenar los medicamentos necesarios para su corrección; siendo ejemplos de esta clase la prolongación de los tiempos de coagulación y de sangrado, infecciones secundarias a las neoplasias en tratamiento, deshidratación, cardiopatías, neofropatías, hepatopatías, etc.

En la noche anterior a la operación se deben dar órdenes para la medicación preanestésica, que deberá correr por cuenta del anestesista.

6. CUIDADOS POSTOPERATORIOS

Después de la intervención quirúrgica el paciente es transladado a la sala de recuperación, donde se le administrarán los cuidados necesarios, a cargo de personal especializado en este tipo de maniobras, hasta que el paciente recobre la conciencia y no haya peligro de ninguna especie, entonces se procederá al translado del paciente a su habitación.

Si ha habido poca pérdida de sangre se podrá restituir el volumen circulante por medio de suero fisiológico, si la pérdida ha sido de regular a grande, entonces se debe recurrir a una transfusión sanguínea.

No debemos olvidar el control de los enfermos de otro tipo de padecimiento, independiente al que trataremos por medio de la operación, lo cual puede correr a cargo del médico de cabecera del enfermo.

Los primeros días siguientes a la operación debemos tener cuidado de corregir varios estados importantes para la pronta recuperación o para la mayor comodidad del enfermo. Se deberán prescribir analgésicos en caso de dolor, la inflamación la podemos prevenir por medio de curaciones locales por frío, en el primero y segundo días, en caso de presentarse, la podemos tratar por medio de curaciones húmedas calientes; las infecciones secundarias se tratarán por los medios adecuados a nuestro alcance.

En caso de operaciones extensas que exponen a la mandíbula a fractura, se deberán tener a mano férulas de fijación intermaxilar para tratar la fractura en caso necesario.

Las incisiones cerradas por sutura suelen curar de primera intención sin complicaciones. Se recomiendan los colutorios alcalinos como medida profiláctica importante, manteniendo la boca en las mejores condiciones de higiene posibles.

Las heridas abiertas las podemos tratar por medio de canalización con gasa y materiales grasos o con tubos de goma, que deberán cambiarse frecuentemente, generalmente cada tercer o cuarto día.

Cuando el hueso ha sido cubierto con tejido de granulación, se podrá prescindir de los apósitos, instruyendo al paciente en la manera de mantener limpia la superficie cruenta.

La dieta en nuestros pacientes operados es importante, se prescribirán para los primeros días alimentos que no requieran masticación, por lo tanto la dieta deberá ser líquida, cambiándola a otro tipo de dieta conforme vaya cicatrizando la herida. Se debe prescindir de alimentos grasos, de irritantes y de pescado en los primeros días. El paciente deberá ser bien atendido en cuanto a sus requerimientos de calorías pudiendo administrar vitaminas y proteinas como complementos de su alimentación.

7. Observación Postoperatoria. En adamantoblastomas y otros tipos de neoplasias con tendencia infiltrativa, se recomienda la observación del paciente a intervalos regulares, durante varios años después de la operación, debiendo avisar al paciente de recurrir inmediatamente a nosotros en caso de sospecha de recidiva, pues los tumores recidivantes pueden progresar más rápidamente que la neoplasia inicial.

Fig. No. 4 Quiste dentígero en región mentoniana, esta radiografía es de interés por la posibilidad de confundir la evolución normal de las piezas dentarios con resorción de las raíces de las piezas vecinas. Nótese la presencia de otro quiste dentígero en el maxilar.

CAPITULO VI

TECNICAS OPERATORIAS

1. *Extirpación Local Intrabucal.*
2. *Osteotomía Periférica.*
3. *Resección del Segmento Completo que Contiene el Tumor.*

TECNICAS OPERATORIAS.

Waldron y Worman confían en la enucleación para los adamantoblastomas pequeños, pero la mayoría de los autores recomiendan la resección ósea parcial o total en los de mayores dimensiones. Dingman decía, comentando un caso, que el cirujano que opera primero a un paciente de adamantoblastoma, es el que tiene mayores posibilidades de curarlo. A causa de la gran responsabilidad que implican las recidivas y la gran malignidad potencial de la neoplasia, este autor, afirma que las intervenciones quirúrgicas incompletas, no tienen lugar en el tratamiento de los adamantoblastomas. Byars y Sarnat opinan que el adamantoblastoma debe ser completamente enucleado si es unilocular, electrodesecado si es multilocular y no muy voluminoso, y resecado con una pequeña porción de hueso sano si es extenso.

Los diversos métodos operatorios recomendados para el tratamiento del adamantoblastoma son los siguientes:

1. Extirpación local intrabucal.
2. Osteotomía Periférica.
3. Resección del segmento completo que contiene el tumor.

1. EXTIRPACION LOCAL INTRABUCAL

INDICACIONES. El adamantoblastoma deberá ser extirpado, pues la enucleación no es un método muy seguro. Weder en un excelente artículo dice que el legrado, aunque de uso muy extendido, es el tratamiento de menor eficacia, y hace casi inevitable la recidiva, si bien el período de latencia, o de curación aparente puede dar una falsa impresión de seguridad. Asimismo sostiene este autor

que el legrado en combinación con cauterización química, da también mal resultado. Sin embargo yo he visto cauterizaciones con Cloruro de Zinc que han tenido éxito.

La extirpación de un segmento de hueso sin destruir la continuidad del maxilar puede recomendarse en adamantoblastomas pequeños, o encapsulados por tejido óseo compacto. Pero incluso entonces habrá que acercarse con precauciones a la neoplasia y no se deberá extirpar únicamente el tumor, sino también parte del hueso normal contiguo, extendiendo para prevenir.

Si bien, la extirpación de los adamantoblastomas pequeños puede hacerse con anestesia local, son preferibles la hospitalización y la anestesia general, puesto que si se hace la operación, habrá de ser minuciosa y completa.

DETALLES DE LA TECNICA OPERATORIA. Se hace la incisión adecuada para descubrir las caras externa e interna del maxilar o de la mandíbula. Los dientes afectados por el tumor deberán sacrificarse.

En adamantoblastomas que afectan la parte posterior del maxilar, puede resecarse la zona alveolar y la tuberosidad, incluso parte de las paredes del seno maxilar, si la neoplasia penetra en él, la incisión se inicia muy por detrás de la tuberosidad, y se extiende por la cresta alveolar si la zona es anodóntica, o a lo largo de las caras vestibular y lingual de los dientes que han de extirparse con el tumor. En el extremo anterior se hacen prolongaciones verticales en las caras palatina y vestibular, de suerte que al separarse el mucoperiostio pueda exponerse el hueso hasta la altura necesaria, para extirpar la neoplasia por completo. Así se reseca la porción inferior del seno con la masa tumoral, cuando ha sido invadido por lo general es rechazado. Este método sólo deberá utilizarse si la parte de la neoplasia que penetra dentro del seno es quística y está completamente rodeada de hueso, y no cuando el antro está ocupado con el tumor, casos en que es necesaria la resección del maxilar. La incisión se lleva por fuera y por dentro de la apófisis alveolar, anterior y posteriormente hasta el último diente que ha de ser extraído, y se extiende lo necesario para exponer la base de la porción que se ha de resecar. Pueden extraerse los dientes de cada extremo de la incisión, de manera que sea posible efectuar la parte vertical de la osteotomía con trepanos y osteo-

tomo y con una sierra de osilación (Striker). Después se emplea un osteotomo para unir con un corte horizontal, las dos incisiones verticales. La superficie ósea cruenta deberá tratarse con esclerosantes, (fenol y alcohol, o solución de Carnoy o cloruro de zinc) o por electrodesecación, después de lo cual los bordes cortantes del hueso se regularizan con gubia, o se regularizan con una lima para hueso. A continaución se aplica una canalización, la gasa con medio graso es satisfactoria y se puede mantener en su posición con dos puntos de sutura, aproximando los planos blandos.

2. OSTEOTOMIA PERIFERICA

Como la resección completa de grandes segmentos, que comprendan la rama horizontal y la rama ascendente, o la desarticulación del segmento afectado debilita considerablemente el maxilar o la mandíbula, y la reconstrucción plástica no siempre restablece el funcionamiento normal del hueso, se ha buscado un método menos mutilante, y que al mismo tiempo permita la extirpación completa de las neoplasia. Para evitar la resección de un segmento y la consiguiente incapacidad funcional, el cirujano se inclina muchas veces a efectuar la enucleación de la neoplasia, y la recidiva es el resultado de esta conducta. La osteotomía periférica permite la extirpación completa del tumor, pero al mismo tiempo se conserva una porción de hueso, para preservar la continuidad de las regiones maxilomandibulares, evitando así la deformación, las operaciones plásticas, y las protesis ocultas visibles u orales. Este método operatorio se basa en la observación de que las neoplasias no suelen invadir el borde inferior de la rama horizontal, el posterior de la ascendente, ni el cóndilo, partes constituidas por hueso compacto, y por lo tanto resistente. La regeneración ósea se iniciará en ellas, aunque sólo se haya dejado un delgado borde de hueso, y en pacientes jóvenes puede restablecerse en grado considerable la arquitectura de la mandíbula.

INDICACIONES. Los pequeños adamantoblastomas de la parte posterior, tanto los simples como los de otros tipos, y los grandes que afectan a la mayor parte de la mandíbula, pueden tratarse por este método. Es necesario un minucioso estudio radiográfico para deter-

minar la extensión del proceso y precisar el lugar donde debe practicarse la osteotomia.

DETALLES DE LA TECNICA OPERATORIA. La vía externa, a través de una incisión amplia, trazada a uno o dos centímetros por debajo del borde libre de la mandíbula, permite la exposición adecuada de la zona afectada del hueso y la inspección de las partes al parecer indemnes, de este modo se pueden descubrir y extirpar pequeños nidos separados o compartimientos de tejido neoplástico, la persistencia de estos focos por su inaccesibilidad cuando se opera por vía bucal ha sido la causa determinante de la elevada frecuencia de las recidivas con el tratamiento conservador.

Lo primero que se hace es inyectar la solución anestésica para bloquear la conducción nerviosa sensitiva y para hemostasia. A esto sigue la incisión bucal, rodeando la neoplasia, que a veces sobresale en la superficie del hueso, la incisión deberá rodear también los dientes que han de ser extraídos con el tumor, de suerte que después de la resección del fragmento puedan juntarse y suturarse los bordes de la herida. En algunos casos, con periostiotomo se pueden despegar los bordes gingivales, elevarlos y suturarlos. Después de este tiempo se debe cambiar de ropa estéril los segundos campos y cambio de guantes, para evitar contaminación del campo operatorio externo (piel o mucosa).

La incisión externa comprende la piel, tejido subcutáneo y musculo cutáneo del cuello. Se cortan y ligan los vasos faciales y sus venas satélites, se secciona la aponeurosis cervical y se pone al descubierto la mandíbula en su borde libre. Aproximadamente al nivel de donde ha de hacerse la osteotomía se traza una incisión en el periostio, paralela al borde inferior de la mandíbula, y al borde posterior de la rama ascendente, con la radiografía a la vista, en el hueso sano, alrededor de la neoplasia se hacen varios orificios con trepano; los orificios se unen con el mismo trepano, hasta separar la masa tumoral, de la estrecha porción ósea que ha de conservarse. La parte que se va a extirpar se despega ahora de los tejidos blandos de la superficie externa, el masetero, el buccionador y el mucoperiostio de la apófisis alveolar, lo que hay que hacer con cuidado para no lesionar las ramas del facial. Entonces la parte a extirpar se vuelve hacia arriba para exponer su superficie interna,

y seccionar el milohioideo y el pterigoideo interno, el temporal se corta por arriba de la apófisis coronoides, o se secciona el vértice de ésta con pinza gubia, después de lo cual se secciona el nervio dentario inferior y se ligan y cortan los vasos del mismo nombre.

Acto seguido, se inspecciona el hueso restante, cualquier zona sospechosa de contener tejido neoplásico se elimina.

A veces conviene resecar la zona esponjosa, entre ambas láminas corticales, de suerte que quede una fosa ósea, formada solamente por tejido óseo compacto. Debemos lavar con solución salina para arrastrar fuera del campo operatorio todos los fragmentos de tejidos, para evitar en todo lo que sea posible la infección postoperatoria, el líquido se puede retirar con un aspirador.

A continuación procederemos a cerrar la herida con catgut, por medio de puntos aislados.

Si se requiere reconstruir el defecto óseo podemos llenar la cavidad quirúrgica inmediatamente con diversos materiales, o inclusive con prótesis hechas de antemano, la que contribuye a conservar el contorno de la cresta alveolar. Se reponen el masetero y el petrigoideo interno en su lugar, sosteniéndolos por medio de puntos de sutura.

La herida la suturamos por planos, debiendo dejar una canalización de tela o de tubo de goma, para evitar en todo lo posible la formación de una colección de líquido, ya sea sangre o edema.

3. RESECCION COMPLETA DEL SEGMENTO OSEO QUE CONTIENE LA NEOPLASIA

INDICACIONES. En muchos adamantoblastomas basta la extirpación simple, pero debe recordarse que con la resección de un segmento óseo en los tumores de esta naturaleza se tienen más probabilidades de curación definitiva y que la pérdida de un pequeño segmento de hueso puede repararse fácilmente por injerto. Si por excisión conservadora se produce una recidiva que invade la rama ascendente, la osteoplastia, después de resecar el segmento correspondiente se convierte en un grave problema, porque el injerto implantado para substituir la parte resecada no tiene los ligamentos

accesorios, ni los músculos elevadores, para sostenerlo y facilitar su función. Es indudable, sin embargo, que en los casos avanzados, particularmente en neoplasias localizadas en sitios inaccesibles, no se puede elegir más que la resección. Según Byars y Sarnat (1945), las indicaciones para la resección son las siguientes:

Adamantoblastomas que invaden profundamente un segmento de la mandíbula.

Adamantoblastomas que ocupan una zona extensa de la mandíbula.

Adamantoblastomas en zonas inaccesibles de la mandíbula, de manera que la excisión local de la neoplasia resultaría insuficiente.

Adamantoblastomas que han invadido los tejidos contiguos de hueso.

Anestesia. Para este tipo de operaciones se prefiere la anestesia general, de preferencia la endotraqueal.

Detalles de la técnica operatoria. Por lo regular la operación se practica por vía externa, aunque en algunas ocasiones se pueden efectuar resecciones parciales del maxilar por vía intrabucal.

Para el maxilar se recomienda la incisión de Ferguson, Weber o Moore, que divide el labio de la línea media, rodea el ala de la nariz y asciende por el surco nasogenal. En algunos casos se puede prolongar por el borde suborbitario. De este modo disecándolo lo más cerca posible del hueso, sin penetrar en la neoplasia, se puede reflejar hacia afuera un gran colgajo cutáneo de suerte que se descubre toda la superficie externa del maxilar. En la resección subtotal, se inciden la parte alveolar del hueso y la porción lateral del paladar duro o apófisis palatina, incluso el suelo del antro. La apófisis alveolar se secciona en la línea media, después de haber extraído el incisivo central del lado afectado. El paladar duro se divide longitudinalmente y el blando en dirección transversal. El mucoperiostio se secciona en el fondo de saco superior del vestíbulo de la boca, lo que permite cortar transversalmente el maxilar por debajo del borde suborbitario, bien a través del agujero de este mismo nombre o por debajo de él, desde la abertura piriforme hasta la apófisis piramidal. Así se puede extirpar la parte provista de dientes del maxilar, que por lo general es la que contiene el tumor, se abre el hueso con la amplitud necesaria para explorarlo en su

totalidad. En la resección total, como se comprende, se extirpa por completo uno de los maxilares. El hueso se separa por un corte con pinza gubia, desde la fisura intraorbital hasta el ala de la nariz y otro con sierra de Gigli en el vestibular, mientras se separa el globo ocular con un separador. Extraída la parte seccionada, la hemostasia se obtiene con torundas para compresión, en caso necesario con el cauterio actual. Por lo regular, se tapona la cavidad con gasa vaselinada excepto cuando se puede suturar la mucosa de la mejilla al paladar. A continuación se repone el colgajo cutáneo y se sutura minuciosamente la incisión de la piel.

Para la resección de un gran fragmento o de la mitad de la mandíbula se traza la incisión a 1 ó 2 centímetros, por debajo del borde inferior del hueso teniendo la precaución de no lesionar la rama mandibular del facial que inerva los músculos de los labios. La incisión debe iniciarse, aproximadamente de la apófisis mastoides y se prolongará hasta a la línea media si es necesario. Raras veces hace falta cortar el labio verticalmente. Se secciona el tejido subcutáneo y el músculo cutáneo del cuello y se cortan y ligan los vasos faciales y sus ramas satélites. Acto seguido se disecan las estructuras submaxilares pero no se extirpan porque el adamantoblastoma, sólo, en raras ocasiones invade los ganglios linfáticos. Si la neoplasia ha perforado el hueso, es necesario tener la precaución de no cortar en ella; por lo común, la disección roma es más segura para separar las estructuras normales que el empleo del bisturí. Cuando el tumor ha perforado el hueso, se puede seccionar el periostio y hacer la resección subperióstica. Descubierto el hueso o la neoplasia se denudan de uno a dos centímetros del tejido óseo sano situado por delante y con una guía se introduce la sierra de Gigli para efectuar la osteotomía en esta zona, mientras los tejidos blandos se apartan con separadores de garra. Seguidamente se repite esta técnica en el extremo posterior del fragmento que ha de resecarse. Si la neoplasia no afecta a la totalidad de la rama debe preservarse el extremo superior para fijar en el injerto óseo o la prótesis metálica. Cuando la neoplasia ha invadido gran parte de la rama ascendente se puede en algunos casos, conservar en cóndilo. La osteotomía en el cuello del cóndilo es posible efectuarla por otra incisión, como en el caso que se relata más adelante, pero exige bastante más tiempo y no siempre es necesario hacerlo así.

El fragmento se prende con un doble gancho. Toda hemorragia

profusa, consecuencia de la sección de la arteria dentaria inferior, se puede cohibir por taponamiento de la superficie de corte con cera para hueso o esponja de fibrina y trombina.

Si la osteotomía se ha hecho en el cuello del cóndilo, debe buscarse la dentaria inferior en la cara interna de la rama o donde penetra la masa tumoral para ligarla y seccionarla de la manera ordinaria. Hay que cortar la incersión del temporal si se va a extirpar la apófisis coronoides, pero si esta estructura no ha sido invadida por la neoplasia se puede seccionar por debajo de su vértice con pinza gubia. En esta etapa de la operación todavía falta seccionar las inserciones musculares de la cara lingual del fragmento óseo. El Milohioideo se separa de la cara interna y el buccinador de la externa, y después las encías se despegan de la apófilis aveolar alrededor de los dientes, si el fragmento que va a resecarse es anodóntico, el tejido óseo que envuelve a la neoplasia se podrá extirpar sin perforar la mucosa bucal, pero cuando tiene dientes hay que hacer una incisión vestibular y otra lingual para poder extraer el fragmento óseo con la neoplasia y las piezas detarias que contenga.

Por lo común queda a uno y otro lado la mucosa suficiente para poder coaptarla con sutura contínua, pero de manera que posteriormente sea posible quitar los puntos por la boca. A continuación se pone una barra o placa de metal inoxidable para evitar la retracción cicatrizal y la consiguiente deformidad de la cara. Después se introduce en la herida y se deja en ella durante 24 horas una delgada hoja de caucho para dar salida a la sangre que puede evudar y que será obsorbida por un aposito de gasa aplicada sobre la incisión y sujeto con vendaje.

El mantenimiento de los fragmentos en posición normal es de gran importancia para la futura reconstrucción de la pérdida de substancia ósea. De ordinario, el fragmento anterior se domina facilmente por las ligaduras interdentomaxilares de alambre, con barras en arco y bandas elásticas o también con una ferula provista de un mecanismo especial para controlar la abertura de la boca.

Si hay fragmento posterior, es necesario evitar que sea movilízado por los músculos elevadores y para ello se pude acudir a las barras metálicas en arcos dentarios, pasado el peligro de retracción cicatrizal se podra construir una ferula dentaria que se usa hasta que se haga la reparación quirúrgica del defecto. Cuando no se han

tomado estas precauciones, puede ser necesaria una operación con objeto de reparar el lecho para el injerto óseo, cuando se hace este, lo cual comprende la eliminación de todo el tejido cicatrizal entre los extremos de los fragmentos, colocación de estos en su posición normal y, a menudo, la obliteración con colgajos de tejidos blandos o injertos cutáneos de las perforaciones bucales, parte ésta última que es necesaria porque cuando se implanta el injerto deben haberse eliminado las posibilidades de infección por la flora bucal.

Casi siempre está indicada la osteoplastía del maxilar, aunque hay pacientes que se encuentran en perfectas condiciones con las ferulas dentarias. Por lo general se utiliza un injerto óseo libre, bien un segmento de costilla si va a restaurarse un fragmento de la rama horizontal o un injerto masivo tomado del ílion cuando es al ángulo del maxilar el que se trata de restaurar. El injerto debe cubrir los extremos de los fragmentos en dos o tres centímetros y se mantedrá en posición con ligaduras de alambre de acero inoxidable o de *Tantalio*. Los tejidos blandos que cubran el injerto deben estar en buenas condiciones y ser del grosor suficiente para poder nutrir el hueso injertado, la mandíbula será inmovilizada de 8 a 12 semanas.

HISTORIA CLINICA

Nombre: R. M. de M. Sexo: Femenino Edad: 38 años.
Fecha de admisión para consulta externa: 11-IX-63

INTERROGATORIO

ANTECEDENTES FAMILIARES

Madre vive, aparentemente sana, padre murió, ignora la causa de la muerte. 5 hermanos sanos.

ANTECEDENTES PERSONALES PATOLOGICOS:

Enfermedades propias de la infancia. No da antecedentes de otras enfermedades. Excepto choque nervioso hace aproximadamente un año.

NO PATOLOGICOS:

Habitación en regulares condiciones de higiene. Alimentación regular en cantidad y calidad. Tabaquismo y etilismo negativos.

ESTADO ACTUAL PADECIMIENTO ACTUAL:

Desde hace aproximadamente un año sentía molestias ligeras en la zona del primer molar inferior derecho, presentándose al poco tiempo inflamación en esa región, dolor intenso en ocasiones. Sangrado en la encia de los molares de ese mismo lado.

APARATOS Y SISTEMAS:

S. D. P.

TERAPEUTICAS EMPLEADA Y EXAMENES PREVIOS:

Antibióticos y analgésicos.

EXPLORACION

INSPECCION GENERAL BIOTIPO:

Paciente que se adapta al medio fácilmente, no hay facies característica, edad semejante a la manifestada por la enferma. Normocéfala.

CABEZA Y CUELLO:

Ligero aumento de volumen en región de ángulo mandibular derecho, no hay infarto ganglionar a la palpación, dolor ligero a la palpación, boca en malas condiciones de higiene, desdentada parcialmente y presenta varias caries de segundo grado sin tratamiento. Raices del primer molar inferior derecho visibles, expulsadas del alveolo, con sonda exploradora se palpa una masa calcificada debajo de las raices. Aumento de volumen local que abarca hasta el segundo molar.

RESULTADO DE EXAMENES DE LABORATORIO DE ANALISIS CLINICOS

Hemoglobina g % 10.25
C. M. H. G. % 28
Leucocitos mmc. 7000
Eosinófilos 2%
Segmentados 72%
Metamielocitos 0%
Blastos 0%

Hematocrito % 37.
Sedimentación mm. 20.
Basófilos 0%.
Linfocitos 16% Monocitos 8%
En banda 2%
Mielocitos 0%

Anormalidades: Hipocromia moderada.

Tiempo de sangrado 1.30"
Tiempo de protrombina

Tiempo de coagulación Omitido.
Plasma 13 seg. 90%

Banco de sangre.

Rh.=positivo.

Grupo=O

Resultado de gabinete radiográfico.

Radiografías extraorales.

Radiografías periapicales.

En las placas radiográficas tomadas (Fig. No. 1) se ve:

Cavidad central de hueso, de límites no bien definidos, en comunicación con raices de la pieza No. 30, denudando parcialmente las raiz mesial de la pieza No. 31.

HOJA DE EVOLUCION

FECHA	DIAGNOSTICO DE PRESUNCION	ORDENES Y TRATAMIENTOS
11-IX-63	Odontoma quístico. Osteomielitis.	Se envia a laboratorio de análisis clínicos y al banco de sangre. Pase a Rayos X.
13-IX-63	Condiciones locales de higiene mejorando.	Consulta.
18-IX-63	Igual que la consulta anterior.	Anestesia locoregional,. Se interviene a la paciente en esta fecha. 1.—Analgésicos condicionados al dolor. 2.—Antibióticos por vía intramuscular. 3.—Vitamina C de 100 mgrs. Tabletas., 6 al día. 4.—Dieta líquida. Canalización gasa-medios grasos.
21-IX-63	Herida en buenas condiciones.	Se cambia gasa-medios grasos. Colutorios alcalinos. 1-2-3-4. Igual.
28-IX-63	Herida epitelizándose normalmente, no hay dolor ha descendido la inflamación.	Se suspende medicación al terminarla. Cambio de canalización.
1-X-63	Mejor que la consulta atnerior.	Colutorios alcalinos. Cambio canalización.
8-X-63	Mejor que la consulta anterior.	Colutorios alcalinos. Cambio canalización.
18-X-63		Inasistencia.
21-X-63	Cicatrización normal, no hay dolor, ni inflamación. Se da cita a largo plazo para alta por curación	Colutorios alcalinos. Se retira canalización por estar completamente epitelizada la mucosa.
3-XI-63	No se presentó a consulta.	Alta por abandono.

HOJA DE OPERACIONES

DIAGNOSTICO PREOPERATORIO:

Odontoma quístico infectado.

OPERACION PROYECTADA:

Extirpación de raices de la pieza No. 30
Extirpación de la pieza No. 31.
Extirpación de odontoma y de membrana quística.

ANESTESIA:

Locoregional.

OPERACION PRACTICADA:

Incisión, legrado parcial de masa tumoral, extracción de raices de la pieza No. 30 adheridas a masa calcificada. Extracción de la pieza No. 31. Legrado completo de membrana quística adherida al hueso. Se coloca canalización.

DIAGNOSTICO POSTOPERATORIO:

Quiste periapical calcificado parcialmente, e infectado.

ENVIO A LOBORATORIO DE HISTOPATOLOGIA:

Dos fragmentos de membrana quística.

RESULTADO DE HISTOPATOLOGIA

PIEZAS REMITIDAS:

Fragmentos de masa tumoral de apariencia quí tica, que abarca los alveolos de las piezas dent rias No. 30 y 31.

DIAGNOSTICO CLINICO:

Quiste periapical calcificado parcialmente, e i fectado.

DESCRIPCION MACROSCOPICA:

En formol 2 fragmentos de forma irregular, d un cm. en su diámetro mayor, de coloració parda rojiza, de consistencia blanda.

DESCRIPCION MICROSCOPICA DE LAS LESIONES:

Masa de tejido blando formada por folículos, ep teliales revestidos de células cilíndricas y rodeado por estroma conectivo. Muchos de los folículos co tenían pequeños quistes, otros contenían célula epiteliales escamosas y estrelladas. Hay algun porciones de tejido óseo normal.

DIAGNOSTICO ANATOMOPATOLOGICO:

ADAMANTOBLASTOMA.

CONCLUSIONES

Hay evidencias suficientes para soportar las siguientes aseveraciones, que son poco conocidas para la profesión en general.

1.—Adamantoblastoma es el mejor término para denominar a los tumores bucales de origen epitelial.

2.—Los adamantoblastomas no son raros.

3.—La mayoría, si no es que todos los adamantoblastomas están derivados de la capa epitelial externa del órgano del esmalte.

4.—Los adamantoblastomas deben ser clasificados como tumores odontógenos.

5.—Al comenzar, los pequeños tumores están encapsulados.

6.—Más tarde, los tumores de mayor tamaño no están encapsulados.

Es necesario educar a los pacientes para que busquen consejo apropiado cuando noten cualquier inflamación anormal en la boca.

Las radiografías de rutina pueden descubrir este tipo de malignidad en un paciente clínicamente negativo.

BIBLIOGRAFIA

ACKERMAN. L. V.—DEL REGATO J. A. Cáncer. Pág. 258-355. 1962.

BERNIER. J. L. Ameloblastoma. Review of 34 cases. Journal Dental Research. Vol. 21 Pág. 529. 1942.

BURKET L. W. Medicina bucal, diagnóstico y tratamiento. Segunda edición. Pág. 254-519. 1954.

COLBY R. A., KERR D. A.—ROBINSON H. B. G. Color atlas of oral patrology. Second edition. Pág. 149. 1961.

DINGMAN R. O. Ameloblastoma of the mandible. Journal Oral Surgery. Vol. 2 Pág. 175. 1944.

DURANTE A. C. Diccionario Odontológico. 1955.

GESCHICKTER C. F. COPLAND M. M. Osteitis fibrosa and Giant Cell Tumor. Achives o Surgery. Vol. 19. Pág. 169. 1929.

HUTCHINSON A. C. W. Diagnóstico Radiográfico Dental y Bucal. Pág. 438. 1954.

KRONFELD R. Adamantinoma. Journal of American Dental Aso siation. Vol. 18. Pág. 681. 1930.

KRUGER G. O. Cirugía Bucal. 1a. Edición Pág. 215. 1960.

ROBINSON H. B. G. Tumors of Oral Regions. Pág. 62-92-121. 1957

RUSHTON M. A. Some dilated Odontomes. Dental Record. Vol 56. Pág. 766. 1936.

SQUIRRU M. GALEA B. BIANCHI A. Adamantinomas de los maxilares. Primera edición. Pág. 40-183. 1950.

STAFNE C. Oral Röntgenographic Diagnosis, Segunda Edición Pág. 167-171. 1959.

THOMA K. H. Cirugía Bucal. Tomo II. Primera edición. Pág. 1203-1491. 1955.

THOMA K. H. Patología Bucal Tomo II Segunda edición. Pág. 1188-1258. 1959.

TIECKE R. W. STUTEVILLE O. H. CALANDRA J. C. Fisiopatología bucal. Primera edición. Pág. 316-321. 1960.

WALDRON C. W. WORMAN H. G. Adamantinoma Study of ten cases. Jour. Dent. Research. Vol 2. Pág. 474. 1931.

INDICE

ADAMANTOBLASTOMAS

INTRODUCCION 19

CAPITULO I. Historia. Definición. Clasificación 21

CAPITULO II. Localización. Incidencia. Edad. 27

CAPITULO III. Etiología 33
1. Restos epiteliales.
2. Derivados del epitelio bucal.
3. Derivados del órgano del esmalte.
4. Derivados de otros tumores odontógenos.

CAPITULO IV. Patología. 39
1. Patología macroscópica.
2. Patología macroscópica de casos avanzados.
3. Histopatología.

CAPITULO V. Preparación general del paciente. 43
1. Historia clínica.
2. Exámenes de laboratorio clínico.
3. Exámenes radiográficos.
4. Biopsia y estudios histopatológicos.
5. Cuidados preparatorios.
6. Cuidados postoperatorios.
7. Observación postoperatoria.

CAPITULO VI. Técnicas operatorias. 57
1. Extirpación local intrabucal.
2. Osteotomia periférica.
3. Resección del segmento completo que contiene el tumor.

HISTORIA CLINICA 63

CONCLUSIONES 69

BIBLIOGRAFIA 70