UNIVERSIDAD NACIONAL AUTONOMA DE MEXICO

ESCUELA NACIONAL DE ESTUDIOS PROFESIONALES
"ZARAGOZA"

QUISTES MAS FRECUENTES DE ORIGEN ODONTOGENICO

TRABAJO RECEPCIONAL

QUE PARA OBTENER EL TITULO DE

CIRUJANO DENTISTA

P R E S E N T A N:

MARIA DEL PILAR TENORIO GONZALEZ
ARACELI APOLONIA VALVERDE ALVARADO

ASESOR C. D. JOSE WILBERT OVALLE CASTRO

MEXICO. D. F. 1981

Universidad Nacional Autónoma de México
UNAM
Biblioteca Central
Dirección General de Bibliotecas de la UNAM

UNAM – Dirección General de Bibliotecas
Tesis Digitales
Restricciones de uso

DERECHOS RESERVADOS ©
PROHIBIDA SU REPRODUCCIÓN TOTAL O PARCIAL

Todo el material contenido en esta tesis esta protegido por la Ley Federal del Derecho de Autor (LFDA) de los Estados Unidos Mexicanos (México).

El uso de imágenes, fragmentos de videos, y demás material que sea objeto de protección de los derechos de autor, será exclusivamente para fines educativos e informativos y deberá citar la fuente donde la obtuvo mencionando el autor o autores. Cualquier uso distinto como el lucro, reproducción, edición o modificación, será perseguido y sancionado por el respectivo titular de los Derechos de Autor.

I N D I C E

		Pág.
I.	FUNDAMENTACION DEL TEMA	1
II.	PLANTEAMIENTO DEL PROBLEMA	2
III.	OBJETIVO	4
IV.	HIPOTESIS	4
V.	MATERIAL Y METODO A SEGUIR	5
VI.	INTRODUCCION	6
VII.	CLASIFICACION GENERAL DE LOS QUISTES	7
VIII.	CAPITULO I.	8
	A). Histogénesis Dental	8
	1. Etapa de Yema	10
	2. Etapa de Casquete	11
	3. Etapa de Campana	12
	B). Cuadro sinóptico de Embriología Dental	15
IX.	CAPITULO II. ASPECTOS GENERALES.	16
	A). Desarrollo de los Quistes.	16
	1. Iniciación	17
	2. Desarrollo	17
	3. Exteriorización.	18
	4. Fistulización.	18

Pág.

B). CARACTERISTICAS GENERALES DE LOS QUISTES. 19

C). CLASIFICACION DE LOS QUISTES ODONTOGENICOS. 23

X. CAPITULO III. QUISTE PRIMORDIAL. 25

A). NOMENCLATURA 25

B). DEFINICION 25

C). ETIOLOGIA 26

D). CARACTERISTICAS CLINICAS 26

E). CARACTERISTICAS RADIOGRAFICAS 27

F). CARACTERISTICAS HISTOPATOLOGICAS 28

G). DIAGNOSTICO 29

H). DIAGNOSTICO DIFERENCIAL 30

I). TRATAMIENTO 33

J). PRONOSTICO 34

XI. CAPITULO IV. QUISTE DENTIGERO 35

A). NOMENCLATURA 35

B). DEFINICION 35

C). ETIOLOGIA 35

D). CARACTERISTICAS CLINICAS 36

E). CARACTERISTICAS RADIOGRAFICAS 39

F). CARACTERISTICAS HISTOPATOLOGICAS 40

G). DIAGNOSTICO 41

H). DIAGNOSTICO DIFERENCIAL 41

Pág.

I). TRATAMIENTO 45

XII. CAPITULO V. QUISTE RADICULAR. 47

A). NOMENCLATURA 47

B). DEFINICION 47

C). ETIOLOGIA 47

D). CARACTERISTICAS CLINICAS 49

E). CARACTERISTICAS RADIOGRAFICAS 50

F). CARACTERISTICAS HISTOPATOLOGICAS 51

G). DIAGNOSTICO 52

H). DIAGNOSTICO DIFERENCIAL 53

I). TRATAMIENTO 55

J). PRONOSTICO. 55

XIII. ANALISIS. 56

XIV. CONCLUSIONES 57

XV. PROPUESTAS 58

XVI. BIBLIOGRAFIA 59

I.- FUNDAMENTACION DE LA ELECCION DEL TEMA.

La carrera de Cirujano Dentista de la E.N.E.P. Zaragoza - tiene el propósito de integrar a los componentes fundamentales (Biológicos, Clínicos y Sociales) a través de módulos durante- la carrera. En los cuales faculta al alumno para la realiza-- ción de sus funciones profesionales.

Las funciones profesionales son determinadas en base a la jerarquización de problemas epidemiológico-sociales, previamente identificados a través de la investigación integrada a la - docencia-servicio, quedando incluida en este bloque de docen-- cia-servicio la unidad de Quistes de Origen Odontogénico en el sexto semestre del Módulo Agresión y Defensa II.

Su justificación se hace valedera al obtener datos de registros del Anuario Estadístico de 1979 y 1980 que edita el Departamento de Estadísticas y Documentos Médicos de la S.S.A.,- del estado de México, en los que se reporta que dentro de las- operaciones más frecuentes que se realizan en cavidad oral están las intervenciones por Quistes Odontogénicos, lo que nos - permite apreciar que tan amplia es su repercusión dentro de -- las alteraciones orales, haciéndose éstas más notorias en - - áreas suburbanas como son aquellas localizadas en el Estado de México.

II.- PLANTEAMIENTO DEL PROBLEMA.

Una función importante de la Salud Pública que requiere mayor atención es la Salud Bucal, ya que ésta nos ofrece una gran demanda por considerarse a las enfermedades bucales la causa de morbilidad más elevada, según registros oficiales de la S.S.A., del Estado de México, y de las experiencias obtenidas a lo largo de la carrera, principalmente en Cd., Netzahualcóyotl que es una de las entidades más representativas de este Estado.

Lo anterior nos conduce a pensar que existe una inespeficidad en cuanto a enfermedades bucales, sin embargo, registros detallados nos señalan que la que se encuentra en primer lugar por orden de importancia por su incidencia es la caries dental, la cual es la causa más común de problemas mayores como son los Quistes Radiculares; asimismo, se ha logrado detectar a través de Servicios de Salud Bucal alteraciones que llegan a pasar desapercibidas como lo son los Quistes Dentígeros y Primordiales que logran ocasionar complicaciones mayores si no se les trata oportunamente, así como contribuyen a que la Cirugía Maxilo-Facial sea una de las que más frecuentemente se realizan. Esto nos conduce a pensar que sus medidas terapéuticas obligan al individuo a acudir a las

clínicas u hospitales ocasionando ello pérdida en sus -- jornadas de trabajo, que repercuten directamente en su - vida socioeconómica, así como en el desarrollo económico de México.

Finalmente esperamos que este trabajo ayude a que - se le dé la importancia requerida a las alteraciones patológicas como los quistes odontogénicos que por la magnitud y daño que llegan a provocar juegan un papel importante en el desarrollo general del individuo y la comunidad. Lográndolo a través de su prevención, diagnóstico-oportuno y tratamiento en todos los servicios de Salud - Bucal (públicos y privados).

III.- O B J E T I V O S.

a).- Que en esta tesis se dejen sentadas las bases para definir el diagnóstico de los Quistes Odontogénicos Primordial, Dentígero y Periapical.

b).- Hacer mención del tratamiento a seguir en los quistes Odontogénicos: primordial, dentígero y periapical.

IV.- HIPOTESIS DE TRABAJO.

Los datos clínicos para definir el diagnóstico de quistes de origen odontogénico no son suficientes, por lo que el diagnóstico se establece en base al reporte histológico.

V.- MATERIAL Y METODO A SEGUIR:

a). Material: Libros
Revistas
Sobretiros

b). Método: Inductivo.

Porque partiendo de generalidades obtenidas a través de libros, revistas y sobretiros se llegará a un contexto (tesis) en lo particular.

VI.- INTRODUCCION.

Un quiste es un saco o espacio anormal (ya sea en - los tejidos blandos o duros de la boca), el cual tiene - una sustancia líquida o semi sólida, que está limitado - por un epitelio y encerrado en una cápsula de tejido conjuntivo.

Los quistes orales es un tema que consideramos muy- extenso por su campo de acción en si, debido a que pue-- den ser originados por infecciones, o bien, a que, en -- múltiples casos son anomalías de desarrollo.

Entre los quistes orales, encontramos los de origen Odontogénico, siendo de ellos los más frecuentes el QUISTE RADICULAR Y EL QUISTE DENTIGERO, a los cuales haremos mención. Y por la asociación en cuanto a su origen, mencionaremos el QUISTE PRIMORDIAL.

Es necesario que el Odontólogo, tenga los conoci- - mientos básicos de los quistes antes mencionados, que le permitan examinar al paciente, valorar los diversos ha-- llazgos bucales y generales para obtener una conclusión- diagnóstica, con la que pueda emprender el tratamiento,- cuya evolución dependerá de la magnitud de la lesión, -- considerándose la más de las veces favorable.

VII.- CLASIFICACION.

Para los quistes orales existen diversas clasificaciones que se basan en su:

Localización:	Periapical	
	Radicular	
	Sutural	
Etiología:	Traumático	
	Infeccioso	
	Retención	
Contenido Quístico	Dentado	
	Mucoso	
	Hemorrágico	
Componente	Quistes del Desarrollo	
	Quistes Embrionales	Primordial
	Quistes Odontogénicos	Dentígero
	Quistes no Odontogénicos	Radicular

Es conveniente mencionar que quizás esta última clasificación no sea la más completa, ni la más importante, pero para fines clínicos es la que consideramos se puede adaptar más por ser simple y práctica.

VIII.- CAPITULO I.-

A).- HISTOGENESIS DENTAL.

La embriología dental la consideraremos brevemente, por ser una fuente importante de información en cuanto al origen de los quistes. Limitándonos al desarrollo embrionario de los órganos dentarios de un embrión de seis semanas, (Figura 1) que es cuando se observa el primer signo de desarrollo dental.

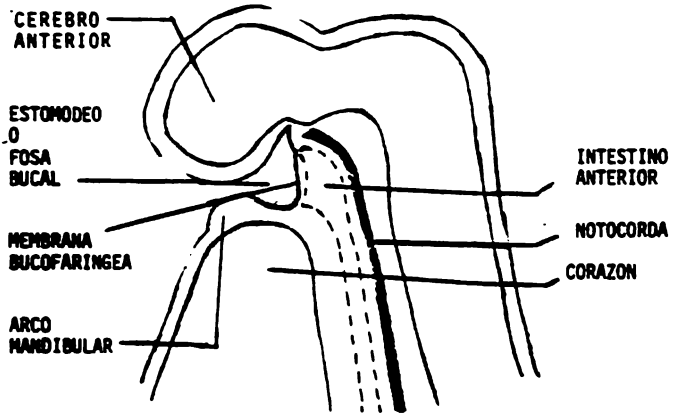

Figura 1.

Dos ó tres semanas después de la ruptura de la membrana bucofaríngea, cuando el embrión tiene cinco ó seis semanas de edad, el Ectodermo de la cavidad bucal primitiva consiste en una capa basal de células cilíndricas y otra superficial de células aplanadas.

El Ectodermo bucal se apoya sobre el mesénquima subyacente y están separadas por medio de una membrana basal.

Algunas células de la capa basal del epitelio bucal comienzan a proliferar a un ritmo más rápido que las células adyacentes. Se origina un engrosamiento epitelial en la región del futuro arco dentario, y se extiende a todo lo largo del borde libre de los maxilares. Constituyendo la lámina dental (Figura 2).



Figura 2

1).- ETAPA DE YEMA:

En ciertos puntos de la Lámina dentaria (10) que representa cada uno de los dientes deciduos de cada maxilar, las células se multiplican y forman un pequeño botón que presiona ligeramente al mesénquima subyacente, - que representa el comienzo del órgano dentario - o yema- de un diente deciduo, (Figura 3) y de su parte distal, - la extensión va a constituir el germen del diente permamente.

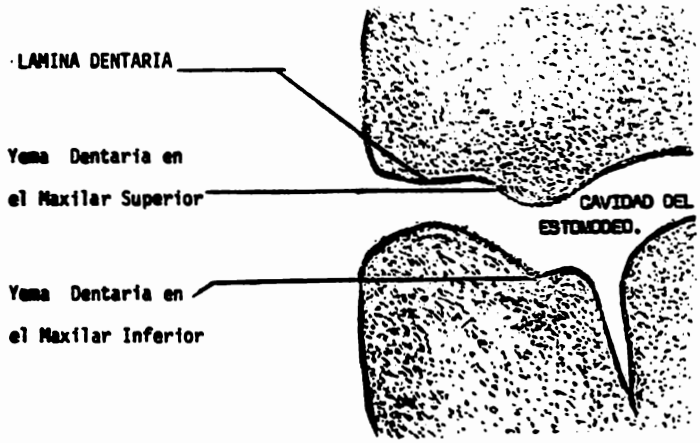

Figura 3

2).- ETAPA DE CASQUETE O CAPERUZA:

A medida que la Yema dentaria prolifera sufre una - invaginación poco marcada en la superficie profunda de la Yema, formando la denominada etapa de Casquete (Figura 4). Observando la presencia de un epitelio dentario externo o interno entre los cuales se haya el retículo estrellado,- que constituye la pulpa del esmalte. Formando todos - - ellos el órgano dentario. Ejerciendo influencia el epitelio dental interno sobre el mesénquima subyacente que se- condensa para dar origen a la papila dental, que es el órgano formador de la dentina y de la pulpa.

Al mismo tiempo del desarrollo del órgano y papilas dentarias se inicia una condensación marginal en el me-- sénquima que los rodea, formando el denominado saco dentario, que originará el ligamento periodontal y cemento- dental.

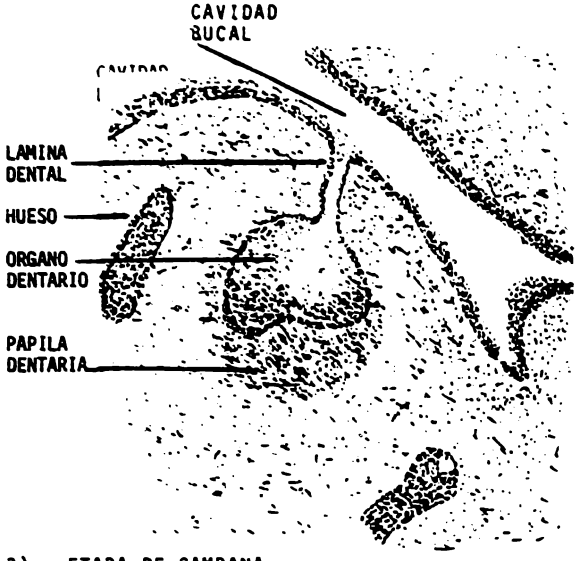

Figura 4

3).- ETAPA DE CAMPANA.

Conforme la invaginación del epitelio profundiza en-sus márgenes, continúa creciendo el órgano del esmalte,-adquiriendo forma de campana (Figura 5).

En esta etapa, en el órgano del esmalte se observa otra capa de células entre el epitelio dentario interno-y el retículo estrellado denominado estrato intermedio.

EN ESTA ETAPA DE CAMPANA EL EPITELIO DENTAL INTERNO-ESTA CONSTITUIDO POR CELULAS ALARGADAS CON UN NUCLEO EN LA PORCION CENTRAL DEL CITOPLASMA: ESTAS CELULAS SON LLAMADAS PREAMELOBLASTOS; ASIMISMO ESTAS CELULAS INDUCEN A

LAS CELULAS PERIFERICAS DE LA PAPILA DENTAL A DIFEREN- - CIARSE EN ODONTOBLASTOS, ADQUIRIENDO LA POTENCIALIDAD ESPECIFICA PARA PRODUCIR DENTINA AL INICIARSE LA DENTINOGENESIS, CUANDO SE INTERRUMPE LA NUTRICION DE LOS PREAMELOBLASTOS PROCEDENTE DE LA PULPA, LOS NUCLEOS DE ESTAS CELULAS VAN SITUANDOSE MAS BASALMENTE: SON LOS AMELOBLAS-- TOS, QUE INICIAN LA PRODUCCION DE ESMALTE.

Por otro lado, la conexión del órgano dentario con- el epitelio bucal es cortado con el Mesodermo proliferante quedando restos de esta lámina como perlas epiteliales (Fig. 5).



Fig. 5.

En una etapa avanzada de campana como resultado de - la unión del epitelio dental externo e interno se origina la vaina radicular de Hertwig que modelará la forma - de las raíces.

Una vez depositada la primera capa de dentina radicular las células mesenquimatosas del saco dentario se diferencían en cementoblastos, células que formarán el cemento radicular, de tal forma que la vaina pierde su continuidad, QUEDANDO SUS RESIDUOS COMO RESTOS EPITELIALES- DE MALASSEZ EN EL LIGAMENTO PERIODONTAL, A LOS QUE SE -- CONSIDERA POTENCIALMENTE GENERADORES DE QUISTES.

Completándose así la formación dentaria hasta la formación del ápice o cierre. En tanto que la lámina den-- tal prolonga su actividad por un período de cinco años - aproximadamente y después tiende a desaparecer, no obs-- tante, puede seguir activa en la región del tercer molar o en algunos restos ocasionales.

SE CONSIDERA QUE ESTOS, COMO LAS PERLAS EPITELIALES- PUEDEN ORIGINAR DEGENERACION QUISTICA.

B).- CUADRO SINOPTICO DE EMBRIOLOGIA DENTAL.

ETAPAS DE DESARROLLO.	CARACTERISTICAS MORFOLOGICAS	DEGENERACION QUISTICA.	ILUSTRACION.
Etapa de Yema.	Formación de botones o yemas dentarias.		
Etapa de Casquete.	Invaginación en la superficie profunda de la Yema. Diferenciación de: Epitelio dentario externo e interno, retículo estrellado, papila dentaria y saco dentario.	Posible degeneración en quiste Primordial.	
Etapa de Campana.	Además de las capas antes mencionadas se hace evidente un estrato intermedio. Se observa la diferenciación de odontoblastos y ameloblastos, que adquieren la potencialidad de producir dentina y esmalte respectivamente. Se pierde la conexión entre epitelio bucal y órgano dentario.	Probable degeneración en Quiste Dentígero. (Después de la producción de esmalte y dentina).	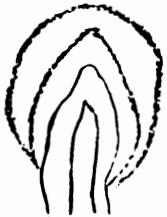
Etapa avanzada de Campana.	Se da origen a la vaina epitelial de Hertwig, cuyos remanentes persisten como restos epiteliales de Malassez.	Posible degeneración en Quiste Radicular.	

IX.- CAPITULO II.

ASPECTOS GENERALES.

Un quiste verdadero es una lesión que consiste en un saco o espacio anormal (ya sea en los tejidos blandos o duros de la cavidad bucal) que contiene una substancia líquida o semisólida, ESTA TAPIZADA POR EPITELIO Y ENCERRADA EN UNA CAPSULA DE TEJIDO CONJUNTIVO. El contenido líquido está constituído por agua, cristales de colesterol, leucocitos o hematies, células de descamación y proteínas.

A).- DESARROLLO DE LOS QUISTES:

A pesar de que sólo un pequeño porcentaje de quistes atraviesan necesariamente por los diferentes estadíos haremos mención a todas las etapas de su desarrollo.

1.- Iniciación
2.- Desarrollo
3.- Exteriorización
4.- Fistulización

1).- Iniciación.

La formación de los quistes odontogénicos es un fenómeno interesante, que consiste inicialmente EN LA PROLIFERACION DE LOS RESTOS EPITELIALES DE LA ZONA (DE LA LAMINA DENTAL Y DEL GERMEN DENTAL).

2).- Desarrollo.-

Esta proliferación tiene un patrón de crecimiento irregular y a veces presenta un cuadro alarmante debido a la naturaleza seudoinvasora y aspecto inflamatorio alterado de las células. A medida que esta proliferación prosigue y la masa epitelial aumenta de tamaño por la división celular en la periferia, las células de la porción central se van separando cada vez más de su fuente de nutrición capilar y el líquido tisular del conectivo, cuando estas células centrales dejan de obtener los nutrimentos suficientes, degeneran, se necrosan y licuefaccionan. Esto crea una cavidad revestida de epitelio y llena de líquido.

3).- Exteriorización.

De tal manera que muchos quistes permanecen pequeños y producen poca o ninguna dilatación. Cuando un quiste se dilata ejerce una estimulación en el periostio por lo que éste deposita hueso nuevo; ESTO SE REVELA CLINICAMENTE EN FORMA DE UNA PROMINENCIA.

4).- Fistulización.

A medida que crece el quiste se adelgaza la capa ósea que lo cubre, llegando a quedar cubierto únicamente por la mucosa bucal, pudiendo entonces descargar su contenido dentro de la cavidad bucal. A la que se le puede agregar una infección secundaria.

Clínicamente, los quistes se llegan a manifestar por su expansión dentro del tejido circundante, pero muchos permanecen pequeños produciendo poca o ninguna dilatación, por lo que se llegan a descubrir solamente en exámenes radiológicos habituales. En los casos en los que el quiste se dilata, se provoca una estimulación en el periostio por lo que se deposita hueso nuevo como ya se mencionó. Esto se revela clínicamente en forma de una prominencia indolora semidura. Al continuar la di-

latación, el hueso que rodea al quiste presenta un adelgazamiento en algunos puntos, que se deja deprimir, y como es renitente, al recobrar su posición dá el ruido de pergamino o de cáscara de huevo. Por último puede desaparecer incluso esta capa ósea, quedando el quiste cubierto únicamente por la mucosa bucal.

B).- CARACTERISTICAS GENERALES DE LOS QUISTES.

El diagnóstico en muchos casos lo refuerza el temblor del ápice radicular.

Los quistes de los maxilares generalmente no provocan dolor a no ser que se infecten. Cuando un quiste se ha infectado, dá el cuadro de un absceso agudo, aunque a menudo más bien subagudo con manifestaciones relativamente menos acentuadas, la diferencia con el absceso nos la dan en muchos casos, las molestias más subagudas ó la persistencia de una tumefacción antes de presentarse molestias; en otros casos no se establece el diagnóstico hasta que aparece una secreción que contiene colesterina y, que, expuesta a la luz, es brillante (lo cual constituye una prueba del quiste), y puede existir una pérdida temporal de sensibilidad en los

dientes adyacentes a quistes infectados. Sin embargo - la vitalidad de los dientes próximos a los quistes no - infectados no se alteran incluso cuando éste es grande- y se ha perdido gran parte del soporte óseo.

Cuando los quistes se localizan entre los dientes- o se han extendido, pueden encontrarse señales de des-- plazamiento de los dientes adyacentes de su posición -- normal en la arcada dentaria. Los quistes mandibulares tienden a abultar en dirección labiobucal salvo los situados en la zona del tercer molar, que muchas veces se dilatan en dirección lingual a causa de la placa cortical más delgada de dicha zona.

Radiográficamente los quistes se caracterizan por- poseer una radiolucidez homogénea con bordes periféri-- cos bien definidos, su forma puede ser ovoide, elíptica, circular e incluso lobulada, a veces se encuentra que - la zona radiolúcida está rodeada en forma total o parcial por una zona radiopaca sin embargo su ausencia no- descarta la posibilidad de que se trate de un quiste. - Asimismo el diagnóstico radiográfico caben dificultades como:

a).- Las estructuras anatómicas normales pueden --

ser confundidas con quistes, como son el seno maxilar, - agujero mentoniano y fosa incisiva, sobre todo si tienen alguna variación en cuanto a su posición o formación, haciéndose necesarias varias vistas radiográficas para un- diagnóstico diferencial, como lo es aumentar el número - de radiografías periapicales como estudios radiográficos adicionales según se sospeche de las estructuras involucradas (siendo más frecuentemente el seno maxilar y área orbitaria).

Muchas veces está indicado hacer el diagnóstico diferencial por medio de un material de contraste.

b).- Cuando el quiste es pequeño, no se puede distinguir eficazmente de un foco crónico.

c).- Cuando los quistes están atacados de infección aguda o se desarrollan ya en su pared múltiples procesos inflamatorios, sus límites son imprecisos a causa de la- resorción ósea o de la cicatrización circundante o también por las sombras relativamente pronunciadas de la -- cápsula engrosada.

d).- También cuando un quiste se evacuó durante un- tiempo por una fístula o por una brecha exodóntica, sus-

límites radiográficos se han hecho irregulares a causa - de la reconstrucción ósea.

Por otra parte, no todas las zonas radiolúcidas - - bien definidas son quistes, ya que varios tumores odontogénicos como el ameloblastoma, fibroma ameloblástico, mixoma odontogénico y otras lesiones como el granuloma central de células gigantes y hemangioma central pueden producir imágenes radiográficas prácticamente iguales. Sin embargo la punción del quiste que nos dará colesterol, - permitirá el diagnóstico, perc éste lo confirmará el análisis histológico. Para la punción se requiere de una - aguja gruesa de 2 mm de diámetro, puesto que el contenido quístico muchas veces es espeso, y una vez que se descubre el brillo de los cristales de colesterol resulta - seguro el diagnóstico, pero puede ocurrir también que no se aspire nada con la jeringa, pero siempre tendremos la sensación de cavidad, o por lo contrario de tejidos blandos. Los quistes recientes tienen un contenido franca-- mente fluído, los antiguos presentan a menudo un contenido espeso.

C).- CLASIFICACION DE LOS QUISTES ODONTOGENICOS.

Se define a los quistes odontogénicos como aquellos quistes que derivan del epitelio asociado con la formación del aparato dental.

El epitelio correspondiente a cada uno de ellos deriva de las siguientes fuentes:

a).- Germen dental.

b).- Epitelio reducido del esmalte de una corona dental.

c).- Restos epiteliales de Malassez (remanentes de la vaina de Hertwig).

d).- Restos de la lámina dental.

Como ya se mencionó antes, existe una gran variedad de clasificaciones, sin embargo escogimos la siguiente referente a Quistes Odontogénicos por ser práctica y sencilla.

1.- Quiste Primordial.

2.- Quiste Dentígero.

a).- Quiste del brote.

3.- Quiste periodontal.

a).- Apical

b).- Lateral

4.- Quiste Gingival.

a).- Del recién nacido (quiste de la lámina dental).

b).- Del adulto.

5.- Queratoquiste Odontógeno.

a).- Síndrome del nuevo basocelular.

6.- Quiste odontógeno querotinizante y calcificante.

De esta clasificación, sólo trataremos a los QUISTES PRIMORDIAL, DENTIGERO Y RADICULAR por tener una frecuencia mayor.

X.- CAPITULO III.

QUISTE PRIMORDIAL.

(REGISTRO OFICIAL DE LA ORGANIZACION PANAMERICANA DE LA SALUD (OPS) 526.01).

A). NOMENCLATURA.

El quiste primordial también recibe el nombre de queratoquiste odontógeno (en la actualidad el más correctamente utilizado), quiste primitivo o folicular, quiste epidermoide coleastatomas, disembrioplasias epidérmicas de los maxilares y quiste neoplásico.

B). DEFINICION.

La palabra primordial fué tomada del diccionario estandar, definición de original o primitivo; de carácter más simple y menos desarrollado. El término de quiste primordial se ha utilizado para designar UN QUISTE DERIVADO DEL ORGANO DEL ESMALTE ANTES DE LA FORMACION DE LOS TEJIDOS DENTALES (ESMALTE O DENTINA CALCIFICADOS).

C). ETIOLOGIA.

Proviene de la degeneración del retículo estrellado de un germen dentario que en lugar de formar un diente - degenera formando un quiste. Dando lugar a un espacio,- limitado por epitelio interno y externo del esmalte, que sufre un cambio y se convierte en un epitelio de tipo escamoso estratificado.

Además de la fuente antes mencionada, PUEDE ORIGI-- NARSE TAMBIEN DIRECTAMENTE DE LA LAMINA DENTARIA.

D). CARACTERISTICAS CLINICAS.

El quiste primordial comprende alrededor de 1.75% - de los quistes odontogénicos.

Se presenta con mayor frecuencia entre la segunda y tercera décadas de la vida, aunque el quiste se forma en épocas tempranas de la vida con igual distribución por - sexo.

Clínicamente esta lesión se asocia siempre con un - diente ausente, a menos que se origine a partir de un -- germen supernumerario.

La mandíbula es más afectada que el maxilar, encontrándose con mayor frecuencia en lugar del tercer molar inferior o por detrás del mismo en el borde anterior de la rama ascendente de la mandíbula, o bien, en la zona de premolares superiores e inferiores, así como la zona del canino superiores.

El Quiste Primordial varía ampliamente de tamaño, pero posee potencialidad para expandir hueso, y si es muy grande puede provocar desplazamiento de los dientes adyacentes por presión.

La lesión no es dolorosa salvo que se infecte en forma secundaria y es raro que presente manifestaciones clínicas obvias.

Todos los dientes de la región poseen vitalidad pulpar a veces está asociado a un diente primario persistente.

E). CARACTERISTICAS RADIOGRAFICAS.

Las radiografías ponen de manifiesto una zona radiolúcida redonda u oval y bien demarcada por una zona radiopaca. Puede ser unilocular o multilocular.

Se localiza debajo de las raíces dentales, entre -- las raíces de las piezas adyacentes, o cerca de la cresta del borde alveolar en lugar de un diente ausente en - forma congénita, en particular en la zona de los terce-- ros molares.

F). CARACTERISTICAS HISTOPATOLOGICAS.

Microscópicamente su aspecto es similar al de otros quistes odontógenos. Su pared externa se compone de fascículos paralelos de fibras colágenas cuya densidad es - variable. Su pared interna está compuesta de una capa - uniforme de epitelio escamoso estratificado que suele -- presentar ortoqueratina o paraqueratina (queratoquiste - odontógeno). Estudios recientes indican que la mayoría- de los queratoquistes presentan un epitelio paraqueratinizado y sólo un 5% exhibe epitelio ortoqueratinizado. - Comparando ambos tipos de epitelio revelan muchas similitudes y varias diferencias relevantes. Ambos presentan- una interfase lisa, tejido conectivo - epitelio; sin embargo la paraqueratina exhibe acanaladuras superficiales y una capa de células basales polarizadas, mientras que- la ortoqueratina aparece con ausencia de estas caracte--

rísticas. El grosor epitelial en general es variable, - pero por lo regular consta de cuatro a ocho células de - espesor. No se ha visto que sea frecuente su tendencia- a proliferar hacia la parte del tejido conectivo que lo- rodea y puede presentar células inflamatorias crónicas.

G). DIAGNOSTICO.

Dadas las similitudes de este quiste sobre todo las radiográficas, con otro tipo de lesiones, el diagnóstico se establecerá en base a las características histopatoló gicas que mostrarán la presencia de epitelio con evidencias de paraqueratina u ortoqueratina según el caso.

H). DIAGNOSTICO DIFERENCIAL.

Aunque el diagnóstico de quiste primordial lo sugie ren algunas veces los hallazgos radiográficos, se debe - llevar a cabo un diagnóstico diferencial con otras alte- raciones que presentan semejanzas radiográficas con este quiste, como son el Mixoma Odontógeno, Granuloma Central de Células Gigantes, Ameloblastoma Displasia Fibrosa Mo- nostótica y Síndrome del Nevo Basocelular.

MIXIOMA ODONTOGENO.

Es un tumor de los maxilares cuyo origen se atribuye a la porción mesenquimatosa del germen dental, con -- una asociación a dientes ausentes, tanto sus características clínicas como radiográficas nos hace pensar en un - quiste primordial, sin embargo el diagnóstico se establece al estudio microscópico de la lesión, ya que el mixoma está compuesto de células fusiformes y estrelladas -- dispuestas en forma laxa que tienden a entremezclarse. - El tumor está intercalado de una cantidad variable de minúsculos capilares y algunas bandas de colágena, además- se encuentra ácido hialurónico y coinditrín sulfato.

GRANULOMA CENTRAL DE CELULAS GIGANTES.

Es difícil establecer el diagnóstico en base a sus- características clínicas y radiográficas debido a que -- son muy similares a las del quiste primordial, para lo - cual es necesario llevar a cabo un estudio microscópico- de la lesión en el que se reporta que está compuesto de- un estroma conectivo fibrilar y pequeños capilares, hay- gran cantidad de células gigantes multinucleares promi-- nentes en todo el tejido conectivo, numerosos focos de -

sangre extravasada, hemosiderina y es frecuente observar trabéculas de osteoide en la periferia de la lesión.

AMELOBLASTOMA.

Se sugieren semejanzas entre el aparato odontógeno y el ameloblastoma, proponiéndose que la neoplasia deriva de una parte de aquel o de células potencialmente capaces de formar tejido dental.

Se sugiere que el ameloblastoma tiene un origen variable, como: restos celulares del órgano del esmalte o remanentes de la lámina dental, o de restos epiteliales de Malassez, epitelio del quiste dentígero, células basales del epitelio superficial de los maxilares o epitelio heterotópico de otras partes del organismo, especialmente de la glándula pituitaria.

Por su zona más frecuente de localización, así como por su aspecto multilocular y en otros casos unilocular, similares a los del quiste primordial, se debe llevar a cabo un diagnóstico diferencial entre ellos, llegándose a establecer el diagnóstico definitivo de ameloblastoma en base a los resultados histológicos que nos reportan -

la presencia de un epitelio en forma de hojas, islote y-cordones, cuya capa periférica está constituída por células cilíndricas o cuboideas que parecen ameloblastos.

DISPLASIA FIBROSA MONOSTOTICA DE LOS MAXILARES.

Esta lesión afecta a un solo hueso, teniendo predilección por el maxilar y la mandíbula, manifestándose como tumoración indolora, asociado al desplazamiento de -- dientes adyacentes, y que aún cuando su aspecto radiográfico es variable, puede haber similitud cuando es unilocular, con el quiste primordial. Estableciéndose la diferencia con el estudio microscópico, que nos reporta para displasia fibrosa monostótica estar compuesta por fibroblastos proliferantes en un estroma compuesto de fi-- bras colágenas entrelazadas. Están diseminadas trabéculas óseas irregulares sin orden definido y teniendo en-- forma de C, o como se menciona forma de caracteres chi-- nos.

SINDROME DEL NEVO BASOCELULAR:

Se refiere a una afección hereditaria y de expresividad variable, a la cual se asocian queratoquistes múl-

tiples (quistes primordiales) con sus características radiográficas típicas, en la cual vamos a encontrar numerosas alteraciones tanto cutáneas como esqueléticas.

I). TRATAMIENTO.

Sea cualquiera la categoría del quiste, existen dos métodos aceptados para su tratamiento: 1).- Enucleación total del quiste. 2). Marsupialización, mediante la - - cual la cavidad quística es convertida en parte de la cavidad bucal según la técnica de Partch. Cada uno de estos métodos tiene inconvenientes y ventajas y a menudo - requiere reflexionar sobre cual de los dos hay que ele-- gir.

El tratamiento preferible del quiste primordial consiste en su enucleación quirúrgica con un curetaje a fondo en el hueso, principalmente si se produce la ruptura- de la cápsula, con el fin de asegurar la eliminación completa del epitelio.

En dicha enuncleación lo principal consiste en eliminar completamente la cápsula quística, procediendo inicialmente con una incisión sobre la zona del quiste y --

desinserción del tejido mucoperióstico hasta dejar ex- - puesta la totalidad de la cobertura ósea del quiste, en- el caso de que ésta sea más densa se requerirá de los -- instrumentos adecuados para su eliminación, teniendo cuidado de no penetrar en el saco quístico, procediendo a - eliminar íntegramente la cápsula quística.

J). PRONOSTICO.

El índice de recidiva del quiste primordial es muy- elevado, como queratoquiste odontógeno que se considera- esto es un rasgo importante.

XI.- CAPITULO IV.

QUISTE DENTIGERO.

(Registro Oficial de la Organización Panamericana de la Salud (OPS) 526.02.)

A). NOMENCLATURA.

Además de Quiste Dentígero recibe el nombre también de quiste folicular y quiste dental.

B). DEFINICION.

Quiste dentígero es aquel saco de tejido conectivo-revestido de epitelio, EN EL INTERIOR DEL CUAL HAY LA CORONA DE UN DIENTE QUE NO HA ERUPCIONADO.

C). ETIOLOGIA.

Este quiste se ORIGINA POR ALTERACION DEL EPITELIO-REDUCIDO DEL ESMALTE (epitelio dentario externo), des- - pués de haberse formado por completo la corona del diente, habiendo acumulación de líquido entre el epitelio y-la corona. El orígen como lo reporta la literatura ac-- tual, sugiere que los restos epiteliales de Malassez son

estimulados a proliferar por condiciones irritativas, tales como sepsis en el diente temporal o diente adyacente.

Asimismo, puede tener origen de la degeneración quística de los restos de la lámina dental que se asocia a - un folículo dental.

D). CARACTERISTICAS CLINICAS.

Los quistes dentígeros se consideran una tercera -- parte de todos los quistes odontogénicos y el 95% de todos los quistes foliculares.

Se ha visto que los quistes dentígeros ocurren más- frecuentemente durante la segunda década de vida y disminuyen en décadas sucesivas de 20 a 70 años. Mientras -- que su distribución por sexo viene siendo poco caracte--

[illegible] quistes dentígeros. Los quistes dentí- [illegible]mente se desarrollan en cualquier -- [illegible] cada diente impactado o incluído es - [illegible] potencial.

[illegible]tígero se localiza más comúnmente en -

la zona del tercer molar inferior y de los caninos superiores por ser los dientes que con mayor frecuencia no - erupcionan. También se han encontrado en la zona de tercer molar superior y segundo premolar inferior, aunque - muchas veces la falta de un diente en la arcada nos va a sugerir la existencia de un quiste.

Su tamaño varía de una leve dilatación del saco pericoronal hasta ocupar todo el cuerpo y rama de una mi-- tad del maxilar inferior. Puede desplazarse también hacia adelante extendiéndose por debajo de las raíces de - los dientes adyacentes y desplazándolos de sus posicio-- nes normales se observa que los quistes dentígeros mayores se encuentran en la mandíbula, posiblemente por la - anatomía de la mandíbula y el maxilar.

Generalmente la corona del diente se proyecta den-- tro de la luz de la cavidad quística, el diente parece - estar adherido a la corona y a su zona de esmalte-cemento, pero a veces pueden estar encerradas dentro del espacio quístico diversas partes de la raíz o raíces del - - diente.

LA CLASIFICACION HECHA PARA EL QUISTE DENTIGERO INCLUYE TRES TIPOS, EL CENTRAL, EL LATERAL Y EL CIRCUNFE--

RENCIAL, SEGUN LA POSICION EN LA CUAL SE DESARROLLA EL - QUISTE EN RELACION CON LA CORONA DENTAL. El tipo late-- ral y central se presentan con más frecuencia, pero el - tipo circunferencial se ve raramente o se reporta en la- literatura. En el central el quiste rodea la corona en- forma simétrica moviéndose en una dirección opuesta a la de su fuerza normal de erupción. En el lateral, el quis te se desarrolla del lado mesial o distal del diente. En el circunferencial la degeneración quística se produce - alrededor del cuello del diente, permitiendo muchas ve- ces la erupción del diente a través del quiste, produ- - ciendo una imagen similar a la del quiste radicular.

El quiste dentígero se desarrolla sobre un solo - - diente aunque puede incluir la corona de varios dientes.

Cuando provoca dilatación de la lámina externa gene ralmente es indoloro a menos que se agregue una infec- - ción, que llega a ser común entre la cual se menciona un caso raro severamente infectado por Serratia Mercenses.

EL QUISTE DENTIGERO TIENE LA CAPACIDAD POTENCIAL DE TRANSFORMARSE EN UNA LESION AGRESIVA COMO AMELOBLASTOMA, CARCINOMA EPIDERMOIDE Y MUCOEPIDERMOIDE.

Un tipo de quiste dentígero poco frecuente es el - - quiste de erupción, quiste del brote, o Hematoma del Brote, asociado con dientes deciduos en erupción o raras veces permanentes. La lesión es una hinchazón circunscrita y fluctuante del reborde alveolar en la zona del diente - en brote. Es de color violeta o rojo obscuro cuando la - cavidad quística tiene sangre, de ahí el término de hematoma del brote. No requiere de tratamiento, por lo general el diente brota sin retardo.

E). CARACTERISTICAS RADIOGRAFICAS.

Se considera una anchura del espacio pericoronal de- 2.5 mm como requisito mínimo para el diagnóstico de un -- probable quiste dentígero. Radiográficamente el quiste - dentígero se observa como una zona radiolúcida, relacionada con la corona de un diente sin erupcionar. Aunque hay que tener cuidado en no confundir el espacio circuncoronario o folicular normal con un quiste verdadero.

El quiste dentígero generalmente se observa como una lesión unilocular, aunque puede presentarse con aspecto - multilocular, pero en realidad todos los compartimentos - están unidos por una membrana quística contínua. En oca-

siones la zona radiolúcida está rodeada por una zona esclerótica que presenta una reacción ósea.

F). CARACTERISTICAS HISTOPATOLOGICAS.

No hay características microscópicas típicas que puedan ser utilizadas con seguridad para distinguir el quiste dentígero de otro tipo de quiste odontogénico. En general el quiste está formado por una delgada cápsula de tejido conectivo bastante denso en el cual hay algunas células inflamatorias, hendiduras de colesterol y células gigantes. Está tapizado por epitelio escamoso estratificado, el cual se ha encontrado en un 3% de estos quistes se presenta con queratina y, también se llegan a encontrar nidos de epitelio los cuales se acepta son fuentes potenciales de ameloblastoma, o bien la formación de un carcinoma epidermoide a partir del epitelio de revestimiento de estos quistes que contienen células secretoras de moco, o por lo menos células con este potencial, vistos con mayor frecuencia en quistes vinculados con terceros molares retenidos.

El contenido de la luz es un líquido amarillo acuo-

so, poco espeso y en ocasiones con un poco de sangre.

G). DIAGNOSTICO.

El diagnóstico de los quistes dentígeros lo sugie-- ren muchas veces los hallazgos radiográficos y puede incluso basarse en tales datos, aunque el diagnóstico definitivo dependerá siempre de los datos histológicos, aúncuando no hay características microscópicas típicas quepuedan ser utilizadas con seguridad para distinguir el - quiste dentígero de otro tipo de quistes odontogénicos.

H). DIAGNOSTICO DIFERENCIAL.

En este aspecto la demostración radiográfica es de poco valor ya que suele haber confusión y el estudio microscópico será necesario y de suma importancia para descartar alteraciones como ameloblastoma, carcinoma epidermoide y mucoepidermoide, fibroma odontogénico y odontoma.

AMELOBLASTOMA.

Este es un tipo de neoplasia que se origina muchasveces del epitelio del quiste dentígero y suele confun-- dirse radiográficamente con él por su aspecto multilocu-

lar, ya que cuando tiene este origen está relacionado -- con un diente. Hay necesidad de recurrir a un estudio - microscópico el cual está caracterizado por un: epitelio que forma hojas, islotes y cordones cuya capa periférica está constituída por células cilíndricas o cuboides que- parecen ameloblastos, el estroma de esta neoplasia se -- compone de tejido conectivo fibroso siendo no encapsula- da esta neoplasia.

CARCINOMAS.

CARCINOMA epidermoide central del maxilar y mucoepi dermoide central del maxilar. El quiste dentígero por - su pared epitelial puede evolucionar a una neoplasia ma- ligna como el carcinoma epidermoide o bien el carcinoma- mucoepidermoide, ello básicamente nos lo va a establecer el diagnóstico histopatológico ya que radiográficamente- no hay datos que proporcione un diagnóstico preciso, aún cuando llega a presentar bordes regulares y clínicamente a medida que avanza es de consistencia dura, es común la pérdida de dientes así como la presencia de linfadenopa- tías cervicales, lo que nos sugiere la presencia de una- lesión sumamente agresiva pero no es lo suficiente si no

hasta obtener los datos histopatológicos de la lesión en el cual encontraremos para el carcinoma epidermoide ca-- pas y nidos de células cuyo origen obvio es el epitelio- escamoso, estas células suelen ser grandes aunque muchas veces es importante observar en ellas los tono filamen-- tos, además es bastante característico la presencia de - queratinización celular individual y la formación de nu- merosas perlas epiteliales o de queratina de diversos ta maños, en una lesión típica se observan grupos de estas- células malignas que invaden activamente el tejido conec tivo y algunas veces de manera caprichosa. En cuanto al carcinoma mucoepidermoide si se realiza una punción ve-- mos un contenido algo viscoso casi claro discretamente - sanguilento y al corte la masa tumoral dá un aspecto de- queso gruyere; microscópicamente es un tumor pleomorfo - compuesto de células secretorias de moco, células de ti- po epidermoide y células intermedias siendo clásicas las células secretoras de moco.

FIBROMA ODONTOGENICO CENTRAL.

Debido a su origen el fibroma odontogénico central- está en estrecha cercanía con el diente: con la raíz o -

en caso de un diente retenido con la corona, aún cuando-también su aspecto radiográfico es multilocular semejante al de algunos quistes dentígeros, el diagnóstico se - establece mediante el estudio microscópico ya que su cápsula se compone de una masa voluminosa de fibrillas colágenas, fibras intercaladas con gran cantidad de fibro- - blastos.

ODONTOMA.

Por la presencia de una zona radiolúcida y una ra--diopaca podemos pensar en un quiste dentígero, sin embargo es posible hacer una diferencia radiográficamente, observando una masa irregular de material calcificado ro--deada por una banda radiolúcida, los odontomas general--mente son pequeños y pueden estar asociados a un quiste-dentígero (odontoma quístico) siendo necesario estable--cer el diagnóstico en base al estudio microscópico, el - cual vemos no es muy espectacular, hallamos esmalte, dentina, tejido pulpar, y cemento de aspecto normal que puede no presentar una relación mutua normal la cápsula de-tejido conectivo que rodea al odontoma es similar en todo sentido al folículo que rodea a un diente normal.

I). TRATAMIENTO.

El tratamiento de este quiste depende de su tamaño.

Los quistes dentígeros pequeños pueden ser enucleados por cirugía en su totalidad sin consecuencia postoperatoria. Los de mayor tamaño que producen una pérdida ósea importante y adelgazan en forma peligrosa el hueso, pudiendo provocar fractura del maxilar si se intentara la enucleación quirúrgica completa, suelen ser tratados mediante la técnica de Parch o Marsupialización. Este procedimiento alivia la presión y contrae gradualmente el espacio quístico mediante la aposición periférica del hueso.

Y aún cuando algunos autores condenan la técnica de marsupialización, porque diera la posibilidad de un ameloblastoma originado de las paredes quísticas remanentes, esta operación ha sido ejecutada por muchos con poca evidencia de ameloblastoma.

En esta técnica una vez que se eliminó el hueso suprayacente evitando penetrar a la cavidad quística, se procede a perforar el saco quístico en la proximidad del borde óseo y se retira, cortando la pared quística descu

bierta. Mediante succión se elimina el contenido del -- quiste. Se pliega el colgajo mucoperióstico en el interior de la cavidad suturándola a la membrana quística. - Se rellena la cavidad con gasa yodoformada, lo cual tiene por objeto facilitar la unión de la membrana. Esta - gasa no debe ser cambiada durante 72 horas. A fin de reducir la absorción de los líquidos de la boca por la gasa yodoformada, ésta debe cubrirse con una mezcla espesa de óxido de zinc y eugenol.

Una vez que haya tenido lugar la cicatrización inicial (generalmente después de una semana), tómese una impresión de la cavidad y fabríquese un tapón de acrílico, ésta estimula el depósito óseo, y se debe reducir su tamaño a medida que la cavidad se va rellenando de hueso.

XII.- CAPITULO V.

QUISTE RADICULAR.

(Registro Oficial de la ORGANIZACION PANAMERICANA DE LA SALUD 522.80).

A). NOMENCLATURA.

Este quiste también se le denomina quiste infeccioso, quiste periodontal apical, quiste periapical dental, quiste del final de la raíz y quiste peridental.

B). DEFINICION.

El quiste radicular es aquel que afecta el ápice de un diente brotado y con gran frecuencia es resultado de una infección pulpar a causa de un proceso carioso.

C). ETIOLOGIA.

El quiste radicular se considera UNA SECUELA COMUN DEL GRANULOMA PERIAPICAL ORIGINADO POR LA EXTENSION DE UNA INFECCION PULPAR A TRAVES DEL APICE DE UN DIENTE A LA ZONA CIRCUNDANTE O PERIAPICAL, lo que provoca estimu-

lación sobre las zonas periodontales en las que se en- - cuentran los restos epiteliales de Malssez y constituye- el epitelio de los quistes. En algunos casos el epite-- lio llega a provenir de: EPITELIO RESPIRATORIO DEL SENO- MAXILAR cuando la lesión periapical se comunica con éste, epitelio bucal de un trayecto fístuloso y, epitelio bu-- cal que prolifera apicalmente desde una bolsa periodon-- tal.

El granuloma periapical se genera como un proceso - crónico que se inicia con una hiperemia y edema del liga mento periodontal e infiltración de células inflamato- - rias crónicas, proliferación de fibroblastos y células - endoteliales, formación de conductos vasculares y delica das fibrillas colágenas que se condensan para formar una cápsula. Como ya se mencionó se sabe que el estímulo pa ra la proliferación del epitelio del quiste radicular es la inflamación del granuloma apical, sin embargo no se - sabe la razón por la cual no todos los granulomas se - - transforman en quistes. Esto es particularmente curioso puesto que los restos de Malassez están siempre presen-- tes en el ligamento periodontal de todos los dientes. Po dría ser que si todos los granulomas periapicales persis

tieran un período suficientemente prolongado, termina- - rían todos en quistes.

En los granulomas periapicales incipientes el epitelio está confinado a la vecindad inmediata del ligamento periodontal, no obstante en última instancia la proliferación de este epitelio estimulado por el proceso inflamatorio se extiende y es común ver capas de células epiteliales escamosas estratificadas.- Este epitelio es el- que da origen al quiste radicular.

D). CARACTERISTICAS CLINICAS.

El aspecto clínico del quiste radicular es muy va-- riable, el quiste puede no apreciarse clínicamente ya -- que a veces faltan los signos clínicos pues suele permanecer pequeño y generalmente no presenta un tamaño mayor de 1 cm. de diámetro. Por otra parte, a pesar de que el quiste radicular no provoca dilatación, el aspecto clínico puede ser sugestivo cuando el quiste llega a ser grande o cuando hay una infección activa, en tal caso puede- encontrarse un diverso grado de agrandamiento o deformidad del hueso que va desde deformaciones localizadas escasamente apreciables de coloración normal y consistencia

ósea hasta protuberancias de moderado tamaño de cuya palpación se obtiene la sensación de crepitación quística.

Muchas veces es asintomático aunque en algunos casos puede haber dolor, hiperestesia o malestar. El diente asociado con el quiste no es vital y casi siempre presenta caries, sin embargo en algunos casos hay una anamnesis de trauma en la región correspondiente.

A veces las manifestaciones clínicas del quiste radicular consisten en una masa tumoral carnosa, de superficie lisa blanda en la que se observa un conducto fistuloso por el que sale un exudado purulento o seropurulento al exprimirlo.

E). CARACTERISTICAS RADIOGRAFICAS.

El quiste radicular aparece como una zona radiolúcida de tamaño variable en apariencia unida al ápice. Enciertas ocasiones esta radiolucidez es una lesión bien circunscrita definidamente demarcada por el hueso circundante como una zona radiopaca. Aunque estas características nos pueden dar también la idea de otras lesiones periapicales hay ciertos datos que nos pueden ayudar enel diagnóstico radiográfico como son: El Quiste Radicular

no suele tener un diámetro mayor de 1 cm. la superficie-mural del quiste suele ser rugosa o lisa según su esta--ción de desarrollo y la zona radiolúcida se localiza casi siempre en el ápice de la raíz. Sin embargo no es posible establecer un diagnóstico de quiste radicular únicamente por su aspecto radiográfico debido a su gran semejanza con otras lesiones como el granuloma periapical-principalmente.

F). CARACTERISTICAS HISTOPATOLOGICAS.

El epitelio que tapiza el quiste radicular suele - ser de tipo escamoso estratificado, con excepción a esto en las lesiones raras de dientes superiores que afectan-el seno maxilar, algunas veces el quiste puede estar revestido de epitelio cilíndrico ciliado seudoestratificado. El epitelio escamoso común no suele presentar queratina. Una estructura interesante y peculiar es el cuerpo hialino o cuerpo de Rushton que es frecuente en grandes cantidades en el epitelio de los quistes radiculares.

El tejido conectivo que integra la pared del quiste radicular está formado por haces de fibras colágenas que suelen estar comprimidas. También hay cantidades varia-

bles de fibroblastos y pequeños vasos sanguíneos. Un -- rasgo característico es la presencia casi constante de - infiltrado inflamatorio en el tejido conectivo situado - muy cerca del epitelio. Este infiltrado varía en su composición, pero por lo general se compone de linfócitos,- y plasmocitos con algunos leucocitos polimorfonucleares, en parte según la intensidad de la infección.

En algunas de estas lesiones, en su pared hay gru-- pos de espacios correspondientes al colesterol asociados con células gigantes multinucleares. Otras veces hay -- grupos de macrófagos cargados de lípidos y aún con hemosiderina.

La luz del quiste contiene un líquido con baja concentración de proteínas, en ocasiones contiene gran cantidad de colesterol y raras veces hay limitada de queratina.

G). DIAGNOSTICO.

El diagnóstico de quiste radicular se establece definitivamente en base a sus características microscópi-- cas aunadas a las características clínicas. Las características microscópicas incluyen la presencia de una es--

tructura característica frecuente en grandes cantidades- en el epitelio, llamados cuerpos hialinos o cuerpos de - Rushton que son masas de una longitud de menos de 0.1 mm y parece estar compuesta de un núcleo granular interior- y una zona clara externa que es sosinifílica. Se sugiere que los cuerpos hialinos son de origen hematógeno por su gran similitud morfológica e histoquímica con los eritrocitos, lo que hace sugerir que provengan de trombos - formados en pequeños capilares que a su vez están com- - puestos por estos eritrocitos.

También es característica la presencia casi constante de infiltrado inflamatorio en el tejido conectivo situado muy cerca del epitelio.

H). DIAGNOSTICO DIFERENCIAL.

En la mayor parte de los casos, los datos radiológicos y clínicos nos llevan a establecer un posible diag-- nóstico de patosis periapical. Sin embargo la diferen-- cia entre un quiste radicular y un granuloma o un absceso periapical es muchas veces difícil si no un imposible ya que no hay diferencias importantes o consistentes entre los tres como los veremos a continuación.

GRANULOMA.

El granuloma periapical es una de las secuelas más-comunes de la pulpitis. Cuando se presenta puede haber-sensibilidad del diente a la percusión leve dolor ocasionado al morder ó masticar alimentos sólidos, pero en realidad muchos granulomas son totalmente asintomáticos. De tal manera que estas características como las radiográficas son similares a las que presenta el quiste radicular, y aún cuando el quiste radicular es histológicamente - - idéntico al granuloma periapical del que en realidad deriva, OBSERVAMOS EN EL QUISTE RADICULAR LA PRESENCIA DE-UNA CAVIDAD REVESTIDA DE EPITELIO, LO PERMITE ESTABLECER EL DIAGNOSTICO DEFINITIVO.

ABSCESO PERIAPICAL.

El absceso periapical principalmente el crónico, -- originado como producto de una infección por caries o -- también a consecuencia de un traumatismo dental que ocasiona la muerte pulpar, así como también por no llegar a presentar sintomatología nos confunde con un quiste radicular, sin embargo al estudio microscópico del absceso - nos encontraremos que presenta semejanza con el quiste -

radicular como son: infiltrado inflamatorio exudado seroso (en el caso de quistes infectados) y vasos sanguíneos dilatados demarcando que la diferencia radica principalmente en la presencia de una cavidad revestida de epitelio.

I). TRATAMIENTO.

Los quistes radiculares muy pequeños pueden ser enucleados de la cavidad del alvéolo mediante la inserción de la parte fina de la cureta entre la cápsula de tejido conectivo y el tejido óseo que la reviste.

En ciertas condiciones se puede efectuar el tratamiento endodóntico con apicectomía de la lesión quística.

Los quistes radiculares voluminosos pueden ser marsupializados.

J). PRONOSTICO.

El quiste radicular no recidiva si es cuidadosa la enucleación quirúrgica.

XIII. ANALISIS.

En su mayor parte la información reciente no da - - muestra de una variación significativa de la ya asenta-- da, aún cuando en algunos aspectos no hay acuerdo entre- investigadores, no obstante hemos señalado detalles en-- contrados, que a nuestro criterio han sido importantes - sobre todo en lo que se refiere a la etiología de cada - quiste.

XIV. CONCLUSIONES.

Dentro del amplio campo de Odontología existe un - sin número de lesiones orales con las que el Cirujano -- Dentista se encuentra en su práctica diaria, sin embargo llegan a escapar de su mente alteraciones importantes como pueden ser los quistes de origen odontogénico, quiste radicular y quiste dentígero (de los más comunes y quiste primordial cuya frecuencia y daño van en aumento). - Por lo tanto hemos tratado en ésta los conocimientos clínicos y biológicos suficientemente sólidos que permiten- extraer una conclusión diagnóstica oportuna y de ahí un- tratamiento adecuado.

Presentamos la información más actual obtenida de - artículos recientemente publicados, tratando de propor-- cionar con ello datos útiles para el Cirujano Dentista - de práctica general.

Resaltamos que para establecer el diagnóstico de -- los quistes Odontogénicos (primordial, Dentígero y Radicular) es necesario hacerlo en base a los resultados histológicos, ya que sus características clínicas son muy - similares a otro tipo de lesiones.

XV. PROPUESTAS.

Que el Cirujano Dentista de práctica general lleve a cabo un estudio radiográfico adecuado tratando de hallar dientes retenidos teniendo en mente la posible formación quística de ellos y evitando una evolución neoplásica de éstos.

Teniendo en mano el diagnóstico clínico de este tipo de lesiones, el Odontólogo lo debe confirmar con un estudio histopatológico de la lesión.

El Cirujano Dentista debe tener presente que cualquier proceso infeccioso apical crónico, tanto en dientes temporales como permanentes ES POTENCIALMENTE QUISTICO.

XVI. BIBLIOGRAFIA.

- Archer, B. Cirugía Bucal 2a. Ed. 1979. Mundi, Buencs Aires Argentina p.p. 399-492.

- Vincent De Angelis. Embriología y Desarrollo Bucal; 1a. Ed.- 1978 Interamerica. México, D. F. p.p. 178-179.

- Kruger, Gustavo; Tratado de Cirugía Bucal; 4a. Ed. 1979, México, D. F. Interamericana p.p. 616-720.

- Orban, Histología y Embriología Bucales; 1a. Ed. 1979. La - - Prensa Médica Mexicana. p.p. 18-37.

- Patten. Embriología Humana. 9a. Ed. 1979. El Ateneo, Buenos Aires Argentina, p.p. 380-394.

- Snell, Richard, Embriología Médica. 1a. Ed. 1076 Interamericana. México, D. F. pp. 157-176.

- Thoma, Kurt; Patología Oral; 1a. Ed. 1979. Salvat, Barcelona España. 488-517 p.p.

- Waite Daniel E. Cirugía Bucal Práctica; 1a. Ed. 1978. Salvat-México, D. F. p.p. 296-308.

- Zegarelli Edward; Diagnóstico en Patología Oral. 1a. Ed. 1978 Salvat. Barcelona España, p.p. 187-203.

- Brannon R. B. The Odontogenic Keratocyst. A Clinicopatholo-- gic Study of 312 cases. Part 1, Clinical Features. Oral Surg. Jul. 1976; 42 (1); 54-72.

- Campos Ca; Durr. D. F.
A combination of impacted supernumerary tooth, inverted impacted premolar, and dentiberous cyst - a case report. Quintes-- sence int 1980 Fe; 11 (2); 9-10.

- Campos L. H. Curr D. F.
Dentiberous cyst and other anomalies. A Case report in a young child. Dentomaxillofac. radiol. 1980; 9 (1); 47-50.

- Di Cid JF.
(Dentiberous cysts and Odontomas of Supernumerary Dentition). Rev. Esp. Estomatol. 1979 Jul-Aug 27 (4); 271-8.

- Fergus HS; Savord EG.
Actinomycosis involving a periapical cyst in the anterior maxi lla. Report of a case. Oral Surg. 1980 May; 49 (5); 390-3.

- Harris M; The pathogenesis of dental cyst. Br. Med Bull. May 1975 31 (2); 159-163.

- Lee KW; El - labean NC.
A light and electron - microscopic study of smooth muscle like cells in the walls of radicular (dental) cysts in man. Arch - Oral Biol. 1980; 25 (6); 403-8.

- Nortjé C. J. Radiographic diagnosis J. Dent. Assoc. S. Afr. - Feb. 1974 - 29 - 2; 91-92.

- Nejjar TA; Gaston GW; Stadelmann S. Impacted tooth at the -- level of the orbital floor. Oral Surg 1979 Aug; 48 (2); 191.

- Richards HM; Scheffer RS; Treadwell Ar. Dentigerous cyst; - report of a case. Fla Dent J. 1980 Spring; 51 (1); 26-7.

- Ramulu C; Reddy GN. Ameloblastoma developing from dentigerous cyst. J Indian Dent Assoc. 1979 Jun. 51(6); 185-8.

- Robinson H. B. Primordial Cyst versus keratocyst. Oral Surg.- Sept. 1975 (40) (3) - 362-364.

- Setarch A. A large anterior dentiberous cyst. Oral Surg 1980 Aug; 50 (2): 195.

- Shaw W; Smith M. Mill F. Inflammatory fallicular cyst. Asoc. J. Dent. Child 1980 Mar-April 17 (2); 97-101.

- Sheinkopf De; Sadowsky D. Seife S. Multiple dentiberous cysts in several facial bones. Oral Surg 1979. Nov. 48 (5); 492.

- Sidhu S. S., Odontogenic Cystic Lesions of the jaws Aust. - - Dent J. Desc. 1975; 20(6) 371-374.