UNIVERSIDAD NACIONAL AUTONOMA DE MEXICO

ESCUELA DE ODONTOLOGIA

Tratamiento de las fracturas de la mandíbula

TESIS

que para su examen profesional de
CIRUJANO DENTISTA
presenta
Héctor Alberto Díaz Ceballos Villarreal

México, D. F.
1958

Universidad Nacional Autónoma de México
UNAM
Biblioteca Central
Dirección General de Bibliotecas de la UNAM

UNAM – Dirección General de Bibliotecas
Tesis Digitales
Restricciones de uso

DERECHOS RESERVADOS ©
PROHIBIDA SU REPRODUCCIÓN TOTAL O PARCIAL

Todo el material contenido en esta tesis esta protegido por la Ley Federal del Derecho de Autor (LFDA) de los Estados Unidos Mexicanos (México).

El uso de imágenes, fragmentos de videos, y demás material que sea objeto de protección de los derechos de autor, será exclusivamente para fines educativos e informativos y deberá citar la fuente donde la obtuvo mencionando el autor o autores. Cualquier uso distinto como el lucro, reproducción, edición o modificación, será perseguido y sancionado por el respectivo titular de los Derechos de Autor.

[illegible]

[illegible]

[illegible]

[illegible]

[illegible]

[illegible]

Con todo mi amor y respeto
a mis queridos padres

DR. HÉCTOR DÍAZ CEBALLOS R. Y
ALICIA VILLARREAL DE DÍAZ CEBALLOS

A la memoria de mi querida abuelita

DÑA. TOMASA SANTOS DE VILLARREAL (Q. E. P. D.)

A mis queridos abuelitos

DN. ALBERTO DÍAZ CEBALLOS
DÑA. ANGELA ROCAMORA DE DÍAZ CEBALLOS
DN. JESÚS M. VILLARREAL GARZA

A mis maestros, que con sus enseñanzas me supieron guiar hasta el final.

A mis compañeros y amigos.

A la Escuela Nacional de Odontología

Con aprecio y gratitud a los maestros de los Colegios

México y C. U. M.

Sumario

	PÁG.
H. Jurado	*17*
I.—Anatomia Quirúrgica de la Mandibula.	*19*
II.—Definición	*23*
III.—Etiologia	*25*
IV.—Clasificación de las fracturas de la mandibula	*27*
V.—Mecanismo de las fracturas	*29*
VI.—Estudio del paciente	*35*
VII.—Tratamiento	*39*
VIII.—Tratamiento post-operatorio	*45*
IX.—Complicaciones	*47*
X.—Conclusiones	*49*
Bibliografia	*51*

H. JURADO:

Las descripciones de los traumatismos máxilo-faciales se remontan a los más tempranos tiempos de la historia, pero en el curso de las dos últimas conflagraciones mundiales en las que los estragos de las criminales armas de guerra han ocasionado las más variadas y complicadas lesiones en la cara, ha traído como lógica consecuencia, la creación de la rama médica especializada en el tratamiento de ellas.

En esta especialidad médica, para tratar las lesiones de los traumatismos en el esqueleto máxilo-facial, día a día tiene el cirujano dentista un papel preponderante debido a la familiaridad que tiene con el aparato de la masticación, el cual comprende la región bucal con sus anexos, principalmente músculos cráneo-faciales y articulación témporo-mandibular.

Los cirujanos dentistas con debida preparación pueden resolver los problemas que se presentan con motivo de fracturas óseas en los maxilares y mandíbula, tanto desde el punto de vista de su consolidación, cuanto del restablecimiento funcional correcto de las partes afectadas y de la rehabilitación total de un enfermo, pues son éstos los pilares básicos de la cirugía moderna.

Por lo importante y extenso del tema, me permito someter a la consideración de ustedes, únicamente los tratamientos de fractura en mandíbula.

HÉCTOR ALBERTO DÍAZ CEBALLOS VILLARREAL.

I

ANATOMIA QUIRURGICA DE LA MANDIBULA

No creo necesario describir pormenorizadamente la anatomía de la mandíbula, sino sólo recordar aquellos puntos que permitan mejor comprensión del mecanismo y tratamiento de las fracturas de ella. Debido a su peculiar configuración anatómica y posición, es preciso tener en cuenta factores esenciales. Estos son:

Posición anatómica de la mandíbula. La mandíbula ocupa lugar prominente en el esqueleto facial; por tanto, es sitio propicio para soportar injurias tanto intencionales cuanto involuntarias.

La mandíbula se articula con el cráneo por los cóndilos en la fosa glenoide; por consecuencia un golpe en el mentón, significaría que gran parte de la fuerza recibida sea transmitida a la cavidad craneana, a menos que no fuera atenuada por una fractura en el delgado cuello del cóndilo.

Forma y estructura de la mandíbula. La mandíbula, hueso único, consta de una porción fuerte, cuerpo de la mandíbula y de dos ramas.

El cuerpo es de forma similar a la de una herradura, pero en el ángulo, lugar de unión entre éste y las ramas, se inicia un cambio brusco en la conformación ósea.

La rama ascendente, vista lateralmente, forma un ángulo sensiblemente mayor de 90° con respecto al cuerpo del hueso y

vista desde arriba, se observa que existe una pequeña divergencia de las ramas (Fig. 1 y 2).

La mandíbula adulta está formada de dos tablas compactas externa e interna, de hueso cortical y de una porción central de hueso medular, cuyas trabéculas se distribuyen a lo largo de las líneas de tensión máxima. En el caso del cuerpo, la tabla cor-

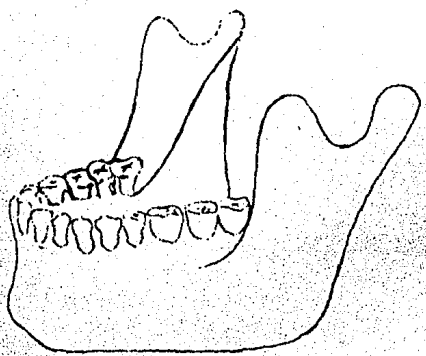

Fig. 1

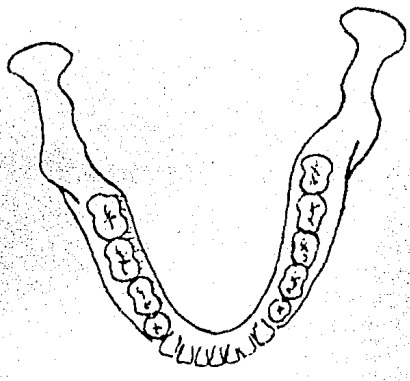

Fig. 2

tical externa es más gruesa en la región de la sínfisis mentoniana y en la de los segundos y terceros molares, en donde, iniciada la línea oblicua externa, se dirige hacia arriba, en dirección de la apófisis coronoides; en tanto que la rama ascendente está compuesta esencialmente por finas tablas de hueso compacto, limitando una porción relativamente delgada de hueso esponjoso: es por esto que el cuerpo de la mandíbula es mucho más grueso.

Básicamente el cuerpo consta de dos porciones: el cuerpo propiamente dicho y la apófisis alveolar. Esta última es de estructura más débil que el cuerpo, por contener los alvéolos de los dientes.

En la niñez el hueso alveolar es aún menos resistente por la presencia de las criptas correspondientes a los dientes temporales y las de los folículos de los dientes permanentes, pero esto en cierto grado, se halla compensado por la mayor elasticidad ósea.

A medida que avanzan los años, la mayor posibilidad de fractura común a todos los huesos del cuerpo, resulta particularmente pronunciada en el caso de la mandíbula desdentada,

parcial o totalmente, a causa de la resorción alveolar. Por esta causa la dimensión vertical del hueso queda reducida.

La delgadez del cuello del cóndilo lo expone a fractura como resultado de un golpe violento recibido en el mentón. Esta debilidad anatómica puede ser considerada en tales circunstancias como un mecanismo de seguridad, ya que una fractura en dicha región evita que la cabeza del cóndilo sea proyectada a través de la fosa glenoide, pudiendo llegar hasta la cavidad craneana.

Dientes. La presencia de dientes en el hueso es causa de debilidad, particularmente con referencia a la raíz del canino por su longitud y en ciertos casos, la ubicación profunda del tercer molar incluido o semi-incluido.

Periostio. Si el periostio permanece intacto, no se producen grandes desalojamientos de los fragmentos. Esta circunstancia se presenta exclusivamente en la mandíbula desdentada, en la rama ascendente, en el cóndilo o en la apófisis coronoide. Un hematoma sublingual como secuela de un trauma, casi invariablemente traduce una rotura del periostio, signo patognomónico de fractura. Por supuesto, esto tiene mayor significado cuando existen los dientes naturales, lo que excluye la posibilidad de que fuere provocado por el reborde lingual excesivo de una prótesis.

Irrigación. Existen dos principales fuentes de suministro sanguíneo a la mandíbula: Primera una central, a través de la arteria dental inferior y segunda, una periférica a través del periostio.

Cuando ocurre una fractura de mandíbula, los vasos sanguíneos ubicados en la línea de fractura resultan desgarrados y el derrame de sangre consiguiente produce equimosis y hematoma en los tejidos circundantes.

La interrupción de irrigación sanguínea apical a un diente, produce la muerte del tejido pulpar, facilitando así el desarrollo de una infección. Debe procederse a la extracción de tales piezas dentarias como medida profiláctica.

Inervación. La lesión del nervio dentario inferior como resultado de una fractura, provoca parestesia del labio inferior del lado correspondiente. Tal condición tiene valor diagnóstico, pero poco significado clínico.

II

DEFINICION

Fractura ósea. Es la pérdida parcial o total de la continuidad de un hueso, determinada por diversas causas que pueden ser: físicas, químicas, quirúrgicas o patológicas.

Brophy, investigador americano, durante la Primera Guerra Mundial, consideró que del por ciento de las fracturas del esqueleto humano, el 35 correspondía a los huesos de la cara, siendo en la mandíbula en donde con mayor frecuencia se presentaban.

III

ETIOLOGIA

Las causas a las que pudiera atribuirse una fractura en la mandíbula, se dividen en dos grandes grupos, a saber: causas *determinantes* y causas *predisponentes*.

De las causas determinantes el factor principal es el traumatismo que puede producir fracturas de dos tipos: directa e indirecta. Directa, cuando la fractura se produce en el lugar del traumatismo e indirecta cuando ocurre en un lugar distante.

Dentro del grupo de las predisponentes, consideramos causas generales y causas locales. Las primeras comprenden las enfermedades generales que debilitando el sistema óseo lo hacen vulnerable a la fractura en cualquiera de sus partes, tales como: osteítis fibrosa quística o enfermedad de Recklinghousen, osteomalacia, raquitismo, tuberculosis y sífilis. Las segundas son producidas por neoplasias, quistes, tumores, osteomielitis, radiaciones, etc.

IV

CLASIFICACION DE LAS FRACTURAS DE LA MANDIBULA

La clasificación de las fracturas de la mandíbula es igual que la de los demás huesos del esqueleto y pueden ser:

Por su extensión: *completas* e *incompletas*. En las completas la pérdida de continuidad interesa todo el espesor del hueso. En las incompletas la pérdida de continuidad abarca únicamente una parte del hueso.

Por la dirección del trazo de fractura: *transversales*, cuando es perpendicular al borde basilar, formando superficies dentadas; *oblicuas* cuando forma con el borde un ángulo aproximado a 45°; y por último *longitudinales* y *espiroideas* o de surco sinuoso. Pueden combinarse unas con otras, y resultar una fractura en T, en Y, etc.

Por el número y volumen de los fragmentos: *únicas*, las que están formadas por dos fragmentos y un solo trazo de fractura; *dobles, triples* o *cuádruples* según que el hueso esté dividido en tres. cuatro o cinco fragmentos.

Se llaman *conminutas* cuando el hueso está fracturado en múltiples fragmentos.

En ocasiones las fracturas van acompañadas de heridas de los tegumentos. Cuando esta herida pone en comunicación el foco de fractura con el medio externo, recibe el nombre de fractura *expuesta*. En oposición a éstas, existen fracturas *subcutáneas* o *cerradas*.

Antiguamente las fracturas expuestas recibían el nombre de fracturas *complicadas;* hoy en día sólo se acepta este término para designar las fracturas con traumatismos secundarios de órganos importantes (nervios, vasos, etc.) o acompañadas de luxación mandibular.

La fractura espontánea de la mandíbula como resultado de una contracción muscular normal, o de un trauma mínimo, debe siempre despertar la sospecha de que existe una condición patológica responsable.

En forma aclaratoria, debo indicar que dentro de esta clasificación, deliberadamente no incluyo las fracturas en tallo o en rama verde, las que no obstante ser características de los huesos largos, no se presentan en la mandíbula; excepto raras veces en el niño y en el cuello del cóndilo.

V

MECANISMO DE LAS FRACTURAS

La elasticidad y la tenacidad son dos propiedades por las cuales un hueso puede resistir a la violencia que propende a fracturarlo. Por la primera, el hueso recobra su forma primitiva y por la segunda la cohesión molecular y la disposición arquitectónica de sus trabas, impide la fractura.

Tres son las acciones mecánicas según las cuales actúa la fuerza: *compresión, distensión* y *flexión.*

Compresión. Produce el aplastamiento del tejido esponjoso destruyendo sus mallas; cuando la fuerza obra sobre un borde óseo saliente, produce la fractura de dicho borde.

Distensión. Da casi siempre por resultado el arrancamiento de salientes óseas en las cuales se insertan tendones o ligamentos. La fuerza que produce este arrancamiento está representada por la contracción brusca o activa de los músculos (arrancamiento de la apófisis coronoides por contracción brusca del temporal).

Flexión. La fuerza actúa sobre el hueso aumentando su curvatura o modificándola. Es el mecanismo más común en fracturas de la mandíbula.

La acción muscular tiene un papel muy importante en el desalojamiento de los fragmentos. Los músculos que se insertan en la mandíbula y que en caso de fractura intervienen en el des-

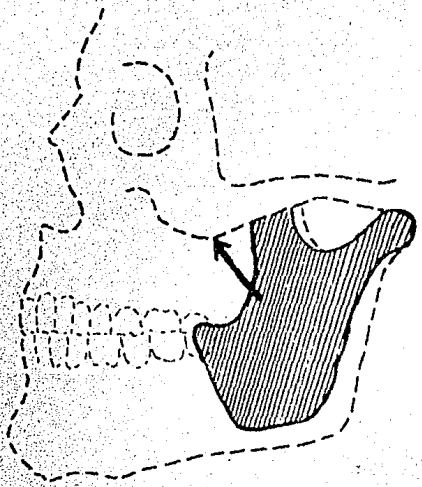

Fig. 3

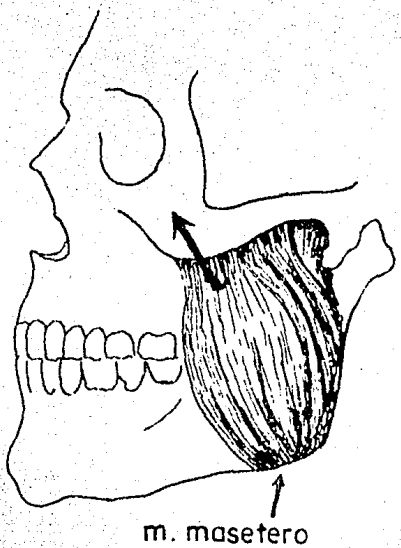

Fig. 4

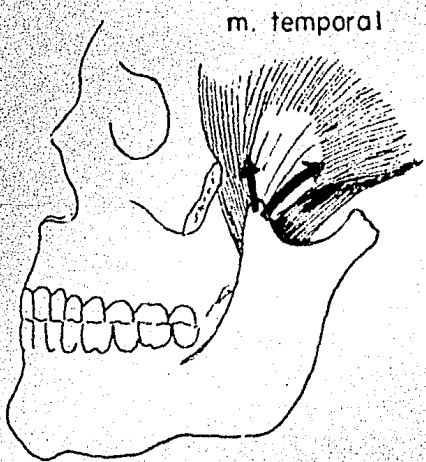

Fig. 5

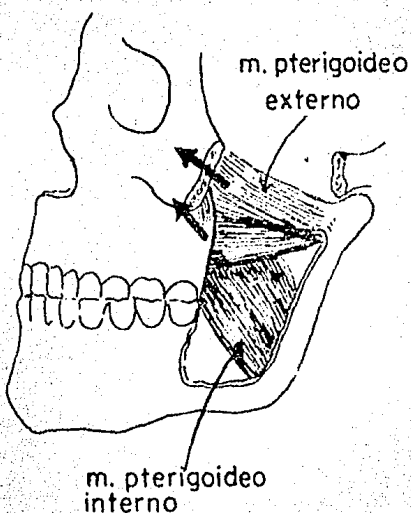

Fig. 6

Todas las figuras fueron tomadas del libro *Traumatismos de la Cara*, V. H. Kosanjian, 1952.

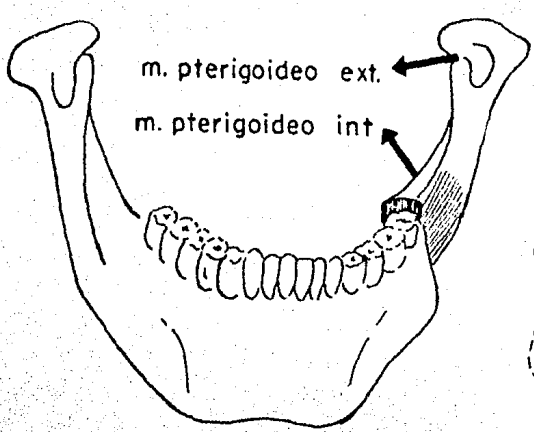

Fig. 7

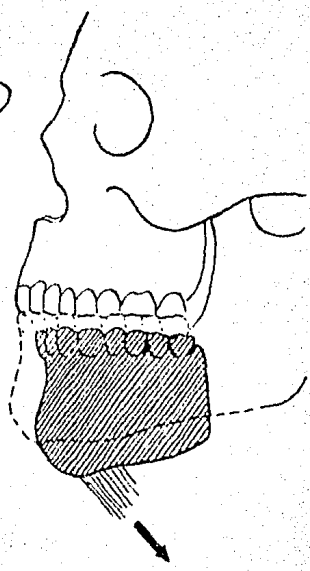

Fig. 8

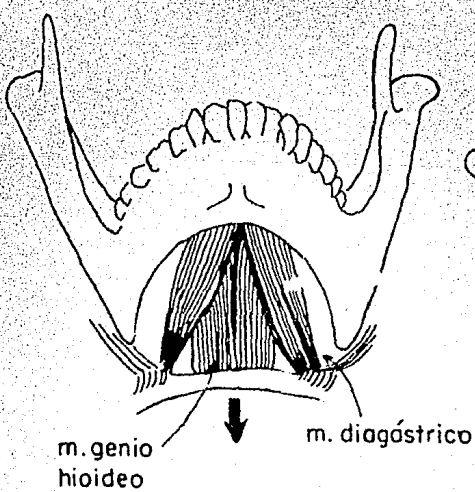

Fig. 9

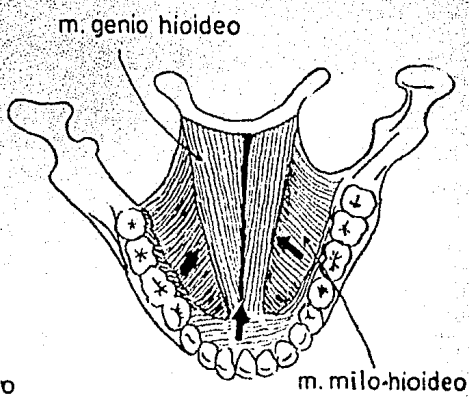

Fig. 10

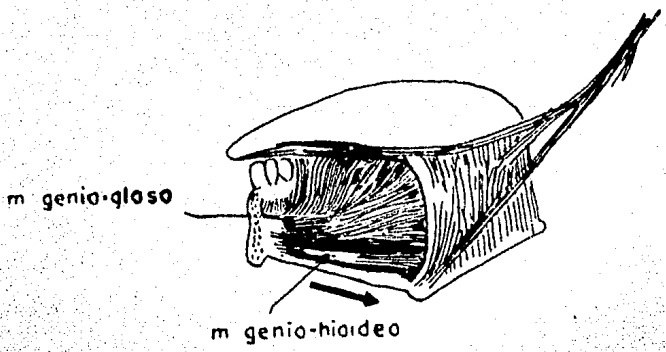

Fig. 11

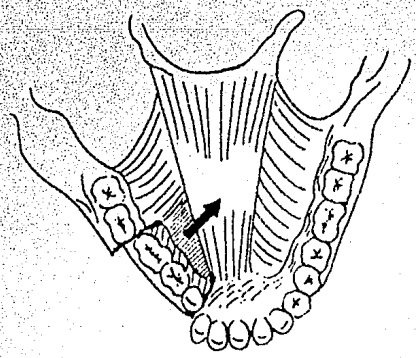

Fig. 12

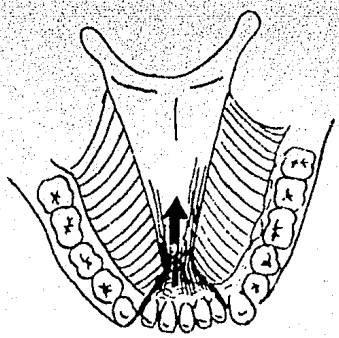

Fig. 13

alojamiento de los fragmentos, pueden dividirse en dos grupos: grupo posterior o de masticación y grupo anterior o accesorios de la masticación.

Grupo posterior. Está constituido por los músculos que se insertan en la rama ascendente y son: el masetero, el temporal y los pterigoideos interno y externo. La direción general de la tracción de ellos es hacia arriba y hacia adentro. (Figs. 3, 4, 5, 6 y 7).

Grupo anterior. Comprende: el milohioideo, los digástricos, los genihioideos y los genioglosos. Su dirección motriz fuerza al fragmento mandibular hacia abajo y hacia adentro. (Figs. 8, 9, 10, 11, 12 y 13).

En consecuencia y en términos generales, se observará que la parte anterior de la mandíbula, colocada delante del plano que pasa por los bordes anteriores de los músculos maseteros, queda influida por el grupo de músculos anteriores o accesorios de la masticación, en tanto que la rama ascendente queda sometida a la influencia del grupo posterior o de la masticación.

VI

ESTUDIO DEL PACIENTE

Haremos el estudio minucioso del enfermo, a fin de excluir la posibilidad de lesiones asociadas, tales como hemorragia intracraneal con fractura o sin ella del cráneo, fractura de vértebras cervicales o lumbares; fracturas de costillas con pneumotórax, presencia de heridas de partes blandas, etc.

Al realizar el reconocimiento pormenorizado de una supuesta fractura de mandíbula, debe tenerse en cuenta:

1º Historia de la lesión.
2º Estado general del paciente.
3º Examen clínico.
4º Examen radiográfico.

Historia de la lesión. Debe obtenerse la historia clínica del paciente, por medios directos e indirectos. Los puntos más importantes por considerar son:

a) *Lugar y fecha del accidente.* El conocimiento del lugar en que ocurrió el accidente es importante en atención a las medidas preventivas que debemos de prescribir. Si éste ocurrió en lugares en que el sujeto pueda haber estado en contacto con estiércol, deberá aplicársele suero antitetánico.

En principio deberemos indicar en todo fracturado la aplicación de antibióticos, variando la dosificación de acuerdo con el tiempo transcurrido desde el momento del accidente.

b) *Pérdida del conocimiento.* El grado y duración de la pérdida del conocimiento constituyen indicios valiosos en cuanto a la severidad de la lesión cerebral que pueda haberse producido.

Al hospitalizarse un paciente con fractura de mandíbula y en estado de inconsciencia, no debe presumirse que ese cuadro cerebral sea debido necesariamente al traumatismo sufrido. La pérdida súbita del conocimiento puede ser consecuencia de un ataque epiléptico o de trastornos cerebrales o cardiovasculares. El estado de la conciencia puede ser influido por la ingestión inmoderada de alcohol o por intoxicación por el abuso de otras drogas.

c) *Manera en que ocurrió el accidente.* La violencia y dirección de la fuerza pueden brindar cierto indicio en cuanto a la naturaleza y grado de la lesión.

Estado general del paciente. Es necesario valorar el estado de shock, asegurar la fácil respiración y la contención de la hemorragia que pudiere existir; observar si existe conmoción cerebral, o si no, cuál es el estado mental del accidentado; en caso de estar consciente, debe ser clasificado como claro, desorientado o confuso; y en caso de estar inconsciente, apreciar las características inherentes a este estado para intentar desentrañar su causa.

Cuando sea posible, solicitaremos del paciente que describa los síntomas con sus propias palabras; prestaremos especial atención al sitio y naturaleza de los dolores que presente, si hay dificultad para mover la mandíbula, si existiendo dientes, se alteró su oclusión, o a cualquier sensación extraña experimentada después del accidente.

Examen clínico. Para determinar la exacta naturaleza de la lesión, es necesario hacer una cuidadosa inspección que nos revelará si existen edema y equimosis, o deformación en la región de la fractura.

Por medio del interrogatorio obtenemos los síntomas que se presentan en caso de fractura y que son subjetivos y objetivos: 1º Dolor circunscrito, intenso y espontáneo en el sitio de la fractura, como causa del desalojamiento de los fragmentos, originado por la movilidad propia de la mandíbula y la anormal tracción muscular; 2º Impotencia funcional, que origina que la masticación en la mayoría de los casos esté imposibilitada o sea difícil y dolorosa.

Los síntomas objetivos son: 1º Pérdida de la relación interdentomandíbulo-maxilar; 2º Movilidad anormal en el hueso; 3º Crepitación ósea; 4º Deformación de la región.

Examen radiográfico. Aunque las fracturas de la mandíbula se diagnostican por lo general con facilidad por el examen clínico, es necesario el estudio radiográfico que comprenderá radiografías extraorales además de las pequeñas placas intraorales, apicales y oclusales para obtener datos de cuantiosa valía, tales como dirección y extensión de las fracturas, número de ellas, mayor o menor lesión de las piezas dentarias o del agujero mentoniano, procesos infecciosos u otras condiciones patológicas, presencia de cuerpos extraños o piezas incluidas.

Se debe tener cierto cuidado al interpretar las radiografías, pues hay ocasiones en que siendo la fractura en el cuerpo mandibular en forma de bisel, la solución de continuidad en la tabla externa aparece bastante separada de la de la tabla interna dando la apariencia de dos líneas de fractura, siendo en realidad como ya se explicó, una sola, con trazo diagonal.

VII

TRATAMIENTO

El objeto principal al establecer el tratamiento de las fracturas de la mandíbula, es el de restituir al órgano su integridad *anatómica, funcional* y *estética;* cualquiera alteración en alguna de éstas, constituiría un tratamiento defectuoso.

El tratamiento de las fracturas de la mandíbula se basa en dos principios fundamentales que son: *reducción* y *fijación* o *inmovilización.*

La reducción es la aproximación de los segmentos del hueso a su alineación normal. Cuando el tratamiento de una fractura es inmediato, los segmentos pueden ser reducidos por manipulación o gradualmente por tracción. Por lo contrario, cuando el tratamiento es tardío, puede resultar una unión defectuosa y ya presentada, habrá necesidad de refracturar la mandíbula por medio de una intervención quirúrgica y hacer su reducción y fijación.

La fijación es la inmovilización permanente de los segmentos fracturados. Para esta inmovilización se utiliza el maxilar superior como soporte para la tracción de la mandíbula fracturada, y la relación interdentomandíbulo-maxilar como guía para la coaptación perfecta de los fragmentos.

La inmovilización de los segmentos fracturados reduce rápidamente los fenómenos inflamatorios y dolorosos así como los puntos irritativos que puedan dar origen a infecciones.

Los medios de fijación de la mandíbula fracturada pueden ser:

A. Fijación extraoral.
1. Casquetes y mentonera con aparatos ortopédicos o sin ellos.

B. Fijación intraoral.
1. Ligadura interdentaria.
2. Barras de arcada.
3. Férulas.
4. Alambrado circunferencial.

C. Fijación intraósea.

Casquetes y Mentonera

Los casquetes y la mentonera están en desuso; sólo se utilizan en aquellos casos de emergencia o en algunos especiales. Deben aplicarse con mucho cuidado, pues una mala colocación de ellos sería en perjuicio del tratamiento. Hay que evitar que casquete y mentonera puedan provocar el desalojamiento de los fragmentos hacia atrás, pues ocasionaría obstrucción en la respiración.

Fijación Intraoral

Los medios de fijación intraoral son de suma importancia por su gran eficacia y sencillez en el tratamiento de fracturas mandibulares.

Uno de estos métodos de fijación intraoral es por medio de las conchas o botones de Groubb, método que generalmente usamos en el Departamento Dental de la Cruz Roja y el cual nos ha dado magníficos resultados. Estas conchas tienen la forma de un - 8 - con una longitud aproximada de 13 mm; cada valva tiene un diámetro de 7 mm. aproximadamente.

Tiene dos pequeñas perforaciones paralelas en una de las valvas, con objeto de que por ellas pase el alambre de fijación.

La fijación de las conchas se hace pasando un alambre de acero inoxidable, calibre 818, por los espacios proximales de los dientes que se escogieron para soporte, en dirección palato-vestibular y linguo-vestibular; una vez que se tiene el alambre en esta posición se hacen pasar las dos puntas por las perforaciones des-

critas y torciéndolas se fija una de las valvas de la concha lo más ajustado posible; se corta el excedente de alambre y se dobla la otra valva para que cubra los cabos y no mortifiquen los tejidos vecinos.

Una vez colocadas las conchas en el maxilar superior y en las piezas dentarias de los fragmentos mandibulares, se procede a adaptar los elásticos de goma de las superiores a las inferiores, efectuando así la tracción y la fijación.

Este método tiene la ventaja de que pueden cortarse los elásticos fácilmente en caso de complicaciones (náuseas, vómitos, etc.)

La fijación por medio de bandas de ortodoncia con aditamentos especiales se hace en aquellos casos en que existen dientes aislados y no es posible un amarre interdentario, por ser sus coronas poco retentivas.

Las bandas deben quedar bien ajustadas para evitar su desalojamiento.

Arco de Winter: Es otro de los métodos de fijación intraoral que puede ser usado cuando existan dientes adecuados; este método es un ejemplo típico del uso de "anclaje" en masa, sin ningún diente sujeto a estiramiento indebido.

El Arco de Winter consta de dos arcos metálicos uno superior y otro inferior; de estos arcos salen pequeños vástagos redondeados en sus puntas, doblados hacia abajo en el arco inferior y hacia arriba en el superior. Una vez colocados en las arcadas dentarias, se insertan las ligaduras, las que pueden ser de hule o de alambre, según el caso.

Semejante al arco de Winter tenemos gracias a la iniciativa de un dentista mexicano, este mismo arco, hecho en México y con la ventaja de poderse conseguir a un precio muy económico en comparación con el primero.

Férulas. Son aparatos hechos para conservar inmovilizados y en alineación normal dos o más segmentos de hueso, o para irlos movilizando por presión, palanca o tornillo.

Pueden ser construidos de metal, hule o plástico.

El método para la construcción de estas férulas intraorales es el siguiente: Se toma una impresión de los maxilares y de la mandíbula, con alginato, tratando de reducir al mínimo el desalojamiento de los fragmentos; se vacía esta impresión en yeso

piedra. El modelo se corta en la línea o líneas de fractura y se simula la reducción, con ayuda de la relación interdentaria lograda con el modelo de los maxilares. Sobre este modelo que corresponde aproximadamente a una mandíbula propiamente reducida, se construye la férula, la que se denomina férula de Hullihen.

Cuando el paciente es desdentado, en caso de que posea dentadura artificial, podremos utilizarla como férula. Si esto no es posible o no se adapta perfectamente a causa del desalojamiento del segmento fracturado, puede usarse la férula de Gunning. Para fabricarla, se toma una impresión superior y una impresión de la mandíbula previamente reducida. Se construyen las bases con rodillos de cera y se toma la dimensión vertical correcta; se unen los rodillos para construir un solo bloque, se enfrascan y se terminan en acrílico; previamente, en la cera, se le hacen aberturas en las partes anterior y lateral, con el fin de hacer más ligero el aparato y para permitir la alimentación del enfermo.

Para fijar este tipo de férulas intraorales se coloca la mentonera, que puede ser de cuero, plástico, esparadrapo, etc., y sujeta por medio de dos ligas, a un gorro, que puede ser de fieltro o tejido.

El alambrado circunferencial es otro método de tratamiento que puede usarse para reducción y fijación de fracturas mandibulares en caso de desdentados totales.

Para llevar a cabo este tratamiento, se construye una base o silla de acrílico sobre el modelo de yeso piedra previamente reducido; esta silla debe ocupar todo el proceso mandibular teniendo suficiente extensión para apoyarse con comodidad.

Para fijar esta silla o base, se hace una punción intraoral con aguja hipodérmica Nº 20, pegada al hueso por el lado lingual, hasta que atraviese la piel en el borde inferior de uno de los fragmentos; se introduce a través de la aguja, un alambre de acero inoxidable Nº 24 y cuando asoma al exterior se saca la aguja, se introduce de nuevo pegada al hueso por el lado vestibular, procurando que salga si no en el mismo lugar que la anterior, sí lo más cerca posible; y por la luz de ella, se pasa el mismo alambre, a fin de que forme una asa sobre la piel, asa que seccionará los tejidos hasta llegar a tener contacto directo con el hueso por medio de movimientos similares a los empleados en el juego del diávolo, sujetando las puntas del alambre.

Las puntas del alambre se tuercen sobre la férula de acrílico o dentadura, para que el fragmento del hueso quede bien ajustado a ella. En forma semejante se pasa un alambre alrededor del otro fragmento del hueso que se adapta igualmente a la férula.

Los alambres circunferenciales son bien tolerados y pueden permanecer en su sitio por varias semanas.

Una desventaja del alambrado circunferencial es que la base o silla de acrílico que se usa para la reducción está sujeta a presión, y la continua presión sobre la mucosa ejercida por un cuerpo duro puede originar zonas necróticas. Por otra parte, favorece la retención y descomposición de los alimentos.

En lugar de acrílico, en casos especiales se usa el hule de *Vellum,* debido a que por su suavidad y elasticidad es menos irritante.

Este método de férulas sujetas con alambre circunferencial se usa también muy frecuentemente en niños, adaptándolas sobre sus dientes temporales.

Igualmente se usa en casos de desdentados parciales, cuando los dientes existentes son pocos e inseguros para el alambrado interdentomandíbulo-maxilar.

Alambrado interóseo. Es especialmente útil en el tratamiento de las fracturas en áreas desdentadas, de segmentos desalojados, o en caso de fracturas que hayan cicatrizado con unión fibrosa.

Para hacer el alambrado interóseo, se expone el hueso en el sitio de las líneas de fractura, bien por la parte intraoral o bien por la extraoral y valiéndose de un taladro, se hacen dos agujeros en cada lado de la línea de fractura más o menos a un cuarto de pulgada de dicha línea; estos orificios se hacen por la superficie vestibular.

Se coloca un pequeño tope de metal en la superficie lingual sobre el hueso para evitar que el taladro dañe a los tejidos blandos cuando el hueso sea perforado.

En los agujeros alternos opuestos se introducen los alambres, se entrecruzan y se fijan por torsión. Antiguamente se hacía un solo agujero en cada lado de la fractura, pero raras veces se obtenía la fijación correcta. El uso de dobles agujeros con alambres cruzados da mayor estabilidad y seguridad.

VIII

TRATAMIENTO POST-OPERATORIO

Tratamiento post-operatorio es el conjunto de medidas aplicadas al enfermo después de la intervención.

Este conjunto de medidas deben estar enfocadas a la higiene bucal, a la alimentación y a la prevención de infecciones tardías.

La cooperación del paciente en este caso determina el buen éxito del resultado después que se ha hecho la reducción y fijación.

La higiene bucal puede ser mantenida por medio de colutorios alcalinos, y la limpieza alrededor de los cuellos de los dientes y alambres puede efectuarse mediante el uso de torundas de algodón embebidas con cualquier antiséptico. Esto reduce y elimina los restos de alimentos y la posibilidad de gingivitis.

Con relación a la alimentación, podemos decir que debe estar encaminada a mantener o elevar las defensas orgánicas del enfermo.

Debe indicársele alimentos tales como huevos, dos diarios; vegetales en puré, colados o prensados (espinacas, zanahorias, chayotes, nabos, chícharos, ejotes); leche, de ½ a 1 lt. al día; jugos (tomate, toronja, naranja, limón); mantequilla, aceite de hígado (dos cucharaditas tres veces al día), pastillas de levadura una al día, complejo B (3 cápsulas al día), cereales, frutas cocidas, flanes, gelatinas.

IX

COMPLICACIONES

Las complicaciones en las fracturas de la mandíbula pueden ser inmediatas o mediatas.

Complicaciones inmediatas. Asfixia, lesión de órganos importantes, infección, presencia de cuerpos extraños, dientes en la línea de fractura, heridas extensas en partes blandas, hemorragia.

Complicaciones mediatas. Retardo en la consolidación o falta de ella, consolidación defectuosa, trismus, anquilosis de la articulación témporo-mandibular, adherencias cicatriciales de los tejidos blandos y deformaciones concomitantes.

X

CONCLUSIONES

1º Las fracturas mandibulares son muy frecuentes por las características anatómicas de la mandíbula.

2º La elección de aparatos varía con el tipo de fractura y con las condiciones de la boca del enfermo.

3º Los tratamientos pre, trans y post-operatorios son factores indispensables para obtener éxito satisfactorio.

BIBLIOGRAFIA

Tratado de Cirugía Bucal, K. H. THOMA, Tomo I, 1955.

Tesis, F. RIVERA I, 1954.

Nuevo Diccionario de la Lengua Castellana.

Tratado de Anatomía Descriptiva, DR. F. QUIROZ.

Diagnóstico Clínico de las Enfermedades de la Boca, L. V. HAYES. U.T.E.H.A.

Tesis, GUILLERMO CAMACHO O. 1952.

Practical Oral Surgery, H. B. CLARK, JR. 1955.

Brophy, R. W. Oral Surgery P. Blakiston's Son and Co. 1915.

Notas de la Cátedra de Terapéutica Quirúrgica del Dr. Francisco Martínez Lugo.

Anatomía para Dentistas. H. SICHER - J. TANDLER.

Traumatismos de la Cara. V. H. KASANJIAN. 1952.

Cirugía y Ortopedia de Cara y Cabeza. H. L. ROWE - H. C. KILLEY. 1958.