UNIVERSIDAD NACIONAL AUTÓNOMA DE MÉXICO

FACULTAD DE MEDICINA DIVISIÓN DE ESTUDIOS DE POSGRADO **SOCIEDAD DE BENEFICIENCIA ESPAÑOLA HOSPITAL ESPAÑOL**

PORCENTAJE DE RESOLUCIÓN DE OCLUSIÓN INTESTINAL POR ADHERENCIAS MEDIANTE TRÁNSITO INTESTINAL CON CONTRASTE HIDROSOLUBLE.

EXPERIENCIA DE 2 AÑOS Y MEDIO EN EL HOSPITAL ESPAÑOL DE MÉXICO.

TESIS PARA OBTENER EL TÍTULO DE ESPECIALIDAD EN IMAGENOLOGÍA DIAGNÓSTICA Y TERAPÉUTICA

PRESENTA:

ZULEMA GORETTI VELASCO ORTIZ

ASESORES DE TESIS

DRA. JULIETA ALEJANDRA RODRIGUEZ JERKOV*

DRA. MARIANA QUIROZ ALCOCER**

* Jefa del servicio de tomografía computarizada del Hospital Español de México y Prof. Titular de la Especialidad de Imagenología Diagnóstica y Terapéutica
**Médico adscrito del servicio de Rayos X del Hospital Español de México

HOSPITAL ESPAÑOL DE MÉXICO

EJÉRCITO NACIONAL 613, MIGUEL HIDALGO, CDMX, CP

2023

Universidad Nacional Autónoma de México
UNAM
Biblioteca Central
Dirección General de Bibliotecas de la UNAM

UNAM – Dirección General de Bibliotecas
Tesis Digitales
Restricciones de uso

DERECHOS RESERVADOS ©
PROHIBIDA SU REPRODUCCIÓN TOTAL O PARCIAL

Todo el material contenido en esta tesis esta protegido por la Ley Federal del Derecho de Autor (LFDA) de los Estados Unidos Mexicanos (México).

El uso de imágenes, fragmentos de videos, y demás material que sea objeto de protección de los derechos de autor, será exclusivamente para fines educativos e informativos y deberá citar la fuente donde la obtuvo mencionando el autor o autores. Cualquier uso distinto como el lucro, reproducción, edición o modificación, será perseguido y sancionado por el respectivo titular de los Derechos de Autor.

ÍNDICE

1.- INTRODUCCIÓN ---------- 3

2.- MARCO TEORICO ---------- 4

MARCO CONCEPTUAL ---------- 4

ANATOMÍA DEL INTESTINO DELGADO ---------- 4

TRÁNSITO INTESTINAL ---------- 5

MEDIOS DE CONTRASTE ---------- 7

OCLUSIÓN INTESTINAL ---------- 12

HALLAZGOS POR IMAGEN ---------- 12

3.- ANTECEDENTES ---------- 21

4.- JUSTIFICACIÓN ---------- 22

5.- PREGUNTA DE INVESTIGACIÓN ---------- 23

6.- OBJETIVOS ---------- 23

PRIMARIO ---------- 23

SECUNDARIO ---------- 23

7.- HIPOTESIS

NULA ---------- 24

ALTERNA ---------- 24

8.- DISEÑO METODOLÓGICO

TIPO DE ESTUDIO ---------- 24

LUGAR Y PERIODO ---------- 24

POBLACIÓN DIANA O UNIVERSO ---------- 25

POBLACIÓN DE ESTUDIO ---------- 25

CRITERIOS DE SELECCIÓN ---------- 25

MATERIAL Y MÉTODO ---------- 25

VARIABLES ---------- 27

DEFINICIONES CONCEPTUALES Y OPERACIONALES---------- 27

CONSIDERACIONES ÉTICAS ---------- 28

9.- RESULTADOS ---------- 29

TABLAS DE RESULTADOS ---------- 30

GRÁFICOS DE RESULTADOS ---------- 31

10.- DISCUSIÓN ---------- 33

11.- CONCLUSIONES ---------- 35

12.- ANEXOS ---------- 36

13.- REFERENCIAS ---------- 40

PORCENTAJE DE RESOLUCIÓN DE LA OCLUSIÓN INTESTINAL POR ADHERENCIAS MEDIANTE LA REALIZACIÓN DE TRÁNSITO INTESTINAL CON CONTRASTE HIDROSOLUBLE.

EXPERIENCIA EN EL HOSPITAL ESPAÑOL DE LA CIUDAD DE MÉXICO

INTRODUCCIÓN

Esta tesis es una investigación cuantitativa de los casos de obstrucción intestinal que se resuelven mediante la realización de tránsito intestinal con administración de contraste hidrosoluble por vía oral. La mayoría de este tipo de estudios tienen una finalidad terapéutica y los pacientes cuyo cuadro no se resuelve, reciben tratamiento quirúrgico.

La obstrucción intestinal por adherencias posterior de una cirugía abdominal es frecuente. El tratamiento habitual es conservador con dieta absoluta, sueroterapia y colocación de sonda nasogástrica. A pesar de este tratamiento, del 51 al 84% de los pacientes necesitarán cirugía, debido a frecuentes complicaciones con aumento de la morbilidad[2].

El contraste hidrosoluble se utiliza desde hace años en el tratamiento de las obstrucciones intestinales por adherencias; es una sustancia con efecto osmótico, con una osmolaridad de 1.200 mosm/L que puede tener un efecto terapéutico en la oclusión del intestino delgado al disminuir el edema de la pared intestinal, aumentar la tensión intraluminal y mejorar la

actividad contráctil del músculo liso generando un peristaltismo efectivo para superar la obstrucción[5].

Se presenta la experiencia del Servicio de Imagenología del Hospital Español de México en el manejo de los pacientes con obstrucción intestinal por adherencias mediante la realización de estudios de tránsito intestinal con administración de medio de contraste hidrosoluble, en un lapso de 2 años y medio; determinando el porcentaje de casos en los que se obtuvo una respuesta favorable y aquellos en los que los pacientes terminaron en un tratamiento quirúrgico[1].

MARCO TEORICO

MARCO CONCEPTUAL:

ANATOMÍA DEL INTESTINO DELGADO.

El intestino delgado es el segmento del tubo digestivo que se extiende desde el píloro hasta la válvula ileocecal. Con una longitud de entre 4 y 7 m se divide en 3 segmentos (duodeno, yeyuno e íleon) en función de criterios anatómicos y funcionales. El duodeno es un órgano intraperitoneal en su primera porción y retroperitoneal en el resto, mientras que el yeyuno y el íleon se encuentran suspendidos en la cavidad abdominal a través del mesenterio, que lo une a la pared posterior del abdomen. El intestino delgado tiene una inervación tanto por neuronas intrínsecas como extrínsecas que controlan su motilidad, y recibe el aporte sanguíneo del tronco celiaco y de la arteria mesentérica superior. Tanto las arterias como las venas y los vasos linfáticos discurren a través del mesenterio[6].

El intestino delgado es un tubo que se extiende desde el estómago hasta el colon. Conformado de 3 partes, duodeno, yeyuno e íleon. El duodeno tiene unos 25 cm de longitud con una extensión desde el píloro hasta el ángulo duodeno-yeyunal, rodeando la cabeza del páncreas. Se divide en 4 porciones. Se relaciona con el estómago, el hígado y el páncreas con los que forma una unidad funcional. El colédoco y el conducto pancreático principal desembocan juntos en la segunda porción del duodeno, en la ampolla de Vater o papila duodenal, en donde se encuentra el esfínter de Oddi que está relacionado, con el control del flujo del jugo pancreático al duodeno ya que el flujo de bilis hacia el duodeno está controlado por el esfínter del colédoco situado en el extremo distal de este conducto biliar. El yeyuno y el íleon tienen ambos más de 4.5 m de longitud y debido a que sus características morfológicas y funcionales son parecidas se les puede considerar una unidad "yeyuno-íleon" cuyas asas se encuentran situadas por debajo del colon transverso y recubiertas por el mesenterio, constituido por pliegues de peritoneo, que las sujeta a la pared abdominal posterior. La desembocadura del íleon en el colon se encuentra en el ciego, en el orificio íleocecal a través del cual pasa el contenido del intestino delgado al intestino grueso, y que está rodeado por la válvula ileocecal cuya función principal es evitar el reflujo de materias fecales desde el colon al intestino delgado. En los últimos centímetros de íleon, que preceden a la válvula, la pared intestinal posee una pared muscular engrosada, el esfínter íleocecal que, en condiciones normales se encuentra medianamente contraído y no permite que el contenido del íleon se vacíe en el ciego de un modo brusco y continuo[6].

TRÁNSITO INTESTINAL:

El intestino delgado puede ser difícil de evaluar dada su longitud, distribución y multitud de pliegues que presenta. Su estudio endoscópico completo solo es posible con enteroscopia con

cápsula endoscópica o doble balón. Los estudios radiológicos con contraste oral (tránsito intestinal, enteroclisis, TC/RM-enteroclisis, entero-TC y entero-RM) son una opción para su evaluación y cobran especial relevancia en el seguimiento de enfermedades crónicas debido a que son menos invasivos.[10]

En los estudios radiológicos de tránsito intestinal al inicio del procedimiento el paciente bebe un líquido que contiene bario o un contraste yodado (que dibujan la superficie de la mucosa y la hacen visible a los rayos X); el control fluoroscópico es recomendable para evaluar la funcionalidad del intestino delgado y sus alteraciones morfológicas[5].

Sus indicaciones son: melena, dolor abdominal de causa desconocida, cambios en la frecuencia y aspecto de las heces fecales especialmente diarrea o esteatorrea. síndrome de mala absorción. Inflamaciones severas. Obstrucciones. Masas abdominales. Control postquirúrgico[5].

Contraindicaciones: perforación intestinal[5].

Imagen de estudio de tránsito intestinal en donde se observa el patrón mucoso del estómago, duodeno, yeyuno e íleon[5].

MEDIOS DE CONTRASTE:

Para hacer visible un órgano, que en su estado natural no presenta diferencia de absorción con el medio que lo rodea, se puede llenar con alguna sustancia de número atómico diferente al de las zonas vecinas. Estas sustancias son los denominados medios de contraste, entre sus características deben ser absolutamente inocuos para el organismo, metabolizados con facilidad y eliminados del mismo. Según sus características se dividen en: [5]

Medios de contrastes positivos (radiopacos)[3]:

Sustancias que tienen número atómico alto y se distinguen de las partes blandas por su mayor absorción a los rayos X. Los más utilizados son el sulfato de bario y los productos yodados.

El sulfato de bario es inerte, no se absorbe, se elimina totalmente con la excreción y lo más importante es que no altera el funcionamiento del órgano a evaluar. Es útil en las exploraciones del tracto gastrointestinal, sin embargo, hay que recordar que no debe pasar accidentalmente al mediastino o a la cavidad abdominal por alguna perforación del tracto digestivo, ya que es tóxico y puede provocar reacciones adversas de grado variable, incluida la muerte. Los contrastes yodados se dividen en hidrosolubles y liposolubles. Los hidrosolubles se eliminan por el riñón o por vía hepatobiliar, actualmente son poco tóxicos y están indicados en diversos estudios. Pueden ser peligrosos en enfermos con insuficiencia renal, así como en los pacientes con padecimiento mielomatosos, y en aquellos pacientes que con alergia al yodo. Los que se eliminan por vía hepatorrenal se emplean para el estudio de vesícula y vías biliares, los cuales pueden producir ocasionalmente signos de intolerancia. Los liposolubles se absorben muy lentamente ya que son viscosos y no pueden ser usados por vía endovenosa. Aunque en la actualidad su uso ha disminuido pueden estar indicados en estudios de la medula, linfáticos, fístulas, glándulas salivales, etc[3].

HIDROSOLUBLES:

Deben reunir ciertas condiciones: a) Ser fisiológicamente inertes, no alterando las funciones de los órganos que se valoren. b) No producir irritación ni intoxicación general. c) Poder diluirse con los líquidos orgánicos. d) Metabolización y excreción completa, sin permanecer en el organismo más tiempo que el necesario para obtener el estudio radiológico. Idealmente deberían tener la misma osmolaridad que la sangre[7].

Son productos reabsorbibles. Su elevada concentración proporciona una adecuada opacidad del órgano estudiado. Son eliminados por el organismo a través de la orina, opacificando las vías urinarias, o en ocasiones son reabsorbidos y eliminados selectivamente a través de la

secreción del hígado, opacificando las vías biliares. Existen tres clases de medios de contraste hidrosolubles[7]:

1. iónicos[7].

2. iónicos de baja osmolaridad[7].

3. no iónicos de alta osmolaridad[7].

4. no iónicos isoosmolares[7]

Ventajas y características[7]:

Reabsorbibles[7].

Son muy solubles en agua con el fin de poderse incorporar a todos los líquidos del organismo como por ejemplo la sangre. no son demasiados viscosos a excepción de los utilizados en la histerosalpingografia. no son tóxicos. presentan una elevada opacidad. La mayoría de estos productos son compuestos " sódicos o de metilmeglumina" o ambos a la vez. Los que contienen sodios tienen menor tolerancia debido a su mayor toxicidad, pero son más fluidos y resulta más conveniente cuando la inyección debe hacerse rápidamente. Los que contienen meglumina son más bien tolerados. Ambos son de alta viscosidad especialmente a fuerte concentración[7].

VÍAS DE ADMINISTRACIÓN DE LOS MEDIOS DE CONTRASTE:

Actualidad las vías de administración son la oral, rectal, vaginal, intratecal, intraarticular, intradérmica e intravascular (endovenosa o intraarterial). Dependiendo del objetivo del estudio, se seleccionará(n) la(s) vía(s) que se empleará(n)[12].

I. Vía oral: Comúnmente se utilizan el sulfato de bario, aire ambiente, sales de yodo hidrosoluble y/o agua, y antiguamente leche. Raramente se presentan reacciones secundarias a su uso que por lo común corresponden a cambios en el hábito intestinal, ya sea estreñimiento cuando se emplea bario o diarrea osmótica cuando se usa un contraste yodado. Podría existir diarrea en pacientes con intolerancia a la lactosa[12].

II. Vía rectal: Se emplean: bario, medio yodado hidrosoluble, aire ambiente y/o agua. Los efectos reportados se relacionan primordialmente a la incomodidad y deseo defecatorio. Es de suma importancia vigilar estrechamente al paciente durante su administración para evitar perforación de víscera hueca o escape de grandes cantidades del contraste hacia la cavidad abdominal en una perforación preexistente, aunque estrictamente estas complicaciones son más de índole iatrogénica que un efecto adverso del contraste. Eventualmente se observan reacciones vágales secundarias a la distensión de víscera hueca, que pueden manifestarse como mareos, lipotimias, hipotensión arterial leve, entre otras[12].

III. Vía intravascular En la actualidad existen diferentes tipos de medios de contraste intravasculares (endovenosos o intraarteriales), los cuales se clasifican de acuerdo con su composición química en tres grupos principales. Los últimos son los más nuevos y los menos tóxicos: A.- Iónicos de alta osmolaridad (yodotalamato de meglumina, amidotrizoato de meglumina). B - Iónicos de baja osmolaridad (ioxiglato de metilglucamina). C.- No iónicos de baja osmolaridad (iopamidol–ioversol – iohexol)[7]. D.- No iónicos diméricos: isoosmolares. (iotrolan e iodixanol)[12].

IV. Vía vaginal: Se emplean medios de contraste yodados hidrosolubles. Las reacciones son muy raras y van desde irritación cutánea y de mucosas, hasta dolor pélvico semejante al cólico menstrual (debido a peritonitis química cuando hay paso del contraste hacia la cavidad vía tubas uterinas). También se observan reacciones vagales leves y transitorias. Otro agente que se emplea es la solución salina, o bien agua estéril para irrigación en caso de practicar histerosonografía. Raramente se utilizan tampones vaginales o gasas impregnadas con bario o medio hidrosoluble iodado durante estudios de tomografía computada, con la finalidad de demarcar relaciones anatómicas[12].

V. Vía articular: Comúnmente se usan medios yodados hidrosolubles y/o aire ambiente. En resonancia magnética puede emplearse gadolinio. Excepcionalmente se informan reacciones atribuibles al medio de contraste salvo cuando hay extravasación a partes blandas o hiperdistensión de la cápsula articular[12].

VI. Vía intratecal: Para la realización de mielografías (también llamada radiculografía, o hidromielografía); siempre deberá emplearse un medio de contraste no iónico de baja osmolaridad. Las reacciones más comunes son: cefalea, náusea y reacción vagal (hipotensión arterial y bradicardia). Otras más raras son: meningismo por aracnoiditis química y meningitis infecciosa secundaria a la punción lumbar[12].

Medios de contrastes negativos:

Son sustancias como el oxígeno, el CO2 y el aire, que absorben menor cantidad de radiación que las partes blandas, aunque tengan un número atómico similar a las mismas, tienen una

menor densidad. A estos contrastes se los llaman radiotransparentes. En general estos gases son pocos irritantes, fáciles de manejar y reabsorbibles espontáneamente. Tienen el inconveniente de que pueden producir dolor al ser introducidos entre los tejidos. Pueden ser utilizados en la cavidad pleural, cavidad peritoneal, así como también para visualizar los espacios subaracnoideos y anteriormente el sistema ventricular, etc[11].

Si los medios de contrastes se utilizan en forma combinada, o sea, aplicación de contraste positivos y luego negativos durante el mismo estudio nos encontramos ante una técnica muy utilizada en el estudio del tubo digestivo que se conoce como "técnica de doble contraste" (por ejemplo: SEGD, enteroclisis o colon por enema con doble contraste)[5].

OCLUSIÓN INTESTINAL

La obstrucción intestinal es un síndrome causado por la detención más o menos completa y más o menos persistente del contenido intestinal en cualquier tramo del intestino, puede tener causas orgánicas o funcionales y constituye alrededor de un 20% de las urgencias quirúrgicas de un hospital. En cuanto a la atención primaria, lo más frecuente es encontrar obstrucciones incompletas (p. ej., emisión de gases, pero no de heces), que en algunos casos acaban siendo completas[3].

Las causas de oclusión intestinal son múltiples, si bien permiten realizar una clasificación general, que comprende tres variedades:[3]

CAUSAS DE OCLUSIÓN INTESTINAL
OCLUSIÓN MECÁNICA
Extraluminal
Hernias
Bridas
Vólvulos
Invaginaciones
Parietal
Tumores
Enfermedades inflamatorias
Intraluminal
íleo biliar
Fecalomas
Bezoar
Cuerpos extraños

HALLAZGOS POR IMAGEN. –

Las imágenes juegan un papel importante tanto en el diagnóstico de la obstrucción intestinal como en ayudar a determinar la elección y el momento del tratamiento adecuado. Los objetivos principales de las pruebas de imagen en casos de sospecha de obstrucción intestinal son[2]:

- Diferenciar la obstrucción mecánica verdadera del íleo o el estreñimiento[2]
- Localizar el sitio de la obstrucción[2]
- Identificar una causa subyacente.[2]
- Evaluar las complicaciones (por ejemplo, isquemia o perforación)[2]
- Evaluar la viabilidad de los segmentos intestinales involucrados[2]

OCLUSIÓN DE INTESTINO DELGADO

Las radiografías simples de abdomen se utilizan como herramienta de detección de obstrucción intestinal, pero si son normales no la excluyen. Los principales hallazgos son

asas intestinales dilatadas con o sin niveles de líquido y gas, y disminución del gas intestinal a partir de un determinado segmento[2].

Las radiografías abdominales son sólo 50-60% sensibles para la obstrucción del intestino delgado. En la mayoría de los casos, la radiografía abdominal tendrá las siguientes características[2]:

- Asas de intestino delgado dilatadas proximales a la obstrucción[2].
- Se requieren tres sitios de dilatación > 2,5 - 3 cm[2].
- Las válvulas conniventes son visibles[2].
- Niveles gas-líquido si el estudio se tomó en posición erecta, especialmente sospechoso si[2]:
    - >2,5 cm de ancho[2].
    - En la misma asa del intestino, pero a diferentes alturas (> 2 cm de diferencia de altura)[2].

Sin embargo, la obstrucción (que puede ser una obstrucción mecánica de alto grado) también puede presentarse con las siguientes características[2]:

- Abdomen sin gas: en función del antecedente de vómitos, colocación de sonda nasogástrica y el nivel de obstrucción[2].
- Signo del collar de cuentas : pequeñas bolsas de gas dentro de un asa de intestino delgado llenan de líquido[2].

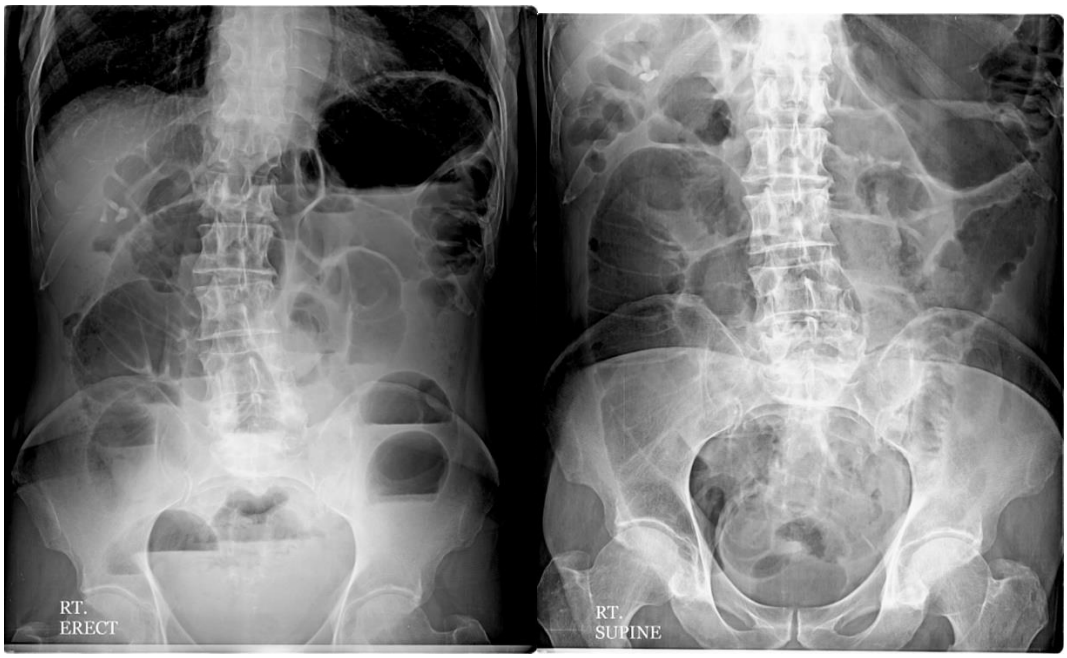

Imágenes de radiografías de abdomen de pie y en decúbito en donde se observa Asas de intestino delgado dilatadas y múltiples niveles hidroaéreos.

Las radiografías simples pueden ser suficientes para evaluar la obstrucción intestinal y su evolución. Su precisión sin embargo varía según la patología subyacente y la localización de la obstrucción[4].

La ecografía tiene una sensibilidad del 90 % y una especificidad del 96 % para diagnosticar la obstrucción del intestino delgado[4].

Los hallazgos sugestivos de obstrucción del intestino delgado son[4]:

- Asa intestinal dilatada (diámetro > 3 cm)
- Peristaltismo de lucha (ineficaz)
    - Da como resultado una apariencia de "vaivén" o "remolino" de los contenidos intraluminales.
- Prominencia de las válvulas conniventes

- Presente en asas yeyunales dilatadas.

La extensión de la obstrucción suele quedar implícita en función de la afectación del colon ascendente/descendente, la morfología de las asas intestinales dilatadas (patrón de pliegues mucosos altos presente en el yeyuno, ausentes o pobres en el íleon) y la afectación del estómago. Hallazgos agregados de isquemia/infarto intestinal[4]:

- Líquido libre extraluminal[4].
- Pérdida de peristaltismo[4].
- Engrosamiento de la pared intestinal > 3 mm[4].
- Con borramiento de la arquitectura mural[4]
- Estratificación de la pared o gas mural[4].

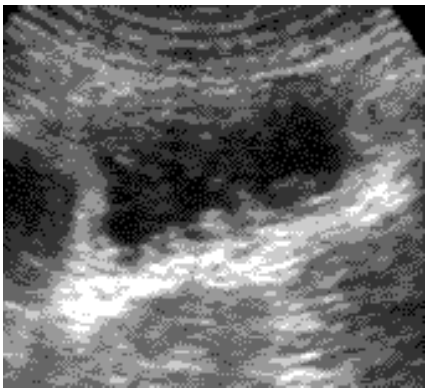

Imagen por ultrasonido a escalas de grises con transductor convexo en donde se observa Hay asas de intestino delgado dilatadas, con un diámetro de 3,04 (> 2,5 de corte del diámetro del intestino delgado).

Estos hallazgos requieren una valoración urgente del médico cirujano[4].

Pese a la utilidad incuestionable del ultrasonido en la evaluación de la existencia de obstrucción intestinal, es un método operador dependiente que puede disminuir su eficacia.

La tomografía computarizada del abdomen es hasta ahora el mejor método para confirmar la obstrucción intestinal, determinar el sitio de obstrucción y precisar su causa[5].

Los hallazgos en TC incluyen[5]:

- Un punto de transición en donde el calibre del intestino cambia de normal a anormal.
- Asas intestinales dilatadas proximales al punto de transició[5].
    - Intestino delgado >3,0 cm[5].
    - Intestino grueso > 5 cm[5].
- Un umbral de tamaño del intestino delgado de 2,5 cm aumenta la sensibilidad para la obstrucción parcial del intestino delgado[5].
- Intestino colapsado o de calibre normal distal al punto de transición[5].

Si se identifica una obstrucción intestinal, es importante evaluar las complicaciones y la viabilidad del intestino afectado, los signos que traduce isquemia son[13]:

- Engrosamiento de la pared intestinal[13].
- Falta de realce de la pared del segmento intestinal dilatado[13].
- Torsión de los vasos mesentéricos en casos de vólvulo o hernia interna[13].
- Infiltración del tejido de graso mesentérico circundante que indica inflamación[13].
- Neumatosis intestinal, aire en vasos mesentéricos y vasos portales[13].
- Neumoperitoneo que indica perforación[13].

La estrangulación representa un asa isquémica dentro de un saco herniario o atrapada entre bridas[13].

El contraste oral positivo no suele ser usado para el diagnóstico de obstrucción del intestino delgado[13]:

- Por lo general el contraste se diluye en las asas intestinales llenas de líquido y generalmente no alcanza el punto de transición[13].
- Puede oscurecer la evaluación de la pared del intestino delgado, limitando la evaluación de la isquemia intestinal[13].

En los casos de obstrucción del intestino delgado por adherencias sin complicaciones como isquemia o perforación, se puede administrar una provocación con contraste hidrosoluble. Esto tiene un efecto diagnóstico y terapéutico[13].

Imágenes de tomografía de abdomen en corte axial y reconstrucción coronal en donde se observa intestino delgado severamente dilatado lleno de líquido, con diámetro de hasta 10 cm en el íleon, donde hay un corte abrupto (zona de transición). El íleon terminal está colapsado. El intestino grueso no está distendido. Líquido pélvico libre.

OCLUSIÓN DE INTESTINO GRUESO

Las obstrucciones del intestino grueso se caracterizan por distensión colónica proximal a la obstrucción, con colapso distalmente. En algunos casos, el punto de obstrucción y el sitio de obstrucción no son los mismos, con el punto de obstrucción ubicado distal al punto de corte

aparente, por ejemplo, un tumor sigmoide obstructivo puede presentarse con un corte aparente en el ángulo esplénico[9].

En general, el colon se considera dilatado si tiene más de 6 cm de diámetro, teniendo el ciego un límite superior de 9 cm. Consulte el artículo separado sobre la regla 3-6-9 . Un diámetro cecal de 12 a 15 cm aumenta el riesgo de ruptura cecal[9].

Radiografía simple.

- Distensión colónica: gaseosa secundaria a organismos productores de gas en las heces[5].
- Colon distal colapsado: con pocos niveles hidroaéreos de mayor diámetro o sin nivel hidroaéreo, ya que el agua se reabsorbe en el colon[9].
- Dilatación del intestino delgado, que depende de[9]:
    - Duración de la obstrucción[9].
    - Insuficiencia de la válvula ileocecal[9].
- El recto tiene poco o nada de aire[9].

En casos avanzados se pueden ver los estigmas de un colon isquémico , a saber[10]:

- Perdida de las haustraciones con marcada dilatación[10].
- Gas intramural[10].
- Gas venoso portal[10].
- Gas intraabdominal libre (neumoperitoneo)[10].

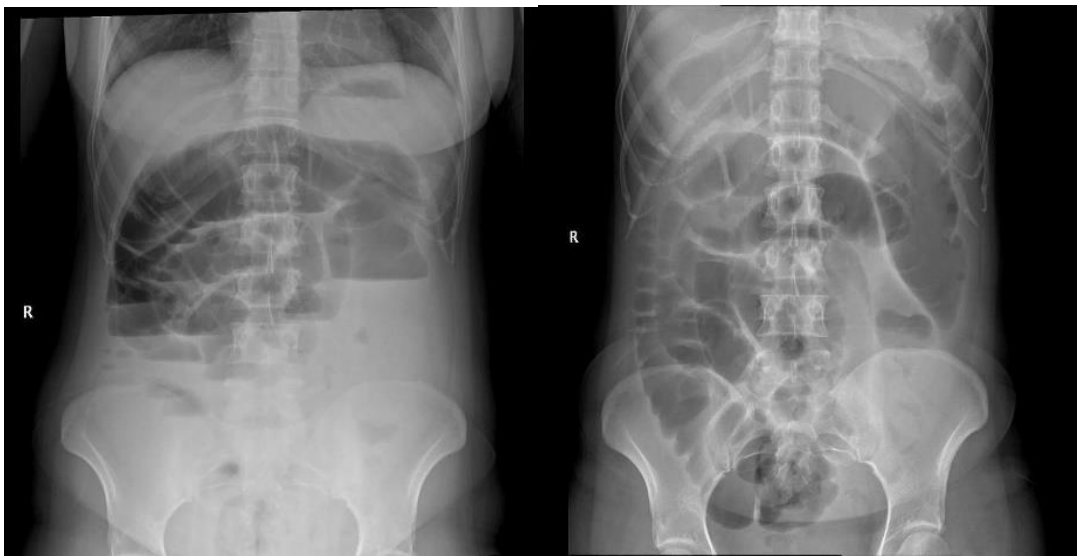

Imágenes de radiografías de abdomen de pie y en decúbito supino que revelan asas de intestino delgado dilatadas con múltiples niveles hidroaéreos, lo que sugiere una posible obstrucción del intestino distal.

Tomografía computada

En TC el intestino grueso estará distendido con una pared delgada y estirada, esta pared debe realzar (a menos que esté isquémica). Si la válvula ileocecal es competente, el intestino delgado puede estar colapsado en su mayor parte[9].

Debe trazarse distalmente hasta que se encuentre la zona de transición como en el intestino delgado, aunque a veces la lesión obstructiva es distal al punto de transición aparente[10].

Puede mostrar complicaciones como la isquemia y la perforación[10].

Las características de imagen dependerán de la causa subyacente y, por lo tanto, se analizan por separado[8].

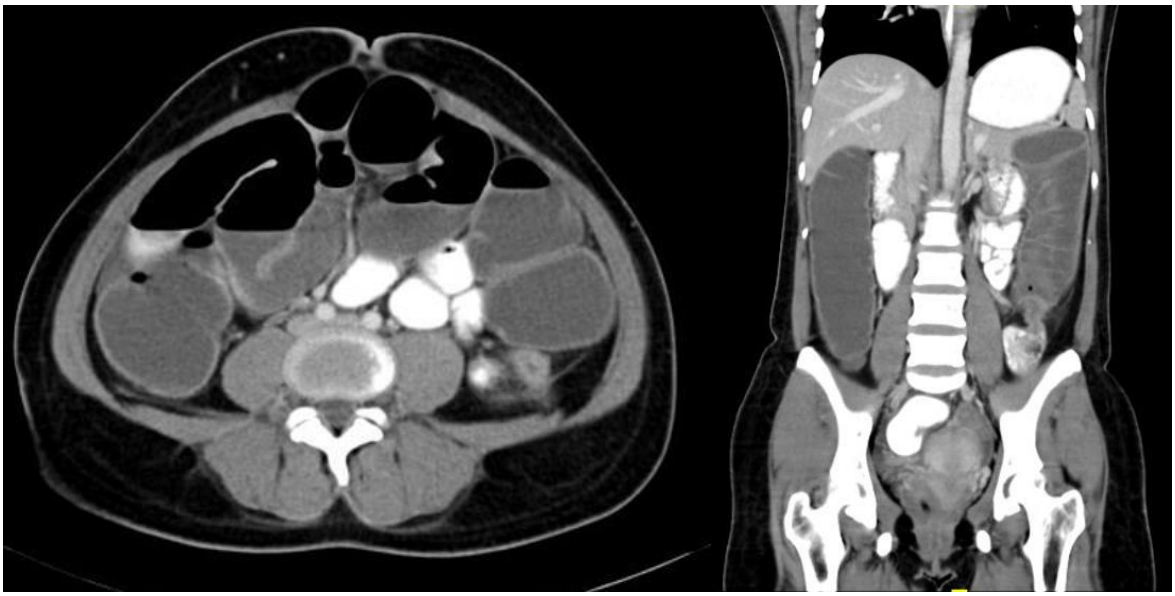

Imágenes de tomografía computada de abdomen en corte axial y reconstrucción coronal en donde se observa estrechamiento de un segmento corto (de 3 cm) del colon descendente con dilatación de colon proximal y con leve realce de la pared.

ANTECEDENTES

El uso del contraste hidrosoluble en la obstrucción intestinal por adherencias puede tener un efecto terapéutico al reducir el edema de la pared intestinal y aumentar la tensión intraluminal, también puede mejorar la actividad contráctil del músculo liso generando un peristaltismo efectivo para superar la obstrucción. Aunque también se ha descrito el uso de bario a baja concentración con los mismos fines, por su mejor visualización en las imágenes radiológicas, obvia las propiedades osmóticas del contraste hidrosoluble. El valor terapéutico del contraste hidrosoluble resulta todavía controvertido, aunque en la mayoría de los estudios se han obtenido resultados favorables[1].

El estudio de Bonnard y cols., único exclusivamente realizado en niños, es un estudio prospectivo en 24 pacientes pediátricos con OIA tratados con contraste hidrosoluble tras 48 horas de tratamiento conservador (sonda nasogástrica y sueroterapia), los autores concluyeron que el uso de contraste en niños es seguro, disminuye la estancia hospitalaria y la necesidad de cirugía, no encontraron una diferencia significativa con otros métodos debido al tamaño pequeño de la muestra, pero si una tendencia clara[2].

Assalia y cols. realizaron un estudio aleatorio en más de 100 adultos con contraste hidrosoluble valorando la necesidad de cirugía; el 21% de los pacientes del grupo control precisaron tratamiento quirúrgico frente al 10% en el grupo tratado con contraste y además observaron acortamiento de la estancia hospitalaria en el grupo tratado con contraste, ambos con diferencias significativas[8].

También Chen y cols., usando contraste hidrosoluble en cuadros obstructivos, obtuvieron 70% de resoluciones de la obstrucción sin necesidad de cirugía[9].

Sin embargo, Feigin y cols. no obtuvieron diferencias significativas en sus estudios valorando las mismas variables[11].

En la publicación de Abbas y cols., tras revisar varios artículos en relación con el tratamiento de la oclusión intestinal con contraste hidrosoluble, presentan varias gráficas donde se observa que el tratamiento con contraste hidrosoluble favorece la resolución de la obstrucción sin cirugía además de acortar la estancia hospitalaria, disminuir los casos de estrangulación intestinal y las complicaciones. Además de su efecto terapéutico, se usa en innumerables estudios para el diagnóstico de la obstrucción parcial frente a la obstrucción total, acortando el tiempo de espera para la cirugía en estos últimos, así como para el diagnóstico diferencial

del íleo paralítico en los postoperados de cirugía abdominal. Recientemente se ha publicado una guía de consenso internacional en adultos para el diagnóstico y manejo de la oclusión, con pautas para el uso del contraste hidrosoluble, en el que refieren que el uso de contraste en el paciente tratado de forma conservadora predice la necesidad de cirugía, disminuye la necesidad de esta, el tiempo de resolución del cuadro y de estancia hospitalaria[7].

JUSTIFICACIÓN

La obstrucción de intestino delgado (OID) es una situación clínica frecuente cuyo diagnóstico precoz es fundamental debido a que se asocia con una alta morbimortalidad. Junto con una exhaustiva historia clínica y exploración física, el imagenólogo juega un papel importante en su diagnóstico dado que a menudo son los estudios de imagen los que permiten determinar su existencia, localización, grado de severidad y causa; además de detectar la presencia de complicaciones[4].

Una de las causas más comunes de obstrucción intestinal son las adherencias postoperatorias que conllevan una considerable morbilidad; su prevención se puede considerar un problema de salud pública. En México no hay ninguna recomendación validada sobre la prevención de las adherencias (salvo el obvio trato gentil a los tejidos durante la cirugía)[6].

En el contexto de todas las ventajas mencionadas que la Imagenología puede brindar en cuanto al diagnóstico de la obstrucción intestinal se añade el beneficio terapéutico que se puede obtener mediante el uso de contraste yodado hidrosoluble durante la realización de un tránsito intestinal; esto marca una diferencia significativa en cuanto a la invasión corporal en primer lugar y en cuanto a costos de tratamiento y hospitalización, con tiempos de estancia intrahospitalaria más cortos y recuperación temprana[7].

PREGUNTA DE INVESTIGACIÓN

¿Cuál es el porcentaje de resolución de oclusión intestinal por adherencias tratada mediante tránsito intestinal con medio de contraste hidrosoluble por vía oral?

OBJETIVOS

OBJETIVO PRIMARIO

Determinar el número de casos en los que se logró resolver la oclusión intestinal por adherencias con tránsito intestinal realizado con medio de contraste hidrosoluble y se evitó el tratamiento quirúrgico.

OBJETIVO SECUNDARIO

Identificar los sitios de obstrucción intestinal más frecuentes.

Valorar el promedio de número de casos de oclusión intestinal por adherencias en el Hospital Español.

Identificar el tiempo en el que se lograron resolver los casos de oclusión intestinal por adherencias con el método propuesto.

Determinar la eficacia y la seguridad de los medios de contraste hidrosolubles en estos pacientes.

HIPOTESIS NULA Y ALTERNA

HIPOTESIS NULA: El tránsito intestinal con medio de contraste hidrosoluble tiene una baja efectividad para resolver una oclusión intestinal por adherencias y la mayoría de los pacientes terminan en tratamiento quirúrgico.

HIPOTESIS ALTERNA: En un alto porcentaje de los pacientes con oclusión intestinal por adherencias se logra resolver el cuadro mediante la realización de un tránsito intestinal con medio de contraste hidrosoluble vía oral.

DISEÑO METODOLÓGICO

TIPO DE ESTUDIO:

Estudio retrospectivo, descriptivo de corte longitudinal.

LUGAR Y PERIODO

El estudio se realizó en el servicio de Imagenología del Hospital Español de la Ciudad de México en un periodo de 1º de enero de 2020 al 31 de mayo de 2022.

POBLACIÓN

POBLACIÓN DIANA O UNIVERSO:

Pacientes adultos con diagnóstico de oclusión intestinal que recibieron tratamiento mediante la realización de estudio de tránsito intestinal con medio de contraste hidrosoluble vía oral.

POBLACIÓN DE ESTUDIO:

Pacientes mayores de 16 años a quienes se les realizó tránsito intestinal con contraste hidrosoluble en el periodo comprendido de 1º de enero de 2020 al 31 de mayo de 2022 con datos clínicos de alteración mecánica en el tránsito intestinal.

CRITERIOS DE SELECCIÓN:

CRITERIOS DE INCLUSIÓN:

- Pacientes mayores de 17 años
- Pacientes con antecedente de cirugía abdominal con potencial formación de adherencias.
- Pacientes tratados con tránsito intestinal con medio de contraste hidrosoluble vía oral

CRITERIOS DE EXCLUSIÓN:

- Pacientes menores de 16 años.
- Pacientes con estudio de tránsito intestinal con contraste baritado.
- Pacientes con sospecha de oclusión intestinal sin antecedente de cirugía previa.
- Pacientes a quienes se les realizó tránsito intestinal con medio de contraste hidrosoluble sin sospecha de oclusión intestinal.

MATERIAL Y MÉTODO:

TÉCNICAS DE OBTENCIÓN DE LA INFORMACIÓN

Las fuentes de información fueron: a) el expediente clínico de cada paciente en el que se revisó la historia clínica, nota de ingreso y evolución, nota postoperatoria (si el paciente requirió cirugía) y nota de egreso, b) las interpretaciones del tránsito

intestinal realizado, recabando el tiempo de tránsito, hallazgos y diagnóstico radiológico. Los datos obtenidos se incluyeron en una planilla de recolección de datos en la que se archivó toda la información general relacionada con la investigación y los criterios de inclusión y exclusión.

TÉCNICA DE PROCESAMIENTO Y ANÁLISIS DE LA INFORMACIÓN

El procesamiento de la información se realizó por el investigador principal quien confeccionó una base de datos digitales que posteriormente fueron analizados por los médicos participantes en el protocolo, se crearon tablas y gráficas con los resultados obtenidos.

VARIABLES EN LA INVESTIGACIÓN

VARIABLE	TIPO	ESCALA	INDICADORES	
Resolución de oclusión intestinal con tránsito intestinal	Cuantitativa	Ordinal	Historia clínica (Reporte de estudio de imagen)	
Resolución de oclusión intestinal por adherencias mediante cirugía	Cuantitativa	Ordinal	Historia clínica (Reporte de nota postquirúrgica)	
Edad	Cuantitativo	Continua	Historia clínica	Números
Sexo	Cualitativa	Nominal	Historia clínica	Femenino / Masculino

DEFINICIONES CONCEPTUALES

Oclusión intestinal. - Es un síndrome causado por la detención, más o menos completa, más o menos persistente, del contenido intestinal en cualquier tramo de este, ocasionada por causas orgánicas o funcionales.

Tránsito intestinal. - Es un procedimiento radiológico para el estudio del intestino delgado que consiste en la ingesta de bario o material de contraste hidrosoluble, y vigilancia de su avance a través del intestino con toma de radiografías de abdomen seriadas y con control fluoroscópico.

Medio de contraste (MC). – Se define como una sustancia o elemento que una vez introducida en el organismo permite observar estructuras que normalmente no son visibles o se observan deficientemente en los estudios con Rayos X.

DEFINICIONES OPERACIONALES

RESOLUCIÓN DE OCLUSIÓN INTESTINAL POR ADHERENCIAS MEDIANTE TRANSITO INTESTINAL CON MEDIO DE CONTRASTE HIDROSOUBLE. - Obtención de los datos mediante la revisión de su expediente clínico, correlacionando con antecedentes y reporte del estudio de tránsito intestinal con contraste hidrosoluble.

RESOLUCIÓN DE OCLUSIÓN INTESTINAL POR ADHERENCIAS MEDIANTE PROCEDIMIENTO QUIRÚRGICO. - Obtención de los datos mediante la revisión de su expediente clínico, correlacionando con antecedentes y nota postquirúrgica.

MÉTODO DE RECOLECCIÓN DE DATOS: INSTRUMENTOS, PROCESOS

Se analizará:

- Sistema DICOM y PACS
- Expediente clínico con búsqueda de antecedentes quirúrgicos que hagan propenso al paciente a la formación de adherencias, reporte de estudio de tránsito intestinal con medio de contraste hidrosoluble y en caso de resolución de oclusión mediante tratamiento quirúrgico, notas postoperatorias, notas de evolución y notas de egreso.

CONSIDERACIONES ÉTICAS

El siguiente protocolo será sometido a la aprobación y evaluación por parte del comité científico y de ética del Hospital Español de México.

Así mismo, la información obtenida de los pacientes será tratada de forma confidencial protegiendo su privacidad. En este caso no será necesario el consentimiento informado ya que se trabajará a través de los reportes del expediente clínico.

RESULTADOS

Al Hospital Español ingresaron un total de 256 pacientes con el diagnóstico de oclusión intestinal, a 128 de éstos se les realizó tránsito intestinal con contraste hidrosoluble con objetivo terapéutico y a 162 pacientes se les realizó tomografía computada de abdomen con contraste endovenoso con fines diagnósticos, de éstos a 44 pacientes se les administró contraste yodado vía oral con fines de precisión diagnóstica y terapéutica.

De los 128 pacientes a quienes se les realizó tránsito intestinal 91 (71%) cumplieron con los criterios de inclusión, su rango de edad fue de 24 a 97 años, y por género la frecuencia fue

ligeramente mayor en mujeres 51.64% (47 pacientes). El 63.73% (58 pacientes) resolvieron su cuadro oclusivo y el 36.26% (33 pacientes) requirieron cirugía.

De los 44 pacientes a quienes se les administró contraste oral en el estudio de tomografía computarizada, el 52.2% (23 pacientes) resolvieron su cuadro oclusivo, el resto 47.7% (21 pacientes) requirieron laparotomía exploradora + adherensiolisis.

El sitio de transición más común fue el íleon distal, esto en relación con los antecedentes de cirugías previas más frecuentes como apendicetomía e histerectomía y más raramente por resección de algún segmento del tubo digestivo a diferentes niveles por enfermedad inflamatoria, isquemia o neoplasia. En sitio de transición que ocupo el segundo lugar en frecuencia fue el sigmoides en oclusiones intestinales bajas.

TABLAS DE RESULTADOS

TABLA I

Características generales		Frecuencia	Porcentaje
Edad	**Tránsito intestinal**		
	17 a 35 años	6	6.59%
	36 a 55 años	12	13.18%
	56 a 80 años	59	64.83%
	Más de 80 años	14	15.38%
	Tomografía Computada		
	17 a 35 años	9	5.55%
	36 a 55 años	24	14.81%
	56 a 80 años	95	58.64%
	Más de 80 años	34	20.98%
Sexo	**Tránsito intestinal**		
	Femenino	50	54.94%
	Masculino	41	45.05%
	Tomografía computada		
	Femenino	102	62.96%

	Masculino	60	37.03%
Resolución de oclusión intestinal por tránsito intestinal con contraste hidrosoluble	Femenino Masculino	33 25	56.89% 43.10%
Resolución de oclusión intestinal quirúrgicamente	Femenino Masculino	11 22	33.33% 66.66%
Resolución de oclusión intestinal por tomografía con contraste hidrosoluble.	Femenino Masculino	12 11	52.17% 47.17%

Características generales de pacientes con diagnóstico de oclusión intestinal a quienes se les solicitó tránsito intestinal con contraste hidrosoluble y tomografía computada de abdomen atendidos en el Hospital Español de enero 2020/mayo 2022. (Fuente: Expediente Clínico y registro radiológico).

TABLA II

Sitio de transición	Tránsito intestinal	Tomografía computada
Duodeno	8	1
Yeyuno	15	2
Íleon proximal	28	11
Íleon terminal	42	26
Sigmoides	5	4

Frecuencia de sitios anatómicos de transición diagnosticados por tomografía y estudio especial de tránsito intestinal. (Fuente: Expediente Clínico y registro radiológico).

RESULTADOS GRÁFICOS:

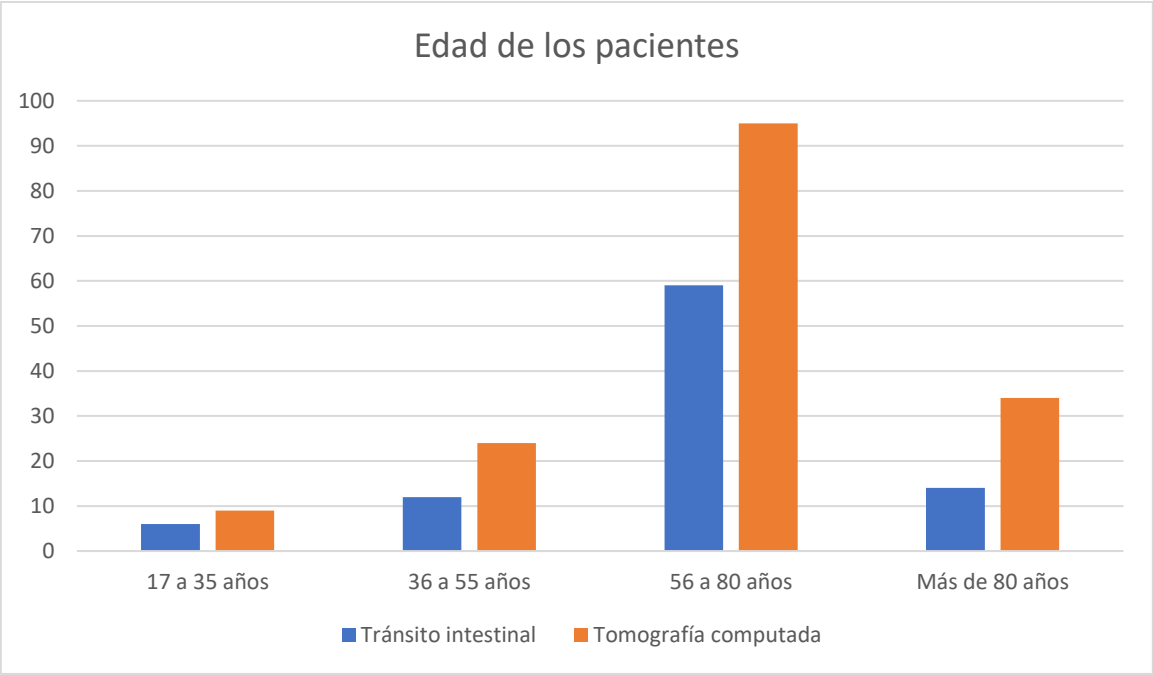

Gráfico 1: Edad de los pacientes con diagnóstico de oclusión intestinal (Hospital Español de enero 2020 a junio 2022).

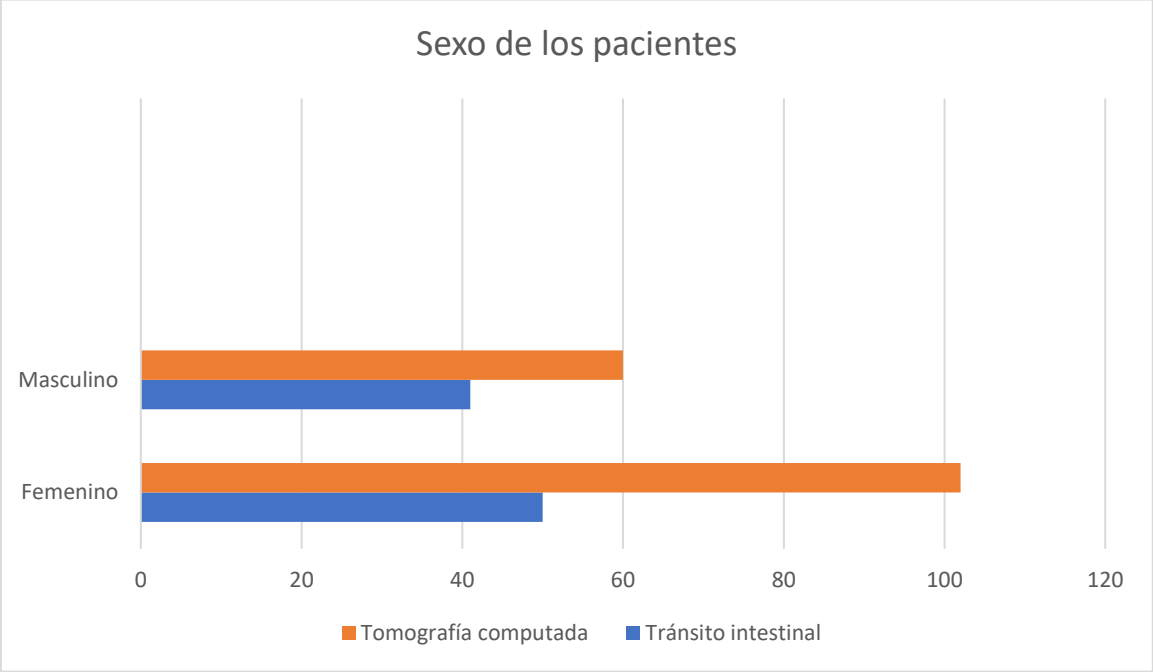

Gráfico 2: Sexo de los pacientes con diagnóstico de oclusión intestinal.

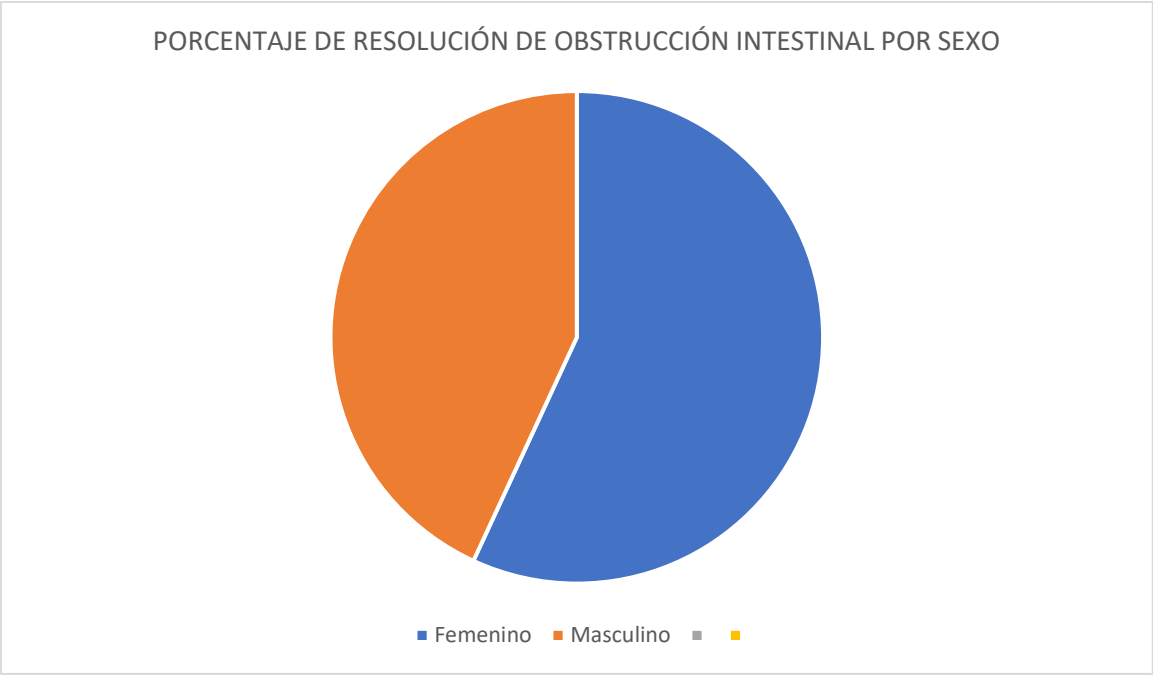

Gráfico 3: Porcentaje de resolución de oclusión intestinal por tránsito intestinal con contraste hidrosoluble.

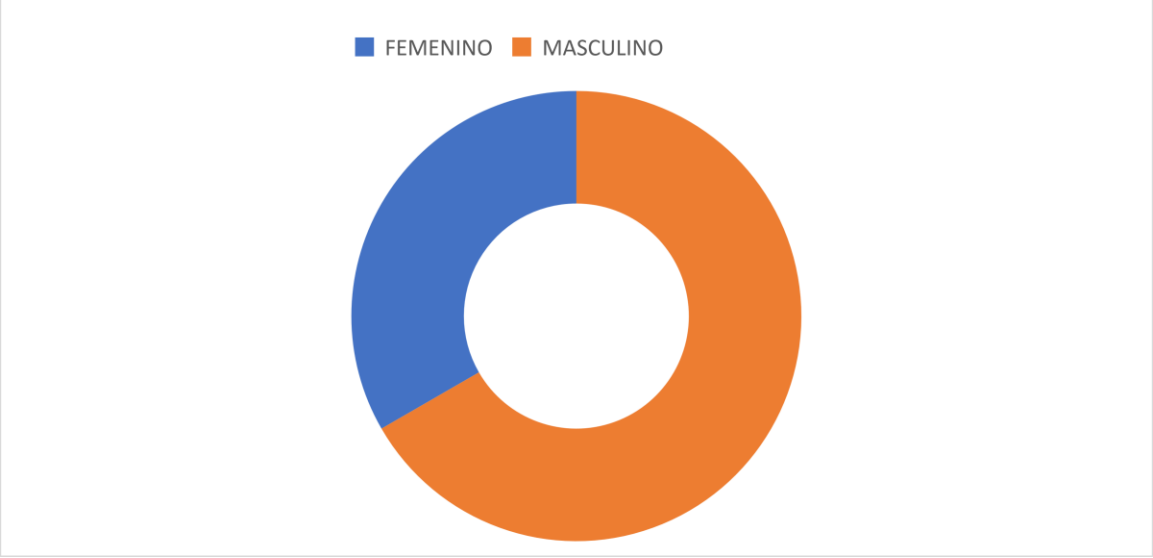

Gráfico 4: Porcentaje de resolución de oclusión intestinal quirúrgica por sexo.

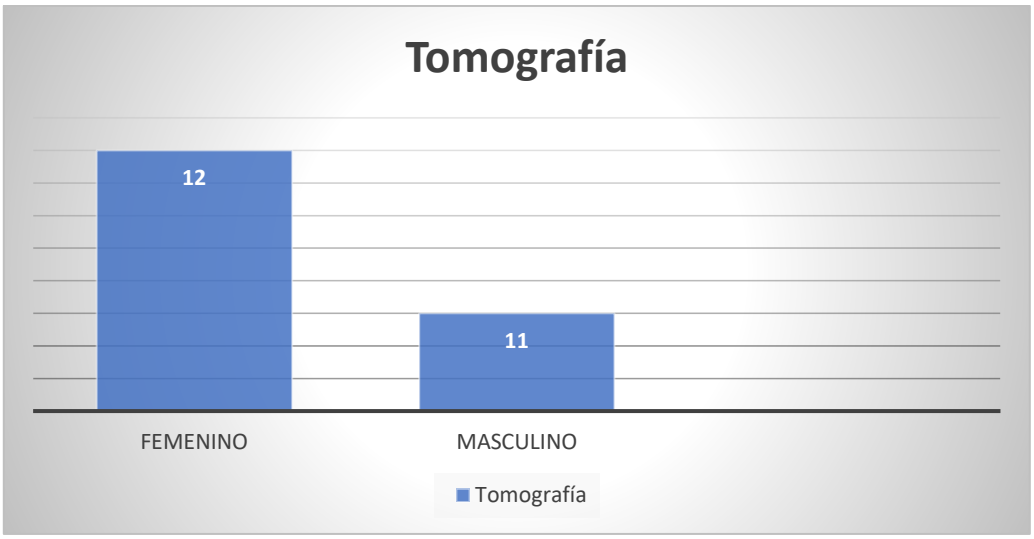

Gráfico 5: Porcentaje de resolución de oclusión intestinal por sexo mediante tomografía con contraste oral.

DISCUSIÓN

La obstrucción intestinal por adherencias es una patología frecuente cuyo tratamiento quirúrgico no está exento de riesgos. El tratamiento habitual empieza por ser conservador mediante dieta absoluta, administración de fluidoterapia y descompresión intestinal mediante la colocación de una sonda nasogástrica, en aquellos pacientes en los que no se sospechan complicaciones como isquemia y/o necrosis.

El valor terapéutico del contraste hidrosoluble resulta todavía controvertido, sin embargo, en la mayoría de los estudios se señalan resultados favorables. En nuestra casuística el resultado fue favorable en el 63.73% (58 pacientes) y el 36.26% (33 pacientes) requirieron cirugía; por tomografía computarizada se estudiaron 44 pacientes, el 52.2% (23 pacientes) resolvieron su cuadro oclusivo con el uso de contraste hidrosoluble vía oral, el resto 47.7% (21 pacientes) requirieron laparotomía exploradora + adherensiolisis, esta diferencia de resultados se explica por el hecho de que este grupo de pacientes tenían mayor tiempo de

evolución de su cuadro abdominal y sus cirugías fueron más complicadas por la presencia de múltiples adherencias.

El sitio de transición de la obstrucción intestinal está en relación con los antecedentes quirúrgicos de cada paciente, en nuestra casuística el sitio más frecuente ocurrió a nivel del íleon distal

El estudio de tránsito intestinal con contraste hidrosoluble debido a su efecto terapéutico en la obstrucción intestinal puede evitar un procedimiento quirúrgico o acotar el tiempo de espera para una cirugía en los casos no resueltos; permite establecer el diagnóstico diferencial entre íleo paralítico postoperatorio e íleo mecánico. Las imágenes contrastadas pueden aclaran la presencia de obstrucción cuando las radiografías simples de abdomen y la clínica son equívocos.

Las mujeres constituyeron la población más afectada por esta entidad en nuestro estudio, lo que concuerda con lo reportado por otros autores a nivel nacional e internacional, esto se debió a que forman el grupo con mayor cantidad de antecedentes quirúrgicos. Resulta interesante observar que, a pesar de la mayor frecuencia de obstrucción en este género, son los hombres quienes responden de manera menos favorable al tratamiento con contraste hidrosoluble y que la mayoría de ellos requirieron tratamiento quirúrgico.

Entre menor tiempo de evolución del cuadro obstructivo, mejores resultados se obtuvieron con el contraste hidrosoluble con una importante disminución de la estancia intrahospitalaria. Chen demostró que la presencia de contraste en el colon dentro de las primeras 24 horas predice un tratamiento conservador exitoso con una especificidad de 100 %, sensibilidad del 98 % y precisión del 99 % [5, 28]. No se observaron diferencias significativas en un estudio

posterior en la incidencia de resolución no quirúrgica (31/48 vs. 35/50 pacientes) y estancia hospitalaria entre contraste y grupo de control.

Es importante mencionar la importancia de una buena interpretación de los estudios de imagen por parte del médico radiólogo, para dar una pauta en la resolución del cuadro o señalar la necesidad de un tratamiento quirúrgico. Por otro lado, es igualmente importante que el examen clínico sea elaborado por el personal médico idóneo quien determinará como se debe proceder luego de ser positiva la sospecha de esta patología. En todos los casos debe evitarse la realización de estudios innecesarios que implican mayor riesgo y gasto para los pacientes.

CONCLUSIONES

1. El uso de contraste hidrosoluble en pacientes con oclusión intestinal es seguro y en un alto porcentaje de los casos favorece la resolución de la obstrucción debido a su efecto terapéutico hiperosmolar gastrointestinal; en consecuencia, disminuye la estancia hospitalaria de los pacientes sin producir efectos adversos.
2. El sitio de transición depende de los antecedentes quirúrgicos; en nuestro estudio fue mayor a nivel del íleon terminal distal.
3. Los cuadros de obstrucción intestinal fueron más frecuentes en mujeres, con una respuesta mejor al tratamiento con contraste hidrosoluble que los hombres.
4. En todos los pacientes sometidos a laparotomía exploradora por obstrucción intestinal se encontraron adherencias de grado variable, entre mayor fue el número de adherencias encontradas en la cirugía, menores los resultados satisfactorios de la administración de contraste hidrosoluble.

ANEXOS

FIGURA 1 Y 2.- Estudio de tránsito intestinal con contraste hidrosoluble a los 20 y 60 minutos en donde se observa, vaciamiento del contraste hacia la arcada duodenal y yeyuno en la fase temprana y tránsito satisfactorio el contraste hacia el íleon distal; la situación, calibre y patrón mucoso intestinal se encuentran conservados.

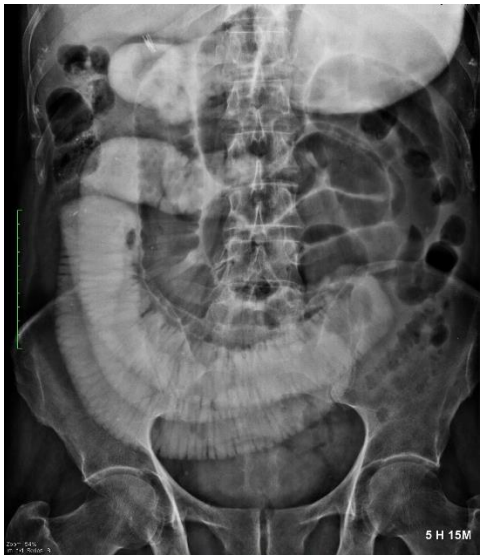

FIGURA 3.- Estudio de tránsito intestinal tomado a las 5:15 h, el contraste ha quedado retenido en el estómago y yeyuno proximal en donde se diluye. (obstrucción intestinal alta).

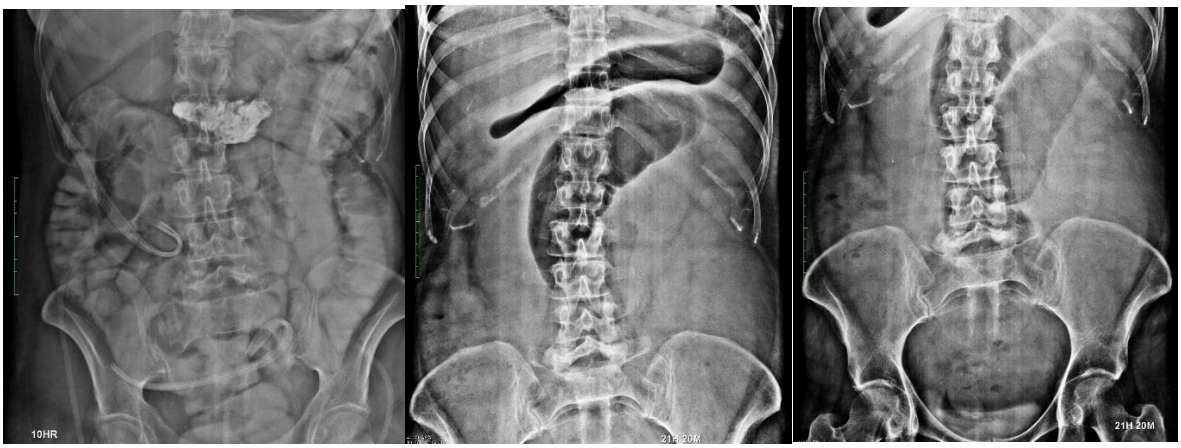

FIGURA 4,5 y 6.- Proyecciones radiográficas de control de dos estudios de tránsito intestinal con una diferencia de 17 días entre uno y otro; figura 4 estudio inicial (10 h) que muestra contraste hasta el colón, en relación con resolución del cuadro de oclusión intestinal; la fig. 5 y 6 corresponden al segundo estudio con nueva sintomatología oclusiva, se observa asa fija, dilatada, con abundante gas en su interior, el medio de contraste se encuentra diluido (oclusión intestinal persistente).

FIGURA 7.- Proyección radiográfica de control de estudio de tránsito intestinal en donde a las 3 horas de la administración de medio de contraste, este se encuentra en el colón (resolución de su oclusión intestinal).

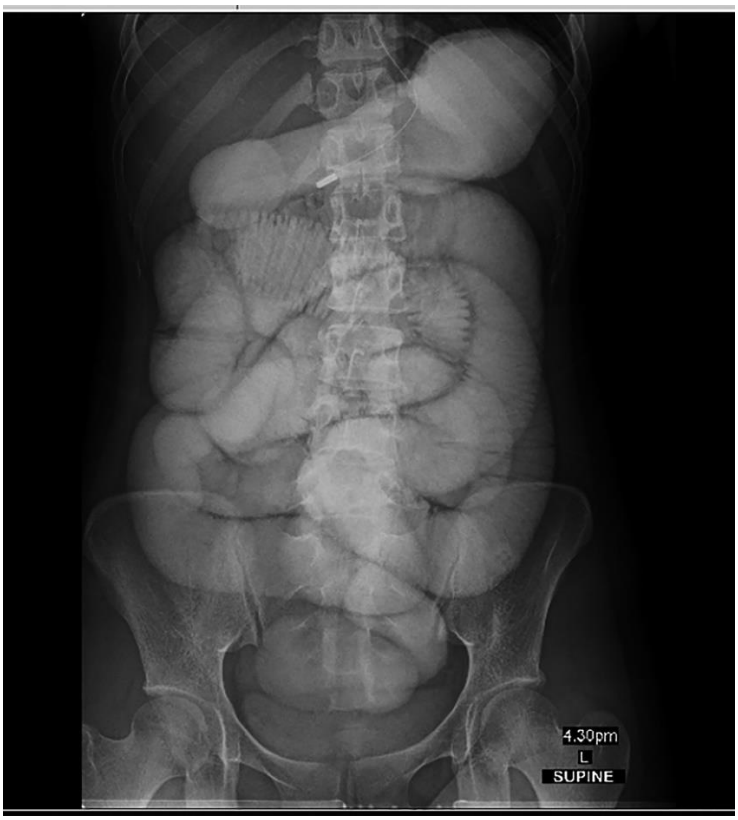

FIGURA 8.- Estudio de tránsito intestinal de paciente con antecedente de apendicectomía laparoscópica con síntomas de obstrucción intestinal, se observan asas de intestino delgado dilatadas (hasta 4,3 cm) y tránsito prolongado (> 7,5 h) sin el flujo de contraste en el intestino grueso (oclusión intestinal alta no resuelta).

CRONOGRAMA DE ACTIVIDADES

Actividades/Meses	**2022**								**2023**	
	Mayo	Junio	Julio	Agos	Sept	Oct	Nov	Dic	Enero	Feb
Elección de tema										
Introducción										
Marco teórico										
Pregunta de investigación, justificación, objetivos (Primario, secundario)										
Hipótesis nula y alterna, tipo de										

estudio, población, procedimiento, variables										
Método de recolección de datos, consideraciones éticas										
Recolectar base de datos										
Resultados										
Tablas de resultados										
Gráficos de resultados										
Discusión										
Conclusiones										
Revisión del informe final										

REFERENCIAS:

1. Calleja E. Administración de contraste hidrosoluble para el tratamiento de las oclusiones intestinales por adherencias. Rev. Cir pediatric. 2015;28(1):118-122.
2. Di Saverio S. Water – soluble contrast medium (Gastrografin) value in adhesive small intestine obstruction (asio): A prospective, randomized, controlled, clinica trial. Rev. World J surg. 2018;32(1):2293-2304.
3. Chungara J. Uso de contraste oral de baja atenuación para la valoración de la pared gastrointestinal en tomografía computada de abdomen. Rev. Sociedad Boliviana de radiología, diagnostico por imágenes. 2018;2(2):7-12.
4. Silva AC, Pimenta EM, Guimaraes LS. Small Bowel Obstruction: What to Look For. Rev. RadioGraphics. 2009;29(1):423-439.

5. Sánchez M. Estudios tele mandado con control fluoroscópico del tracto digestivo superior: Técnicas e indicaciones. Rev. Radiología de la Sociedad Española de radiología médica. 2017:59(4):343-354.
6. Atahan K. Hyperosmolar water soluble contrast medium in the management of adhesive small intestine obstruction. Rev. The journal of international medical research. 2010;38(1):2126-2134.
7. Abbas, S. Contraste hidrosoluble oral para el tratamiento de la obstrucción del intestino delgado por adherencias. Rev. Cochrane library. Base de datos Cochrane de revisiones sistemáticas. 2017;1(1):1-25. doi:10.1002/14651858.cd004651.pu
8. Stordahl, F. Medios de contraste solubles en agua en radiografía de obstrucción del intestino delgado, Acta Radiologica,2000; 29(1): 53-56, DOI: 10.1080/02841858809171211
9. Romea G. Obstrucción intestinal. Rev. Elsevier. 2011;38(2):52-56
10. Saldaña E. Medios de contraste, técnicas y aplicaciones. Rev. Medios de contraste. 2016;1(1):1-28.
11. Kim, H. Renal excretion of water soluble contrast media after enema in the neonatal period. Rev. Elsevier. 2014; 55(4): 256–261. doi: 10.1016/j.pedneo.2013.07.012
12. García R. Medios de contraste radiológicos, lo que un médico no puede dejar de conocer. Ediciones Jornal. 1ª ed. 2011; 1-104.
13. Rodríguez P. Caracterización fisicoquímica y clínica de los medios de contraste intravasculares iodados. Rev. Anales de radiología en México. 2018;2(1):129-140.
14. Mabel S. Estudios contrastados del abdomen en radiología convencional. Universidad Nacional de General San Martín. 2013.

15. Diez E. Obstrucción de intestino delgado: Buscando dónde y por qué. Sociedad Española de Radiología. SERAM. 1-34.
16. Gómez M. Diagnóstico por imagen de la enfermedad de Crohn en la actualidad: desde el tránsito intestinal baritado a la enteroresonancia. Sociedad española de radiología médica. SERAM.