UNIVERSIDAD NACIONAL AUTÓNOMA DE MÉXICO

FACULTAD DE MEDICINA

DIVISIÓN DE ESTUDIOS DE POSGRADO

INSTITUTO NACIONAL DE CARDIOLOGÍA IGNACIO CHÁVEZ
GRUPO CT SCANNER

TESIS DE POSGRADO
PARA OBTENER EL GRADO DE ESPECIALISTA EN IMAGENOLOGÍA DIAGNÓSTICA Y TERAPÉUTICA

FACTORES ASOCIADOS CON LA EFICACIA DEL MÉDICO RADIÓLOGO EN LA TOMA DE BIOPSIA POR ASPIRACIÓN CON AGUJA FINA (BAAF) GUIADA POR ULTRASONIDO, EN PACIENTES CON NÓDULO TIROIDEO, EXPERIENCIA EN UN HOSPITAL DE ALTA COMPLEJIDAD DE LA CIUDAD DE MÉXICO.

P R E S E N T A
LAURA MELISSA GARCÍA RAMÍREZ

DR. CARLOS RAFAEL SIERRA FERNÁNDEZ
DIRECTOR DE ENSEÑANZA
INSTITUTO NACIONAL DE CARDIOLOGÍA IGNACIO CHAVEZ

DR. SERGIO ANDRÉS CRIALES VERA
PROFESOR TITULAR DEL CURSO DE IMAGENOLOGÍA DIAGNÓSTICA Y TERAPÉUTICA

DR. VICTOR JESÚS LARA AMECA ASESOR DE TESIS
MEDICO RADIÓLOGO, JEFE DEL DEPARTAMENTO DE RADIOLOGÍA DEL INSTITUTO NACIONAL DE CARDIOLOGÍA IGNACIO CHÁVEZ Y MÉDICO ADSCRITO DEL CENTRO DIAGNÓSTICO POR IMAGEN CT SCANNER DEL SUR

CIUDAD DE MÉXICO, 16 MAYO DE 2025

Universidad Nacional Autónoma de México
UNAM
Biblioteca Central
Dirección General de Bibliotecas de la UNAM

UNAM – Dirección General de Bibliotecas
Tesis Digitales
Restricciones de uso

DERECHOS RESERVADOS ©
PROHIBIDA SU REPRODUCCIÓN TOTAL O PARCIAL

Todo el material contenido en esta tesis esta protegido por la Ley Federal del Derecho de Autor (LFDA) de los Estados Unidos Mexicanos (México).

El uso de imágenes, fragmentos de videos, y demás material que sea objeto de protección de los derechos de autor, será exclusivamente para fines educativos e informativos y deberá citar la fuente donde la obtuvo mencionando el autor o autores. Cualquier uso distinto como el lucro, reproducción, edición o modificación, será perseguido y sancionado por el respectivo titular de los Derechos de Autor.

DR. CARLOS RAFAEL SIERRA FERNÁNDEZ
DIRECTOR DE ENSEÑANZA
INSTITUTO NACIONAL DE CARDIOLOGÍA IGNACIO CHÁVEZ

DR. SERGIO ANDRÉS CRÍALES VERA
PROFESOR TITULAR DEL CURSO DEL CURSO DE IMAGENOLOGÍA DIAGNOSTICA Y TERAPÉUTICA INSTITUTO NACIONAL DE CARDIOLOGÍA IGNACIO CHÁVEZ/GRUPO CT SCANNER-UNAM

DR. VICTOR JESÚS LARA AMECA
MEDICO RADIÓLOGO, JEFE DEL DEPARTAMENTO DE RADIOLOGÍA DEL INSTITUTO NACIONAL DE CARDIOLOGÍA IGNACIO CHÁVEZ Y MÉDICO ADSCRITO DEL CENTRO DIAGNÓSTICO POR IMAGEN CT SCANNER DEL

PRESENTA

DRA. LAURA MELISSA GARCÍA RAMÍREZ
ASPIRANTE AL GRADO DEL PROGRAMA DE IMAGENOLOGÍA DIAGNOSTICA Y TERAPÉUTICA DEL INSTITUTO NACIONAL DE CARDIOLOGÍA IGNACIO CHÁVEZ /GRUPO CT SCANNER – UNAM

Dedicatoria

A Dios y este país por darme la oportunidad de seguir creciendo como profesional y como persona.

A mi maestra la Dra. Julieta Galicia por sus enseñanzas y ser mi guía tanto en lo profesional como en lo personal, agradezco con mucho amor su idea de investigación.

A mis padres, hermano y pareja por su amor incondicional desde la distancia, sin ustedes nada de esto sería posible.

Al departamento de patología del instituto nacional de cardiología Ignacio Chávez por abrirme las puertas de su servicio.

Protocolo: Factores asociados con la eficacia del médico radiólogo en la toma de biopsia con aspiración con aguja fina (BAAF) guiada por ultrasonido, en pacientes con nódulo tiroideo, experiencia en un hospital de alta complejidad de la ciudad de México.

Participantes:

Laura Melissa García Ramírez

Investigador principal

Residente de cuarto año del programa de especialidad médica en Imagenología Diagnóstica y Terapéutica del Instituto Nacional de Cardiología Ignacio Chávez / Grupo CT Scanner.

Víctor Jesús Lara Ameca

Asesor de tesis

Medico radiólogo, jefe del departamento de radiología del instituto nacional de cardiología Ignacio Chávez y médico adscrito del centro diagnóstico por imagen Ct Scanner del Sur.

Sergio Andrés Críales Vera

Profesor titular del curso de Imagenología diagnóstica y Terapéutica, Instituto Nacional de Cardiología Ignacio Chávez / Grupo CT Scanner – UNAM

Resumen:

La biopsia con aspiración con aguja fina, también llamada (BAAF), se define como la extracción de líquido, células o tejido tiroideo para su caracterización citopatológica mediante la aspiración utilizando agujas de pequeño calibre, este método ha demostrado ser una herramienta eficaz en el abordaje diagnóstico del nódulo tiroideo, convirtiéndose en el procedimiento de referencia para el tamizaje del cáncer de tiroides, debido a que es un procedimiento mínimamente invasivo, seguro y que no requiere ingreso hospitalario. Fue descrito inicialmente en 1934 y su realización ha sido ampliamente difundida por publicaciones como las realizadas por Walfish y Gershengorn, a partir de las cuales se ha hecho una amplia descripción de la técnica, sus variables y factores asociados los cuales permiten al médico radiólogo obtener una muestra adecuada o satisfactoria que permita al médico patólogo la visualización microscópica de al menos 6 a 10 grupos de células foliculares para su correcta caracterización, sin embargo una de las principales limitaciones es la cantidad de muestras inadecuadas, las cuales en manos expertas pueden llegar a ocurrir hasta en un 2 al 20% de los casos, aunque algunos autores proponen una tasa más realista entre el 15 y el 25%, a pesar de las mejoras que han reducido su incidencia, como la incorporación del ecógrafo en su realización, la estandarización de distintos aspectos de la técnica como el número y preparación de las extensiones en laminillas, el calibre de la aguja, el lavado de su remanente, número de punciones y la presencia de un patólogo que observe las muestras en el lugar de la realización de la punción, el porcentaje de muestras inadecuadas sigue siendo alto. El presente trabajo tiene como objetivo describir los factores asociados con la eficacia del médico radiólogo en la toma de BAAF guiada por ultrasonido, en pacientes con nódulo tiroideo, en pacientes atendidos en un hospital de alta complejidad de la Ciudad de México, mediante un estudio descriptivo con el fin de proponer recomendaciones que ayuden a reducir la tasa de muestras inadecuadas, generando impacto en el abordaje terapéutico adecuado y oportuno de los pacientes.

TABLA DE CONTENIDO

INTRODUCCIÓN **7**

MARCO TEÓRICO **9**

ANATOMÍA DE LA GLÁNDULA TIROIDES 9
HISTOLOGÍA NORMAL DE LA GLÁNDULA TIROIDES 9
EVALUACIÓN ULTRASONOGRÁFICA DE LA GLÁNDULA TIROIDES 10
APARIENCIA POR ULTRASONIDO 10
REPORTE DE IMÁGENES TIROIDEAS Y SISTEMA DE CLASIFICACIÓN ACR TI-RADS 10
BIOPSIA POR ASPIRACIÓN CON AGUJA FINA GUIADA POR ULTRASONIDO DEL NÓDULO TIROIDEO. 14
FACTORES TÉCNICOS ASOCIADOS A TOMA DE MUESTRAS 16
INTERPRETACIÓN Y REPORTE DE HALLAZGOS CITOLÓGICOS. 17
EPIDEMIOLOGÍA. 21
PATOLOGÍA 22

JUSTIFICACION **22**

OBJETIVOS **23**

OBJETIVO GENERAL. 23
OBJETIVOS ESPECÍFICOS. 23

MATERIALES Y MÉTODOS **23**

RESULTADOS **27**

DISCUSIÓN **44**

CONCLUSIONES **48**

BIBLIOGRÁFIA **49**

INTRODUCCIÓN

La biopsia con aspiración por aguja fina (BAAF), se define como la extracción de líquido, células o tejido con una aguja delgada para luego ser observadas al microscopio. También se llama BAAF, BACAF, biopsia por aspiración con aguja fina y PAAF. [1]Es un procedimiento eficaz, preciso y rentable para el abordaje del paciente con nódulo tiroideo; por lo que ha sido ampliamente utilizado desde su descripción en 1934 y su realización ha sido difundida por múltiples publicaciones entre las cuales las que más destacan son las realizadas por como Walfish y Gershengorn. Permite la identificación y el tratamiento oportunos de las neoplasias malignas tiroideas y evita cirugías innecesarias en pacientes con lesiones benignas, mejorando así la calidad de vida de los pacientes con nódulos tiroideos ya que puede ser utilizada como prueba diagnóstica para detección de carcinomas, así como en metástasis malignas, tiroiditis y la mayoría de los bocios y quistes nodulares benignos[2]. Como prueba de tamizaje, la (BAAF) puede utilizarse para distinguir los nódulos tiroideos que podrían tener un mayor riesgo de malignidad, es decir neoplasias que requieran escisión quirúrgica, de los nódulos por bocio o la tiroiditis, que pueden tratarse médicamente.[1]

En cuanto a la técnica esta puede ser guiada por ultrasonido o por palpación, aunque esta última ha ido entrando en desuso debido a las claras ventajas de la utilización del ultrasonido sobre la palpación como guía.[3] Otro de los factores a favor tener en cuenta es su alta sensibilidad y especificidad cuando la muestra es tomada de una manera adecuada, una revisión de datos publicados recientemente sobre la detección de cáncer de tiroides mediante BAAF guiada por ecografía indico una sensibilidad del 76% al 98%, con una especificidad del 71% al 100%[4], sin embargo a pesar de ser un método diagnostico rentable, mínimamente invasivo y seguro para el paciente con un amplio rango de aplicabilidad diagnostica, existen desventajas y limitaciones, entre estas existen complicaciones como la formación de hematomas entre otras menores como lo son el dolor inflamación o infección en el sitio de punción, no obstante una de las principales y bien conocida limitación de la BAAF es su alta tasa de muestras inadecuadas o insatisfactorias, la literatura revela una gran variabilidad en la celularidad de las muestras, que oscila entre un mínimo del 66,4% y un máximo del 96,6% y puede llegar a generar una tasa de muestras inadecuadas de hasta en el 10%–20% de los procedimientos, quizás debido a la ausencia de criterios uniformemente adoptados o estandarizados para la adecuada obtención y preservación de la muestra.[5] Prestar atención a los detalles en la obtención de la muestra debería ayudar aumentar significativamente en número de muestras adecuadas y disminuir la frecuencia de falsos negativos, ambos pueden verse afectados por factores como la experiencia del médico radiólogo, la precisión de la localización de la lesión, el calibre de la aguja, la guía

utilizada ya sea (ultrasonido o la palpación), el número de aspiraciones, la manera en que se adquiere la muestra, la capacidad de análisis citológico inmediato en el sitio de muestreo con la presencia de un patólogo en el sitio de la biopsia, el número de nódulos, el tamaño de la lesión entre muchos otros factores que terminan terminando si existe o no una muestra satisfactoria. [6] Por lo tanto, La idoneidad de las muestras citológicas depende tanto de las características del nódulo como de la técnica utilizada, es por este motivo que los radiólogos deben comprender los detalles técnicos, la preparación citológica y las complicaciones asociadas con el procedimiento. Para ello, el Grupo de Trabajo sobre la aspiración con aguja fina guiada por ultrasonido (US-FNA) de la Sociedad Coreana de Radiología Tiroidea ha emitido recomendaciones consensuadas sobre la técnica de US-FNA y aspectos relacionados para mejorar el rendimiento diagnóstico. [7]

El presente trabajo tiene como objetivo describir los factores asociados con la eficacia del médico radiólogo en la toma de BAAF guiada por ultrasonido, en pacientes con nódulo tiroideo atendidos en un hospital de alta complejidad de la Ciudad de México, con el fin de proponer recomendaciones que ayuden a reducir la tasa de muestras inadecuadas, generando impacto en el abordaje terapéutico adecuado y oportuno.

MARCO TEÓRICO

Anatomía de la glándula tiroides

La tiroides está compuesta por un lóbulo tiroideo derecho y uno izquierdo, estos lóbulos están unidos por el istmo tiroideo y se encuentran cubiertos por una capsula fibrosa que sale de su borde lateral entre las vértebras C5 y T1.[8] En cuanto al tamaño de la tiroides esta va variando dependiendo de la edad y el género, por ejemplo es de mayor tamaño en mujeres en comparación a la de los hombres y también aumenta su tamaño durante la gestación.[9] Las venas yugulares anteriores son muy superficiales a esta y por lo general son de pequeño calibre o se presentan con morfología de plexos.[8]

La glándula es irrigada por dos principales arterias, uno superior y otro inferior, es una de las glándulas con mayor irrigación sanguínea y está dada principalmente por las arterias tiroideas superior, media e inferior. Por otro lado el drenaje venoso es sumamente variable y drena a través del plexo venoso superficial. [8]

Histología normal de la glándula tiroides

La glándula tiroides está formada por lobulillos que tienen septos que se dirigen desde la cápsul. [10] Los lobulillos tiroideos constan de muchas unidades típicas llamadas folículos tiroideos**.** Los folículos tiroideos son las unidades estructurales y funcionales de una glándula tiroides. Estos son esféricos y la pared está formada por un gran número de células cuboidales, las células foliculares. Estas células foliculares son los derivados del endodermo y secretan la hormona tiroidea.[11]

El tamaño de las células foliculares varía según la actividad. Cuando los folículos se encuentran inactivos, son planas, escamosas y simples, con abundante coloide dentro de la cavidad. Cuando los folículos presentan una alta actividad, son columnares y simples, con escaso coloide. En condiciones normales, durante una actividad moderada, las células son cuboidales y la cavidad está llena de una cantidad considerable de coloide. Sin embargo, también es posible que diferentes células presenten diferentes niveles de actividad dentro del mismo tejido tiroideo. La función principal de las células foliculares es secretar las hormonas T3 (triyodotironina) y la T4 (tetrayodotironina o tirosina) [12]

Otro tipo de células presentes en el tejido tiroideo son las células parafoliculares o también llamadas células claras, son células grandes, poliédricas, de tinción pálida, con núcleos ovalados y excéntricos. Se distribuyen ampliamente entre las células foliculares

y su membrana basal. También se encuentran entre células foliculares adyacentes, pero no alcanzan el lumen. Su función principal es la secreción de la hormona calcitonina. [13]

Evaluación ultrasonográfica de la glándula tiroides

El ultrasonido de alta resolución (USG) es un método de imagen no invasivo, es accesible, económico y no utiliza radiación. Además, en tiempo real ayuda a guiar los procedimientos diagnósticos y terapéuticos en casos de enfermedad tiroidea.[14] También es importante mencionar que es la imagen de primera elección para la evaluación de nódulos tiroideos, sin embargo de acuerdo a las características ultrasonográficas ya sean de benignidad o malignidad estos nódulos también necesitan ser evaluados por métodos más invasivos como la BAAF.[15]

Apariencia por ultrasonido

El tamaño normal de la tiroides al ser visualizada por ecografía es de 40 a 60 mm en su eje longitudinal y 13 a 18 mm en su eje anterior y posterior.[10] Mediante el ultrasonido se puede visualizar que está separada por la piel por un espacio hipoecoico y ambos lóbulos están localizados a cada lado de la tráquea, por otro lado el esófago es otra estructura de referencia y por lo general se localiza al lado izquierdo de la tiroides y suele ser confundido con nódulos tiroideos, por lo que puede llegar a ser necesario que el paciente pase saliva para poder diferenciarlos.

Las arterias tiroideas normalmente tienen un flujo de baja resistencia con una velocidad picosistólica que varía entre 15 y 30 cm/s, pero puede elevarse en ciertas patologías (como la enfermedad de Graves) a más de 100 cm/s, la vascularidad también es relevante para la realización de la biopsia ya que puede determinar si puede haber hemorragia o no[10]

Reporte de imágenes tiroideas y sistema de clasificación ACR TI-RADS [16]

Los nódulos tiroideos por lo general son benignos y los que terminan en biopsia son aquellos que tienen cierta probabilidad de malignidad. Desde 2009, se han creado varios sistema de clasificación con el fin de diferenciar los nódulos que requieren biopsia. Algunos de estos sistemas se basaron en la clasificación BI-RADS y establecieron el acrónimo TI-RADS (Sistema de Imágenes, Informes y Datos de Tiroides), posteriormente en 2012, el ACR convocó comités para proporcionar recomendaciones para el reporte de nódulos tiroideos, desarrollar un conjunto de un léxico estándar para la notificación ecográfica y establecido un sistema TI-RADS basado en dicho léxico.[17]

inicialmente se crearon nueve categorías y posteriormente se redujeron a seis categorías, estas incluyen:

Categorías ACR TI-RADS.

1. Composición: describe como se encuentra compuesto el nódulo.

- **Sólida:** composición sólida, con pequeños espacios quísticos asociados.
- **Predominantemente sólida:** compuesto por tejido sólido en al menos un 50% o más.
- **Predominantemente quística:** compuesto por tejido sólido en menos del 50%.
- **Quística:** componente totalmente quístico.
- **Espongiforme:** compuesto por espacios quísticos.

Relevancia clínica:

El cáncer de tiroides por lo general tiene una composición sólida pero también se puede llegar a presentar en nódulos benignos.[18] [19]

2. Ecogenicidad: Es el grado de ecogenicidad del componente sólido del nódulo respecto al tejido tiroideo adyacente y/o a la musculatura.

- **Hiperecoico:** mayor ecogenicidad respecto al tejido tiroideo.
- **Isoecoico:** ecogenicidad similar a la del tejido tiroideo.
- **Hipoecoico:** disminución de la ecogenicidad respecto al tejido tiroideo.
- **Muy hipoecoico:** disminución de la ecogenicidad en relación con la musculatura cervical adyacente.

Relevancia clínica: los nódulos muy hipoecoicos tienen alta probabilidad de ser malignos.[20]

3. Forma: Una forma más alta que ancha se define como una relación de >1 entre el diámetro anteroposterior y el diámetro horizontal, cuando se mide en el plano transversal.

- **Forma más alta que ancha:** proporción mayor a 1 entre el diámetro anteroposterior y el diámetro transversal.

Relevancia clínica: La forma más alta que ancha es un predictor de malignidad.[21]

4. Tamaño:

- El nódulo se debe medir en sus ejes longitudinales, anteroposteriores y transversales en centímetros o milímetros.

Relevancia clínica: Se ha establecido que a menor tamaño mayor probabilidad que el nódulo sea benigno, sin embargo existe un limbo entre los nódulos mayores a 1 cm y menores a 2 cm, los nódulos mayores a 2 cm tienen un claro riesgo de malignidad, mientras los de 1 a 2 cm se deben correlacionar con sus características ecográficas para dar una clasificación o estadificación el riesgo.[22]

5. Márgenes: Se refiere a los bordes o espacio entre el nódulo y el parénquima tiroideo adyacente o las estructuras extratiroideas adyacentes.

- **Lisos:** Borde ininterrumpido, bien definido y curvilíneo, típicamente esférico o elíptico
- **Irregular:** Bordes irregulares y espiculados.
- **Lobulado:** El borde presenta protuberancias focales, estas lobulaciones pueden ser únicas o múltiples y pueden variar en visibilidad y tamaño.
- **Mal definido:** Los bordes no se pueden diferenciar del parénquima tiroideo; carece de márgenes irregulares o lobulados.
- **Halo:** El borde consiste en un borde oscuro alrededor de la periferia del nódulo. El halo puede describirse como un círculo completo o parcial que rodea el nódulo.
- **Extensión extratiroidea:** Los bordes sobrepasan la capsula fibrosa.

Relevancia clínica: Típicamente los bordes lisos significan benignidad, mientras que los bordes irregulares representan crecimiento rápido y agresividad, por lo tanto se asocian con mayor malignidad.[23]

6. Focos ecogénicos: Se refiere a regiones focales con una ecogenicidad notablemente mayor dentro de un nódulo. Los focos ecogénicos varían en tamaño y forma y pueden estar solos o asociados a varios artefactos acústicos posteriores bien conocidos.

- **Focos ecogénicos puntiformes:** Focos puntiformes sin artefactos acústicos posteriores. Por definición tienen un tamaño menor a <1mm.
- **Macrocalcificaciones:** por su tamaño producen sombra acústica posterior, deben considerarse macrocalcificaciones y pueden ser irregulares.
- **Calcificaciones periféricas:** Se localizan en los bordes del nódulo y pueden llegar a ocultar su componente dado el artefacto de sombra acústica posterior que generan**.**
- **Artefactos de cola de cometa:** es un artefacto de reverberación y muestran morfología triangular.

Relevancia clínica: Las macrocalcificaciones presentan mayor riesgo de malignidad respecto a las otras, mientras que para las periféricas no se han realizado estudios con significancia estadística. [16]

Categorías no incluidas en el TIRADS:

Vascularidad al modo Doppler color: secundario a la no presencia de estudios que lograran demostrar su relación con el riesgo de malignidad esta no fue incluida en la clasificación TIRADS, sin embargo se puede continuar realizando, pero no va aportar puntaje en dicha estadificación.[16]

Tamaño del nódulo: las directrices de la asociación americana de tiroides establecen que solo se deben evaluar los nódulos mayores de 1 cm, a menos que el nódulo tiroideo presente extensión extratiroidea, ganglios linfáticos o pacientes con factores de riesgo. [16]

Puntaje ACR TI-RADS [25]

Composición:

- Quístico o casi completamente quístico: (0 puntos)
- Espongiforme: (0 puntos)
- Mixto: (1 punto)
- Sólido o completamente solido: (2 puntos)

Ecogenicidad:

- Anecoica: (0 puntos)
- Hiperecogénica o isoecogénica: (1 punto)
- Hipoecoico: (2 puntos)
- Muy hipoecoico**:** (3 puntos)

Forma:

- Mas ancho que alto: (0 puntos)
- Mas alto que ancho: (3 puntos)

Márgenes:

- **Lisos y definidos:** (0 puntos)
- **Lobulados o irregulares:** (2 puntos)
- **Extensión extratiroidea:** (3 puntos)

Focos ecogénicos:

- **Ninguno o artefactos en cola de cometa grandes:** (0 puntos)
- **Macrocalcificaciones:** (1 punto)
- **Calcificaciones periféricas:** (2 puntos)
- **Focos ecogénicos puntiformes:** (3 puntos)

Clasificación ACR TI-RADS [24]

- **TI-RADS 1:** 0 puntos **(Benigno):** No requiere BAAF**.**
- **TI-RADS 2:** 2 puntos **(No sospechoso):** No requiere BAAF**.**
- **TI-RADS 3:** 3 puntos **(Baja sospecha):** BAAF si el nódulo mide ≥ 2,5 cm y seguimiento si es ≥ 1,5 cm.
- **TI-RADS 4:** 4 a 6 puntos **(Moderada sospecha):** BAAF si el nódulo mide ≥ 1,5 cm y seguimiento si ≥ 1 cm.
- **TI-RADS 5:** 7 puntos o más (**Alta sospecha):** BAAF si el nódulo mide ≥ 1 cm y seguimiento si ≥ 0,5 cm.

Biopsia por aspiración con aguja fina guiada por ultrasonido del nódulo tiroideo.

Definición: El instituto nacional del cáncer (INC), define la BAAF como la extracción de líquido, células o tejido con una aguja delgada para luego ser observadas al microscopio. También se llama BAAF, BACAF, biopsia por aspiración con aguja fina y PAAF. El profesional que la realiza debe contar al menos 1 a 5 procedimientos al mes. Puede ser utilizada como prueba diagnóstica para detección de carcinomas, así como en metástasis malignas, tiroiditis y la mayoría de los bocios y quistes nodulares benignos. Sin embargo, el adenoma folicular, el carcinoma bien diferenciado y algunos bocios hipercelulares son indistinguibles mediante BAAF.[25][26] Como prueba de tamizaje se utiliza para determinar los nódulos que requieran escisión quirúrgica, de los nódulos por bocio o la tiroiditis, que pueden tratarse médicamente. [26]

- **Indicaciones:**
  Las indicaciones para BAAF, pueden ir desde un nódulo tiroideo solitario o varios, por ejemplo el bocio multinodular, así como lesiones difusas como lo es la tiroiditis de Hashimoto o pacientes que tengan factores de riesgo entre los cuales encontramos, el sexo masculino, ser mayor a 60 años o menor a 30 años, o que ya contara con un diagnóstico de neoplasia. [27] [28] [29]

Pacientes con factores de riesgo para cáncer de tiroides: Los factores de riesgo de cáncer de tiroides incluyen antecedentes familiares de cáncer de tiroides, antecedentes de irradiación de cabeza y cuello, sexo masculino, edad menor de 30 años o mayor de 60 años y diagnóstico previo de neoplasia endocrina múltiple tipo 2.[30]

- **Técnica**

El primer paso está en contar con la autorización del paciente o el acompañante para realizar el procedimiento, luego se posiciona al paciente en decúbito dorsal con el cuello en semi-extensión, posteriormente se coloca antiséptico y luego se realiza un rastreo con el transductor lineal de alta frecuencia.[30]

Anestesia local:
Por lo general y a preferencia del operador se administra anestésico local, sin embargo este no se utiliza en todos los casos pero es importante ya que puede disminuir el dolor y la incomodidad del paciente, así como el riesgo de sangrados. [30]

Obtención de la muestra:
Se coloca una aguja por lo general que sea de pequeño calibre, luego se pone el transductor lineal y se evalúa dónde está localizada la lesión, previo a comenzar con la punción se utiliza el Doppler color para evitar puncionar un vaso o en el caso de nódulos muy vascularizados para evitar el riesgo de sangrado. Se indica al paciente que no trague ni hable durante la inserción de la aguja. Se utiliza una técnica de biopsia a mano alzada, y la jeringa acoplada a la aguja se coloca justo encima del transductor. La aguja puede introducirse paralelamente o perpendicular al transductor y la dirección de la punta de la aguja debe vigilarse cuidadosamente durante el procedimiento. A continuación, se agrega un diagrama publicado por Min Jung Kim y colaboradores (imagen 1) [32]

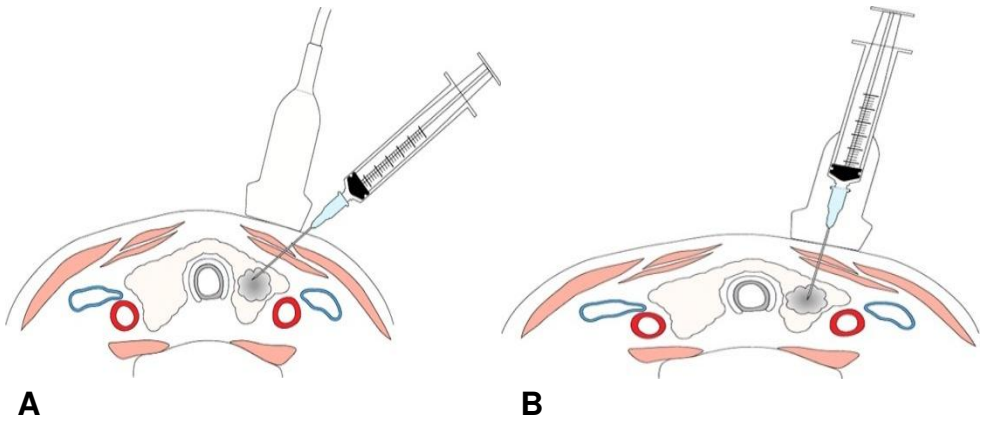

Imagen 1. Diagrama sobre las formas de direccionar la aguja (A) paralela y (B) en posición perpendicular. [31] Luego de realizar la punción se aconseja hacer dos aspiraciones, se coloca sobre laminillas y se extiende la muestra sobre este vidrio para posteriormente fijarla con alcohol. La jeringa debe lavarse con el fin de quitar el material restante y utilizarlo como bloque celular.[32]

Tinción de la muestra:

La tinción más utilizada es la de Papanicolaou, ya que permite visualizar claramente la morfología histopatológica nuclear**.** [32]

Cuidados posoperatorios

Al terminar se le explica al paciente que coloque presión sobre el sitio de punción y se le dan signos de alarma y recomendaciones.[30 31 32]

Factores técnicos asociados a toma de muestras

1.1 Experiencia del operador

Es importante para la adecuada obtención de la muestra que el medico cuente con un experiencia de al menos 1 a 2 procedimientos por mes. [32]

1.2 Localización de la lesión:

Antes de realizar la punción el medico debe saber las características de benignidad o malignidad de la lesión, así como su localización correcta al visualizarla por ultrasonido, ya que esto puede prevenir complicaciones, punciones innecesarias y permite garantizar la obtención adecuada de la muestra. [33] [34] [32] Por este motivo se han

propuesto varias técnicas de localización y direccionamiento de la aguja durante la punción.[33]

1.4 Número de aspiraciones

Lo recomendado por la literatura es realizar 1 a 5 aspiraciones por cada lesión y en promedio en 3 aspiraciones por lesión para nódulos de 1 a 2 cm [16] En cuanto al calibre lo recomendado son agujas delgadas, ya que a menor calibre utilizado menor es la tasa de muestras inadecuadas[9]

2. Factores asociados con la lesión a la toma de muestras inadecuadas

2.1 Tamaño

Lo recomendado es realizar BAAF de nódulos mayores de 1 cm que presenten microcalcificaciones, o de mayores de 1.5 cm que sean principalmente sólidos. [35]

Un nódulo grande es más fácil de muestrear que uno más pequeño. Sin embargo, el diagnóstico de carcinomas tiroideos pequeños es importante porque los carcinomas tiroideos con un diámetro máximo de menos de 1 cm pueden manifestarse con metástasis temprana en ganglios linfáticos o invasión extraganglionar. [36]

2.2 Composición

Si la lesión objetivo presenta una porción quística, se debe hacer una aspiración con una aguja más gruesa para evacuar la mayor cantidad de líquido posible; posteriormente, si existe una zona sólida residual, se puede usar una aguja de calibre 25 a 27 para la BAAF de la porción sólida. Si se identifica un nódulo con componentes mixtos, la aguja debe insertarse en la porción sólida. [16]

Interpretación y reporte de hallazgos citológicos.

El radiólogo debe comprender los hallazgos citológicos informados por el patólogo. Además, para comparar con precisión los hallazgos de imagen de un estudio a otro o de una institución médica a otra, y para una correlación eficaz de los hallazgos de imagen con los resultados citológicos, la terminología utilizada debe ser uniforme. A continuación, se ilustran en la (Tabla 1) los grupos de diagnósticos propuestos para el reporte de los informes de patología y las recomendaciones o acciones que deben ser tomadas ante dicho resultado según Kenneth C. Suen. [37]

Tabla 1. Grupos de diagnóstico para la biopsia por aspiración con aguja fina (BAAF) de tiroides.[36]

Terminología recomendada para la presentación de informe	Acción
Insatisfactoria, inadecuada (especifique la razón)	Repetir BAAF
Nódulo tiroideo benigno: *Nódulo coloide; adenoma macrofolicular* Quiste tiroideo; bocio quístico	 Tratamiento no quirúrgico; repetir la BAAF o eliminar el nódulo si muestra un crecimiento persistente Evacuar el contenido del quiste mediante aspiración; repetir FNA si hay quiste recurrente; eliminar la lesión si hay múltiples recurrencias
Nódulo folicular hipercelular	
Bocio hipercelular. *Bocio hipercelular versus neoplasia folicular; folicular neoplasia, probablemente benigna.* *Neoplasia folicular no especificada en otra parte; neoplasia folicular, probablemente maligna*	Tratamiento no quirúrgico, siempre que no se vea el nódulo en crecimiento persistente Tratamiento no quirúrgico si diámetro ≤ 2,5 cm y nódulo no muestra un crecimiento persistente; tratamiento quirúrgico si su diámetro > 2,5 cm Tratamiento quirúrgico
Neoplasia de células de hürthle	
Sospechoso de malignidad *Especificar el tipo histológico siempre que sea posible: papilar, mal diferenciado, medular, anaplásico*	Tratamiento quirúrgico
Tiroiditis	**Tratamiento no quirúrgico**
Otras (por ejemplo, linfoma, tumor metastásico)	Variable

Las muestras de BAAF pueden considerarse:

1. Diagnósticas (adecuadas para el diagnóstico)
2. No diagnósticas (inadecuadas para el diagnóstico)

Dependiendo de los criterios utilizados para definir la adecuación diagnóstica. Estos criterios varían entre los informantes; sin embargo, se han utilizado los siguientes hallazgos citológicos para definir la adecuación de la muestra: [1]

(a) un mínimo de cinco o seis grupos de células bien conservadas, con cada grupo conteniendo aproximadamente 10–15 células.

(b) seis grupos de células benignas en al menos dos portaobjetos preparados a partir de muestras de biopsia por BAAF separadas.

(c) 10 grupos de células foliculares, con cada grupo conteniendo al menos 20 células.

Muchos patólogos definen un aspirado como adecuado sólo si contiene un número mínimo grupo de células foliculares (típicamente de 6 a 10 grupos). Más recientemente, la Sociedad de Citopatología de Papanicolaou (PSC) ha publicado directrices que no especifican un determinado mínimo número de células foliculares, pero en cambio enfatizan la importancia de evaluar la cantidad de coloide al determinar la adecuación de la muestra. (Tabla 2). [1]

Tabla 2. Directrices para la evaluación microscópica de la idoneidad de la muestra BAAF. [37]

Numero de células	Cantidad de coloide	Interpretación
Numerosas	Variable	Adecuado para la interpretación
Pocas	Escasa o ausente	Inadecuado para la interpretación
Pocas células foliculares	Abundante	Nódulo colide benigno
Numerosos macrófagos, pocas células foliculares	Variable	Probable bocio multinodular quístico.

1. Hallazgos diagnósticos

Los hallazgos citológicos en muestras de PAAF que se consideran adecuados para el diagnóstico se caracterizan además como malignos, indeterminados (neoplasia folicular o de células de Hürthle o posible carcinoma papilar) o benignos.[37]

1.1 Hallazgos malignos.

La neoplasia maligna más frecuente en la glándula tiroides es el carcinoma papilar. El carcinoma papilar clásico se manifiesta con numerosas células epiteliales foliculares neoplásicas. Estas células foliculares neoplásicas presentan una cantidad moderada a abundante de citoplasma denso, bordes celulares bien definidos y núcleos agrandados que varían en tamaño y forma. Seudoinclusiones citoplasmáticas intranucleares, cuerpos de psammoma, se observan histiocitos multinucleados y un coloide similar a la goma de mascar. [37]

1.2 Hallazgos indeterminados.

Los hallazgos indeterminados (p. ej., "sospechoso", "lesión folicular" y "neoplasia folicular") incluyen neoplasias foliculares y de células de Hürthle, así como hallazgos sugestivos de carcinoma papilar. [37]

1.3 Hallazgos benignos.

La mayoría de los nódulos tiroideos son lesiones benignas no neoplásicas que se diagnostican en la BAAF como nódulos adenomatoides (con una cantidad variable de coloide o un número aumentado de células epiteliales foliculares) o como tiroiditis linfocítica. Si una muestra de biopsia FNA se encuentra benigna en el análisis citológico, no se requieren imágenes diagnósticas ni tratamiento adiciona. [37]

1.4 Hallazgos no diagnósticos

Un hallazgo no diagnóstico (p. ej., «insatisfactorio», «inadecuado» o «insuficiencia celular») generalmente se debe a un frotis citológico con un número insuficiente de células para permitir un diagnóstico. Los hallazgos no diagnósticos pueden deberse a una fijación, preparación o tinción deficientes, o a un exceso de sangre, material necrótico o residuos que ocultan los detalles celulares. [37]

Sistema de clasificación de Bethesda

Para considerar las muestras obtenidas satisfactorias o no satisfactorias (o insuficientes) se utilizaron los criterios establecidos en el sistema de Bethesda para la valoración de la citopatología tiroidea formulado por la Sociedad Americana de Patología Clínica (tabla 3). Una muestra es considerada "insatisfactoria o no diagnóstica" cuando es oscurecida por sangre, los frotis son gruesos, el alcohol usado como fijador se ha evaporado, o no hay un número adecuado de células foliculares (6 grupos de al menos 10 células foliculares). Como muestra satisfactoria se considera toda muestra colectada en los frotis o en los bloques celulares procesados que fuera clasificable en los grados II al VI del Sistema de Bethesda y estos tienen cada uno un subgrupo. [38] [37]

Epidemiología.

La incidencia de lesiones nodulares ha ido creciendo en los últimos años, esto puede ser por la aplicación de diferentes modificaciones a la técnica guiada por imagen y a la aplicación de diferentes técnicas de ultrasonido para su detección. A diferencia de la palpación, que demuestra nódulos en sólo el 5% al 10% de la población, la autopsia y la ecografía los detectan en al menos el 60% [38] . Aunque los nódulos son extremadamente comunes, la incidencia de la malignidad en ellos es relativamente baja, oscilando entre el 1,6% y 12%[39], otros reportes indican que se encuentran en el 4%–8% de los adultos mediante palpación, en el 10%–41% mediante ecografía y en el 50% mediante examen patológico en la autopsia.[26]

La BAAF con evaluación citológica se ha convertido en el método aceptado para la detección de cáncer en nódulos tiroideos y en manos de un citólogo experimentado tiene una alta tasa de precisión. Las muestras citológicas generalmente se clasifican como negativas (benignas), sospechosas de cáncer o neoplasia folicular, positivas (o diagnósticas de cáncer) o no diagnósticas. En general, la tasa de falsos positivos para aspirados clasificados como positivos para cáncer es inferior al 1 %. De los aspirados leídos como sospechosos de cáncer, entre el 30 % y el 65 % resultarán ser cáncer en la cirugía. Las muestras que no son sospechosas o diagnósticas de malignidad y que contienen una cantidad menor de células que la requerida para el diagnóstico de un nódulo benigno deben considerarse no diagnósticas. Incluso en centros con experiencia sustancial, la tasa no diagnóstica puede ser tan alta como el 15 % al 20 %. La tasa de cáncer en nódulos resecados quirúrgicamente con resultados de BAAF no diagnósticos es del 5% al 9%.[24] El éxito de la biopsia guiada por ecografía con aguja fina depende en gran medida de la técnica, de la experiencia del operador y del patólogo, así como de las características intrínsecas del nódulo.[9]

Patología

Las lesiones nodulares son bastante frecuentes y pueden llegar a presentarse como sintomáticos o asintomáticos y si bien la BAAF se puede utilizar como método diagnóstico, es principalmente una prueba de tamizaje y en ultimas el diagnóstico definitivo se realiza mediante muestra de la pieza quirúrgica. Con el fin de evitar las tiroidectomías totales o parciales se indica primero realizar la BAAF para tener certeza del procedimiento o conducta a seguir. Aunque existen discrepancias en el protocolo ideal para estudiar un nódulo tiroideo, generalmente se inicia evaluándolo por ultrasonido (que ha demostrado ser la mejor herramienta para su adecuada caracterización) para realizar un diagnóstico preliminar mediante biopsia por aspiración con aguja fina (BAAF).[40]

JUSTIFICACION

Con el advenimiento del ultrasonido, la detección de nódulos tiroideos es cada vez más frecuente, estos según sus características ecográficas pueden dar un indicio de malignidad, sin embargo ninguno de dichos hallazgos es 100% específico para realizar diagnóstico del cáncer de tiroides y para ello se emplea la BAAF como método complementario al ultrasonido, con el fin de determinar si dicho nódulo requiere seguimiento mediante ultrasonido, una segunda biopsia, resección quirúrgica o si simplemente es un hallazgo benigno que no requiere ningún tipo de acción. Por este motivo la BAAF tiene un papel de suma importancia no solo en tratamiento oportuno del cáncer tiroides y por ende impacto en la sobrevida de estos pacientes, sino también en reducir el número de procedimientos innecesarios aparte de contribuir a la tranquilidad del paciente en cuanto a la aclaración en el diagnostico ya sea benigno o maligno en su patología de base.

Desafortunadamente existe una limitación en cuanto a la utilización de la BAAF como método diagnóstico y prueba de tamizaje para el cáncer de tiroides y es su importante tasa de muestras inadecuadas que ha sido reportada por múltiples estudios y la cual persiste a pesar de las mejoras implementadas a la técnica de adquisición y conservación de la muestra, entre otros factores. Nuestro centro de alta complejidad de la ciudad de México no es la excepción a esto y nos obliga a conocer cuál es la eficacia en la toma de biopsias y los factores asociados, con el fin de establecer nuevos mecanismos de mejora en la técnica aparte de los ya conocidos, para disminuir el número de muestras inadecuadas y de esta manera garantizar a la población atendida en nuestro centro un diagnóstico oportuno, una mayor expectativa de vida, así como la garantía de un mejor seguimiento y finalmente la implementación de mejoras en la

técnica de BAAF que sean estandarizadas y reproducibles para otros centros de atención.

OBJETIVOS

Objetivo general.

- Describir los factores asociados con la eficacia del médico radiólogo en la toma de biopsia por aspiración con aguja fina guiada por ultrasonido en pacientes con nódulo tiroideo atendidos en un hospital de alta complejidad de la ciudad de México.

Objetivos específicos.

- Describir los factores relacionados con la técnica, así como a las características del nódulo que más se asocian con la toma de muestras inadecuadas.
- Demostrar la eficacia del médico radiólogo en la toma de biopsia por aspiración con aguja fina guiada por ultrasonido realizada en este centro de alta complejidad.
- Conocer el porcentaje de muestras inadecuadas en nuestro centro de atención de alta complejidad de la ciudad de México.
- Relacionar los resultados de patología con el sistema de clasificación y reporte de ultrasonido ACR TI-RADS.
- Identificar el resultado de patología más común en la población atendida en este centro de alta complejidad con sistema de clasificación de Bethesda.
- Conocer las características sociodemográficas asociadas a la población atendida en nuestro centro para la realización de la BAAF en un periodo de 2014 al 2023.
- Identificar la complicación más común asociada a la toma de BAAF en nuestro centro.
- Conocer las indicaciones más frecuentes y patologías de base asociadas para la toma de BAAF.
- Establecer la frecuencia de muestras sospechas y con malignidad detectado mediante BAAF.
- Proponer mecanismos de mejora en la técnica de adquisición y conservación de la muestra de la BAAF que contribuyan a disminuir el número de muestras inadecuadas en el abordaje de pacientes con nódulo tiroideo.

MATERIALES Y MÉTODOS

El presente es un estudio de tipo observacional, descriptivo, retrospectivo y de corte transversal de una muestra de pacientes a los que se les realizo biopsia de nódulo

tiroideo mediante técnica de aspiración con aguja fina guiada por ultrasonido en un hospital de alta complejidad de la Ciudad de México. Se realizo una revisión sistemática en el sistema ELEKTRA en donde se encontraron todos los reportes con la descripción de cada biopsia realizada por parte del médico radiólogo y los reportes previos de ultrasonido, así como de los reportes de patología de cada uno de estos pacientes, en un periodo comprendido entre Diciembre de 2014 a Febrero de 2023; encontramos en total 49 expedientes completos (n: 49), en la base de datos de los sistemas antes mencionados, así como sus correspondientes reportes de patología, realizados por el departamento de patología del mismo centro de alta complejidad, todos eran pacientes tanto del sexo femenino como masculino, con una edad comprendida entre los 30 y los 89 años de edad, con un promedio de 63 años, las variables analizadas fueron: Características sociodemográficas (edad, sexo, patología tiroidea de base), Factores asociados a la técnica de la biopsia (calibre del catéter, número de punciones, número de laminillas y complicaciones), factores asociados a las características del nódulo (número de nódulos, tamaño, lateralidad, composición, ecogenicidad, forma, márgenes, calcificaciones, adenopatías, vascularidad y categoría TI-RADS), así como del reporte de patología (calcificación de Bethesta y categoría diagnostica), se elaboró una ficha técnica digital para la recolección de datos y estos fueron analizados mediante el programa de estadística Microsoft Excel v16.14.1.

- **Técnica de estudio:**

Todos los pacientes fueron sometidos a ultrasonido de alta resolución de tiroides, donde fueron caracterizados los nódulos candidatos a biopsia según la categoría TI-RADS, posteriormente dichos pacientes fueron seleccionados y sometidos a biopsia por aspiración con aguja fina guiada por ultrasonido; para su realización primero se hizo un rastreo ecográfico antes de iniciar con la biopsia, en el (**imagen 2**) se ejemplifica un rastreo ecográfico del nódulo antes de realizar el procedimiento para identificar sus características, localización así como la vascularidad, posterior al procedimiento el paciente realizo la correspondiente firma del consentimiento informado, en todos los casos el paciente fue colocado en decúbito dorsal en posición de hiperextensión del cuello y todas las biopsias fueron realizadas por el mismo radiólogo en su mayoría con más de 3 años de experiencia, se utilizó la técnica de guía por ultrasonido con transductor lineal de alta frecuencia utilizando la técnica de dirección paralela como se demuestra en el (**imagen 3**) se realizó asepsia y antisepsia con yodopovidona y se administró anestesia local con lidocaína y posteriormente inicio con la punción mediante agujas de pequeño calibre (21-25 G).

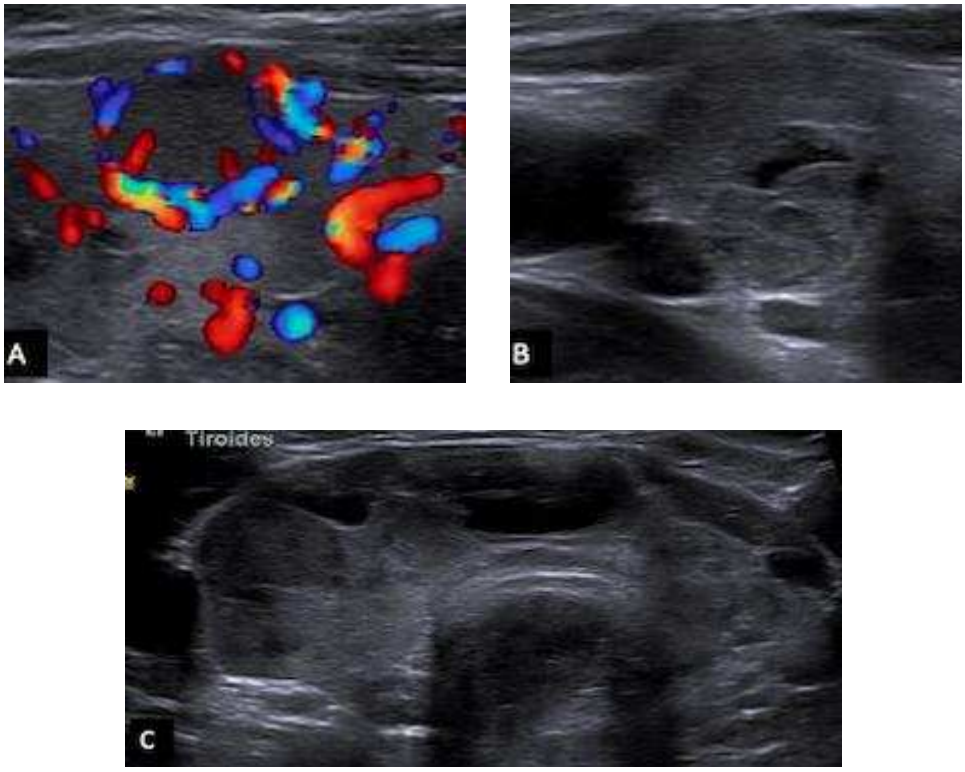

Imagen 2. Ultrasonido previo a la realización de BAAF de nódulo tiroideo TI-RADS-4. En la imagen (A) se caracteriza la vascularidad al modo Doppler color, el cual presenta una vascularidad periférica, así como la visualización de los vasos circundantes. En la imagen (B) se observa las características del nódulo, donde se observa un nódulo de composición mixta, con componente sólido isoecoico al parénquima adyacente, morfología más ancha que alta, con márgenes bien definidos y sin macrocalcificaciones (Categoría TI-RADS- 4). En la imagen (C) se demuestra la localización del nódulo en el lóbulo derecho.

Imagen 3. Biopsia guiada por ultrasonido de nódulo tiroideo derecho categoría TI-RADS 4. Se muestran imágenes en escala de grises de biopsia guiada por ultrasonido,

utilizando técnica de dirección paralela de la aguja, en la imagen (A) la punta de flecha blanca muestra como ingresa la aguja con dirección paralela al transductor, posteriormente ingresa al componente sólido ilustrada en la imagen (B) y finalmente se realiza la aspiración en la imagen (C). El resultado de patología fue clasificación de Bethesda III y subgrupo de Tumor folicular de aspecto benigno.

- **Criterios de inclusión:**

Pacientes ingresados al centro de alta complejidad para la realización de biopsia de nódulo tiroideo mediante técnica de aspiración con aguja fina y los cuales contaran con descripción detallada sobre la realización de la técnica en el sistema (ELEKTRA) y que además contaran con reporte de ultrasonido previo realizado en el mismo centro, así como su correspondiente reporte patología.

- **Criterios de exclusión:**

Pacientes en quienes el ultrasonido previo o biopsia no se haya realizado en el centro de atención de alta complejidad.
Pacientes que no contaran con los reportes de ultrasonido previo, descripción de la técnica de realización de la biopsia o que no cuenten con el reporte de histopatología por el departamento del mismo centro.

- **Cronograma a realizar:**

Tabla 4. Cronograma.

2025	**Ene**	**Feb**	**Mar**	**Abr**	**May**	**Jun**	**Jul**	**Ago**	**Sep**
Redacción y revisión									
Muestras									
Realización de base de datos									
Analís estadístico									
Entrega de tesis UNAM									
Boceto para publicación									
Envió para publicación									

RESULTADOS

Se revisaron 49 reportes de histopatología de pacientes que fueron sometidos a biopsia de nódulo tiroideo mediante técnica de aspiración con aguja fina guiada por ultrasonido, lo que representa una muestra significativa para solo un hospital de alta complejidad, en un periodo comprendido entre los años 2014 y 2023, el año con mayor porcentaje de biopsias realizadas fue en el 2019 (n=14) que representa el 19%. (Figura 1)

Figura 1. Distribución de numero de biopsias realizadas por año.

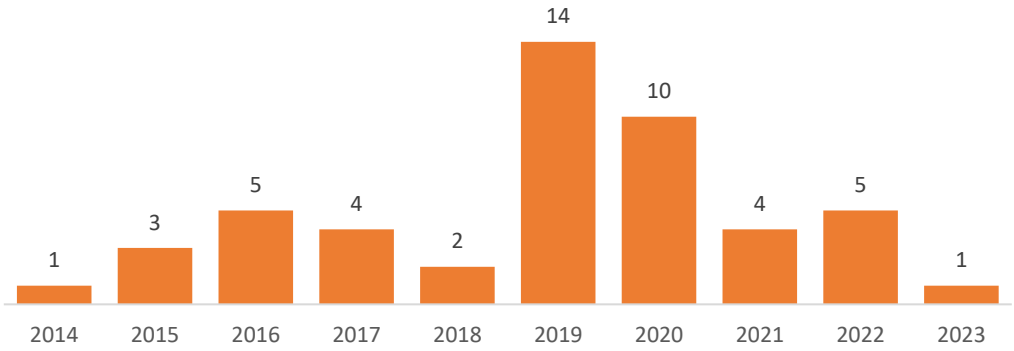

Del total de la muestra, el sexo predominante fue el sexo femenino, con un porcentaje de 92% que corresponde a un total de 45 mujeres, frente a un 8% que corresponde a 4 pacientes del sexo masculino. (Figura 2)

Figura 2. Sexo

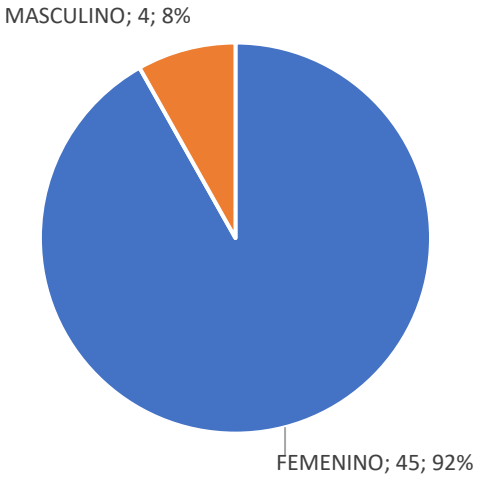

De los 49 pacientes evaluados, la edad mínima fue de 30 años y la máxima fue de 87 años, con un promedio de 63 años y moda de 87 con una desviación estándar de ± 17.025, siendo más prevalente el grupo etario entre los 70-79 años, el cual represento 25% de la muestra. (Figura 3)

Figura 3. Distribución por edades

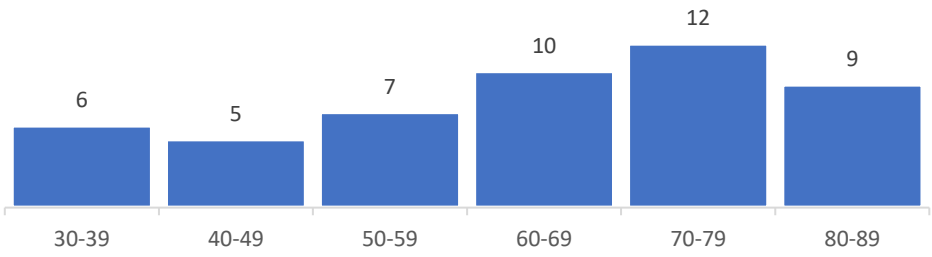

De las mujeres evaluadas se obtuvo un promedio de edad de 63 años, una desviación estándar de ± 17.292 siendo la edad mínima de 30 años y máxima de 87 años (figura 4). Por otro lado, la edad promedio de los hombres fue de 56 años, con una desviación estándar de ± 13.841, edad mínima de 38 años y máxima de 67 años. (Figura 5).

Figura 4. Rango de edad en el sexo femenino

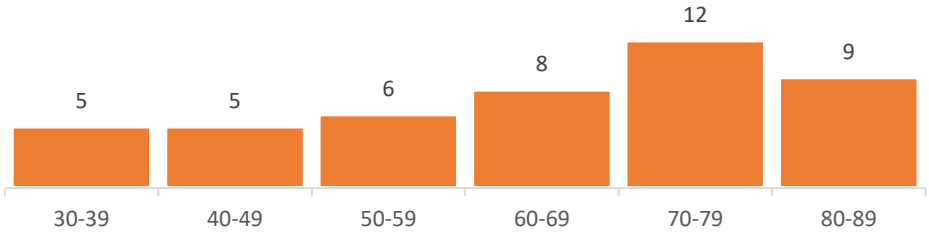

Figura 5. Rango de edad en el sexo masculino

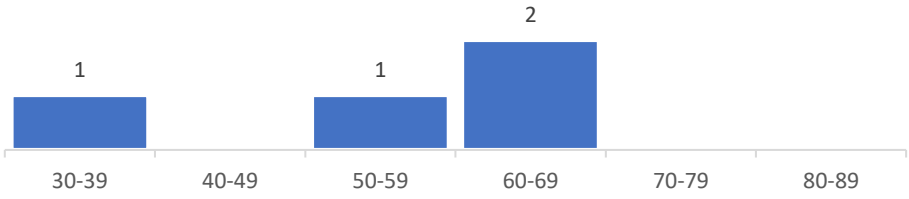

De los pacientes ingresados para toma de biopsia, en su mayoría no fue referido el motivo inicial de la consulta como se demuestra en la gráfica (figura 6) (n=18) con un porcentaje del 37%. Sin embargo, el restante de los pacientes donde si fue referido el motivo de consulta, el más frecuente fue por seguimiento por nódulo tiroideo ya diagnosticado previamente con un porcentaje del 17% (n=8) seguido por el bocio multinodular con un porcentaje del 12% (n=6).

Figura 6. Motivo de consulta previo a la realización de la biopsia.

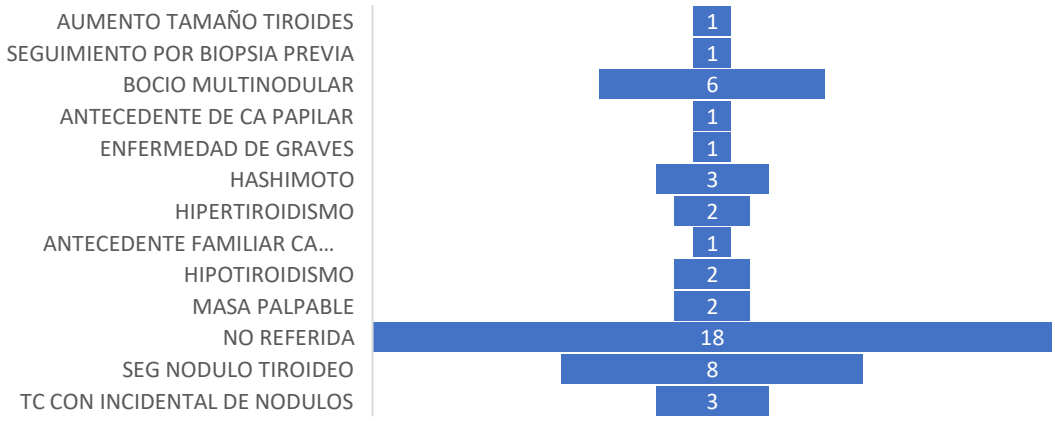

En cuanto a los factores asociados a la técnica de la toma de las 49 biopsias evaluadas, se encontró que el calibre del catéter utilizado fue entre los 21G a los 25 Gauge, siendo el calibre del de 22G el más utilizado con un 74% (n=36), seguido posteriormente del calibre 25G con el 8% (n=4), mientras que el calibre 21G fue utilizado para toma de biopsia de un solo paciente, representado el 2% (n=1). Finalmente, el 16% (n=8) no fue referido (NR) el calibre del catéter utilizado. (Figura 7).

Figura 7. Calibre del catéter

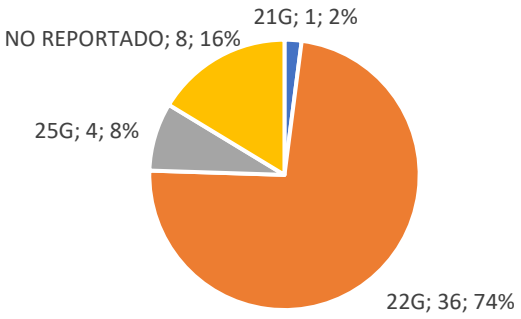

Referente a los factores asociados a la técnica de la biopsia, también se evaluó el número de punciones, encontrando que en la mayoría de las biopsias se realizaron por lo menos 4 punciones por procedimiento, lo que representa un porcentaje del 43%, mientras que solo en dos pacientes se tuvieron que realizar un máximo de hasta 6 y 8 punciones en el mismo procedimiento y un mínimo de 2 punciones por procedimiento, con un promedio de 4 punciones realizadas por biopsia y una desviación estándar del ± 1.09. (Tabla 5) (Figura 8).

Tabla 5. Numero de punciones por procedimiento

# Punciones	Cantidad
2	3
3	17
4	21
5	3
6	1
8	1
NR	3
Total	49

Figura 8. Numero de punciones por procedimiento

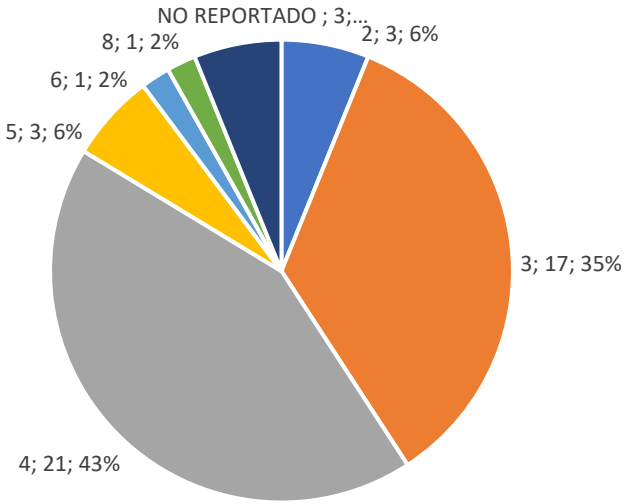

En cuanto al número de laminillas enviadas al departamento de patología para su lectura, encontramos que fueron enviadas en promedio 7 laminillas por biopsia, con desviación estándar de ± 1.5 y moda de 6 laminillas por procedimiento, el mínimo de laminillas que se envió fueron 4 laminillas y el máximo de enviadas fue de 10 laminillas por paciente (tabla 6). Se ilustra la distribución por porcentajes, encontrando que en el 63% de los procedimientos no se reportó el número de laminillas enviadas por parte del médico radiólogo (n=31). (Figura 9)

Tabla 6. Numero de laminillas enviadas por procedimiento

# Laminillas enviadas	Cantidad
4	1
6	8
7	1
8	6
10	2
NR	31
Total	49

Figura 9. Numero de laminillas enviadas por procedimiento

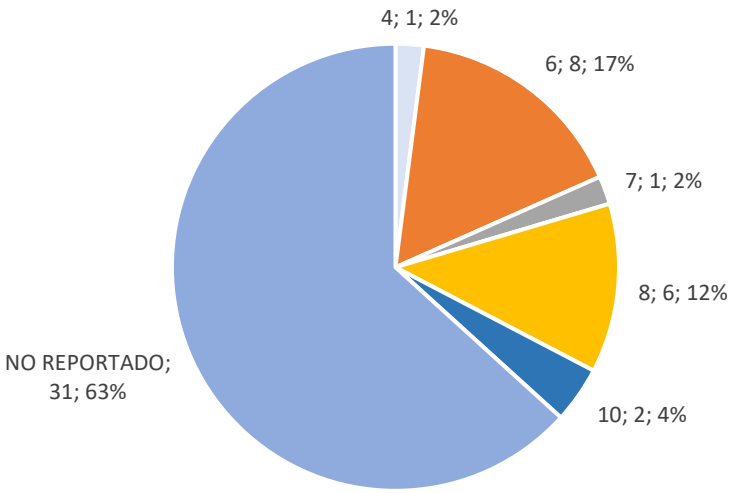

Del total de las biopsias realizadas, solo se presentaron complicaciones en 3 de las 49 realizadas, encontrando el hematoma como única complicación en un 6% de los pacientes. (Figura 10).

Figura 10. Complicaciones**.**

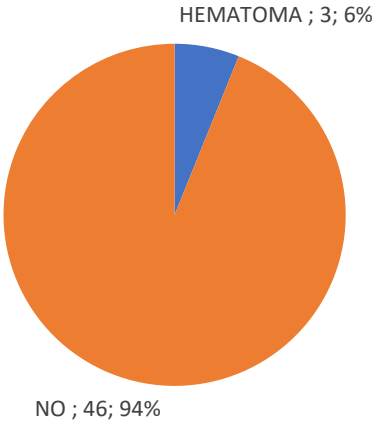

Para los factores dependientes de las características del nódulo, se pudo identificar que, el 43% (n=21) de los pacientes solo presentaron un nódulo para la realización de la biopsia, seguido por un 23% (n=11) representado por pacientes que tenían bocio multinodular. En promedio cada paciente tenía dos nódulos reportados en ultrasonido, con una desviación estándar de ±1.5, el mínimo de nódulos que se presentaron por paciente fue de 1 y el máximo de nódulos que presento un paciente fue de 6. Sin embargo, existen reportes donde se describen como multinodular sin contar el número exacto de nódulos. Finalmente, en un solo reporte no se describieron el número de nódulos que presento el paciente. (Tabla 7) (Figura 11).

Tabla 7. Número de nódulos reportados en ultrasonido por cada paciente.

# Nódulos	Cantidad
1	21
Multinodular	11
2	8
3	4
6	3
5	1
No reportado	1
TOTAL	49

Figura 11. Número de nódulos reportados en ultrasonido por cada paciente.

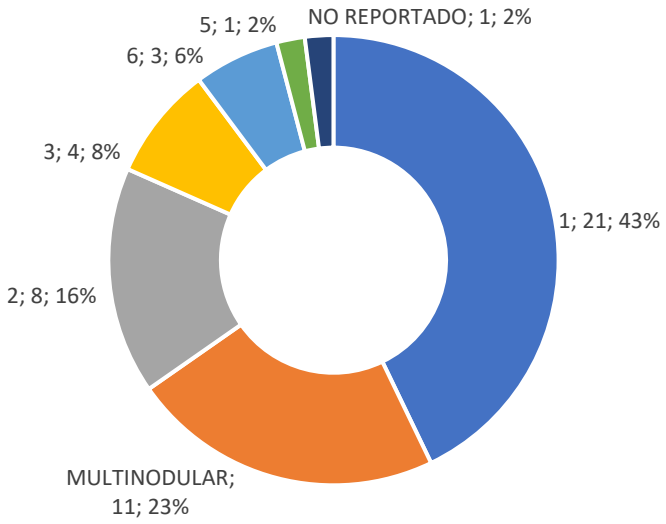

De los nódulos reportados por cada ultrasonido, se pudo establecer a cuantos de estos se les realizo la biopsia; de los 49 pacientes, 46 se les realizo biopsia de un solo nódulo representando el 93,8% de la muestra, solo en 2 casos se les realizo biopsia de dos nódulos, lo que representa un 4,8% de la muestra, únicamente en un reporte no se encontró el número de nódulos que fueron sometidos a BAAF. Se representa la distribución de nódulos sometidos a biopsia, así como su distribución por género. (Figura 12).

Figura 12. Número de nódulos con biopsia por procedimiento.

Nódulo biopsiable

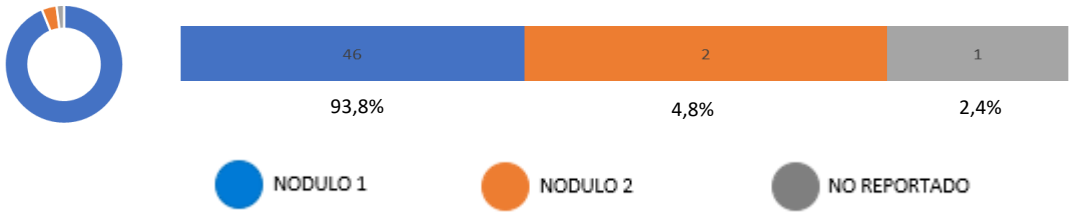

La biopsia de un solo nódulo se realizó en el 93,8% (n= 42) de las 45 pacientes del género femenino, mientras que en los pacientes del género masculino fue realizado en el 100% (n=4). (Figura 13)

Figura 13. Número de nódulos con biopsia por género.

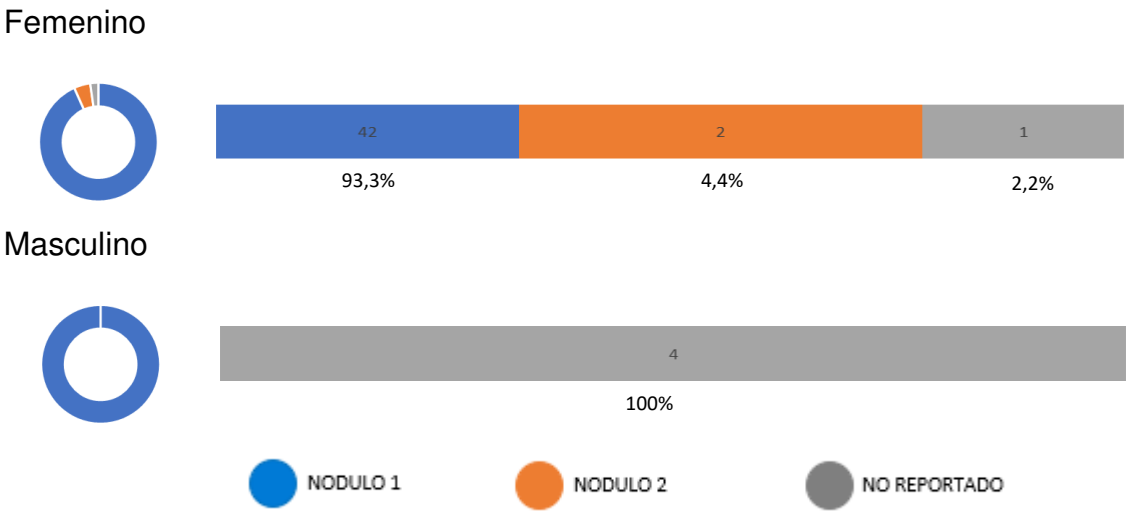

Respecto al tamaño de los nódulos que fueron sometidos a BAAF, el de menor tamaño fue de 5.5 mm y el de mayor tamaño fue de hasta 45.5 mm, el promedio del tamaño del nódulo fue de 25,5mm, por otra parte, el 367% (n=18) presento un rango de tamaño entre los 15,6mm-25,5mm de diámetro, seguido por 3477% (n=17) ubicados en el rango de tamaño de nódulo entre 5,5mm-15,5mm. (Tabla 8) (Figura 14)

Tabla 8. Rango de tamaño del nódulo

Rango tamaño nódulo (mm)	Cantidad
5,5mm-15,5mm	17
15,6mm-25,5mm	18
25,6mm-35,5mm	6
35,6mm-45,5mm	2
No reportado	6
Total	49

Figura 14. Rango de tamaño del nódulo

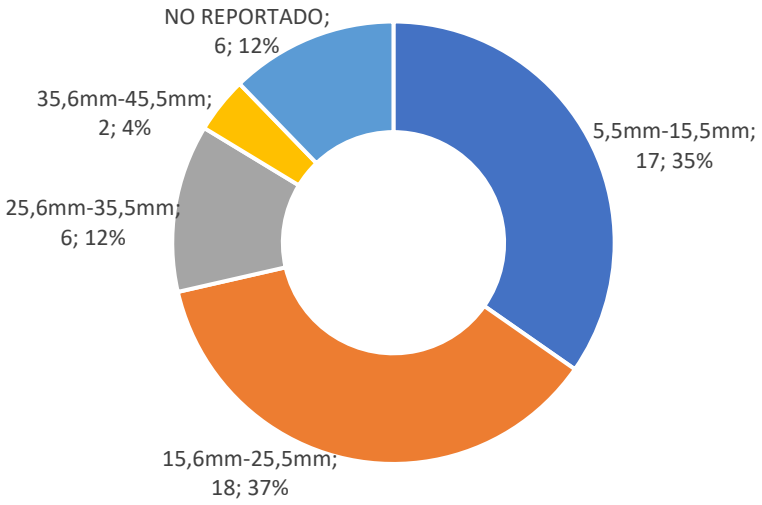

Otro factor importante es la lateralidad del lóbulo tiroideo en el cual fue realizada la biopsia, se identificó que en su mayoría fue tomada del lado izquierdo respecto al contralateral, con porcentajes del 53,0%(n=26) y del 34,6%(n=35) respectivamente, seguidos por un 8,1%(n=4) de las biopsias las cuales fueron tomadas de manera bilateral. (Figura 15)

Figura 15. Localización del sitio de la biopsia.

Lateralidad biopsia

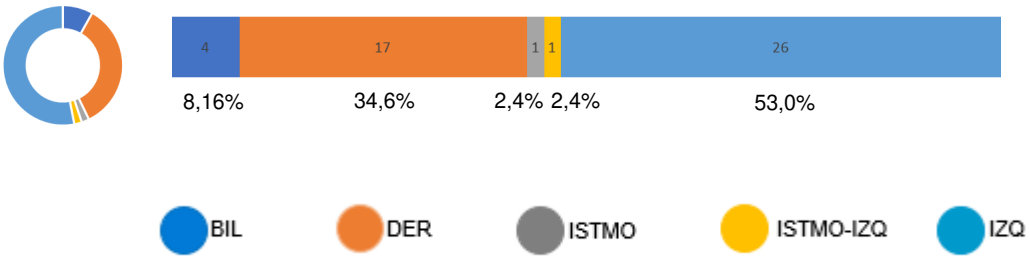

Con respecto a la distribución por género, tanto para el sexo femenino (n=23) como masculino (n=3) el lado izquierdo represento un 51,1% y 75,0% respectivamente. (Figura 16).

Figura 16. Distribución por genero de la localización de la biopsia.

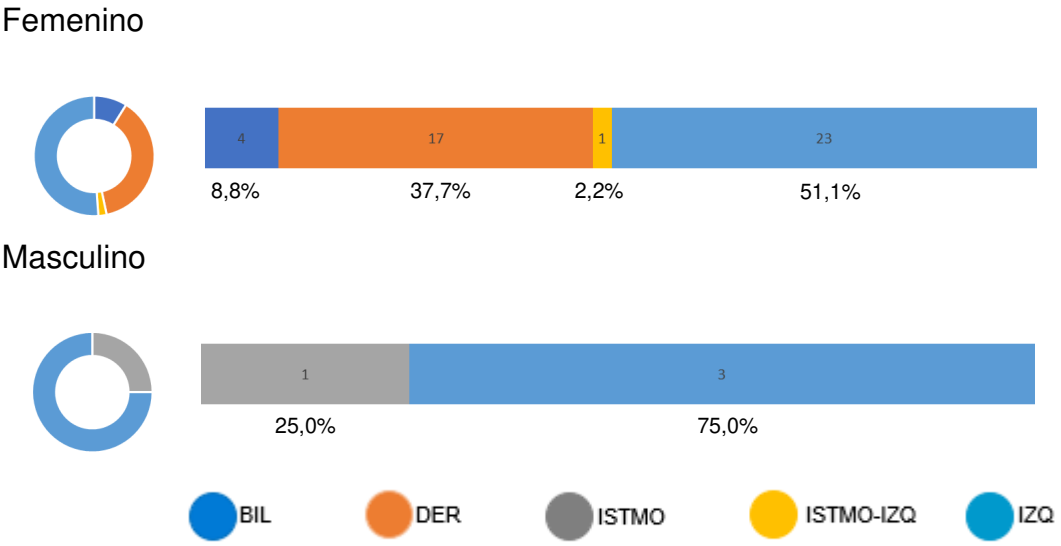

Para las características del nódulo como factor asociado a la toma de las biopsias, tenemos que la composición más frecuente del nódulo fue la sólida, presentándose en un 47% (n=23) de la muestra, sin embargo, presenta poca diferencia respecto a la composición mixta, la cual se presentó en un 43% (n= 21) de los nódulos. (Figura 17).

Figura 17. Composición.

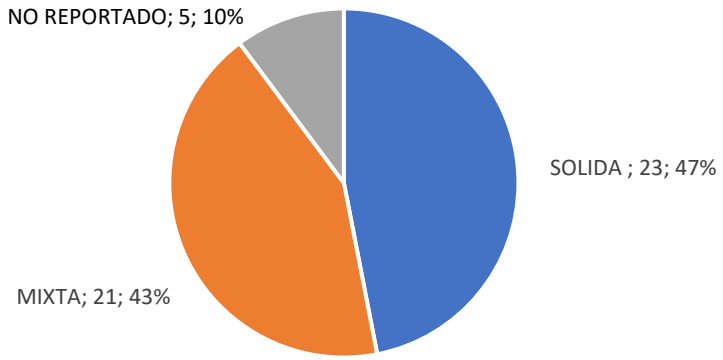

En cuanto a la ecogenicidad, se encontró que la hipoecogenicidad fue la de mayor prevalencia en los nódulos con un 45% (n=22) (figura 18). Mientras que, para la morfología, la forma *más ancha que alta* también obtuvo un 45% (n=22) (figura 19).

Figura 18. Ecogenicidad.

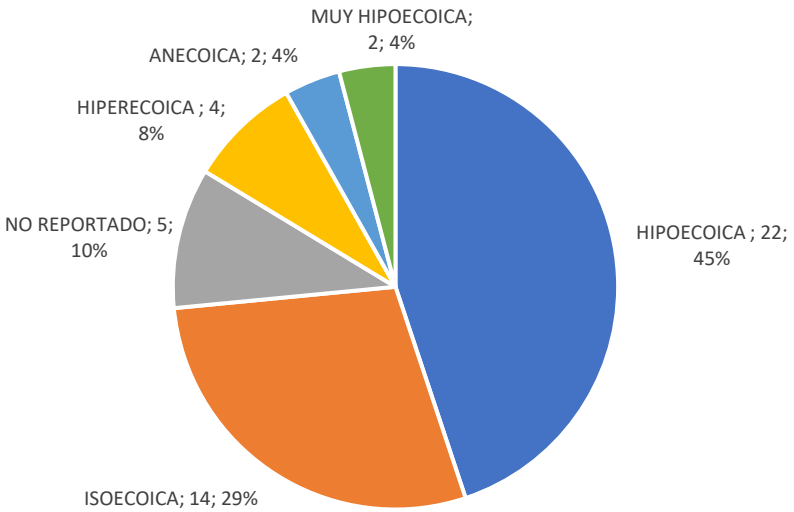

Figura 19. Morfología**.**

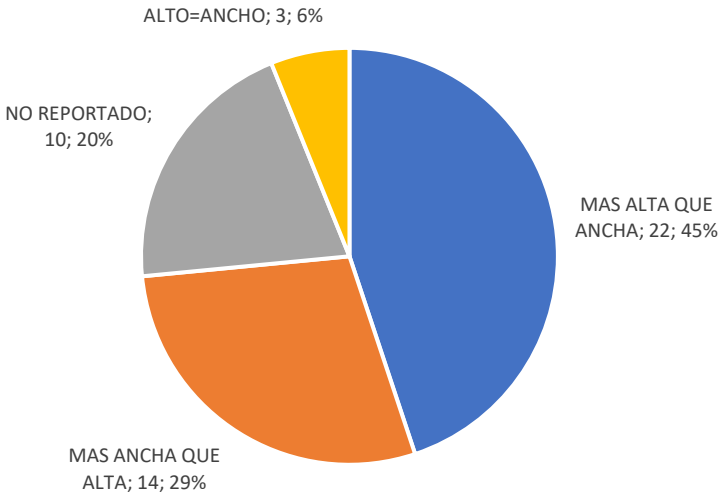

Otro de los factores importantes evaluado durante el estudio, fueron las márgenes del nódulo, encontrando como variable más prevalente la de nódulos con márgenes bien definidos en un 47% (n=23) del total de los nódulos, seguida por los bordes irregulares en un 27% (n=13), mientras que la variable que menos se presento fue la de nódulos con extensión extratiroidea la cual se presentó en solo un paciente de los 49 representando el solo un 2% (n=1). (Figura 20).

Figura 20. Márgenes.

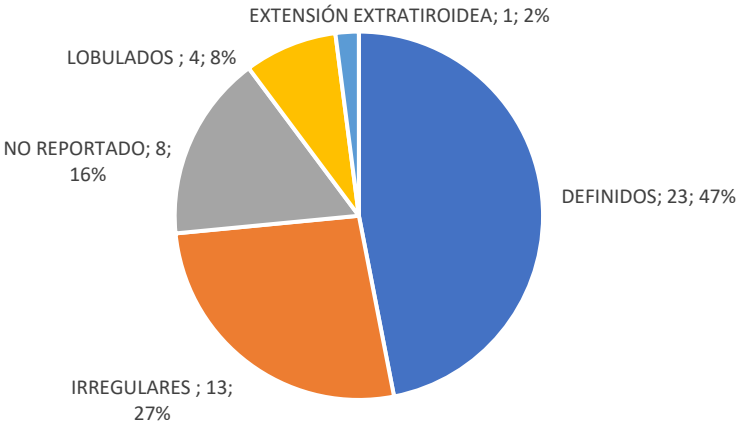

La presencia de calcificaciones y su morfología también es relevante como característica del nódulo sometido a BAAF, se pudo identificar que los nódulos a los que se les realizó la biopsia en su mayoría no presentaron calcificaciones, representando un porcentaje del 44,9% (n=22) de la muestra, seguido por nódulos con macrocalcificaciones en un 22.4% (n=11) y en contraposición las menos frecuentes fueron las calcificaciones periféricas con un 6.1% (n=3), de manera adicional en 3 estudios (6.1%) no fueron descritos el tipo de calcificaciones que presentaba el nódulo. (Figura 21)

Figura 21. Tipo y morfología de las calcificaciones.

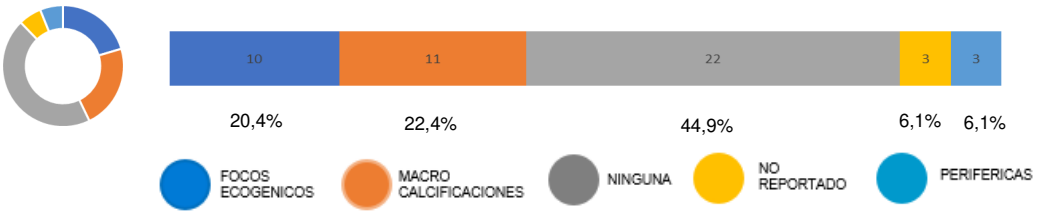

Las categorías antes mencionadas son relevantes ya que permiten dar una puntuación en base al sistema de clasificación TI-RADS y en con base a esto se determinará si el paciente debe ser llevado a biopsia o no.

En nuestra población logramos identificar la distribución de las categorías TI-RADS dado a cada paciente en su ultrasonido previo a la realización de la BAAF, encontrado como la puntuación más frecuente al del grupo TI-RADS 4 con un porcentaje del 35% (n=17) la cual fue igualada por los reportes que no contaban con clasificación TI-RADS en un 35% (n=17), la mayor categoría TI-RADS 5 se presentó en el 22% (n=11) de las biopsias y la categoría que represento menos porcentaje fue la de TI-RADS 3 con un 8% (n=4). (Figura 22).

Figura 22. Sistema de clasificación TI-RADS.

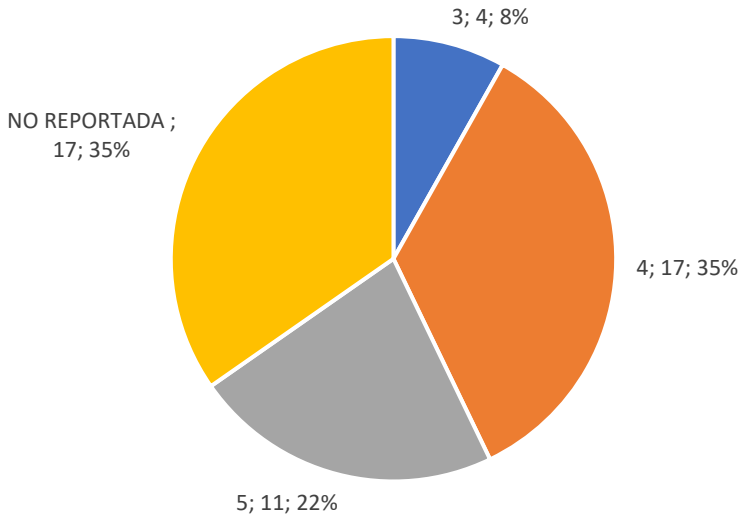

Para este estudio también se tuvo en cuenta características como las adenopatías y la vascularidad, las cuales no son tomas en cuenta para el TI-RADS pero son importantes en el momento de realizar la BAAF del nódulo tiroideo. De las 49 biopsias**,** en 40 no se encontraron adenopatías asociadas (Figura 23). En cuanto a la vascularidad, se pudo evidenciar que, la mayor parte de los nódulos tenían vascularidad periférica (Figura 24).

Figura 23. Adenopatías**.**

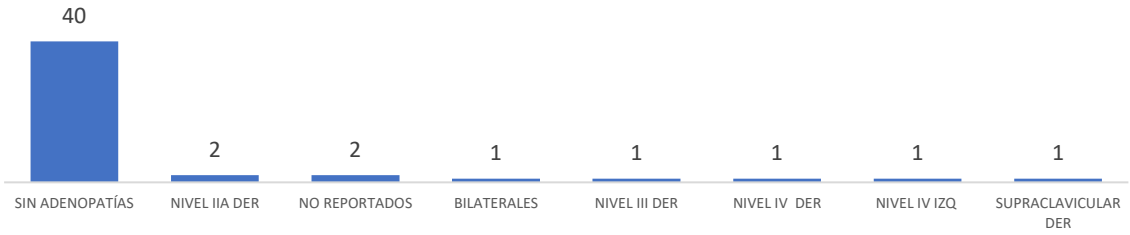

Figura 24. Vascularidad**.**

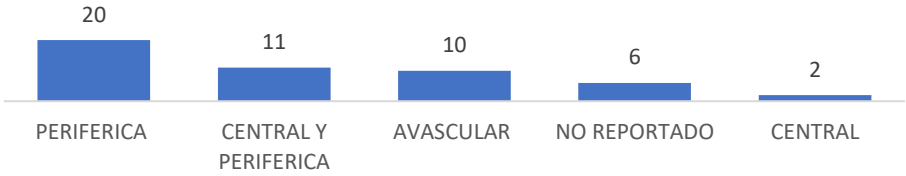

Para el reporte citopatológico**,** se utilizó el sistema de calcificación de Bethesda encontrando que la mayoría de las muestras fueron reportadas como Bethesda I (muestras insatisfactorias) representando un 45% de la muestra (n=22), el resto de categorías II, III, IV y V (muestras satisfactorias) se muestran con la distribución correspondiente. (Tabla 9) (Figura 25)

Tabla 9. Clasificación de Bethesda.

Bethesda	Cantidad
I	22
I y II	1
II	16
III	4
IV	2
V	4
Total	49

Figura 25. Distribución de reportes según la clasificación de Bethesda.

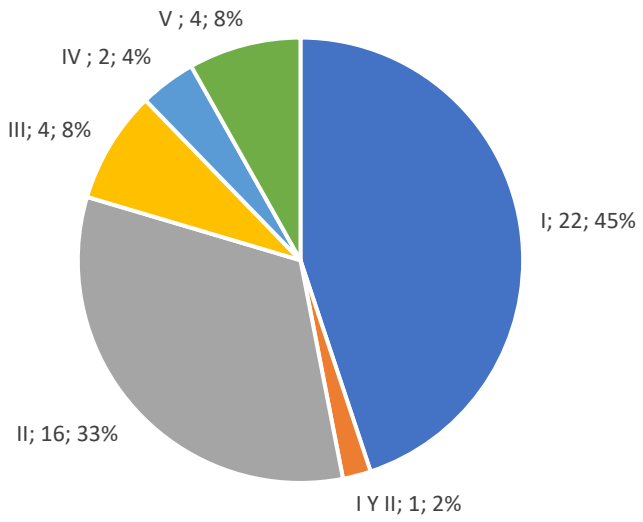

De las muestras insatisfactorias (categoría Bethesda I) encontramos que, el grupo diagnostico más frecuente fue el de muestra insuficiente por espécimen acelular y hemorrágico representando un 50% (n=11) y el segundo más frecuente como causa de muestra insatisfactoria fue por muestra insuficiente por escasos grupos celulares y material hemorrágico, representado por un 23% (n=5). (Figura 26).

Figura 26. Grupos de diagnósticos en muestras insatisfactorias.

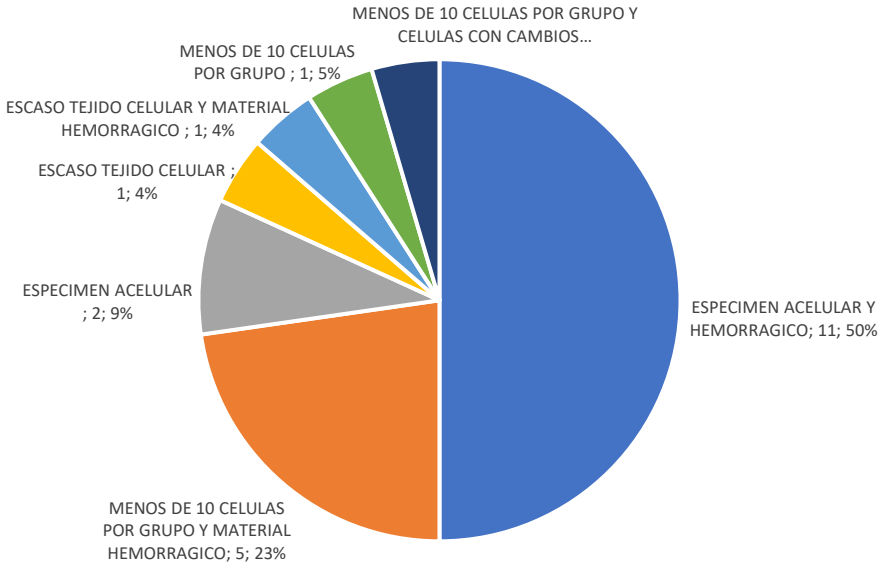

En el resto de las muestras catalogadas como satisfactorias (Bethesda II,III,IV y IV) se presentó como grupo diagnostico más frecuente el de hallazgos benignos en un 58% (n=15). (Figura 27).

Figura 27. Grupo de diagnósticos en muestras satisfactorias.

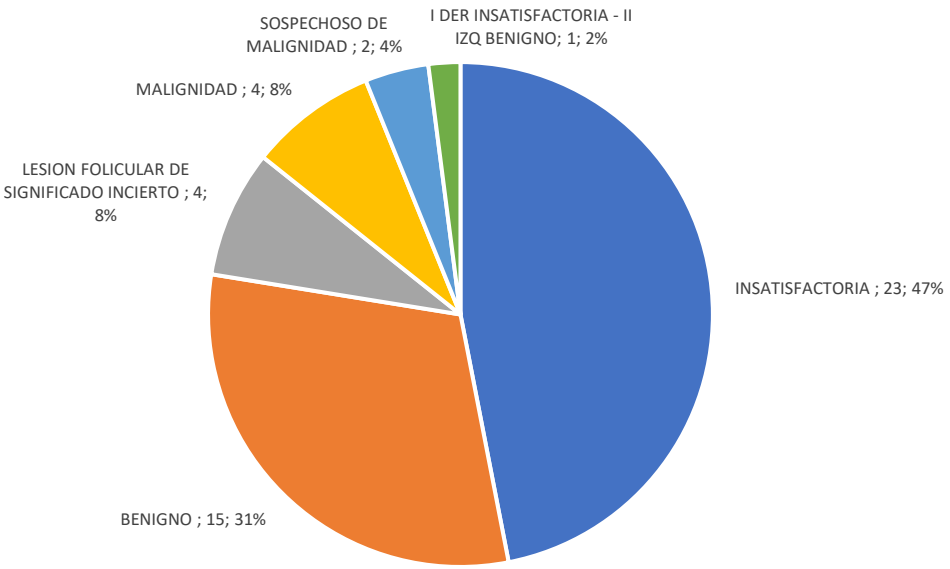

Tabla 10. Factores sociodemográficos, asociados a la técnica de la biopsia y asociados al nódulo.

FACTORES SOCIODEMOGRAFICOS		
Características	**Población de estudio**	
	Insatisfactorio	Satisfactorio
EDAD (años)	68,5 (±15,4)	57,8 (±16,8)
SEXO		
femenino - n(%)	21 (43,8%)	24 (49,0%)
masculino - n(%)	1 (2,04%)	3 (6,1%)
PATOLOGÍA TIROIDEA DE BASE		
bocio multinodular - n(%)	1 (2,04%)	5 (10,2%)
seg nódulo tiroideo - n(%)	3 (6,1%)	5 (10,2%)

FACTORES ASOCIADOS A LA TECNICA DE LA BIOPSIA		
Características	Población de estudio	
	Insatisfactorio	Satisfactorio
CALIBRE CATÉTER		
22g - n(%)	18 (36%)	18 (36%)
# PUNCIONES		
4 - n(%)	8 (16,3%)	13 (26,5%)
3 - n(%)	8 (16,3%)	9 (18,4%)
# LAMINILLAS ENVIADAS		
8 - n(%)	0 (0,0%)	6 (12,2%)
6 - n(%)	2 (4,1%)	6 (12,2%)
COMPLICACIONES		
no - n(%)	2 (4,1%)	1 (2,04%)
hematoma - n(%)	20 (40,8)	26 (53,0%)

FACTORES ASOCIADOS AL NODULO		
Características	Población de estudio	
	Insatisfactorio	Satisfactorio
# NÓDULOS		
1 - n(%)	10 (20,4%)	11 (22,4%)
multinodular - n(%)	3 (6,1%)	8 (16,3%)
TAMAÑO DEL NÓDULO		
16 mm - n(%)	2 (4,1%)	2 (4,1%)
22 mm - n(%)	1 (2,04%)	3 (6,1%)
LATERALIDAD BIOP		
izquierda - n(%)	11 (22,4%)	15 (30,6%)
derecha - n(%)	8 (16,3%)	9 (18,4%)
COMPOSICIÒN		
solida - n(%)	9 (18,4%)	14 (28,6%)
mixta - n(%)	9 (18,4%)	12 (24,5%)
FORMA		
más alta que ancha - n(%)	10 (20,4%)	12 (24,5%)
más ancha que alta - n(%)	5 (10,2%)	9 (18,4)
MARGENES		

definidos - n(%)	7 (14,3%)	16 (32,6%)
irregulares - n(%)	9 (18,4%)	4 (8,2%)
CALCIFICACIONES		
ninguna - n(%)	11 (22,4%)	11 (22,4%)
macrocalcificaciones - n(%)	4 (8,2%)	7 (14,3%)
ADENOPATIAS		
sin adenopatías - n(%)	18 (36,7%)	22 (44,9%)
nivel IIA Der - n(%)	1 (2,04%)	1 (2,04%)
VASCULARIDAD		
periférica - n(%)	9 (18,4%)	11 (22,4%)
central y periférica - n(%)	5 (10,2%)	6 (12,2%)
CATEGORIATI-RADS		
4 - n(%)	9 (18,4%)	8(16,3%)
5 - n(%)	4 (8,2%)	7 (14,3%)

DISCUSIÓN

En el presente estudio el porcentaje de muestras inadecuadas fue del 45%, el doble en comparación al porcentaje promedio del 20% de muestras inadecuadas ya reportadas en estudios realizados en años anteriores,[7] otros autores refieren tasas mucho más variables que van desde el 0,4% y el 40,7%, las cuales están más acordes al resultado obtenido por nuestro estudio, sin embargo, este sigue siendo mayor al esperado; en base a esto Young Hen Lee y colaboradores hicieron la propuesta de evaluar constantemente al médico radiólogo que adquiere la biopsia con el fin de garantizar un rango aceptable de tasa de muestras inadecuadas menor al 10-15%.[24]

A partir de varias investigaciones sobre la descripción de la tasa de muestras inadecuadas, se han descrito varios factores modificables y no modificables para disminuir esta tasa en los diferentes centros de diagnóstico; a partir de los cuales se han hecho las diferentes modificaciones sobre la técnica de la biopsia. En la presente revisión agrupamos estos factores en dos grupos, los asociados a la técnica y los asociados a las características del nódulo.

En el estudio en al año 2007 realizado por B Degirmenci describió una relación proporcional con el calibre de la aguja, encontrando que a menor calibre, mayor tasa de muestras inadecuadas, mientras con agujas de mayor calibre se asociaban a mayor tasa de muestras adecuadas, de la siguiente manera, la menor tasa se obtuvo utilizando agujas de 20 G (56,6%) y la tasa más alta de muestras satisfactorias se obtuvo utilizando

agujas de 24 G (82,5%; p = 0,001), por lo tanto recomendaron la utilización de agujas con calibre entre los 24 y 25 G, en contraposición a esto en nuestro estudio el rango del calibre utilizado se ubicó entre los 21 a los 25 G, sin embargo el más utilizado en la mayoría de las biopsias (74%) fue el de 22 G. [41] En cuanto al número de punciones por lo general se ha recomendado de 2 a 3 punciones para cada nódulo y otros artículos hablan de hasta cinco punciones, sin embargo el autor Young Hen Lee[24] recomienda sea realizado en base a las características del nódulo y a la preferencia del médico radiólogo, el promedio de punciones realizadas en nuestra muestra fue de 4 punciones por procedimiento.

Continuando con los factores asociados a la técnica, se encuentran las complicaciones asociadas, Abu-Yousef MM y colaborados en un estudio de 593 biopsias de nódulo tiroideo informaron hematomas en 144 que tomaban anticoagulantes y en 449 de pacientes que no los tomaban, al comparar con nuestros resultados establecimos que en 3 de las 49 biopsias se presentó como única complicación la formación de hematoma, este porcentaje bajo es relevante ya que podría estar asociado a muestras insatisfactorias por componente hemorrágico asociado.[42] En el (**imagen 4**) se muestra uno de los casos en lo que se presentó hematoma como complicación posterior al procedimiento

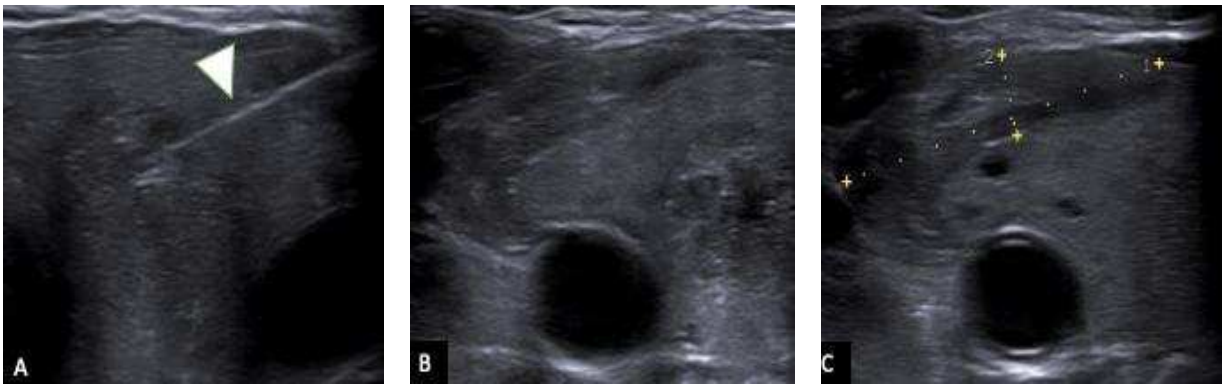

Imagen 4: Complicación con hematoma posterior a realización de BAAF. Imágenes de complicación posterior a la realización de la BAAF. En la imagen (A) se visualiza la punción con aguja fina señala por la punta de flecha. En la imagen (B) y (C) se visualiza la colección de contenido heterogéneo y pared bien definida visualizado posterior a la BAAF, el cual corresponde con hematoma de 2.4 x 0.5 cm en sus ejes longitudinal y anteroposterior respectivamente.

El segundo grupo de factores asociados a la toma de muestras inadecuadas son las de las características del nódulo, entre las que se encuentran el tamaño; las guías de la

ATA en el año 2015[44] establecieron que no se aconsejaba realizar BAAF a nódulos menores a 1 cm y se debía considerar las características adicionales por ultrasonido para los que fueran mayores a 1 cm. En 2013 un estudio de 7346 biopsias examino la relación entre el tamaño del nódulo y la tasa de malignidad, ellos encontraron mayor tasa de malignidad en los nódulos mayores a 2 cm, al evaluar nuestros resultados el rango del tamaño del nódulo sometido a BAAF se ubicó en el rango en su mayoría de entre 1.5 a 2.5 cm, sin embargo hubieron nódulos llevados a biopsias menores a 1 cm, el de menor tamaño fue de 0.55 cm, esto es importante ya que se ha establecido que nódulos de pequeño tamaño pueden estar relacionados con tasas de muestras insatisfactorias.

B. Degirmenci en su estudio también describió en cuanto a las características del nódulo que no se presentó relevancia estadística en cuento a la ecogenicidad y la vascularidad del nódulo en relación las muestras no diagnosticas. Respecto a esto el análisis estadístico realizado nos mostró que la composición más prevalente fue la sólida siendo de un 47% de las muestras y si bien no puede estar asociado a las muestras inadecuadas, si lo puede tener para el riesgo de malignidad, ya que los nódulos de composición sólida representan hasta un 15% al 27% de riesgo de malignidad mientras que el de componente predominantemente quístico tienen un riesgo más bajo de malignidad siendo del 6.1% como lo demuestran los autores Harshawn Malhi y colaboradores. En el (**imagen 5**) se ilustra el caso de nódulo tiroideo de composición sólida y muy hipoecoica respecto al músculo.

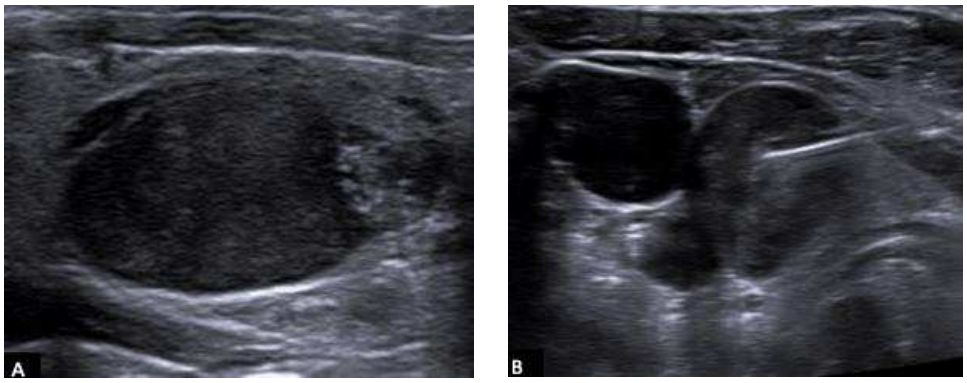

Imagen 5: Nódulo tiroideo derecho, con hipoecoico y de composición predominantemente sólida. Imágenes de ultrasonido en escala de grises de nódulo tiroideo derecho, previo a la realización de la BAAF, en donde en la imagen (A) se visualiza nódulo de contenido muy hipoecoico respecto al musculo y de composición sólida. En la imagen (B) se ilustra la punción con aguja fina. El diagnostico citopatológico fue de categoría Bethesda V, con carcinoma papilar de tiroides.

Respecto a los márgenes, el nódulo tiroideo de características malignas suele tener bordes irregulares, no obstante, hasta un 93% puede tener bordes lisos y ser un cáncer de tiroides, como se pudo evidenciar en el estudio realizado por Hoang JK, Lee WK.[25]

En su estudio Erik K. Alexander encontró un porcentaje de malignidad del 5% en una muestra de 119 pacientes con 127 nódulos tiroideos, en contraste con el porcentaje de malignidad reportado en nuestro estudio que fue del 15%[43], sin embargo esto puede ser explicado por el tamaño de la muestra ya que se lograron recabar solo 49 biopsias de las cuales 4 reportaron malignidad y 2 reportaron características sospechosas de malignidad representando un el 8% de la muestra, en el (**imagen 6**) se ilustra uno de los casos con nódulo tiroideo categoría TI-RADS 5 y resultado de Bethesda V con diagnostico patológico de carcinoma papilar de tiroides. Erik K. Alexander propone la biopsia con aspiración de manera repetida con el fin de garantizar el descarte o el diagnostico dado el porcentaje de malignidad que puede llegar a tener un nódulo tiroideo, en el caso de nuestro estudio desafortunadamente no se logró establecer la conducta a seguir después de una BAAF no diagnostica y en su mayoría las lecturas tanto del reporte del patólogo como del radiólogo no especificaban el paso a seguir con estos pacientes.

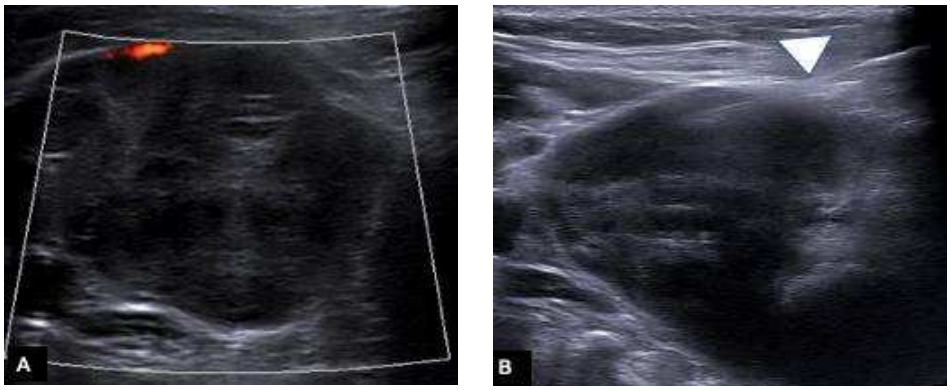

Imagen 6: Biopsia de tiroides guiada por ultrasonido de nódulo tiroideo categoría TI-RADS 5 con clasificación de Bethesda V y categoría diagnostica de carcinoma papilar de tiroides. Imágenes por ultrasonido con Modo Doppler color en donde se visualiza nódulo tiroideo categoría TI-RADS 5 imagen (A) e imágenes en escala de grises de BAAF con aguja de calibre 22 G del mismo nódulo imagen (B), señalada por la punta de flecha blanca en un paciente con diagnóstico de carcinoma papilar de tiroides.

CONCLUSIONES

La eficacia por parte del médico radiólogo en la toma de biopsias por aspiración con aguja fina en este centro de atención de alta complejidad, se presentó por debajo del porcentaje aceptable del 20%, siendo de un 45% de muestras inadecuadas.

Entre los factores asociados a la toma de muestras insatisfactorias y satisfactorias, encontramos que en su mayoría fueron mujeres con una edad promedio de 68 años en la muestras satisfactorias y de 57 años para las muestras satisfactorias.

En cuanto a los factores asociados a la técnica que estuvieron más asociados a la toma de muestras insatisfactorias encontramos que el calibre del catéter se asoció en igual porcentaje a las toma de muestras satisfactorias e insatisfactorias, en el resto incluyendo el número de punciones, las laminillas enviadas y las complicaciones asociadas a la punción no se encontró diferencia en la prevalencia de muestras insatisfactorias, por lo que se podría inferir que en nuestro estudio estos factores no se asociaron al porcentaje obtenido de muestras inadecuadas.

Respecto a los factores asociados a las características del nódulo encontramos únicamente que los márgenes irregulares de nódulos se presentaron con mayor porcentaje en los resultados de patología insatisfactorios.

La categoría TI-RADS más frecuente en nuestro estudio fue el de categoría TI-RADS 4, mientras que para el grupo diagnóstico de las muestras satisfactorias fue el de nódulos benignos y para las muestras insatisfactorias fue el de muestras que tenían componente hemorrágico y acelular.

La complicación más prevalente fue el hematoma sin embargo se presentó solo en 3 de los 49 pacientes, el motivo de la realización de la BAAF en la población evaluada la patología de base más frecuente fue el Bocio multinodular y el seguimiento por nódulo tiroideo conocido, sin embargo en un gran porcentaje no contaban con descripción de este parámetro.

La prevalencia de muestras sospechosas y positivas de malignidad en el presente estudio fue del 4% y 8% respectivamente.

El conocimiento de los factores asociados a la toma de BAAF del nódulo tiroideo es importante para disminuir la tasa de muestras insatisfactorias en cada centro de atención, con el fin de realizar un diagnóstico oportuno y un tratamiento adecuado en

pacientes con nódulo tiroideo, por lo tanto como mecanismo de intervención se propone mayor capacitación y entrenamiento la técnica de adquisición así como en la preservación y envió de la muestra por parte del médico radiólogo al departamento de patología con el fin de disminuir la tasa reportada en este centro de atención de alta complejidad.

BIBLIOGRÁFIA

1. The Papanicolaou Society of Cytopathology Task Force on Standards of Practice. (1997). *Guidelines of the Papanicolaou Society of Cytopathology for fine-needle aspiration procedure and reporting. The Papanicolaou Society of Cytopathology Task Force on Standards of Practice.* Diagnostic Cytopathology, 17(4), 239–247.

2. Belfiore, A., & La Rosa, G. L. (2001). Fine-needle aspiration biopsy of the thyroid. *Endocrinology and Metabolism Clinics of North America*, *30*(2), 361–400.

3. Wiest, P. W., Hartshorne, M. F., Inskip, P. D., Crooks, L. A., Vela, B. S., Telepak, R. J., Williamson, M. R., Blumhardt, R., Bauman, J. M., & Tekkel, M. (1998). Thyroid palpation versus high-resolution thyroid ultrasonography in the detection of nodules. *Journal of Ultrasound in Medicine: Official Journal of the American Institute of Ultrasound in Medicine*, *17*(8), 487–496.

4. Wu, H. H.-J., Jones, J. N., & Osman, J. (2006). Fine-needle aspiration cytology of the thyroid: ten years' experience in a community teaching hospital. *Diagnostic Cytopathology*, *34*(2), 93–96.

5. The Papanicolaou Society of Cytopathology Task Force on Standards of Practice. (1997). *Guidelines of the Papanicolaou Society of Cytopathology for fine-needle aspiration procedure and reporting. The Papanicolaou Society of Cytopathology Task Force on Standards of Practice. Diagnostic Cytopathology*, *17*(4), 239–247.

6. Kim, M. J., Kim, E.-K., Park, S. I., Kim, B. M., Kwak, J. Y., Kim, S. J., Youk, J. H., & Park, S. H. (2008). US-guided fine-needle aspiration of thyroid nodules: indications, techniques, results. *Radiographics: A Review Publication of the Radiological Society of North America, Inc*, *28*(7), 1869–1886; discussion 1887.

7. Lee, Y. H., Baek, J. H., Jung, S. L., Kwak, J. Y., Kim, J., & Shin, J. H. (2015). Ultrasound-Guided Fine Needle Aspiration of Thyroid Nodules: A Consensus Statement by the Korean Society of Thyroid Radiology. *Korean Journal Of Radiology*, *16*(2), 391.

8. Carcedo-Sañudo, E. G., De las Heras-Florez, P., Herrero-Calvo, D., Fernández-Cascón, S., & Vallejo-Valdezate, L. Á. (2019). *Anatomía quirúrgica de las glándulas tiroides y paratiroides. Revista ORL*, *11*(2), 161-178.

9. Ghervan, C. (2011). *Thyroid and parathyroid ultrasound. Medical Ultrasonography, 13*(1), 80–84.

10. Khan, Y. S., & Farhana, A. (2025). Histology, thyroid gland. En *StatPearls*. StatPearls Publishing.

11. Rykova, Y., Shuper, S., Shcherbakovsky, M., Kikinchuk, V., & Peshenko, A. (2019). Morphological characteristics of the thyroid gland of mature rats in moderate degree chronic hyperthermia. *Georgian medical news*, *292–293*, 75–81.

12. Shoyele, O., Bacus, B., Haddad, L., Li, Y., & Shidham, V. (2019). Lymphoproliferative process with reactive follicular cells in thyroid fine-needle aspiration: A few simple but important diagnostic pearls. *Cyto Journal*, *16*(20), 20.

13. Shah, J. P. (2015). Thyroid carcinoma: epidemiology, histology, and diagnosis. *Clinical Advances in Hematology & Oncology: H&O*, *13*(4 Suppl 4), 3–6.

14. Chaudhary, V., & Bano, S. (2012). Imaging of the thyroid: Recent advances. *Indian Journal of Endocrinology and Metabolism*, *16*(3), 371–376.

15. Może, Z. U. T., & Gorzej, T. L. L. (s/f). *Thyroid ultrasound — a piece of cake?* Viamedica.pl.

16. Tappouni, R. R., Itri, J. N., McQueen, T. S., Lalwani, N., & Ou, J. J. (2019). ACR TI-RADS: Pitfalls, solutions, and future directions. *Radiographics: A Review Publication of the Radiological Society of North America, Inc*, *39*(7), 2040–2052.

17. R. Smith-Bindman., P. Lebda., V. A. Feldstein. (2013). *Risk of Thyroid Cancer Based on Thyroid Ultrasound Imaging Characteristics*.

18. Frates, M. C., Benson, C. B., Charboneau, J. W., Cibas, E. S., Clark, O. H., Coleman, B. G., Cronan, J. J., Doubilet, P. M., Evans, D. B., Goellner, J. R., Hay, I. D., Hertzberg, B. S., Intenzo, C. M., Jeffrey, R. B., Langer, J. E., Larsen, P. R., Mandel, S. J., Middleton, W. D., Reading, C. C., … Society of Radiologists in Ultrasound. (2005). Management of thyroid nodules detected at US: Society of Radiologists in Ultrasound consensus conference statement. *Radiology*, *237*(3), 794–800.

19. Malhi, H., Beland, M. D., Cen, S. Y., Allgood, E., Daley, K., Martin, S. E., Cronan, J. J., & Grant, E. G. (2014). Echogenic foci in thyroid nodules: significance of posterior acoustic artifacts. *AJR. American Journal of Roentgenology*, *203*(6), 1310–1316.

20. Moon, W.-J., Jung, S. L., Lee, J. H., Na, D. G., Baek, J.-H., Lee, Y. H., Kim, J., Kim, H. S., Byun, J. S., Lee, D. H., & Thyroid Study Group, Korean Society of Neuro- and Head and Neck Radiology. (2008). *Benign and malignant thyroid nodules: US differentiation--multicenter retrospective study. Radiology*, *247*(3), 762–770.

21. Kwak, J. Y., Han, K. H., Yoon, J. H., Moon, H. J., Son, E. J., Park, S. H., Jung, H. K., Choi, J. S., Kim, B. M., & Kim, E.-K. (2011). *Thyroid imaging reporting and data system for US features of nodules: a step in establishing better stratification of cancer risk. Radiology, 260*(3), 892–899.

22. Haugen, B. R., Alexander, E. K., Bible, K. C., Doherty, G. M., Mandel, S. J., Nikiforov, Y. E., Pacini, F., Randolph, G. W., Sawka, A. M., Schlumberger, M., Schuff, K. G., Sherman, S. I., Sosa, J. A., Steward, D. L., Tuttle, R. M., & Wartofsky, L. (2016). 2015 American thyroid association management guidelines for adult patients with thyroid nodules and differentiated thyroid cancer: The American thyroid association guidelines task force on thyroid nodules and differentiated thyroid cancer. *Thyroid: Official Journal of the American Thyroid Association*, *26*(1), 1–133.

23. Hoang, J. K., Lee, W. K., Lee, M., Johnson, D., & Farrell, S. (2007). US Features of thyroid malignancy: pearls and pitfalls. *Radiographics: A Review Publication of the Radiological Society of North America, Inc*, *27*(3), 847–860.

24. Tessler, F. N., Middleton, W. D., Grant, E. G., Hoang, J. K., Berland, L. L., Teefey, S. A., Cronan, J. J., Beland, M. D., Desser, T. S., Frates, M. C., Hammers, L. W., Hamper, U. M., Langer, J. E., Reading, C. C., Scoutt, L. M., & Stavros, A. T. (2017). ACR Thyroid Imaging, reporting and Data System (TI-RADS): White paper of the ACR TI-RADS committee. *Journal of the American College of Radiology: JACR*, *14*(5), 587–595.

25. Belfiore, A., & La Rosa, G. L. (2001). Fine-needle aspiration biopsy of the thyroid. *Endocrinology and Metabolism Clinics of North America*, *30*(2), 361–400.

26. Suen, K. C. (2002). Fine-needle aspiration biopsy of the thyroid. *Journal de l'Association Medicale Canadienne [Canadian Medical Association Journal]*, *167*(5), 491–495.

27. Frates, M. C., Benson, C. B., Charboneau, J. W., Cibas, E. S., Clark, O. H., Coleman, B. G., Cronan, J. J., Doubilet, P. M., Evans, D. B., Goellner, J. R., Hay, I. D., Hertzberg, B. S., Intenzo, C. M., Jeffrey, R. B., Langer, J. E., Larsen, P. R., Mandel, S. J., Middleton, W. D., Reading, C. C., … Society of Radiologists in Ultrasound. (2005). Management of thyroid nodules detected at US: Society of Radiologists in Ultrasound consensus conference statement. *Radiology*, *237*(3), 794–800.

28. Gharib, H., Papini, E., Valcavi, R., Baskin, H. J., Crescenzi, A., Dottorini, M. E., Duick, D. S., Guglielmi, R., Hamilton, C. R., Jr, Zeiger, M. A., Zini, M., & AACE/AME Task Force on Thyroid Nodules. (2006). American Association of Clinical Endocrinologists and Associazione Medici Endocrinologi medical guidelines for clinical practice for the diagnosis and management of thyroid nodules. *Endocrine Practice: Official Journal of the American College of Endocrinology and the American Association of Clinical Endocrinologists*, *12*(1), 63–102.

29. Frates, M. C., Benson, C. B., Doubilet, P. M., Kunreuther, E., Contreras, M., Cibas, E. S., Orcutt, J., Moore, F. D., Jr, Larsen, P. R., Marqusee, E., & Alexander, E. K. (2006). Prevalence and distribution of carcinoma in patients with solitary and multiple thyroid nodules on sonography. *The Journal of Clinical Endocrinology and Metabolism*, *91*(9), 3411–3417.

30. Lee, Y. H., Baek, J. H., Jung, S. L., Kwak, J. Y., Kim, J.-H., Shin, J. H., Korean Society of Thyroid Radiology (KSThR), & Korean Society of Radiology. (2015). Ultrasound-guided fine needle aspiration of thyroid nodules: a consensus statement by the korean society of thyroid radiology. *Korean Journal of Radiology: Official Journal of the Korean Radiological Society*, *16*(2), 391–401.

31. Min Jung Kim, Eun-Kyung Kim, Sung Il Park, Byung Moon Kim, Jin Young Kwak, Soo Jin Kim, Ji Hyun Youk, Sung Hee Park (2008). US-guided Fine-Needle Aspiration of Thyroid Nodules: Indications, Techniques, Results, RadioGraphics VOL. 28, NO. 7.

32. Chávez Alanís, Á. C., Lozano Zalce, H., Pérez Mendizábal, J. A., Molinar Horcasitas, L., & Jorge Leonardo, D. (2016). En una biopsia por aspiración con aguja fina de un nódulo tiroideo, ¿qué tan fina debe ser la aguja? Estudio prospectivo comparativo entre dos calibres de agujas. *Acta médica Grupo Ángeles*, *14*(1), 19–24.

33. Cooper, D. S., Doherty, G. M., Haugen, B. R., Kloos, R. T., Lee, S. L., Mandel, S. J., Mazzaferri, E. L., McIver, B., Sherman, S. I., Tuttle, R. M., & American Thyroid Association Guidelines Taskforce. (2006). Management guidelines for patients with thyroid nodules and differentiated thyroid cancer. *Thyroid: Official Journal of the American Thyroid Association*, *16*(2), 109–142.

34. B. R .Haugen., E. K. Alexander., K. C. Bible., G. M. Doherty., S. J. Mandel., Y. E. Nikiforov., F. Pacini., G. W. Randolph., A. M. Sawka., M. Schlumberger., K. G. Schuff., S. I. Sherman., J. A. Sosa., D. L. Steward., R. M. Tuttle., L. Wartofsky. *Directrices de la Asociación Estadounidense de Tiroides de 2015 para el tratamiento de pacientes adultos con nódulos tiroideos y cáncer de tiroides diferenciado: Grupo de trabajo de directrices de la Asociación Estadounidense de Tiroides sobre nódulos tiroideos y cáncer de tiroides diferenciado.*

35. Frates, M. C., Benson, C. B., Charboneau, J. W., Cibas, E. S., Clark, O. H., Coleman, B. G., Cronan, J. J., Doubilet, P. M., Evans, D. B., Goellner, J. R., Hay, I. D., Hertzberg, B. S., Intenzo, C. M., Jeffrey, R. B., Langer, J. E., Larsen, P. R., Mandel, S. J., Middleton, W. D., Reading, C. C., … Society of Radiologists in Ultrasound. (2005). Management of thyroid nodules detected at US: Society of Radiologists in Ultrasound consensus conference statement. *Radiology*, *237*(3), 794–800.

36. Suen, K. C. (2002). Fine-needle aspiration biopsy of the thyroid. *Journal de l'Association Medicale Canadienne [Canadian Medical Association Journal]*, *167*(5), 491–495.

37. Cibas, E. S., & Ali, S. Z. (2009). *The Bethesda System for Reporting Thyroid Cytopathology.* American Journal Of Clinical Pathology, 132(5), 658-665.

38. S. Ezzat., D. A. Sarti., D. R. Cain., (1994) Thyroid Incidentalomas Prevalence by Palpation and Ultrasonography

39. R. Smith-Bindman., P. Lebda.,V. A. Feldstein., (2013) Risk of Thyroid Cancer Based on Thyroid Ultrasound Imaging Characteristics. Results of a Population-Based Study.

40. Chávez Alanís, Á. C., Lozano Zalce, H., Pérez Mendizábal, J. A., Molinar Horcasitas, L., & Jorge Leonardo, D. (2016). *En una biopsia por aspiración con aguja fina de un nódulo tiroideo, ¿qué tan fina debe ser la aguja? Estudio prospectivo comparativo entre dos calibres de agujas. Acta médica Grupo Ángeles*, *14*(1), 19–24.

41. Degirmenci, B., Haktanir, A., Albayrak, R., Acar, M., Sahin, D. A., Sahin, O., Yucel, A., & Caliskan, G. (2007). Sonographically guided fine-needle biopsy of thyroid nodules: the effects of nodule characteristics, sampling technique, and needle size on the adequacy of cytological material. *Clinical Radiology*, *62*(8), 798–803.

42. Abu-Yousef, M. M., Larson, J. H., Kuehn, D. M., Wu, A. S., & Laroia, A. T. (2011). Safety of ultrasound-guided fine needle aspiration biopsy of neck lesions in patients taking antithrombotic/anticoagulant medications. *Ultrasound Quarterly*, *27*(3), 157–159.

43. Alexander, E. K., Heering, J. P., Benson, C. B., Frates, M. C., Doubilet, P. M., Cibas, E. S., & Marqusee, E. (2002). Assessment of nondiagnostic ultrasound-guided fine needle aspirations of thyroid nodules. *The Journal of Clinical Endocrinology and Metabolism*, *87*(11), 4924–4927.