UNIVERSIDAD NACIONAL AUTÓNOMA DE MÉXICO

FACULTAD DE ODONTOLOGÍA

PROTEÍNA DE LA MATRIZ DEL ESMALTE VS REGENERACIÓN TISULAR GUIADA COMO ALTERNATIVA EN LA REGENERACIÓN PERIODONTAL.

T E S I N A

QUE PARA OBTENER EL TÍTULO DE

C I R U J A N A D E N T I S T A

P R E S E N T A:

SONIA VÉLEZ MAYO

TUTORA: Mtra. ALEJANDRA CABRERA CORIA

ASESORA: C.D. IVONNE ZULY GONZÁLEZ ESTRELLA

MÉXICO, D.F. **2016**

Universidad Nacional Autónoma de México
UNAM
Biblioteca Central
Dirección General de Bibliotecas de la UNAM

UNAM – Dirección General de Bibliotecas
Tesis Digitales
Restricciones de uso

DERECHOS RESERVADOS ©
PROHIBIDA SU REPRODUCCIÓN TOTAL O PARCIAL

Todo el material contenido en esta tesis esta protegido por la Ley Federal del Derecho de Autor (LFDA) de los Estados Unidos Mexicanos (México).

El uso de imágenes, fragmentos de videos, y demás material que sea objeto de protección de los derechos de autor, será exclusivamente para fines educativos e informativos y deberá citar la fuente donde la obtuvo mencionando el autor o autores. Cualquier uso distinto como el lucro, reproducción, edición o modificación, será perseguido y sancionado por el respectivo titular de los Derechos de Autor.

A ti mamá gracias por cada regaño, cada palabra de aliento, gracias por ser el pilar de mi vida y por enseñarme a no rendirme jamás este logro también es tuyo sin ti nada de esto hubiera sido posible. Te quiero mucho mamá.

Papá gracias por apoyarme en todas mis decisiones, darme una buena educación y sobre todo gracias por ser un gran ejemplo para mi este logro también es tuyo. Te quiero mucho y te admiro.

A mis hermanos Alejandra y Sergio gracias por ser un gran ejemplo tanto de vida como profesional. Ale muchas gracias por cuidarme, apoyarme y preocuparte por mí en todos los aspectos de mi vida Te quiero mucho hermanita. Sergio que te puedo decir sabes que siempre fuiste y serás un gran ejemplo para mí, gracias por cuidarme y enseñarme a luchar por lo que quiero y por estar a mi lado en cada decisión que he tomado en mi vida sea buena o mala. Te quiero mucho nenito.

Armando gracias por estar conmigo desde chiquita y ayudarme siempre que lo necesite. Te quiero.

Andy bueno a ti que te puedo decir gracias por dejar que te cuide y te regañe, te estaré infinitamente agradecida por qué sabes que por ti seguí y termine la carrera gracias por creer en mi te prometo que jamás te defraudare .Te adoro pequeña Andy.

Pedro gracias por llegar a mi vida en el momento indicado e impulsarme a ser una mejor persona y enseñarme que todo se puede, por estar conmigo en las buenas y en las malas y por permitirme caminar juntos de la mano para seguir superando los retos que la vida nos ponga enfrente, te estaré infinitamente agradecida por apoyarme a realizar este logro que me da mucho gusto compartirlo contigo. Te amo

Belén mil gracias por ser mi amiga incondicional en todo este tiempo, ser mi confidente, cómplice en muchas cosas y por siempre estar conmigo en los momentos que más lo necesite te quiero mucho amiga.

A la Mtra. Alejandra Cabrera Coria antes de ser mi tutora fue mi maestra y gracias a usted nació mi gusto por la periodoncia, gracias por darme la confianza y tiempo para asesorarme en este trabajo.

A la C.D. Ivonne Zuly González Estrella gracias por compartir sus conocimientos conmigo y asesorarme en este trabajo.

A la Dra. Amalia Cruz Chávez gracias por permitirme formar parte de este seminario, por resolver cada una de nuestras dudas y por apoyarnos en todo momento.

Gracias a la UNAM por darme la oportunidad de adquirir nuevos conocimientos día a día y por formarme durante mi vida académica.

ÍNDICE

INTRODUCCIÓN 8

OBJETIVO 10

CAPÍTULO 1. ANTECEDENTES O CONCEPTOS BÁSICOS PARA LA REGENERACIÓN PERIODONTAL 11

1.1 Anatomía del periodonto 11

1.2 Desarrollo embrionario dental y del aparato de inserción 21

1.3 Reparación vs regeneración periodontal 22

CAPÍTULO 2. ENFERMEDAD PERIODONTAL 24

2.1 Defectos óseos y progresión de la enfermedad 24

2.1.1 Significado clínico y prevalencia de los defectos óseos 25

2.1.2 Defectos infraóseos 26

2.1.3 Defectos supraóseos 28

2.1.4 Defectos de furcación 29

2.1.5 Diagnóstico histológico, clínico y radiográfico de las lesiones óseas 29

CAPÍTULO 3. TRATAMIENTO DE LAS LESIONES O DEFECTOS ÓSEOS 34

3.1 Tratamiento no quirúrgico 34

3.2 Tratamiento quirúrgico regenerativo 35

CAPÍTULO 4. REGENERACIÓN TISULAR GUIADA. (RTG) 37

4.1 Generalidades (Antecedentes y principios biológicos) 37

4.2 Cicatrización de la herida periodontal 37

4.3 Indicaciones 38

4.4 Contraindicaciones 38

4.5 Materiales empleados en la RTG 38

4.5.1 Injertos óseos 38

4.5.1.1 Autoinjerto 39

4.5.1.2 Aloinjertos 40

4.5.1.3 Xenoinjertos 40

4.5.1.4 Sintéticos o aloplásticos 41

4.5.2. Mecanismos biológicos de la formación ósea 42

4.6. Barreras o membranas biológicas 43

4.6.1. Membranas no absorbibles 43

4.6.2. Membranas absorbibles 44

4.7 Procedimiento quirúrgico 45

4.8 Cuidados post- operatorios 49

4.9 Factores que influyen en los resultados del tratamiento regenerativo 49

CAPÍTULO 5. PROTEÍNA DE LA MATRIZ DEL ESMALTE. (PDME) 51

5.1 Generalidades (Antecedentes y principios biológicos) 51

5.1.2 Composición y formulación de PDME 52

5.1.3 Biomodificación de la superficie radicular 52

5.1.4 Vehículo de la PDME 53

5.2 Cicatrización de la herida periodontal 53

5.3 Aplicaciones clínicas de la PDME 53

5.3.1 Indicaciones 53

5.3.2 Contraindicaciones 54

5.3.3 Procedimiento quirúrgico 54

5.3.4. Indicaciones y cuidados post- operatorios 57

5.3.5 Factores que influyen en los resultados del tratamiento regenerativo 58

CAPÍTULO 6. REGENERACIÓN TISULAR GUIADA (RTG) VS PROTEÍNA DE LA MATRIZ DEL ESMALTE (PDME) 60

6.1 Mecanismo de acción in vivo de la RTG 60

6.2 Mecanismo de acción in vitro de la RTG 61

6.3 Mecanismo de acción in vivo de la PDME 61

6.4 Mecanismo de acción in vitro de la PDME 62

6.5 Diferencias histológicas 63

6.6 Diferencias radiográficas 64

6.7 Diferencias clínicas 65

CONCLUSIONES 67

REFERENCIAS BIBLIOGRÁFICAS 69

INTRODUCCIÓN.

El periodonto está constituido por dos tejidos duros y dos tejidos blandos. Dentro de los tejidos blandos encontramos a la encía y al ligamento periodontal, y por otro lado, los tejidos duros que incluyen al cemento y al hueso alveolar. En conjunto, cumplen con una función muy importante que es: dar soporte y protección a los dientes.

Cuando el periodonto sufre cambios estructurales y alteraciones en sus funciones debido a una mala técnica de cepillado y acúmulo de placa dentobacteriana, da como resultado la enfermedad periodontal que si no se tiene el cuidado adecuado tendrá como resultado final la pérdida de estructuras periodontales y consiguientemente de los dientes, la meta a conseguir con el tratamiento periodontal es la regeneración periodontal.

Aunque la enfermedad periodontal inicie dañando la encía, los cambios que posteriormente produce en el hueso alveolar son importantes ya que la altura y la densidad ósea se ven afectadas. La reacción del hueso alveolar por naturaleza incluyen procesos de producción y resorción, las células encargadas de dichos procesos son los osteoblastos y osteoclastos respectivamente. Pero la presencia de resorción ósea como reacción ante la inflamación llega a afectar el pronóstico del o los dientes afectados en la terapia periodontal la cual busca eliminar los factores que provocan tal inflamación para así suprimir el estímulo que lleva a la resorción ósea y permitir que predomine la regeneración ósea.

El tratamiento de la regeneración periodontal consta de tres fases:

1. Fase I: (Control personal de placa dentobacteriana, eliminación de cálculo supragingival, y raspados y alisados radiculares) su objetivo es eliminar la causa microbiana y factores que contribuyan a la enfermedad periodontal.

2. Fase II: (Fase quirúrgica) donde con el apoyo de técnicas regenerativas y resectivas se tratan de corregir algunas situaciones anatómicas que puedan favorecer el desarrollo de la enfermedad periodontal.
3. Fase III: (Fase de mantenimiento o soporte) en ésta fase se busca mantener el estado de salud periodontal controlando los factores de riesgo que fueron diagnosticados.

Como mencionamos previamente, la fase II del tratamiento periodontal incluye la regeneración que es la reconstrucción de una parte perdida o dañada del periodonto para restaurar su arquitectura o función. Para que dicha regeneración se lleve a cabo existen varias técnicas quirúrgicas como pueden ser una cirugía con Proteína de la Matriz del Esmalte (PDME) y la Regeneración Tisular Guiada (RTG).

La PDME ha sido usada como un agente periodontal regenerativo efectivo ya que va a crear una superficie de cemento acelular y va a estimular la migración de los fibroblastos a la nueva superficie teniendo como resultado un mejoramiento en los niveles de inserción clínica.

La RTG se define como el procedimiento terapéutico quirúrgico que intenta regenerar estructuras periodontales perdidas a través de una respuesta tisular diferente utilizando materiales de barrera los cuales se emplean con la finalidad de separar al epitelio de la raíz o de la superficie ósea existente, ya que interfieren con el proceso de regeneración.

La utilización de dichas técnicas de regeneración periodontal van a depender de cada paciente ya sea por su estado de salud sistémico y bucal o por su nivel económico y dependiendo de estas se debe de encontrar la técnica que sea la más adecuada para el paciente.

OBJETIVO.

Proporcionar la información necesaria sobre el uso de la Regeneración Tisular Guiada y de la Proteína de la Matriz del Esmalte en la terapia periodontal para que el Cirujano Dentista pueda elegir cual es la mejor opción para emplearla como alternativa en el tratamiento de regeneración periodontal según el diagnóstico particular de cada paciente.

CAPÍTULO 1. ANTECEDENTES O CONCEPTOS BÁSICOS PARA LA REGENERACIÓN PERIODONTAL.

1.1 Anatomía del periodonto.

Etimológicamente la palabra periodonto está compuesta por dos raíces griegas: peri= alrededor y odontos= diente que significan alrededor del diente. También es llamado aparato de inserción o tejidos de sostén de los dientes.[1]

El periodonto se encuentra formado por los tejidos de soporte y revestimiento del diente, que son cuatro.

Dos tejidos duros:

1. Hueso alveolar o hueso alveolar fasciculado
2. Cemento radicular

Dos tejidos blandos:

3. Encía
4. Ligamento periodontal

La función principal del periodonto consiste en unir el diente al tejido óseo de los maxilares y en mantener la integridad en la superficie de la mucosa masticatoria de la cavidad bucal. También constituye una unidad de desarrollo biológico y funcional que experimenta determinados cambios con la edad y que además está sometida a modificaciones morfológicas relacionadas con alteraciones funcionales y del medio ambiente bucal.[1]

Encía

La mucosa bucal se continúa con la piel de los labios y con las mucosas del paladar blando y de la faringe. La mucosa bucal consta de tres partes que son:

1. La mucosa masticatoria: Que incluye la encía y la cubierta del paladar duro.

2. La mucosa especializada: Que recubre la cara dorsal de la lengua.
3. La mucosa de revestimiento: Que es lo que cubre la parte restante.[1]

La encía es la parte de la mucosa masticatoria que recubre la apófisis alveolar y rodea la porción cervical de los dientes. Está compuesta de una capa epitelial y un tejido conjuntivo subyacente denominado lamina propia. La encía adquiere su forma y textura definitiva con la erupción de los dientes.[1]

En sentido coronario, la encía de color rosado coralino termina en el margen gingival libre, que tiene contornos festoneados. En sentido apical, la encía se continua con la mucosa alveolar o también llamada mucosa de revestimiento esta es laxa de color rojo oscuro, de la cual está separada por una línea demarcatoria por lo general fácilmente reconocible llamada unión mucogingival o línea mucogingival. No existe una línea mucogingival en el lado palatino, pues el paladar duro y la apófisis alveolar del maxilar superior están revestidos por el mismo tipo de mucosa masticatoria.[1]

Se pueden distinguir dos partes de la encía:

1. La encía libre
2. La encía adherida

Encía libre: Llamada también encía no insertada es de color rosado coralino con superficie opaca y consistencia firme. Comprende el tejido gingival en las caras vestibular y lingual o palatina de los dientes y la encía interdental o papilas interdentales. En las caras vestibular y lingual de los dientes, la encía libre se extiende desde el borde gingival en sentido apical, hasta la línea de la encía libre, ubicada a un nivel que corresponde a la unión cementoadamantina.[1] Fig.1

La encía libre esta revestida por una mucosa de tipo masticatorio que resiste las fuerzas abrasivas de la masticación, está formada por un epitelio plano

estratificado queratinizado que se une directamente al hueso adyacente a través de un corion o lamina propia, con abundantes fibras de colágena.[1]

Encía adherida: Está delimitada en sentido coronal por la línea de la encía libre o cuando no está presente esa línea, por un plano horizontal situado a nivel de la unión cementoadamantina. La encía adherida se extiende en sentido apical hasta la unión mucogingival, desde donde se continúa con la mucosa alveolar, la encía adherida es de textura firme, de color rosado coralino y a veces presenta pequeñas depresiones en su superficie que le dan aspecto de cascara de naranja. Está adherida firmemente al hueso alveolar subyacente y al cemento por fibras del tejido conjuntivo y por esa razón es comparativamente inmóvil en relación con el tejido subyacente. El ancho de la encía insertada, corresponde a la distancia entre la unión mucogingival y la proyección sobre la superficie externa del fondo del surco gingival o una bolsa periodontal.[1] Fig.1

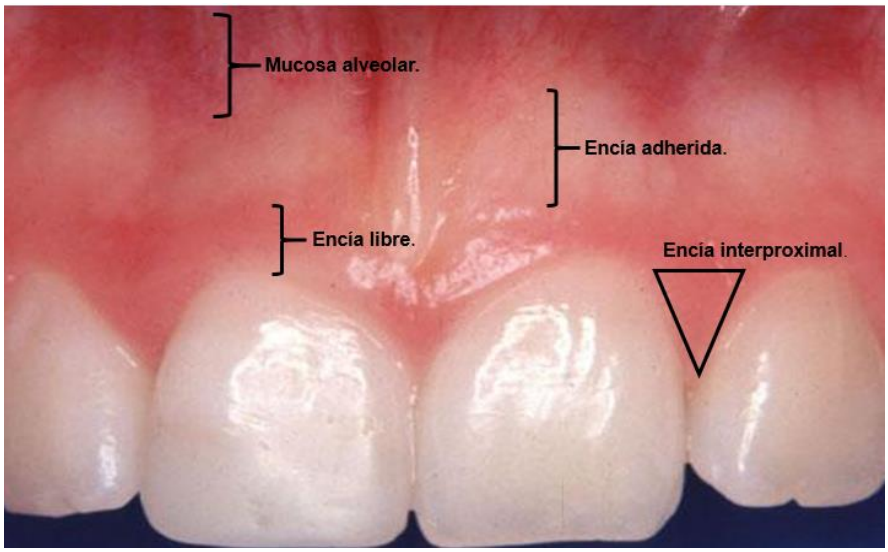

Fig.1 Localización de los diferentes tipos de encía. Fuente directa

Ligamento Periodontal.

Es el tejido conectivo que rodea la raíz y la conecta con el hueso. Se continúa con el tejido conectivo de la encía y se comunica con los espacios medulares a través de los conductos vasculares del hueso.[3]

Las fibras principales son los elementos más importantes del ligamento periodontal; son de colágena, están dispuestas en haces y siguen una trayectoria sinuosa en cortes longitudinales. Las porciones terminales de las fibras principales que se insertan en el cemento y el hueso reciben el nombre de fibras de Sharpey.[3]

Las fibras principales del ligamento periodontal están dispuestas en seis grupos: transeptales, de la cresta alveolar, horizontales, oblícuas, apicales e interradiculares.[3] Fig. 2

Grupo transeptal: Las fibras transeptales se extienden en sentido interproximal sobre la cresta alveolar y se insertan en el cemento de los dientes adyacentes, se reconstruyen aun después de la destrucción del hueso alveolar en la enfermedad periodontal. Se puede considerar que estas fibras pertenecen a la encía por que no se insertan en el hueso.[3]

Grupo de la cresta alveolar: Estas fibras se extienden en sentido oblícuo desde el cemento apenas por debajo del epitelio de unión hasta la cresta alveolar. También discurren desde el cemento, por encima de la cresta alveolar, hasta la capa fibrosa del periostio que cubre el hueso alveolar. Una de sus principales funciones es que evitan la extrusión del diente y se oponen a los movimientos laterales.[3]

Grupo horizontal: Las fibras horizontales se extienden perpendiculares al eje longitudinal del diente, desde el cemento hasta el hueso alveolar, estas se encargan de resistir las fuerzas laterales u horizontales con respecto al diente.[3]

Grupo de fibras oblícuas: Las fibras oblícuas son el grupo más voluminoso del ligamento periodontal, se extienden desde el cemento, en dirección coronal y oblícua, hacia el hueso. Sostienen la mayor parte de la tensión masticatoria vertical y la transforman en tensión en el hueso alveolar.[3]

Grupo apical: Estas fibras divergen de manera irregular desde el cemento hacia el hueso en el fondo del alvéolo. No aparecen sobre las raíces de formación incompleta, estas fibras van a evitar los movimientos de lateralidad y extrusión, y amortiguar los de intrusión, también actuaran como un colchón hidráulico para resistir las fuerzas de compresión.[3]

Grupo interradicular: Las fibras interradiculares se abren en abanico desde el cemento hacia el diente en las zonas de las furcaciones de los dientes multirradiculares y estas evitan los movimientos de lateralidad y rotación.[3]

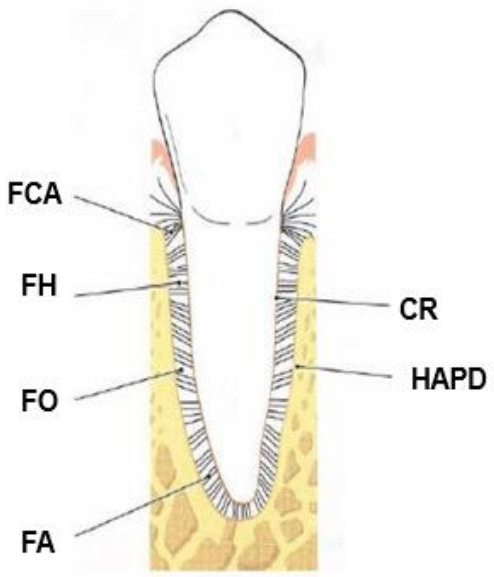

Fig. 2. Fibras del ligamento periodontal: FCA (Fibras crestoalveolares) FH (Fibras horizontales) FO (Fibras oblicuas) FA (Fibras apicales) CR (Cemento radicular) HAPD (Hueso alveolar propiamente dicho).[1]

Las funciones del ligamento periodontal son físicas, formativas, de remodelación, nutricionales y sensitivas.

Funciones físicas.

1. Provisión de un “estuche” de tejido blando para proteger los vasos y nervios de lesiones por fuerzas mecánicas.
2. Transmisión de fuerzas oclusivas al hueso.
3. Unión del diente al hueso.
4. Conservación de los tejidos gingivales en relación adecuada con los dientes.
5. Resistencia al impacto de las fuerzas oclusivas.[3]

Función de formación y remodelación.

El ligamento periodontal experimenta remodelación constante, las células y fibras viejas se descomponen y las sustituyen otras nuevas y es posible observar actividad mitótica en los fibroblastos y células endoteliales.[3]

Función sensitiva y nutricional.

El ligamento periodontal aporta nutrientes al cemento, hueso y encía por medio de los vasos sanguíneos, además de proveer drenaje linfático. El ligamento periodontal se encuentra muy inervado por fibras nerviosas sensitivas con capacidad para transmitir sensaciones táctiles, de presión y de dolor por las vías trigeminales.[3]

Cemento.

La formación de cemento radicular en la regeneración periodontal juega un papel muy importante, ya que es esencial para el mantenimiento del aparato de inserción. Es un tejido mineralizado especializado que recubre las superficies radiculares y se caracteriza por estar depositándose continuamente durante toda la vida.[4]

Consta de fibras colágenas incluidas en su matriz orgánica. Su contenido mineral, es principalmente de hidroxiapatita, constituye un 65% de su peso total, un poco más que el hueso (60 %).[1]

Sus funciones son las de insertar en él, las fibras periodontales dirigidas hacia la raíz y contribuir al proceso de reparación, consecutivo a un daño en la superficie radicular.[1]

Las fibras colágenas en el cemento son dos:

1. Las fibras de Sharpey o fibras extrínsecas, que son la porción enclavada de las fibras principales del ligamento periodontal y son sintetizadas por los fibroblastos. Las fibras extrínsecas del cemento acelular son las principales responsables de la unión del diente con el hueso alveolar por medio del ligamento periodontal antes de que ocurra la pérdida de adhesión periodontal.[4]
2. Las fibras que pertenecen a la matriz del cemento o intrínsecas son producidas por los cementoblastos, estas fibras van a estar orientadas más o menos paralelamente al eje longitudinal de la raíz.[4] Fig. 3

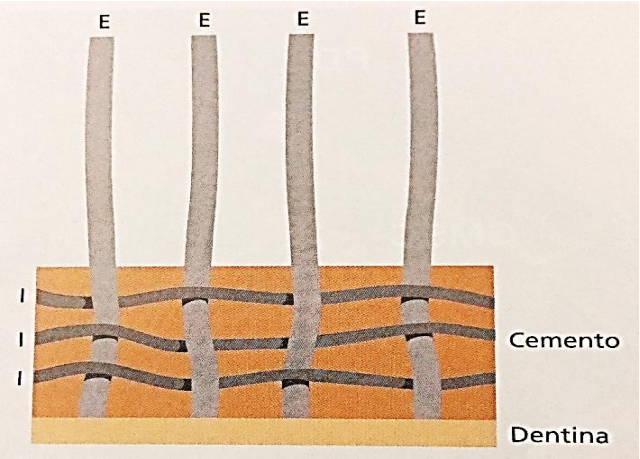

Fig. 3. (E) Sistema de fibras extrínsecas (I) Sistema de fibras intrínsecas.[1]

Existen dos tipos de cemento basado en la presencia o ausencia de células y en el origen y dirección de las fibras. Ambos constan de una matriz interfibrilar calcificada y fibras colágenas.

1. Cemento primario ó acelular: Es el primero en formarse y se forma conjuntamente con la raíz y la erupción dentaria. Cubre casi desde el tercio cervical hasta la mitad de la raíz y no contiene células. Se forma simultáneamente con la dentina radicular y en presencia de la vaina epitelial de Hertwig. Las fibras de Sharpey constituyen la mayor parte de la estructura del cemento acelular, el cual posee una función principal en el soporte dentario. Se encuentran completamente mineralizadas. Los cristales minerales están orientados paralelos a las fibrillas, al igual que en la dentina y el hueso; excepto en una zona de 10 a 50 micras de anchura próxima a la unión cementodentinaria, donde se encuentran calcificadas de manera parcial. Durante la formación continua del cemento acelular, las porciones de las fibras del ligamento periodontal (fibras principales) adyacentes a la raíz se mineralizan al quedar incluidos cristales minerales. Así las fibras de Sharpey en el cemento se consideran, una continuación directa de las fibras colágenas (fibras principales) del ligamento periodontal y del tejido conectivo supra alveolar. En el cemento acelular las fibras, tienen un diámetro menor y están dispuestas más densamente que en el hueso alveolar.[4] Fig. 4

2. Cemento secundario ó celular: Se forma después de la erupción dentaria en respuesta a las exigencias funcionales. Es más irregular y contiene células (cementocitos), se encuentra menos calcificado que el tipo acelular y es depositado sobre el cemento primario a lo largo del periodo funcional del diente. Sin embargo, sobre la superficie radicular pueden alternar áreas de cemento celular y acelular. Tanto el cemento celular como el acelular, son producidos por cementoblastos que cubren la superficie radicular. Estas células se incorporan al cementoide, que posteriormente se mineraliza para formar cemento y son denominadas cementocitos. El cemento celular se encuentra solo en la parte intraalveolar de la raíz. La presencia de los cementocitos permite el transporte de nutrientes a través del cemento y contribuye al mantenimiento de la vitalidad de este tejido mineralizado.[4] Fig. 4

El cemento no tiene periodos alternantes de reabsorción y aposición, pero aumenta su espesor durante toda la vida mediante el depósito de capas nuevas sucesivas. La porción apical de la raíz a menudo llega a tener 150- 250 micras de espesor, mientras que en la porción cervical, el espesor es de apenas unas 20-50 micras.

Durante el proceso de aposición gradual, la porción precisa de las fibras principales que se ubica adyacente a la superficie radicular, se va mineralizando. Este proceso se produce por el depósito de cristales de hidroxiapatita, primero dentro de las fibras colágenas, después sobre la superficie fibrosa y finalmente en la matriz interfibrilar. Generalmente el cemento acelular está más mineralizado que el cemento celular. Dos terceras partes cervicales de la superficie radicular se encuentran cubiertas normalmente por una capa de cemento acelular, mientras el remanente apical de la raíz está cubierto por cemento celular. Estos tejidos están asociados principalmente con el proceso de reparación.[4]

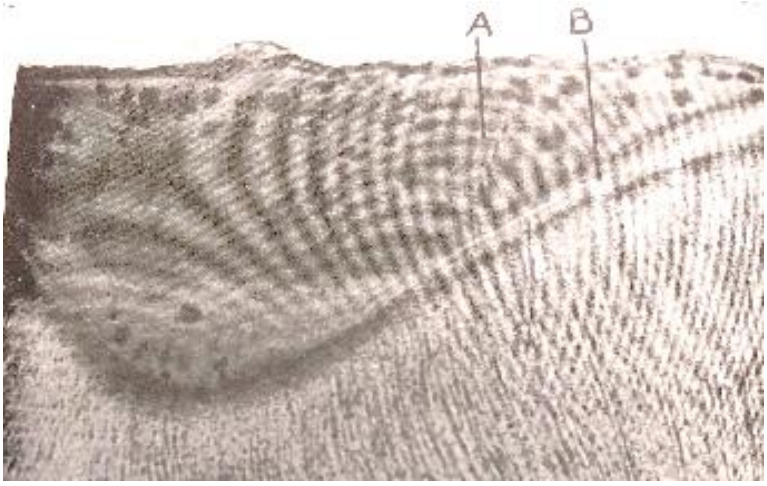

Fig. 4. Diferentes tipos de cemento **A.** Cemento primario o acelular

B. Cemento secundario o celular.[2]

Hueso alveolar.

La apófisis alveolar o proceso alveolar, es la parte de los maxilares, que forma y sostiene los alvéolos de los dientes. Se forma conjuntamente con el desarrollo y erupción de los dientes y se reabsorbe gradualmente cuando los dientes se pierden. Está constituida en parte por las células del folículo dentario (hueso alveolar propio) y por células que son independientes del desarrollo dentario.[4]

Los osteoblastos producen osteoide, constituido por fibras colágenas y una matriz que contiene principalmente proteoglucanos y glucoproteínas. Esta matriz ósea u osteoide experimenta una mineralización al depositarse minerales, como calcio y fosfato, que posteriormente se transforman en hidroxiapatita.

Durante el proceso de maduración y mineralización, parte de los osteoblastos quedan atrapados en el osteoide. Las células presentes en el osteoide y, después en el tejido óseo mineralizado, se denominan osteocitos, estos se comunican por medio de canalículos o conductillos con los osteoblastos en la superficie del hueso.

La reabsorción del hueso es llevada a cabo por los osteoclastos, que son células gigantes especializadas en la degradación de la matriz mineralizada (hueso, dentina, cemento), probablemente generadas a partir de los monolitos vasculares. La osteólisis (degradación del hueso) es un proceso celular activo ejercido por los osteoclastos, los cuáles durante la reabsorción, se adhieren a la superficie del hueso creando concavidades lacunares denominadas lagunas de Howship.[4]

Junto con el cemento radicular y el ligamento periodontal, el hueso alveolar constituye el aparato de inserción de los dientes.[4]

1.2 Desarrollo embrionario dental y del aparato de inserción.

El crecimiento del aparato de inserción o tejido de sostén del diente se produce durante el desarrollo y formación de los dientes.

Después de la formación de la corona del diente, el estrato intermedio y el retículo estrellado del órgano del esmalte desaparecen. Los epitelios interno y externo del órgano del esmalte perduran y forman el llamado epitelio reducido del esmalte. La porción apical de este último constituye la vaina radicular epitelial de Hertwig la cual sigue creciendo en dirección apical y determina la forma de la raíz. La capa interna de la vaina radicular de Hertwig secreta una proteína que se cree que es igual a las proteínas de la matriz del esmalte que inducen a los ameloblastos. Antes de comenzar la formación radicular, la vaina radicular se flexiona horizontalmente en la futura unión amelocementaria, estrechando la apertura cervical y formando lo que se conoce como diafragma epitelial. Después de que comienza la formación de la dentina, la vaina radicular de Hertwig se fragmenta y desaparece de manera parcial. Los restos celulares forman conglomerados o tiras epiteliales llamados restos epiteliales de Malassez. En los dientes multirradiculares el diafragma epitelial crece de tal manera que se desarrollan en sentido horizontal extensiones tipo apéndice, dejando espacios para que se formen cada una de las futuras raíces.[3]

La ruptura de la vaina epitelial de Hertwig permite que las células mesenquimatosas del folículo dental toquen a la dentina, donde comienzan a formar una capa contínua de cementoblastos que depositan una red de fibras colágenas dispuestas irregularmente y distribuidas laxamente en la sustancia fundamental. Esta matriz de disposición irregular es denominada cementoide o pre cemento. Posteriormente ocurre una fase de maduración y más tarde, la matriz se mineraliza para formar cemento.[3]

Los cementoblastos están separados en un principio por cementoide no calcificado, en ocasiones son envueltos por la matriz y quedan atrapados.

Una vez en dicha situación, se les llama cementocitos y permanecen viables en un modo semejante a los osteocitos.[3]

El órgano del esmalte está rodeado por una capa de tejido conectivo llamada saco dental. La zona inmediatamente en contacto con el órgano dental, continúa al ectomesenquima de la papila dental recibiendo el nombre de folículo dental y está compuesto de fibroblastos no diferenciados.[3]

A medida que la corona se aproxima a la mucosa bucal durante la erupción dentaria, estos fibroblastos se tornan activos y comienzan a producir fibras colágenas. En un principio, estas carecen de orientación oblícua con el diente. Entonces aparecen los primeros fascículos de colágena en la región inmediatamente apical a la unión amelocementaria y dan origen a los grupos de las fibras dentogingivales. A medida que la erupción dental avanza, aparecen más fibras oblícuas que se fijan al cemento y al hueso de formación reciente. Tanto las fibras transeptales como las de la cresta alveolar se desarrollan cuando el diente aparece en la cavidad bucal.[3]

El depósito de hueso alveolar ocurre de manera simultánea con la organización del ligamento periodontal. Las partes restantes del periodonto son formadas por células ectomesenquimatosas desde el folículo dental lateral hacia el cemento. Algunas células se diferencian en fibroblastos periodontales y forman las fibras del ligamento periodontal, mientras que otras se convierten en osteoblastos y producen el hueso alveolar propio, en el cual están ancladas las fibras periodontales.[3]

1.3 Reparación vs regeneración periodontal.

La enfermedad periodontal causa la destrucción de los tejidos periodontales, que a la larga supone la posible pérdida de las piezas dentarias, por lo cual la terapia periodontal va a buscar la consecución de la salud de los tejidos periodontales mediante la reparación de los tejidos afectados o bien mediante la regeneración del aparato de inserción perdido por lo cual es importante determinar la diferencia entre reparación y regeneración.[4]

Caton y colaboradores en 1980 mencionaron que la reparación consiste en eliminar la enfermedad para conseguir un tejido curado o cicatrizado, aunque

las áreas tratadas no hayan retornado a su estado original. Los procedimientos para lograr la reparación pueden ser tanto quirúrgicos como no quirúrgicos y ambos dan lugar a la reparación del periodonto mediante la formación de un epitelio de unión largo y una pequeña unión conectiva.[4]

Hancok y colaboradores en 1989 mencionaron que la regeneración, sin embargo, consiste en la reconstrucción de una parte pérdida o dañada del periodonto para restaurar su arquitectura o función, histológicamente incluye la formación de hueso nuevo, cemento y ligamento periodontal.[4]

Dentro de las técnicas de regeneración podemos destacar el empleo de injertos óseos, regeneración tisular guiada entre otros. Trombelli y colaboradores en el 2002 mencionaron que algunos de los procedimientos regenerativos son capaces de obtener regeneración periodontal, sin embargo conseguir que esta sea verdadera, completa y predecible es aún difícil de lograr ya que va a depender de la respuesta de cada organismo para que esta se lleve a cabo así como la cooperación de cada paciente.[5]

CAPÍTULO 2. ENFERMEDAD PERIODONTAL.

La enfermedad periodontal es una enfermedad inflamatoria que afecta el tejido de soporte de los dientes. Dado que el resultado final de la enfermedad es la pérdida de las estructuras periodontales y consiguientemente de los dientes, la meta a conseguir con el tratamiento periodontal es la regeneración de estas estructuras perdidas. Clínicamente se manifiesta con alteraciones de la forma, consistencia y color de la encía, formación de bolsas periodontales, sangrado, pérdida clínica de inserción, movilidad dentaria y pérdida de hueso alveolar.

La pérdida de hueso alveolar es uno de los signos característicos en la periodontitis ya que causa destrucción y como secuela se encuentra la extensión apical de la misma. La presencia de lesiones óseas periodontales clínicamente puede asociarse a la pérdida de hueso de soporte del diente o a la destrucción periodontal en zonas específicas y a la posible aparición de nichos ecológicos (bolsas periodontales profundas y lesiones de furca) asociadas a lesiones óseas que pueden representar factores de riesgo en sitios específicos o ser indicadores de la progresión de la enfermedad.[6]

2.1 Defectos óseos y progresión de la enfermedad.

La formación de lesiones óseas periodontales se producen como resultado de la migración apical de la placa subgingival con la consiguiente destrucción del hueso alveolar alrededor de la raíz de al menos dos o tres milímetros.[6]

Existen varias clasificaciones de los defectos óseos que se basan en criterios específicamente morfológicos (dependen de la localización y del número de paredes óseas remanentes del defecto). [6]

Una de esas clasificaciones es la de Goldman y Cohen que clasificaron en 1958 los defectos intraóseos según el número de paredes alrededor de la lesión.

1. El defecto intraóseo de tres paredes está rodeado por tres paredes óseas, teniéndose la superficie radicular como la cuarta pared.
2. Un defecto que alcanza al diente y rodea al diente continuamente a dos o más raíces se denomina defecto circunferencial o de cuatro paredes.
3. El defecto intraóseo de dos paredes es el defecto más común en el área interdental, este defecto habitualmente afecta las paredes vestibular y lingual.
4. El defecto intraóseo de una pared habitualmente existe en el área interdental. Si la pared ósea remanente está en la superficie proximal se le denomina defecto hemiseptal, sin embargo, la mayoría de los defectos intraóseos son de tipo mixtos (fig. 5).[29]

El propósito de que existan varias clasificaciones es el de guiar a los clínicos para que puedan realizar el diagnóstico, el tratamiento y el pronóstico de estas lesiones de manera adecuada.[6]

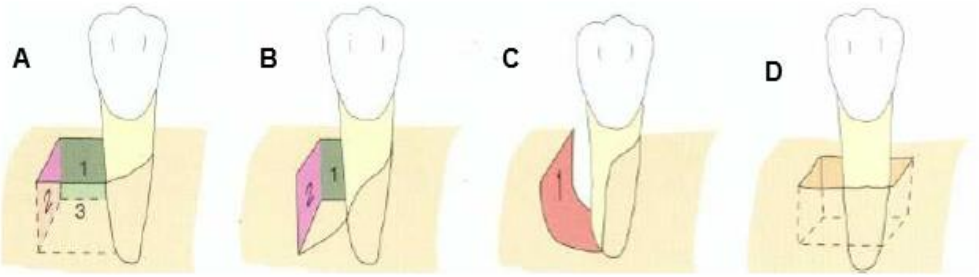

Fig. 5. Clasificación de Goldman y Cohen. **A.** Defecto óseo de 3 paredes **B.** Defecto óseo de 2 paredes **C.** Defecto óseo de 1 pared **D.** Defecto óseo de 4 paredes.[29]

2.1.1 Significado clínico y prevalencia de los defectos óseos.

Los defectos óseos se consideran lesiones características de la enfermedad periodontal y el tipo de tratamiento se realiza en función de estas lesiones. Esto justifica que se formen defectos óseos con una progresión irregular hacia apical del cálculo subgingival tanto en las superficies unirradiculares como en las multirradiculares.[6]

La pérdida de inserción es un factor que hace progresar a mayor velocidad la destrucción del aparato de inserción periodontal y de hueso a lo largo de la superficie radicular.[6]

Wouters en 1989 encuentra una prevalencia de 32% frente al 18% de Nielsen en 1980 y al 8% de Papapanou en 1988. Toda esta variación de resultados podemos atribuirla a que no hay un criterio uniforme en la definición de defecto óseo en los diferentes estudios.[6]

Las primeras manifestaciones de la enfermedad periodontal aparecen desde edades tempranas, se hacen más prevalentes después de los 35 años de edad, cuando aproximadamente tres de cuatro adultos se ven afectados por alguna de sus variantes.[7]

En cuanto a la topografía de los defectos óseos, es más frecuente la afectación mesial de la raíz que la distal, las lesiones de furcación se presentan con mayor frecuencia en el maxilar que en la mandíbula, afectándose más las zonas distales de los primeros molares superiores.[6]

2.1.2 Defectos infraóseos.

Los defectos infraóseos o también llamados verticales se definen por la localización apical de la base de la bolsa con respecto a la cresta alveolar residual. Existen dos tipos de estos defectos: los defectos intraóseos y cráteres.[1]

Los defectos intraóseos son defectos óseos cuyo componente infraóseo afecta principalmente a un diente mientras que en los cráteres el defecto compromete las dos raíces vecinas en un grado semejante.[1]

Los defectos intraóseos se clasifican según su morfología en términos de paredes óseas residuales, ancho del defecto (o ángulo radiográfico) y en términos de su extensión topográfica en torno al diente. Los defectos de una

pared, dos paredes y tres paredes fueron definidos sobre la base de la cantidad de paredes óseas alveolares residuales.[1] Fig.6

Estos representan el sistema de clasificación primaria, con frecuencia los defectos infraóseos presentan una anatomía compleja que consiste en un componente de tres paredes en la porción más apical del defecto y componentes de dos paredes y una pared en las partes más superficiales.[1]

Los defectos de hemitabiques, son defectos verticales en presencia de raíces adyacentes y en los que la mitad de un tabique permanece en uno de los dos dientes, representan un caso especial de defectos de una pared. Varios autores también usaron términos descriptivos para definir características morfológicas especiales: defectos infundibuliformes, defectos en foso, trincheras y otros.[1]

De particular interés es una morfología especial: el cráter el cuál se le define como un defecto en forma de taza o copa en el hueso alveolar interdental con pérdida ósea casi igual sobre las raíces de dos dientes contiguos y posición más coronaria de la cresta alveolar lingual y vestibular; las paredes vestibular y lingual/ palatina pueden ser de altura desigual. Se puede considerar que este defecto es resultado de la extensión apical de la periodontitis a lo largo de dos raíces adyacentes en una zona interproximal mesiodistal relativamente estrecha.[1]

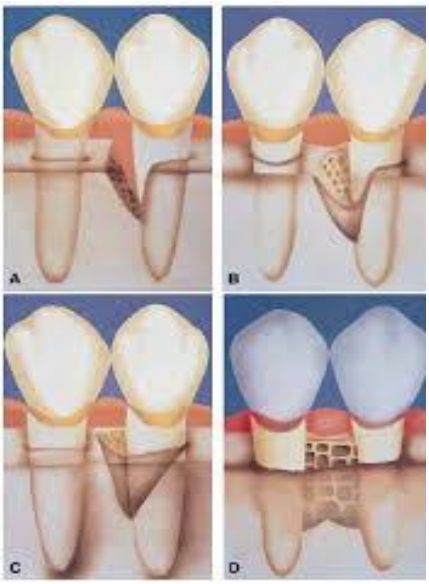

Fig. 6. Defectos infraóseos. **A.** Defecto intraóseo de una pared **B.** Defecto intraóseo de dos paredes **C.** Defecto intraóseo de tres paredes **D.** Defecto en forma de cráter interproximal.[6]

2.1.3 Defectos supraóseos.

El defecto supraóseo o también llamado supracrestal se define como aquel surco patológico en el que la base del defecto está localizada coronal a la cresta ósea alveolar.[1] Fig. 7

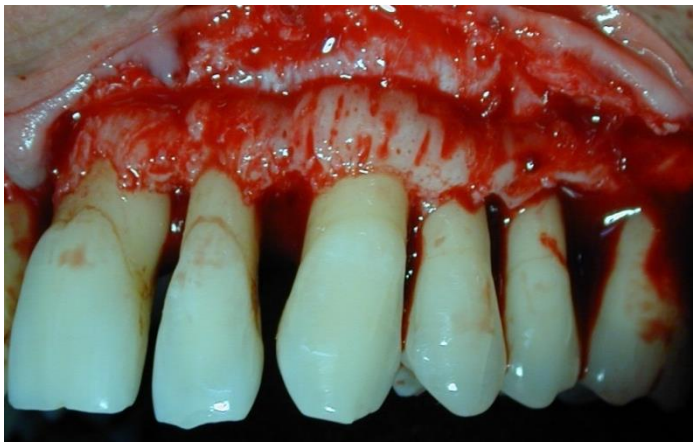

Fig. 7. Foto clínica de un defecto supraóseo. Cortesía de la Mtra. Alejandra Cabrera Coria.

2.1.4 Defectos de furcación.

La clasificación de las lesiones de furcación se basa en la cantidad de tejido periodontal destruido en la región interradicular, es decir en el grado de "exposición radicular horizontal" o la existencia de pérdida de inserción dentro del complejo radicular. Hamp y colaboradores en 1975 sugirieron la siguiente clasificación de las lesiones de furcación:

Grado I: Pérdida horizontal de sostén periodontal que no excede 1/3 del ancho del diente.

Grado II: Pérdida horizontal de sostén periodontal que excede 1/3 del ancho del diente pero que no compromete el total del ancho del área de la furcación.

Grado III: Destrucción horizontal de "lado a lado" de los tejidos periodontales en el área de la furcación.[1] Fig. 8

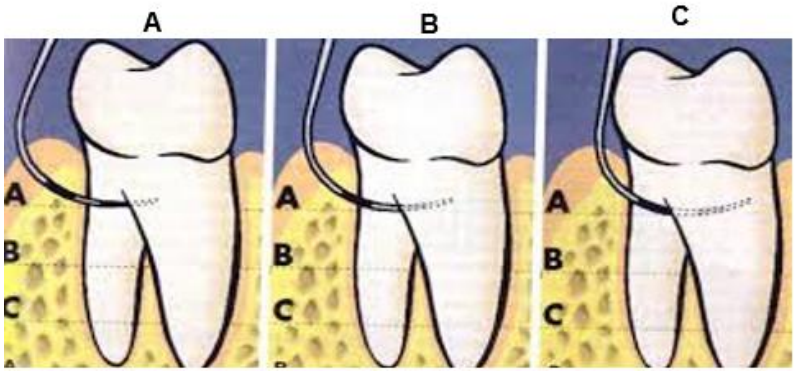

Fig. 8. Lesiones de furcaciones

A. Grado I **B.** Grado II **C.** Grado III [6]

2.1.5 Diagnóstico histológico, clínico y radiográfico de las lesiones óseas.

El diagnóstico de la presencia y morfología de las lesiones óseas periodontales representa un gran desafío para el clínico. Básicamente se produce al combinar la información obtenida de la evaluación clínica junto a imágenes

radiográficas. Es muy importante el conocimiento preciso de la anatomía radicular y sus variaciones para el diagnóstico correcto de los defectos óseos periodontales, y particularmente de los defectos interradiculares. Es importante saber que el diagnóstico de la lesión se realiza por análisis: histológico, clínico y radiográfico.[1]

Diagnóstico histológico.

En numerosos estudios se analiza la cicatrización en cortes histológicos de bloques de biopsias obtenidas después de diversas formas de tratamiento periodontal regenerador. El análisis histológico es el único método valido para evaluar la formación de nueva inserción, que se ha comprobado en varios estudios animales y material de biopsias humanas. Requiere que la localización del nivel de inserción previo al tratamiento pueda evaluarse con cierta exactitud antes del tratamiento. Esto se realiza mediante unas muescas colocadas apicalmente a la localización del cálculo y se pueden identificar en el momento de la cirugía. Se obtiene una referencia generando una marca a nivel de la destrucción ósea, aunque esta muesca puede no reflejar la posición exacta de la destrucción generada por la periodontitis antes del tratamiento, se considera adecuada para la evaluación con exactitud de la nueva inserción.[1] Fig. 9

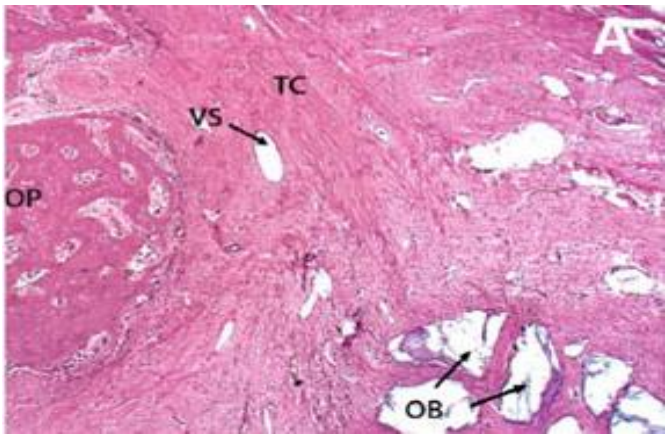

Fig. 9. Corte histológico de un defecto óseo con relleno de matriz ósea de bovino. **OP**. Hueso preexistente, **OB**. Matriz ósea de bovino, **TC**. Tejido conectivo, **VS**. Vaso sanguíneo.[36]

Diagnóstico clínico.

Tonetti y colaboradores en 1993 mencionaron que el nivel de inserción clínica es una herramienta diagnóstica muy sensible su combinación con radiografías confiere un alto grado de precisión al método diagnóstico. En particular, la comparación específica de sitios de pérdida ósea radiográfica con pérdida de inserción clínica permiten que el operador formule una presunción calificada de la arquitectura ósea verdadera, cuya morfología exacta solo puede ser establecida después de levantar un colgajo. La detección del defecto, la determinación de su localización, su extensión y la verificación de sus principales características morfológicas deben realizarse antes de la elevación del colgajo. Un auxiliar más para este fin es la realización del sondeo transgingival o sondeo óseo.[1] Fig. 10

Fig. 10. Sondeo periodontal. Cortesía de la Mtra. Alejandra Cabrera Coria.

Diagnóstico radiográfico.

Las radiografías con calidad diagnóstica proporcionan información adicional sobre la morfología de la resorción del hueso alveolar. En este contexto, la interpretación de la imagen radiográfica del tabique interdental es complicada porque la radiografía ofrece una representación bidimensional de una anatomía tridimensional que consiste en estructuras superpuestas que

incluyen hueso alveolar, sustancias dentarias duras y tejidos blandos. Esta complejidad de las estructuras visualizadas significa que debe ocurrir cierta cantidad de destrucción ósea antes de que su detección radiográfica sea posible, lo que puede enmascarar la detección de lesiones óseas incipientes.[1] Además, hasta las lesiones avanzadas pueden quedar enmascaradas por estructuras superpuestas, por este motivo en general se afirma que el diagnóstico radiográfico tiene una alta capacidad de predicción positiva (esto es, las lesiones observadas se hallan realmente allí) pero con una baja capacidad de predicción negativa (esto es, la ausencia de pérdida ósea detectable en la radiográfica no excluye la posibilidad de una lesión ósea).[1] Fig.11

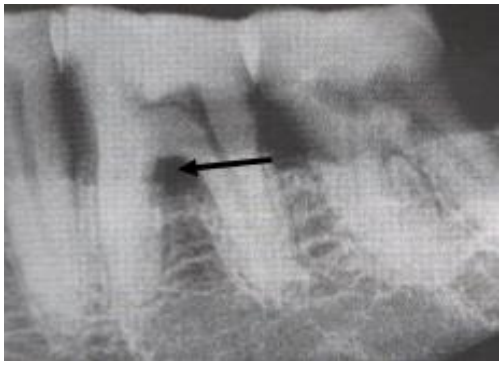

Fig. 11. Lesión de furcación indicada por una radiolucidez triangular en el área de bifurcación del primer molar inferior.[3]

Como ya se mencionó anteriormente en ocasiones no se pueden visualizar con exactitud las lesiones óseas o de furcación en una radiografía convencional ya sea por el lugar en donde se encuentran o por alguna estructura superpuesta, para esos casos está indicado tomar una tomografía axial computarizada (TAC).[1]

La tomografía axial computarizada es de gran ayuda ya que nos va a ofrecer cortes axiales que pueden ser usados para reformatear imágenes transversales de la mandíbula, estas son perpendiculares a la curva

correspondiente a la forma de la mandíbula, Dula y colaboradores en 1996, Frederiksen y colaboradores en 1995, BouSerhal y colaboradores en 2001 mencionaron que la TAC se obtiene fácilmente pero también puede asociarse con dosis altas de radiación, por eso ellos recomiendan que al utilizar una TAC es importante que la altura del volúmen examinado sea la menor posible[1]. Fig. 12

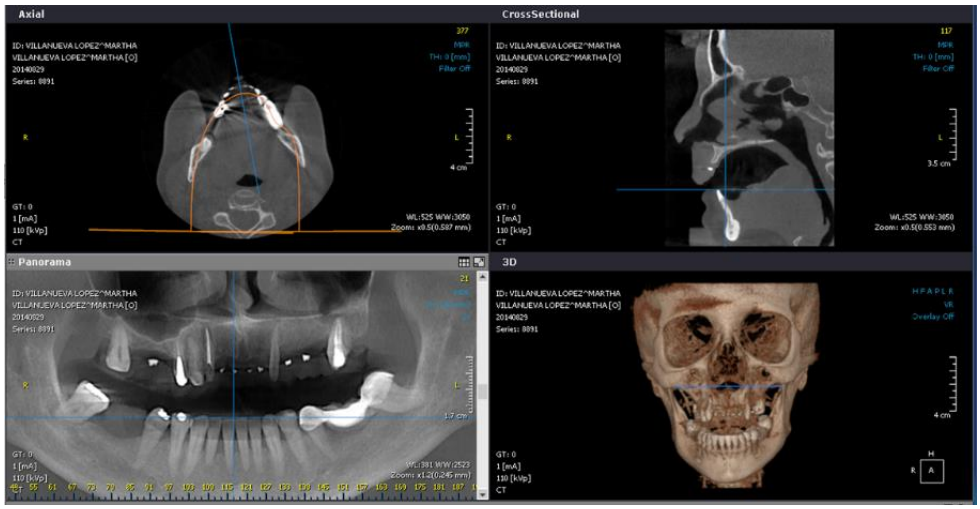

Fig. 12. Tomografía axial computarizada (TAC). Fuente directa

CAPÍTULO 3. TRATAMIENTO DE LAS LESIONES O DEFECTOS ÓSEOS.

3.1 Tratamiento no quirúrgico.

En casi todos los casos puede tomarse una serie de medidas como son el control personal de placa, técnica de cepillado y eliminación de cálculo. Estas están diseñadas para reducir o eliminar factores etiológicos a nivel clínico.[8]

Las investigaciones actuales ponen en duda el fundamento de muchos procedimientos quirúrgicos resectivos tradicionales y se restablece la importancia de la función del raspado y alisado radicular con modalidades definitivas del tratamiento periodontal. Kakehashi y Parakkal en 1982 mencionaron que estas técnicas se consideran básicas en el tratamiento de las enfermedades periodontales, y sus objetivos principales son restaurar la salud de los tejidos gingivales al retirar los factores etiológicos como placa, cálculo y cemento contaminado; aunque estos procedimientos son fundamentales en el tratamiento de la periodontitis, también se encuentran entre las técnicas más difíciles de llevar a cabo en toda la Odontología clínica.[9]

El raspado es un procedimiento necesario para retirar los depósitos duros y suaves de la superficie dental, coronal al epitelio de unión; el solo raspado es suficiente para eliminar por completo el cálculo de la superficie del esmalte. El tratamiento de pacientes con enfermedad periodontal también requiere alisado radicular, que produce una superficie radicular biológicamente aceptable e incluye retirar flora microbiana, toxinas bacterianas, cálculo, dentina y cemento afectados, con una instrumentación meticulosa manual o ultrasónica.[9]

Adriaens y colaboradores en 1988 mencionaron que el alisado radicular requiere eliminar el cemento y la dentina de la superficie radicular que se encuentra contaminada ya que el cálculo puede estar en grietas y fisuras de esta superficie; además, la superficie radicular de un diente con periodonto infectado puede actuar como depósito de bacterias periodontopatógenas que

se encuentran en lagunas de resorción y que han penetrado en los túbulos dentinarios a diversas profundidades.[9]

Pattison y Pattison en 1979 mencionaron que el raspado y alisado radicular no se consideran procedimientos separados; la diferencia entre ellos es sólo cuestión de grado. El alisado radicular es un procedimiento definitivo y más completo dirigido a las superficies radiculares expuestas por enfermedad periodontal.[9]

Por lo regular el raspado solo resulta inadecuado para retirar de manera efectiva los factores etiológicos locales que causan la inflamación gingival.

Los objetivos principales del raspado y alisado radicular son:

1. Supresión o eliminación de la microflora periodontal patógena y reemplazo con flora que se encuentra en salud.
2. Conversión de bolsas patológicas inflamadas, hemorrágicas o supurativas a tejido gingival sano.
3. Reducción de una bolsa patológica profunda a un surco gingival superficial y sano.
4. Aportar una superficie radicular compatible con el restablecimiento del tejido conectivo y una adhesión epitelial sana como se manifiesta mediante el mantenimiento del sondeo, del nivel de inserción o la ganancia coronal en él.

Estos objetivos no siempre se logran con procedimientos de raspado y alisado radicular; en ocasiones es necesario el tratamiento antimicrobiano local o sistémico o bien realizar un colgajo de acceso.[9]

3.2 Tratamiento quirúrgico regenerativo.

El tratamiento quirúrgico consiste en técnicas que se realizan para el tratamiento de la bolsa y la corrección de alteraciones morfológicas relacionadas.

La finalidad del tratamiento quirúrgico de la bolsa periodontal es eliminar las alteraciones de las paredes de la misma, crear un estado estable y fácil de mantener y promover la regeneración periodontal cuando es posible.

Para cumplir con esos objetivos las técnicas quirúrgicas: incrementan la accesibilidad a las superficies radiculares; para hacer posible la eliminación de todos los irritantes; reducen o eliminan la profundidad de la bolsa periodontal, lo que permite que el paciente mantenga las superficies radiculares libres de placa y remodelan los tejidos duros y blandos para alcanzar una topografía armoniosa; otro objetivo del tratamiento quirúrgico es el de la corrección de los defectos morfológicos anatómicos que puedan favorecer la acumulación de placa y la recurrencia de la bolsa periodontal o alterar la estética.[3]

El tratamiento quirúrgico periodontal está indicado en situaciones que impidan el acceso para el raspado y alisado radicular, en impedimentos en el acceso para el correcto autocontrol de placa o en casos de múltiples sondajes residuales ≥6 mm en la reevaluación postratamiento no quirúrgico; también estará indicado para corregir aberraciones gingivales notorias, para el desplazamiento del margen gingival hasta una posición apical relativamente a restauraciones retentivas de placa y para facilitar la terapia restauradora correcta.[10]

Las contraindicaciones para el tratamiento quirúrgico periodontal son en pacientes con:

- Mal control de placa dentobacteriana y no cooperador.
- Fumadores.
- Algún trasplante y/o inmunodepresión.
- Trastornos hemáticos.
- Trastornos endócrinos.
- Enfermedad cardiovascular como son: hipertensión arterial, angina de pecho, infarto de miocardio, tratamiento con anticoagulantes, endocarditis reumática, cardiopatías congénitas e implantes cardiacos / vasculares no controlados.[10]

CAPÍTULO 4. REGENERACIÓN TISULAR GUIADA (RTG).

4.1 Generalidades (Antecedentes y principios biológicos).

El glosario de términos de Periodoncia en el 2001 define a la regeneración tisular guiada como *"El procedimiento terapéutico quirúrgico que intenta regenerar estructuras periodontales perdidas a través de una respuesta tisular diferente. La regeneración ósea guiada (ROG) se refiere al aumento de la cresta ósea mediante procedimientos regenerativos óseos, utilizando materiales de barrera como el politetrafluoroetileno expandido, el ácido poliláctico, el sulfato de calcio y el colágeno, los cuáles se emplean con la esperanza de separar al epitelio de la raíz o de la superficie ósea existente, ya que interfieren con el proceso de regeneración".*[12]

Melcher y colaboradores en 1976 mencionaron que el principio biológico de éste procedimiento se basa en la prevención de la migración de los tejidos periodontales epiteliales dentro del defecto óseo.[11]

Esta prevención otorga el tiempo necesario para que el hueso y los tejidos de inserción cicatricen.[11]

4.2 Cicatrización de la herida periodontal.

Nymanet y colaboradores en 1982 mencionaron que durante el proceso de cicatrización normal, los tejidos epiteliales migran rápidamente dentro del defecto impidiendo la regeneración, es por eso que se dijo que la colocación de una membrana proporcionaría que la superficie radicular sea repoblada por células del ligamento periodontal capaces de formar hueso, ligamento periodontal y cemento. Otra posible explicación sería que la membrana mantendría la integridad del espacio del defecto para una óptima estabilidad de la herida, que es un pre-requisito esencial para la regeneración periodontal.[11]

4.3 Indicaciones.

En la actualidad, las técnicas de RTG están especialmente indicadas en el tratamiento de defectos verticales interproximales de más de 4mm de profundidad, de 2-3 paredes, así como también se tendrán buenos resultados en defectos graves de dientes anteriores.[15]

Se ha demostrado que el éxito de la regeneración tisular guiada es más alto en los molares inferiores con afección de furcaciones clase II.

Pontoriero y colaboradores en 1988 encontraron que más del 90% de los sitios tratados con esta técnica mostraron un llenado completo de la furcación cuando las medidas de la inserción se valoraron sondeando seis meses después de la cirugía donde los sitios control operados de modo simulado mostraron un 20 % de relleno.[9]

4.4 Contraindicaciones.

Este procedimiento va a estar contraindicado cuando existan:

- Lesiones de furca clase III.
- Lesiones de furca en premolares.
- Pérdida ósea horizontal.[14]

4.5 Materiales empleados en la RTG.

En una serie de ensayos clínicos y experimentales con animales se combinó la técnica por colgajo con la colocación de injertos óseos o materiales de implante en defectos óseos cureteados con la finalidad de estimular la regeneración periodontal.[1]

4.5.1 Injertos óseos.

Se han investigado muchas modalidades de injertos terapéuticos para restaurar defectos óseos periodontales.

Los defectos periodontales como sitios de trasplante difieren de las cavidades óseas rodeadas por paredes de hueso. La saliva y las bacterias penetran con facilidad por la superficie radicular y las células epiteliales pueden proliferar hacia el defecto, con lo cual sobreviene la contaminación y la posible exfoliación de los injertos. Por ello, los principios establecidos para indicar el trasplante de hueso u otros materiales dentro de cavidades óseas cerradas no son del todo aplicables al trasplante de hueso en defectos periodontales.[13]

Las consideraciones que gobiernan la selección de un material se enlistaron de la siguiente manera:

1. Aceptabilidad biológica.
2. Predecibilidad.
3. Factibilidad clínica.
4. Riesgos operatorios mínimos.
5. Secuelas posoperatorias mínimas.
6. Aceptación del paciente.[3]

4.5.1.1 Autoinjertos.

También llamado autólogo, actúa a través de los tres mecanismos biológicos: osteogénesis, osteoconducción y osteoinducción.

Este se va a obtener del propio paciente, puede ser de hueso esponjoso, corticales vascularizadas o corticales no vascularizadas y los distintos tipos de injertos pueden tener distintas propiedades.[1]

Se obtiene de sitios intraorales (mentón, tuberosidad del maxilar, rama ascendente y paladar) que se usan para pequeños defectos o extraorales (cresta ilíaca, tibia o calota) cuando se requiere mayor cantidad. La elección de cada abordaje dependerá del tipo, tamaño y forma de la cavidad ósea.

Sin embargo, la obtención de autoinjertos óseos requiere un procedimiento quirúrgico en el sitio donante con el consiguiente riesgo de morbilidad postoperatoria, infección, dolor, hemorragia, debilidad muscular, lesión

neurológica, entre otras. También aumenta considerablemente el tiempo quirúrgico y en algunos casos la cantidad de injerto extraído puede ser insuficiente.[13]

4.5.1.2 Aloinjertos.

También llamados homólogos o alogénicos, estos proceden de individuos de la misma especie; pero genéticamente diferentes. Se pueden clasificar según su procesamiento en:

- Aloinjertos congelados.
- Aloinjerto liofilizado (secado en frío).
- Aloinjerto liofilizado y desmineralizado.
- Hueso irradiado.[13]

Aunque este material se diga que es osteoinductor, por los resultados obtenidos a través de estudios experimentales en tejidos extraóseos se consideran biocompatibles y osteoconductores.

Las ventajas del aloinjerto incluyen su disponibilidad en cantidades importantes y diferentes formas y tamaños, no se sacrifican estructuras del huésped y no hay morbilidad del sitio donante. Las desventajas se relacionan con la calidad del tejido óseo regenerado, que no siempre es previsible. Necesitan un procesado para eliminar su capacidad antigénica.[13]

4.5.1.3 Xenoinjertos.

También llamados heterólogos, son de origen natural y provienen de otra especie (animales) y contienen los minerales naturales del hueso. Se ha informado que la porosidad y la superficie de estos materiales resultan en una mejor respuesta osteogénica.[13]

Por ejemplo el hueso de bovino y derivados del coral (Ostrix ®, Osteogen ®, Bio-Oss ®, Intepore ®).

El uso de hueso mineral desproteinizado de bovino (Bio-Oss ®,Osteohealth Suiza®) ha sido estudiado ampliamente y se ha comprobado que ofrece verdaderas ventajas en zonas de alta demanda estética, ya que sirve como apoyo para el tejido blando.[13]

Otros estudios a largo plazo mostraron que la colocación de Bio-Oss® en un alveolo postextracción impide la contracción marginal del reborde que ocurre luego de la extracción dentaria.[13]

Las propiedades del Bio-Oss® son similares a las del hueso humano la estructura porosa del mismo ofrece espacio para las células sanguíneas y el depósito de nuevo hueso. La microestructura de la superficie del Bio-Oss® soporta la adhesión de los osteoblastos que son los responsables de la formación del hueso.[13]

4.5.1.4 Sintéticos o aloplásticos.

Estos son provenientes de materiales fabricados sintéticamente. Se encuentran en varias formas, tamaños y texturas, las respuestas biológicas óseas dependerán de las técnicas de fabricación, la cristalinidad, porosidad y grado de reabsorción.

Pueden ser: cerámicos que son los de uso más común, por ejemplo el fosfato de calcio sintético (hidroxiapatita y fosfato tricálcico). Polímeros: como el Bioplan, HTR. Vidrio cerámico bioactivo: compuesto de sales de calcio, fosfato, sodio y silicio (Biogass®, Perioglass®, Biogran®). El principal mecanismo de acción de estos materiales es la osteoconducción.

Los materiales osteoconductivos deben de tener una porosidad que permita la vascularización y provea un área de adherencia a las células osteogénicas.

El tamaño del poro óptimo para que esto ocurra es entre 100 y 500 micrómetros con un volúmen total de poros de 75/80 además los compuestos deben ser no inmunogénicos y el hueso debe tener una capacidad alta de adherencia a los mismos.

Un factor importante a considerar es mantener el injerto en su posición y evitar que los tejidos blandos interfieran en la cicatrización ósea. Durante los primeros momentos de cicatrización del material del injerto, se produce una competición entre el tejido óseo y el blando para rellenar la cavidad y el tejido blando prolifera más rápido tendiendo a cerrar la cavidad.[13]

4.5.2 Mecanismos biológicos de la formación ósea.

La formación ósea inducida por biomateriales, sea cual fuere el mecanismo que la provoca, refleja principalmente una modificación en el microambiente celular. En general, después del establecimiento de un tejido conjuntivo inmaduro y bien vascularizado, la formación ósea continúa con un reclutamiento, proliferación y diferenciación de células osteoblásticas con secreción de colágeno, proteínas de la matriz y posterior mineralización.

Los diferentes materiales utilizados pueden actuar por al menos uno de estos tres mecanismos:

- Osteogénesis: Síntesis de hueso nuevo a partir de células derivadas del injerto o del huésped. Requiere células capaces de generar hueso.[13]
- Osteoinducción: Es un proceso que estimula la Osteogénesis, por el que las células madres mesenquimatosas son reclutadas en la zona receptora y a su alrededor para diferenciarse en condroblastos y osteoblastos. La diferenciación y el reclutamiento son modulados por factores de crecimiento derivados de la matriz del injerto, cuya actividad es estimulada al extraer el mineral óseo.[13]

Los materiales osteoinductivos pueden hacer crecer hueso en la zona donde normalmente no se encuentra.[13]

- Osteoconducción: Es un proceso por el cual el material provee un ambiente, estructura o material físico apropiado para la aposición de hueso nuevo. Se desencadena un crecimiento tridimensional de capilares, tejido perivascular, y células madres mesenquimatosas, desde la zona receptora del huésped hacia el injerto. Este andamiaje permite la formación de hueso nuevo mediante un patrón previsible, determinado por la biología del injerto y el entorno mecánico de la interface huésped- injerto.[13]

El injerto óseo ideal debería tener estas tres propiedades además de ser biocompatible y proporcionar estabilidad biomecánica.

Se puede definir la biocompatibilidad cuando un material se considera compatible y solo provoca reacciones deseadas o tolerables en el organismo vivo.[13]

4.6 Barreras o membranas biológicas.

El desarrollo de las barreras o membranas biológicas ha demostrado su utilidad para asistir y ayudar en los injertos óseos utilizados en la RTG y ROG. Dentro de los materiales de barrera, encontramos las membranas para osteopromoción.

La osteopromoción es el sellado por medios físicos de un sitio anatómico, para impedir que otros tejidos invadan el coágulo óseo e interfieran con la regeneración ósea. Este es el mecanismo por el cual actúan las membranas de regeneración tisular guiada.[13]

En la actualidad existen dos grupos de membranas para regeneración:

4.6.1. Membranas no absorbibles.

Son membranas constituidas por teflón (politetrafluoruro de etileno PTFE). De acuerdo al tratamiento del material pueden ser expandidas o no. Estas membranas poseen la desventaja de requerir una segunda cirugía para su remoción, que se puede acelerar en caso de exposición o infección.

El periodo ideal de mantenimiento de la membrana debe ser de 6 meses, pero se puede modificar según el caso clínico en particular.[13] Fig. 13

Fig. 13. Membrana no absorbible. Politetrafluoretileno expandido con refuerzo de titanio.

Cortesía de la Mtra. Alejandra Cabrera Coria.

4.6.2. Membranas absorbibles.

Estas membranas presentan la capacidad de ser reabsorbidas por el organismo. El periodo de reabsorción depende del material que las constituye, esto es un punto crítico dado que al no ser necesaria su remoción, su función depende del tiempo que permanezcan en el organismo.

Se clasifican de acuerdo a su composición en:

- Colágeno: Obtenido de tendón bovino purificado (colágeno tipo 1), ejemplo: Biomed (Zimer-USA®) se reabsorbe aproximadamente a las 6 o 7 semanas.[13] Fig. 14

Fig. 14. Membrana de colágeno absorbible. Cortesía de la Mtra. Alejandra Cabrera Coria.

- PLA-PGA: (Ácido poliláctico- ácido poli glicólico) son más rígidas y su tiempo de reabsorción es de 6 a 8 semanas, ejemplo: (Goretex USA ®)[13]
- Poliglactina: Compuesta por piel sintética y duramadre liofilizada (Actualmente ya no están en el mercado)[3]
- Sulfato de calcio: Puede actuar como una membrana y se ha utilizado en la RTG. Este material ofrece una buena adaptación a los márgenes del defecto periodontal y se absorbe en 30 días sin desencadenar una respuesta inflamatoria. [13]

El sulfato de calcio es biocompatible, biodegradable y osteoconductivo,no es toxico, es angiogénico y hemostático, tiene propiedades de barrera.[37]

Se puede combinar con autoinjertos, aloinjertos, fosfatos de calcio, y vidrios bioactivos.[37]

Proporciona una fuente abundante de iones de calcio que puede estimular la actividad osteoblástica.[37]

Actualmente es usado como material de relleno y de barrera para la preservación de reborde alveolar para la colocación de implantes y en defectos óseos y es relativamente barato.[37]

Cuando no se emplean las proporciones adecuadas durante la preparación y aplicación clínica de la pasta puede en algunos casos ser perjudicial, la sangre puede interferir con la reacción de fraguado y tener un efecto adverso sobre las propiedades físicas del material.[37]

Desafortunadamente, la mayoría de los datos sobre el uso del sulfato de calcio en la RTG provienen de estudios con un pequeño número de casos, dificultando su adecuada evaluación y efectividad clínica.[13]

4.7 Procedimiento quirúrgico.

Primero se debe de anestesiar la zona a operar

Diseño de la incisión: Las incisiones para el levantamiento del colgajo para técnicas de RTG más utilizadas son la surcular y las de bisel interno a nivel de la cresta ósea o subcrestalmente, dependiendo del grosor del tejido gingival.

El colgajo tiene que ser de grosor adecuado y poseer base suficiente para asegurar la irrigación sanguínea y prevenir su necrosis.[14] Fig. 15

Fig. 15. Foto clínica de diseño de la incisión. Cortesía de la Mtra. Alejandra Cabrera Coria.

Levantamiento del colgajo: El colgajo mucoperióstico (de espesor total) debe reflejarse sobrepasando el límite mucogingival y las incisiones liberadoras de descarga vertical pueden utilizarse a discreción del profesional, dependiendo del acceso logrado al sitio operatorio. La papila interdental debe preservarse para asegurar la máxima protección de la membrana. Los colgajos que son traumatizados o inapropiadamente levantados, pueden necrosarse, exponiendo la barrera al medio oral, favoreciéndose su infección y el consecutivo fracaso del procedimiento.[14] Fig. 16

Fig. 16. Foto clínica del levantamiento del colgajo. Cortesía de la Mtra. Alejandra Cabrera Coria.

Manejo de la superficie radicular: Debe realizarse un minucioso detartraje y raspado y alisado radicular mediante el uso de instrumentos de mano, sónicos o ultrasónicos.[14]

Una vez bien determinadas las dimensiones del defecto, se procede a elegir la membrana más conveniente (generalmente es la reabsorbible).[14]

Puede ser necesario introducir un biomaterial, antes de colocar la membrana, para evitar el hundimiento de esta última el biomaterial utilizado puede hidratarse con suero fisiológico o coágulo sanguíneo. Es importante que el operador sea consciente de que debajo de la membrana debe crecer tejido nuevo y eso significa la necesidad de proveer espacio. Ese espacio no debe desaparecer por colapso de la membrana al volver a posicionar el colgajo.[14] Fig. 17

Fig. 17. Relleno del defecto óseo con un biomaterial. Cortesía de la Mtra. Alejandra Cabrera Coria.

Se corta la membrana con tijeras filosas para aproximarse al tamaño del área que se está tratando, el borde apical del material debe extenderse de 3 a 4 mm en sentido apical con respecto al margen del defecto y de 2 a 3 mm en sentido lateral más allá del defecto; el borde oclusivo de la membrana debe colocarse 2 mm en sentido apical con respecto a la unión amelocementaria.[3] Fig. 18

Fig. 18. Adaptación de la membrana. Cortesía de la Mtra. Alejandra Cabrera Coria.

Se sutura la membrana de manera firme alrededor del diente con una sutura suspensoria.[3]

Se sutura el colgajo en su posición original o en dirección un poco coronal a ésta, usando suturas independientes interdentales y en las incisiones verticales, por lo general se realizan las suturas con sutura de seda o vicryl de 3 o 4 ceros, algo muy importante es que le colgajo debe de cubrir por completo la membrana.[3] Fig. 19

El uso de apósitos periodontales es opcional.[3]

Fig. 19. Sutura del colgajo. Cortesía de la Mtra. Alejandra Cabrera Coria.

4.8 Cuidados post- operatorios.

Se deben de administrar analgésicos vía oral como puede ser el ibuprofeno de 400 mg 1 cápsula cada 8 horas por 3 días o paracetamol de 500 mg 1 tableta cada 8 horas, también es recomendable la prescripción de un antibiótico de amplio espectro como puede ser la amoxicilina con ac. clavulánico 1 comprimido de 875 mg de amoxicilina más 125 mg de ac. clavulánico cada 12 horas por 7 días. Si el paciente es alérgico a la amoxicilina se recomienda tomar clindamicina de 300 mg 1 cápsula cada 8 horas por 7 días.

Al paciente se le deben de mandar enjuagues de clorhexidina al 0.12 %- 0.20% cada 12 horas, 1 minuto por 5 semanas, se le debe de explicar al paciente que no debe de cepillar la zona intervenida al menos durante un par de semanas ya que puede desprender los puntos de sutura y dejar expuesta la membrana y luego deberá de utilizar un cepillo dental postquirúrgico extra suave durante un mes.[15]

Se deberán de retirar las suturas a los diez días verificando previamente la cicatrización, se recomienda citar al paciente cada semana después de la intervención durante cinco semanas para verificar la cicatrización y con una goma de hule y pasta de profilaxis hacer una limpieza en la zona de la intervención.[15]

Si se utilizó una membrana no absorbible puede retirarse a las seis semanas, salvo que se exponga, en cuyo caso se recomienda su extracción prematura. Si se expone una membrana reabsorbible, no es necesario retirarla, pero si continuar con los enjuagues de clorhexidina hasta que la zona expuesta desaparezca por disolución o hidrólisis.[15]

4.9 Factores que influyen en los resultados del tratamiento regenerativo.

Heitz-Mayfield en el 2005 mencionó que el mal control de placa y el consumo de tabaco no solo se relaciona con la progresión de la enfermedad periodontal

sino que además están asociados con un incremento en la prevalencia de lesiones furcales.[16]

Según la literatura es posible hipotetizar que el consumo de tabaco y los tipos de membranas puedan tener alguna influencia sobre el resultado del tratamiento.[16]

CAPÍTULO 5. PROTEÍNA DE LA MATRIZ DEL ESMALTE (PDME).

5.1 Generalidades (Antecedentes y principios biológicos).

Recientemente, la proteína de la matriz del esmalte ha sido usada como un agente periodontal regenerativo efectivo ya que va a crear una superficie de cemento acelular y va a estimular la migración de fibroblastos a la nueva superficie por quimiotaxis, teniendo como resultado un mejoramiento en los niveles de inserción clínica.[30]

La deposición temporal de la proteína de la matriz del esmalte sobre la superficie radicular es un paso esencial que precede la re-formación de cemento acelular, la regeneración de ligamento periodontal y hueso alveolar la cual va a ser dependiente del cemento acelular. El uso de la proteína de la matriz del esmalte en conjunto con la cirugía periodontal regenerativa podría proveer una matriz extracelular natural para que se lleve a cabo la recolonización de cementoblastos en superficies radiculares enfermas y así llevar a cabo la formación de nuevo cemento.[17] Fig. 20

Fig. 20. Producto comercial de la PDME. (Emdogain ®).[35]

5.1.2 Composición y formulación de la PDME.

La PDME constituye la matriz del esmalte procedente de embriones porcinos que incluye amelogeninas que son proteínas hidrofóbicas y van a representar más del 90 % de los componentes orgánicos, el segundo componente más grande son las enamelinas también conocidas como “no amelogénicas” que componen el 10 % restante, su función es la de contener proteínas séricas como son la prolina y tuftelina.[18, 19]

5.1.3 Biomodificación de la superficie radicular.

Antes de la aplicación de la PDME, la mayoría de los especialistas “acondicionan” la superficie radicular después del desbridamiento mecánico para extraer el “barro dentario” y exponer las fibras colágenas aumentando la cantidad y calidad de superficie radicular disponible para la nueva inserción, los fabricantes de la PDME producen un acondicionador que está compuesto en un 24% de ácido etilen-diaminotetra acético (EDTA) a un pH neutral que se debe de colocar por 2 minutos en la superficie radicular.[20 ,38]

Tradicionalmente, tales acondicionadores radiculares se utilizaron para modificar químicamente la superficie radicular con el fin de estimular la regeneración periodontal.[17] Fig. 21

Fig. 21. Presentación comercial del acondicionador radicular (EDTA- PrefGel ®).[35]

5.1.4 Vehículo de la PDME.

La matriz del esmalte tiene un vehículo que es el alginato de propilenglicol (PGA) que posee una consistencia variable en función del pH y la temperatura, su función va a ser la de permitir al producto activo ejercer su acción una vez introducido en el defecto periodontal.

La PDME comercialmente es una sustancia disuelta en un pH ácido, de manera que el PGA que lo contiene se encuentra en estado soluble y es de fácil manejo, cuando el producto se introduce en el defecto óseo, el PGA forma agregados insolubles debido al incremento del pH, lo que permite la formación de una matriz sobre la dentina previamente grabada ya que es más retentiva y capaz de ejercer su acción.[18]

5.2 Cicatrización de la herida periodontal.

La PDME al entrar en contacto con la superficie radicular puede activar los procesos de cicatrización y el resultado de esto es la obtención de un ligamento periodontal con fibras colágenas perpendicularmente adheridas a un nuevo cemento acelular en la porción más apical y un cemento celular en la porción más coronal, el cemento obtenido a través de la PDME es el que confiere inserción al permitir el anclaje de las fibras de Sharpey que son las encargadas de unir al hueso con el cemento.[18]

5.3 Aplicaciones clínicas de la PDME.

5.3.1 Indicaciones.

Debido a sus propiedades biológicas la PDME está indicada en el tratamiento de defectos verticales interproximales de 1, 2 y 3 paredes y con un ángulo raíz-pared ósea interproximal menor de 45º esto es recomendable ya que va a favorecer la estabilidad del coágulo que se forma en las fases iniciales de la cicatrización favoreciendo el proceso regenerativo.[15 ,18]

La PDME en la actualidad ha tenido nuevas aplicaciones clínicas como lo son en la cobertura de recesiones gingivales acompañada con un injerto libre de tejido conectivo o desplazado coronal; también se ha demostrado que se obtienen buenos resultados en lesiones de furcación grado I y II; en el área de Implantología se usa para regenerar hueso pos-extracción y es recomendable esperar de 6 a 8 meses para posteriormente colocar el implante.[18]

Nakamura y col. en el 2002 mencionaron que en el área de la endodoncia la PDME ha probado la capacidad de inducir dentina de reparación sin efectos adversos, en comparación con el hidróxido de calcio. [7]

Casati y colaboradores en el 2002 mencionaron que en dehiscencias alrededor de implantes la combinación de la PDME y técnicas de regeneración tisular guiada puede influir de forma positiva en la formación de un mayor porcentaje de hueso.[7]

5.3.2 Contraindicaciones.

La PDME no está indicada en casos de pérdida ósea horizontal.[15]

5.3.3 Procedimiento quirúrgico.

En primer lugar se anestesia la zona a tratar.

Después se debe de realizar una incisión intrasurcal que abarque al menos medio diente por cada lado y los dientes adyacentes al que presenta la lesión siempre cuidando en preservar la papila dental.[15] Fig. 22

La incisión se completa con dos incisiones liberatrices que terminan apicalmente a la línea mucogingival.[7]

A B

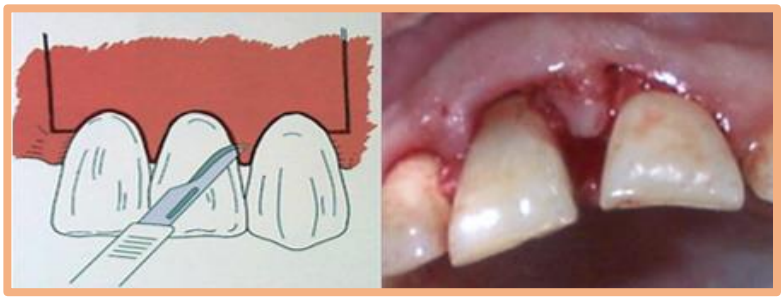

Fig. 22. **A.** Esquema de insición intrasurcal [38] **B.** Foto clínica de insición intrasurcal. Cortesía de la Mtra. Alejandra Cabrera Coria.

Se levanta un colgajo mucoperióstico de espesor total para dejar expuesta la lesión.[15] Fig. 23

Fig. 23. Foto clínica de elevación de colgajo de espesor total. Cortesía de la Mtra. Alejandra Cabrera Coria

Se elimina el tejido de granulación y se realiza el raspado, alisado y pulido radicular. [15] Fig. 24

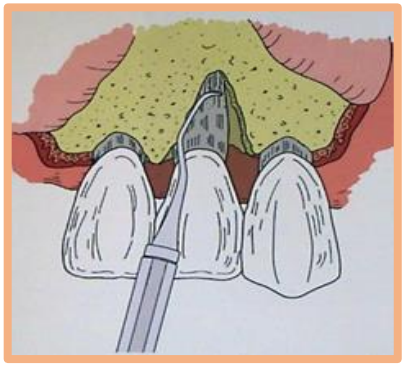

Fig. 24. Esquema de eliminación de tejido de granulación manual.[38]

Se coloca el EDTA en la superficie radicular y se deja por 2 minutos después se lava con solución salina.[30 ,38] Fig. 25

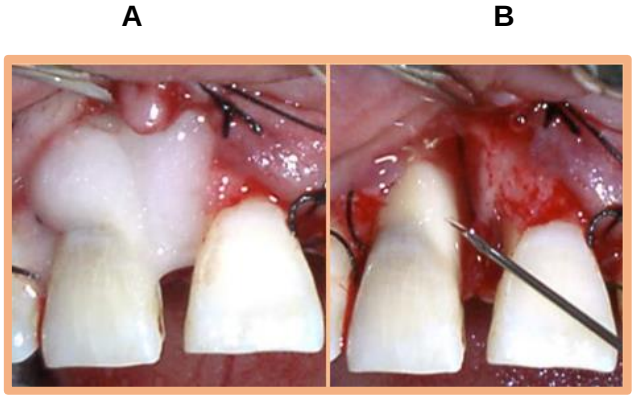

Fig.25. **A.** Foto clínica de colocación de EDTA. **B.** Foto clínica de lavado de EDTA con solución salina. Cortesía de la Mtra. Alejandra Cabrera Coria.

Una vez acondicionada la superficie radicular procedemos a la aplicación del producto evitando la contaminación con saliva o sangre. [15] Fig. 26

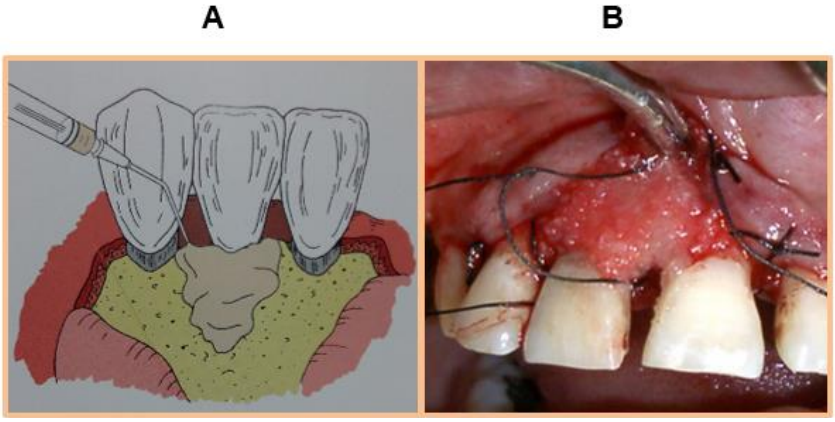

Fig. 26. **A.** Esquema de colocación de la PDME en el defecto óseo.[38] **B.** Foto clínica de colocación de la PDME en el defecto óseo. Cortesía de la Mtra. Alejandra Cabrera

Se suturan los colgajos con rapidez para minimizar la pérdida del material a través del margen de la herida.[15] Fig. 27

Fig. 27. Foto clínica de sutura de los colgajos. Cortesía de la Mtra. Alejandra Cabrera Coria.

La conservación de los tejidos interdentales y la adaptación óptima del tejido blando por cierre primario es esencial para obtener buenos resultados.[7]

5.3.4 Indicaciones y cuidados post-operatorios.

Como cuidados post- operatorios se le administra al paciente un analgésico vía oral como puede ser el ibuprofeno de 400 mg 1 cápsula cada 8 horas por 3 días o paracetamol de 500 mg 1 tableta cada 8 horas, con el fin de reducir molestias después de la cirugía, es recomendable la prescripción de un antibiótico de amplio espectro como puede ser la amoxicilina con ac. clavulánico 1 comprimido de 875 mg de amoxicilina más 125 mg de ac. clavulánico cada 12 horas por 7 días, o dicloxacilina de 500 mg cada 8 horas durante 7 días; aunque no es imprescindible.[15, 30]

Al paciente se le debe de informar que debe de tener una higiene adecuada y esto se puede hacer con enjuagues de clorhexidina al 0.12%- 0.20% 1 minuto cada 12 horas por 5 semanas, se le debe de explicar que no puede cepillarse la zona intervenida ya que se pueden desprender los puntos de sutura, también se le deberá de dar una dieta blanda y sin irritantes.[15]

Es recomendable quitar los puntos de sutura 15 días después de la cirugía revisando previamente la cicatrización.[30]

5.3.5 Factores que influyen en los resultados del tratamiento regenerativo.

Existen múltiples variables que afectan a los resultados obtenidos durante los procedimientos regenerativos. De acuerdo con los diferentes estudios publicados al respecto, el nivel de inserción alcanzado tras el tratamiento regenerativo depende de diferentes variables entre las que destacan las siguientes: [18]

1. Anchura del componente infraóseo: Mientras este sea más estrecho es mejor (< 45°) puesto que favorece la estabilidad del coágulo que se forma en las fases iniciales de la cicatrización favoreciendo el proceso regenerativo.
2. Profundidad del componente infraóseo: Se conseguirá mayor ganancia cuanto mayor sea la profundidad, que debe ser como mínimo de 4 mm.
3. Número de paredes: Se tiene mejor resultado si se aplica cuando hay mayor cantidad de paredes, se ha demostrado que en defectos de tres paredes sobre todo, pero también de dos, el nivel de regeneración es mayor debido a que cada una de las paredes supone una fuente vascular capaz de aportar las sustancias necesarias para que se lleve a cabo el proceso de regeneración.
4. Sangrado al sondaje: Mejores resultados si no sangra antes de la cirugía, lo que puede indicar la ausencia de inflamación.
5. Cobertura total del área interproximal: El uso de técnicas de preservación de papila, así como un correcto diseño del colgajo, aseguran el cierre por primera intención y por tanto mejoran la predictibilidad.
6. Hábito de tabaquismo: Está comprobado que en los pacientes fumadores el aumento del nivel de inserción y la cantidad de relleno óseo tras realizar tratamientos con PDME es menor que en pacientes no fumadores.[18]
7. Administración de antibióticos sistémicos: Los únicos estudios que han valorado el uso de antibióticos como fueron la eritromicina, dicloxacilina y

amoxicilina con ac. clavulánico con PDME, observan que su administración no mejora los resultados respecto a si no darlos.[18]

CAPÍTULO 6. REGENERACIÓN TISULAR GUIADA (RTG) VS PROTEÍNA DE LA MATRIZ DEL ESMALTE (PDME).

6.1 Mecanismo de acción in vivo de la RTG.

Howell en 1997 realizó un ensayo en el cual demostró como la RTG tenía buenos resultados agregando factores de crecimiento. Para ello seleccionó a 38 pacientes con lesiones periodontales bilaterales y los trató con una combinación de Factor de crecimiento derivado de plaquetas (PDGF) y Factor de crecimiento insulínico (IGF) en dos formatos: un primer grupo con una dosis de 50 ng/ml en un gel de baja densidad, y un segundo con una dosis de 150 ng/ml en un gel de alta densidad.[25]

Ningún paciente demostró reacciones adversas al tratamiento, encontrando en el segundo grupo un aumento de 2,08 mm de nuevo hueso con un relleno del 42,3% del defecto óseo, llegando incluso a regenerar furcas con un defecto clase II y obtuvo una ganancia de hasta un 2,8 mm de relleno óseo horizontal. Con este estudio demostró, por un lado, la eficacia y seguridad de la aplicación de factores de crecimiento en terapias regenerativas en humanos; y por otro lado, la importancia de factores tales como la dosis o el vehículo empleado en su aplicación.[25,26]

Nyman y colaboradores en 1982 confirmaron histológicamente en humanos la validez de la RTG, y mencionaron “solo conseguiremos que se manifieste la capacidad de las células del ligamento periodontal de formar nueva inserción, si podemos evitar que las células epiteliales, conectivas y óseas ocupen la parte de la herida adyacente a la superficie radicular durante las fases iniciales de cicatrización”. Por lo tanto la RTG pretende aislar la herida ósea perirradicular del resto de los tejidos (epitelial, conectivo y periostio) para favorecer que sean las células originadas en el ligamento periodontal las que repueblen el coágulo sanguíneo que se forma por debajo, entre el hueso alveolar y la superficie radicular.[27]

6.2 Mecanismo de acción in vitro de la RTG.

En 1976, se realiza una serie de reflexiones sobre las técnicas de injertos, según Melcher, la hipótesis de Hiatt y colaboradores era parcial, ya que estaba limitada sólo a la regeneración ósea. Para este autor, la regeneración del ligamento periodontal era una cuestión fundamental, ya que es el tejido que da continuidad entre el hueso y el cemento, y que además contiene células las cuáles pueden sintetizar y remodelar los tres tejidos de origen mesenquimal que forman el periodonto. Posteriormente, se diseñaron estudios con modelos experimentales en animales que fueron capaces de evaluar el desarrollo de cada uno de los tejidos que conforman el periodonto en el proceso de cicatrización. Se observó que la migración apical del epitelio provocó la reepitelización de la herida y que esta circunstancia impidió la formación de la inserción al tejido conectivo. Sin embargo, la reepitelización también tuvo un efecto positivo, ya que impide la reabsorción radicular, la cuál fue la respuesta observada en el tejido de granulación (que se origina en el tejido conectivo de la encía o en el hueso alveolar) y fué el primero en llegar a la superficie de la raíz. Las únicas células que demostraron la capacidad de formar una nueva inserción eran las que se originaron en el ligamento periodontal.[21]

6.3 Mecanismo de acción in vivo de la PDME.

Hammarström en 1997 mencionó que se cree que la PDME que se usa en las lesiones periodontales imita el desarrollo del aparato de sostén del diente durante su formación, y dado que la PDME es un material derivado del cerdo, puede tener el potencial de estimular reacciones inmunes en los humanos por lo tanto, presentan menos probabilidades de ser antigénicos por lo tanto las múltiples exposiciones de la PDME durante el tratamiento periodontal demostraron ser seguras para el paciente.[20]

Arweiler, Sculean y Spahr en 2002 mencionaron que es interesante observar que la solución vehículo (alginato de propilenoglicol) de la PDME tiene efectos antimicrobianos significativos sobre los patógenos periodontales.[20]

En cuanto al proceso de cicatrización se encontró que la cicatrización de heridas comienza con la formación de un coágulo de fibrina que va a ser sustituido por fibronectina y ácido hialurónico producido por los fibroblastos formando tejido de granulación.[32]

Los vasos adyacentes al sitio de la herida de fibrina se dilatan e hipertrofian y la producción de fluido en la herida ofrece macrófagos y el aumento de cantidades de fibronectina a la periferia de la herida. La invasión neovascular del coágulo de fibrina debe ocurrir antes de la invasión de fibroblastos en la herida.[32]

6.4 Mecanismo de acción in vitro de la PDME.

Estudios realizados “in vitro” en células provenientes del ligamento periodontal, cementoblastos y osteoblastos, han demostrado que estas proteínas son capaces de estimular su capacidad de producir cemento acelular, hueso alveolar, proteínas y proliferación celular.[21, 24]

Gestrelius en un estudio in vitro, en 1997, detectó que la PDME inducía la proliferación de las células del ligamento periodontal, aumentaba las proteínas, el colágeno y también la mineralización. Sin embargo, la PDME no posee efecto en la proliferación de las células epiteliales. El uso de la PDME favorece el crecimiento de las células mesenquimales sobre el crecimiento de las células epiteliales.[24]

Nyman en 1982, demostró que la PDME inhibe la proliferación y el crecimiento de las células epiteliales, creando un efecto de barrera similar a las membranas de barrera para la RTG.[24]

Peteinaki en 1998 publicó que no se han detectado respuestas del sistema inmune, ni respuesta humoral ni celular; por lo tanto se puede afirmar que la PDME es un material biocompatible.[21]

6.5 Diferencias histológicas.

RTG	PDME
• Respecto a los hallazgos histológicos, se ha descrito cierto grado de regeneración tras el uso de autoinjertos y de hueso liofilizado desmineralizado.[18] • A nivel del ligamento periodontal se ha encontrado que se forma únicamente un cemento de tipo celular que contiene fibras intrínsecas y está asociado a procesos de reabsorción y reparación.[18]	• En estudios histológicos realizados tanto en animales como en humanos, se han demostrado que la PDME es capaz de regenerar cemento acelular y hueso.[18] • Filippi y colaboradores en el 2001 demostraron la eficacia de la PDME en la prevención y tratamiento de los fenómenos de anquilosis y reabsorción radicular en regeneración completa y funcional de la inserción periodontal.[5, 28] • A nivel del ligamento periodontal se ha encontrado que el resultado es la obtención de un ligamento periodontal con fibras colágenas perpendicularmente adheridas a un nuevo cemento acelular en la porción más apical y un cemento celular en la porción coronal.[18] • La PDME posee la capacidad de actuar sobre células inmaduras y diferenciarlas en cementoblastos y osteoblastos concediéndole una acción osteoinductora.[18]

	• El cemento celular obtenido con la PDME confiere inserción al permitir el anclaje de las fibras de Sharpey que son las encargadas de unir el hueso al cemento.[18, 32]

6.6 Diferencias radiográficas.

RTG	PDME
• Se obtienen mejoras en el nivel de inserción (3 – 6 mm) y en el nivel óseo (2,4 – 4,8 mm) [27]. Fig. 28	• Existe un aumento del nivel de inserción clínico de (3,47 ± 0,65 mm; 3,63 ±0,91 mm), y ganancia ósea radiográfica (3,17 ±0,69 mm; 3,35 ±0,80 mm) [21] Fig. 29

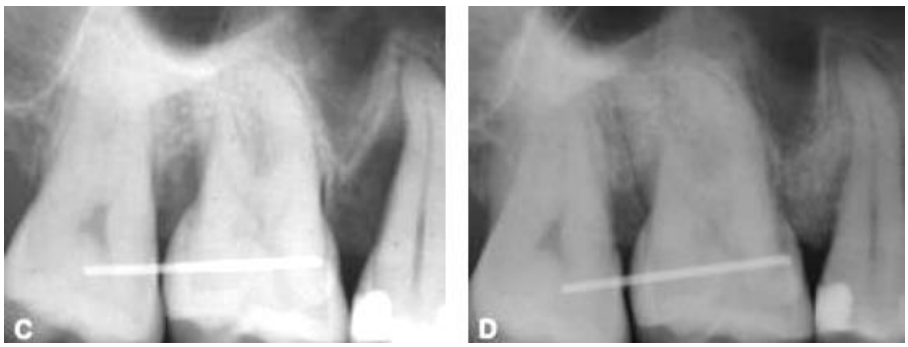

Fig. 28. Defecto tratado con RTG **C.** Radiografía inicial
D. Radiografía 1 año después de la cirugía.[34]

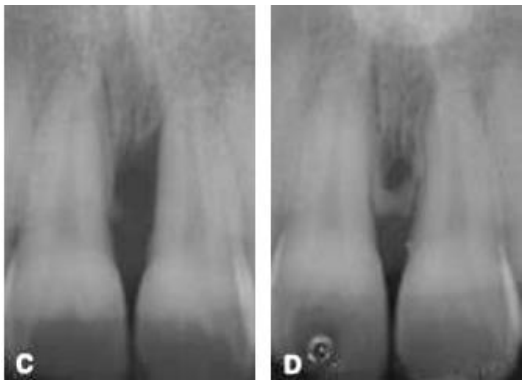

Fig. 29. Defecto tratado con PDME **C.** Radiografía inicial **D.** Radiografía 1 año después de la cirugía.[34]

6.7 Diferencias clínicas.

RTG	PDME
• Se debe de colocar una membrana ya sea absorbible o no absorbible; en caso de ser no absorbible se debe de eliminar en una segunda cirugía.[21] • Algunos pacientes tratados con RTG manifestaron complicaciones por la exposición de la membrana.[21] • Sanz en el 2004 realizo un estudio comparativo entre la RTG y la PDME, se tomaron 32 defectos y encontró casi un 100% de complicaciones en el tratamiento regenerador presentando en 30 pacientes dehiscencias.[21]	• No es necesario colocar una membrana y por consiguiente no existirá una segunda cirugía. • Los pacientes tratados con PDME manifestaron un 94 % menos complicaciones. • El tratamiento regenerador con PDME presenta menos complicaciones que otros métodos alternativos como son la RTG y ROG.[21] • Sanz en el 2004 realizó un estudio comparativo entre la RTG y la PDME, se tomaron 32 defectos y encontró una menor tasa de complicaciones (dehiscencias): en un 6%.[21]

• Mayor número de pacientes con inflamación 94 %.[21] • Niveles de recesión gingival de 1.4 ± 1.1 mm.[33] • Niveles de inserción de 9.2 ± 1.8 mm.[33] • Menor profundidad al sondeo de 8.1 ± 1.0 mm.[33] • Los pacientes reanudaron la higiene bucal y masticación completa en un periodo de 2 a 4 semanas después de la eliminación de una membrana no absorbible y en el uso de membranas absorbibles la función completa se dio cuando estas estaban completamente reabsorbidas y esto ocurre en un periodo de 6 a 8 semanas después de la intervención quirúrgica.[34] • El costo de la RTG es elevado ya que se debe de considerar el tipo de relleno óseo que se quiera colocar así como el tipo de membrana que se quiera colocar.[32]	• Menos pacientes con inflamación: 56%.[21] • Niveles de recesión gingival de 1.3 ± 1.5 mm.[33] • Nivel de inserción de 9.1 ± 3.2 mm.[33] • Menor profundidad al sondeo de 7.7 ± 2.2 mm.[33] • Los pacientes tratados con PDME reanudaron la higiene bucal y masticación completa después de un período de 4 a 5 semanas después de la intervención quirúrgica.[34] • Se mostró una cicatrización completa de la herida periodontal después de 2 a 6 semanas después de la intervención quirúrgica.[31] • El costo de la PDME también es elevado pero también va a depender del tamaño del defecto que se quiera cubrir.[34]

CONCLUSIONES.

La regeneración de los tejidos periodontales implica la inducción de la formación del ligamento periodontal, cemento y hueso alveolar.

La capacidad de la RTG y la PDME de inducir la osteogénesis está siendo una realidad clínica que actualmente tiene un profundo efecto en la terapia periodontal, en particular en la regeneración ósea, como por ejemplo en el aumento de reborde alveolar, la resección de defectos óseos y en el campo de la Implantología, donde se ha comprobado que pueden utilizarse con resultados favorables.

Durante algún tiempo se ha causado una controversia por decidir cuál sería la mejor opción para la regeneración periodontal si bien la RTG tiene sus pros ya que es una técnica que durante mucho tiempo ha obtenido buenos resultados en la regeneración periodontal por que se emplean varios materiales que van a ayudar a que esto sea posible como pueden ser injertos de hueso y membranas sirviendo así como una protección para que debajo de estas repueblen nuevas células y se lleve a cabo la regeneración y formación de nuevo hueso y sus contras es que existen membranas que no son absorbibles por lo cual se tendrá que realizar una segunda cirugía para retirarla y esto para el paciente en ocasiones puede ser incómodo, también el costo de dicho procedimiento en ocasiones puede llegar a ser caro dependiendo del injerto óseo, membrana y el tamaño del defecto que se quiera tratar por lo cual muchos pacientes no pueden costearlo.

Por otro lado está la PDME que es un agente periodontal regenerativo efectivo ya que va a crear una superficie de cemento acelular y va a estimular la migración de fibroblastos a una nueva superficie radicular previamente tratada y detoxificada y esto nos va a dar como resultado el mejoramiento en los niveles de inserción clínica; también se ha colocado PDME en una herida pos-cirugía esto con el fin de obtener una mejor cicatrización y más rápida.

Una de las desventajas que tiene la PDME es su alto costo y por consiguiente muchos pacientes no pueden tener acceso a esta opción de tratamiento.

Una parte del tratamiento periodontal que no se debería de olvidar es la Fase III, también llamada de mantenimiento o soporte periodontal debido a que es una parte muy importante en el tratamiento periodontal teniendo así bajo control al paciente y con el paso del tiempo lograr la regeneración periodontal completa sea cual sea el material de regeneración empleado.

Lo concluido en este trabajo es que tanto la PDME y la RTG son una buena opción para la regeneración periodontal y no se encontraron diferencias clínicamente significativas por lo que el especialista puede elegir cualquiera de estas dos técnicas y se tendrán buenos resultados siempre y cuando estas se lleven a cabo de manera adecuada, tomando en cuenta todas y cada una de las precauciones que debemos considerar a la hora de ofrecerle alternativas de tratamiento a cada uno de nuestros pacientes según sus condiciones sistémicas y diagnóstico periodontal.

REFERENCIAS BIBLIOGRÁFICAS.

1. Lindhe J. Periodontología Clínica e Implantología Odontológica. 5ªed. Buenos Aires (Argentina). Médica Panamericana. 2009.
2. Rodríguez A. Parodoncia. 7 ª ed. México. Méndez Editores.2009.
3. Carranza F. A. Periodontología Clínica. 10 ª ed. México. McGraw-Hill. 2002.
4. Wilson.TG. Periodontal Regeneration Enhanced. 1 ª ed. China. Quintessence books. 1999.
5. Pousa X., Rodríguez C., Pastor F., Rodrigo D.Emdogain: Últimos avances en regeneración periodontal. Avances en Periodoncia [revista en la Internet]. 2005 Abr [citado 2016 Feb 11] ; 17(1): 25-29.
6. Papapanou PN, Tonetti MS. Diagnosis and epidemiology of periodontal osseous lesions. Periodontol 2000 2000;22:8-21.
7. Seijo M, Bosch M. Oral hygiene and smoking habit as risk factors of periodontal disease. Medisur 2009.
8. Schulger S. Enfermedad Periodontal Fenómenos Básicos, Manejo Clínico e Interrelaciones Oclusales y Restauradoras. 1ª ed. México D.F.Continental. 1981.
9. Genco J. Periodoncia. 1ª ed. México. Interamericana.1993
10. Matos Cruz R., Bascones-Martínez A. Tratamiento periodontal quirúrgico: Revisión. Conceptos. Consideraciones. Procedimientos. Técnicas. Avances en Periodoncia. 2011
11. Dr. Farhall Fernández J. Regeneración Tisular Guiada en efectos periodontales. Uso de BioOss + BioGide. Fundamentos y procedimiento. Especialista en Periodoncia y Osteointegración (Londres, UK)
12. The American Academy of Periodontology. Glossary of Periodontal Terms. 4th Edition. 2001
13. Tortolini P., Rubio S. Diferentes alternativas de rellenos óseos. Avances en Periodoncia [revista en la Internet]. 2012 Dic .133-138.
14. Vernal R. Regeneración Tisular Guiada. Una Visión Actualizada Revista Dental de Chile 2001; 92 (3): 33-44
15. Echeverría JJ.Periodoncia e Implantología.1ª ed. Barcelona (España).Oceano.2011.
16. Fabrizi S., Ortiz-Vigón Carnicero A., Bascones-Martínez A.Tratamiento periodontal regenerativo en dientes con afectación furcal. Avances en Periodoncia. 2010 Dic .147-156.
17. Esquivel Muñoz, Joel Benito et al. Estudio clínico controlado aleatorizado para evaluación del Emdogain como terapia adjunta en el tratamiento de recesiones gingivales/v. 25, n. 56, p. 4-11, sep. 2005.

18. Echeverría A. Ferrús J. Emdogain: fundamento y aplicaciones clínicas. Gaceta Dental. Madrid. 2011.
19. Rathva VJ. Enamel matrix protein derivatives: role in periodontal Regeneration.Doveprees.vol.2011:3.p79-92. New Zealand.
20. Esposito M.Grusovin MG. Derivado de la matriz del esmalte (Emdogain ®) para la regeneración de tejido periodontal en defectos intraóseos. Worthington HV.2005.
21. Guzman M.Castillo R. Emdogain® en el Tratamiento de Defectos

Infraóseos Periodontales. Rev Estomatol Herediana. 2014 Ene-Mar;24(1):48-56.

22. Vives T. Calvo J. Santos A Derivado de proteínas del esmalte (Emdogain ©) para el tratamiento de defectos infraóseos. A propósito de un caso. Oper Dent Endod 2005;5:34
23. Andreas O. Clinical Evaluation of the Effect of Tetracycline Root Preparation on Guided Tissue Regeneration in the Treatment of Class II Furcation Defects. Journal of Periodontology. Vol.64. p 133-136. 1993.
24. Fernandes José Marcos Alves, Rego Rodrigo Otávio Citó César, Spolidorio Luis Carlos, Marcantonio Rosemary Adriana Chiérici, Marcantonio Júnior Elcio, Cirelli Joni Augusto. Enamel matrix proteins associated with GTR and bioactive glass in the treatment of class III furcation in dogs. Braz. oral res. [Internet]. 2005 Sep [cited 2016 Feb 26] ; 19(3): 169-175.
25. Sagastibelza I. Lara J. Martínez A. Factores de crecimiento y periodoncia. Una revisión bibliográfica actualizada. Av Periodon Implantol. 2002; 14,3: 115-128.
26. Matsuda N, Lin WL, Kumar NM, Gho MI, Genco RJ, Mitogenic, chemopatic and synthetic responses of rat periodontal ligament fibroblastic cells to polypeptide growth factors in vitro. J Periodontology, 1992; 63 (6): 515525.
27. Alpiste-Illueca FM, Buitrago-Vera P, de Grado-Cabanilles P, Fuenmayor-Fernandez V, Gil-Loscos FJ. Periodontal regeneration in clinical practice. Med Oral Patol Oral Cir Bucal 2006; 11:E382-92.
28. Cortellini P, Tonetti M. Focus on intrabony defects: Guided tissue regeneration. Periodontol 2000 2000; 22:104-132.
29. Sato N, Cirugía Periodontal: Atlas Clínico, 2ª ed, Barcelona (España), Quintessence, 2002.
30. Andreas O. Parashis, Konstantinos Tsiklakis and Dimitris N. Tatakis EDTA Gel Root Conditioning: Lack of Effect on Clinical and Radiographic Outcomes of Intrabony Defect Treatment With Enamel Matrix Derivative. Journal of Periodontology Jan 2006, Vol. 77, No. 1, Pages 103-110

31. Richard T. Kao, Salvador Nares and Mark A. Reynolds Periodontal Regeneration – Intrabony Defects: A Systematic Review From the AAP Regeneration Workshop. Journal of Periodontology Feb 2015, Vol. 86, No. 2-s, Pages S77-S104
32. Scott R. Schlueter, David L. Carnes , Jr. and David L. Cochran.In Vitro Effects of Enamel Matrix Derivative on Microvascular Cells. Journal of Periodontology Jan 2007, Vol. 78, No. 1, Pages 141-151
33. Silvestri M, Ricci G, Rasperini G, Sartori S, Cattaneo V: Comparison of treatments of infrabony defects with enamel matrix derivative, guided tissue Regeneration with a nonresorbable membrane and Widman modified flap. A pilot study. J Clin Periodontol 2000; 27: 603–610. C Munksgaard, 2000.
34. Pierpaolo Cortellini and Dr. Maurizio S. Tonetti. Clinical Performance of a Regenerative Strategy for Intrabony Defects: Scientific Evidence and Clinical Experience. Journal of Periodontology March 2005, Vol. 76, No. 3: 341-350.
35. http://www.straumann.com.mx/es/acerca-de-straumann.html.
36. Duque Netto Henrique, Olate Sergio, Klüppel Leandro, Miranda Chaves Maria das Graças Alfonso de, Salgado Ivone de Oliveira, Vásquez Bélgica et al . Regeneración Ósea en Defectos Críticos Tratados con Matriz Ósea Bovina Inorgánica Aplicada con dos Diferentes Vehículos. Int. J. Morphol. [Internet]. 2013 Jun [citado 2016 Mar 16] ; 31(2): 367-372.
37. López J, Alarcón M. Sulfato de calcio: propiedades y aplicaciones clínicas. Rev. Clin. Periodoncia Implantol. Rehabil. Oral [Internet]. 2011 Dic [citado 2016 Mar 16] ; 4(3): 138-143.
38. Wilson G, Jr, DDS. Periodontal Regeneration Enhanced Clinical Applications of Enamel Matrix Proteins.5ª ed.Carol Stream Illinois, Quintessence , 1999.