



**UNIVERSIDAD NACIONAL AUTÓNOMA DE MÉXICO**  
**FACULTAD DE MEDICINA**  
**DIVISIÓN DE ESTUDIOS DE POSGRADO**

**HOSPITAL REGIONAL DE ALTA ESPECIALIDAD  
DE OAXACA.**

**ANÁLISIS DE LOS RESULTADOS DE LAS BIOPSIAS  
PERCUTÁNEAS DE TÓRAX, ABDOMEN Y PELVIS GUIADAS POR  
ULTRASONIDO Y/O TOMOGRAFÍA EN EL HOSPITAL REGIONAL DE  
ALTA ESPECIALIDAD DE OAXACA**

**TESIS**

PARA OBTENER EL TÍTULO DE ESPECIALISTA  
EN  
IMAGENOLOGÍA DIAGNÓSTICA Y TERAPÉUTICA

PRESENTA

**Dr. Santiago Guadalupe Pacheco Gálvez**

ASESORES PRINCIPALES

Dra. Marisol Zárate Palomec

Dra. Quetzalli Cecilia Navarro Hernández



CIUDAD UNIVERSITARIA, CIUDAD DE MÉXICO , JUNIO 2024.



Universidad Nacional  
Autónoma de México

Dirección General de Bibliotecas de la UNAM

**Biblioteca Central**



**UNAM – Dirección General de Bibliotecas**  
**Tesis Digitales**  
**Restricciones de uso**

**DERECHOS RESERVADOS ©**  
**PROHIBIDA SU REPRODUCCIÓN TOTAL O PARCIAL**

Todo el material contenido en esta tesis esta protegido por la Ley Federal del Derecho de Autor (LFDA) de los Estados Unidos Mexicanos (México).

El uso de imágenes, fragmentos de videos, y demás material que sea objeto de protección de los derechos de autor, será exclusivamente para fines educativos e informativos y deberá citar la fuente donde la obtuvo mencionando el autor o autores. Cualquier uso distinto como el lucro, reproducción, edición o modificación, será perseguido y sancionado por el respectivo titular de los Derechos de Autor.



Mtra. Grissel Zaragoza Canseco

ENCARGADA DE LA DIRECCIÓN DE PLANEACIÓN,  
ENSEÑANZA E INVESTIGACIÓN.



SUBDIRECCIÓN DE  
ENSEÑANZA E  
INVESTIGACIÓN



Dr. Uriel Ruiz Martínez

PROFESOR TITULAR DEL CURSO DE IMAGENOLÓGIA DIAGNÓSTICA Y  
TERAPÉUTICA



Dra. Marisol Zarate Palomec

MÉDICO ESPECIALISTA ADSCRITA AL H.R.A.E.O.  
ASESOR CLÍNICO.



Dra. Quetzalli Cecilia Navarro Hernández

ASESOR METODOLÓGICO DE TESIS ADSCRITO AL H.R.A.E.O.

TÍTULO DE LA INVESTIGACIÓN:

**ANÁLISIS DE LOS RESULTADOS DE LAS BIOPSIAS PERCUTÁNEAS DE TÓRAX,  
ABDOMEN Y PELVIS GUIADAS POR ULTRASONIDO Y/O TOMOGRAFÍA EN EL  
HOSPITAL REGIONAL DE ALTA ESPECIALIDAD DE OAXACA.**

## **AGRADECIMIENTOS:**

A Dios por darme el privilegio de crecer con mi madre, Oliva Gálvez Mendez y mi padre, Santiago Pacheco Altamirano, que me han brindado todo su amor incondicional a través del tiempo.

## CONTENIDO

I.	RESUMEN: .....	7
II.	MARCO TEÓRICO.....	8
	a. Planteamiento del problema.....	8
	b. Antecedentes. ....	12
	c. Justificación.....	15
	d. Hipótesis. ....	16
III.	OBJETIVOS.....	16
	a. Objetivo general. ....	16
	b. Objetivos específicos. ....	16
IV.	MATERIAL Y MÉTODOS.....	16
	a. Tipo de estudio.....	16
	b. Definición del universo. ....	16
	c. Tamaño de la muestra. ....	17
	d. Definición de unidades de observación.....	17
	e. Criterios de inclusión.....	17
	f. Criterios de exclusión.....	17
	g. Criterios de eliminación.....	17
	h. Definición de las variables y unidades de medida.....	18
	i. Recolección de la información. ....	19
	j. Definición del plan de procesamiento y presentación de la información. ....	19
V.	ASPECTOS ÉTICOS.....	20
VI.	RESULTADOS.....	20
VII.	DISCUSIÓN. ....	26

VIII.	CONCLUSIÓN. ....	27
IX.	ANEXOS. ....	28
	ANEXO 1: Hoja de recolección de datos. ....	28
	ANEXO 2. Carta de aprobación. ....	29
X.	REFERENCIAS BIBLIOGRÁFICAS. ....	30

## **I. RESUMEN:**

**ANTECEDENTES:** Las biopsias percutáneas, realizadas con precisión bajo la guía de ultrasonido y tomografía, permiten obtener muestras de tejido adecuadas y representativas para un análisis histopatológico adecuado y guiar el tratamiento del paciente.

**MATERIALES Y MÉTODOS:** Se realizó un estudio observacional, transversal, descriptivo a partir de los resultados de biopsia percutáneas de tórax, abdomen y pelvis que fueron tomadas con el apoyo de ultrasonido y tomografía en el Hospital Regional de Alta Especialidad de Oaxaca (HRAEO) en el periodo enero 2022 a diciembre 2023. Se identificaron los expedientes de los pacientes que cumplen los criterios de selección para obtener la siguiente información de interés: edad y sexo del paciente, localización anatómica de la biopsia (mediastino, pulmón, riñón, próstata, hígado, retroperitoneo, otra.), método de imagen empleado como guía (ultrasonido, tomografía), diámetro de la aguja (16G, 18G, otra), complicaciones de la biopsia(si, no), biopsia adecuada para diagnóstico (si, no).

**RESULTADOS:** Revisamos 205 expedientes, 52.7% mujeres y 47.3% hombres. La edad promedio fue 55 años. Las biopsias guiadas por ultrasonido fueron del 58% y guiadas por tomografía del 42%. Se obtuvieron muestras adecuadas para su diagnóstico histopatológico en el 97.6 % y se presentaron complicaciones en el 2.4% de los pacientes. El calibre de la aguja mas utilizado fue de 18G con un porcentaje del 98.5%.

**CONCLUSIONES:** En pacientes adultos que se les realizó biopsia percutánea guiados por ultrasonido y tomografía en el HRAEO en el periodo de enero 2022 a diciembre 2023, se demuestra que el porcentaje de complicaciones es bajo, además, al ser un estudio guiado, se obtienen muestras de tejido adecuados para emitir un diagnóstico histopatológico confiable.

**PALABRAS CLAVE:** Resultados, biopsias guiadas, percutánea, tórax, abdomen, pelvis, ultrasonido, tomografía.

## II. MARCO TEÓRICO.

### a. Planteamiento del problema.

Las biopsias percutáneas guiadas por ultrasonido y tomografía representan un avance significativo en las prácticas médicas modernas, ofreciendo una alternativa menos invasiva y más precisa para la obtención de muestras de tejidos en áreas específicas como el tórax, abdomen y pelvis. En el contexto del Hospital Regional de Alta Especialidad de Oaxaca (HRAEO), es crucial abordar la eficacia y los resultados de estas biopsias, considerando la complejidad anatómica de las regiones en cuestión y la diversidad de patologías que afectan a los pacientes atendidos en este centro de referencia en alta especialidad.

Se busca evaluar la efectividad de las biopsias percutáneas en términos de precisión diagnóstica, minimización de riesgos y complicaciones, y su contribución al conocimiento médico local.

Este planteamiento del problema se fundamenta en la importancia de optimizar la práctica médica, garantizando procedimientos diagnósticos seguros y efectivos para los pacientes del HRAEO. La respuesta a la pregunta de investigación no solo ofrecerá una visión detallada de los resultados obtenidos mediante estas técnicas, sino que también permitirá identificar áreas de mejora y optimización en la implementación de las biopsias percutáneas guiadas por ultrasonido y tomografía en el ámbito hospitalario.

La radiología intervencionista se refiere a un conjunto de procedimientos médicos que implican la manipulación directa o el tratamiento de tejidos, órganos o sistemas del cuerpo mediante técnicas invasivas. Estas intervenciones suelen realizarse con la ayuda de técnicas de imagen, como radiografía, ultrasonido y tomografía, para guiar y precisar el procedimiento<sup>1-3</sup>.

El intervencionismo médico abarca diversas técnicas, entre las cuales se encuentra la biopsia guiada, que implica la extracción de pequeñas muestras de tejido con la ayuda de imágenes médicas para dirigir la aguja al área específica de interés. Otra intervención común es la angioplastia y colocación de stents, utilizada para tratar bloqueos en los vasos sanguíneos

al expandir las arterias y, en algunos casos, colocar stents para mantener su apertura. Asimismo, se realiza el drenaje de líquidos o abscesos para eliminar acumulaciones anormales, y se llevan a cabo inyecciones terapéuticas, administrando medicamentos directamente en áreas específicas para tratar condiciones como dolor o inflamación. La colocación de catéteres se emplea con diversas finalidades, como la administración de medicamentos, la extracción de líquidos o la realización de procedimientos más complejos, destacando la versatilidad de estas intervenciones para diagnóstico, tratamiento y mejora de la calidad de vida del paciente<sup>4-6</sup>.

El intervencionismo abarca diversas aplicaciones, desde el diagnóstico hasta el tratamiento y el alivio de síntomas, contribuyendo incluso a mejorar la calidad de vida de los pacientes. En términos diagnósticos, se utiliza para obtener muestras de tejido mediante biopsias percutáneas, lo que facilita el diagnóstico preciso de enfermedades<sup>7,8</sup>.

Las biopsias diagnósticas guiadas por imagen son procedimientos médicos en los cuales se obtienen muestras de tejido para el diagnóstico de enfermedades o condiciones específicas, utilizando la orientación y visualización en tiempo real proporcionadas por técnicas de imagen como la ecografía, tomografía computarizada (TC) o resonancia magnética (RM). Estas imágenes permiten una guía precisa y en tiempo real durante la extracción de tejido, asegurando la obtención de muestras de las áreas de interés identificadas previamente en las imágenes médicas<sup>9-11</sup>.

Las biopsias diagnósticas guiadas por imagen representan una herramienta valiosa en la medicina moderna, proporcionando una combinación de precisión y mínima invasión para obtener muestras de tejido con fines diagnósticos. Algunas de sus ventajas se mencionan a continuación<sup>12-16</sup>:

- **Precisión y localización exacta:** La principal ventaja es la capacidad de dirigir la aguja de biopsia con precisión al área específica que se desea analizar, lo que mejora la exactitud del diagnóstico.
- **Mínima invasión:** Estas biopsias son generalmente menos invasivas que las técnicas abiertas, lo que reduce el riesgo de complicaciones y acelera la recuperación del paciente.

- Visualización en tiempo real: La capacidad de visualizar la ubicación de la aguja en tiempo real mediante imágenes en vivo permite ajustes inmediatos durante el procedimiento para garantizar una muestra representativa.
- Menor riesgo: Al utilizar la orientación por imagen, se reduce el riesgo de dañar tejidos circundantes no afectados y se minimiza la posibilidad de complicaciones.
- Menor dolor y tiempo de recuperación: La menor invasión y precisión mejorada a menudo se traducen en una experiencia menos dolorosa para el paciente y en un tiempo de recuperación más breve en comparación con procedimientos más invasivos.
- Amplia aplicación: Pueden aplicarse en diversas áreas del cuerpo y son particularmente útiles en lesiones profundas o de difícil acceso sin una guía visual precisa.

En la medicina contemporánea, las biopsias guiadas por imagen han emergido como una herramienta invaluable para el diagnóstico preciso de diversas condiciones médicas. Estos procedimientos permiten la obtención de muestras de tejido con una precisión excepcional, gracias a la orientación en tiempo real proporcionada por técnicas de imagen como la ecografía, la TC y otros métodos. Entre las biopsias guiadas por imagen más comunes se encuentran aquellas dirigidas a la exploración de lesiones en la glándula tiroides, pulmones, riñones, hígado y cavidad peritoneal, así como las aplicadas en la evaluación de la próstata y otras áreas del cuerpo. Estos procedimientos han revolucionado la práctica clínica al brindar una combinación de precisión diagnóstica y mínima invasión, contribuyendo significativamente a la identificación temprana y al manejo efectivo de diversas enfermedades.

Tabla 1. Biopsias guiadas por imagen más comunes<sup>17-21</sup>.

<b>Tiroideas</b>
Las biopsias guiadas por imagen, como la ecografía, se utilizan para obtener muestras de nódulos tiroideos sospechosos, permitiendo la evaluación del tejido para determinar la presencia de células cancerosas u otras anomalías.
<b>Pulmonares</b>

---

En lesiones pulmonares detectadas mediante técnicas de imagen, como la TC, las biopsias guiadas permiten la obtención de muestras para el diagnóstico de enfermedades pulmonares, incluyendo la evaluación de masas o nódulos.

---

### **Renales**

---

Las biopsias renales guiadas por imagen, a menudo mediante ecografía o TC, son útiles para evaluar la presencia de tumores, u otras anomalías en los riñones y determinar la naturaleza de las lesiones.

---

### **Hepáticas**

---

Se realizan biopsias hepáticas guiadas por imagen, generalmente mediante ecografía o TC, para obtener muestras del tejido hepático y diagnosticar enfermedades hepáticas, evaluar la fibrosis o detectar la presencia de tumores.

---

### **Peritoneales**

---

En el caso de lesiones o masas en la cavidad peritoneal, las biopsias guiadas por imagen permiten obtener muestras para el análisis y diagnóstico, a menudo utilizando ecografía o tomografía computarizada.

---

### **Prostáticas**

---

Las biopsias de próstata guiadas por imagen, frecuentemente mediante ecografía, son fundamentales para el diagnóstico del cáncer de próstata y la evaluación de nódulos sospechosos.

---

### **Otras**

---

Las biopsias guiadas por imagen también se aplican en diversas áreas del cuerpo según las necesidades clínicas, como en lesiones musculares, en el sistema nervioso central, en las mamas, entre otras, para obtener muestras precisas y diagnósticos específicos.

---

El Hospital Regional de Alta Especialidad de Oaxaca es un centro de tercer nivel con gran afluencia de pacientes oncológicos, siendo de vital importancia en el servicio de imagenología realizar el diagnóstico mediante toma de muestra de las lesiones sólidas, por lo que, es relevante documentar las biopsias más frecuentes y los resultados de biopsia.

Este objetivo se logrará mediante la revisión de los resultados de biopsia percutánea, guiadas por tomografía o ultrasonido en un periodo comprendido entre enero del 2022 a diciembre del 2023.

Ante todo lo anterior, se plantea la siguiente pregunta de investigación:

## **¿CUÁL ES EL ANÁLISIS DE LOS RESULTADOS DE LAS BIOPSIAS PERCUTÁNEAS DE TÓRAX, ABDOMEN Y PELVIS GUIADAS POR ULTRASONIDO Y/O TOMOGRAFÍA EN EL HOSPITAL REGIONAL DE ALTA ESPECIALIDAD DE OAXACA?**

### **b. Antecedentes.**

#### **Comparación de complicaciones asociadas a toma de biopsia por imagen versus sin apoyo de imagen.**

La comparación de complicaciones entre la toma de biopsias con apoyo de imagen y sin apoyo de imagen resalta las diferencias significativas en términos de precisión y riesgos asociados. En procedimientos de biopsia sin apoyo de imagen, donde la orientación visual directa es limitada, existe un mayor riesgo de daño a estructuras circundantes, así como la posibilidad de obtener muestras no representativas. Además, la falta de visualización en tiempo real puede aumentar la probabilidad de complicaciones como sangrado excesivo o la inserción inadecuada de la aguja de biopsia. Por otro lado, las biopsias guiadas por imagen, ya sea mediante ecografía, TC u otras técnicas, ofrecen una mayor precisión al dirigir la aguja hacia la región específica de interés, reduciendo así los riesgos de complicaciones. La visualización en tiempo real facilita ajustes inmediatos durante el procedimiento, minimizando la posibilidad de errores y mejorando la seguridad del paciente. En resumen, la toma de biopsias con apoyo de imagen tiende a ser más precisa y menos propensa a complicaciones en comparación con las biopsias realizadas sin orientación visual directa<sup>22-25</sup>.

#### **Comparación de la calidad de las biopsias tomadas con apoyo de imagen versus sin apoyo de imagen**

La comparación de la calidad de las biopsias tomadas con apoyo de imagen versus sin apoyo de imagen resalta las diferencias cruciales en términos de precisión y representatividad

de las muestras. Las biopsias sin apoyo de imagen pueden enfrentar desafíos en la localización exacta del área de interés, lo que podría resultar en la obtención de muestras no representativas o insuficientes. La falta de orientación visual directa durante el procedimiento puede contribuir a la variabilidad en la calidad de las biopsias, afectando la precisión diagnóstica. En contraste, las biopsias guiadas por imagen, ya sea mediante ecografía, TC u otras modalidades, ofrecen una mayor precisión al permitir una visualización en tiempo real del área objetivo. Esta capacidad de orientación asegura la obtención de muestras específicas del tejido de interés, mejorando la calidad de las biopsias al minimizar la posibilidad de errores y aumentar la representatividad de las muestras. En resumen, la calidad de las biopsias tomadas con apoyo de imagen tiende a ser superior, ya que proporciona una guía visual precisa que mejora la exactitud diagnóstica y la idoneidad de las muestras obtenidas<sup>26-29</sup>.

Algunos estudios previos han evaluado los resultados de las biopsias percutáneas de tórax, abdomen y pelvis guiadas por ultrasonido y tomografía, tal como se muestra a continuación.

Rigioli y cols<sup>30</sup>. evaluaron el éxito y la seguridad de los procedimientos guiados por TC que implican un acceso de ventana estrecha para la biopsia. El estudio incluyó a 396 pacientes consecutivos que se sometieron a biopsia o colocación de fiduciales guiadas por TC en el abdomen o la pelvis entre enero de 2015 y diciembre de 2018, centrándose en procedimientos categorizados como "ventana estrecha" (ancho de la ruta de la aguja  $\leq 15$  mm). El enfoque preferido para el acceso de ventana estrecha fue el uso de una aguja roma por parte del equipo de radiología intervencionista. Los resultados del estudio revelaron que, de los 396 procedimientos, 323 (81.5%) se clasificaron como "ventana amplia" y 73 (18.5%) como "ventana estrecha" con un enfoque de aguja roma. La profundidad mediana para el grupo de ventana estrecha fue estadísticamente mayor que la del grupo de ventana amplia (97 mm frente a 84 mm). Las tasas de éxito técnico fueron altas para ambos grupos, con un 100% para los procedimientos de ventana estrecha y un 99.7% para los procedimientos de ventana amplia. El estudio no encontró diferencias significativas en la tasa de éxito clínico entre los dos grupos, con procedimientos de ventana estrecha alcanzando una tasa de éxito del 86.4% y procedimientos de ventana amplia alcanzando una tasa del 89.5%. Además, no hubo diferencias notables en las tasas de complicaciones inmediatas o retardadas entre los procedimientos de ventana estrecha y ventana amplia. En conclusión, el estudio sugiere que la

biopsia y colocación de fiduciales guiadas por TC con un enfoque de aguja roma en casos con acceso de ventana estrecha ( $\leq 15$  mm) son seguras y exitosas. Los hallazgos respaldan la viabilidad de este enfoque para tales procedimientos, proporcionando información valiosa para la práctica clínica.

Mientras que Fischerova y cols<sup>32</sup>. Evaluaron la precisión y seguridad de la biopsia con aguja Tru-cut guiada por ultrasonido en pacientes con tumores pélvicos principalmente inoperables, tumores avanzados con estado físico comprometido o tumores pélvicos recurrentes. Se inscribieron un total de 90 pacientes, de los cuales solo 4 no eran aptos para la biopsia tru-cut. Las biopsias se realizaron en tumores pélvicos (54.6%), metástasis peritoneales viscerales o parietales (31.4%) o masa omental (14%). Las muestras se obtuvieron transvaginalmente (53.5%) o transabdominalmente (46.5%). Se realizó un diagnóstico consistente con malignidad ovárica primaria en el 62.8%, se encontró compromiso ovárico metastásico en el 10.5% y tumor extraovárico en el 26.7%. El tejido obtenido fue adecuado para el diagnóstico histológico en 80 de 86 casos. En cuatro casos, se requirió una biopsia repetida para obtener una muestra de tejido suficiente. Se obtuvieron muestras falsas negativas sin tejido tumoral en dos casos, y esos pacientes fueron remitidos a laparoscopia o minilaparotomía. La precisión diagnóstica de la biopsia Tru-cut guiada por ultrasonido alcanzó el 97.7% (IC del 95%: 91.85–99.72%). Hubo solo una complicación, un sangrado del tumor en un paciente con trombocitopenia leve, que requirió laparotomía. En conclusión, la biopsia tru-cut guiada por ultrasonido es un método diagnóstico seguro, confiable y rentable. Puede realizarse de forma ambulatoria sin necesidad de anestesia general y proporciona una muestra adecuada para el análisis histológico, incluidos los métodos inmunohistoquímicos. Por lo tanto, debería considerarse como el método de elección para la verificación histológica tanto de tumores abdominopélvicos primarios avanzados como recurrentes.

Por su parte Szaro y cols<sup>33</sup>. determinaron el valor de la biopsia con aguja de corte guiada por ultrasonido de lesiones sólidas en el sistema musculoesquelético utilizando una aguja de calibre 16. Material y métodos: Un análisis retrospectivo realizado en un centro regional de sarcoma durante un año incluyó a pacientes referidos para biopsia guiada por ultrasonido de lesiones de tejido blando musculoesquelético. Al menos 6 meses de seguimiento clínico y radiológico, los resultados de biopsias repetidas o excisionales, o el tratamiento

intervencionista, sirvieron como referencia de resultado. Se analizaron el procedimiento de biopsia y su rendimiento. La biopsia se clasificó como 'diagnóstica' cuando se podía realizar un diagnóstico definitivo en la primera biopsia, y 'precisa' cuando solo se podía determinar la naturaleza maligna o benigna del tumor. Resultados: De 102 referencias para biopsia de lesiones de tejido blando en 2019, se incluyeron un total de 73 biopsias de lesiones sólidas con una aguja de corte de calibre 16 (73 pacientes). Hubo 34 hombres y 39 mujeres, con una edad media de 57.7 años. La proporción general de biopsias diagnósticas fue del 84%, para lesiones malignas del 88% y para lesiones benignas del 81%. El tumor se pudo clasificar como maligno o benigno en 12 pacientes (16%) (biopsia precisa). Fue posible discriminar entre lesiones malignas y benignas en cada caso. La mayoría de las lesiones que se biopsiaron fueron benignas, un 64% (n = 47). Conclusión: El valor diagnóstico de la biopsia con aguja de corte percutánea guiada por ultrasonido de lesiones de tejido blando musculoesquelético realizada con una aguja de calibre 16 es bueno, con una alta tasa de biopsias diagnósticas, tanto para lesiones benignas como malignas

### **c. Justificación.**

El Hospital Regional de Alta Especialidad de Oaxaca (HRAEO) se ha destacado como un centro de alta prevalencia de pacientes con enfermedades oncológicas, en la mayoría de los casos son pacientes que no cuentan con diagnóstico histopatológico.

La biopsia percutánea guiada por ultrasonido o tomografía permite la obtención de muestras de tejido para el diagnóstico y estadificación, facilitando la diferenciación del cáncer primario de metástasis a distancia, así como, hallazgos de lesiones infecciosas o inflamatorias, lo cual es de suma importancia para el manejo correcto de los pacientes.

Esta técnica evita resecciones quirúrgicas innecesarias en caso de lesiones benignas y procedimientos quirúrgicos invasivos en pacientes no candidatos a tratamiento mediante cirugía.

El presente estudio determina cuál es la utilidad diagnóstica de la biopsia guiada por ultrasonido y tomografía, reconociendo su efectividad para obtener muestras adecuadas para

el estudio histopatológico con el fin de establecer un diagnóstico definitivo, contribuyendo así a una atención médica más segura y eficiente.

**d. Hipótesis.**

Los estudios descriptivos como el presente no requieren hipótesis.

**III. OBJETIVOS.**

**a. Objetivo general.**

Analizar los resultados de las biopsias percutáneas de tórax, abdomen y pelvis guiadas por ultrasonido o tomografía en el HRAEO.

**b. Objetivos específicos.**

1. Identificar la localización anatómica de la biopsia.
2. Conocer el método de imagen empleado como guía.
3. Identificar si la toma de muestra fue adecuada para el diagnóstico histopatológico.
4. Estimar la frecuencia de complicaciones asociadas a la toma de biopsia guiada por imagen.

**IV. MATERIAL Y MÉTODOS.**

**a. Tipo de estudio.**

Se trata de un estudio observacional, transversal, descriptivo y retrospectivo.

**b. Definición del universo.**

Expedientes de pacientes adultos mayores de 18 años sometidos a biopsia percutánea de tórax, abdomen y pelvis que fueron tomadas con el apoyo de ultrasonido y tomografía en el Hospital Regional de Alta Especialidad de Oaxaca entre el 1 de enero del 2022 al 31 de diciembre del 2023.

**c. Tamaño de la muestra.**

No se realizó cálculo del tamaño de muestra, dado que por conveniencia se incluirán el total de pacientes que fueron sometidos a biopsia en el periodo de estudio.

**d. Definición de unidades de observación.**

Expedientes clínicos y de imágenes digitales (sistema PACS) de pacientes con diagnóstico de alguna lesión sólida en tórax, abdomen y pelvis que ameritan biopsia percutánea en el periodo comprendido entre el 1 de enero de 2022 al 31 de diciembre de 2023, a los que se les haya realizado biopsia percutánea mediante guía por ultrasonido o tomografía.

**e. Criterios de inclusión.**

- Expedientes de pacientes mayores de 18 años, de ambos sexos.
- Con resultados de biopsia percutáneas de tórax, abdomen y pelvis que fueron tomadas con el apoyo de ultrasonido y/o tomografía en el Hospital Regional de Alta Especialidad de Oaxaca (HRAEO) en el periodo de enero de 2022 a diciembre de 2023

**f. Criterios de exclusión.**

Expedientes de pacientes con información requerida incompleta.

**g. Criterios de eliminación.**

No aplica por ser un estudio retrospectivo.

## h. Definición de las variables y unidades de medida.

<b>Variable</b>	<b>Definición conceptual</b>	<b>Definición operacional</b>	<b>Unidades de medición</b>	<b>Tipo de variable</b>	<b>Análisis</b>
<b>Edad</b>	Tiempo que ha vivido una persona u otro ser vivo contando desde su nacimiento	Edad del paciente, registrada en el expediente.	Años	Cuantitativa discreta	Promedios, medidas de tendencia central y de dispersión.
<b>Sexo</b>	Características anatómicas que diferencian al hombre de la mujer, consignado en el expediente médico.	Clasificación del paciente en masculino o femenino registrado en el expediente.	Masculino Femenino	Cualitativa nominal	Frecuencias y porcentajes
<b>Localización anatómica de la biopsia</b>	Sitio específico del cuerpo donde se realizará la biopsia	Registro en el expediente de la localización anatómica de la biopsia.	Pulmón Mediastino Riñón Próstata Hígado Retroperitoneo	Cualitativa nominal	Frecuencias y porcentajes
<b>Método de imagen empleado como guía.</b>	Tipo de tecnología de imagen utilizada para guiar la inserción de la aguja o catéter durante la biopsia.	Método de imagen empleado como guía.	Ultrasonido Tomografía	Cualitativa nominal	Frecuencias y porcentajes
<b>Diámetro de la aguja.</b>	Grosor o tamaño de la aguja utilizada para obtener la muestra de tejido	Diámetro de la aguja.	14 G. 16 G. 18 G.	Cualitativa nominal	Frecuencias y porcentajes

<b>Complicaciones inmediatas secundarias a la toma de biopsia.</b>	Eventos adversos o efectos secundarios no deseados asociados con la realización de la biopsia.	Registro en el expediente de las complicaciones derivadas de la biopsia.	Si. No.	Cualitativa nominal	Frecuencias y porcentajes
<b>Biopsia adecuada para el diagnóstico histopatológico.</b>	La capacidad de la muestra obtenida durante la biopsia para proporcionar información diagnóstica útil y fiable.	Registro en el expediente de que si la biopsia fue adecuada para el diagnóstico.	Si. No.	Cualitativa nominal	Frecuencias y porcentajes

#### **i. Recolección de la información.**

La información se obtuvo directamente del expediente electrónico de cada paciente, las imágenes de tomografía y ultrasonido se obtuvieron de los respaldos digitales del tomógrafo multidetector marca SIEMENS Sensation de 64 cortes y del ultrasonido PHILIPS respectivamente, con un software PACS (Sistema Profesional de Gestión de Imágenes Digitales), estas imágenes serán evaluadas por el investigador principal y por el asesor clínico. La información será registrada en una hoja de concentración de datos elaborada para este fin, posteriormente, esta información será registrada en una hoja de procesamiento de datos del programa estadístico SPSS V 21 IBM para su análisis.

#### **j. Definición del plan de procesamiento y presentación de la información.**

Los datos recolectados fueron procesados mediante el programa estadístico Statistical Package for the Social Sciences (SPSS) la información se presenta mediante estadística descriptiva obteniendo medidas de tendencia central y dispersión para variables cuantitativas, frecuencias y porcentajes para variables cualitativas.

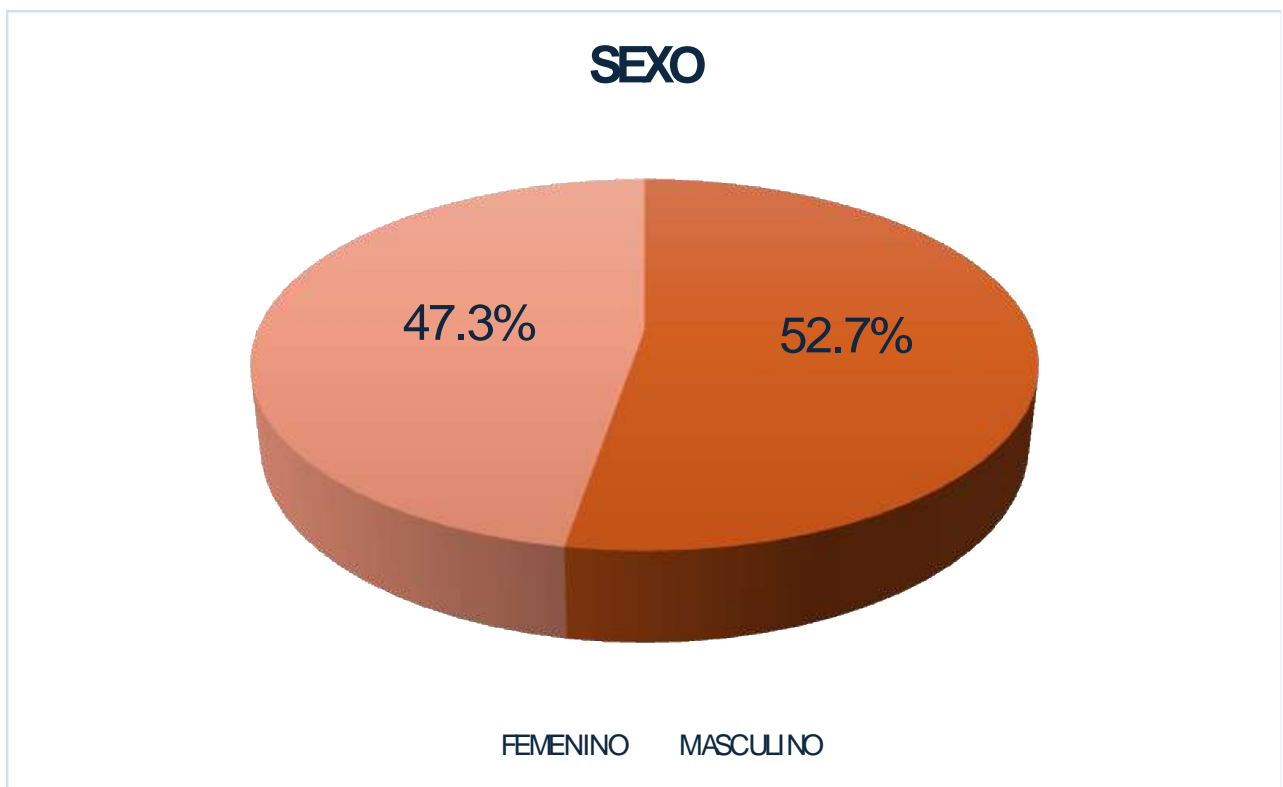
## V. ASPECTOS ÉTICOS.

El presente trabajo de investigación médica en seres humanos, para poder obtener la aprobación, se sometió a revisión y aprobación por parte del comité de investigación y ética del Hospital Regional de Alta Especialidad de Oaxaca de acuerdo con:

1. Procedimientos para la evaluación, registro, seguimiento, enmienda y cancelación de protocolos de investigación presentados ante el comité local de ética en investigación 2810-003-002 actualizado el 18 de octubre de 2018.

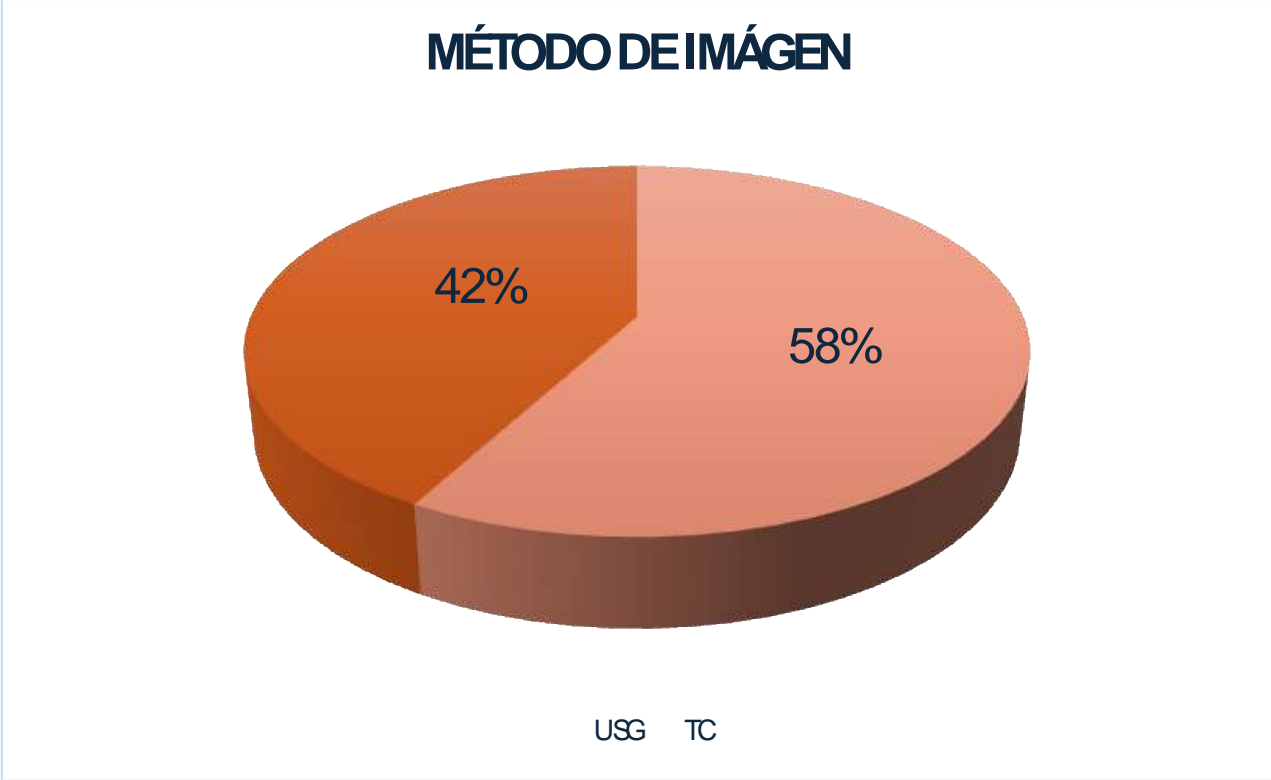
## VI. RESULTADOS.

Se revisaron 205 expedientes clínicos y electrónicos, en el periodo comprendido entre el 1 de enero de 2022 y el 31 de diciembre de 2023 que incluyeron a 108 (52.7%) mujeres y 97 (47.3%) hombres, con una mediana de edad de 56 años. En la siguiente imagen podemos observar el porcentaje de distribución respecto al sexo (Gráfica 1).



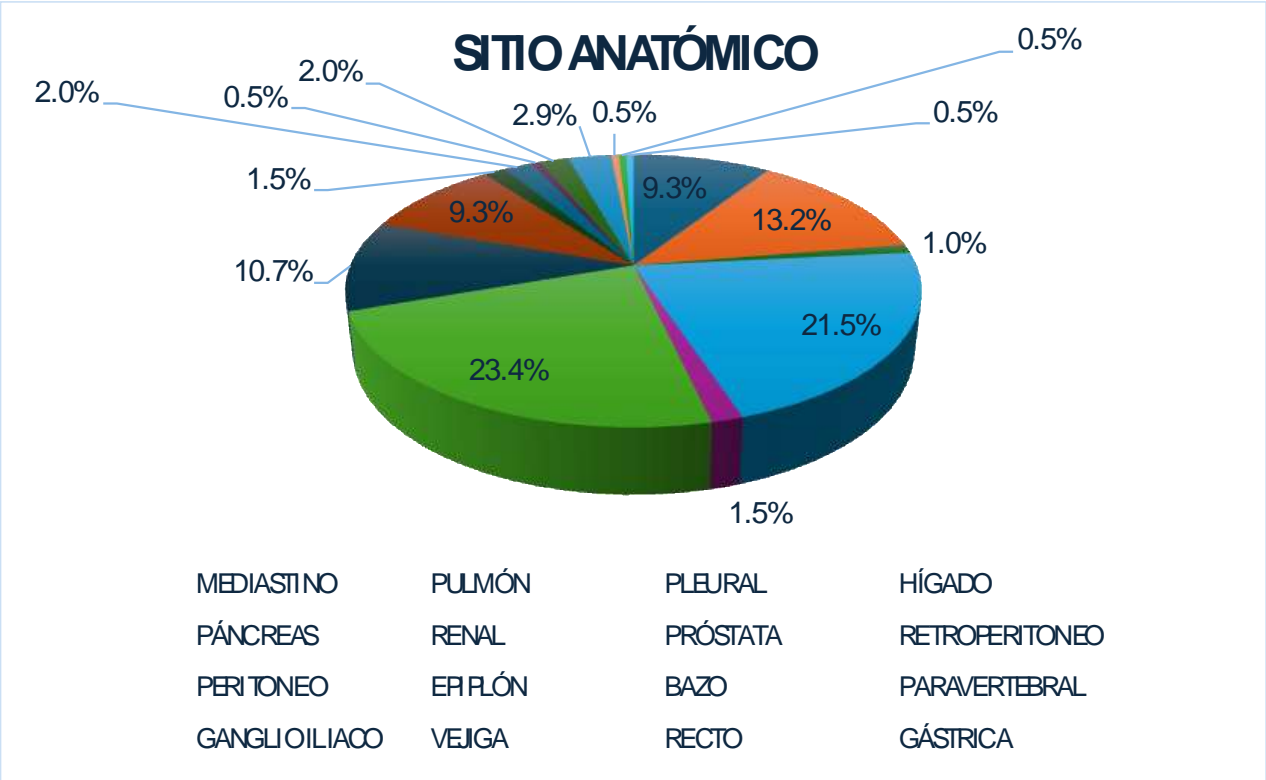
Gráfica 1. Distribución por sexo.

Del total de pacientes incluidos, el método de imagen mas utilizado fue el ultrasonido con el cual se realizaron un total de 119 biopsias (58%) y mediante guía tomográfica se realizaron 86 biopsias (42%) que se representan en la siguiente imagen (Gráfica 2).



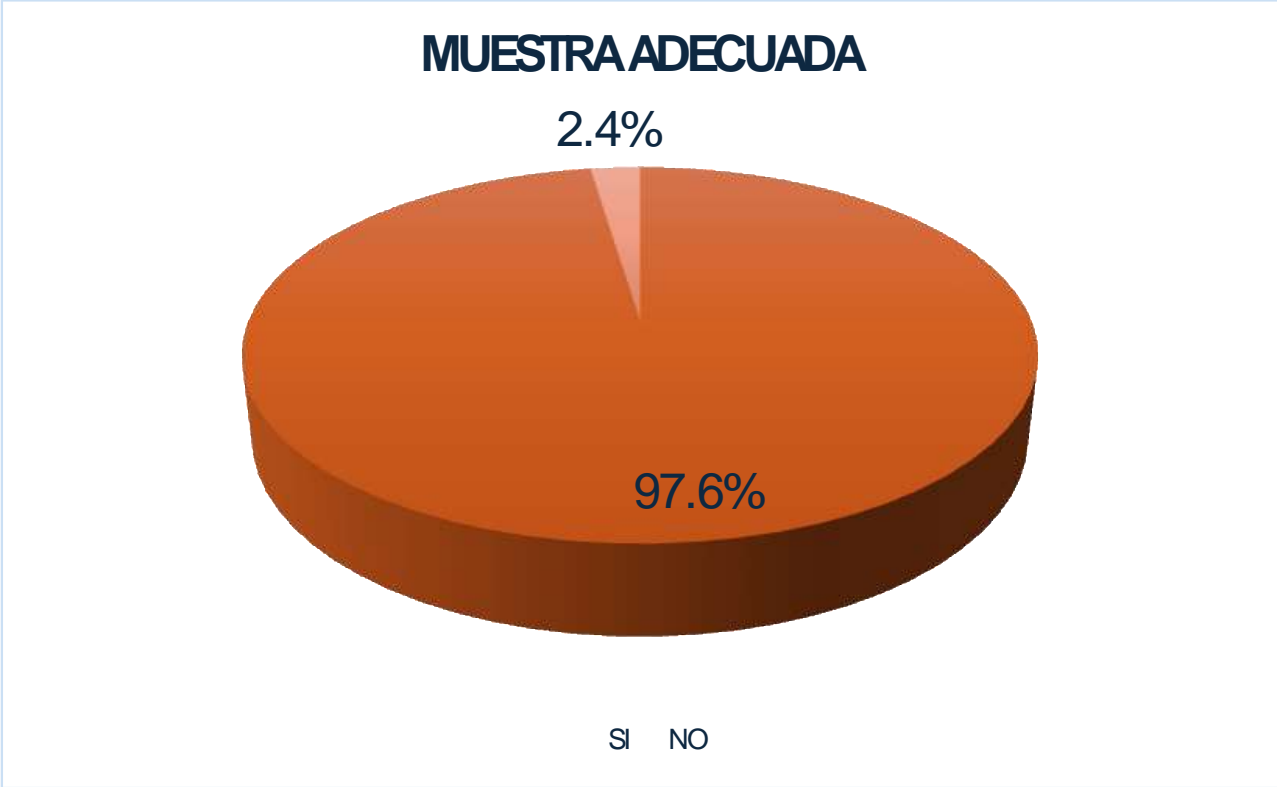
Gráfica 2. Método de imagen utilizado como guía de biopsia.

El sitio anatómico con mayor número de biopsias se describe de mayor a menor frecuencia a continuación: renal con un total de 48 pacientes que corresponde al 23.4%, hígado con un total de 44 (21.5%) pacientes, pulmón con un total de 27 (13.2%) pacientes, próstata con un total de 22 (10.7%) pacientes, mediastino con un total de 19 (9.3%) pacientes, retroperitoneo con un total de 19 (9.3%) pacientes, ganglio ilíaco con un total de 6 (2.9%) pacientes, paravertebral con un total de 4 (2%) pacientes, epiplón con un total de 4 (2%) pacientes, páncreas con un total de 3 (1.5%) pacientes, peritoneo con un total de 3 (1.5%) pacientes, pleural con un total de 2 (1%) pacientes, bazo con 1 (0.5%) paciente, vejiga con 1 (0.5%) paciente, recto con 1 (0.5%) paciente, gástrica con 1 (0.5%) paciente, los cuales se representan en la siguiente imagen (Gráfica 3).



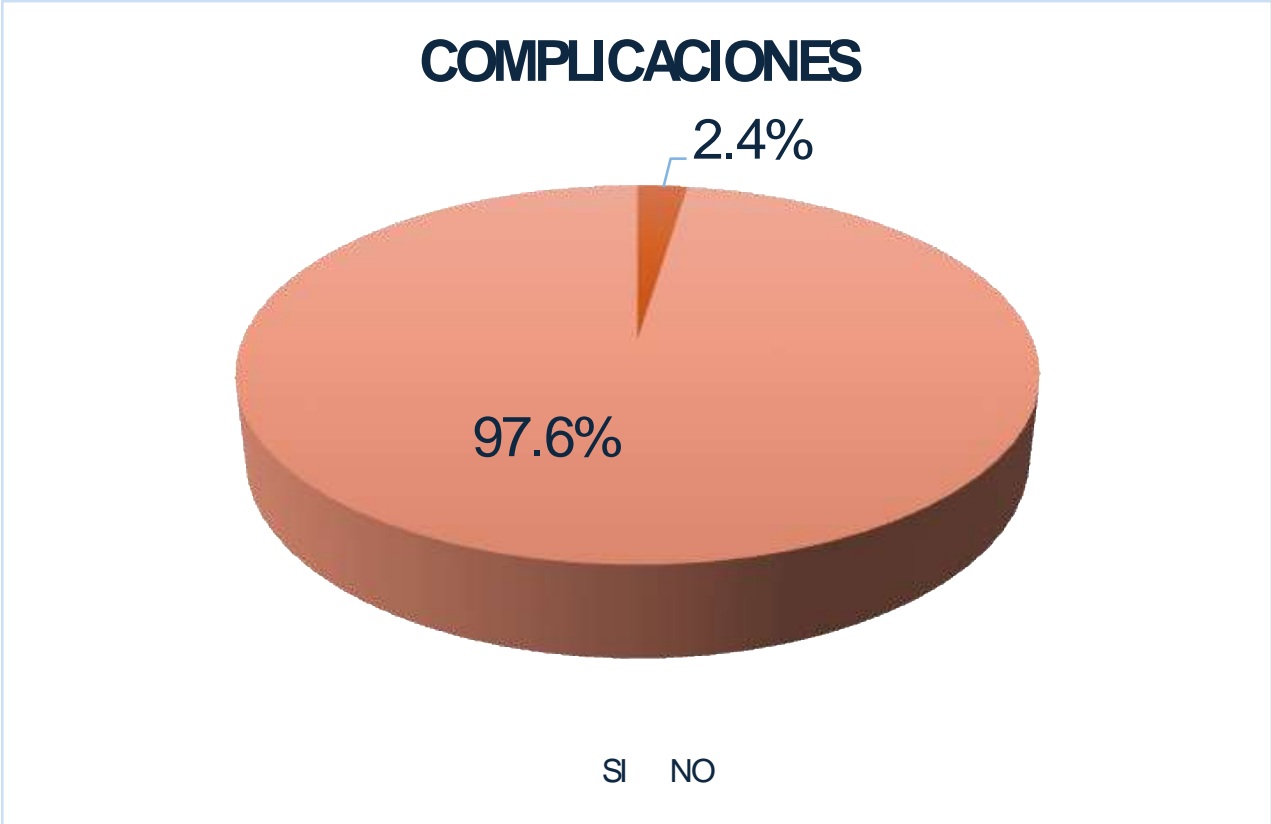Gráfica 3. Sitio anatómico.

Del total de los pacientes incluidos se observó un adecuado material para el diagnóstico histopatológico en 200 pacientes que corresponde al 97.6%, solo 5 biopsias no dieron un resultado favorable, encontrando en el expediente resultados como: muestra insuficiente o muestra no valorable, que correspondió a un total de 5 (2.4%) pacientes (Gráfica 4).



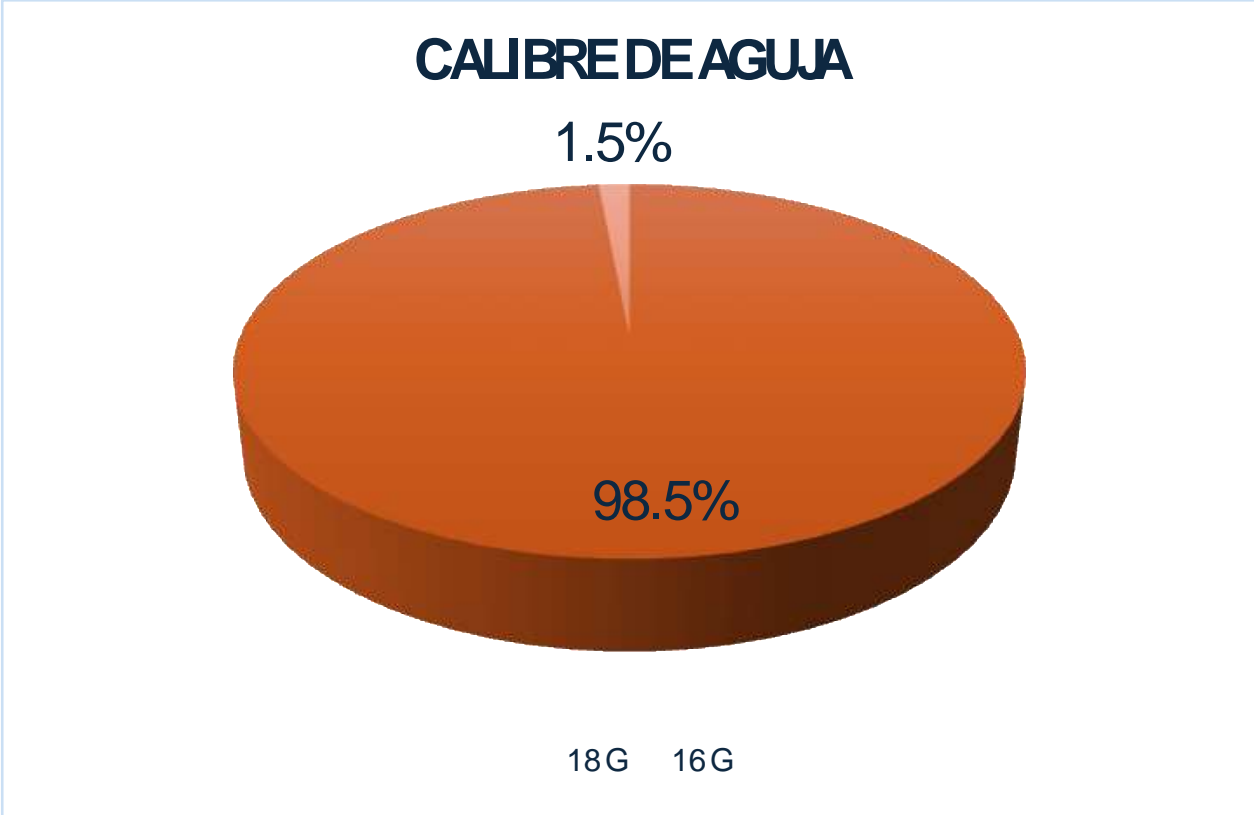
Gráfica 4. Muestra adecuada para el diagnóstico histopatológico.

En cuanto a las complicaciones que se presentaron inmediatamente después de la toma de biopsia, sólo se observó sangrado con repercusión hemodinámica en 5 pacientes lo que corresponde a un porcentaje bajo del 2.4% (Gráfica 5).



Gráfica 5. Porcentaje de complicaciones.

El calibre de la aguja que mas se utilizó fue de 18G con un total de 202 biopsias que corresponde al 98.5%, la aguja de calibre 16G solo se utilizó en 3 biopsias que corresponde al 1.5% (Gráfica 6).



Gráfica 6. Calibre de aguja empleado para la biopsia percutánea.

## VII. DISCUSIÓN.

En la actualidad la biopsia percutánea guiada por métodos de imagen como la tomografía y el ultrasonido, es el método ideal para el diagnóstico histopatológico de lesiones sólidas encontradas en cualquier región del cuerpo, principalmente cuello, tórax, abdomen y pelvis, ya que tiene una precisión diagnóstica alta, obteniéndose muestras adecuadas y un menor porcentaje de complicaciones asociadas a la biopsia.

Actualmente es el procedimiento dentro de la radiología intervencionista más frecuentemente realizado, los avances tecnológicos en la imagenología hacen de este procedimiento una herramienta segura y muy útil en el diagnóstico de un amplio espectro de enfermedades, así como en el entrenamiento del médico radiólogo para la planeación y realización de estos procedimientos.

Comparando las biopsias abiertas con las cerradas, las ventajas de estas últimas son: bajo costo, menor duración del procedimiento, estancias hospitalarias cortas y menor riesgo de infección o hemorragias. Estos procedimientos forman parte hoy en día de la primera línea del protocolo de estudio para determinar estirpe histológica o estadificación con acortamiento de tiempos y bajo porcentaje de complicaciones. El rango de complicaciones de nuestro estudio fue bajo, solo existieron 5 pacientes con sangrado importante, lo cual demuestra un porcentaje de 2.4%.

Diversos estudios han reportado que la biopsia con aguja de corte grueso tienen una precisión diagnóstica que supera el 95% en lesiones sólidas, en nuestro análisis se concluyó una precisión diagnóstica del 98.5%, permitiendo un diagnóstico acertado que se traduce en gran impacto en el manejo de los pacientes y pudiendo de esta forma obviar un procedimiento quirúrgico mayor. La aguja mas utilizada reportada en la literatura es de calibre 16G, en nuestro hospital se usó principalmente una aguja de calibre menor (18G) con lo cual se demuestra que no existe disminución en el porcentaje de precisión diagnóstica al disminuir el calibre de la aguja, se identificó que no existe diferencias significativas en la edad, sexo, las comorbilidades, la localización de las lesiones y complicaciones.

## **VIII. CONCLUSIÓN.**

Las biopsias percutáneas guiadas por ultrasonido y tomografía, han demostrado ser la mejor alternativa para obtener muestras adecuadas de tejido de diversos tumores en el cuerpo, mediante estos métodos de imagen, es posible localizar la lesión y realizar una punción en tiempo real con un abordaje mínimamente invasivo que nos permite evitar lesiones en estructuras adyacentes, de esta manera se evitan cirugías innecesarias de lesiones benignas, así como, procedimientos quirúrgicos en pacientes no candidatos a tratamiento curativo.

En nuestro estudio se demuestra que el porcentaje de complicaciones es bajo, los procedimientos se realizan de forma ambulatoria, con la consiguiente reducción de tiempos de hospitalización y de la morbilidad, además, al ser un estudio guiado, se obtienen muestras de tejido adecuados para emitir un diagnóstico histopatológico confiable.

Con esto podemos contribuir en la importancia de integrar un área exclusiva de radiología intervencionista en nuestro hospital, para que se cuente con el personal multidisciplinario necesario, así como, los equipos médicos disponibles exclusivamente para el beneficio de los pacientes.

**IX. ANEXOS.**

**ANEXO 1: Hoja de recolección de datos.**

**HOJA DE RECOLECCIÓN DE DATOS**

**“Resultados de las biopsias percutáneas de tórax, abdomen y pelvis guiadas por ultrasonido y tomografía en el HRAEO”**

**Edad:** \_\_\_\_\_ años

<p><b>Sexo</b></p> <p><input type="checkbox"/> Masculino <input type="checkbox"/> Femenino</p> <p><b>Localización anatómica de la biopsia</b></p> <p><input type="checkbox"/> Pulmón <input type="checkbox"/> Riñón <input type="checkbox"/> Mediastino <input type="checkbox"/> Próstata <input type="checkbox"/> Hígado <input type="checkbox"/> Pleura <input type="checkbox"/> Retroperitoneo <input type="checkbox"/> Otra: _____</p> <p><b>Método de imagen empleado como guía</b></p> <p><input type="checkbox"/> Ultrasonido <input type="checkbox"/> Tomografía</p>	<p><b>Diámetro de la aguja</b></p> <p><input type="checkbox"/> 16G <input type="checkbox"/> 18G <input type="checkbox"/> Otra: _____</p> <p><b>Complicaciones inmediatas derivadas de la biopsia</b></p> <p><input type="checkbox"/> Si <input type="checkbox"/> No</p> <p><b>Biopsia adecuada para diagnóstico histopatológico</b></p> <p><input type="checkbox"/> Si <input type="checkbox"/> No</p>
--	--

## ANEXO 2. Carta de aprobación.



COORDINACIÓN DEL  
HOSPITAL REGIONAL DE ALTA ESPECIALIDAD DE OAXACA

Oficio No. **HRAEO/DG/506/2024.**  
Asunto: Carta de aprobación de protocolo de investigación.

**Dr. Santiago Guadalupe Pacheco Gálvez**  
**Médico residente**  
**Investigador Principal**  
**PRESENTE**

**San Bartolo Coyotepec, Oaxaca, a 25 de julio de 2024.**

Por medio de la presente me permito informarle respecto al protocolo titulado "Análisis de los resultados de las biopsias percutáneas de tórax, abdomen y pelvis guiadas por el ultrasonido y/o tomografía en el Hospital Regional de Alta Especialidad de Oaxaca", este protocolo ha sido registrado con el siguiente número HRAEO-CI-CEI-012-2024 ante los Comités de Investigación y Ética en Investigación.

Así mismo me permito informarle que su protocolo ha sido APROBADO por los Comités de Investigación y Ética en Investigación.

Sin otro particular, hago propicia la ocasión para enviarle un cordial saludo.

**ATENTAMENTE**

**DRA. ALBA VÁSQUEZ PALACIOS**  
**TITULAR DE LA COORDINACIÓN DEL**  
**HOSPITAL REGIONAL DE ALTA ESPECIALIDAD DE OAXACA**

## X. REFERENCIAS BIBLIOGRÁFICAS.

1. Greenwood DJ. Medicina intervencionista vs. medicina naturalista: historia antropológica de una pugna ideológica. *Arxiu d'etnografia de Catalunya*. 1984;(3):58–81.
2. Cobo Rossell M del R. *Medicina intervencionista en el tratamiento del dolor*. 2016;
3. Vallejo R. Medicina intervencionista, evidencia y retos en el futuro. *Dolor: Investigación, clínica & terapéutica*. 2015;30(2):69–71.
4. Cousins C, Sharp C. Medical interventional procedures—reducing the radiation risks. *Clinical radiology*. 2004;59(6):468–73.
5. Holm HH, Skjoldbye B. Interventional procedures. *Ultrasound in Medicine and Biology*. 2000;26: S131–4.
6. Martin JT, Hulsberg PC, Soule E, Shabandi M, Matteo J. Welcome to the new era: a completely wireless interventional procedure. *Cureus*. 2018;10(9).
7. Cheng Y, Li L. Interventional medicine. *J Investig Medterv*. 2018;1(1):1–2.
8. Matalon TA, Silver B. US guidance of interventional procedures. *Radiology*. 1990;174(1):43–7.
9. Mei F, Bonifazi M, Rota M, Cirilli L, Grilli M, Duranti C, et al. Diagnostic yield and safety of image-guided pleural biopsy: a systematic review and meta-analysis. *Respiration*. 2021;100(1):77–87.
10. McNamara AL, Dickerson EC, Gomez-Hassan DM, Cinti SK, Srinivasan A. Yield of image-guided needle biopsy for infectious discitis: a systematic review and meta-analysis. *American Journal of Neuroradiology*. 2017;38(10):2021–7.
11. Yang SY, Oh E, Kwon JW, Kim HS. Percutaneous image-guided spinal lesion biopsies: factors affecting higher diagnostic yield. *American Journal of Roentgenology*. 2018;1068–74.
12. van Hove A, Savoie PH, Maurin C, Brunelle S, Gravis G, Salem N, et al. Comparison of image-guided targeted biopsies versus systematic randomized biopsies in the detection of prostate cancer: a systematic literature review of well-designed studies. *World journal of urology*. 2014; 32:847–58.
13. Anzidei M, Porfiri A, Andrani F, Di Martino M, Saba L, Catalano C, et al. Imaging-guided chest biopsies: techniques and clinical results. *Insights into imaging*. 2017; 8:419-28.

14. Benamore RE, Scott K, Richards CJ, Entwisle JJ. Image-guided pleural biopsy: diagnostic yield and complications. *Clinical radiology*. 2006;61(8):700–5.
15. Connor S, Dyer J, Guest P. Image-guided automated needle biopsy of 106 thoracic lesions: a retrospective review of diagnostic accuracy and complication rates. *European radiology*. 2000; 10:490-4.
16. Reid CEL, Wallis AG. Percutaneous image-guided lung biopsy. *British Journal of Hospital Medicine*. 2017;78(12):C178–82.
17. De Margerie-Mellon C, De Bazelaire C, De Kerviler E. Image-guided biopsy in primary lung cancer: Why, when and how. *Diagnostic and interventional imaging*. 2016;97(10):965–72.
18. Brown AM, Elbuluk O, Mertan F, Sankineni S, Margolis DJ, Wood BJ, et al. Recent advances in image-guided targeted prostate biopsy. *Abdominal imaging*. 2015; 40:1788–99.
19. Adnan A, Sheth RA. Image-guided percutaneous biopsy of the liver. *Techniques in vascular and interventional radiology*. 2021;24(4):100773.
20. Bhagavatula SK, Shyn PB. Image-guided renal interventions. *Urologic Clinics*. 2018;45(3):351–63.
21. Pannu H, Oliphant M, Moore K, Dalley A, Agur A, Gore R, et al. Image-guided biopsy of mesenteric, omental, and peritoneal disease. *Digestive Disease Interventions*. 2018;2(02):106–15.
22. Midia M, Odedra D, Shuster A, Midia R, Muir J. Predictors of bleeding complications following percutaneous image-guided liver biopsy: a scoping review. *Diagnostic and Interventional Radiology*. 2019;25(1):71.
23. Zlevor AM, Mauch SC, Knott EA, Pickhardt PJ, Gettle LM, Mao L, et al. Percutaneous lung biopsy with pleural and parenchymal blood patching: results and complications from 1,112 core biopsies. *Journal of Vascular and Interventional Radiology*. 2021;32(9):1319–27.
24. Sugawara S, Sone M, Itou C, Kimura S, Kusumoto M, Kato T, et al. Analysis of factors affecting the diagnostic yield of image-guided percutaneous core needle biopsy for peritoneal/omental lesions. *Abdominal Radiology*. 2021;46(9):4499–508.

25. Layfield LJ, Gopez E V. Percutaneous image-guided fine-needle aspiration of peritoneal lesions. *Diagnostic cytopathology*. 2003;28(1):6–12.
26. Kwan SW, Bhargavan M, Kerlan Jr RK, Sunshine JH. Effect of advanced imaging technology on how biopsies are done and who does them. *Radiology*. 2010;256(3):751–8.
27. Gupta S, Wallace MJ, Cardella JF, Kundu S, Miller DL, Rose SC. Quality improvement guidelines for percutaneous needle biopsy. *Journal of vascular and interventional radiology*. 2010;21(7):969–75.
28. Pérez ERF, Travis WD, Lynch DA, Brown KK, Johannson KA, Selman M, et al. Diagnosis and evaluation of hypersensitivity pneumonitis: CHEST guideline and expert panel report. *Chest*. 2021;160(2):97–156.
29. Cardella JF, Bakal CW, Bertino RE, Burke DR, Drooz A, Haskal Z, et al. Quality improvement guidelines for image-guided percutaneous biopsy in adults. *Journal of vascular and interventional radiology*. 2003;14(9): S227–30.
30. Rigioli F, Camacho A, Chung A, Andrabi SY, Brook A, Siewert B, et al. Safety profile and technical success of narrow window CT-guided percutaneous biopsy with blunt needle approach in the abdomen and pelvis. *European Radiology*. 2023.
31. Tatli S, Gerbaudo VH, Mamede M, Tuncali K, Shyn PB, Silverman SG. Abdominal masses sampled at PET/CT-guided percutaneous biopsy: initial experience with registration of prior PET/CT images. *Radiology*. 2010;256(1):305–11.
32. Fischerova D, Cibula D, Dundr P, Zikan M, Calda P, Freitag P, et al. Ultrasound-guided tru-cut biopsy in the management of advanced abdomino-pelvic tumors. *International Journal of Gynecological Cancer*. 2008 Jul 1;18(4):833–7.
33. Szaro P, Wong A, Blain E, Gataa KG, Geijer M. The diagnostic value of ultrasound-guided percutaneous core needle biopsy of musculoskeletal soft tissue lesions. *Journal of Ultrasonography*. 2021;21(84):22-33.
34. Khosla R, McLean A, Smith J. Ultrasound-guided versus computed tomography-scan guided biopsy of pleural-based lung lesions. *Lung India*. 2016;33(5):492.
35. Zamzam M, Abd El-Aziz A, El-Mahallway I, AbdeLaal G, Abd El-Mageed M, Eid H. Role of ultrasound-guided transthoracic biopsy versus computed tomography-guided biopsy in

the diagnosis of peripheral intrathoracic lesions. Egypt J Chest Dis Tuberc. 2020;69(1):188.

36. Lagos C. C, Gallardo E, Huete Á, Lagos C. C, Gallardo E, Huete Á. Biopsia percutánea core con aguja gruesa guiada por tomografía computada en lesiones retroperitoneales: Experiencia de 10 años. Rev Med Chil. 2019;147(10):1266–72.
37. Bautista Del Valle J, Borensztein MA, Ducrey G, Savluk JL. Biopsias pelvianas percutáneas: guía iconográfica de abordajes seguros. Revista Argentina de Radiología / Argentinian Journal of Radiology. 2022;86(2).