01664
4
2ej

UNIVERSIDAD NACIONAL AUTONOMA DE MEXICO

DIVISION DE ESTUDIOS DE POSGRADO E INVESTIGACION

FACULTAD DE MEDICINA VETERINARIA Y ZOOTECNIA

LA ENSEÑANZA ASISTIDA POR MULTIMEDIA EN EL ENTRENAMIENTO PARA EL DIAGNOSTICO DE TUBERCULOSIS

T E S I S

para obtener el Grado de

MAESTRO EN CIENCIAS VETERINARIAS

(PATOLOGIA VETERINARIA)

Presentada por

GERMAN VALERO ELIZONDO, MVZ, MPhil.

BAJO LA DIRECCION DE:

FRANCISCO J. TRIGO TAVERA, MVZ, MSc, PhD.

GUILLERMO VALERO ELIZONDO, MC. EMF, EAP.

México, D. F. 1995

FALLA DE ORIGEN

Universidad Nacional Autónoma de México
UNAM
Biblioteca Central
Dirección General de Bibliotecas de la UNAM

UNAM – Dirección General de Bibliotecas Tesis Digitales Restricciones de uso

DERECHOS RESERVADOS © PROHIBIDA SU REPRODUCCIÓN TOTAL O PARCIAL

Todo el material contenido en esta tesis está protegido por la Ley Federal del Derecho de Autor (LFDA) de los Estados Unidos Mexicanos (México).

El uso de imágenes, fragmentos de videos, y demás material que sea objeto de protección de los derechos de autor, será exclusivamente para fines educativos e informativos y deberá citar la fuente donde la obtuvo mencionando el autor o autores. Cualquier uso distinto como el lucro, reproducción, edición o modificación, será perseguido y sancionado por el respectivo titular de los Derechos de Autor.

El autor da consentimiento a la División de Estudios de Posgrado e Investigación de la Facultad de Medicina Veterinaria y Zootecnia de la Universidad Nacional Autónoma de México para que esta tesis esté disponible para cualquier tipo de reproducción e intercambio bibliotecario.

Germán Valero Elizondo

AGRADECIMIENTOS

Esta tesis se realizó en las instalaciones del departamento de Patología y el centro de Cómputo de la **FMVZ**, el proyecto Tuberculosis Bovina del **CENID-Microbiología** y la empresa **Fotografía Asistida por Computadora.**

En la creación del programa de autoenseñanza por computadora se incluyeron 40 imágenes de P.W. Ladds, 5 de F. Trigo, 2 de D. Saari, 2 de J. Payeur, 1 de K. McEntee y 1 de K. Thompson.

El proceso de las numerosas laminillas de histopatología se realizó en los laboratorios de Fisiopatología y Tuberculosis del **CENID-Microbiología**, el departamento de Patología del Hospital de Cardiología del Centro Médico Nacional Siglo XXI del **IMSS** y el centro de Diagnóstico Veterinario de la **UAEM**. Para la toma de fotomicrografías el autor usó el equipo de los laboratorios de Tuberculosis, Diagnóstico y Fisiopatología del **CENID-Microbiología**, el departamento de Patología de la **FMVZ** y el centro de Diagnóstico Veterinario de la **UAEM**.

El autor y sus asesores agradecen a los sujetos que participaron en los entrenamientos por su amable colaboración.

Los comentarios y sugerencias que proporcionaron los miembros del jurado: A. Mateos, G. Chávez, R. Cervantes y F. Suárez, contribuyeron significativamente en el diseño final de este trabajo.

El autor expresa su agradecimiento a I.C. Ramírez, jefa del proyecto Tuberculosis; D. Batalla, director del CENID-Microbiología; E. González, vocal pecuario del INIFAP y a N. DeBuen, jefa del departamento de Patología de la FMVZ; por su apoyo durante la realización de esta tesis y los cursos de posgrado.

El autor desea expresar su particular gratitud a sus asesores; los Doctores Francisco Trigo y Guillermo Valero, por haberle tenido paciencia y confianza durante el largo periodo de realización de este trabajo; especialmente por lo ambicioso del tema, al utilizar tecnologías hasta entonces desconocidas en nuestro país. Ellos confiaron en que este trabajo podía hacerse eficientemente aún cuando no contamos con apoyo financiero de ninguna especie.

La motivación continua de Gloria Elizondo y su optimismo ante los numerosos contratiempos acrecientan mi eterna gratitud.

CONTENIDO

RESUMEN....1

SUMMARY....2

INTRODUCCIÓN....3

Ventajas de la enseñanza asistida por multimedia....4

Desventajas y alternativas....6

Objetivos....7

Hipótesis....7

MATERIAL Y MÉTODOS....8

RESULTADOS....10

Evaluación inicial....10

Evaluación final....11

Características subjetivas....11

DISCUSIÓN....13

Evaluaciones inicial y final....13

Ventajas observadas en el sistema MM implementado....14

Desventajas observadas en el sistema MM implementado....16

Comparación con otros sistemas de enseñanza....17

Comparación de la producción de programas en Superlink 2 con otros paquetes de computadora....18

Características deseables de los sistemas de enseñanza asistida por multimedia a ser implementados en el futuro....20

Ventajas de la digitalización de imágenes por PhotoCD....21

Desventajas de la digitalización de imágenes por PhotoCD....21

Ventajas de la digitalización de imágenes por fotovideocámara....21

Desventajas de la digitalización de imágenes por fotovideocámara....22

CONCLUSIONES.....23

REFERENCIAS.....24

APÉNDICE I. EVALUACIONES DE LOS SUJETOS.....36

APÉNDICE II. IMPRESIÓN DE LA MISMA IMÁGEN DIGITALIZADA MEDIANTE *PHOTOCD* Y FOTOVIDEOCÁMARA.....38

APÉNDICE III. USO DEL PROGRAMA *SUPERLINK*.....39

APÉNDICE IV. IMPRESIÓN DE LAS PÁGINAS DEL PROGRAMA DE MULTIMEDIA EMPLEADO PARA EL ENTRENAMIENTO.....41

RESUMEN

Germán Valero Elizondo: **LA ENSEÑANZA ASISTIDA POR MULTIMEDIA EN EL ENTRENAMIENTO PARA EL DIAGNÓSTICO DE TUBERCULOSIS.** Bajo la asesoría de Francisco J. Trigo Tavera y Guillermo Valero Elizondo.

La enseñanza asistida por multimedia puede ser una valiosa herramienta para el entrenamiento en patología veterinaria, pero el costo del lector de videodiscos láser ha dificultado su difusión en México. Se diseñó una aplicación en SuperLink 2 para el entrenamiento en el diagnóstico de la tuberculosis bovina, que se ejecutó en computadoras PC con resolución de 640 por 480 pixeles a 256 colores sin videodisco. En el programa se incluyeron 234 imágenes digitalizadas. Se emplearon 76 sujetos que fueron evaluados antes y después de recibir entrenamiento por alrededor de 60 minutos, tanto en sistema tradicional (n=38) de plática ilustrada con transparencias por instructor competente, como con (n=38) entrenamiento por multimedia en computadora. La evaluación de ambos grupos fue similar antes del entrenamiento. ($p>0.10$). Después de recibir el entrenamiento, ambos grupos aumentaron su evaluación ($p<0.01$), siendo igual para el grupo que recibió entrenamiento tradicional que para el que utilizó el paquete de multimedia ($p>0.10$). La mayoría de los sujetos que emplearon el sistema de multimedia lo encontraron útil y agradable. Se concluyó que el empleo de un sistema de enseñanza asistida por multimedia sin videodisco puede ser una valiosa herramienta para el entrenamiento en patología veterinaria. Adicionalmente, se compararon las imágenes digitalizadas mediante PhotoCD con las digitalizadas con una fotovideocámara, encontrándose que aunque el PhotoCD producía mejores imágenes, de mayor definición y fidelidad de colores, el empleo de una fotovideocámara produjo en la gran mayoría de los casos buenas imágenes, que fueron de utilidad en el paquete de multimedia.

Palabras clave: Patología veterinaria, Tuberculosis, Enseñanza asistida por computadora, Multimedia.

SUMMARY

Germán Valero-Elizondo: **MULTIMEDIA-ASSISTED TEACHING FOR THE TRAINING IN THE DIAGNOSIS OF TUBERCULOSIS.** Under the supervision of Francisco J. Trigo-Tavera and Guillermo Valero-Elizondo.

Multimedia assisted teaching can be a valuable tool for the training of veterinary pathology, but the cost of a videodisk player has hampered its spread in Mexico. An application was designed in SuperLink 2 for the training in the diagnosis of bovine tuberculosis. It was used in personal computers with a 640 by 480 pixel resolution at 256 colors, without a videodisk. The program had 234 digitized images. 76 subjects were assessed before and after receiving training for about 60 minutes, in either (n=38) a traditional talk with projected slides by a competent lecturer, or (n=38) a multimedia computer training session. The marks in both groups before training were similar (p>0.10). After training, both groups increased their marks (p<0.01), in a similar trend (p>0.10) in both the traditionally trained and the group receiving multimedia training. Most of the subjects using the multimedia system found it useful and enjoyable. It was concluded that the use of a multimedia-assisted system can be a valuable tool for the training in veterinary pathology. Additionally, the images digitized by PhotoCD were compared to the images digitized by a photovideocamera. Even though the PhotoCD produced better images, of greater definition and color rendition, the use of a photovideocamera produced in most cases good images, which were useful in the multimedia package.

Keywords: Veterinary pathology, Tuberculosis, Computer assisted learning, Multimedia.

INTRODUCCIÓN

Las computadoras pueden ser poderosas herramientas en el ejercicio [8,70,73,100,113,131] y en la enseñanza de la medicina veterinaria [2,5,26,27,89,90,110,115,135,138,139,142,146], medicina[1,9,12,13,15,16,18,21,22,23,28,29,31,32,35,36,37,39,40,41,42,45,46,49,50,54,55,56,58,59,61,62,63,64,65,66,67,68,74,77,78,83,87,93,94,100,102,104,111,116,120,121,122,123,126,127,129.131,136,137,140,143,144,145,148,151,153], enfermería[10,14,17,47,107,109,125,133], odontología[35,43,44,81,141] y otras profesiones [2,3,4,38,51,72,97,117,134,149].

En medicina, los sistemas computarizados con capacidades de multimedia han sido exitosamente implementados en anatomía [18,23,34,42,54,101,102,145], cardiología [41,87,94,129], cirugía [37,123,143,144], clínica[32,36,45,58,95,111,120,130], genética[86], geriatría [114], infectología [16], oftalmología [50,74,82,152], oncología [20,49], patología [50,74,82,152], pediatría [125], podiatría [53], psiquiatría [103], radiología [1,13,15,28,29,30,39,40,44,46,61,62,63,64,66,68,69,78,84,99,121,136,137,141,150,152], reumatología[104] y trabajo social [76,88]. Los usos más habituales son la inclusión de imágenes junto con los datos del paciente [1,15,21,30,39,40,41,44,46,63,64,66,68,69,91,99,121,137,141,151], en la simulación de características de pacientes [13,18,23,28,29,32,34,36,42,45,54,62,81,94,95,101,102,129,145] y sistemas de diagnóstico a distancia [20,31,49,50,61,74,82,152].

Los sistemas expertos de diagnóstico médico actuales son poderosas bases de datos relacionales que están asociadas a un programa de cómputo y un videodisco láser. Uno de estos sistemas [1] posee una gran base de datos sobre patología de diferentes órganos del humano, que permiten a un patólogo novato consultar las características observables en un caso real, para obtener una lista de posibles diagnósticos con probabilidades calculadas y la lista de las pruebas auxiliares necesarias para confirmar dichos diagnósticos. La información que el patólogo le proporciona al sistema experto le permite a este imprimir una descripción organizada del caso y las referencias pertinentes de la literatura especializada que apoyan los diagnósticos presuntivos. Este tipo de sistema experto simula en gran parte las actividades que realiza un especialista consultor, incluyendo el alto costo de sus servicios. Al parecer estos sistemas son tan eficientes como la información que se incluyó en su preparación.

---

[1] *Intellipath.* Santa Monica, California. U.S.A.

Los equipos computarizados interactivos de multimedia combinan texto, gráficas, sonido e imágenes de video [2,24,38,65,97,130]. En los últimos 15 años se ha extendido su empleo [7]. La disminución acelerada de los costos de dichos equipos se ha asociado a la proliferación y perfeccionamiento de programas para computadora que utilizan sonidos grabados y sintetizados, imágenes fijas de alta definición y secuencias de video con sonido sincronizado.

Si bien una gran proporción de las implementaciones de sistemas de multimedia en ciencias médicas emplean minicomputadoras [25,33,59,60,78,83,84,85,91,96,120,], o computadoras *Apple* [ii] *Macintosh* [18,28,29,30,42,45,50,57,74,91,94,119,125,152], recientemente se ha descrito el empleo exitoso de computadoras PC-compatibles [30,50,75,104,128,135,152] y equipo de bajo costo para digitalizar imágenes [138,152].

Una gran parte de las publicaciones sobre multimedia se centran en la forma de almacenar imágenes fijas [1,12,13,15,18,23,31,32,34,39,40,41,46,50,54,61,62,64,68,78,83,100,101,104,116,123,125,138,139,145,152], imágenes estereoscópicas [21,42], secuencias de movimiento [63,94] y sonidos [69,53,136,137] en forma susceptible de ser leída por una computadora.

Ventajas de la enseñanza asistida por multimedia

"*De 470 publicaciones indexadas en MEDLINE entre 1989 y 1992 que contenían entre las palabras clave instrucción asistida por computadora, en 56 se realizó una evaluación, en donde 16 presentaron resultados positivos, de los cuales 6 tuvieron diferencias estadísticamente significativas*" [48].

La enseñanza asistida por multimedia probablemente no reemplazará en el corto plazo a la enseñanza tradicional proporcionada por un buen profesor, pero puede complementarla muy eficazmente [27,29,106,128]. Entre las ventajas de añadir un sistema de enseñanza asistido por multimedia pueden citarse [6,11,12,19,38,92,93,105,107,113,119,148]:

- Cada alumno puede estudiar la lección a la velocidad que requiera, en el momento y lugar que desee.
- La información proporcionada por las lecciones es la misma para cada uno de los alumnos.

[ii] *Apple Computer*, Cupertino, California, U.S.A.

- El mayor trabajo lo representa la preparación inicial de la lección. En cada periodo académico sólo deben modificarse algunas partes de la lección de acuerdo a los avances del conocimiento y las prácticas aceptadas del ejercicio profesional.
- Es posible dividir el trabajo que representa crear lecciones de un programa amplio entre varios profesores. Las lecciones terminadas se pueden intercambiar entre diferentes escuelas, lo que además propicia la integración de una base común de conocimiento para los egresados de diferentes escuelas.
- La duplicación de las lecciones de computadora puede hacerse con una fidelidad total, sin que ocurra degradación de la calidad como sucede con las colecciones de transparencias o los videocasetes.
- Las lecciones pueden contener tanto información a ser transmitida como cuestionarios que permitan evaluar el dominio del conocimiento.
- Los exámenes por multimedia, además de evaluar el grado de manejo de la información que posee el alumno, permiten una retroalimentación inmediata en las áreas que el alumno no domina. Esto es, el examen no solo le puede calificar las respuestas; en caso de que el alumno responda equivocadamente, le explica porqué está incorrecta su respuesta y le muestra la respuesta correcta.
- Una gran ventaja de la enseñanza asistida por multimedia es que para muchos alumnos, esta técnica es divertida, lo que permite una excelente asimilación del conocimiento.

En el caso de la enseñanza de la medicina veterinaria, la Facultad de Medicina Veterinaria y Zootecnia de la UNAM ha demostrado la utilidad de añadir sistemas de enseñanza asistida por multimedia en diferentes materias de su plan de estudios [135]. En el caso particular de la enseñanza de la patología veterinaria, existe un videodisco láser coordinado por el Registro Internacional de Patología Veterinaria, que posee más de 19 000 imágenes fijas, que representan una gran variedad de enfermedades de los animales domésticos, junto con imágenes de aspectos normales, técnicas diagnósticas y enfermedades de especies no domésticas. El empleo de este videodisco, junto con una computadora personal, el equipo y programas adecuados, es una muy poderosa herramienta para el entrenamiento de médicos, veterinarios y patólogos [50,127,135].

Desventajas y alternativas

Desafortunadamente, el alto costo del equipo reproductor de videodiscos ha limitado su difusión en México, por lo que se ha buscado sustituir las imágenes grabadas en el videodisco por imágenes digitalizadas que puedan almacenarse en la computadora. Es posible mostrar imágenes con buena definición y fidelidad de colores al emplear el programa IDEA-LINK y archivos gráficos autodesplegables [139], pero con dificultades prácticas para el manejo de los archivos gráficos [138].

Recientemente se publicó [75] el programa *SuperLink* [iii] para *Windows* [iv]. Dicho programa, al trabajar en el entorno de *Windows*, permite aprovechar fácilmente las posibilidades de multimedia accesibles a una computadora personal: sonidos digitalizados, imágenes fijas de alta definición, secuencias de imágenes en movimiento, acceso a lectores de *CD-ROM* que pueden reproducir música con alta fidelidad, grandes cantidades de información almacenada en archivos de texto y gráficos y *PhotoCD* [v] de muy alta definición de imágenes fotográficas digitalizadas [138]. La versión 2.0 del programa *SuperLink* para *Windows* es relativamente fácil de manejar, por tener una interfase común a todos los paquetes para *Windows*. Entre las características de este programa que lo hacen particularmente útil para el entrenamiento en patología veterinaria están:

- El poder emplear archivos de imágenes gráficas al tamaño y definición máximos del equipo de cómputo. Hoy día es posible obtener tarjetas de video para computadora que despliegan gráficos de 1024 por 768 pixeles a 16 millones de colores a un costo menor a 400 dólares, o tarjetas que despliegan 640 por 480 pixeles a 16 millones de colores por menos de 100 dólares.
- El poder emplear archivos de voz digitalizada, que permiten que la computadora *hable* con un timbre natural, a diferencia de la voz sintetizada.
- El emplear archivos de secuencias de video .AVI que pueden grabarse localmente con equipo de bajo costo.
- El leer directamente los archivos de imágenes digitalizadas de un *PhotoCD* instalado en una lectora de *CD-ROM* local.
- El manipular los archivos de imágenes gráficas para editar, recortar y realizar fotomontajes.
- El generar apuntes de la lección en impresoras matriciales, láser o de colores.

[iii] *Washington Computer Services.* Bellingham, Washington, U.S.A.
[iv] *Microsoft.* Redmond, Washington, U.S.A.
[v] *Eastman Kodak Company,* Rochester, New York, U.S.A.

- Al emplear el entorno *Windows*, los usuarios no requieren tener el mismo equipo para compartir programas.
- Se pueden emplear directamente todos los tipos de letras instalados en Windows, con acceso a caracteres diacríticos del español (áéíóúñ) que no estaban disponibles en el editor de IDEALINK [128], en gran variedad de tamaños.
- Las preguntas de evaluación pueden incluir actividades como el señalar áreas particulares dentro de imágenes digitalizadas. Por ejemplo, se le puede pedir al alumno que señale donde está la célula gigante en una micrografía de un granuloma.
- Los archivos de imágenes gráficas pueden estar localizados en cualquier subdirectorio de cualquier disco accesible al sistema, por lo que pueden compartirse imágenes entre diferentes lecciones y aún con otros programas.
- Todos los componentes de las lecciones, incluyendo los archivos gráficos, pueden grabarse en un disco de *CD-ROM* [34,97,127], para distribución sin posibilidad de alteración o contaminación de la información.
- Las lecciones pueden hacerse de forma tal que el alumno pueda ejecutarlas empleando únicamente el ratón de la computadora, sin tener que utilizar el teclado.

Objetivos

Los objetivos de este trabajo son:

- Producir un programa de multimedia para el entrenamiento en el diagnóstico de tuberculosis bovina.
- Comparar la eficacia de la enseñanza asistida por equipos de multimedia con la enseñanza tradicional por instructor, para entrenar a veterinarios y estudiantes de veterinaria en las características diagnósticas de la tuberculosis bovina.
- Comparar las imágenes digitalizadas profesionalmente mediante *PhotoCD* con las imágenes digitalizadas en forma casera con una fotovideocámara.

Hipótesis

La enseñanza asistida por equipos de multimedia, utilizando una computadora personal e imágenes digitalizadas, es tan eficaz como la enseñanza tradicional por instructor, para entrenar a veterinarios en las características diagnósticas de la tuberculosis bovina.

MATERIAL Y MÉTODOS

Imágenes en transparencias de 35 mm: Se tomaron 234 transparencias a color de 35mm con fotografías macroscópicas y microscópicas de lesiones compatibles con tuberculosis bovina, diagnósticos diferenciales, equipo y técnicas de laboratorio y de campo. Se emplearon tanto imágenes originales provenientes de diferentes patólogos veterinarios, como 40 imágenes impresas en un atlas de patología de nódulos linfáticos bovinos [79].

Digitalización profesional de imágenes: Las transparencias fueron digitalizadas utilizando el servicio de un laboratorio comercial [vi] que las capturó en archivos .PCD de *Kodak PhotoCD* [vii], utilizando equipos y técnicas profesionales. Las imágenes fueron grabadas en un *PhotoCD Kodak* común a resoluciones de 2048 por 3072 pixeles (*poster*), 1024 por 1536 pixeles (*large*), 512 por 768 pixeles (*standard*), 256 por 384 pixeles (*snapshot*) y 128 por 192 pixeles (*wallet*), todas a 16 millones de colores.

Digitalización casera de imágenes: Las transparencias fueron digitalizadas utilizando una foto-videocámara *Sony PHV-A7* con salida de *Svideo*, la que fue conectada a una tarjeta *VideoBlender* para captura de imágenes vivas de video. Estas imágenes se capturaron en formato .BMP a una resolución de 320 por 240 pixeles a 16 millones de colores, mediante el programa *In_Sync* [139].

Programa de autoenseñanza: Se escribió una lección en *SuperLink 2.0* [viii], que enseña la patología característica de la tuberculosis bovina [79], con 22 imágenes macroscópicas, 36 imágenes microscópicas con HE y tinciones especiales, 45 de material, equipo y técnicas de laboratorio y 113 imágenes sobre el diagnóstico diferencial de otros problemas que a menudo son confundidos con lesiones tuberculosas.

Grupos experimentales: Se reclutaron 42 estudiantes de Medicina Veterinaria y Zootecnia, 13 pasantes de MVZ, 8 MVZ titulados, 8 posgraduados en patología veterinaria y 5 sujetos cuya carrera era diferente a la de medicina veterinaria (2 biólogos, 2 químicos y 1 ingeniero químico), los que fueron divididos aleatoriamente en dos grupos de similar número y composición. El

---

[vi] *Custom Color*, México D.F.
[vii] *Eastman Kodak Company*, Rochester, New York, U.S.A
[viii] *Washington Computer Services*. Bellingham, Washington, U.S.A.

primer grupo recibió entrenamiento mediante una plática con proyección de 80 diapositivas, en 50 a 70 minutos, por un instructor con más de 3 años de experiencia en el estudio histopatológico de tuberculosis bovina, mientras el segundo grupo recibió entrenamiento mediante el sistema de enseñanza asistida por multimedia (MM) hasta por 70 minutos.

Evaluaciones inicial y final: A ambos grupos se les pidió que eligieran el diagnóstico entre tuberculosis o diferente a tuberculosis, al presentarles 10 casos de lesiones comunmente observadas en el estudio de muestras sugestivas de tuberculosis, de las que 4 fueron macroscópicas y 6 microscópicas. Al finalizar los entrenamientos, ambos grupos fueron re-evaluados con las mismas lesiones.

Análisis estadístico: Se realizaron pruebas de t para comparar el número de respuestas correctas en los diagnósticos antes y después del entrenamiento, del grupo que recibió enseñanza tradicional contra el grupo que recibió enseñanza asistida por multimedia. Se compararon los efectos del grado académico (estudiante, pasante, licenciatura o posgrado) y experiencia laboral en tuberculosis.

RESULTADOS

Se evaluaron 76 sujetos, de los cuales 38 recibieron entrenamiento tradicional y 38 por computadora (MM).

De los 76 sujetos, 45 eran estudiantes, 11 pasantes, 11 tenían licenciatura y nueve eran posgraduados; 71 sujetos tenían estudios de veterinaria y 5 eran de otra profesión (2 biólogos, 2 químicos y 1 ingeniero químico).

De los 76 sujetos, 62 no tenían relación laboral actual directa con el diagnóstico de tuberculosis, 7 tenían un empleo relacionado con tuberculosis bovina y 7 habían realizado diagnósticos histopatológicos de tuberculosis previamente.

- Las evaluaciones iniciales y finales para los sujetos se muestran en los cuadros I y II del apéndice I.
- La comparación de la misma imagen digitalizada en *PhotoCD* y con fotovideocámara se muestra en las figuras 1 y 2 del apéndice II.
- Las páginas del programa de computadora para el entrenamiento en el diagnóstico de tuberculosis se muestran en el apéndice IV.

Evaluación inicial

El subgrupo que recibió entrenamiento tradicional había tenido una evaluación (5.8 ± 2.2) similar ($p>0.10$) al grupo que recibió entrenamiento por MM (6.2 ± 2.1).

Los cinco sujetos que no habían estudiado medicina veterinaria tuvieron una evaluación inicial (2.6 ± 1.89) más baja ($p<0.01$) que los que si habían estudiado esta carrera (6.12 ± 1.92). Los biólogos obtuvieron mejores calificaciones (5 y 4) que los químicos e ingenieros químicos (0, 0 y 1).

La calificación inicial no estuvo asociada al grado académico de estudiante, pasante, licenciatura o posgrado ($p>0.10$).

Los patólogos con experiencia previa en el diagnóstico de tuberculosis tuvieron mayor puntaje (8.6 ± 1.1) en la evaluación inicial que (5.53 ± 2.01) el resto de la muestra ($p<0.05$).

Evaluación final

- Después de recibir entrenamiento por MM los sujetos aumentaron su puntaje ($p<0.001$).
- Después de recibir entrenamiento tradicional los sujetos aumentaron su puntaje ($p<0.001$).

La calificación final fue similar ($p>0.10$) para los que recibieron enseñanza tradicional (9.65 ± 1.38) y los que recibieron MM (9.52 ± 0.69). De los que usaron MM, un poco más de la mitad (23 de 38) obtuvieron todos los aciertos, mientras que en el grupo tradicional, el 90% tuvo todas las preguntas correctas.

Los que no habían estudiado MVZ tuvieron una evaluación final (7.2 ± 3.3) similar ($p>0.10$) a los MVZ (9.51 ± 0.67).

La calificación final no estuvo asociada al grado académico de estudiante, pasante, licenciatura o posgrado ($p>0.10$).

Los patólogos con experiencia previa en el diagnóstico de tuberculosis bovina tuvieron similar puntaje final que el resto de la muestra ($p>0.10$).

Características subjetivas

De los asistentes a la plática con transparencias, 14 comentaron que fue larga, mientras que cuatro opinaban que fue corta; once sujetos dijeron que fue tediosa y siete que fue interesante.

La mayoría (n=21) de los que tomaron el entrenamiento por MM comentaron que les había agradado, ninguno lo encontró aburrido ni difícil. Particularmente les agradó el que podían revisar el material a la velocidad que ellos eligiesen, con la posibilidad de repasar información anterior para compararla con la información que estaban revisando en ese momento. Dos sujetos comentaron que se habían cansado los ojos. Respecto a la calidad de las imágenes digitalizadas, cinco dijeron que eran buenas y uno comentó que algunas imágenes no estaban muy claras.

Fueron muy positivos los comentarios que los sujetos escribieron respecto al sistema empleado en la evaluación incluida dentro del programa de computadora (Apéndice IV). Las preguntas tenían una imagen y eran del tipo de opción múltiple, pero cuando un sujeto elegía una respuesta equivocada, el programa le explicaba su error, mostrándole una imagen que ilustraba la opción que había elegido, al tiempo que describía las características que la diferencian de la

opción correcta. Al tener una respuesta incorrecta, el programa le daba al usuario la opción de intentar otra respuesta (sin valor para puntaje) o pasar a la siguiente pregunta.

Aquellos que asistieron tanto a la plática como al entrenamiento por MM (siendo evaluados solo al término de la primera de las dos actividades), tuvieron comentarios variados:

Un sujeto que recibió entrenamiento por ambos sistemas escribió "*Aunque es más tediosa y difícil de recordar, aprendo mejor en un salón de clase. Empero, la multimedia me agradó como una herramienta más para afirmar mis conocimientos*".

Otro de los sujetos que asistió a ambos métodos comentó que "*el sistema MM es fácil, rápido e ideal para el estudio individual, mientras que en el sistema tradicional puede hacer preguntas y darle seguimiento a las dudas que hayan surgido*". El no poder hacer preguntas al momento de presentarse las dudas les preocupó al menos a dos de los usuarios de MM.

En cuanto al agrado relativo de las pláticas tradicionales contra la computadora, hubo opiniones encontradas, tales como: "*En las pláticas se puede distraer uno más fácilmente.*"; "*Una plática con diapositivas es más divertida y te aburres menos*"

DISCUSIÓN

Evaluaciones inicial y final

La evaluación empleada fue adecuada en tanto que la mayoría de los sujetos que no habían recibido entrenamiento en el tema obtuvieron un bajo puntaje inicial. Si bien originalmente se había contemplado utilizar un cuestionario de 20 preguntas de opción múltiple, que además del diagnóstico solicitara el grado de confianza que tenía el sujeto, dicho cuestionario se desechó porque en la primera sesión previa de evaluación, la mayoría de los sujetos no entendieron qué se les preguntaba.

El sistema de MM fue tan bueno como la enseñanza tradicional ($p>0.10$), pues las calificaciones obtenidas fueron estadísticamente similares. Resultó interesante el hallazgo de que después del entrenamiento, una mayor proporción (90%) de los que oyeron la charla hubiesen obtenido todos los aciertos en la evaluación, en comparación con poco más de la mitad del grupo de MM; esto posiblemente refleje el énfasis que un buen orador suele hacer en los puntos que considera más importantes de su presentación.

El hecho de que los cinco sujetos (2 biólogos, 2 químicos y 1 ingeniero químico) que no habían estudiado medicina veterinaria tuvieron una evaluación inicial (2.6 ± 1.89) más baja ($p<0.01$) que los que si habían estudiado esta carrera (6.12 ± 1.92) era de esperarse. El que los biólogos obtuvieran mejores calificaciones iniciales (5 y 4) que los químicos e ingenieros químicos (0, 0 y 1) se explicaría por una cierta familiaridad de dichos biólogos con la observación de lesiones macroscópicas y microscópicas. Curiosamente, las evaluaciones finales de los no veterinarios (7.2 ± 3.3) fueron similares ($p> 0.10$) a los MVZ (9.51 ± 0.67), pues con la excepción de un sujeto (# 34 en el cuadro I.I del apéndice), tuvieron evaluaciones finales muy altas (10,10,10 y 9). Esto se podría interpretar como la capacidad del programa de multimedia en un caso y del ponente en tres casos, de proporcionar información de facil aprendizaje, a pesar de que los estudiantes no posean un adecuado perfil de conocimientos previos. Por otra parte, también podría especularse que los cuatro sujetos no veterinarios mencionados poseían habilidades para captar conocimientos de patología diagnóstica como resultado de su asociación previa con la Facultad

de Medicina Veterinaria de la UNAM o el CENID-Microbiología, donde fueron reclutados para este experimento.

El sujeto (# 34 en el cuadro I.I del apéndice) que había obtenido una evaluación inicial de 0 y obtuvo una evaluación final de 2 después de haber llevado el entrenamiento tradicional, contrasta con el resto de la muestra. Este individuo, de más de 60 años de edad, al parecer posee agudeza visual, agudeza auditiva y capacidad de memoria reciente inferiores al resto de la población. Cuando tomó el entrenamiento por multimedia comentó que "*no entendía las imágenes de histopatología*", posiblemente por no estar familiarizado con la anatomía e histología normales.

Resultó muy interesante el que la calificación inicial no estuvo asociada al grado académico de estudiante, pasante, licenciatura o posgrado ($p>0.10$), mientras que los patólogos con experiencia previa en el diagnóstico de tuberculosis tuvieron mayor puntaje (8.8 ± 1.09) en la evaluación inicial que (5.36 ± 1.98) el resto de la muestra ($p<0.05$). Esto sugiere que las habilidades diagnósticas que se evaluaron no se adquieren normalmente en los estudios formales de licenciatura o posgrado, pero se desarrollan con el estudio responsable de casos diagnósticos de tuberculosis.

Fue muy alentador el que la gran mayoría de los sujetos obtuviese puntajes muy altos después del entrenamiento en cualquiera de los dos sistema. Con la excepción de un sujeto (# 34 del cuadro I.I del apéndice), la casi totalidad de evaluaciones posteriores al entrenamiento tradicional tuvieron puntajes muy altos. El que un solo sujeto obtuviera un puntaje de siete podría explicarse como el extremo izquierdo de una curva normal de distribución de habilidades de aprendizaje de estudiantes de licenciatura. En forma similar, en el grupo que recibió enseñanza por multimedia sólo un sujeto obtuvo un puntaje inferior a ocho después del entrenamiento.

Ventajas observadas en el sistema MM implementado

- Se emplearon computadoras comunes.
- La visualización de imagenes digitalizadas a 256 colores era adecuada aún en computadoras portátiles con pantalla plana.
- Los alumnos requirieron muy poca instrucción previa para utilizar el programa.

- Los alumnos que llegaron tarde pudieron completar el entrenamiento sin trastornar el aprendizaje de sus compañeros.
- La información presentada a los alumnos en días diferentes y en locales diferentes fue la misma.
- Las imágenes de bacterias fluorescentes y de cristales anisótropos bajo luz polarizada, que en el salón de clase se proyectaron regularmente, en el monitor de la computadora aparecían nítidamente bajo la luz ambiental.
- La mayoría (n=21) de los sujetos que tomaron el entrenamiento por MM comentaron que les había agradado, ninguno lo encontró aburrido ni difícil.

Esto coincide con lo encontrado por Trigo *et al* (1995, comunicación personal), que observaron que al 96% de los alumnos les agradó estudiar con un programa de enseñanza asistida por multimedia usando videodisco láser, mientras que el 4% de los alumnos a los que no les gustó esta nueva metodología de enseñanza no tenían bases de computación.

- Los comentarios que los sujetos escribieron respecto al sistema empleado en la evaluación incluida dentro del programa de computadora (Apéndice IV) fueron muy loables. Las preguntas tenían una imagen y eran del tipo de opción múltiple, pero cuando un sujeto elegía una respuesta equivocada, el programa le explicaba su error, mostrándole una imagen que ilustraba la opción que había elegido, al tiempo que describía las características que la diferencian de la opción correcta. Al tener una respuesta incorrecta, el programa le daba al usuario la opción de intentar otra respuesta (sin valor para puntaje) o pasar a la siguiente pregunta.

En el diseño eficiente de la enseñanza [52,124] se requiere: activar la motivación, informar al alumno del objetivo, dirigir la atención, estimular el recuerdo, proveer guía al alumno, mejorar la retención, promover la transferencia del conocimiento, estimular el desempeño y proporcionar retroalimentación. La retroalimentación es a menudo el eslabón más débil, pues la acción sin retroalimentación es improductiva para el estudiante [80]. El simplemente recibir calificaciones de mal o bien a las respuestas hechas a preguntas no le da información al estudiante sobre como mejorar su desempeño. A diferencia de los libros y videocassettes, los programas de cómputo pueden ser interactivos, en cuanto que el medio puede reaccionar a las acciones del estudiante [80].

Una gran ventaja de los sistemas multimedia es que al combinar el texto con medios audiovisuales el alumno puede hacer asociaciones y comparaciones [80]. La inclusión de sonido, fotografías y video en un sistema multimedia le permite al estudiante observar aspectos que no son posibles con solo el texto.

- La mayoría de los sujetos que tomaron el entrenamiento por MM comentaron que les había agradado particularmente el hecho de que podían revisar el material a la velocidad que ellos eligiesen, con la posibilidad de repasar información anterior para compararla con la información que estaban revisando en ese momento.

El medio de enseñanza ideal debe ser reflexivo; "*la velocidad del proceso de aprendizaje debe ser controlable por el estudiante, para que éste pueda tomarse el tiempo necesario para reflexionar cuando sea apropiado. Cuando los estudiantes tienen diferencias en sus conocimientos previos, el poder determinar su ritmo de estudio es importante*" [80].

Desventajas observadas en el sistema MM implementado

- Las más de 200 imágenes digitalizadas ocuparon casi 20 Megabytes de disco duro. Las imágenes que se utilizaron tenían formato **.BMP** que no posee compresión de datos. Si bien el programa *SuperLink* puede desplegar imágenes (del tipo **.GIF** o **.PCX**) comprimidas para que ocupen menos espacio de disco, el despliegue de este tipo de imágenes era notablemente más lento.

- La aplicación de multimedia sólo era ejecutada si el programa intérprete (*SuperLink 2*) estaba adecuadamente instalado en la computadora en cuestión. Para poder ejecutar la aplicación en múltiples computadoras sin instalar el programa se requeriría un módulo de tiempo de corrida, incluido en la licencia de distribución de *SuperLink* a un costo de 2,000 dólares.

- Para observar adecuadamente las imágenes se requería que el sistema *Windows* tuviese instalado un controlador de pantalla de 640 por 480 pixeles a 256 colores. En resoluciones mayores el texto y las imágenes estaban mal situados en la mayoría de las páginas.

- En *Windows 3.1* la resolución de 640 por 480 pixeles a 256 colores solo era posible si se tenía el controlador de la tarjeta de gráficos adecuado. *Windows 3.11* y *Windows 95* poseen controladores de esta resolución incorporados.

- Dos sujetos se quejaron de que se les cansaba la vista, posiblemente por no estar habituados a observar un monitor de computadora.
- No se incluyeron efectos de sonidos, música de fondo, voz sintetizada o secuencias de video en el programa de computadora por limitaciones del equipo (falta de tarjetas de sonido, escasa memoria RAM, procesador lento y poco espacio de disco duro disponible) donde se ejecutaría el programa.

Comparación con otros sistemas de enseñanza

Trigo *et al* (1995, comunicación personal), en una muestra de 157 alumnos de licenciatura en Medicina Veterinaria observaron el efecto de añadir un programa de enseñanza asistida por multimedia usando videodisco láser, encontrando que a 24 de cada 25 alumnos les gustaba estudiar con ese sistema; los pocos alumnos a los que no les gustó esta metodología aducían que la computadora no les aclaraba sus dudas. Esta última observación coincide con lo observado en esta implementación, donde el no poder hacer preguntas al momento de presentarse las dudas les preocupó al menos a dos de los usuarios de MM. Las ventajas [135] y desventajas [138,139] de emplear un sistema de enseñanza asistida por videodisco láser en la educación veterinaria en México han sido descritas.

Si bién han sido publicados muchos trabajos que describen las ventajas de suplementar la enseñanza tradicional con sistemas de autoenseñanza por computadora [2,3,5,9,14,20,22,23,27,34,35,38,48,50,51,72,74,87,90,102,104,106,108,125,130,135,138,139,143,144], existen pocas publicaciones que comparen los sistemas tradicionales de enseñanza contra el entrenamiento asistido por computadora [11,28].

En radiología se comparó la efectividad de una aplicación de enseñanza asistida por multimedia contra una clase [28]. Se diseñó una aplicación (*HyperLung*) mediante el programa *Annotator* [ix] en una computadora *Apple Macintosh* [x] para que proporcionara instrucción sobre la interpretación de radiografías de enfermedades difusas del pulmón. Un total de 49 médicos y radiólogos residentes se dividieron aleatoriamente para recibir entrenamiento por computadora o mediante clase. El contenido programático era igual en ambos entrenamientos y se evaluaron los grupos antes y depués del entrenamiento. Se observó que la efectividad educativa de la aplicación de multimedia y de la clase fueron iguales. Los usuarios del programa multimedia lo encontraron

---

[ix] *The University of Iowa Second Look Computing*, Iowa City, U.S.A.
[x] *Apple Computer*, Cupertino, California, U.S.A.

agradable y fácil de utilizar. Se concluyó que las aplicaciones desarrolladas en multimedia tienen un futuro promisorio en la educación en radiología [28].

Según Ramsden [118] "*el objetivo de la enseñanza es simple: permitir que los estudiantes aprendan*".

El temor a que las máquinas remplazen a los maestros ha generado reacciones hostiles contra los sistemas de enseñanza computarizada: "*El uso de computadoras y video en educación superior no ha dado los buenos resultados que se esperaban, pues ningún medio, sin importar cuan útil sea, puede resolver los problemas fundamentales de la educación*" [118].

También se han expresado posturas más moderadas: "*No puede exigirse que la implementación de un nuevo método de enseñanza funcione perfectamente, pero probablemente proporcione algunos beneficios junto con desventajas*" [80].

Comparación de la producción de programas en Superlink 2 *con otros paquetes de computadora*

La evolución de los sistemas para generar programas de enseñanza asistida por computadora ha sido análoga a otros paquetes de cómputo como los procesadores de texto. Los programas actualmente disponibles son en general más potentes y fáciles de utilizar, pero requieren de una configuración de equipo más avanzada que lo que era habitual hace un par de años.

El programa *Idea Link* [128] representó un gran avance por la simplicidad de la secuencia de programación. Sin embargo, se requería escribir las instrucciones del programa utilizando adecuadamente la sintaxis inflexible del programa que estaba escrita en abreviaturas y palabras del idioma inglés. Esto se traducía en la necesidad de consultar el manual para poder producir una aplicación.

A semejanza de los procesadores de texto en ambiente *Windows*, los archivos del programa *SuperLink* se generan mediante selección de íconos y menús visibles en una barra de herramientas (Figura 3.1 del apéndice III). De esta forma, se selecciona un ícono con una letra para escribir texto, o un dibujo para incluir una imagen digitalizada. La selección de colores, tipos y tamaños de letra (Figura 3.2), manejo de archivos (Figura 3.3) y otras actividades comunes son muy semejantes a otras aplicaciones *Windows*.

La generación de estructuras de control, tales como las flechas o botones para avanzar (Figura 3.4), retroceder y encadenar la ejecución de un archivo a otro se codifican en un lenguaje de programación propio. Una grán ventaja del paquete *SuperLink* es que las estructuras de control incluidas en la página cero de una lección controlan toda la lección. Es fácil copiar las estructuras de control de una lección a otra, por lo que los desarrolladores de lecciones podrían utilizar un esqueleto de programa con las estructuras de control ya colocadas; sólo requerirían reemplazar por ejemplo: el texto de las preguntas y las respuestas y el nombre de las imágenes digitalizadas que fueron codificadas previamente.

El program *AuthorWare* [xi] es una poderosa herramienta para la generación de paquetes de multimedia, pero es demasiado complejo para poder diseñar eficientemente un sistema simple de enseñanza con imágenes digitalizadas. Tal vez sería útil para producir un sistema experto de asesoría diagnóstica, pero el conocimiento y tiempo de programación requeridos para diseñar tal sistema es muy superior al que posee el promedio de los patólogos veterinarios. Tiene la gran desventaja que las imágenes digitalizadas son incluídas dentro del archivo del programa, que fácilmente crece de tamaño, lo que dificulta su traslado de una computadora a otra. El compartir archivos de imágenes digitalizadas entre varias lecciones solo es posible si se programan bibliotecas propias de *AuthorWare*, lo que además de ser difícil y tardado, no permite que dichas imágenes sean utilizadas por otras aplicaciones *Windows*. Las lecciones programadas en *SuperLink* utilizan imágenes digitalizadas de formatos estándard **.BMP** que pueden estar localizadas en subdirectorios diferentes al de la propia lección, permitiendo que una imagen sea utilizada por diferentes lecciones o incluso por otras aplicaciones *Windows*.

Una vez que una persona ha diseñado las estructuras iniciales de control de un programa *SuperLink*, estas pueden ser utilizadas en múltiples clases sin necesidad de programar, por lo que un profesor al que se le proporciona un archivo con las páginas inicial y final puede desarrollar una aplicación de enseñanza ilustrada con imágenes digitalizadas sin tener que escribir una sola linea de programación, generando la totalidad de la clase mediante selección de íconos visibles en su pantalla y selección dentro de menús.

[xi] *Macromedia.* San Francisco, California, U.S.A..

Mientras el entrenamiento habitual para que un profesor escribiera un programa adecuado en *Idea Link* requería alrededor de una semana, si el profesor está familiarizado con el ambiente *Windows*, podría desarrollar programas en *SuperLink* en un día.

Algunos programas modernos para producción de gráficas de presentaciones poseen la capacidad de hacer que dichas presentaciones se muestren en computadoras que no tengan el programa en cuestión. Estos archivos de presentaciones automostrables pueden usarse para escribir lecciones de autoenseñanza consistentes en texto acompañado de imágenes digitalizadas. Desafortunadamente, no es posible incluir características de control tales como regresar a la página anterior, encadenar la ejecución de archivos para elección de temas o subtemas, o evaluar respuestas en un cuestionario de autoevaliación. En contraparte, muchos profesores y secretarias ya están familiarizados con la producción de texto e inserción de imágenes en programas como *Hardvard Graphics* [xii] o *PowerPoint* [xiii] para *Windows*. Otra seria desventaja es que estas presentaciones automostrables incluyen las imágenes dentro del archivo resultante, lo que hace que si se incluyen muchas imagenes este archivo crezca demasiado para poderse copiar de una computadora a otra.

Características deseables de los sistemas de enseñanza asistida por multimedia a ser implementados en el futuro

- El uso de MM posiblemente tendrá un mayor impacto en aquellos temas que requieran que el alumno los estudie repetidamente para conseguir la asimilación suficiente de la información.
- La cantidad, calidad y variedad de imágenes que pueden incluirse en un programa de MM creado en forma colaborativa por expertos en un tema sería mayor a la que una sola persona podría usar para la enseñanza tradicional.
- Al compilar un programa de MM, se podría instalar en las computadoras sin utilizar tanto espacio de disco.
- Si los programas, o al menos las imágenes digitalizadas empleadas en ellos, fuesen grabados en CD-ROM, no se necesitaría tanto espacio de disco duro.

[xii] *Software Publishing Company.* Santa Clara, California, U.S.A.
[xiii] *Microsoft.* Redmond, Washington, U.S.A.

- La aplicación diseñada en un programa determinado no suele ser compatible con los demás programas de multimedia existentes en la actualidad, por lo que se requiere que las personas interesadas en crear aplicaciones de enseñanza por multimedia decidan que programa común han de emplear para poder intercambiar archivos, subrutinas y técnicas.

Se ha descrito [80] que el diseño ideal de un programa de enseñanza por computadora involucra los siguientes pasos:

1. Especificar un objetivo de aprendizaje,
2. ofrecer una introducción breve,
3. proporcionar actividades acordes a la estrategia para conseguir el objetivo,
4. interpretar el desempeño del estudiante en las actividades,
5. usar esta información para seleccionar la retroalimentación apropiada y
6. usar el desempeño del estudiante para seleccionar la siguiente actividad

El programa *SuperLink* aquí utilizado no tenía estructurada una secuencia de subtemas condicionada al desempeño del subtema anterior, pues permitía que cada alumno eligiese el subtema que deseara en el orden que quisiera, y la evaluación se limitaba a habilidades diagnósticas explicadas en diferentes subtemas.

Ventajas de la digitalización de imágenes por PhotoCD

- La nitidez y fidelidad de reproducción de colores fue mejor con *PhotoCD* que con la fotovideocámara.
- Las imágenes digitalizadas en *PhotoCD* no requirieron ajustes de contraste, brillo o balance cromático para mostrarse adecuadamente en la computadora.
- La misma imagen estaba grabada en diferentes resoluciones en el mismo *PhotoCD*.
- En caso de infección por un virus de computadora las imágenes del *PhotoCD* no se afectarían.

Desventajas de la digitalización de imágenes por PhotoCD

- La digitalización de cada imagen cuesta de dos a cuatro dólares. Un *PhotoCD* virgen cuesta 20 dólares.

- Un *PhotoCD* puede tener un máximo de 100 imágenes.
- La digitalización debe hacerse en un laboratorio comercial en horas y días hábiles.
- Las imágenes grabadas en un *PhotoCD* no pueden borrarse de este.

Ventajas de la digitalización de imágenes por fotovideocámara

- En caso de no requerirse una imagen, se puede borrar del disco duro o flexible para reutilizar ese espacio.
- El equipo es relativamente poco costoso y fácil de operar.

Desventajas de la digitalización de imágenes por fotovideocámara

- La calidad de la digitalización de cada imagen depende en parte de la agudeza visual del operador.
- La digitalización debe hacerse en resolución de 24 bits (16 millones de colores). Las tarjetas de gráficos de 24 bits son más caras que las tarjetas antiguas de 8 bits.
- Las imágenes digitalizadas suelen requerir ajustes posteriores de brillo, contraste y balance cromático para verse razonablemente bien en el monitor de computadora.
- El tamaño máximo de una imagen digitalizada es de 320 por 240 pixeles.

CONCLUSIONES

- La enseñanza asistida por equipos de multimedia, utilizando una computadora personal e imágenes digitalizadas, resultó tan eficiente como la enseñanza tradicional por instructor para entrenar a veterinarios en las características diagnósticas de la tuberculosis bovina.
- Las imágenes digitalizadas por *PhotoCD* tuvieron mejor nitidez y fidelidad en la reproducción de los colores que las digitalizadas mediante fotovideocámara.
- El empleo de un sistema de MM resultó interesante y atractivo para la mayoría de los sujetos.

REFERENCIAS

1. Ahuja, J.; Coristine, M.; McKnight, R.D.; Beilby, W.J.: IRIS: an experimental multimedia workstation linking the departments of emergency medicine and radiological sciences. *J. Emerg. Med. Mar-Apr; 11*(2): 219-28 (1993)
2. Allore, H.G.; Heuwieser, W.; Johnson, P.J.; Gay, G.; Jones, L.R.; Oltenacu, P.A.; Guard, C.; Blake, R.W.: A multimedia prototype to teach body condition scoring. *Journal of Dairy Science 75: Supplement 1*: 156 (1992)
3. Alvarez, M.J.M.: La enseñanza por computadora. *Perfiles educativo:* 74-79. (1991)
4. Apodaca, N. Las computadoras en la educación: Una herramienta útil. *Perfiles educativos* 80-87 (1991).
5. Armisted W.W. Factors inhibiting implementation of the ideal program for veterinary medical education. *Journal Veterinary Medical Education 14*: 56-59 (1987).
6. Ashton, GC: An alternative to menus in multimedia presentations. *Proc-A nu-Symp-Comput-Appl-Med-Care.* 877 (1991).
7. Baratto, L. The revolution is just beginning. *Multimedia Today 3*(1):6 (1995).
8. Barbee, D. Computer applications: An overview. *The Veterinary Clinics of North America, Small Animal Practice 16*: 615-624 (1986).
9. Belanger, G: The missing link: multimedia communications. *Dimens-Health-Serv.* 67(2): 18-21 (1990).
10. Belser, D; Wenner, AR; Ferrante, M: *School nurse's assistant expert screening system. Proc-Annu-Symp-Comput-Appl-Med-Care.* 1016 (1994).
11. Ben-Said, M; Consoli, S; Jean, J: A comparative study between a computer-aided education (ISIS) and habitual education techniques for hypertensive patients. *Proc-Annu-Symp-Comput-Appl-Med-Care.* 10-4 (1994).
12. Bergeron, BP; Sato, L; Rouse, RL: Morphing as a means of generating variation in visual medical teaching materials. *Comput-Biol-Med.* 24(1): 11-8 (1994).
13. Berlangieri, SU; Schifter, T; Hoffman, JM; Hawk, TC; Hamblen, SM; Coleman, RE: An interactive, computer-based atlas of neurologic positron emission tomographic studies for use in teaching. *AJR-Am-J-Roentgenol.* 160(6): 1295-8 (1993).

14. Blank, D: Developing interactive multimedia. *Nurs-Educ-Microworld.* 8(2): 14 (1994 Mar-Apr).

15. Breant, CM; Taira, RK; Huang, HK: Interfacing aspects between the picture archiving communications systems, radiology information systems, and hospital information systems. *J-Digit-Imaging.* 6(2): 88-94 (1993).

16. Brenner, PR: Useful HIV disease multimedia resources for hospices. *Hosp-J.* 7(1-2): 171-86 (1991)

17. Brigham, CJ; Foster, SL; Hodson, KE: A participatory learning module: asepsis and universal precautions. *Nurse-Educ.* 16(1): 22-5 (1991).

18. Brinkley, JF; Eno, K; Sundsten, JW: Knowledge-based client-server approach to structural information retrieval: the Digital Anatomist Browser. *Comput-Methods-Programs-Biomed.* 40(2): 131-45 (1993).

19. Brown, J.I. Tips on designing multimedia program menus. *Multimedia Today 3*(1):50-51 (1995).

20. Buhle, EL Jr; Goldwein, JW; Benjamin, I: OncoLink: a multimedia oncology information resource on the Internet. *Proc-Annu-Symp-Comput-Appl-Med-Care.* 103-7 (1994).

21. Burder, DG: Stereoscopic imaging and its role in medical illustration. *J-Audiov-Media-Med.* 16(2): 66-70 (1993).

22. Ceusters, W; De, Moor, G; Bonneu, R; Schilders, L: Training of health care personnel towards the implementation and use of electronic health care records using integrated imaging technology. *Med-Inf-Lond.* 17(4): 215-23 (1992).

23. Chapman, CM; Miller, JG; Bush, LC; Bruenger, JA; Wysor, WJ; Meininger, ET; Wolf, FM; Fischer, TV; Beaudoin, AR; Burkel, WE; et-al: ATLAS-plus: multimedia instruction in embryology, gross anatomy, and histology. *Proc-Annu-Symp-Comput-Appl-Med-Care.* 712-6 (1992).

24. Cheese, PJ: Digital imaging--dipping a toe in the water. *J-Audiov-Media-Med.* 15(2): 81-2 (1992).

25. Cicconi, P; Reusens, E; Dufaux, F; Moccagatta, I; Rouchouze, B; Ebrahimi, T; Kunt, M: New trends in image data compression. *Comput Med-Imaging-Graph.* 18(2): 107-24 (1994).

26. Cobb, H. Computer applications in veterinary medical education. *The Veterinary Clinics of North America, Small Animal Practice 16:* 703-708 (1986).

27. Crowell, WA: Multimedia: Does it improve teaching or enhance learning ? Memorias del XIV Congreso Panamericano de Ciencias Veterinarias, Acapulco, Mèxico: 370 (1994).

28. D'Alessandro, MP; Galvin, JR; Erkonen, WE; Albanese, MA; Michaelsen, VE; Huntley, JS; McBurney, RM; Easley, G: The instructional effectiveness of a radiology multimedia textbook (HyperLung) versus a standard lecture. *Invest-Radiol.* 28(7): 643-8 (1993).

29. D'Alessandro, MP; Galvin, JR; Erkonen, WE; Santer, DM; Huntley, JS; McBurney, RM; Easley, G: An approach to the creation of multimedia textbooks for radiology instruction. *AJR-Am-J-Roentgenol.* 161(1): 187-91 (1993).

30. D'Alessandro, MP; Lacey, DL; Galvin, JR; Erkonen, WE; Santer, DM: The networked multimedia textbook: distributing radiology multimedia information across the Internet. *AJR-Am-J-Roentgenol.* 163(5): 1233-7 (1994).

31. Dayhoff, RE; Maloney, DL; Hirz, L; Majurski, WJ; Kuzmak, PM; Bradley, D: Mechanisms for exchange of image data to support distant medical consultation. *Proc-Annu-Symp-Comput-Appl-Med-Care.* 808-12 (1993).

32. Dayhoff, RE; Maloney, DL; Kenney, TJ; Fletcher, RD: Providing an integrated clinical data view in a hospital information system that manages multimedia data. *Proc-Annu-Symp-Comput-Appl-Med-Care.* 501-5 (1991).

33. Deibel, SR; Greenes, RA: The DeSyGNER data access element: a readily reusable component for the construction of data-compatible multimedia programs. *Proc-Annu-Symp-Comput-Appl-Med-Care.* 776-80 (1991).

34. Demirjian, A: A new teaching tool for dental and medical schools: multimedia CD-ROM on dental and skeletal development. *J-Med-Syst.* 15(1): 37-46 (1991).

35. Demirjian, A; David, B: Interactive-multimedia teaching of medical sciences in the 21st century: the temporo-mandibular joint. *Proc-Annu-Symp-Comput-Appl-Med-Care.* 1040 (1994).

36. Dichter, MS; Greenes, RA; Bergeron, BP: Authoring multimedia clinical problem-solving exercises with CaseBase. *Proc-Annu-Symp-Comput-Appl-Med-Care.* 911-2 (1991).

37. Dunnington, GL; DaRosa, DA: Changing surgical education strategies in an environment of changing health care delivery systems: *World-J-Surg.* 18(5): 734-7; discussion 733 (1994).

38. Eisenback, J.D. (1993): Interactive multimedia for teaching nematology. *Journal of Nematology 25*: 3, 367-373; Colloquium presented at the 30th Annual Meeting of the Society of Nematologists, 7-11 July (1991).

39. Englmeier, KH; Fink, U; Hilbertz, T: Visualization of multimodal image information in medicine. *Proc-Annu-Symp-Comput-Appl-Med-Care*. 25-9 (1992).

40. Englmeier, KH; Haubner, M; Fink, U; Fink, B: Image analysis and synthesis of multimodal images in medicine. *Comput-Methods-Programs-Biomed.* 43(3-4): 193-206 (1994).

41. Enison, EJ; Dayhoff, R; Fletcher, RD: Graphical electrocardiogram waveforms as part of an integrated hospital system's patient record. *Proc-Annu-Symp-Comput-Appl-Med*-Care. 373-5 (1993).

42. Eno, K; Sundsten, JW; Brinkley, JF: A multimedia Anatomy Browser incorporating a knowledge base and 3D images. *Proc-Annu-Symp-Comput-Appl-Med-Care*. 727-31 (1991).

43. Farman, AG: Pixel perception and voxel vision constructs for a new paradigm of dental care. *N-Y-State-Dent-J.* 60(4): 34-7 (1994).

44. Farman, AG; Scarfe, WC: Pixel perception and voxel vision: constructs for a new paradigm in maxillofacial imaging [editorial]. *Dentomaxillofac-Radiol.* 23(1): 5-9 (1994).

45. Felciano, RM; Dev, P: Multimedia clinical simulation based on patient records: authoring, user interface, pedagogy. *Proc-Annu-Symp-Comput-Appl-Med-Care*. 59-63 (1994).

46. Felix, R; Kleinholz, L; Oswald, H; Ohly, M; Hosten, N; Voge, KH; Kottgen, E; Mahr, B; Fleck, E: [Communication and integration of medical documents for the teleconference use. An outcome of the BERMED project]. *Rofo-Fortschr-Geb-Rontgenstr-Neuen-Bildgeb-Verfahr.* 161(4): 327-34 (1994).

47. Ferrante, A: The nursing shortage crisis in Quebec's McGill University affiliated teaching hospitals: strategies that can work. *Can-J-Nurs-Adm.* 6(3): 26-31 (1993).

48. Fieschi, D; Fieschi, M; Soula, G; Degoulet, P: [Evaluation of computer-assisted instruction methods. Apropos of 26 comparative studies published between 1989 and 1992]. *Pathol-Biol-Paris.* 42(2): 183-90 (1994).

49. Fingerl, HJ; Schneider, DR: Performance characteristics of a multimedia system for clinical data management. *Cancer-Pract.* 2(3): 194-201 (1994).

50. Folberg, R; Dickinson, LK; Christiansen, RA; Huntley, JS; Lind, DG: Interactive videodisc and compact disc-interactive for ophthalmic basic science and continuing medical education. *Ophthalmology.* 100(6): 842-50 (1993).

51. Frodey, S. Re-engineering the educational process with multimedia. *Multimedia Today* *3*(1): 57-60 (1995).

52. Gagné, R. The conditions of learning. *Holt Rhinehart and Winston. New York.* (1977).

53. Gatti, AJ: The use of ADAM software in podiatry. *Clin-Podiatr-Med-Surg.* 10(3): 563-76 (1993).

54. Gest, TR; VanBiervliet, A: Multi-format, multi-platform multimedia: the Anatomy Project. *Proc-Annu-Symp-Comput-Appl-Med-Care.* 1041 (1994).

55. Giezendanner, FD: [Current multi-media educational technologies in the service of new teaching strategies]. *Schweiz-Med-Wochenschr.* 120(49): 1853-7 (1990).

56. Goldstein, MK; Michelson, D; Clarke, AE; Lenert, LA: A multimedia preference-assessment tool for functional outcomes. *Proc-Annu-Symp-Comput-Appl-Med-Care.* 1993: 844-8

57. Gostel, R: HyperCard to SPSS: improving data integrity. *Comput-Nurs.* 11(1): 25-8 (1993).

58. Grams, RR; Yu, FS; Iddings, E; Fiorentino, R: A physician's workstation designed for NASA and earth-based applications. *J-Med-Syst.* 16(1): 39-64 (1992).

59. Greenes, RA: Medical education and decision support using network-based multimedia information resources. *Ann-N-Y-Acad-Sci.* 670: 244-56 (1992).

60. Greenes, RA; Deibel, SR: Application development in the DeSyGNER environment: dynamic assembly of independent information resources via direct manipulation authoring. *Proc-Annu-Symp-Comput-Appl-Med-Care.* 913-5 (1991).

61. Haynor, DR; Smith, DV; Park, HW; Kim, Y: Hardware and software requirements for a picture archiving and communication system's diagnostic workstations. *J-Digit-Imaging.* 5(2): 107-17 (1992).

62. Hennessey, JG; Fishman, EK; Kuhlman, JE; Ney, DR; Magid, D: Computer-based learning in radiology: a hypermedia application in CT. *AJR-Am-J-Roentgenol.* 155(6): 1317-20 (1990).

63. Hennessey, JG; Fishman, EK; Ney, DR: Digital video applications in radiologic education: theory, technique, and applications. *J-Digit-Imaging.* 7(2): 85-90 (1994).

64. Hickey, NM; Robertson, JG; Coristine, M: Integrated radiologic information system: a radiology multimedia communication system. *J-Thorac-Imaging.* 5(1): 77-84 (1990).

65. Howe, G: Making multimedia training aids accessible to users. A new United Kingdom initiative. *Ann-N-Y-Acad-Sci.* 700: 177-80 (1993).

66. Huang, HK; Arenson, RL; Lou, SL; Wong, AW; Andriole, KP; Bazzill, TM; Avrin, D: Multimedia in the radiology environment: current concept. *Comput-Med-Imaging-Graph.* 18(1): 1-10 (1994).

67. Hudock, SD: The application of educational technology to occupational safety and health training. *Occup-Med.* 9(2): 201-10 (1994).

68. Hunter, TB: The computer in the radiologist's office. *Radiographics.* 13(1): 153-61 (1993).

69. Inamoto, K; Inamura, K; Umeda, T: Oral diagnostic reporting and synchronized image filing using magneto-optical disks. *Comput-Methods-Programs-Biomed.* 37(4): 327-31 (1992).

70. Jackson, W.F. "Winds of change" veterinary practice into the 21st century. *Journal Veterinary Medical Education 14*: 48-51 (1987).

71. Jean, FC; Lavril, M; Lemaitre, D; Sauquet, D; Degoulet, P: A software engineering approach for medical workstations development. *Int-J-Biomed-Comput.* 34(1-4): 249-60 (1994).

72. Jones, J.C. Insuring training success with interactive multimedia. *Multimedia Today 3*(1): 30-31.(1995).

73. Karl, W.J. & Yang, J. Computer use and applications in veterinary medicine. *The Information Exchange 201:* 1352-1354 (1992).

74. Kaufman, D; Lee, S: Formative evaluation of a multimedia CAL program in an ophthalmology clerkship. *Med-Teach.* 15(4): 327-40 (1993).

75. Kheriathy, L. Superlink for Windows version 2.00. *Washington Computer Services.* Bellingham, Washington, U.S.A. (1994).

76. Kinzie, MB; Schorling, JB; Siegel, M: Prenatal alcohol education for low-income women with interactive multimedia. *Patient-Educ-Couns.* 21(1-2): 51-60 (1993).

77. Kitanosono, T; Kurashita, Y; Honda, M; Hishida, T; Konishi, H; Mizuno, M; Anzai, M: The use of multimedia in patient care. *Comput-Methods-Programs-Biomed.* 37(4): 259-63 (1992).

78. Kiuru, A; Mattheus, R; Bjerde, KW: Standardization of medical imaging in Europe: an integrated initiative. *Comput-Methods-Programs-Biomed.* 43(1-2): 21-6 (1994).

79. Ladds, P.W. A colour atlas of lymph node pathology in cattle. *Boolarong Publications. Brisbane, Australia.* (1986).

80. Laurillard, D. Rethinking university teaching. *Routledge, London* (1993)

81. Leclercq, MH; Kohler, F; Mouaddib, N: CALOMA: multimedia tutorial programme on oral lesions associated with AIDS/HIV infection. *Int-Dent-J.* 43(4): 359-62 (1993).

82. Lee, PP; Linton, K; Ober, RR; Glanville, J: The efficacy of a multimedia educational campaign to increase the use of eye care services. *Ophthalmology.* 101(8): 1465-9 (1994).

83. Lemke, HU: Future directions in electronic image handling. *Invest-Radiol.* 28 Suppl 3: S79-81 (1993).

84. Lemke, HU; Faulkner, G; Krauss, M: Development towards multimedia medical workstations. *Comput-Med-Imaging-Graph.* 18(2): 67-71 (1994).

85. Lemkin, PF: Xconf: a network-based image conferencing system. *Comput-Biomed-Res.* 26(1): 1-27 (1993).

86. Li, P; Kramer, L; Pineo, S; Kulp, D: Evolving a legacy system: restructuring the Mendelian Inheritance in Man database. *Proc-Annu-Symp-Comput-Appl-Med-Care.* 344-8 (1994).

87. Lilienfield, LS; Broering, NC: Computers as teachers: learning from animations. *Am-J-Physiol.* 266(6 Pt 3): S47-54 (1994).

88. Lipson, JM; Brown, LT: Do videotapes improve knowledge and attitudes about AIDS? *J-Am-Coll-Health.* 39(5): 235-43 (1991).

89. Loew F.M. Innovation *versus* accreditation: The curious case of the reinvented wheel. *Journal Veterinary Medical Education 14*: 59-62 (1987).

90. Longstaffe, JA. Introduction to computer-based learning and multimedia in veterinary and medical education. The advancement of veterinary science. The Bicentenary Symposium Series. Volume 2. Veterinary education - the future [edited by Michell, A.R.], *Royal Veterinary College, London, UK.* 147-161 (1993).

91. Lowe, HJ: Image Engine: an object-oriented multimedia database for storing, retrieving and sharing medical images and text. *Proc-Annu-Symp-Comput-Appl-Med-Care.* 839-43 (1993).

92. Lynch, PJ: Visual design for the user interface, Part 1: Design fundamentals. *J-Biocommun.* 21(1): 22-30 (1994a).

93. Lynch, PJ: Visual design for the user interface, Part 2: Graphics in the interface. *J-Biocommun.* 21(2): 6-15 (1994b).

94. Lynch, PJ; Jaffe, CC; Simon, P; Horton, S: Multimedia for clinical education in myocardial perfusion imaging. *J-Biocommun.* 19(4): 2-8 (1992).

95. Mangione, S; Dennis, S: CompuLung: a multimedia CBL on pulmonary auscultation. *Proc-Annu-Symp-Comput-Appl-Med-Care.* 820-1 (1992).

96. Marti, V; Navio, J; Salvador, CH; Pulido, N; Munoz, A; Gonzalez, MA; Duenas, A: An ODA-based coder/decoder for multimedia medical documents. *Proc-Annu-Symp-Comput-Appl-Med-Care.* 849-53 (1993).

97. Mason, PR. Plant It! - CD: a multimedia CD-ROM on ornamental horticulture. *Quarterly Bulletin of IAALD. 37*: 1/2, 23-30 (1992).

98. Mateu, J; Argemi, J: [Informtoxic. A multimedia toxicological database]. *An-Esp-Pediatr. 36 Suppl 48:* 322-3 (1992).

99. McGarty, TP: Multimedia communications technology in diagnostic imaging. *Invest-Radiol.* 26(4): 377-81 (1991).

100. Michell, AR (Editor). The advancement of veterinary science. The Bicentenary Symposium Series. Volume 2. Veterinary education - the future. *Royal Veterinary College, London, UK* (1993).

101. Migliore, G; Benza, I; Sparacia, G; Lagalla, R: [Multimedia and didactics++. Application to the normal echographic anatomy of the female reproductive system]. *Radiol-Med-Torino.* 85(5): 526-9 (1993).

102. Miller, JG; Chapman, CM; Bruenger, JA; Wysor, WJ; Wolf, FM; Fischer, TV; Beaudoin, AR; Burkel, WE; MacCallum, DK; Carlson, BM: ATLAS-plus: a multimedia teaching tool. Table-top demonstration. *Proc-Annu-Symp-Comput-Appl-Med-Care.* 1992: 795 (1992).

103. Morss, SE; Lenert, LA; Faustman, WO: The side effects of antipsychotic drugs and patients' quality of life: patient education and preference assessment with computers and multimedia. *Proc-Annu-Symp-Comput-Appl-Med-Care.* 17-21 (1993).

104. Nashel, DJ; Martin, JJ: Images in Rheumatology: a multimedia program for medical education. *Proc-Annu-Symp-Comput-Appl-Med-Care.* 798-9 (1992).

105. Nixon, MS; Fishman, EK; Magid, D; Hennessey, JG; Ney, DR: The use of graphic design in an interactive computer teaching program. *J-Med-Syst.* 15(2): 155-70 (1991).

106. O'Neill, P: Instructional multimedia computing in the health sciences. *J-Biocommun.* 19(3): 25-9 (1992).

107. Oermann, MH: Research on teaching methods. *NLN-Publ.* (15-2339): 1-31 (1990).

108. Pentiraro, E: Multimedia: a new frontier in education. *AD: Editoria Elettronica, Milano, Italy. Rays.* 16(4): 529-32 (1991).

109. Petryshen, P; Petryshen, P; Pelekis, G: Multimedia applications in nursing for computer-based staff training and patient education. *J-Contin-Educ-Nurs.* 23(3): 140-2 (1992).

110. Phemister, R.D. Preparing veterinarians for the 21st century: conclusions from the ninth symposium on veterinary medical education. *Journal Veterinary Medical Education 14:* 69-71 (1987).

111. Pisanelli, DM; Ferri, F; Ricci, FL: An object, oriented tool for the generation and management of multimedia patient folders. *Proc-Annu-Symp-Comput-Appl-Med*-Care. 524-8 (1994).

112. Planamento, E. Campus-wide multimedia. *Multimedia Today 3*(1):62-64 (1995).

113. Pollack R.V.H. An analysis of the prophesies for the future by a member of the younger generation. *Journal Veterinary Medical Education 14*: 52-56 (1987).

114. Pratt, CC; Schmall, VL; Wilson, W; Benthin, A: A model community education program on depression and suicide in later life. *Gerontologist.* 31(5): 692-5 (1991).

115. Pritchard, W.R. What lies ahead for the veterinary profession and how can we prepare our graduates for the 21st century ? *Journal Veterinary Medical Education 14:* 43-48 (1987).

116. Pun, T; Gerig, G; Ratib, O: Image analysis and computer vision in medicine. *Comput-Med-Imaging-Graph.* 18(2): 85-96 (1994).

117. Rains, M. Environmental science program simulates real word. *Multimedia Today 3*(1): 46-48 (1995).

118. Ramsden, P. 1992. Learning to teach in higher education. *Routledge, London* (1992).

119. Rathe, R; Garren, T: A student-oriented study tool for heterogeneous HyperCard courseware. *Proc-Annu-Symp-Comput-Appl-Med-Care.* 732-6 (1991).

120. Ratib, O: [Architecture and organization of PACS workstations: a critical overview]. *Radiologe.* 34(6): 300-8 (1994a).

121. Ratib, O: From multimodality digital imaging to multimedia patient record [editorial]. *Comput-Med-Imaging-Graph.* 18(2): 59-65 (1994b).

122. Reis, H; Brenner, D; Robinson, J: Multimedia communications in health care.*Ann-N-Y-Acad-Sci.* 670: 257-68 (1992).

123. Reymond, MA; Rambousek, H; Merlini, M: [Storage of reports in endoscopic surgery] *Helv-Chir-Acta.* 59(5-6): 791-5 (1993).

124. Romiszowski, A. The selection and use of instructional media. *Kogan Page New York.* (1988).

125. Rudin, JL: DentalMac F/X: a multimedia clinical and practice information management computer program. *Compendium.* 15(5): 618, 620-3 (1994).

126. Santer, DM; D'Alessandro, MP; Huntley, JS; Erkonen, WE; Galvin, JR: The multimedia textbook. A revolutionary tool for pediatric education. *Arch-Pediatr-Adolesc-Med.* 148(7): 711-5 (1994).

127. Skinner, C; Bormanis, J: A multipurpose teaching workstation using expert systems, CD ROM and interactive laserdisc. *Proc-Annu-Symp-Comput-Appl-Med-Care.* 831-2 (1992).

128. Smith., F. IDEA-LINK. *Facultad de Medicina Veterinaria y Zootecnia, UNAM,* México, D.F. (1994).

129. Smolen, AJ; Zeiset, GE; Beaston, Wimmer, P: Development of the cardiovascular system: an interactive video computer program. *Proc-Annu-Symp-Comput-Appl-Med-Care.* 847-8 (1992).

130. Stensaas, SS: Animating the curriculum: integrating multimedia into teaching. *Bull-Med-Libr-Assoc.* 82(2): 133-9 (1993).

131. Stetson, DM; Eberhart, RC; Dobbins, RW; Pugh, W: Medical Practice Support System. A medical practitioner's multimedia workstation. *Proc-Annu-Symp-Comput-Appl-Med-Care.* 932-4 (1991).

132. Stevens, F. Special medical applications of computers. *The Veterinary Clinics of North America, Small Animal Practice 16:* 685-702 (1986).

133. Summers, S: Multimedia classroom presentation. *Nurs-Educ-Microworld.* 6(3): 19 (1992).

134. Theodoropoulos, G; Loumos, V; Filippakis, V: A multimedia relational database program for parasite identification. *Comput-Methods-Programs-Biomed.* 39(3-4): 297-301 (1993).

FALLA DE ORIGEN

135. Trigo, F.J; López, B; Aubert, Y. y Domínguez, M. La Enseñanza de la Patología a Través de Programas Interactivos con Videodisco. *II Congreso de la Sociedad Mexicana de Patólogos Veterinarios, A.C.* México, D.F. p 13 (1993).

136. Umeda, T; Inamura, K; Inamoto, K; Ikezoe, J; Kozuka, T; Kawase, I; Fujii, Y; Karasawa, H: [Development of oral reporting system in PACS environment]. *Nippon-Igaku-Hoshasen-Gakkai-Zasshi.* 53(11): 1331-9 (1993).

137. Umeda, T; Inamura, K; Inamoto, K; Mori, Y; Kozuka, T: [Magneto-optical disk filing system for oral diagnostic reports and their synchronized images]. *Nippon-Igaku-Hoshasen-Gakkai-Zasshi.* 51(3): 295-7 (1991).

138. Valero, G. y Valero, G. Uso de imágenes digitalizadas en la enseñanza de la patología veterinaria. Memorias del curso de actualización 1995 en patología macroscópica. *Sociedad Mexicana de Patólogos Veterinarios, A.C.* pp 5 -7 (1995).

139. Valero, G; Valero, G. y Trigo, F.J. Enseñanza asistida por multimedia sin videodisco. *III congreso de la Sociedad Mexicana de Patólogos Veterinarios, A.C.* México, D.F. p 36 (1994).

140. Vinik, E; Sirman, D; Georges, LP; Phillips, J: "Medical informatics in a medical research facility. An interactive multimedia presentation". Diabetes as a model. *Proc-Annu-Symp-Comput-Appl-Med-Care.* 879-81 (1991).

141. Wagner, IV; Schneider, W: Computer-aided quality assurance in oral health care: the image of electronic radiographs. *Dentomaxillofac-Radiol.* 21(4): 195-7 (1992 Nov).

142. Ward, B.C. y Bushby, P.A. Creative solutions to problems in veterinary education. *Journal Veterinary Medical Education 14:* 59-62 (1987).

143. Webber, WB; Rinehart, GC: Computer-based multimedia in plastic surgery education. *Proc-Annu-Symp-Comput-Appl-Med-Care.* 829-30 (1992).

144. Webber, WB; Summers, AN; Rinehart, GC: Computer-based multimedia in plastic surgery education. *Plast-Reconstr-Surg.* 93(6): 1290-300 (1994).

145. Wertheim, SL: NeuroDatabase: multimedia exploration of the nervous system. *Proc-Annu-Symp-Comput-Appl-Med-Care.* 985-6 (1991).

146. Whithear, KG; Browning, GF; Brightling, P; McNaught, C: Veterinary education in the era of information technology. *Aust-Vet-J.* 71(4): 106-8 (1994).

147. Widzinski, L: How hyper are we? A look at hypermedia management in academic health sciences libraries. *Bull-Med-Libr-Assoc.* 81(1): 58-61 (1993).

148. Wood, D. Instructional technology. Multimedia Today 3(1):18-22 (1995).

149. Woodruff, K. Retailer checks out multimedia POS training. *Multimedia Today 3*(1):32-33 (1995).

150. Wyatt, JC; Detmer, WM; Fagan, LM: Design and evaluation of multimedia stimuli to evoke clinical concepts. *Proc-Annu-Symp-Comput-Appl-Med-Care.* 834-8 (1993).

151. Yamamoto, LG: Storing radiographs on a PC using a hand scanner: a simple tool to improve the teaching quality of radiographs in medical education. *Am-J-Emerg-Med.* 12(4): 459-62 (1994).

152. Zenz, H; Maresch, H; Faulborn, J: [Interactive, multimedia learning system for the study of primary open angle glaucoma--system description from the viewpoint of the computer scientist]. *Biomed-Tech-Berlin.* 39(1-2): 27-30 (1994).

APÉNDICE I. EVALUACIONES DE LOS SUJETOS

Cuadro I.I. Evaluaciones de los sujetos antes y después de recibir entrenamiento tradicional mediante plática ilustrada con diapositivas.

ID	MVZ	grado	experiencia	previo PLATICA	post PLATICA	PLATICA
1	1	0	0	8	10	2
2	1	0	0	8	10	2
3	1	0	0	8	10	2
4	1	0	0	7	10	3
5	1	0	0	7	10	3
6	1	0	0	7	10	3
7	1	0	0	7	10	3
8	1	0	0	6	10	4
9	1	0	0	6	10	4
10	1	0	0	6	10	4
11	1	0	0	6	10	4
12	1	0	0	5	10	5
13	1	0	0	5	10	5
14	1	0	0	5	10	5
15	1	0	0	5	10	5
16	1	0	0	5	10	5
17	1	0	0	5	10	5
18	1	0	0	4	10	6
19	1	0	0	4	10	6
20	1	0	0	4	10	6
21	1	0	0	3	10	7
22	1	0	0	3	10	7
23	1	0	0	6	10	4
24	1	0	0	6	7	1
25	0	1	0	4	10	6
26	1	3	0	9	10	1
27	1	1	0	2	10	8
28	1	2	1	6	10	4
29	1	2	1	7	10	3
30	1	1	1	7	9	2
31	1	2	1	8	10	2
32	1	3	1	8	10	2
33	0	2	0	1	10	9
34	0	2	0	0	2	2
35	0	3	1	0	10	10
36	1	1	0	7	9	2
37	1	3	2	8	10	2
38	1	1	0	7	10	3
ID	MVZ	grado	experiencia	previo PLATICA	post PLATICA	PLATICA

ID = número progresivo de identificación.
MVZ: (0=sin) (1=con) estudios de medicina veterinaria.
GRADO: 0=estudiante, 1=pasante, 2=licenciatura, 3=posgrado.
EXPERIENCIA LABORAL CON Tb: 0=sin, 1=empleo relacionado, 2= en diagnóstico histopatológico.
PREVIO PLATICA: Evaluación (de 0 a 10) del subgrupo antes de recibir entrenamiento tradicional.
POST PLATICA: Evaluación (de 0 a 10) del subgrupo despuésde recibir entrenamiento tradicional.
PLATICA: Aumento en la evaluación asociado al entrenamiento tradicional.

Cuadro I.II. Evaluaciones de los sujetos antes y después de recibir entrenamiento por computadora con sistema de multimedia.

ID	MVZ	grado	experiencia	previo MM	post MM	MM
39	1	0	0	4	10	6
40	1	0	0	8	9	1
41	1	0	0	5	10	5
42	1	0	0	5	9	4
43	1	0	0	5	9	4
44	1	0	0	7	8	1
45	1	0	0	7	9	2
46	1	0	0	6	10	4
47	1	0	0	4	9	5
48	1	0	0	6	10	4
49	1	0	0	4	10	6
50	1	0	0	9	10	1
51	1	0	0	3	9	6
52	1	0	0	4	10	6
53	1	0	0	3	9	6
54	1	0	0	8	10	2
55	1	0	0	5	9	4
56	1	0	0	4	7	3
57	1	0	0	7	9	2
58	1	0	0	3	10	7
59	1	0	0	6	9	3
60	1	3	2	8	10	2
61	1	2	0	6	10	4
62	1	2	0	2	9	7
63	1	2	0	8	10	2
64	1	2	2	10	10	0
65	1	2	2	10	10	0
66	1	2	2	8	10	2
67	1	3	0	5	9	4
68	1	1	0	5	10	5
69	1	1	0	8	10	2
70	1	1	0	9	10	1
71	1	1	0	8	10	2
72	0	1	0	5	9	4
73	1	1	0	8	10	2
74	1	3	1	7	10	3
75	1	3	2	8	10	2
76	1	3	2	8	10	2
ID	MVZ	grado	experiencia	previo MM	post MM	MM

ID = número progresivo de identificación.
MVZ: (0=sin) (1=con) estudios de medicina veterinaria.
GRADO: 0=estudiante, 1=pasante, 2=licenciatura, 3=posgrado.
EXPERIENCIA LABORAL CON Tb: 0=sin, 1=empleo relacionado, 2= en diagnóstico histopatológico.
PREVIO MM: Evaluación (de 0 a 10) del subgrupo antes de recibir entrenamiento por multimedia.
POST MM: Evaluación (de 0 a 10) del subgrupo despuésde recibir entrenamiento por multimedia.
MM: Aumento en la evaluación asociado al entrenamiento por multimedia.

FALLA DE ORIGEN

APÉNDICE II. IMPRESIÓN DE LA MISMA IMAGEN DIGITALIZADA MEDIANTE *PHOTOCD* Y FOTOVIDEOCÁMARA.

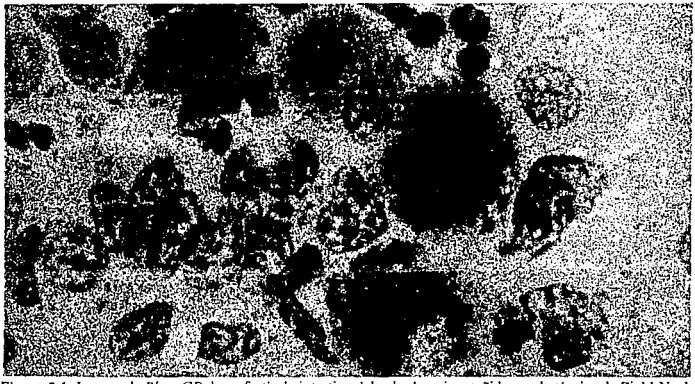

Figura 2.1 Imagen de *PhotoCD* de un frotis de intestino delgado de ovino, teñido con la técnica de Ziehl-Neelsen, donde se observan macrófagos con abundantes bacterias ácido-resistentes.

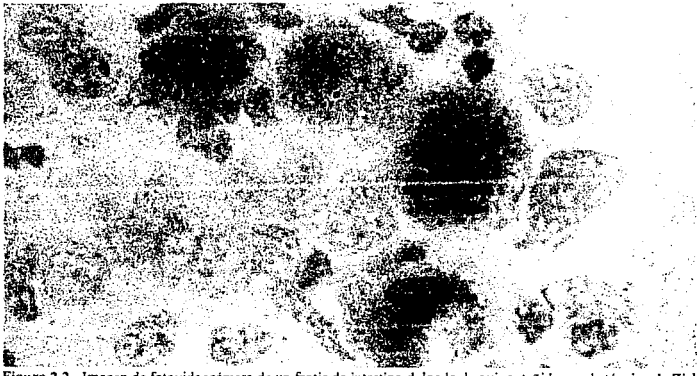

Figura 2.2 Imagen de fotovideocámara de un frotis de intestino delgado de ovino, teñido con la técnica de Ziehl-Neelsen, donde se observan macrófagos con abundantes bacterias ácido-resistentes.

APÉNDICE III. USO DEL PROGRAMA *SUPERLINK*

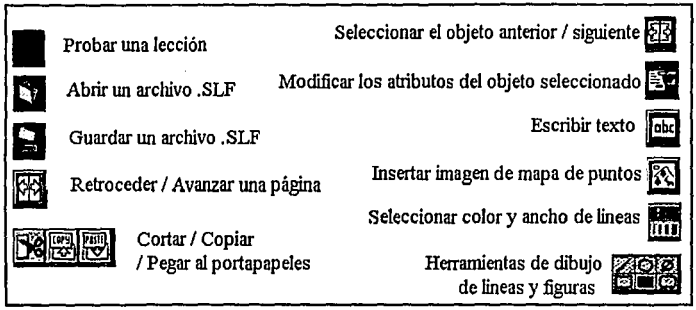

Figura 3.1 Funciones de la barra de herramientas del programa *SuperLink 2*.

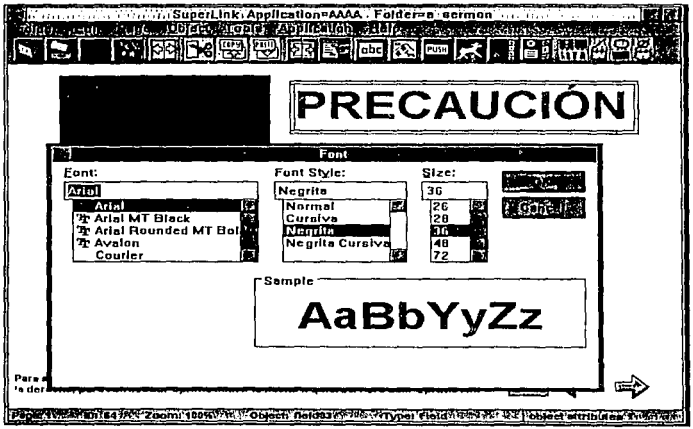

Figura 3.2 Selección de las características del texto en el programa *SuperLink 2*.

FALLA DE ORIGEN

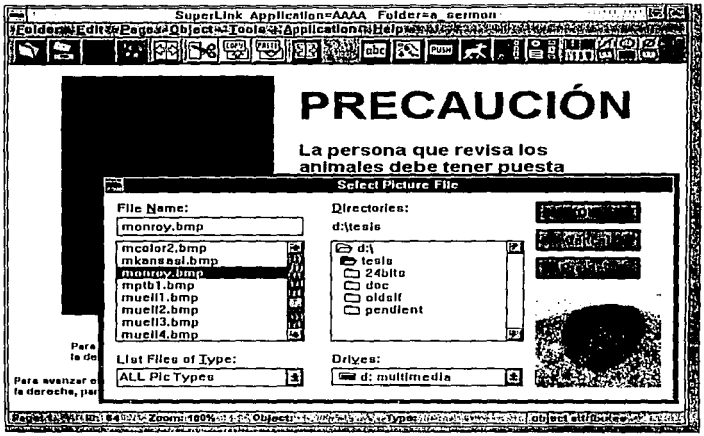

Figura 3.3 Inclusión de una imagen digitalizada en el programa *SuperLink 2*.

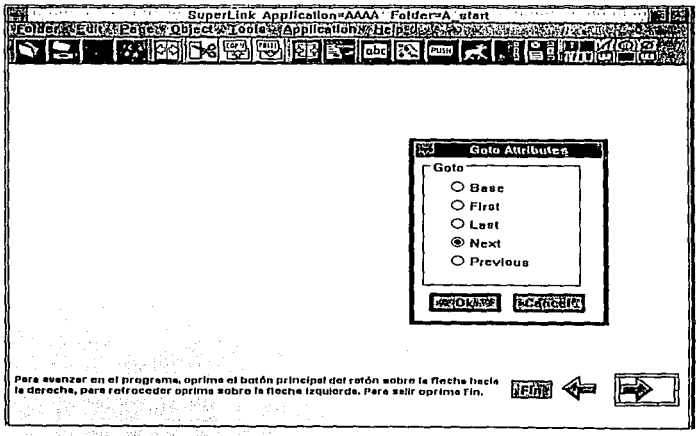

Figura 3.4 Codificación de la estructura de control para avanzar a la página siguiente de una lección de *SuperLink 2*.

APÉNDICE IV. IMPRESIÓN DE LAS PÁGINAS DEL PROGRAMA DE MULTIMEDIA EMPLEADO PARA EL ENTRENAMIENTO.

Notas importantes
El programa fue realizado a 640 por 480 pixeles con 256 colores y la impresión de sus páginas se realizó en una impresora láser a 300 puntos por pulgada.

Se utilizó el programa *SuperLink 2* para producir las impresiones mediante el sistema de volcado de pantalla, por lo que la definición de las imágenes y los textos aquí presentados es considerablemente inferior a la que observaron los usuarios del paquete de multimedia en el monitor de la computadora.

Se incluyeron tres pantallas de computadora en cada hoja impresa porque la impresión de una pantalla por hoja no mejoraba la definición de las imágenes y por el contrario, causaba un notable aumento en la granularidad aparente.

El botón principal del ratón es el botón izquierdo.

Para avanzar en el programa, mueva el ratón y oprima el botón principal del ratón cuando el señalador se encuentre sobre la flecha grande de color gris que apunta hacia la derecha, que está situada al extremo inferior derecho de la pantalla.

Fin

Diagnóstico de tuberculosis bovina

Germán Valero Elizondo
Guillermo Valero Elizondo
Francisco J. Trigo Tavera

Sociedad Mexicana de Patólogos Veterinarios, A.C.

Facultad de Medicina Veterinaria y Zootecnia, Universidad Nacional Autónoma de México.

Centro Nacional de Investigación Disciplinaria en Microbiología, Instituto Nacional de Investigaciones Forestales y Agropecuarias, Secretaría de Agricultura, Ganadería y Desarrollo Rural.

Hospital de Cardiología, Centro Médico Nacional Siglo XXI, I.M.S.S

Fotografía Asistida por Computadora, México, D.F.

Para avanzar en el programa, oprima el botón principal del ratón sobre la flecha hacia la derecha, para retroceder oprima sobre la flecha izquierda. Para salir oprima Fin.

Para avanzar en el programa, oprima el botón principal del ratón sobre la flecha hacia la derecha, para retroceder oprima sobre la flecha izquierda. Para salir oprima Fin.

Fin

OBJETIVO

Este programa de computadora ejemplifica las características diagnósticas de la tuberculosis bovina, con lesiones macroscópicas, microscópicas, pruebas diagnósticas auxiliares y diagnósticos diferenciales.

FALLA DE ORIGEN

Para avanzar en el programa, oprima el botón principal del ratón sobre la flecha hacia la derecha, para retroceder oprima sobre la flecha izquierda. Para salir oprima Fin.

Para avanzar en el programa, oprima el botón principal del ratón sobre la flecha hacia la derecha, para retroceder oprima sobre la flecha izquierda. Para salir oprima Fin.

Fin

IMPORTANCIA

La tuberculosis bovina puede ser una causa económicamente significativa de pérdida de la producción de carne y leche.

Al erradicar la tuberculosis bovina, se puede aumentar la producción lechera.

Para avanzar en el programa, oprima el botón principal del ratón sobre la flecha hacia la derecha, para retroceder oprima sobre la flecha izquierda. Para salir oprima Fin.

Para avanzar en el programa, oprima el botón principal del ratón sobre la flecha hacia la derecha, para retroceder oprima sobre la flecha izquierda. Para salir oprima Fin.

Fin

MENÚ PRINCIPAL

seleccione el botón del tema que desea ver

- Generalidades
- Tuberculinización
- Nódulo linfático normal
- Nódulo linfático reactivo
- Lesiones frecuentes en NL
- Histoquímica
- Aislamiento de micobacterias
- Evaluación de conocimientos
- Granuloma por micobacterias
- Granuloma por vermes
- *Rhodococcus equi*
- *Coccidioides immitis*
- Gránulos de azufre
- Granuloma micótico
- Absceso y piogranuloma
- Lesiones varias

SALIR A WINDOWS WINDOWS

Para avanzar en el programa, oprima el botón principal del ratón sobre la flecha hacia la derecha, para retroceder oprima sobre la flecha izquierda. Para salir oprima Fin.

Fin

FIN DE ESTE PAQUETE

Gracias por haber utilizado este programa.

Esperamos que haya sido útil y agradable.

Seleccione el siguiente botón para terminar este paquete y SALIR A WINDOWS: WINDOWS

Para avanzar en el programa, oprima el botón principal del ratón sobre la flecha hacia la derecha, para retroceder oprima sobre la flecha izquierda. Para salir oprima Fin.

Fin

PRECAUCIÓN

La persona que revisa los animales debe tener puesta bata u overol y guantes, porque la tuberculosis es una zoonosis.

Para avanzar en el programa, oprima el botón principal del ratón sobre la flecha hacia la derecha, para retroceder oprima sobre la flecha izquierda. Para salir oprima Fin.

Fin

PRECAUCIÓN

Es conveniente que el prosector use un mandil y botas de hule.

Un cubrebocas o máscara puede ser de utilidad para disminuir la inhalación de aereosoles, pero a menos que tuviese un respirador con filtros HEPA, la utilidad es principalmente sicológica.

Debe evitarse el producir aereosoles de las lesiones compatibles con tuberculosis (y de las demás lesiones también).

Para avanzar en el programa, oprima el botón principal del ratón sobre la flecha hacia la derecha, para retroceder oprima sobre la flecha izquierda. Para salir oprima Fin.

Para avanzar en el programa, oprima el botón principal del ratón sobre la flecha hacia la derecha, para retroceder oprima sobre la flecha izquierda. Para salir oprima Fin.

Fin

PRECAUCIÓN

La persona que revisa los animales debe tener puestos guantes de hule.

El no usar guantes durante las necropsias y revisiones en rastros en países donde aún existe la brucelosis no es una buena idea.

Para avanzar en el programa, oprima el botón principal del ratón sobre la flecha hacia la derecha, para retroceder oprima sobre la flecha izquierda. Para salir oprima Fin.

Fin



Los órganos a revisar se cortan con cuchillo filoso en rebanadas de 3 a 5 milímetros de grosor

Para avanzar en el programa, oprima el botón principal del ratón sobre la flecha hacia la derecha, para retroceder oprima sobre la flecha izquierda. Para salir oprima Fin. Fin



FIJACIÓN

Las muestras para histopatología se fijan en formalina amortiguada al 10% por 24 horas.

Para avanzar en el programa, oprima el botón principal del ratón sobre la flecha hacia la derecha, para retroceder oprima sobre la flecha izquierda. Para salir oprima Fin. Fin



FIJACIÓN

Las muestras para histopatología se sumergen en abundante solución fijadora; cuando menos 10 ml de formalina amortiguada al 10% por cada gramo de tejido.

Para avanzar en el programa, oprima el botón principal del ratón sobre la flecha hacia la derecha, para retroceder oprima sobre la flecha izquierda. Para salir oprima Fin. Fin

FIN DE ESTE CAPÍTULO

Gracias por haber utilizado este programa.

Esperamos que haya sido útil y agradable.

Para avanzar en el programa, oprima el botón principal del ratón sobre la flecha hacia la derecha, para retroceder oprima sobre la flecha izquierda. Para salir oprima Fin. Fin

TUBERCULINIZACIÓN DE ANIMALES VIVOS

La prueba intradérmica de hipersensibilidad retardada puede ser útil para dar un diagnóstico presuntivo de tuberculosis en bovinos y algunas otras especies.

La reacción de hipersensibilidad retardada a la inyección intradérmica de un derivado proteico purificado de *Mycobactorium bovis* puede ser una evidencia útil para sospechar tuberculosis, pero puede presentar reacciones positivas falsas y negativas falsas.

Para avanzar en el programa, oprima el botón principal del ratón sobre la flecha hacia la derecha, para retroceder oprima sobre la flecha izquierda. Para salir oprima Fin.

Fin ⇦ ⇨

La respuesta de hipersensibilidad retardada se manifiesta por una hinchazón tres días después de la inyección del antígeno.

En bovinos tradicionalmente se ha usado el pliegue caudal por la facilidad de manejo.

Para avanzar en el programa, oprima el botón principal del ratón sobre la flecha hacia la derecha, para retroceder oprima sobre la flecha izquierda. Para salir oprima Fin.

Fin ⇦ ⇨

Para evaluar la intensidad de la respuesta de hipersensibilidad retardada a la inyección de un antígeno de *Mycobactorium bovis* (tuberculina) se mide con un vernier el grosor de la piel antes de la inyección y 72 horas después.

FALLA DE ORIGEN

Para avanzar en el programa, oprima el botón principal del ratón sobre la flecha hacia la derecha, para retroceder oprima sobre la flecha izquierda. Para salir oprima Fin.

Fin ⇦ ⇨



El usar eficientemente un vernier tradicional requiere un poco de práctica, mientras que un vernier electrónico digital es más facil de emplear.

Para avanzar en el programa, oprima el botón principal del ratón sobre la flecha hacia la derecha, para retroceder oprima sobre la flecha izquierda. Para salir oprima Fin. Fin

Las mediciones inicial y final debe realizarlas la misma persona usando el mismo tipo de vernier.

Para avanzar en el programa, oprima el botón principal del ratón sobre la flecha hacia la derecha, para retroceder oprima sobre la flecha izquierda. Para salir oprima Fin. Fin



Es importante revisar al animal y apuntar cualquier situación que pudiese afectar la interpretación de la prueba por interferir con la medición o con la respuesta inmune.

Para avanzar en el programa, oprima el botón principal del ratón sobre la flecha hacia la derecha, para retroceder oprima sobre la flecha izquierda. Para salir oprima Fin. Fin



Las especies que no posean pliegue ano-caudal, pueden tuberculinizarse en la tabla del cuello.

Los venados pueden tuberculinizarse en el pliegue de la axila.

La tuberculinización de los primates en el párpado es aparentemente cruel, pero al parecer es muy sensible.

Para avanzar en el programa, oprima el botón principal del ratón sobre la flecha hacia la derecha, para retroceder oprima sobre la flecha izquierda. Para salir oprima Fin. Fin

Es muy importante que los animales a tuberculinizar estén identificados para evitar confusiones.

Antes de inyectar la tuberculina conviene limpiar la zona.

Para avanzar en el programa, oprima el botón principal del ratón sobre la flecha hacia la derecha, para retroceder oprima sobre la flecha izquierda. Para salir oprima Fin. Fin

Para la tuberculinización cervical, el pelo o lana de la zona se rasura y se mide el grosor de la piel antes de la inyección de la tuberculina.

Para avanzar en el programa, oprima el botón principal del ratón sobre la flecha hacia la derecha, para retroceder oprima sobre la flecha izquierda. Para salir oprima Fin. Fin

A las 72 horas (mas/menos 4 horas) después de la tuberculinización se vuelve a medir el grosor de la piel.

Para avanzar en el programa, oprima el botón principal del ratón sobre la flecha hacia la derecha, para retroceder oprima sobre la flecha izquierda. Para salir oprima Fin. Fin

La inyección de tuberculina debe ser intradérmica, siguiendo las indicaciones de la legislacion zoosanitaria vigente (NORMA OFICIAL MEXICANA).

La inyección subcutánea o intramuscular de tuberculina no produce una buena respuesta de hipersensibilidad retardada.

Para avanzar en el programa, oprima el botón principal del ratón sobre la flecha hacia la derecha, para retroceder oprima sobre la flecha izquierda. Para salir oprima Fin. Fin

El antígeno empleado, dosis, lugar de aplicación, forma de interpretación y otras características de las pruebas de tuberculina en bovinos y especies diferentes al bovino son determinadas por la autoridad sanitaria federal.

FALLA DE ORIGEN

Para avanzar en el programa, oprima el botón principal del ratón sobre la flecha hacia la derecha, para retroceder oprima sobre la flecha izquierda. Para salir oprima Fin. Fin

PARATUBERCULOSIS

Una causa frecuente de reacción cruzada a la tuberculinización es la paratuberculosis, tanto en bovinos como en ovinos y caprinos.

La vacunación contra paratuberculosis también puede sensibilizar al animal, resultando en una reacción positiva falsa.

Para avanzar en el programa, oprima el botón principal del ratón sobre la flecha hacia la derecha, para retroceder oprima sobre la flecha izquierda. Para salir oprima Fin. Fin

PARATUBERCULOSIS

La paratuberculosis a menudo es asintomática durante mucho tiempo.

Por cada animal paratuberculoso emaciado hay varios animales infectados, aparentemente asintomáticos, pero que en realidad tienen baja conversión alimenticia por la enteritis granulomatosa.

Para avanzar en el programa, oprima el botón principal del ratón sobre la flecha hacia la derecha, para retroceder oprima sobre la flecha izquierda. Para salir oprima Fin. Fin

PARATUBERCULOSIS



En la lámina propia del intestino se encuentran una gran cantidad de células epitelioides (macrófagos) y células gigantes.

Para avanzar en el programa, oprima el botón principal del ratón sobre la flecha hacia la derecha, para retroceder oprima sobre la flecha izquierda. Para salir oprima Fin. Fin

PARATUBERCULOSIS

Además de la enteritis proliferativa puede observarse aumento de tamaño de los nódulos linfáticos mesentéricos.

Para avanzar en el programa, oprima el botón principal del ratón sobre la flecha hacia la derecha, para retroceder oprima sobre la flecha izquierda. Para salir oprima Fin. Fin

PARATUBERCULOSIS

En los caprinos con paratuberculosis es frecuente observar granulomas en los nódulos linfáticos mesentéricos.

En estas ocasiones, la única manera de hacer un diagnóstico diferencial entre tuberculosis y paratuberculosis será por cultivo de las micobacterias en medios especiales.

No es posible diferenciar las especies de micobacterias por la mera observación al microscopio. La histopatología puede sugerir que tipo de micobacteria es probable que sea, pero el resultado se describe como: "se observaron ... bacterias ácido-resistentes de ... forma ... tamaño ... compatibles con ..."

Para avanzar en el programa, oprima el botón principal del ratón sobre la flecha hacia la derecha, para retroceder oprima sobre la flecha izquierda. Para salir oprima Fin. Fin

PRUEBAS DIAGNÓSTICAS *IN VITRO*

Se ha intentado diagnosticar la tuberculosis con exámenes de laboratorio.

La incubación de leucocitos sanguíneos (de un animal con inmunidad contra tuberculosis) en presencia de un derivado proteico purificado de *Mycobacterium bovis* causa la liberación de mediadores químicos.

Con este principio se diseñaron las pruebas de inhibición de la migración de macrófagos (MIF) y liberación de interferón gamma.

Para avanzar en el programa, oprima el botón principal del ratón sobre la flecha hacia la derecha, para retroceder oprima sobre la flecha izquierda. Para salir oprima Fin. Fin

PRUEBA DE LIBERACIÓN DE INTERFERÓN GAMMA



Para la prueba de liberación de interferón gamma se toma sangre heparinizada, la que se incuba en el laboratorio en presencia de PPD bovino y PPD aviar.

Para avanzar en el programa, oprima el botón principal del ratón sobre la flecha hacia la derecha, para retroceder oprima sobre la flecha izquierda. Para salir oprima fin. Fin

PRUEBA DE LIBERACIÓN DE INTERFERÓN GAMMA



Después de la incubación se determina con una prueba de ELISA si se liberó interferón gamma, lo que implicaría que los linfocitos reconocieron al antígeno (PPD bovino o aviar).

Esta prueba evalúa hipersensibilidad retardada en forma similar a la tuberculinización doble

En la práctica los resultados han sido contradictorios y aún se está investigando al respecto.

Para avanzar en el programa, oprima el botón principal del ratón sobre la flecha hacia la derecha, para retroceder oprima sobre la flecha izquierda. Para salir oprima fin. Fin

PRUEBA DE ELISA EN LA PARATUBERCULOSIS BOVINA



La determinación de anticuerpos en suero por inmunoensayo enzimático (ELISA) es útil para identificar los bovinos paratuberculosos con infecciones muy severas.

Usualmente los animales que tienen altos títulos de anticuerpos séricos excretan grandes cantidades de micobacterias en heces.

Para avanzar en el programa, oprima el botón principal del ratón sobre la flecha hacia la derecha, para retroceder oprima sobre la flecha izquierda. Para salir oprima fin. Fin

PRUEBA DE ELISA EN LA PARATUBERCULOSIS BOVINA



La prueba del inmunoensayo enzimático (ELISA) es mucho mas fácil, rápida y barata que el aislamiento, por lo que se prefiere para la identificación de bovinos paratuberculosos.

Debe recordarse que los animales con infecciones recientes pueden estar excretando micobacterias en heces y ser negativos a ELISA.

Para avanzar en el programa, oprima el botón principal del ratón sobre la flecha hacia la derecha, para retroceder oprima sobre la flecha izquierda. Para salir oprima Fin. Fin

PRUEBA DE ELISA EN LA PARATUBERCULOSIS BOVINA

Una ventaja de la prueba de ELISA es que se pueden automatizar muchos de los pasos, lo que permite procesar un gran número de sueros en poco tiempo y con resultados reproducibles.

Para avanzar en el programa, oprima el botón principal del ratón sobre la flecha hacia la derecha, para retroceder oprima sobre la flecha izquierda. Para salir oprima Fin. Fin

PRUEBA DE ELISA PARA ANTICUERPOS EN SUERO



A diferencia de lo que ocurre en la paratuberculosis, en la tuberculosis bovina la determinación de anticuerpos séricos no permite identificar a los animales enfermos.

Para avanzar en el programa, oprima el botón principal del ratón sobre la flecha hacia la derecha, para retroceder oprima sobre la flecha izquierda. Para salir oprima Fin. Fin

FIN DE ESTE CAPÍTULO

Gracias por haber utilizado este programa.

Esperamos que haya sido útil y agradable.

Para avanzar en el programa, oprima el botón principal del ratón sobre la flecha hacia la derecha, para retroceder oprima sobre la flecha izquierda. Para salir oprima Fin. Fin

NÓDULOS LINFÁTICOS NORMALES

Es muy importante que los veterinarios estén familiarizados con las estructuras que normalmente se pueden encontrar durante la inspección de los nódulos linfáticos (NL).

Los inspectores deben conocer, además de las características normales, las lesiones más comunes que se presentan en los nódulos linfáticos y su diferenciación con lesiones tuberculosas.

Para avanzar en el programa, oprima el botón principal del ratón sobre la flecha hacia la derecha, para retroceder oprima sobre la flecha izquierda. Para salir oprima Fin.

Fin

NÓDULOS LINFÁTICOS NORMALES

En esta imagen de un NL de bovino adulto se observan la cápsula (c), centros germinales (g), zona paracortical (p), trabéculas (t) y cordones medulares (m).

Para avanzar en el programa, oprima el botón principal del ratón sobre la flecha hacia la derecha, para retroceder oprima sobre la flecha izquierda. Para salir oprima Fin.

Fin

NÓDULOS HEMOLINFÁTICOS

En los bovinos son frecuentes los nódulos hemolinfáticos.

Funcionan igual de eficientes que los NL habituales, pero su color rojo-morado ha causado la equivocación de múltiples veterinarios que no estaban familiarizados con ellos.

Usualmente se observan pocos nódulos hemolinfáticos en la zona lumbar, pero algunos casos como este pueden tener muchos de ellos.

FALLA DE ORIGEN

Para avanzar en el programa, oprima el botón principal del ratón sobre la flecha hacia la derecha, para retroceder oprima sobre la flecha izquierda. Para salir oprima Fin.

Fin

NÓDULOS LINFÁTICOS NORMALES



<< En esta imagen se observan tres nódulos linfáticos preescapulares normales de bovinos de diferentes edades.

En la parte superior está un NL de becerro recién nacido, enmedio un NL de becerro de tres meses de edad y abajo un NL de una vaca adulta.

Observe que el NL del recién nacido no tiene folículos aún y note el aumento de tamaño y el cambio de color.

Para avanzar en el programa, oprima el botón principal del ratón sobre la flecha hacia la derecha, para retroceder oprima sobre la flecha izquierda. Para salir oprima Fin. Fin

NÓDULOS LINFÁTICOS NORMALES

La acumulación de pigmento asociado al envejecimiento es normal en los nódulos linfáticos.

Para avanzar en el programa, oprima el botón principal del ratón sobre la flecha hacia la derecha, para retroceder oprima sobre la flecha izquierda. Para salir oprima Fin. Fin

NÓDULOS LINFÁTICOS NORMALES

Las zonas pigmentadas están principalmente en los senos medulares.

Para avanzar en el programa, oprima el botón principal del ratón sobre la flecha hacia la derecha, para retroceder oprima sobre la flecha izquierda. Para salir oprima Fin. Fin

NÓDULOS LINFÁTICOS NORMALES



La mayor parte del pigmento se encuentra dentro de los macrófagos.

Para avanzar en el programa, oprima el botón principal del ratón sobre la flecha hacia la derecha, para retroceder oprima sobre la flecha izquierda. Para salir oprima Fin. Fin

PIGMENTO CAROTENOIDE EN LOS NÓDULOS LINFÁTICOS

En los NL lumbares de vacas se llegan a encontrar zonas con pigmento (carotenoide) de un color anaranjado, similar al del cuerpo lúteo del ovario.

Para avanzar en el programa, oprima el botón principal del ratón sobre la flecha hacia la derecha, para retroceder oprima sobre la flecha izquierda. Para salir oprima Fin. Fin

PIGMENTO CAROTENOIDE EN LOS NÓDULOS LINFÁTICOS

<< El pigmento carotenoide se puede demostrar en cortes por congelación, porque en la inclusión rutinaria sería removido por el xilol.

Para avanzar en el programa, oprima el botón principal del ratón sobre la flecha hacia la derecha, para retroceder oprima sobre la flecha izquierda. Para salir oprima Fin. Fin

MELANINA EN LOS NÓDULOS LINFÁTICOS

En la melanosis congénita el pigmento está localizado en el estroma cerca de los vasos sanguíneos.

Esta distribución permite diferenciar la melanosis congénita de la pigmentación de los NL que drenan un melanoma, que sería en los senos subcorticales.

Para avanzar en el programa, oprima el botón principal del ratón sobre la flecha hacia la derecha, para retroceder oprima sobre la flecha izquierda. Para salir oprima Fin. Fin

LIPIDOSIS EN LOS NÓDULOS LINFÁTICOS MAMARIOS

En los NL mamarios de vacas se llegan a encontrar zonas con manchas blancas opacas, bién delimitadas, que corresponden a reabsorción de leche.

Para avanzar en el programa, oprima el botón principal del ratón sobre la flecha hacia la derecha, para retroceder oprima sobre la flecha izquierda. Para salir oprima Fin. Fin

LIPIDOSIS EN LOS NÓDULOS LINFÁTICOS MAMARIOS

La localización de la lipidosis en los NL mamarios sugiere la reabsorción de leche que escapó al tejido conectivo de la ubre.

En los senos se encuentran vacuolas de lípidos que fueron parcialmente disueltos por el xilol en la inclusión de la muestra.

Para avanzar en el programa, oprima el botón principal del ratón sobre la flecha hacia la derecha, para retroceder oprima sobre la flecha izquierda. Para salir oprima Fin. Fin

HIPERTROFIA DE LAS ARTERIAS DE LOS NÓDULOS LINFÁTICOS

Los NL pueden experimentar estímulos antigénicos que causen hiperplasia linfoide con aumento de tamaño del NL.

A semejanza de lo que ocurre con las arterias que nutren el cuerpo lúteo bovino durante la gestación, las arterias de un NL con hiperplasia de suficiente intensidad por un tiempo largo experimentarán un aumento de tamaño (hipertrofia).

Al desaparecer el estímulo antigénico el NL recupera su tamaño habitual, pero las arterias hipertróficas permanecen como secuela.

Para avanzar en el programa, oprima el botón principal del ratón sobre la flecha hacia la derecha, para retroceder oprima sobre la flecha izquierda. Para salir oprima Fin. Fin

HIPERTROFIA DE LAS ARTERIAS DE LOS NÓDULOS LINFÁTICOS

En esta lesión se observan manchas blancas en los NL.

Al observarlas cuidadosamente se notará que tienen un aspecto tortuoso y consistencia elástica.

Para avanzar en el programa, oprima el botón principal del ratón sobre la flecha hacia la derecha, para retroceder oprima sobre la flecha izquierda. Para salir oprima Fin. Fin

HIPERTROFIA DE LAS ARTERIAS DE LOS NÓDULOS LINFÁTICOS

En esta imagen se observan las arterias hipertrofiadas en un NL.

Note la gran semejanza de este hallazgo con las arterias residuales del cuerpo lúteo de gestación de las vacas.

FALLA DE ORIGEN

Para avanzar en el programa, oprima el botón principal del ratón sobre la flecha hacia la derecha, para retroceder oprima sobre la flecha izquierda. Para salir oprima Fin. Fin

NÓDULOS LINFÁTICOS ECTÓPICOS

Es posible encontrar folículos linfoides aislados y hasta nódulos linfáticos completos en localizaciones diferentes a las habituales.

Si bien los nódulos linfáticos ectópicos al parecer funcionan en forma similar a los normales, el hecho de encontrarse en lugares distintos a los usuales puede ocasionar confusión al observador.

Es muy importante no confundir los nódulos linfáticos ectópicos con lesiones tuberculosas.

El color, la consistencia y las lesiones de los nódulos linfáticos ectópicos son muy similares a las de los nódulos linfáticos normales.

Para avanzar en el programa, oprima el botón principal del ratón sobre la flecha hacia la derecha, para retroceder oprima sobre la flecha izquierda. Para salir oprima Fin. Fin

NÓDULOS LINFÁTICOS ECTÓPICOS

Los nódulos linfáticos ectópicos pueden presentarse dentro del pulmón de los animales domésticos.

Los nódulos linfáticos ectópicos en pulmón a menudo se encuentran debajo de la pleura en el borde ventral del lóbulo caudal.

Para avanzar en el programa, oprima el botón principal del ratón sobre la flecha hacia la derecha, para retroceder oprima sobre la flecha izquierda. Para salir oprima Fin. Fin

NÓDULOS LINFÁTICOS ECTÓPICOS

Los nódulos linfáticos ectópicos de tamaño mediano o grande se identifican fácilmente a la observación microscópica.

Se observa la arquitectura normal de la corteza, médula y zona paracortical de un nódulo linfático.

Para avanzar en el programa, oprima el botón principal del ratón sobre la flecha hacia la derecha, para retroceder oprima sobre la flecha izquierda. Para salir oprima Fin. Fin

NÓDULOS LINFÁTICOS ECTÓPICOS

Es posible encontrar folículos linfoides aislados y hasta nódulos linfáticos completos en localizaciones diferentes a las habituales.

Si bien los nódulos linfáticos ectópicos al parecer funcionan en forma similar a los normales, el hecho de encontrarse en lugares distintos a los usuales puede ocasionar confusión al observador.

Es muy importante no confundir los nódulos linfáticos ectópicos con lesiones tuberculosas.

El color, la consistencia y las lesiones de los nódulos linfáticos ectópicos son muy similares a las de los nódulos linfáticos normales.

Para avanzar en el programa, oprima el botón principal del ratón sobre la flecha hacia la derecha, para retroceder oprima sobre la flecha izquierda. Para salir oprima Fin. Fin

NÓDULOS LINFÁTICOS ECTÓPICOS

Los nódulos linfáticos ectópicos pueden presentarse dentro del pulmón de los animales domésticos.

Los nódulos linfáticos ectópicos en pulmón a menudo se encuentran debajo de la pleura en el borde ventral del lóbulo caudal.

Para avanzar en el programa, oprima el botón principal del ratón sobre la flecha hacia la derecha, para retroceder oprima sobre la flecha izquierda. Para salir oprima Fin. Fin

NÓDULOS LINFÁTICOS ECTÓPICOS



Los nódulos linfáticos ectópicos de tamaño mediano o grande se identifican fácilmente a la observación microscópica.

Se observa la arquitectura normal de la corteza, médula y zona paracortical de un nódulo linfático.

Para avanzar en el programa, oprima el botón principal del ratón sobre la flecha hacia la derecha, para retroceder oprima sobre la flecha izquierda. Para salir oprima Fin. Fin

NÓDULOS LINFÁTICOS ECTÓPICOS

médula

corteza

<<-- Los nódulos linfáticos pequeños también poseen corteza y médula, por lo que pueden diferenciarse de los simples folículos linfoides.

En bovinos, el síndrome de reinfección por *Dictyocaulus viviparus* causa la proliferación del tejido linfoide pulmonar, observándose folículos linfoides aislados.

Para avanzar en el programa, oprima el botón principal del ratón sobre la flecha hacia la derecha, para retroceder oprima sobre la flecha izquierda. Para salir oprima Fin. Fin

NÓDULOS LINFÁTICOS ECTÓPICOS

folículo linfoide

médula

folículo linfoide

Una tinción argéntica para fibras de reticulina pondrá de manifiesto la arquitectura del tejido observado.

<<-- En esta imagen se aprecian los folículos linfoides y el estroma de la médula del nódulo linfático ectópico.

Para avanzar en el programa, oprima el botón principal del ratón sobre la flecha hacia la derecha, para retroceder oprima sobre la flecha izquierda. Para salir oprima Fin. Fin

FIN DE ESTE CAPÍTULO

Gracias por haber utilizado este programa.

Esperamos que haya sido útil y agradable.

Para avanzar en el programa, oprima el botón principal del ratón sobre la flecha hacia la derecha, para retroceder oprima sobre la flecha izquierda. Para salir oprima Fin. Fin

LESIONES MACROSCÓPICAS

El aspecto característico de un granuloma tuberculoso bovino es de una zona amarilla, de consistencia similar al queso *cottage* y con grumos que crepitan al corte.

El color amarillo corresponde a las zonas de necrosis.

La apariencia similar al queso explica porqué se llama necrosis caseosa.

Los grumos que crepitan al corte son depósitos de sales de calcio.

Para avanzar en el programa, oprima el botón principal del ratón sobre la flecha hacia la derecha, para retroceder oprima sobre la flecha izquierda. Para salir oprima Fin.

Fin

LESIONES MACROSCÓPICAS

Las piezas rebanadas se revisan muy cuidadosamente, pues a menudo las lesiones iniciales de tuberculosis son escasas y de pequeño tamaño.

Los granulomas tuberculosos (y muchos otros granulomas) suelen ser de color amarillo, mientras que las zonas de hiperplasia linfoide (hl) son de color blanco.

Para avanzar en el programa, oprima el botón principal del ratón sobre la flecha hacia la derecha, para retroceder oprima sobre la flecha izquierda. Para salir oprima Fin.

Fin

DONDE SE OBSERVAN LAS LESIONES TUBERCULOSAS

En los bovinos y otros animales domésticos, las lesiones iniciales de tuberculosis suelen estar localizadas en los nódulos linfáticos que drenan las vías aéreas superiores (submandibulares y cervicales) y los pulmones (mediasticos y periaórticos).

<<--- Aquí se señalan los nódulos linfáticos de la cabeza de un caprino.

Para avanzar en el programa, oprima el botón principal del ratón sobre la flecha hacia la derecha, para retroceder oprima sobre la flecha izquierda. Para salir oprima Fin.

Fin

DONDE SE OBSERVAN LAS LESIONES TUBERCULOSAS



<-- En este caso se observan granulomas en los nódulos mediastínicos

Para avanzar en el programa, oprima el botón principal del ratón sobre la flecha hacia la derecha, para retroceder oprima sobre la flecha izquierda. Para salir oprima Fin.

DONDE SE OBSERVAN LAS LESIONES TUBERCULOSAS

En las vacas lecheras es frecuente la tuberculosis uterina.

El aumento de tamaño del útero por las lesiones tuberculosas puede ser confundido con una gestación por un palpador inexperto.

Para avanzar en el programa, oprima el botón principal del ratón sobre la flecha hacia la derecha, para retroceder oprima sobre la flecha izquierda. Para salir oprima Fin.

calcificación

La presencia de zonas de calcificación hará más difícil el trabajo del histotecnólogo que realiza las laminillas para histopatología.

Es importante enfatizar que los depósitos de sales de calcio en tejidos necrosados (calcificación distrófica) son frecuentes en granulomas tuberculosos, actinomicosis y otras lesiones encontradas durante el diagnóstico diferencial de la tuberculosis.

Para avanzar en el programa, oprima el botón principal del ratón sobre la flecha hacia la derecha, para retroceder oprima sobre la flecha izquierda. Para salir oprima Fin.

calcificación

La calcificación hará que las cuchillas del microtomo se mellen rápidamente.

Pero si los tejidos se descalcifican antes de incluirlos en el histokinette, las micobacterias perderían afinidad por la tinción ácido resistente.

Para avanzar en el programa, oprima el botón principal del ratón sobre la flecha hacia la derecha, para retroceder oprima sobre la flecha izquierda. Para salir oprima Fin. Fin

calcificación

El patólogo debe decidir si incluye las piezas sin descalcificar para poder hacer una tinción ácido-resistente cuando observa una imagen de HE compatible con micobacteriosis.

O bién, el patólogo puede decidir descalcificar las piezas que se incluyan, para tener excelentes laminillas HE y cuando observa una imágen de HE compatible con micobacteriosis, incluirá un segundo juego de piezas sin descalcificar, para realizar la tinción ácido-resistente de estos cortes.

Para avanzar en el programa, oprima el botón principal del ratón sobre la flecha hacia la derecha, para retroceder oprima sobre la flecha izquierda. Para salir oprima Fin. Fin

MINERALIZACIÓN DE CAUSA DESCONOCIDA



<< En esta imagen se observan varios focos de mineralización en un NL aparentemente normal.

Estos hallazgos pueden ser secuelas de lesiones parasitarias muy antiguas.

Para avanzar en el programa, oprima el botón principal del ratón sobre la flecha hacia la derecha, para retroceder oprima sobre la flecha izquierda. Para salir oprima Fin. Fin

CUERPOS AMILÁCEOS

Cuando los focos de mineralización son concéntricos se les llama cuerpos amiláceos *("corpora amylacea")*.

El aspecto es similar a los cuerpos amiláceos que se observan en mastitis crónicas.

Para avanzar en el programa, oprima el botón principal del ratón sobre la flecha hacia la derecha, para retroceder oprima sobre la flecha izquierda. Para salir oprima fin. Fin

MINERALIZACIÓN DE CAUSA DESCONOCIDA

Cuando en un NL bovino las zonas de mineralización están rodeadas por células gigantes debe sospecharse de tuberculosis

Para avanzar en el programa, oprima el botón principal del ratón sobre la flecha hacia la derecha, para retroceder oprima sobre la flecha izquierda. Para salir oprima Fin. Fin

MATERIAL EXTRAÑO EN NÓDULO LINFÁTICO

En ocasiones los macrófagos localizados en el nódulo linfático tienen material espumoso o finamente granular, de color café, en su interior.

Este material a menudo corresponde a cristales de material inorgánico, frecuentemente sílice.

FALLA DE ORIGEN

Para avanzar en el programa, oprima el botón principal del ratón sobre la flecha hacia la derecha, para retroceder oprima sobre la flecha izquierda. Para salir oprima fin. Fin

SILICOSIS

La presencia de grandes cantidades de sílice dentro de macrófagos de un nódulo linfático (silicosis) no tiene importancia médica.

En observación de campo claro, los cristales de sílice parecen "brillar" un poco.

Para avanzar en el programa, oprima el botón principal del ratón sobre la flecha hacia la derecha, para retroceder oprima sobre la flecha izquierda. Para salir oprima Fin. Fin

SILICOSIS

En observación bajo luz polarizada, los cristales de sílice son anisotrópicos y brillan sobre un fondo oscuro.

Para avanzar en el programa, oprima el botón principal del ratón sobre la flecha hacia la derecha, para retroceder oprima sobre la flecha izquierda. Para salir oprima Fin. Fin

SILICOSIS

En tinciones ácido-resistente , los cristales de sílice tienen gran afinidad por el azul de metileno que se usa como colorante de contraste.

En estas tinciones, los cristales de sílice aparecen teñidos de azul oscuro casi negro.

Para avanzar en el programa, oprima el botón principal del ratón sobre la flecha hacia la derecha, para retroceder oprima sobre la flecha izquierda. Para salir oprima fin. Fin

FIN DE ESTE CAPÍTULO

Gracias por haber utilizado este programa.

Esperamos que haya sido útil y agradable.

Para avanzar en el programa, oprima el botón principal del ratón sobre la flecha hacia la derecha, para retroceder oprima sobre la flecha izquierda. Para salir oprima Fin. Fin

TINCIONES ESPECIALES

La observación al microscopio de bacterias ácido-alcohol-resistentes es un importante elemento para el diagnóstico confiable de tuberculosis.

Desafortunadamente no es posible diferenciar las especies de micobacterias por la mera observación al microscopio.

En ocasiones el tamaño, número y distribución de las BACTERIAS ÁCIDO-ALCOHOL-RESISTENTES (BAAR) sugerirá de que especie podría tratarse, pero la identificación definitiva requiere del cultivo.

El resultado de la observación de tinciones especiales se describe como:

"Se observaron ... bacterias ácido-resistentes de ... forma ... tamaño ... compatibles con ..."

Para avanzar en el programa, oprima el botón principal del ratón sobre la flecha hacia la derecha, para retroceder oprima sobre la flecha izquierda. Para salir oprima Fin.

Fin

TINCIONES ESPECIALES



Tradicionalmente se ha empleado la tinción de Ziehl-Neelsen para demostrar bacterias ácido-resistentes, pero las técnicas de Kinyou y nueva fucsina, que no requieren calentamiento, son igual de útiles.

<< Bacterias ácido - alcohol - resistentes (BAAR) en un caso de paratuberculosis bovina (Ziehl-Neelsen).

Para avanzar en el programa, oprima el botón principal del ratón sobre la flecha hacia la derecha, para retroceder oprima sobre la flecha izquierda. Para salir oprima Fin.

Fin

TINCIONES ESPECIALES

<< Bacterias ácido - alcohol - resistentes (BAAR) en un caso de paratuberculosis bovina (nueva fucsina).

FALLA DE ORIGEN

Para avanzar en el programa, oprima el botón principal del ratón sobre la flecha hacia la derecha, para retroceder oprima sobre la flecha izquierda. Para salir oprima Fin.

Fin

MATERIAL EXTRAÑO



En tinciones ácido-resistente , los cristales de silice tienen gran afinidad por el azul de metileno que se usa como colorante de contraste.

En estas tinciones, los cristales de silice aparecen teñidos de azul oscuro casi negro.

Para avanzar en el programa, oprima el botón principal del ratón sobre la flecha hacia la derecha, para retroceder oprima sobre la flecha izquierda. Para salir oprima Fin. Fin

TINCIONES ESPECIALES

Las tinciones de auramina, auramina-rodamina y auramina-naranja de acridina permiten identificar fácilmente la presencia de pocas micobacterias.

Estas tinciones fluorescentes requieren de un microscopio de fluorescencia eficiente, pero es relativamente fácil observar los puntos fluorescentes en un fondo oscuro.

Para avanzar en el programa, oprima el botón principal del ratón sobre la flecha hacia la derecha, para retroceder oprima sobre la flecha izquierda. Para salir oprima Fin. Fin

TINCIONES ESPECIALES



La tinción de auramina-naranja de acridina permiten identificar fácilmente la presencia de micobacterias, tanto las estructuralmente enteras como las parcialmente digeridas dentro de células fagocíticas.

<< Este es un corte de intestino de vaca con paratuberculosis.

Para avanzar en el programa, oprima el botón principal del ratón sobre la flecha hacia la derecha, para retroceder oprima sobre la flecha izquierda. Para salir oprima Fin. Fin

TINCIONES ESPECIALES



Puede resultar difícil localizar las zonas con mayor probabilidad de tener micobacterias en estas tinciones fluorescentes.

La parte más interesante suele ser el borde de los granulomas donde están las células gigantes.

Para avanzar en el programa, oprima el botón principal del ratón sobre la flecha hacia la derecha, para retroceder oprima sobre la flecha izquierda. Para salir oprima Fin.

TINCIONES ESPECIALES



La parte más interesante suele ser el borde de los granulomas donde están las células gigantes.

En esta imagen se observan ocho bacterias fluorescentes dentro de una célula gigante.

Para avanzar en el programa, oprima el botón principal del ratón sobre la flecha hacia la derecha, para retroceder oprima sobre la flecha izquierda. Para salir oprima Fin.

TINCIONES ESPECIALES

La tinción de Giemsa puede ser útil para la demostración de muchas bacterias y hongos en cortes histológicos, como en este caso con *Dermatophylus congolensis*

Para avanzar en el programa, oprima el botón principal del ratón sobre la flecha hacia la derecha, para retroceder oprima sobre la flecha izquierda. Para salir oprima Fin.

TINCIONES ESPECIALES



La técnica del ácido peryódico de Schiff (PAS) puede ser útil para la demostración de hongos y algunas bacterias en cortes histológicos, como con *Fusobacterium nocrophorus*

Para avanzar en el programa, oprima el botón principal del ratón sobre la flecha hacia la derecha, para retroceder oprima sobre la flecha izquierda. Para salir oprima Fin. Fin

INMUNOHISTOQUÍMICA



La demostración de antígenos de micobacterias en cortes de tejidos se ha facilitado con la difusión de equipos comerciales para técnicas de inmunohistoquímica indirecta amplificada por avidina-biotina o peroxidasa - antiperoxidasa.

Para avanzar en el programa, oprima el botón principal del ratón sobre la flecha hacia la derecha, para retroceder oprima sobre la flecha izquierda. Para salir oprima Fin. Fin

INMUNOHISTOQUÍMICA

El gasto de reactivos en las técnicas de inmunohisto - química se reduce considerablemente si se emplean accesorios para teñir por capilaridad.

Para avanzar en el programa, oprima el botón principal del ratón sobre la flecha hacia la derecha, para retroceder oprima sobre la flecha izquierda. Para salir oprima Fin. Fin

INMUNOHISTOQUÍMICA

La aparición de un producto coloreado (café oscuro generalmente) denota que se reconoció el antígeno que se probó, en este caso, el antisuero anti-BCG reconoció a los antígenos de *M. paratuberculosis.*

Para avanzar en el programa, oprima el botón principal del ratón sobre la flecha hacia la derecha, para retroceder oprima sobre la flecha izquierda. Para salir oprima Fin. Fin

INMUNOHISTOQUÍMICA

En una laminilla bién procesada para inmunohisto - química es fácil distinguir el producto final coloreado del color de contraste.

Para avanzar en el programa, oprima el botón principal del ratón sobre la flecha hacia la derecha, para retroceder oprima sobre la flecha izquierda. Para salir oprima Fin. Fin

INMUNOHISTOQUÍMICA



En una laminilla mal procesada para inmunohisto - química es difícil saber qué son las manchas que se ven.

FALLA DE ORIGEN

Para avanzar en el programa, oprima el botón principal del ratón sobre la flecha hacia la derecha, para retroceder oprima sobre la flecha izquierda. Para salir oprima Fin. Fin

TINCIONES ESPECIALES

Es importante evitar la contaminación cruzada por BAAR en la tina de flotación y en las cubetas de tinción o deshidratación.

Para avanzar en el programa, oprima el botón principal del ratón sobre la flecha hacia la derecha, para retroceder oprima sobre la flecha izquierda. Para salir oprima Fin. Fin

TINCIONES ESPECIALES



Es conveniente que los cortes se monten directamente en las laminillas y cada laminilla se tiña individualmente con colorantes frescos.

Si las laminillas se tiñen en lotes es muy factible que algunas bacterias que se desprendan de una laminilla acaben montadas en otra.

Para avanzar en el programa, oprima el botón principal del ratón sobre la flecha hacia la derecha, para retroceder oprima sobre la flecha izquierda. Para salir oprima Fin. Fin

FIN DE ESTE CAPÍTULO

Gracias por haber utilizado este programa.

Esperamos que haya sido útil y agradable.

Para avanzar en el programa, oprima el botón principal del ratón sobre la flecha hacia la derecha, para retroceder oprima sobre la flecha izquierda. Para salir oprima Fin. Fin

GRANULOMAS TUBERCULOSOS

En el bovino los granulomas tuberculosos antiguos suelen estar calcificados, pero en otras especies puede no presentarse calcificación. En venados, por ejemplo, las lesiones tuberculosas semejan abscesos con un exudado cremoso (purulento).

Para avanzar en el programa, oprima el botón principal del ratón sobre la flecha hacia la derecha, para retroceder oprima sobre la flecha izquierda. Para salir oprima Fin.

Fin

GRANULOMAS TUBERCULOSOS

Los granulomas tuberculosos típicos poseen un centro de necrosis caseosa (c) rodeado por una banda de infiltrado inflamatorio granulomatoso (lig).

En el examen de la laminilla a pocos aumentos se puede observar la distribución de las zonas de calcificación (*).

Para avanzar en el programa, oprima el botón principal del ratón sobre la flecha hacia la derecha, para retroceder oprima sobre la flecha izquierda. Para salir oprima Fin.

Fin

GRANULOMAS TUBERCULOSOS

Es importante revisar toda la laminilla a pocos aumentos para observar la distribución de las lesiones.

<< Este es un oviducto bovino con lesiones tuberculosas extensas.

Para avanzar en el programa, oprima el botón principal del ratón sobre la flecha hacia la derecha, para retroceder oprima sobre la flecha izquierda. Para salir oprima Fin.

Fin

GRANULOMAS TUBERCULOSOS

Caracteristicamente las células gigantes del granuloma tuberculoso tienen los núcleos en la periferia distribuidos en forma de herradura, pero en muchas células se encuentran en anillo o centrales.

Para avanzar en el programa, oprima el botón principal del ratón sobre la flecha hacia la derecha, para retroceder oprima sobre la flecha izquierda. Para salir oprima Fin. Fin

GRANULOMAS TUBERCULOSOS

En ocasiones se observan granulocitos, tanto polimorfonucleares como eosinófilos en los granulomas tuberculosos.

Para avanzar en el programa, oprima el botón principal del ratón sobre la flecha hacia la derecha, para retroceder oprima sobre la flecha izquierda. Para salir oprima Fin. Fin

GRANULOMAS TUBERCULOSOS



La presencia de células gigantes junto a las zonas de calcificación es muy sugestiva de tuberculosis.

En estos casos, aunque no se demuestren bacterias ácido-resistentes, el diagnóstico es compatible con tuberculosis bovina.

Para avanzar en el programa, oprima el botón principal del ratón sobre la flecha hacia la derecha, para retroceder oprima sobre la flecha izquierda. Para salir oprima Fin. Fin

GRANULOMAS TUBERCULOSOS



En las superficies serosas se pueden encontrar lesiones múltiples de tuberculosis miliar.

Miliar significa similar a las semillas de mijo (sorgo), por la forma, tamaño y color de las lesiones.

<<-- Utero bovino con tuberculosis miliar.

Para avanzar en el programa, oprima el botón principal del ratón sobre la flecha hacia la derecha, para retroceder oprima sobre la flecha izquierda. Para salir oprima Fin. Fin

TUBERCULOSIS EN VENADOS

En venados, zarigüeyas y otras especies es frecuente que las lesiones de tuberculosis semejen abscesos de *Corynebacterium ovis* (linfadenitis caseosa)

Para avanzar en el programa, oprima el botón principal del ratón sobre la flecha hacia la derecha, para retroceder oprima sobre la flecha izquierda. Para salir oprima Fin. Fin

GRANULOMAS POR VACUNA DE PARATUBERCULOSIS

La aplicación de la vacuna inyectable contra la paratuberculosis provoca la aparición de granulomas en el sitio de inyección y en los nódulos linfáticos regionales.

<<-- Los granulomas por vacuna de paratuberculosis son muy similares a los granulomas tuberculosos. En este caso, por inyección transtorácica, los granulomas están en pulmón.

Para avanzar en el programa, oprima el botón principal del ratón sobre la flecha hacia la derecha, para retroceder oprima sobre la flecha izquierda. Para salir oprima Fin. Fin

GRANULOMAS POR VACUNA DE PARATUBERCULOSIS

<<..En el nódulo linfático regional, los granulomas por vacuna de paratuberculosis son muy similares a los granulomas tuberculosos.

Es por ello que la aplicación de esta vacuna requiere permiso de las autoridades sanitarias federales.

Para avanzar en el programa, oprima el botón principal del ratón sobre la flecha hacia la derecha, para retroceder oprima sobre la flecha izquierda. Para salir oprima Fin. Fin

LESIONES QUE NO SON TUBERCULOSAS

Es muy importante recordar que el observar macroscópicamente lesiones caseosas no necesariamente significa que el caso sea tuberculosis. Existen otras lesiones que pueden tener un aspecto macroscópico muy similar al de los granulomas tuberculosos.

Para avanzar en el programa, oprima el botón principal del ratón sobre la flecha hacia la derecha, para retroceder oprima sobre la flecha izquierda. Para salir oprima Fin. Fin

FIN DE ESTE CAPÍTULO

Gracias por haber utilizado este programa.

Esperamos que haya sido útil y agradable.

Para avanzar en el programa, oprima el botón principal del ratón sobre la flecha hacia la derecha, para retroceder oprima sobre la flecha izquierda. Para salir oprima Fin. Fin

ESTA TESIS NO DEBE
SALIR DE LA BIBLIOTECA

GRANULOMAS PARASITARIOS

Los granulomas asociados a migraciones de parásitos nematodos, que a menudo se observan en los nódulos linfáticos mesentéricos, se pueden confundir con lesiones tuberculosas macroscópicamente.

Para avanzar en el programa, oprima el botón principal del ratón sobre la flecha hacia la derecha, para retroceder oprima sobre la flecha izquierda. Para salir oprima Fin.

Fin

GRANULOMAS PARASITARIOS

La presencia de formas larvarias de nematodos migrando por aparato digestivo y nódulos linfáticos mesentéricos es relativamente frecuente en rumiantes en pastoreo.

<< En esta imagen se observa un corte de nematodo en la lámina propia de intestino delgado de un ovino jóven.

Para avanzar en el programa, oprima el botón principal del ratón sobre la flecha hacia la derecha, para retroceder oprima sobre la flecha izquierda. Para salir oprima Fin.

Fin

GRANULOMAS PARASITARIOS

La migración de larvas de *Fasciola hepática* puede producir lesiones de color y textura similares a los granulomas tuberculosos

Para avanzar en el programa, oprima el botón principal del ratón sobre la flecha hacia la derecha, para retroceder oprima sobre la flecha izquierda. Para salir oprima Fin.

Fin

GRANULOMAS PARASITARIOS

En algunos granulomas asociados a parásitos es posible identificar el tipo de verme (nematodo, trematodo o cestodo), pero en la mayoría de los casos el parásito ha sido destruido por el hospedador y el diagnóstico morfológico mas usual es de granuloma eosinofílico.

Para avanzar en el programa, oprima el botón principal del ratón sobre la flecha hacia la derecha, para retroceder oprima sobre la flecha izquierda. Para salir oprima Fin. Fin

GRANULOMAS PARASITARIOS

Los granulomas asociados a parásitos suelen tener un predominio de leucocitos eosinófilos en el infiltrado inflamatorio.

Para avanzar en el programa, oprima el botón principal del ratón sobre la flecha hacia la derecha, para retroceder oprima sobre la flecha izquierda. Para salir oprima Fin. Fin

GRANULOMAS PARASITARIOS

En la observación a pocos aumentos se observa que no hay calcificación, o las áreas de calcificación son de forma lineal, en el borde del granuloma.

Esto ayuda a diferenciar los granulomas parasitarios de los granulomas tuberculosos.

Para avanzar en el programa, oprima el botón principal del ratón sobre la flecha hacia la derecha, para retroceder oprima sobre la flecha izquierda. Para salir oprima Fin. Fin

GRANULOMA EOSINOFÍLICO



Los eosinófilos tienen núcleo bilobulado y gránulos citoplásmicos de color rojo-naranja en las laminillas de Hematoxilina-Eosina.

Los eosinófilos (eos) pueden identificarse al observar la laminilla con el objetivo seco fuerte.

Para avanzar en el programa, oprima el botón principal del ratón sobre la flecha hacia la derecha, para retroceder oprima sobre la flecha izquierda. Para salir oprima Fin. Fin

GRANULOMAS QUE NO SON TUBERCULOSOS

En bovinos y pequeños rumiantes, las lesiones de bronquiectasia asociadas a verminosis pulmonares suelen observarse como áreas amarillas, duras, crepitantes al corte. Fácilmente se pueden confundir con lesiones tuberculosas.

Para avanzar en el programa, oprima el botón principal del ratón sobre la flecha hacia la derecha, para retroceder oprima sobre la flecha izquierda. Para salir oprima Fin. Fin

En la observación microscópica, los casos de bronquiectasia corresponden a bronquios y bronquiolos distendidos con grandes cantidades de exudado proteináceo amorfo con detritos, a menudo rodeados por una reacción inflamatoria granulomatosa.

En el exudado dentro de la luz de los bronquiolos se pueden observar larvas de nematodos, usualmente *Dictyocaulus*.

Para avanzar en el programa, oprima el botón principal del ratón sobre la flecha hacia la derecha, para retroceder oprima sobre la flecha izquierda. Para salir oprima Fin. Fin

GRANULOMAS QUE NO SON TUBERCULOSOS

En el pulmón de los pequeños rumiantes se pueden encontrar granulomas asociados a *Muellerius capillaris*.

Estas lesiones suelen ser más comunes bajo la pleura de las porciones dorsales de los lóbulos caudales.

Para avanzar en el programa, oprima el botón principal del ratón sobre la flecha hacia la derecha, para retroceder oprima sobre la flecha izquierda. Para salir oprima Fin. Fin

Muelleriosis

En cada nódulo pueden encontrarse dos ejemplares adultos: un macho y una hembra.

Para avanzar en el programa, oprima el botón principal del ratón sobre la flecha hacia la derecha, para retroceder oprima sobre la flecha izquierda. Para salir oprima Fin. Fin

Muelleriosis

La reacción inflamatoria en contra de los huevos de los vermes pulmonares suele ser de tipo granulomatosa.

Muellerius suele localizarse en bronquiolos secundarios y bronquiolos respiratorios.

Para avanzar en el programa, oprima el botón principal del ratón sobre la flecha hacia la derecha, para retroceder oprima sobre la flecha izquierda. Para salir oprima Fin. Fin

Muelleriosis



La reacción inflamatoria en contra de los parásitos suele ser de tipo granulomatosa, con presencia de células gigantes de cuerpo extraño.

Para avanzar en el programa, oprima el botón principal del ratón sobre la flecha hacia la derecha, para retroceder oprima sobre la flecha izquierda. Para salir oprima Fin.

Dictiocaulosis

En la dictiocaulosis y otras parasitosis, la reacción inflamatoria en contra de los parásitos también suele ser de tipo granulomatosa, con presencia de células gigantes de cuerpo extraño.

Para avanzar en el programa, oprima el botón principal del ratón sobre la flecha hacia la derecha, para retroceder oprima sobre la flecha izquierda. Para salir oprima Fin.

Muelleriosis



Las lesiones asociadas a *Muellerius capillaris* pueden ser difusas o nodulares, pero en ambas se pueden observar las formas adultas y los huevos del nematodo.
Usualmente en los cortes de parásitos se observan partes del aparato digestivo y/o reproductor del mismo, lo que permite identificar el tipo de parásito.

Para avanzar en el programa, oprima el botón principal del ratón sobre la flecha hacia la derecha, para retroceder oprima sobre la flecha izquierda. Para salir oprima Fin.

Muelleriosis

Muellerius capillaris posee células multinucleadas en su aparato digestivo.

Para avanzar en el programa, oprima el botón principal del ratón sobre la flecha hacia la derecha, para retroceder oprima sobre la flecha izquierda. Para salir oprima Fin. Fin

Muelleriosis

Las larvas de *Muellerius* tienen una espina en la porción caudal.

Las larvas de *Dictyocaulus* tienen la porción caudal redondeada.

Para avanzar en el programa, oprima el botón principal del ratón sobre la flecha hacia la derecha, para retroceder oprima sobre la flecha izquierda. Para salir oprima Fin. Fin

FIN DE ESTE CAPÍTULO

Gracias por haber utilizado este programa.

Esperamos que haya sido útil y agradable.

Para avanzar en el programa, oprima el botón principal del ratón sobre la flecha hacia la derecha, para retroceder oprima sobre la flecha izquierda. Para salir oprima Fin. Fin

Rhodococcus equi

Esta bacteria está asociada a neumonías en equinos y lesiones granulomatosas en bovinos.

Las lesiones asociadas a *Rhodococcus equi* son un hallazgo frecuente en muestras de rastro, especialmente en países donde la tuberculosis bovina ha sido controlada en gran medida.

Para avanzar en el programa, oprima el botón principal del ratón sobre la flecha hacia la derecha, para retroceder oprima sobre la flecha izquierda. Para salir oprima Fin.

Fin ⇦ ⇨

Rhodococcus equi

Las lesiones suelen ser múltiples, de diferentes tamaños.

Para avanzar en el programa, oprima el botón principal del ratón sobre la flecha hacia la derecha, para retroceder oprima sobre la flecha izquierda. Para salir oprima Fin. Fin ⇦ ⇨

Rhodococcus equi



Las lesiones consisten de un centro necrótico rodeado por una zona muy ancha de reacción inflamatoria pio-granulomatosa.

El gran ancho de la zona de reacción inflamatoria permite diferenciar fácilmente esta lesión.

Para avanzar en el programa, oprima el botón principal del ratón sobre la flecha hacia la derecha, para retroceder oprima sobre la flecha izquierda. Para salir oprima Fin. Fin ⇦ ⇨

Rhodococcus equi

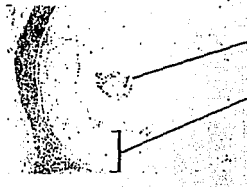

A pesar de que se pueden encontrar zonas de mineralización similares a las de los granulomas tuberculosos, el gran ancho de la zona de reacción inflamatoria y la ausencia de células gigantes permiten diferenciar fácilmente esta lesión.

Para avanzar en el programa, oprima el botón principal del ratón sobre la flecha hacia la derecha, para retroceder oprima sobre la flecha izquierda. Para salir oprima fin. Fin

Rhodococcus equi

Es difícil observar las bacterias dentro de las células fagocíticas en estas lesiones.

Un buen lugar para buscarlas es en el borde de la zona de necrosis

Para avanzar en el programa, oprima el botón principal del ratón sobre la flecha hacia la derecha, para retroceder oprima sobre la flecha izquierda. Para salir oprima fin. Fin

Rhodococcus equi



Las bacterias suelen encontrarse dentro de vacuolas en macrófagos.

Para avanzar en el programa, oprima el botón principal del ratón sobre la flecha hacia la derecha, para retroceder oprima sobre la flecha izquierda. Para salir oprima fin. Fin

Rhodococcus equi



Las bacterias son difíciles de encontrar, pues son muy pequeñas.

Para avanzar en el programa, oprima el botón principal del ratón sobre la flecha hacia la derecha, para retroceder oprima sobre la flecha izquierda. Para salir oprima Fin.

Rhodococcus equi

Para encontrar las bacterias es necesario buscarlas con el objetivo seco fuerte.

Para avanzar en el programa, oprima el botón principal del ratón sobre la flecha hacia la derecha, para retroceder oprima sobre la flecha izquierda. Para salir oprima Fin.

Rhodococcus equi

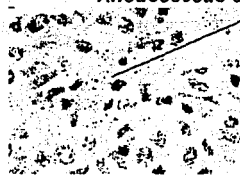

Sería difícil identificar la especie de bacteria de las estructuras intracitoplásmicas por el mero aspecto.

Para avanzar en el programa, oprima el botón principal del ratón sobre la flecha hacia la derecha, para retroceder oprima sobre la flecha izquierda. Para salir oprima Fin.

Rhodococcus equi



En el centro de la lesión se observa un exudado necrótico con un aspecto similar al de un granuloma tuberculoso.

En el caso de la lesión por *Rhodococcus equi*, el exudado tiene una mayor granularidad; se observan más puntos basofílicos y se aprecia más "rugoso".

Para avanzar en el programa, oprima el botón principal del ratón sobre la flecha hacia la derecha, para retroceder oprima sobre la flecha izquierda. Para salir oprima Fin. Fin

Rhodococcus equi

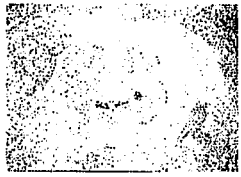

Como el aspecto de la gruesa capa de reacción inflamatoria que rodea las zonas de necrosis es característico, se puede dar un diagnóstico morfológico característico aún cuando no se aislen ni observen las bacterias causales *(Rhodococcus equi)*

Para avanzar en el programa, oprima el botón principal del ratón sobre la flecha hacia la derecha, para retroceder oprima sobre la flecha izquierda. Para salir oprima Fin. Fin

FIN DE ESTE CAPÍTULO

Gracias por haber utilizado este programa.

Esperamos que haya sido útil y agradable.

Para avanzar en el programa, oprima el botón principal del ratón sobre la flecha hacia la derecha, para retroceder oprima sobre la flecha izquierda. Para salir oprima Fin. Fin

Coccidioides immitis

La coccidioidomicosis tiene una distribución geográfica particular, en zonas desérticas.

En México, *Coccidioides immitis* ha sido descrito en bovinos del estado de Sonora.

Para avanzar en el programa, oprima el botón principal del ratón sobre la flecha hacia la derecha, para retroceder oprima sobre la flecha izquierda. Para salir oprima Fin.

Fin

Coccidioides immitis

Los granulomas producidos por *Coccidioides* son similares a los granulomas tuberculosos: tienen un centro de necrosis caseosa.

Para avanzar en el programa, oprima el botón principal del ratón sobre la flecha hacia la derecha, para retroceder oprima sobre la flecha izquierda. Para salir oprima fin.

Fin

Coccidioides immitis

Se pueden observar células gigantes en la reacción granulomatosa

Para avanzar en el programa, oprima el botón principal del ratón sobre la flecha hacia la derecha, para retroceder oprima sobre la flecha izquierda. Para salir oprima fin.

Fin

Coccidioides immitis



Las lesiones jóvenes consisten en acúmulos de leucocitos rodeados por escasas células epitelioides y fibroblastos, semejando un absceso.

Para avanzar en el programa, oprima el botón principal del ratón sobre la flecha hacia la derecha, para retroceder oprima sobre la flecha izquierda. Para salir oprima Fin. Fin

Coccidioides immitis



Las lesiones jóvenes tienen un centro de leucocitos con cambios degenerativos.

La destrucción del tejido por las enzimas proteolíticas de los leucocitos originará el área central de necrosis en las lesiones antiguas.

Para avanzar en el programa, oprima el botón principal del ratón sobre la flecha hacia la derecha, para retroceder oprima sobre la flecha izquierda. Para salir oprima Fin. Fin

Coccidioides immitis

Con el paso del tiempo la reacción inflamatoria se tornará predominantemente granulomatosa, apareciendo las células gigantes multinucleadas.

FALLA DE ORIGEN

Para avanzar en el programa, oprima el botón principal del ratón sobre la flecha hacia la derecha, para retroceder oprima sobre la flecha izquierda. Para salir oprima Fin. Fin

Coccidioides immitis



En las zonas donde se encuentran las células gigantes es más probable localizar las estructuras que permitan identificar al agente causal.

En estas zonas la inspección de la laminilla deberá ser más minuciosa.

Para avanzar en el programa, oprima el botón principal del ratón sobre la flecha hacia la derecha, para retroceder oprima sobre la flecha izquierda. Para salir oprima fin. Fin

Coccidioides immitis

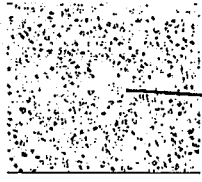

Encontrar las esférulas es diagnóstico de coccidioidomicosis.

Para avanzar en el programa, oprima el botón principal del ratón sobre la flecha hacia la derecha, para retroceder oprima sobre la flecha izquierda. Para salir oprima fin. Fin

Coccidioides immitis

Las esférulas de coccidioidomicosis son fáciles de identificar.

Si no se identificaran las esférulas de coccidioides, los granulomas podrían ser confundidos con granulomas tuberculosos, pues incluso pueden presentar patrones de calcificación similares.

FALLA DE ORIGEN

Para avanzar en el programa, oprima el botón principal del ratón sobre la flecha hacia la derecha, para retroceder oprima sobre la flecha izquierda. Para salir oprima fin. Fin

Coccidioides immitis



Con un poco de práctica es posible identificar las esférulas de coccidioidomicosis durante la observación de la laminilla a poco aumento con el objetivo panorámico.

Para avanzar en el programa, oprima el botón principal del ratón sobre la flecha hacia la derecha, para retroceder oprima sobre la flecha izquierda. Para salir oprima Fin. Fin

FIN DE ESTE CAPÍTULO

Gracias por haber utilizado este programa.

Esperamos que haya sido útil y agradable.

Para avanzar en el programa, oprima el botón principal del ratón sobre la flecha hacia la derecha, para retroceder oprima sobre la flecha izquierda. Para salir oprima Fin. Fin

FALLA DE ORIGEN

ACTINOMICOSIS

Los llamados "gránulos de azufre" son lesiones macroscópicas consistentes en puntitos amarillos.

A partir de estas lesiones se han aislado diferentes agentes: *Actinomyces*, *Actinobacillus*, *Nocardia*, *Streptomyces*, *Staphylococcus*, *Dermatophylus* y otros.

Morfológicamente, las lesiones por estas etiologías son muy similares y para fines prácticos, suele ser poco importante distinguir entre ellas; es muy importante distinguirlas de granulomas tuberculosos.

Para este programa llamaremos ACTINOMICOSIS a este grupo de enfermedades con patología similar.

Para avanzar en el programa, oprima el botón principal del ratón sobre la flecha hacia la derecha, para retroceder oprima sobre la flecha izquierda. Para salir oprima Fin.

Fin ⇦ ⇨

Actinomicosis

Los "gránulos de azufre" corresponden a zonas de necrosis caseosa, que a menudo presenta calcificación.

Para avanzar en el programa, oprima el botón principal del ratón sobre la flecha hacia la derecha, para retroceder oprima sobre la flecha izquierda. Para salir oprima Fin.

Fin ⇦ ⇨

Actinomicosis

Las zonas de calcificación suelen corresponder a las áreas de material proteináceo alrededor de las colonias de microorganismos.

FALLA DE ORIGEN

Para avanzar en el programa, oprima el botón principal del ratón sobre la flecha hacia la derecha, para retroceder oprima sobre la flecha izquierda. Para salir oprima Fin.

Fin ⇦ ⇨

Actinomicosis



Los granulos de azufre suelen estar rodeados por células gigantes de cuerpo extraño (cuadro).

Para avanzar en el programa, oprima el botón principal del ratón sobre la flecha hacia la derecha, para retroceder oprima sobre la flecha izquierda. Para salir oprima fin. Fin

Actinomicosis

En ocasiones los gránulos de azufre son muy abundantes y el diagnóstico es fácil.

Para avanzar en el programa, oprima el botón principal del ratón sobre la flecha hacia la derecha, para retroceder oprima sobre la flecha izquierda. Para salir oprima fin. Fin

Actinomicosis



Los gránulos de azufre inicialmente están rodeados por leucocitos polimorfonucleares.

FALLA DE ORIGEN

Para avanzar en el programa, oprima el botón principal del ratón sobre la flecha hacia la derecha, para retroceder oprima sobre la flecha izquierda. Para salir oprima fin. Fin

Actinomicosis



En algunos casos los gránulos de azufre están rodeados tanto por polimorfonucleares como por células epitelioides (macrófagos).

Para avanzar en el programa, oprima el botón principal del ratón sobre la flecha hacia la derecha, para retroceder oprima sobre la flecha izquierda. Para salir oprima Fin. Fin

Actinomicosis



Es frecuente encontrar células plasmáticas en esta y otras lesiones crónicas.

Para avanzar en el programa, oprima el botón principal del ratón sobre la flecha hacia la derecha, para retroceder oprima sobre la flecha izquierda. Para salir oprima Fin. Fin

Actinomicosis

En esta tinción de Gram se observan filamentos Gram positivos que corresponden a *Actinomyces bovis*.

FALLA DE ORIGEN

Para avanzar en el programa, oprima el botón principal del ratón sobre la flecha hacia la derecha, para retroceder oprima sobre la flecha izquierda. Para salir oprima Fin. Fin

Actinobacilosis

En esta tinción de Gram se observan estructuras Gram negativas que corresponden a *Actinobacillus* spp.

Para avanzar en el programa, oprima el botón principal del ratón sobre la flecha hacia la derecha, para retroceder oprima sobre la flecha izquierda. Para salir oprima Fin. Fin

Actinobacilosis

En esta tinción de Gram se observan estructuras Gram negativas que corresponden a *Actinobacillus* spp.

Note lo difícil que es observarlos.

Para avanzar en el programa, oprima el botón principal del ratón sobre la flecha hacia la derecha, para retroceder oprima sobre la flecha izquierda. Para salir oprima Fin. Fin

Actinobacilosis

Un sitio frecuente para observar lesiones de actinobacilosis es en la lengua de los rumiantes.

En una tinción HE sería muy difícil distinguir entre actinobacilosis y actinomicosis.

FALLA DE ORIGEN

Para avanzar en el programa, oprima el botón principal del ratón sobre la flecha hacia la derecha, para retroceder oprima sobre la flecha izquierda. Para salir oprima Fin. Fin

Dermatofilosis

En esta imagen de HE se observan "granulos de azufre" asociados a *Dermatophylus congolensis.*

El aspecto es muy similar a lo visto en actinomicosis.

Para avanzar en el programa, oprima el botón principal del ratón sobre la flecha hacia la derecha, para retroceder oprima sobre la flecha izquierda. Para salir oprima Fin. Fin

Dermatofilosis



En esta imagen de HE de un gránulo de azufre se observa la forma característica de *Dermatophylus congolensis*

En una tinción de Giemsa se verían mejor estos microorganismos.

Para avanzar en el programa, oprima el botón principal del ratón sobre la flecha hacia la derecha, para retroceder oprima sobre la flecha izquierda. Para salir oprima Fin. Fin

Botriomicosis



La botriomicosis es causada por una bacteria Gram positiva: *Staphylococcus*

<< La flecha señala el material proteináceo hialino que caracteriza a este tipo de granulomas (club-forming granuloma).

FALLA DE ORIGEN

Para avanzar en el programa, oprima el botón principal del ratón sobre la flecha hacia la derecha, para retroceder oprima sobre la flecha izquierda. Para salir oprima Fin. Fin

Nocardia - Streptomyces

En esta imagen de HE de una célula gigante junto a un gránulo de azufre se observa la forma filamentosa característica de *Nocardia asteroides*

que morfológicamente es muy similar a *Streptomyces*.

Para avanzar en el programa, oprima el botón principal del ratón sobre la flecha hacia la derecha, para retroceder oprima sobre la flecha izquierda. Para salir oprima Fin. Fin

Nocardia - Streptomyces



En esta imagen de una laminilla teñida con la técnica de Gram se observa mejor la forma de *Nocardia asteroides*

que morfológicamente es muy similar a *Streptomyces*.

Para avanzar en el programa, oprima el botón principal del ratón sobre la flecha hacia la derecha, para retroceder oprima sobre la flecha izquierda. Para salir oprima Fin. Fin

FIN DE ESTE CAPÍTULO

Gracias por haber utilizado este programa.

Esperamos que haya sido útil y agradable.

FALLA DE ORIGEN

Para avanzar en el programa, oprima el botón principal del ratón sobre la flecha hacia la derecha, para retroceder oprima sobre la flecha izquierda. Para salir oprima Fin. Fin

Granuloma micótico

Los granulomas micóticos son macroscópicamente indistinguibles de los granulomas tuberculosos.

Varias especies de hongos han sido aisladas de lesiones granulomatosas en bovinos, siendo las más comunes *Aspergillus* y *Mucor* .

Al igual que el aborto micótico, los granulomas micóticos en nódulos linfáticos bovinos suelen ser casos esporádicos.

Para avanzar en el programa, oprima el botón principal del ratón sobre la flecha hacia la derecha, para retroceder oprima sobre la flecha izquierda. Para salir oprima Fin.

Fin

GRANULOMA MICÓTICO

Las lesiones grandes son granulomas característicos con necrosis caseosa y reacción inflamatoria granulomatosa.

Para avanzar en el programa, oprima el botón principal del ratón sobre la flecha hacia la derecha, para retroceder oprima sobre la flecha izquierda. Para salir oprima Fin.

Fin

GRANULOMA MICÓTICO



Los granulomas micóticos pueden ser muy semejantes a los granulomas tuberculosos.

El centro del granuloma micótico tiene una zona de necrosis caseosa.

FALLA DE ORIGEN

Para avanzar en el programa, oprima el botón principal del ratón sobre la flecha hacia la derecha, para retroceder oprima sobre la flecha izquierda. Para salir oprima Fin.

Fin

GRANULOMA MICÓTICO

En el granuloma micótico la zona central de necrosis puede presentar áreas de mineralización (calcificación).

Para avanzar en el programa, oprima el botón principal del ratón sobre la flecha hacia la derecha, para retroceder oprima sobre la flecha izquierda. Para salir oprima Fin. Fin

GRANULOMA MICÓTICO



La distribución de los depósitos de calcio en los granulomas micóticos puede ser lineal, a diferencia de los granulomas tuberculosos.

Para avanzar en el programa, oprima el botón principal del ratón sobre la flecha hacia la derecha, para retroceder oprima sobre la flecha izquierda. Para salir oprima Fin. Fin

GRANULOMA MICÓTICO

En el borde del granuloma micótico pueden encontrarse células gigantes multinucleadas.

Puede haber un gran número de células gigantes en un área pequeña.

FALLA DE ORIGEN

Para avanzar en el programa, oprima el botón principal del ratón sobre la flecha hacia la derecha, para retroceder oprima sobre la flecha izquierda. Para salir oprima Fin. Fin

GRANULOMA MICÓTICO

En las lesiones jóvenes de pequeño tamaño se pueden encontrar leucocitos polimorfonucleares en el centro.

Para avanzar en el programa, oprima el botón principal del ratón sobre la flecha hacia la derecha, para retroceder oprima sobre la flecha izquierda. Para salir oprima Fin. Fin

GRANULOMA MICÓTICO

La presencia de leucocitos polimorfonucleares es un hallazgo común en la fase temprana de algunos granulomas.

Para avanzar en el programa, oprima el botón principal del ratón sobre la flecha hacia la derecha, para retroceder oprima sobre la flecha izquierda. Para salir oprima Fin. Fin

GRANULOMA MICÓTICO



Conforme avanza el tiempo aumenta la proporción de infiltrado mononuclear con macrófagos (células epitelioides).

FALLA DE ORIGEN

Para avanzar en el programa, oprima el botón principal del ratón sobre la flecha hacia la derecha, para retroceder oprima sobre la flecha izquierda. Para salir oprima Fin. Fin

GRANULOMA MICÓTICO



Las células gigantes se crean por fusión de varias células epitelioides.

Para avanzar en el programa, oprima el botón principal del ratón sobre la flecha hacia la derecha, para retroceder oprima sobre la flecha izquierda. Para salir oprima Fin. Fin

GRANULOMA MICÓTICO

Dentro de algunas células gigantes pueden encontrarse estructuras fungales.

Para avanzar en el programa, oprima el botón principal del ratón sobre la flecha hacia la derecha, para retroceder oprima sobre la flecha izquierda. Para salir oprima Fin. Fin

GRANULOMA MICÓTICO



A veces es necesario revisar muchas células gigantes para poder identificar las hifas de los hongos.

Es importante recordar que no todos los hongos se tinen con H-E.

ORIGEN

Para avanzar en el programa, oprima el botón principal del ratón sobre la flecha hacia la derecha, para retroceder oprima sobre la flecha izquierda. Para salir oprima Fin. Fin

GRANULOMA MICÓTICO



Muchos hongos en cortes histológicos pueden identificarse con una tinción de ácido peryódico de Schiff (PAS).

Las estructuras PAS-positivas aparecen de color rojo-morado.

Para avanzar en el programa, oprima el botón principal del ratón sobre la flecha hacia la derecha, para retroceder oprima sobre la flecha izquierda. Para salir oprima Fin. Fin

GRANULOMA MICÓTICO

Si no se identificaran las hifas de los hongos, sería muy difícil distinguir los granulomas micóticos de los granulomas tuberculosos en una tinción HE.

Para avanzar en el programa, oprima el botón principal del ratón sobre la flecha hacia la derecha, para retroceder oprima sobre la flecha izquierda. Para salir oprima Fin. Fin

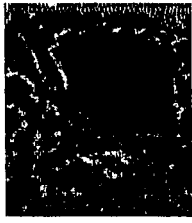

GRANULOMA MICÓTICO

Observe como esta célula gigante de un granuloma micótico presenta múltiples núcleos. En este caso, los núcleos están arreglados en la periferia de la célula, formando la figura de una letra "m" (de micótico). Esto sucede en uno de cada 10,000 casos, los otros 9,999 casos requieren que el patólogo examine con cuidado la laminilla para diagnosticar un GRANULOMA MICÓTICO.

célula gigante

FALLA DE ORIGEN

Para avanzar en el programa, oprima el botón principal del ratón sobre la flecha hacia la derecha, para retroceder oprima sobre la flecha izquierda. Para salir oprima Fin. Fin

FIN DE ESTE CAPÍTULO

Gracias por haber utilizado este programa.

Esperamos que haya sido útil y agradable.

Para avanzar en el programa, oprima el botón principal del ratón sobre la flecha hacia la derecha, para retroceder oprima sobre la flecha izquierda. Para salir oprima Fin. Fin

FALLA DE ORIGEN

ABSCESOS

Es importante recordar que en algunas especies las lesiones tuberculosas tienen una consistencia fluida, semejando abscesos.

En venados rojos *(Cervus elaphus)* de abasto es muy importante que las lesiones supurativas sean remitidas al laboratorio de histopatología, pues esta es la presentación usual de la tuberculosis en esta especie.

Para avanzar en el programa, oprima el botón principal del ratón sobre la flecha hacia la derecha, para retroceder oprima sobre la flecha izquierda. Para salir oprima Fin.

Fin ⇦ ⇨

ABSCESOS

Los abscesos contienen pus, que puede ser fluida o tener una consistencia similar a la masa.

Para avanzar en el programa, oprima el botón principal del ratón sobre la flecha hacia la derecha, para retroceder oprima sobre la flecha izquierda. Para salir oprima Fin. Fin ⇦ ⇨

ABSCESO

Los abscesos corresponden a zonas de necrosis (n) licuefactiva resultantes de la acción de enzimas de los leucocitos (pmn) polimorfonucleares, rodeadas de una cápsula (c) fibrosa.

FALLA DE ORIGEN

Para avanzar en el programa, oprima el botón principal del ratón sobre la flecha hacia la derecha, para retroceder oprima sobre la flecha izquierda. Para salir oprima Fin. Fin ⇦ ⇨

ABSCESO

En el borde de los abscesos se pueden observar leucocitos (pmn) polimorfonucleares.

En la periferia de algunos abscesos se pueden observar células plasmáticas (plasmocitos), productoras de anticuerpos.

Para avanzar en el programa, oprima el botón principal del ratón sobre la flecha hacia la derecha, para retroceder oprima sobre la flecha izquierda. Para salir oprima Fin. Fin

ABSCESO



Los leucocitos (pmn) polimorfonucleares poseen núcleo multilobulado.

Con la autólisis de los pmn, su citoplasma se observa de un color más rojo a lo usual, por lo que debe evitarse el confundirlos con eosinófilos.

Para avanzar en el programa, oprima el botón principal del ratón sobre la flecha hacia la derecha, para retroceder oprima sobre la flecha izquierda. Para salir oprima Fin. Fin!

PIOGRANULOMAS

Algunas lesiones poseen características similares tanto a abscesos como a granulomas; se les llama piogranulomas.

<<-- Estos son nódulos linfáticos mesentéricos de cerdo con piogranulomas por *Corynobacterium*.

FALLA DE ORIGEN

Para avanzar en el programa, oprima el botón principal del ratón sobre la flecha hacia la derecha, para retroceder oprima sobre la flecha izquierda. Para salir oprima Fin. Fin

PIOGRANULOMAS

En el centro de las lesiones se observan áreas de necrosis que pueden o no tener calcificación.

Para avanzar en el programa, oprima el botón principal del ratón sobre la flecha hacia la derecha, para retroceder oprima sobre la flecha izquierda. Para salir oprima Fin. Fin

PIOGRANULOMAS

<<-- En esta imagen se observan zonas de calcificación.

El diagnóstico de piogranuloma se apoya en la observación de leucocitos polimorfonucleares junto con macrófagos, linfocitos y células gigantes.

Para avanzar en el programa, oprima el botón principal del ratón sobre la flecha hacia la derecha, para retroceder oprima sobre la flecha izquierda. Para salir oprima Fin. Fin

FIN DE ESTE CAPÍTULO

Gracias por haber utilizado este programa.

Esperamos que haya sido útil y agradable.

FALLA DE ORIGEN

Para avanzar en el programa, oprima el botón principal del ratón sobre la flecha hacia la derecha, para retroceder oprima sobre la flecha izquierda. Para salir oprima Fin. Fin

OTROS GRANULOMAS

En el aparato reproductor masculino son frecuentes las lesiones granulomatosas asociadas a bacterias del género *Brucella*.

<<– Este es un testículo de venado con orquitis granulomatosa por brucelosis.

Para avanzar en el programa, oprima el botón principal del ratón sobre la flecha hacia la derecha, para retroceder oprima sobre la flecha izquierda. Para salir oprima Fin.

Fin

GRANULOMA ESPERMÁTICO

Cuando en una lesión del aparato reproductor masculino los espermatozoides son reconocidos por el sistema inmune, la respuesta contra ellos es un granuloma espermático.

Obsérvense las células gigantes del granuloma espermático.

Para avanzar en el programa, oprima el botón principal del ratón sobre la flecha hacia la derecha, para retroceder oprima sobre la flecha izquierda. Para salir oprima Fin.

Fin

NEOPLASIAS

En ocasiones algunas neoplasias pueden tener un aspecto macroscópico similar a las bolitas amarillas de los granulomas tuberculosos.

Esto ocurrirá sobre todo si la neoplasia presenta zonas de necrosis, o metástasis que asemejen la tuberculosis miliar.

FALLA DE ORIGEN

Para avanzar en el programa, oprima el botón principal del ratón sobre la flecha hacia la derecha, para retroceder oprima sobre la flecha izquierda. Para salir oprima Fin.

Fin

NEOPLASIAS

Es relativamente fácil diferenciar las neoplasias comunes del bovino de los granulomas tuberculosos.

El obtener el diagnóstico preciso de la neoplasia tal vez no sea tan fácil y generalmente no tiene importancia práctica desde el punto de vista sanitario.

Para avanzar en el programa, oprima el botón principal del ratón sobre la flecha hacia la derecha, para retroceder oprima sobre la flecha izquierda. Para salir oprima Fin. Fin

NEOPLASIAS



<< En este caso la forma alargada (fusiforme) de las células neoplasicas sugiere que sea un sarcoma; posiblemente fibrosarcoma.

Para avanzar en el programa, oprima el botón principal del ratón sobre la flecha hacia la derecha, para retroceder oprima sobre la flecha izquierda. Para salir oprima Fin. Fin

FIN DE ESTE CAPÍTULO

Gracias por haber utilizado este programa.

Esperamos que haya sido útil y agradable.

FALLA DE ORIGEN

Para avanzar en el programa, oprima el botón principal del ratón sobre la flecha hacia la derecha, para retroceder oprima sobre la flecha izquierda. Para salir oprima Fin. Fin

DIAGNÓSTICO BACTERIOLÓGICO

El aislamiento y tipificación de micobacterias proporciona un diagnóstico definitivo de tuberculosis en bovinos y otras especies.

No todas las micobacterias son patógenas para el bovino (o el humano), por lo que después del aislamiento, debe caracterizarse la especie. Las micobacterias de gran interés veterinario son *Mycobacterium bovis* y en menor grado *Mycobacterium tuberculosis*

Mycobacterium avium puede ser frecuente en cerdos.

Para avanzar en el programa, oprima el botón principal del ratón sobre la flecha hacia la derecha, para retroceder oprima sobre la flecha izquierda. Para salir oprima Fin.

AISLAMIENTO DE MICOBACTERIAS



Debido a que varias de las micobacterias patógenas para el bovino también son patógenas para el humano, el aislamiento bacteriológico debe realizarse bajo estrictas condiciones de bioseguridad, con equipo, material y personal especializado.

Para trabajar bacteriología de micobacterias patógenas para el humano se requieren campanas de bioseguridad clase II o mejores, las que son utilizadas por personal especialmente entrenado.

Para avanzar en el programa, oprima el botón principal del ratón sobre la flecha hacia la derecha, para retroceder oprima sobre la flecha izquierda. Para salir oprima Fin.

AISLAMIENTO DE MICOBACTERIAS

El personal que trabaja con micobacterias patógenas para el humano debe observar medidas estrictas de bioseguridad para reducir el riesgo de contagio durante sus labores.

FALLA DE ORIGEN

Para avanzar en el programa, oprima el botón principal del ratón sobre la flecha hacia la derecha, para retroceder oprima sobre la flecha izquierda. Para salir oprima Fin.

AISLAMIENTO DE MICOBACTERIAS

Si el manejo de las muestras genera aereosoles contaminados con micobacterias, debe utilizarse una campana de bioseguridad clase III, cerrada.

En esta campana el operador trabaja con las muestras a traves de un par de guantes.

Para avanzar en el programa, oprima el botón principal del ratón sobre la flecha hacia la derecha, para retroceder oprima sobre la flecha izquierda. Para salir oprima Fin. Fin

AISLAMIENTO DE MICOBACTERIAS



Independientemente del tipo de equipo empleado, los operarios deben observar un adecuado nivel de bioseguridad, el que incluye la desinfección.

Dada la gran resistencia de las micobacterias a los desinfectantes comunes como el hipoclorito o el benzal, suele emplearse fenol, el cual es muy irritante.

Para avanzar en el programa, oprima el botón principal del ratón sobre la flecha hacia la derecha, para retroceder oprima sobre la flecha izquierda. Para salir oprima Fin. Fin

AISLAMIENTO DE MICOBACTERIAS

Es necesario esterilizar por autoclave todos los desechos del laboratorio que pudiesen estar contaminados con micobacterias.

Esto incluye a los medios de cultivo usados, las muestras biológicas, material usado para centrifugar o moler, pipetas, etc.

FALLA DE ORIGEN

Para avanzar en el programa, oprima el botón principal del ratón sobre la flecha hacia la derecha, para retroceder oprima sobre la flecha izquierda. Para salir oprima Fin. Fin

AISLAMIENTO DE MICOBACTERIAS

Las piezas grandes con lesiones sugestivas de tuberculosis se sumergen por un corto tiempo en una solución de hipoclorito para descontaminarlas.

Al descontaminar las piezas se pretende que el hipoclorito mate a las bacterias contaminantes que estaban en la superficie de corte (expuesta) de la muestra.

Para avanzar en el programa, oprima el botón principal del ratón sobre la flecha hacia la derecha, para retroceder oprima sobre la flecha izquierda. Para salir oprima Fin. Fin

AISLAMIENTO DE MICOBACTERIAS

Las muestras descontaminadas se licuan, muelen o maceran, para obtener el inóculo que se sembrará en los medios.

Para avanzar en el programa, oprima el botón principal del ratón sobre la flecha hacia la derecha, para retroceder oprima sobre la flecha izquierda. Para salir oprima Fin. Fin

AISLAMIENTO DE MICOBACTERIAS

Las muestras se siembran en medios de cultivo especiales para micobacterias de interés veterinario.

FALLA DE ORIGEN

Para avanzar en el programa, oprima el botón principal del ratón sobre la flecha hacia la derecha, para retroceder oprima sobre la flecha izquierda. Para salir oprima Fin. Fin

AISLAMIENTO DE MICOBACTERIAS



Los medios de cultivo se deben incubar por largos periodos de tiempo, porque algunas micobacterias son de muy lento crecimiento.

Para avanzar en el programa, oprima el botón principal del ratón sobre la flecha hacia la derecha, para retroceder oprima sobre la flecha izquierda. Para salir oprima Fin. Fin

AISLAMIENTO DE MICOBACTERIAS



Las colonias de micobacterias patógenas suelen ser de lento crecimiento, y aún después de varias semanas pueden ser demasiado pequeñas para observarse a simple vista, por lo que los medios se revisarán bajo una lupa.

Para avanzar en el programa, oprima el botón principal del ratón sobre la flecha hacia la derecha, para retroceder oprima sobre la flecha izquierda. Para salir oprima Fin. Fin

AISLAMIENTO DE MICOBACTERIAS

Las colonias de *M. paratuberculosis* son especialmente pequeñas y de muy lento crecimiento.

FALLA DE ORIGEN

Para avanzar en el programa, oprima el botón principal del ratón sobre la flecha hacia la derecha, para retroceder oprima sobre la flecha izquierda. Para salir oprima Fin. Fin

AISLAMIENTO DE MICOBACTERIAS



M. paratuberculosis requiere de micobactina (una sustancia transportadora de hierro) para su crecimiento en medios de cultivo.

Esta es una característica importante para diferenciar tuberculosis de paratuberculosis.

Las colonias son muy pequeñas.

Para avanzar en el programa, oprima el botón principal del ratón sobre la flecha hacia la derecha, para retroceder oprima sobre la flecha izquierda. Para salir oprima Fin.

AISLAMIENTO DE MICOBACTERIAS

La forma y tamaño de las colonias puede sugerir la especie de micobacteria.

Estas son colonias de *M. kansassi*

Para avanzar en el programa, oprima el botón principal del ratón sobre la flecha hacia la derecha, para retroceder oprima sobre la flecha izquierda. Para salir oprima Fin.

AISLAMIENTO DE MICOBACTERIAS



Algunas especies de micobacterias desarrollan colonias con color característico, como esta micobacteria atípica.

FALLA DE ORIGEN

Para avanzar en el programa, oprima el botón principal del ratón sobre la flecha hacia la derecha, para retroceder oprima sobre la flecha izquierda. Para salir oprima Fin.

AISLAMIENTO DE MICOBACTERIAS



Aquí se muestran colonias pigmentadas de otra micobacteria atípica.

Para avanzar en el programa, oprima el botón principal del ratón sobre la flecha hacia la derecha, para retroceder oprima sobre la flecha izquierda. Para salir oprima Fin. Fin

AISLAMIENTO DE MICOBACTERIAS



Una vez aislada una micobacteria, la identificación de la especie suele requerir de la realización de pruebas bioquímicas, las cuales son caras y lentas.

Se está intentando reemplazar las pruebas bioquímicas con pruebas modernas de biología molecular para poder identificar las especies de micobacterias en menos tiempo.

Estas son las pruebas bioquímicas habituales de *M. bovis*

Para avanzar en el programa, oprima el botón principal del ratón sobre la flecha hacia la derecha, para retroceder oprima sobre la flecha izquierda. Para salir oprima Fin. Fin

AISLAMIENTO DE MICOBACTERIAS



El cultivo de micobacterias en medios con carbono radioactivo permite detectar el crecimiento bacteriano mucho más rápido que los cultivos en medios tradicionales.

El CO2 radioactivo producido por las bacterias que toman el ácido palmítico del medio es detectado por un aparato especial (BACTEC) sin que haya fugas de micobacterias o radioactividad.

FALLA DE ORIGEN

Para avanzar en el programa, oprima el botón principal del ratón sobre la flecha hacia la derecha, para retroceder oprima sobre la flecha izquierda. Para salir oprima Fin. Fin

INOCULACIÓN DE MICOBACTERIAS

La inoculación experimental de animales de laboratorio susceptibles a las micobacterias de interés médico se considera más sensible que el aislamiento en medios de cultivo, especialmente para muestras contaminadas.

El empleo de animales de laboratorio tiene implicaciones éticas y debe realizarse de acuerdo a la legislación en vigor.

Los grandes avances tecnológicos han permitido remplazar paulatinamente el empleo de animales vivos para fines diagnósticos rutinarios.

Para avanzar en el programa, oprima el botón principal del ratón sobre la flecha hacia la derecha, para retroceder oprima sobre la flecha izquierda. Para salir oprima Fin. Fin

INOCULACIÓN DE MICOBACTERIAS

Después de la inoculación intraperitoneal, el sistema inmune del cuye eliminará la gran mayoría de las bacterias contaminantes no patógenas, pero las micobacterias crecerán y producirán lesiones.

Para avanzar en el programa, oprima el botón principal del ratón sobre la flecha hacia la derecha, para retroceder oprima sobre la flecha izquierda. Para salir oprima Fin. Fin

INOCULACIÓN DE MICOBACTERIAS

Las lesiones del cuye serán una fuente de micobacterias sin contaminar para el aislamiento en medios de cultivo.

FALLA DE ORIGEN

Para avanzar en el programa, oprima el botón principal del ratón sobre la flecha hacia la derecha, para retroceder oprima sobre la flecha izquierda. Para salir oprima Fin. Fin

INOCULACIÓN DE MICOBACTERIAS

También se puede realizar histopatología de las lesiones del cuye.

Para avanzar en el programa, oprima el botón principal del ratón sobre la flecha hacia la derecha, para retroceder oprima sobre la flecha izquierda. Para salir oprima Fin. Fin

INOCULACIÓN DE MICOBACTERIAS

Si la muestra inoculada estaba muy contaminada, el cuye puede desarrollar una peritonitis séptica.

Para avanzar en el programa, oprima el botón principal del ratón sobre la flecha hacia la derecha, para retroceder oprima sobre la flecha izquierda. Para salir oprima Fin. Fin

FIN DE ESTE CAPÍTULO

Gracias por haber utilizado este programa.

Esperamos que haya sido útil y agradable.

FALLA DE ORIGEN

Para avanzar en el programa, oprima el botón principal del ratón sobre la flecha hacia la derecha, para retroceder oprima sobre la flecha izquierda. Para salir oprima Fin. Fin

OBSERVACIONES

Para este trabajo se emplearon 174 transparencias de G. Valero, 40 de P.W. Ladds, 5 de F. Trigo, 2 de D. Saari, 2 de J. Payeur, 1 de K. McEntee y 1 de K. Thompson.

Los propietarios de los derechos de las imágenes aquí utilizadas no han dado su autorización para el aprovechamiento comercial de ellas, por lo que este trabajo solo puede usarse para fines de estudio, investigación y entrenamiento especializado de veterinarios sin fines de lucro.

Para avanzar en el programa, oprima el botón principal del ratón sobre la flecha hacia la derecha, para retroceder oprima sobre la flecha izquierda. Para salir oprima Fin.

Fin

Los autores agradecen a las instituciones que colaboraron en la creación de este programa

smpv

CENID-Microbiología

Para avanzar en el programa, oprima el botón principal del ratón sobre la flecha hacia la derecha, para retroceder oprima sobre la flecha izquierda. Para salir oprima Fin.

Fin

¡ Eso es todo amigos !

A continuación sigue una evaluación sobre el conocimiento del diagnóstico de la tuberculosis.

FALLA DE ORIGEN

Para avanzar en el programa, oprima el botón principal del ratón sobre la flecha hacia la derecha, para retroceder oprima sobre la flecha izquierda. Para salir oprima Fin.

Fin

Pregunta # 1 Haga click sobre la respuesta correcta.

¿ Qué tipo de lesión observa en estos nódulos linfáticos mesentéricos de ovino ?

- Hipertrofia de arterias
- Lipidosis
- Pigmento de envejecimiento
- Granulomas
- Pigmento carotenoide

Para avanzar en el programa, oprima el botón principal del ratón sobre la flecha hacia la derecha, para retroceder oprima sobre la flecha izquierda. Para salir oprima Fin. Fin

Pregunta # 2 Haga click sobre la respuesta correcta.

¿ Qué tipo de lesión observa en este pulmón de ovino ?

- Hipertrofia de arterias
- Lipidosis
- Pigmento de envejecimiento
- Granuloma parasitario
- Pigmento carotenoide

Para avanzar en el programa, oprima el botón principal del ratón sobre la flecha hacia la derecha, para retroceder oprima sobre la flecha izquierda. Para salir oprima Fin. Fin

Pregunta # 3 Haga click sobre la respuesta correcta.

¿ Qué tipo de lesión observa en este NL de vaca lechera ?

- Granuloma parasitario
- Lipidosis
- Pigmento de envejecimiento
- Hipertrofia de arterias
- Pigmento carotenoide



FALLA DE ORIGEN

Para avanzar en el programa, oprima el botón principal del ratón sobre la flecha hacia la derecha, para retroceder oprima sobre la flecha izquierda. Para salir oprima Fin. Fin

Pregunta # 4 Haga click sobre la respuesta correcta.

¿ Qué tipo de lesión observa en este NL de vaca Holstein ?

- Granuloma parasitario
- Lipidosis
- Pigmento de envejecimiento
- Hipertrofia de arterias
- Pigmento carotenoide

Para avanzar en el programa, oprima el botón principal del ratón sobre la flecha hacia la derecha, para retroceder oprima sobre la flecha izquierda. Para salir oprima Fin. Fin

Pregunta # 5 Haga click sobre la respuesta correcta.

¿ Qué tipo de lesión observa en este NL de vaca Holstein ?

- Granuloma parasitario
- Lipidosis
- Pigmento de envejecimiento
- Hipertrofia de arterias
- Pigmento carotenoide

Para avanzar en el programa, oprima el botón principal del ratón sobre la flecha hacia la derecha, para retroceder oprima sobre la flecha izquierda. Para salir oprima Fin. Fin

Pregunta # 6 Haga click sobre la respuesta correcta.

¿ Qué tipo de lesión observa en este NL de vaca Holstein ?

- Silicosis
- Lipidosis
- Pigmento de envejecimiento
- Hipertrofia de arterias
- Pigmento carotenoide

Para avanzar en el programa, oprima el botón principal del ratón sobre la flecha hacia la derecha, para retroceder oprima sobre la flecha izquierda. Para salir oprima Fin. Fin

Pregunta # 7 Haga click sobre la respuesta correcta.

¿ Qué tipo de lesión observa en este NL de vaca Holstein ?

- Melanosis
- Lipidosis
- Pigmento de envejecimiento
- Hipertrofia de arterias
- Pigmento carotenoide

Para avanzar en el programa, oprima el botón principal del ratón sobre la flecha hacia la derecha, para retroceder oprima sobre la flecha izquierda. Para salir oprima Fin.

Pregunta # 8 Haga click sobre la respuesta correcta.

¿ Qué estructura observa en este NL de vaca Holstein ?

- Estérula de coccidioidomicosis
- Parásito adulto
- Hifas de hongos
- Larva de parásito
- Colonia de actinomicosis

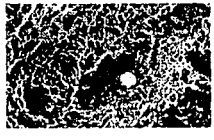

Para avanzar en el programa, oprima el botón principal del ratón sobre la flecha hacia la derecha, para retroceder oprima sobre la flecha izquierda. Para salir oprima Fin.

¿ Qué son las estructuras que se observan en esta imagen de un pulmón caprino ?

(Seleccione una letra respuesta)

A	Granulomas tuberculosos
B	Nódulos linfáticos ectópicos
C	Granulomas por actinomicosis
D	Lesiones de lipidosis
E	Arterias hipertrofiadas

Para avanzar en el programa, oprima el botón principal del ratón sobre la flecha hacia la derecha, para retroceder oprima sobre la flecha izquierda. Para salir oprima Fin.

FALLA DE ORIGEN

¿ Qué diagnóstico presuntivo tendría al observar células gigantes rodeando zonas calcificadas, como en esta imagen, en un NL bovino ?
(Seleccione una letra respuesta)

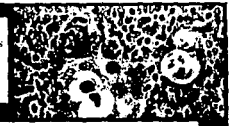

A	Granuloma tuberculoso
B	Granuloma por *Muellerius capillaris*
C	Granuloma por actinomicosis
D	Lesión de lipidosis
E	Arterias hipertrofiadas

Para avanzar en el programa, oprima el botón principal del ratón sobre la flecha hacia la derecha, para retroceder oprima sobre la flecha izquierda. Para salir oprima Fin. Fin

Evaluación Dx Tb

Estudiante:	Germán Valero
Preguntas:	10
Aciertos (a la 1ª)	10
Porciento correctas:	100%

Para avanzar en el programa, oprima el botón principal del ratón sobre la flecha hacia la derecha, para retroceder oprima sobre la flecha izquierda. Para salir oprima Fin. Fin

FIN DE LA EVALUACIÓN

Gracias por haber utilizado este programa.

Esperamos que haya sido útil y agradable.

Para avanzar en el programa, oprima el botón principal del ratón sobre la flecha hacia la derecha, para retroceder oprima sobre la flecha izquierda. Para salir oprima Fin. Fin