Universidad Nacional Autónoma de México

Facultad de Estudios Superiores Iztacala

PREVALENCIA DE ENFERMEDAD PERIODONTAL EN EQUINOS

TESIS

Que para obtener el título de

CIRUJANO DENTISTA

PRESENTA

Roxana Yaranely Solis Ortega

DIRECTOR DE TESIS

Dr. Eduardo Stein Gemora

Los Reyes Iztacala, Edo. De México, 2018.

Universidad Nacional Autónoma de México
UNAM
Biblioteca Central
Dirección General de Bibliotecas de la UNAM

UNAM – Dirección General de Bibliotecas
Tesis Digitales
Restricciones de uso

DERECHOS RESERVADOS ©
PROHIBIDA SU REPRODUCCIÓN TOTAL O PARCIAL

Todo el material contenido en esta tesis esta protegido por la Ley Federal del Derecho de Autor (LFDA) de los Estados Unidos Mexicanos (México).

El uso de imágenes, fragmentos de videos, y demás material que sea objeto de protección de los derechos de autor, será exclusivamente para fines educativos e informativos y deberá citar la fuente donde la obtuvo mencionando el autor o autores. Cualquier uso distinto como el lucro, reproducción, edición o modificación, será perseguido y sancionado por el respectivo titular de los Derechos de Autor.

ÍNDICE

1. Introducción y revisión de la literatura

2. Objetivos e hipótesis

2.1 Objetivo general

2.2 Objetivo específico

2.3 Hipótesis

3. Materiales y método

4. Resultados

5. Discusión

6. Conclusiones

7. Bibliografía

8. Anexos

AGRADECIMIENTOS

A mi asesor Dr. Eduardo Stein Gemora persona de gran sabiduría quien me ha ayudado desde el inicio de manera desinteresada y siempre de manera objetiva a realizar esta investigación, gracias a sus enseñanzas y consejos he logrado evolucionar positivamente, gracias infinitas por ayudarme a llegar al punto en el que me encuentro, a mis demás asesores por las oportunidades que me brindaron y por su paciencia, valiosa colaboración y dirección para el desarrollo de la investigación. Particularmente, a la Dra. María Masri Daba y al Dr. Mariano Hernández Gil profesores e investigadores de la Facultad de Medicina Veterinaria y Zootecnia de la UNAM por su excelente orientación y apoyo para continuar mi desarrollo profesional.

A todos los maestros que confiaron en mí y que con su experiencia y paciencia contribuyeron a mi desarrollo académico.

A mis padres que gracias a ellos pude concluir la licenciatura, por la infinita paciencia y apoyo que me brindaron en todo momento, sus consejos y por la motivación constante para salir adelante, por la herencia más valiosa que pudiera recibir para culminar una de mis más grandes metas.
De igual manera agradezco a mis abuelos que han formado una valiosa parte de mi vida y que sin sus consejos no sería nada de lo que ahora soy.

A todos mis amigos presentes y pasados por su amistad y apoyo en varias ocasiones, a los que me alentaron a seguir adelante y a los que no de igual manera para poder darme cuenta de lo que quiero y no ser.

Y finalmente a mi dedicación, esfuerzo y perseverancia a pesar de los obstáculos por cumplir un objetivo más en mi vida.

INTRODUCCIÓN Y REVISIÓN DE LA LITERATURA

Las afecciones dentales representan el principal desorden oral en los caballos, concepto que merece puntual atención por su importancia en la práctica equina veterinaria y constituyen la tercera causa más común de enfermedades en animales de Norteamérica. [(1)] Por lo general la enfermedad periodontal comienza en los espacios interproximales, siendo los espacios mandibulares caudales los más afectados. Los diagnósticos y tratamientos están a cargo de médicos veterinarios y odontólogos especializados en el área de odontología equina, quienes con el conocimiento científico y académico de su respectiva disciplina y mutua colaboración logran óptimos resultados en la salud del equino. Además, el tratamiento y la prevención de las enfermedades periodontales conllevan una mejora en el estado de salud de los animales evitando el sufrimiento derivado de las mismas, lo que influye positivamente en su bienestar. Un estado óptimo de salud periodontal es la condición previa al complejo conjunto que integra el concepto de bienestar bucodental de los equinos.

La demanda de energía de los caballos es grande, especialmente la de los caballos deportivos modernos. En consecuencia, los caballos necesitan un sistema digestivo funcionando perfectamente en el que los dientes desempeñan un papel muy importante ya que son los responsables de una ingesta suficiente de alimento preparando así el follaje para una mayor digestión. Las fuerzas generadas durante la masticación equina también tienen un efecto sobre el diente y sobre los materiales utilizados en la terapia dental, así como sobre el ligamento periodontal y, por último, pero no menos importante, una fuerza masticatoria excesiva tiene un efecto patológico sobre el cartílago condilar de la articulación temporomandibular. Existen tratamientos para corregir estos problemas y evitar gran cantidad de secuelas en la salud del equino.

Un estado óptimo de salud periodontal es la condición previa al complejo conjunto que integra el concepto de bienestar bucodental. A través del tiempo, los equinos han evolucionado tanto anatómicamente como en sus hábitos alimenticios debido a su domesticación, por lo que su dentición ha cambiado, por tanto, es la huella que nos permite conocer su edad. Es importante resaltar que la aparición de alteraciones dentales afecta de diversas formas la salud y compromete la digestión del animal, por lo que es fundamental tener buen conocimiento práctico de las fórmulas dentarias, la estructura de los dientes y el tiempo de erupción normal de estos, y así emitir el diagnóstico acertado de los principales problemas de la cavidad oral en los equinos. [(2)]

La evolución dental equina se remonta al precursor del caballo moderno que fue un pequeño animal llamado *Hyracotherium*, que vivió en los Estados Unidos de Norteamérica hace setenta millones de años. Se alimentaba de plantas que ocasionaban poco desgaste dental en sus dientes cortos (braquidontes). Los principales cambios climáticos posteriores ocasionaron que los pastizales se volvieran gruesos. Algunos

Hyracotherium descendientes evolucionaron para sobrevivir a la dieta de hierba gruesa mediante el desarrollo de la digestión, sin embargo, la ingestión de grandes cantidades de alimentos gruesos durante periodos prolongados exigía una gran demanda funcional en los dientes de los caballos primitivos. En las especies braquidontes (por ejemplo, humanos, perros) los dientes permanentes en erupción antes de la madurez son normalmente bastante largos, y difícil de soportar fuerzas de atrición normales. El tipo de dientes que poseen los equinos en función de sus características de crecimiento es denominado hipsodontes (de crecimiento continuo). Estos dientes brotan lentamente durante la mayor parte de la vida del animal a una tasa aproximada entre 2-3 mm/año. Esta tasa de erupción es similar a la tasa de desgaste de la superficie oclusal del diente, a condición de que el caballo se alimente con hierba. Las ascendencias de los caballos mejoran la eficiencia de su masticación debido a la evolución de premolares complejos que se asemejan a los molares. La presencia de movimientos limitados de la mandíbula y apertura restringida de la articulación temporomandibular son parte de adaptaciones afines al pastoreo. El desarrollo de sus poderosos músculos (en donde se incluyen los maseteros, temporal y los dos músculos pterigoideos) permiten los movimientos de cierre prolongado y contundente de lado a lado y de molienda necesarios de los maxilares. [17]

Conocer la edad de los caballos tiene importancia desde el punto de vista clínico y zootécnico dado que el valor de un caballo puede estar influenciado por su edad.

Equino entre 3 y 4 años de edad con superficies oclusales sin desgaste en las líneas de cemento.

Equino entre 10 y 15 años de edad, se observa dentina secundaria y terciaria, copas linguales empiezan a desaparecer.

Los dientes son órganos de consistencia dura, por lo que son bastante resistentes al paso del tiempo, adquiriendo gran importancia para determinar su edad partiendo de la evaluación de los incisivos presentes, su erupción, rasamiento y la forma que toma la superficie oclusal. [3]

Los caballos son animales monogástricos que comen aproximadamente catorce horas al día, los silicatos en la tierra erosionan o desgastan sus dientes de forma natural, la atrición dental es necesaria para compensar un fenómeno inherente llamado erupción continua, que se refiere a la brotación continua de los órganos dentarios. Los equinos, según su dentición, son clasificados como difiodontos, ya que tienen

dos juegos dentales, los temporales que solo incluyen incisivos y premolares y dientes permanentes que son secundarios o adultos, en donde ya se incluyen los molares. [5]

Como mamíferos tienen cuatro grupos de dientes: incisivos, caninos, premolares y molares, desde una vista rostro-caudal; estos dos últimos son confundidos con facilidad ya que morfológicamente son casi idénticos y su función principal es triturar el alimento, por tanto, en muchos casos los premolares y molares se conocen como "dientes de la mejilla".

Cada grupo de dientes tiene ciertas características morfológicas y, por ende, tienen una función que los caracteriza. [19]

* Incisivos: Los seis dientes que se encuentran al frente de la boca. Son usados para cortar mientras pastorea el equino y ayudan a estimar la edad.

*Caninos: Estos dientes están presentes entre los incisivos y los premolares. Son poco comunes en hembras.

* Diente de lobo: Sólo están presentes en algunos animales, son vestigios de premolares y se encuentran justo adelante del primer premolar.

* Premolares: Aquí comienzan los llamados dientes de la mejilla. Primero, segundo y tercero. Sirven para masticar el alimento.

* Molares: También son dientes de la mejilla cuarto, quinto y sexto. Estos son dientes permanentes solamente, El número 4 es el diente más antiguo en la boca equina.

Los premolares y molares combinados actúan como una sola unidad para la descomposición de los alimentos, ya que están tan juntos que forman una superficie oclusal larga. (Anexo. Imagen 1)

Cráneo equino que muestra la superficie oclusal de los dientes de la mejilla.

Los incisivos son específicos para la aprehensión y el corte de los alimentos, los caninos son empleados en caso de defensa o ataque, y los premolares y molares actúan como molinos para triturar lo que el equino ha ingerido. Estos se distribuyen de manera distinta en la dentición decidua y permanente, si se comparan con el ser humano, y en algunos equinos se puede encontrar un diente típico de la especie conocido como diente de lobo. Este diente es una pieza puntiaguda que aparece a cada lado del primer

molar y es un rudimento de una pieza que estaba bien desarrollada en los antepasados equinos, estas piezas dentarias comúnmente no representan ningún peligro para los equinos, pero pueden interferir en una mordida sana, hoy en día se remueve ya que puede producir dolor en el entrenamiento especialmente en equinos que no han mudado, erupcionan de los cinco a los doce meses de edad solo en un porcentaje del 50% y muchos se pierden cuando erupciona el 2 premolar (dentadura adulta), el diente de lobo inferior solo lo poseen 1 de cada 1000 equinos.

La dentición decidua contiene seis incisivos superiores, seis molares superiores, seis incisivos inferiores y seis molares inferiores. [20] (Anexo. Imagen 2). El último diente de la dentición decidua erupciona alrededor de los 8 meses de edad y será reemplazado por los dientes de dentición permanente que incluyen incisivos, premolares y molares alrededor de los 2 años medio de edad. Para diferenciar los dientes de leche de los de hueso (permanentes), y por consiguiente estimar la edad del ejemplar, se debe tener en mente que los dientes incisivos de leche son más blancos, más largos que anchos, ocupan menor volumen, su superficie oclusal es más ovalada, son lisos, no presentan surcos en la cara labial, tienen un cuello definido y bien marcado en la unión con la encía y tiene el infundíbulo menos profundo. Los dientes incisivos de hueso se contrastan por ser pigmentados de color amarillo a marrón; son más largos que anchos o rectangulares, de mayor volumen y presentan surcos en la cara labial. [29]

Pieza dentaria decidua, caballo de 2 años de edad.

En las piezas dentarias permanentes la fórmula dental está constituida por 36 o 44 dientes, de acuerdo con la presencia y el número de caninos o premolares (dientes de lobo), y molares. Además, en los adultos los caninos, el diente de lobo y los molares no tienen dientes precursores o deciduos. [8, 21]

Incisivos de leche		Incisivos de hueso	
	Erupción	Erupción	Nivel de arcada
Pinzas	1ª semana	2,5 años	3,0 años
Medios	1 – 2 meses	3,5 años	4,0 años
Extremos	5 – 6 meses	4,5 años	5,0 años

Richardson, 1997; Tremaine, 1997; Linkous, 2006; Toit, 2006a.

Erupción y muda de los dientes incisivos del caballo

Los incisivos deciduos erupcionan de los 5 a los 6 meses de edad y deben estar parejos a los 9 meses, después serán reemplazados por los dientes permanentes a los 2.5 años y termina a los 4.5 años esto se inicia con los incisivos inferiores. [27]

A los 4,5 años emergen en el macho los colmillos y están completamente desarrollados a los 5 años, coincidiendo esta etapa con la muda de los extremos. Cuando ha mudado todos sus incisivos, se dice que el caballo tiene la boca hecha o de hueso. [28]

Por los 5 años de edad la mayoría de los caballos tendrán completamente dientes de la dentición permanente. Un caballo adulto macho tiene 40 dientes permanentes incluyendo los caninos, mientras que una yegua tiene entre 36 y 40 dientes ya que normalmente no tienen caninos. La longitud inicial de un diente permanente de caballo es de alrededor 4 pulgadas. Las raíces están profundamente incrustadas en el maxilar.

Órgano dentario del lado izquierdo de un equino joven comparado con el órgano del lado derecho de un caballo viejo.

Los dientes continúan brotando durante toda la vida del caballo y se desgastan principalmente por masticar. La longitud de los dientes disminuye significativamente con la edad del caballo. [15] Esto quiere decir que mientras mastica, el movimiento natural de la mandíbula del caballo crea un desgaste dental que es compensado por la erupción continua de dientes.Los equinos en lugar de tener una sola capa de esmalte alrededor de la periferia de los dientes de la mejilla, los dientes de las mejillas inferiores, en particular, tienen una amplia infiltración de esmalte, lo que aumenta la longitud de los pliegues de esmalte duro en la superficie oclusal y también protege el cemento más blando y la dentina del desgaste excesivo. El grado de infiltración presente en la periferia de los dientes disminuye más apicalmente. Y por lo tanto con la edad, sólo un borde de esmalte periférico sin infiltración puede estar presente en los dientes mandibulares de la mejilla, que también se hacen ahuecados. Esta anatomía eventualmente se convierte en una característica de la mayoría de los dientes envejecidos y ha sido denominada excitación senil. El esmalte está compuesto de 96 % de minerales, la mayoría de los cuales son cálcicas de hidroxiapatita, el resto del 4 % orgánico se compone de proteínas y agua.

Se identifican tres tipos diferentes de esmaltes equinos basados en la apariencia transversal de sus prismas y la cantidad y apariencia del esmalte. El esmalte tipo 1 se encuentra adyacente a la unión amelodentinaria (más al centro del diente) y está compuesto por capas paralelas de prismas de esmalte y placas de esmalte interprismáticas. Este tipo de esmalte es el más duro y es capaz de resistir el desgaste mejor, pero es más quebradizo y, por lo tanto, susceptible a las fuerzas de corte. Se encuentra predominante en los dientes maxilares de las mejillas para permitir una mejor resistencia al desgaste lo que les permite resistir las fuerzas altas y repetitivas de la masticación de alimentos hasta por 20 h / día.

Esmalte de tipo 2 está compuesto de haces de prismas en forma de cerradura o herradura, con poco o ningún esmalte interpretacional presente. Este tipo de esmalte generalmente se encuentra adyacente a la unión amelocementaria (más periféricamente en los dientes). Estos prismas también mostraron

decusación (zonas de prismas en diferentes orientaciones, es decir, los prismas tienen una configuración tridimensional irregular y curvada, y esto funciona para aumentar su resistencia a las fuerzas de corte). Se encuentra predominante en los incisivos, de modo que pueden resistir las fuerzas de cizallamiento. El esmalte tipo 3 se encuentra poco frecuente en las uniones amelodentinaria o amelocementaria y consiste en prismas ovalados rodeados de esmalte parecido a melaminas. Es un tipo de esmalte de transición y se encuentra en cantidades bajas y variables en los dientes de la mejilla y los incisivos.

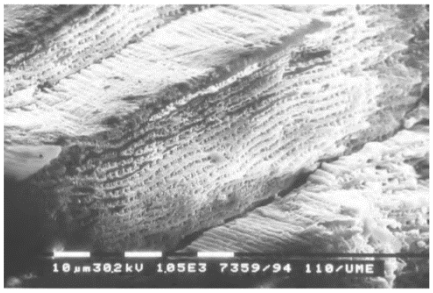

(Microscopía electrónica de esmalte equino tipo-1. Nótese la orientación paralela de las placas sólidas interprismáticas del esmalte con hileras intercaladas de prismas de esmalte equino tipo 1).

Al final del desarrollo del esmalte, el ápice del diente equino no puede ser llamado una raíz verdadera, pero poco después de la erupción del diente, comienza la deposición de cemento y esto continúa durante la vida del diente para formar las raíces verdaderas, hasta que el diente se afloje o se desgaste completamente.

La dentina contiene 70 % de cristales de hidroxiapatita y 30 % de fibras orgánicas, mucopolisacáridos y agua. La dentina se refiere a veces como uno de los dos componentes del complejo pulpo/dentina, porque la dentina y la pulpa se relacionan embriológicamente, y permanecen íntimamente relacionados anatómico y funcionalmente a través de la vida del diente.

La dentina se puede dividir en tres tipos principales: dentina primaria, secundaria y terciaria. Una capa delgada de dentina primaria se identifica en el diente recientemente erupcionado. La dentina secundaria regular se extiende progresivamente durante la vida del diente por la capa de odontoblastos que recubre la periferia de la pulpa y, por lo tanto, la dentina secundaria reemplaza gradualmente a la pulpa a lo largo de la vida del diente. El diente de la mejilla equino joven está compuesto en gran parte por un esqueleto de esmalte rodeado de cemento periférico y que contiene algo de dentina primaria y una cavidad pulpar muy grande y, por lo tanto, es muy frágil. Dichos dientes son muy fáciles de raspar, pero son muy propensos a fracturarse.

El cemento es el tejido dental más blando, compuesto de sólo 45 % a 50 % de cristales de hidroxiapatita. El componente restante contiene fibras de colágeno (predominantemente tipo 1) y agua. Su principal objetivo es actuar como punto de anclaje de los ligamentos periodontales. El espesor cemento es mayor en los dientes mandibulares de la mejilla, donde las incrustaciones de esmalte periférico profundo están llenas y rodeadas de cemento grueso. El cemento periférico se forma suboclusamente durante toda la vida del diente y puede depositarse rápidamente en respuesta a diversos estímulos. [22]

Los dientes de la mejilla tienen una cavidad endodóntica compleja, que se caracteriza por cambios importantes relacionados con la edad y la variación individual. Hasta los dos años, los dientes de las

mejillas tienen una cámara pulpar común en su aspecto apical que se divide en cuernos pulpares separados hacia la superficie oclusal, de modo que cada diente de la mejilla madura eventualmente tiene entre 5 y 7 cuernos de pulpa. Cuando se produce la formación de la raíz, la cavidad pulpar se completa con el desarrollo de los conductos radiculares. En la superficie oclusal, la dentina superpuesta a cada cuerno de pulpa aparece como una zona de color marrón oscuro (dentina secundaria regular) con un centro brillante (es decir, una zona focal de dentina secundaria irregular). Por lo tanto, las posiciones de los cuernos de pulpa individuales son claramente visibles.

Los dientes de mejilla 07 a 10 tienen 5 cuernos de pulpa cada uno; los 06 y los 11 inferiores tienen 6 cuernos de pulpa, y los 11 superiores tienen 7 cuernos de pulpa. Se ha modificado un sistema de numeración endodóntica para ayudar a la identificación de cuernos específicos de pulpa durante el examen clínico, y este sistema modificado es actualmente es de uso general. (Anexo. Imagen 3)

Se cree que la exposición de los procesos odontoblásticos dentinarios en la superficie oclusal juega un papel importante en la regulación de la deposición de la dentina secundaria suboclusal. Esta hipótesis ha sido apoyada ya que se demostró que los dientes de la mejilla tienen a menudo menos dentina secundaria que los dientes adyacentes normales. Este hallazgo indica que la ausencia de estímulo oclusal, que disminuye la deposición dentinaria, supera el aumento de espesor debido a la reducción / ausencia de desgaste y al aumento de la erupción presente en dientes mal o sin oposición. (23)

Las superficies de los dientes de los mamíferos, incluidos los caballos, tienen un revestimiento orgánico que forma lo que se denomina “película”. En otras especies, se ha demostrado que esta película está compuesta principalmente de mucopolisacáridos y glicoproteínas de la saliva, junto con un alto número de bacterias orales. Si esta capa orgánica se vuelve gruesa (cuando contiene un número bacteriano aumentado), puede denominarse placa dental. Se ha sugerido que se debe utilizar un valor de 5 mm de espesor para diferenciar entre la película y la placa en el caballo. En el caballo normal, la ingestión y masticación del forraje grueso (que también es baja en carbohidratos solubles) durante periodos prolongados actúa como cepillado dental eficaz y, por lo tanto, la placa no está normalmente presente en los dientes equinos normales, excepto en las áreas interdentales que no están expuestos a este efecto mecánico. (24)

El periodonto equino es una disposición compleja de 4 constituyentes: hueso alveolar, cemento dental, gingival y ligamento periodontal. Este último se interpone entre el hueso alveolar y el cemento dental, y su aparato de fibra de colágeno ancla el diente al hueso alveolar. El periodonto, especialmente el ligamento periodontal, proporciona soporte dental y soporta las fuerzas masticatorias. En los últimos años, se han identificado varias características histológicas del periodonto equino, destacando su capacidad funcional, remodeladora y regenerativa única. Los haces de fibras de colágeno de anclaje se alinean en disposiciones multidireccionales, lo que asegura la transmisión y diseminación de las cargas

masticatorias durante todas las fases del complejo ciclo de masticación equina. La vascularización periodontal complementa el aparato de fibra de colágeno y consiste en una capa capilar interna (cerca del cemento) y una capa venosa externa, cerca del hueso alveolar. Al realizar simulaciones de elementos finitos del ciclo masticatorio equino, se ha demostrado que la carga mecánica dentro del ligamento periodontal aumenta notablemente con la disminución de la longitud del diente (es decir, el aumento de la edad dental). En los caballos mayores de quince años, las cargas simuladas en el ligamento cerca de la cresta alveolar alcanzaron niveles que causan alteración de la fibra de colágeno e inflamación local en el ligamento periodontal humano. Este hallazgo podría ayudar a explicar la alta prevalencia de diastemas y los trastornos periodontales en équidos de edad. [18] Los sistemas tradicionales de nomenclatura dental aplicados a los pacientes equinos resultaban confusos entre los profesionales al discutir los casos siendo incomodos y vagos. El sistema numérico, también denominado Sistema Modificado de Triadan ofrece a los profesionales especialistas en odontología equina una excelente oportunidad para adoptar un sistema de nomenclatura racional que sea capaz de eliminar la ambigüedad de los sistemas antiguos. Este sistema es una adaptación para animales del sistema de nomenclatura usada en humanos aceptada por la Federación Internacional Dental en 1972. Es un sistema de tres dígitos que asigna un único número a cada diente. El primer dígito identifica el cuadrante de la cabeza. El segundo y tercer dígito indica el diente específico. Numera cuatro cuadrantes en el sentido de las manecillas del reloj, iniciando desde el 101, que corresponde al incisivo central derecho, hasta el 411, que identifica el tercer molar inferior derecho. Este sistema tiene muchas ventajas para los odontólogos equinos ya que primero hace hincapié en la ubicación anatómica de los dientes, y refuerza la relación única de los dientes opuestos en los caballos. Otra gran ventaja es que el sistema no es específico de la especie equina, sino que destaca las similitudes, en la dentición entre todas las especies domésticas. [5-7]

La domesticación ha tenido como consecuencia la selección dirigida de caballos que hace más factible la aparición de patologías hereditarias. Asociado a esto, los cambios en el manejo alimenticio han provocado alteración en los modelos de desgaste natural de los dientes que han causado diversas patologías dentales en equinos. Las enfermedades orales y dentales son muy comunes en los caballos, los signos de la enfermedad dental a menudo no son evidentes al propietario hasta que la enfermedad está muy avanzada. Los signos clínicos de la enfermedad dental con frecuencia no son específicos y pueden ser reflejados como trastornos sistémicos, tales como pérdida de peso, diarrea, cólicos, endocarditis o septicemia. Se ha demostrado que los caballos que presentan una patología dental son 5,8 veces más propensos a tener una o más anomalías dentales. [16] Las patologías dentales de acuerdo a su origen pueden ser del desarrollo, dentro de las cuales se encuentran, prognatismo o retención de deciduos, y adquiridas, como fracturas, caries, enfermedad periodontal o tártaro. El examen dental debe ser lo suficientemente profundo para detectar anomalías en sus primeras etapas de desarrollo y se debe iniciar antes de que ocurra un daño

irreversible. La enfermedad periodontal es un desorden multifactorial. Es un proceso inflamatorio de las encías que ocasiona daños en los tejidos de los dientes, se debe a elementos de la microflora bacteriana de la boca, factores metabólicos de respuesta inmune del individuo, o a mecanismos químicos o del ambiente. Se caracteriza por una inflamación de los márgenes de la encía, aumento de la profundidad del surco gingival, retracción de la encía y pérdida temprana de los dientes. Cabe señalar que estas características se presentan dependiendo de la causa y que tan avanzada se encuentre la enfermedad [4, 9, 16]

La enfermedad periodontal afecta a los caballos de todas las edades; sin embargo, hay más incidencia en los caballos viejos. Se debe tener en cuenta que la enfermedad periodontal puede ser secundaria a los diastemas, a los desplazamientos hacia medial o lateral de los premolares y molares, a los crecimientos dentales excesivos, a las maloclusiones y a las anormalidades en boca; por lo tanto, la corrección del problema primario puede resolver la enfermedad periodontal, a menos que este muy avanzada. Puede haber halitosis en la enfermedad periodontal generalizada y menos comúnmente cuando la caries dental avanzada está presente. Los excesivos excesos dentales focales y la enfermedad periodontal son condiciones dolorosas que pueden comprometer gravemente la masticación. La flora normal de los equinos está compuesta de diferentes tipos de bacterias, son los cambios en estas poblaciones los que constituyen el proceso infeccioso que se convierte en gingivitis y periodontitis. En estado normal cocos gram positivos residen en la superficie del diente, cuando hay una infección esta población cambia. Cuando la extensión de la infección implica tejidos más profundos aumentan significativamente las espiroquetas y bacilos gram negativos anaerobios y disminuirán los cocos gram positivos. Las secreciones salivales ayudan en la defensa del periodonto mediante la limpieza mecánica de las superficies, mediante la amortiguación de los ácidos producidos por las bacterias y el control de la actividad bacteriana. [11-13]

Las etapas de la enfermedad periodontal son las siguientes:

Etapa 0: Periodonto normal: Se caracteriza clínicamente por la encía rosada, que se adhiere firmemente a los dientes y se ajusta estrechamente a la arcada dental. La encía se encuentra húmeda, la superficie es lisa y la profundidad del surco gingival es de 5 mm o menos.

Etapa 1: Gingivitis Se caracteriza por encía inflamada y rojiza, el surco gingival tiene una profundidad normal, pero pueden sangrar en el sondeo. En esta etapa el cemento puede ser normal o puede estar degradado.

Etapa 2: Inicio de la enfermedad periodontal: Se reconoce por la presencia de forraje en las depresiones de alguna pieza dentaria, además hay desechos de la alimentación retenidos en los espacios que se forman, requiriendo la eliminación de estos desechos con sondas. Esta etapa se caracteriza por la pérdida hasta de un 25 % del periodonto, la profundidad de sondaje es superior a 5 mm, la encía se encuentra retraída, ulcerada, el cemento supragingival se degrada, existe pérdida de hueso alrededor de los dientes y la movilidad dental se presenta de forma ligera.

Etapa 3: Moderada enfermedad periodontal: En esta etapa se encuentran espacios o bolsillos en las piezas dentarias, lesiones de la encía, el cemento y el epitelio circundante son similares a la etapa anterior; aumenta la profundidad de sondaje y a veces supera la longitud de la sonda; esta etapa se caracteriza por la pérdida de un 25 a 50 % del periodonto y la pérdida ósea es menor al 50 % en torno a la raíz del diente.

Etapa 4: Grave o avanzada enfermedad periodontal: En la etapa final de la enfermedad periodontal la extensión de la condición es generalizada y grave, se observa en el examen clínico retracción gingival severa, ulceración, edema, el cemento supragingival y subgingival está degradado, el epitelio circundante se encuentra necrótico, puede presentarse descarga purulenta, la movilidad dental se encuentra aumentada esta etapa se caracteriza por la pérdida de un 50 % del periodonto, además se observan cambios radiográficos como pérdida de hueso alveolar en un 50 %, desgaste de los ápices y cambios en la corona y raíces. [10]

Se ha comprobado que el movimiento natural de la mandíbula del caballo mientras mastica crea desgaste dental que es compensado por la erupción continua de dientes. Sin embargo, el desgaste diferencial debido a fuerzas desiguales puede a veces resultar en maloclusiones dentales que pueden afectar la comodidad oral, lo que podría resultar en masticación ineficaz, molestias y poco rendimiento general, lo que causaría mala digestión en el equino, así como enfermedad periodontal por la presión de algún órgano dentario sobre otro.

Se debe tener en cuenta la apertura del movimiento hacia abajo y lateral de la mandíbula; cierre del movimiento ascendente de la mandíbula, oclusión de los dientes de la mejilla; y movimiento de la potencia hacia arriba y movimiento lingual de la mandíbula, molienda potente.

Cualquier medición directa de las fuerzas masticatorias en los dientes caudales de la mejilla requiere la colocación exacta de un sensor de fuerza en el diente en cuestión y la fijación adecuada del sensor durante todo el ciclo de masticación. Cada análisis biomecánico adicional debe considerar las áreas de contacto entre los dientes mandibulares y maxilares, prestando especial atención al ángulo del plano oclusal y así poder corregir el problema mecánico evitando el malestar del animal y la enfermedad periodontal. [31]

La clave para la prevención de enfermedad periodontal equina radica en impedir la formación de maloclusiones que limitan o comprometen la oclusión y masticación. Esta filosofía incorpora la necesidad de monitorear diligentemente los dientes cuando cambian de deciduos a permanentes. Es importante corregir las maloclusiones menores, saber cómo se desarrollan y tratar la mala alineación y malformación. [14] La terapia para la enfermedad periodontal equina está dirigida al cuidado mínimo de las estructuras de soporte y al control del avance acelerado de la enfermedad. Sus objetivos son detener el progreso de la enfermedad, estabilizar los niveles de inserción del periodonto y reducir los factores etiológicos por debajo del umbral capaz de producir daño. Los objetivos mencionados anteriormente son tomados de la odontología humana y resultan de gran utilidad para resolver adecuadamente la enfermedad periodontal

en los equinos. El principal tratamiento de la enfermedad periodontal en los equinos es establecer el equilibrio oclusal óptimo, la "profilaxis" se basa en el mantenimiento de la función masticatoria normal, mediante la eliminación de ganchos y rampas, esta "profilaxis" aumenta el rango de movimiento e impide el empacamiento de alimento en el espacio interproximal. [30]

Examen dental: En este examen se incluyen todas las piezas dentarias presentes en un orden lógico. De acuerdo al orden de numeración dental se realizará el examen de los dientes. A cada una de las piezas dentarias se le inspeccionara todas las superficies dentales, siempre en el mismo orden. (Anexo. Imagen 4)

OBJETIVOS

2.1 Objetivo general

Investigar la prevalencia de enfermedad periodontal en equinos de competición. (Pura sangre, cuarto de milla, salto).

2.2 Objetivo específico

Caracterizar los atributos demográficos de la población equina evaluada, estimando la prevalencia, clasificación y distribución de enfermedad periodontal.

2.3 Hipótesis

La hipótesis nula o de investigación (*Ho*) parte de la suposición de que la prevalencia de enfermedad periodontal en equinos de competición, no es significativa clínica ni estadísticamente, asumiendo esto debido a que los cuidados orales y médicos, son definidos en función a su desempeño competitivo.

En virtud de lo anterior, la hipótesis de nula o investigación (*Ho*) plantea la ausencia de prevalencia de enfermedad periodontal significativa, en tanto que la hipótesis alterna (*Hi*) asevera que si hay diferencias clínicas y estadísticas significativas. Es así como las pruebas de significancia estadística conducen a conocer la magnitud de las diferencias y la significancia de los resultados, considerando un nivel significativo de $p < 0.05$, lo que se interpreta como rechazo de la hipótesis de nulidad.

MATERIALES Y MÉTODO

Estudio clínico, descriptivo, transversal en donde fueron evaluados clínicamente cuarenta equinos de competición, caballos y yeguas de 2 años y mayores. En la muestra total de 40 caballos, fueron evaluados clínicamente 28 dientes en cada uno; 12 incisivos, 4 premolares y 12 molares. De la muestra total correspondieron 30 a la raza Pura Sangre, 5 a la raza Cuarto de Milla y 5 a la raza Warmblood de salto.

El examen clínico oral se aplicó en referencia al examen del periodonto registrando profundidad de bolsas y movilidad dental. Las mediciones fueron tomadas utilizando la sonda periodontal (Hu Friedy), registrando los valores en la matriz de captura. La información fue procesada definiendo el diagnóstico de enfermedad periodontal de acuerdo al Índice Periodontal de Lobprise y Wiggs bajo el parámetro; 0 normal, no hay pérdida de tejido conectivo profundidad <5mm, 1 gingivitis no hay perdida de tejido conectivo profundidad >5mm, 2 periodontitis temprana <25 % de perdida de tejido conectivo, 3 periodontitis moderada <50 % de pérdida de tejido conectivo, 4 periodontitis avanzada >50 % de pérdida de tejido conectivo. El análisis estadístico se sujetó a las pruebas *Chi cuadrada* $\chi 2$ y *Test exacto de Fisher*. La información fue codificada utilizando el programa *XLSTAT*. (V.2015 1.0.2)

RESULTADOS

Derivado de la evaluación clínica de 40 caballos y yeguas de competición, cuyas edades fluctuaron entre 2 y 10 años, no se demostró significancia clínica ni estadística en los valores de enfermedad periodontal usados como referencia conforme a la clasificación de Lobprise (2007).

En la muestra total de 40 caballos, fueron evaluados clínicamente 28 dientes en cada uno; 12 incisivos, 4 premolares y 12 molares. De la muestra total correspondieron 30 a la raza Pura Sangre, 5 a la raza Cuarto de Milla y 5 a la raza Warmblood de salto.

Los resultados arrojan que 23 caballos Pura Sangre recaen en el rango normal, 4 con gingivitis, 1 con periodontitis temprana, 1 con periodontitis moderada y 1 con periodontitis avanzada,

Los resultados en 5 caballos Cuarto de Milla arrojan que 1 recae en el rango normal, con gingivitis, 1 con periodontitis temprana, 1 con periodontitis moderada y 1 con periodontitis avanzada. En el grupo de caballos Warmblood o salto se evaluaron 5 ejemplares y los resultados arrojan que 3 entran en el rango normal, 1 con gingivitis, 1 con periodontitis temprana.

La prevalencia puntual ofreció la información para descubrir que el 20 % se vio afectada por enfermedad periodontal, sin embargo, este porcentaje representó exclusivamente 5 casos de gingivitis (12.5 %) y únicamente 4 caso de periodontitis tempranera (7.5 %). El resto de la población (80 %) estudiada no mostró evidencia de enfermedad periodontal. (Tabla 1) Los resultados descubren que los datos entre las variables fueron independientes existiendo un vínculo de dependencia entre ellas. Ya que el *p-valor* calculado fue mayor que el nivel de significación *alfa=0,05* se acepta la hipótesis nula o de investigación. (Gráfica 1)

				< 5	>5	6 a 8	9	> 10
Raza	**3 años**	**4 años**	**5 años >**	**Normal**	**Gingivitis**	**Period temp**	**Period mod**	**Period avan**
PS	11	15	4	23	4	1	1	1
CM	3	1	1	1	1	1	1	1
WB	1	1	3	3	1	1	0	0

Tabla 1. Grupos de caballos y yeguas con enfermedad periodontal.

La prevalencia de enfermedad periodontal en equinos de competición no es significativa clínica ni estadísticamente, lo que explicamos es debido a los cuidados médicos veterinarios de que son objeto. Los resultados descubren que el riesgo de rechazar la hipótesis de trabajos mientras es verdadera es 31.54 %. (Tabla 2,3)

Chi-cuadrada (Valor observado)	15.967
Chi-cuadrada (Valor crítico)	23.685
Grados de Libertad (DF)	14
Valor-p =	0.315
Alfa=	0.05

Fisher's exact test:

p-value (Two-tailed)	1,000
alpha	0,05

Test interpretation:
H0: The rows and the columns of the table are independent.
Ha: There is a link between the rows and the columns of the table.
As the computed p-value is greater than the significance level alpha=0,05, one cannot reject the null hypothesis H0.
The risk to reject the null hypothesis H0 while it is true is 100,00%.

Tabla 2,3. Independencia entre filas y
Columnas (Chi-cuadrada) Resultados *Chi-cuadrada y prueba exacta de Fisher.*

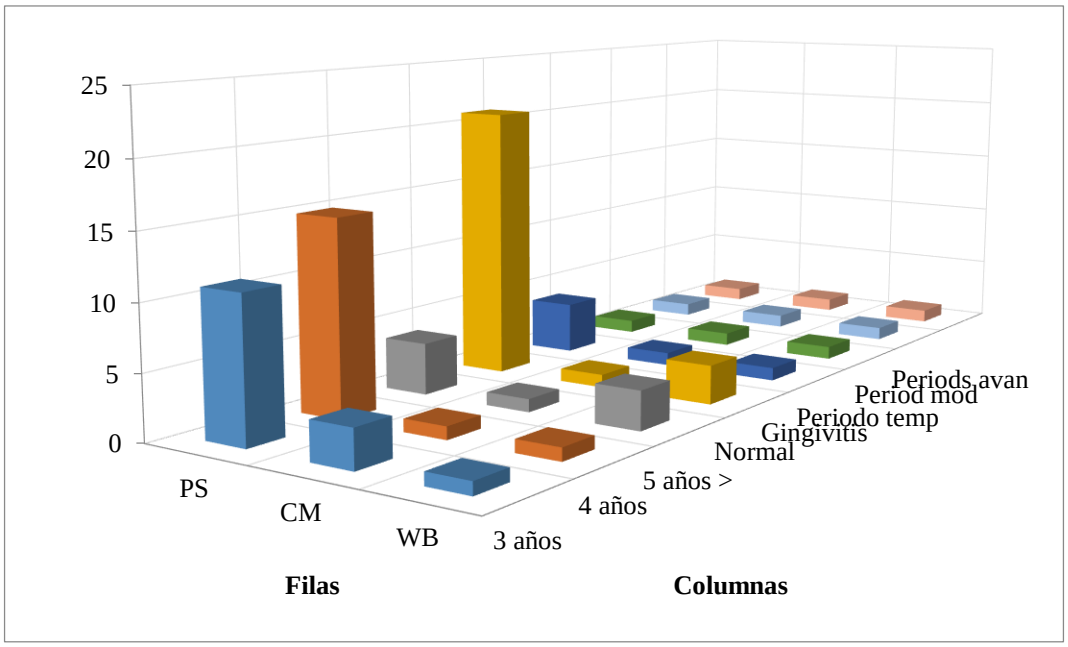

Gráfica 1. Distribución de la muestra por raza, edades y enfermedad periodontal.

DISCUSIÓN

La domesticación ha tenido como consecuencia la selección dirigida de caballos que hace más factible la aparición de patologías hereditarias. Asociado a esto, los cambios en el manejo alimenticio han provocado alteración en los modelos de desgaste natural de los dientes que han causado diversas patologías dentales en equinos. Las enfermedades orales y dentales son muy comunes en los caballos, los signos de la enfermedad dental a menudo no son evidentes al propietario hasta que la enfermedad está muy avanzada. Los signos clínicos de la enfermedad dental con frecuencia no son específicos y pueden ser reflejados como trastornos sistémicos, tales como pérdida de peso, diarrea, cólicos, endocarditis o septicemia. Se ha demostrado que los caballos que presentan una patología dental son 5,8 veces más propensos a tener una o más anomalías dentales. Las patologías dentales de acuerdo a su origen pueden ser del desarrollo, dentro de las cuales se encuentran, prognatismo o retención de deciduos, y adquiridas, como fracturas, caries, enfermedad periodontal o tártaro. El examen dental debe ser lo suficientemente profundo para detectar anomalías en sus primeras etapas de desarrollo y se debe iniciar antes de que ocurra un daño irreversible. La enfermedad periodontal es un desorden multifactorial que hace referencia a una lesión inflamatoria a nivel del tejido conectivo: encías, ligamento periodontal, cemento y hueso alveolar; cualquier lesión que cambie tanto la conformación estructural como la flora microbiana, permite la aparición de la enfermedad y ocasiona daños en los tejidos de los dientes, esto se debe a elementos de la microflora bacteriana de la boca, factores metabólicos de respuesta inmune del individuo o a mecanismos químicos o del ambiente.

La terapia para la enfermedad periodontal equina está dirigida al cuidado mínimo de las estructuras de soporte y al control del avance acelerado de la enfermedad. Sus objetivos son detener el progreso de la enfermedad, estabilizar los niveles de inserción del periodonto y reducir los factores etiológicos por debajo del umbral capaz de producir daño. Los objetivos mencionados anteriormente son tomados de la odontología humana y resultan de gran utilidad para resolver adecuadamente la enfermedad periodontal en los equinos. El principal tratamiento de la enfermedad periodontal en los equinos es establecer el equilibrio oclusal óptimo, la "profilaxis" se basa en el mantenimiento de la función masticatoria normal, mediante la eliminación de ganchos y rampas, esta "profilaxis" aumenta el rango de movimiento e impide el empacamiento de alimento en el espacio interproximal.

CONCLUSIONES

- El examen dental del equino revela que la enfermedad periodontal es la culminación de un proceso fisiopatológico que esta desencadenado por el atrapamiento de alimento en los molares principalmente y desequilibrios oclusales.

- Los factores medioambientales y mecánicos son los predominantes. Los diastemas son la causa principal de enfermedad periodontal en los equinos puesto que facilitan la acumulación del alimento entre los dientes. Por su parte los alimentos que contienen fibras largas tales como heno o los ensilajes facilitan la presentación de la enfermedad.

- El cálculo dental a diferencia de otras especies no causa enfermedad periodontal, excepto cuando se asocia a placa dentobacteriana.

- Los equinos presentan inflamación periodontal transitoria debido a la muda de los dientes deciduos.

- Hay que reconocer que la odontología equina está avanzando a grandes pasos en nuestro país. Se sugiere más investigación con el fin de establecer la odontología equina como parte esencial en el contexto de la medicina veterinaria en nuestro país.

- Se sugieren futuras investigaciones capaces de contrastar si existen diferencias significativas de prevalencia de enfermedad periodontal entre caballos de competición, paseo y trabajo.

ANEXO IMAGENES

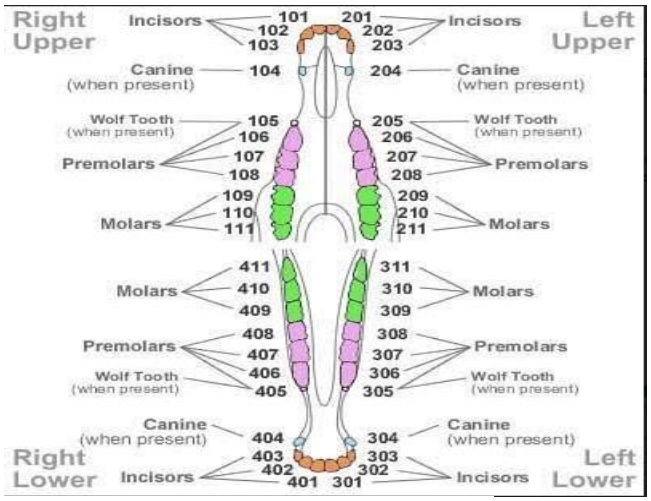

Imagen 1

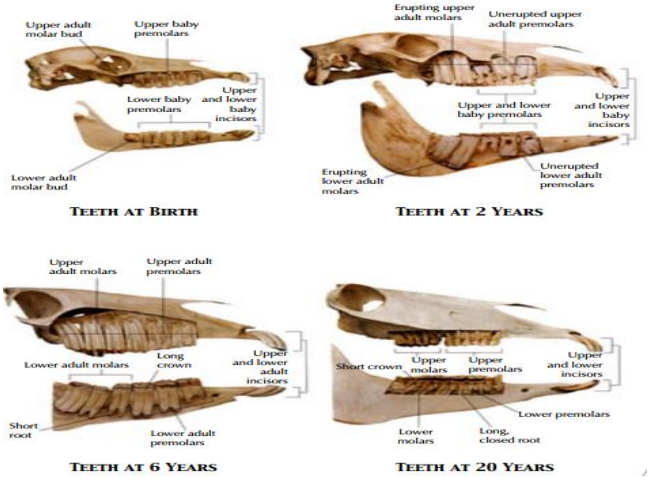

Imagen 2

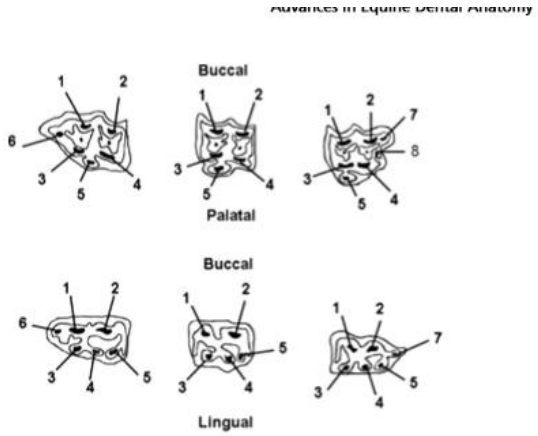

Fig. 8. Equine cheek teeth pulp numbering system of du Toit and colleagues. (*From* du Toit N, Kempson SA, Dixon PM. Donkey dental anatomy. Part 1: gross and computed axial tomography examinations. Vet J 2008;176:338–44; with permission.)

Imagen 3



Imagen 4

ANEXO RESULTADOS ESTADÍSTICOS

XLSTAT 2015.1.02 - Tests on contingency tables (Chi-square...) - on 21/06/2018 at 14:27:13
Contingency table: Workbook = Tabla capturada y valores nuevos.xlsx / Sheet = Modificación valores /
Range = 'Modificación valores'!$AS$4:$BA$7 / 3 rows and 8 columns

Seed (random numbers): 0

Test of independence between the rows and the columns (Chi-square):

Chi-square (Observed value)	15.967
Chi-square (Critical value)	23.685
DF	14
p-value	0.315
alpha	0.05

Ho: las filas y las columnas de la tabla son independientes.
Ha: hay un enlace entre las filas y las columnas de la tabla.
Como el valor de p calculado es mayor que el nivel de significación *alfa = 0,05*, no se puede rechazar la hipótesis nula *Ho*.
El riesgo de rechazar la hipótesis nula *Ho* mientras es verdadera es 31,54%.

Theoretical counts lower than 5 have been detected. To safely use the Chi-square test based on the Chi-square Approximation, the theoretical counts should not be lower than 5.

Fisher's exact test:

p-value (Two-tailed)	1.000
alpha	0.05

Ho: las filas y las columnas de la tabla son independientes.
Ha: hay un enlace entre las filas y las columnas de la tabla.
Como el valor de p calculado es mayor que el nivel de significación *alfa = 0,05*, no se puede rechazar la hipótesis nula *Ho*.
El riesgo de rechazar la hipótesis nula *Ho* mientras es verdadera es 100,00 %.

Test of independence between the rows and the columns (Wilks' G^2):

Wilks' G^2 (Observed value)	15.183
Wilks' G^2 (Critical value)	23.685
DF	14
p-value	0.366
alpha	0.05

Ho: las filas y las columnas de la tabla son independientes.
Ha: hay un enlace entre las filas y las columnas de la tabla.
Como el valor de p calculado es mayor que el nivel de significación *alfa = 0,05*, no se puede rechazar la hipótesis nula *Ho*.
El riesgo de rechazar la hipótesis nula *Ho* mientras es verdadero es del 36,58%.

Association coefficients (1):

Coefficient	Value
Pearson's Phi	0.447
Contingency coefficient	0.408
Cramer's V	0.316
Tschuprow's T	0.231
Goodman and Kruskal tau (R/C)	0.123
Goodman and Kruskal tau (C/R)	0.030

Association coefficients (2):

Coefficient	Value	Standard deviation	Lower bound 95%	Upper bound 95%
Goodman and Kruskal Gamma	0.246	0.151	-0.049	0.542
Kendall's tau	0.155	0.097	-0.034	0.345
Stuart's tau	0.138	0.087	-0.034	0.309
Somers' D (R/C)	0.115	0.072	-0.026	0.255
Somers' D (C/R)	0.211	0.131	-0.046	0.468
Theil's U (R/C)	0.122	0.059	0.006	0.238
Theil's U (C/R)	0.053	0.026	0.002	0.104
Theil's U (Symmetric)	0.074	0.036	0.003	0.144

Significance by cell (Fisher's exact test)

	3 años	4 años	5 años >	Normal	Gingivitis	Perio temprana	Perio moderada	Perio avanzada
PS	>	>	<	>	<	<	<	<
CM	>	<	=	<	>	>	>	>
WB	<	<	>	<	>	>	>	>

Los valores mostrados en rojo son significativos en el nivel *alfa = 0,05*

Chi-square by cell:

	3 años	4 años	5 años >	Normal	Gingivitis	Perio temprana	Perio moderada	Perio avanzada	Total
PS	0.001	0.581	0.559	0.456	0.028	0.635	0.635	0.635	3.529
CM	0.675	0.596	0.000	1.445	0.083	1.042	1.042	1.042	5.924
WB	0.694	0.942	2.700	0.150	0.011	0.672	0.672	0.672	6.514
Total	1.371	2.118	3.259	2.051	0.123	2.349	2.349	2.349	15.967

Residuals (Pearson):

	3 años	4 años	5 años >	Normal	Gingivitis	Perio temprana	Perio moderada	Perio avanzada
PS	0.038	0.762	-0.747	0.675	-0.168	-0.797	-0.797	-0.797
CM	0.822	-0.772	0	-1.202	0.289	1.021	1.021	1.021
WB	-0.833	-0.971	1.643	-0.387	0.105	0.82	0.82	0.82

Residuals (Adjusted):

	3 años	4 años	5 años >	Normal	Gingivitis	Perio temprana	Perio moderada	Perio avanzada
PS	0.080	1.637	-1.502	1.553	-0.333	-1.549	-1.549	-1.549
CM	0.974	-0.930	0.000	-1.550	0.321	1.112	1.112	1.112
WB	-1.003	-1.186	1.879	-0.507	0.119	0.906	0.906	0.906

Inertia by cell:

	3 años	4 años	5 años >	Normal	Gingivitis	Perio temprana	Perio moderada	Perio avanzada	Total
PS	0.000	0.007	0.007	0.006	0.000	0.008	0.008	0.008	0.044
CM	0.008	0.007	0.000	0.018	0.001	0.013	0.013	0.013	0.074
WB	0.009	0.012	0.034	0.002	0.000	0.008	0.008	0.008	0.081
Total	0.017	0.026	0.041	0.026	0.002	0.029	0.029	0.029	0.200

Observed frequencies:

3 años	4 años	5 años >	Normal	Gingivitis	Perio temprana	Perio moderada	Perio avanzada	Total
11	15	4	21	4	1	1	1	58
3	1	1	1	1	1	1	1	10
1	1	3	3	1	1	1	1	12
15	17	8	25	6	3	3	3	80

Theoretical frequencies:

	3 años	4 años	5 años >	Normal	Gingivitis	Perio temprana	Perio moderada	Total
PS	10.875	12.325	5.800	18.125	4.350	2.175	2.175	58.000
CM	1.875	2.125	1.000	3.125	0.750	0.375	0.375	10.000
WB	2.250	2.550	1.200	3.750	0.900	0.450	0.450	12.000
Total	15	17	8	25	6	3	3	80

Percentages / Row:

	3 años	4 años	5 años >	Normal	Gingivitis	Perio temprana	Perio moderada	Perio avanzada	Total
PS	18.966	25.862	6.897	36.207	6.897	1.724	1.724	1.724	100.000
CM	30.000	10.000	10.000	10.000	10.000	10.000	10.000	10.000	100.000
WB	8.333	8.333	25.000	25.000	8.333	8.333	8.333	8.333	100.000
Total	18.75	21.25	10	31.25	7.5	3.75	3.75	3.75	100

Percentages / Column:

	3 años	4 años	5 años >	Normal	Gingivitis	Perio temprana	Perio moderada	Perio avanzada	Total
PS	73.333	88.235	50.000	84.000	66.667	33.333	33.333	33.333	72.500
CM	20.000	5.882	12.500	4.000	16.667	33.333	33.333	33.333	12.500
WB	6.667	5.882	37.500	12.000	16.667	33.333	33.333	33.333	15.000
Total	100	100	100	100	100	100	100	100	100

Percentages / Total:

	3 años	4 años	5 años >	Normal	Gingivitis	Perio temprana	Perio moderada	Perio avanzada	Total
PS	13.750	18.750	5.000	26.250	5.000	1.250	1.250	1.250	72.500
CM	3.750	1.250	1.250	1.250	1.250	1.250	1.250	1.250	12.500
WB	1.250	1.250	3.750	3.750	1.250	1.250	1.250	1.250	15.000
Total	18.750	21.250	10.000	31.250	7.500	3.750	3.750	3.750	100.000

ANEXO FOTOGRAFÍA CLÍNICA

Medición de surco gingival se observa cálculo dental y gingivitis grado 1

Encía color rosa coral medición de diente deciduo caballo 3 años

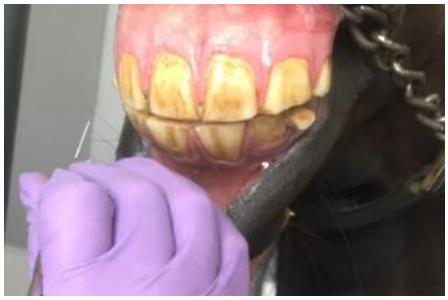

Encías saludables, adherencia epitelial adecuada, color rosa coral.

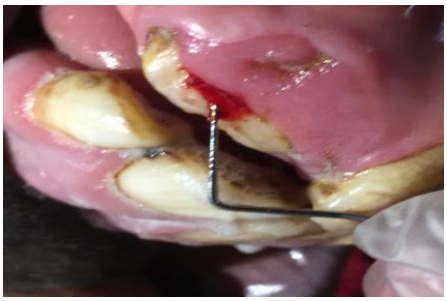

Periodontitis pasajera por cambio de dentición de deciduo a permanente.

Se observa lesión en la encía adherida en el órgano 102, con un poco de cálculo en dientes anteriores.

Periodontitis temprana, medición de surco gingival de 6, presenta cálculo severo.

Encías saludables, caballo de 10 años presenta surco de Galvayne.

Recesión gingival por defecto de esmalte, medición de surco de 4.

Periodontitis moderada por cambio de dentición y presencia de cálculo en la cara mesial de órgano dentario, ausencia de órgano número 101, caballo presenta dentición mixta.

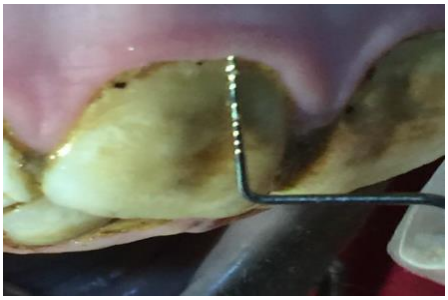

Caballo presenta gingivitis grado 1, a la medición presenta sagrado gingival.

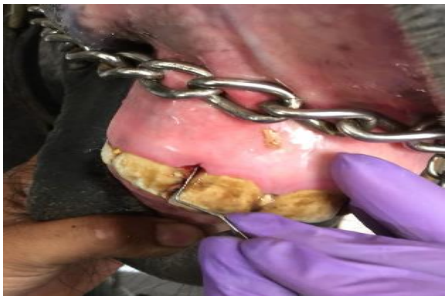

Caballo con dentición mixta, presenta lesión en espacios interproximales por acumulo de pastura, medición de surco de 7, con dolor al tacto y halitosis.

BIBLIOGRAFÍA

1. Galloway SS, Easley J. *Establishing a scientific basis for equine clinical dentistry*. Vet J. 2008; 178:307-10.
2. Fernando Navarrete, A. Enfermedades dentales frecuentes en los equinos. Consultado el 25 septiembre de 2017 en: https://www.engormix.com/equinos/articulos/enfermedades-dentales-frecuentes-equinos-t27742.htm
3. Cardona J, Álvarez J, Estimación de la edad de los caballos basado en el examen dentario, Revista U.D.C.A Actualidad & Divulgación Científica 13, 2010.
4. Calderón Z, Montilla G, Crespo M, Rojas I, *Odontología veterinaria*, Rev Venez Invest Odont IADR, 2014.
5. Dixon, P.M. *The Gross, Histological, and Ultrastructural Anatomy of Equine Teeth and Their Relationship to Disease*. Reprinted in IVIS with the permission of the AAEP Proceedings Vol. 48 2002
6. Lowder M Q, Mueller PO. *Dental disease in geriatric horses*. Vet Clin North Am Equine Pract. 1998 Aug; 14 (2):365-80.
7. King Ch, BVSc, MACVSc, NCSU-CVM Symposium on Performance Horse Medicine, Volume 20, Number 3, 2000.
8. Rodriguez M, Uribe A, *Odontología en Equinos: Generalidades e importancia en medicina Veterinaria*, 1Méd. Vet., Universidad de La Salle. Revista de Medicina Veterinaria, Bogotá, Nº 22.
9. Muñoz L, Vidal F, Sepúlveda O, Ortiz O, Rehhof C, *Dental pathologies in incisors, canines and first premolar in adult Chilean horses*, Facultad de Ciencias Veterinarias, Universidad de Concepción, Med. Vet v.42, 2010.
10. Cruz J. MV, PhD, Vera L. MVZ, Sánchez J. MVZ, MSc, *Enfermedades orales más frecuentes del caballo criollo colombiano*, Revista CES Medicina y Zootecnia, 2009.
11. Dixon P, Dacre I, *A Review of equine dental disorders*, The Veterinary Journal, 2005.
12. Simhofer H, Niederl M, Anen C, Rijkenhuizen A, Peham C, *Kinematic analysis of equine masticatory movements: comparison before and after routine dental treatmet*, The Veterinary Journal, 2011.
13. Klugh D, DVM, FAVD, *A Review of Equine Periodontal Disease*, AAEP PROCEEDINGS, Vol. 52, 2006.
14. Greene S, DVM; Basile P, *Recognition and Treatment of Equine Periodontal Disease*, Proceedings of the Annual Convention of the AAEP, Vol. 48, 2002.
15. Ferraro G, Equine Dentistry, Center of equine healt, UC Davis School of Veterinary Medicine, Vol. 24 N.2, April 2006.
16. Easley J, Tremaine W, M Phil. Dental and oral examination, Equine Veterinary Practice, Chapter 12.
17. Dixon P, MVB, PhD, MRCVS. *The Gross, Histological, and Ultrastructural Anatomy of Equine Teeth and Their Relationship to Disease*, AAEP PROCEEDINGS, Vol. 48, 2000.
18. Dixon P, Toit N, Staszyk C, *A fresh llok at the anatomy and physiology of equine mastication, Vet Clin Equine* 29 (2013).
19. Gordon J. Baker; Jack Easley. Odontología Equina. Editorial Intermédica, México, 2002.
20. Ardila, M. y Montoya L. (2009). *Desórdenes bucales equinos*. Revista de salud animal, 31 (3), 143-151
21. Townsend, N. B., Dixon, P. M., Barakzai, S. Z. (2008). *Evaluation of the long-term oral consequences of equine exodontia in 50 horses*. Vet J, 178, 419-24.
22. S Kilic et al. A Light Microscopic and Ultrastructural Examination of Calcified Dental Tissues of Horses: Ultrastructural Enamel Findings. Equine Vet J 29 (3), 198-205. 5 1997.
23. Marshall, R, Shaw, DJ & Dixon, PM 2012, *A study of sub-occlusal secondary dentine thickness in overgrown equine cheek teeth*. The Veterinary Journal, vol 193, no. 1, pp. 53-57.
24. Cox, A., Dixon, P, M, Smith, S. *Histopathological lessions associated with equine periodontal disease*. Vet. J. 2012; 194:386-391.
25. Gómez-Gómez, M, Danglot-Banck, C, Vega-Franco L. Cómo seleccionar una prueba estadística (Primera

de dos partes). Rev Mex Pediatr 2013; 80(1); pp 30-34.

26. Lobprise H. B. 2007. Periodontal Disease. What you need to know. Consultado el 22 de septiembre de 2017 en: www. ivis.org/proceed ings/navd2007/SAE/093. asp?IA= 1.
27. TOIT, N. 2006b. Gross Equine Dentition and Their Supporting Structures. Am. Assoc. Equine Practitioners. Disponible desde Internet en: http://www. ivis.org/proceedings/aaepfocus/2006/dutoit2. pdf (con acceso 18/07/08).
28. CALDWELL, L. 2006. Canine Teeth in the Equine Patient - The Guide to Eruption, Extraction, Reduction and Other Things You Need to Know. Am. Assoc. Equine Practitioners. Disponible desde Internet en: http://www.ivis.org/proceedings/aaepfocus/2006/ caldwell1.pdf (con acceso 12/07/08).
29. RICHARDSON, J.; LANE, J.; WALDRON, K. 1994. Is dentition an accurate indication of age of a horse? The Vet. Record. 135(2):31-34.
30. JOHNSON, T.J.; PORTER, C.M. 2004. Periodontal Disease and Tooth Decay in the Horse. www.aaep.org/proceedings/O4proceedings/291 001 M00001 9.pdf.
31. Huthmann Stefanie, Stazyk Carsten, Jacob Hans, *Biomechanical evaluation of the equine masticatory action: Calculation of the masticatory forces occurring on the cheek tooth battery* Journal of Biomechanics 42 (2009) 67–70.