11236
58

UNIVERSIDAD NACIONAL AUTONOMA DE MEXICO

Facultad de Medicina
División de Estudios Superiores
Centro Médico La Raza
I. M. S. S.
CURSO DE ESPECIALIZACION EN OTORRINOLARINGOLOGIA

V° B°
9/II/82

JEFE DEL SERVICIO DE OTORRINOLARINGOLOGIA.

TESIS DE POSTGRADO
MAXILECTOMIA

Que presenta al término del curso la

Dra. Gloria E. Reyes López

PROFESOR: DR. MARIANO HERNANDEZ GORIBAR

México, D. F.

2002

TESIS CON
FALLA DE ORIGEN

Universidad Nacional Autónoma de México
UNAM
Biblioteca Central
Dirección General de Bibliotecas de la UNAM

UNAM – Dirección General de Bibliotecas
Tesis Digitales
Restricciones de uso

DERECHOS RESERVADOS ©
PROHIBIDA SU REPRODUCCIÓN TOTAL O PARCIAL

Todo el material contenido en esta tesis esta protegido por la Ley Federal del Derecho de Autor (LFDA) de los Estados Unidos Mexicanos (México).

El uso de imágenes, fragmentos de videos, y demás material que sea objeto de protección de los derechos de autor, será exclusivamente para fines educativos e informativos y deberá citar la fuente donde la obtuvo mencionando el autor o autores. Cualquier uso distinto como el lucro, reproducción, edición o modificación, será perseguido y sancionado por el respectivo titular de los Derechos de Autor.

Con Amor y Gratitud

a mis padres.

a mis hermanos.

a mis maestros.

TESIS CON
FALLA DE ORIGEN

I N D I C E .

REVISION DE 12 CASOS DE MAXILECTOMIA:

Generalidades..... 1.

Evaluación radiológica..... 2.

Entidades Patológicas y Clasificación..... 2.

Tratamiento específico..... 3.

Casos clínicos..... 4.

REVISION BIBLIOGRAFICA:

EMBRIOLOGIA Y ANATOMIA DEL SENO MAXILAR..... 8.

ASPECTOS HISTORICOS DE LA MAXILECTOMIA..... 15.

TECNICAS DE MAXILECTOMIA..... 16.

Vías de abordaje..... 16.

Maxilectomia Total..... 19.

Maxilectomia Total vía Temporal..... 21.

Maxilectomia con exenteración de órbita..... 22.

Maxilectomia Parcial..... 24.

Maxilectomia Parcial bilateral..... 25.

INDICACIONES PARA MAXILECTOMIA..... 26.

Sintomatología y Signología Maxilar..... 29.

METODOS DIAGNOSTICOS DE ENTIDADES PATOLOGICAS DEL MAXILAR.....

Radiología..... 31.

Termografía, Angiografía..... 32.

Gamagrafía, Tomografía Computada..... 33.

CLASIFICACION DE NEOPLASIAS DEL MAXILAR..... 34.

METASTASIS DEL MAXILAR..... 37.

TESIS CON
FALLA DE ORIGEN

CRITERIOS QUIRURGICOS..... 37.
CUIDADOS PREOPERATORIOS..... 39.
CUIDADOS POSTOPERATORIOS..... 39.
ASPECTOS RECONSTRUCTIVOS ..... 41.
COMPLICACIONES..... 42.
TRATAMIENTO AUXILIAR DE LA MAXILECTOMIA..... 43.
CONCLUSIONES..... 45.
BIBLIOGRAFIA..... 46.

TESIS CON
FALLA DE ORIGEN

P R O L O G O .

La Maxilectomia es un procedimiento quirúrgico con una gran cantidad de variaciones respecto a la vía de abordaje y la técnica empleada, que dependerá del tipo de patología y del área que va a ser resecada; por lo tanto, la finalidad que me mueve a realizar ésta tesis sobre Maxilectomia, no es con el objeto de desarrollar un mánual de técnicas quirúrgicas, sino exponer el tema en una forma general. Por lo anteriormente expuesto decidí titularla ambigüamente como "Maxilectomia" sin agregar un calificativo, para no limitarme a una característica específica del tema.

La forma en que se expone el tema tiene por objeto que sirva como guía de estudio para Médicos generales y residentes de la especialidad de Otorrinolaringología, otorgandoles la facultad de informar al paciente sobre las posibilidades terapeúticas y pronósticas al encontrarse con entidades patológicas del maxilar superior.

DRA. G. E. REYES.

TESIS CON
FALLA DE ORIGEN

GENERALIDADES.

Se realizó un estudio de los casos tratados con maxilectomia en el Servicio de Otorrinolaringología del Hospital General, Centro Medico la Raza; Encontrando como dato curioso que esta cirugia se realiza a partir de 1979, ya que los pacientes tributarios de este tipo de procedimiento eran enviados al Hospital de concentración de Oncología.

A partir de 1 79 se encontraron 17 casos con patología de antro maxilar, de los cuales dos no fueron candidatos a cirugia y de tres fué imposible recabar sus datos para incluirlos en este estudio. Por lo tanto solo se reportaran los resultados de 12 pacientes tratados con maxilectomia.

Numerosos reportes de la literatura durante los ultimos 50 años, hablan de sus experiencias respecto a las lesiones maxilares que llevar a la realización de una maxilectomia; refiriendose en primer lugar a lesiones neoplasicas y entre ellas, al carcinoma epidermoide encabezando la lista. Dandosele poca importancia a otro tipo de patología como serian infecciones severas con gran destrucción del antro maxilar, las cuales se presentan generalmente en sujetos inmunodeprimidos y en los cuales pensamos que esta plenamente justificado un tratamiento quirúrgico como coadyuvante.

La maxilectomia puede considerarse un tratamiento ideal en casos de lesiones premalignas en los cuales sin producir deformidad facial ni alteraciones severas de la función, nos dan una mayor seguridad, al disminuir el índice de recurrencias.

De los doce pacientes estudiados, siete (58 %) corresponden al sexo masculino y cinco (42 %) al sexo femenino. Las edades variaron de los 13 a los setenta años, con una media de treinta y tres años.

SIGNOS Y SINTOMAS.: Aún cuando los signos y síntomas fueron muy variados algunos tuvieron predominancia, independientemente del tipo de patología (gráfica núm.1).

Las manifestaciones más comunes fueron a nivel nasal y de estos los primeros fueron. obstrucción nasal, rinorrea y epistaxis. Si bien en

frecuencia los de la esfera oftalmológica con dolor ocular, edema palpebral, alteraciones de la visión y proptosis. En la cavidad oral se refirieron las odontalgías con movilización de las piezas dentarias, edema de paladar y encias. El edema facial fué relativamente frecuente al -- igual que la cefalea en las manifestaciones sistémicas.

Estos síntomas estuvieron presentes entre un mes a siete años antes de realizar el diagnóstico definitivo con una media de año y medio.

Los hallazgos físicos estan estrechamente relacionados con los síntomas en la mayoria de los casos. Ya que la tumoración nasal y la rinorrea fueron la regla. La proptosis y el blefaroedema se encontraron a la exploración oftalmológica, así como el edema palatino y la movilización de las piezas dentarias.

EVALUACION RADIOLOGICA.:

Todos estos pacientes fueron sometidos a estudios radiológicos de senos paranasales de rutina, en los cuales predominó la opacidad del seno maxilar; en tres casos se agregó opacidad de celdillas etmoidales y en uno afección del frontal.

Respecto a la tomografía computada solo en un caso (caso clínico -- núm. 1) hubó datos de destrucción ósea con invasión a fosa craneal anterior y en otro caso (caso clínico núm 2) se observó destrucción de - piso de orbita y pared posterior de antro, con invasión al globo ocular. Los diagnósticos fueron confirmados con biopsia pre o transoperatoria.

PATOLOGIA.-

Cinco de los doce pacientes estudiados correspondió a papiloma invertido con un promedio de tres a cuatro recurrencias previas, dos fueron leiomiomas, los cinco restantes corresponden a sarcoma osteogénico, melanoma, mixoma odontogénico, papiloma invertido con áreas de carcinoma epidermoide bien diferenciado y mucormicosis rinoorbitaria.

En los casos de osteosarcoma y melanoma, no hubó ganglios cervicales metastásicos. (gráfica núm 2).

CLASIFICACION TNM, TRATAMIENTO Y SOBREVIDA..

De los once pacientes estudiados con lesiones neoplasicas o premalignas de acuerdo a la clasificación TNM:

Grafica Num. 1

SINTOMAS MAXILARES

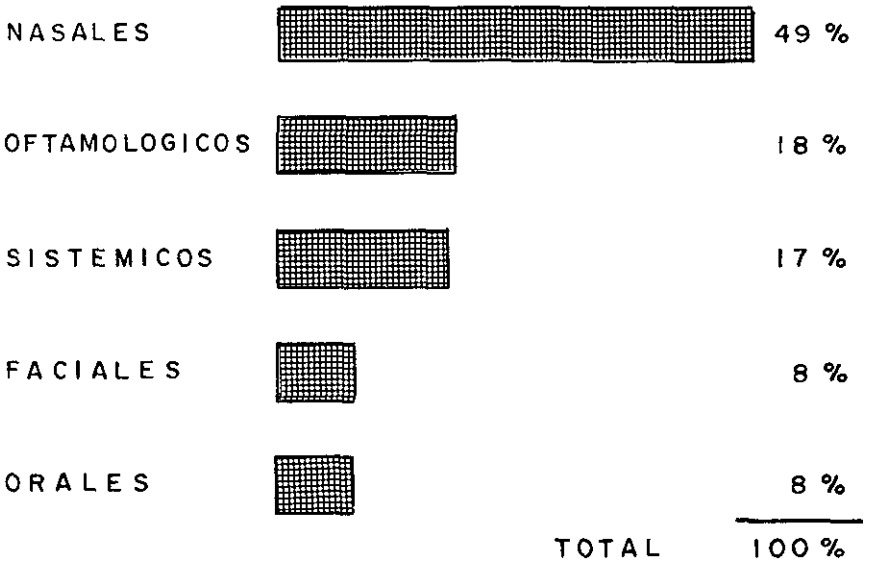

NASALES · Obstrucción.
Rinorrea
Epistaxis
Hiposmia

FACIALES: Edema
Dolor

ORALES: Edema
Dolor
Dentales

OFTALMOLOGICOS · Dolor
Proptosis equimosis
Alteraciones visuales

GENERALES · Cefalea
Mal estado general
Fiebre
Perdida de peso

3 correspondieron al estadio I 27.2 %.

3 correspondieron al estadio II 27.2 %.

3 correspondieron al estadio III 27.2 %.

2 correspondieron al estadio IV 18.1 %.

HISTOLOGIA.	NUM. DE PACIENTES.
Papiloma invertido	5
Leiomiomas	2
Sarcoma osteogénico	1
Melanoma	1
Mixoma Odontogénico	1
Papiloma invertido con carcinoma epidermoide bien diferenciado	1
Mucormicosis rino-orbitaria	1
TOTAL	12

Gráfica núm. 2.: PATOLOGIA DEL MAXILAR.

TRATAMIENTO.: Ninguno de estos pacientes recibió radioterapia pre o post operatoria.

LESIONES T1. Dos correspondieron a papiloma invertido y uno a melanoma, siendo tratados con maxilectomia parcial. Actualmente los tres se encuentran libres de recidivas. El paciente con melanoma lleva año y medio sin recidivas.

LESIONES T2.: Corresponden a un mixoma odontogénico, un papiloma invertido y un leiomioma; de los cuales solo el primero fué sometido a maxilectomia total y los otros dos a maxilectomia parcial (hemimaxilectomia), actualmente sin recidivas.

LESIONES T3: Correspondiendo uno a sarcoma osteogénico y dos a Papiloma invertido. El primero se sometió a maxilectomia total y quimioterapia - durante año y medio, los otros dos se trataron con maxilectomia parcial uno de estos presentó recidiva por lo que ameritó reintervención.

LESIONES T4.: Un leiomioma que amerito maxilectomia total con craneotomia frontal para su extirpación, y el otro correspondió a un papiloma invertido con carcinoma epidermoide bien diferenciado, al que se le practicó maxilectomia parcial, encontrandose actualmente asintomático a los dos años.

Un paciente con diagnóstico de Mucormicosis rinoorbitaria, amerito tratamiento con maxilectomia y exenteración de órbita, además de quimioterapia con anfotericina B (gráfica núm. 3).

RECIDIVAS.; De los doce pacientes, solo uno sufrió recidiva local en laberinto etmoidal al mes y medio de haber realizado la maxilectomia parcial, que amerito reintervención (etmoidectomia); Este caso correspondió a un papiloma invertido. La recidiva fué atribuida a tumor residual por resección inadecuada. (gráfica número 4).

CASOS CLINICOS.:

Expondremos detalladamente los tres casos clínicos que consideramos representativos de cada tipo de patología.

CASO CLINICO 1. A.V. Femenina de 34 años de edad con antecedentes patológicos de resección de polipos nasales en dos ocasiones a los 24 y 26 años de edad.

Su padecimiento actual lo inició hace cinco años con cefalea pulsatil acompañada de nausea y fosfenos, posteriormente obstrucción nasal y rinorrea purulenta, encontrandose a la exploración física en 1976 una tumoración nasal la cual fué biopsiada, reportandose leiomioma de mucosa nasal, por lo que se resecó la tumoración rinofaríngea. En 1978 acude nuevamente con misma sintomatología; el estudio radiológico mostró opacidad del antro maxilar y celdillas etmoidales, sometiendose a caldwell luc y etmoidectomia, el reporte histopatológico en esa ocasión fué de fibroma de mucosa nasal.

A fines de 1979 se agrega diplopia, disminución de la agudeza visual, rinorrea serohemática, epistaxis ocasionales y dolor de hemicara izquierda, encontrandose a la exploración física, fosa nasal izquierda amplia sin cornetes y tumoración rojo vinosa.

La tomografía computada mostró una lesión expansiva de fosa nasal izquierda que invadia antro maxilar y piso craneal de fosa anterior.
La paciente se sometió a maxilectomia radical ó total izquierda con cra

CAUSAS DE MAXILECTOMIA

CAUSA	*TIPO DE MAXILECTOMIA*	*TRAT MEDICO*	*CASOS*
SARCOMA OSTEOGENICO	Maxilectomía Radical o Total	Quimioterapia	1
MIXOMA ODONTOGENICO	Maxilectomía Total		1
LEIOMIOMA	Maxilectomía Radical c/ Craneotomía		1
MUCORMICOSIS	Maxilectomía c/ exenteración de orbita		1
MELANOMA	Maxilectomía Parcial		1
PAPILOMA INVERTIDO	Maxilectomía Parcial		5
PAPILOMA INVERTIDO c/CA.	Maxilectomía Parcial		1
LEIOMIOMA	Maxilectomía Parcial		1
		TOTAL =	12

CAUSAS NEOPLASICAS	50 %	SEXO: Sin predominio	EDAD PROMEDIO	32 años
LESIONES PREMALIGNAS.	41 %	Masculino 3 2		37 años
INFECCIOSA	83 %	Masculino.		21 años

TESIS CON
FALLA DE ORIGEN

EDAD:	10 - 20	21 - 30	31 - 40	41 - 50	51 - 60	61 - 70
INCIDENCIA	1	1	2		1	1

TESIS CON
FALLA DE ORIGEN

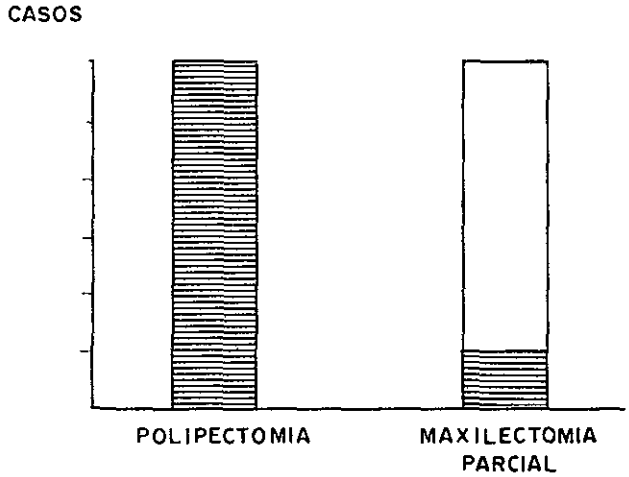

SEXO: MASCULINO 4
FEMENINO 2

CURACION
RECURRENCIAS

TABLA 4 EDAD, SEXO Y RECURRENCIAS DE PAPILOMA INVERTIDO

neotomia frontal, siendo su evolución satisfactoria.

CASO NUMERO 2: C.A.A. Masculino de 21 años, diabetico conocido desde hace tres años, controlado con hipoglucemiantes.

El padecimiento actual lo inició un mes antes de su ingreso manifestado por descompensación de su diabetes, cefalea, dolor urente de ojo izquierdo, posteriormente se agregó edema palpebral y disminución progresiva de la agudeza visual hasta llegar a la amaurosis izquierda, tumefacción de hemicara e hipertermia izquierda y fiebre elevada.

A la exploración física se encontró aumento de vólumen de hemicara izquierda, ojo izquierdo con proptosis, oftalmoplejia, sin percepción de la luz, pupila paralítica y blefaroedema. La piel del dorso nasal hiperemica con fístula a nível del canto interno del ojo y en región malar drenando material purulento. En fosa nasal izquierda costras purulentas: paladar blando con necrosis de la mucosa y pérdida de la sensibilidad en la mitad izquierda.

Se realizó diagnóstico de Mucormicosis rino-órbitaria corroborardose por biopsia de paladar. El estudio tomográfico computado mostró marcado volumen de hemicara izquierda, debido a la presencia de absceso con nivel hidroaereo: el antro maxilar ocupado por líquido con destrucción parcial de la pared posterior e invasión a órbita.

Se trató con anfotericina B, control de su diabetes Mellitus y Maxilectomia parcial con enucleación del ojo. Su evolución actual satisfactoria.

CASO CLINICO NUMERO 3.: O.R.S. Masculino de trece años de edad, con antecedentes de polipectomias nasales previas en tres ocasiones.

Padecimiento actual de cuatro años de evolución con obstrucción nasal derecha, voz nasal y cefalea frontal. A la exploración física se observó tumoración obstructiva de fosa nasal derecha, blanda no sangrante. El estudio radiológico mostró opacidad del antro maxilar derecho. La biopsia reportó papiloma invertido, por lo que se realizó hemimaxilectomia vía rinotomia lateral. Al mes y medio que acudió a control, se observó nuevamente la tumoración, por lo que se realizó etmoidectomia.

TESIS CON
FALLA DE ORIGEN

EMBRIOLOGIA Y ANATOMIA DEL SENO MAXILAR.

El desarrollo embriológico y la anatomia de nariz, cara y boca se encuentran estrechamente relacionadas (1).

En un embrión de cuatro y media semanas de edad, el centro de las -- estructuras faciales en desarrollo es una depresión ectodérmica denominada estomodeo; los procesos o apófisis mandibulares se encuentran caudalmente a este, los procesos maxilares lateralmente, relacionados con el primer arco branquial, y la prominencia frontal en dirección craneal (fig. 1). Inmediatamente arriba y al lado del estomodeo se advierte un engrosamiento local del ectodermo superficial, que es la placoda nasal. Durante la quinta semana aparecen dos pliegues de crecimiento rápido, los procesos nasolaterales y nasomediano, que rodean a la placoda nasal originando la fosa nasal.(1).

Los procesos nasolaterales forman las alas nasales y el nasomediano origina la porción media de la nariz y labio superior. Mientras esto sucede los procesos maxilares se aproximan a los procesos nasomedianos y nasolaterales, permaneciendo temporalmente separados por unos surcos definidos que en etapas ulteriores son borrados por la migración del mesodermo de los procesos adyacentes y también se unen con los procesos maxilares hacia los lados.

En consecuencia el labio superior es formado por los procesos nasomedianos y maxilares, Los procesos maxilares se unen con los nasolaterales, separados profundamente por un surco que va a formar el conducto nasolacrimal (1).

El antro maxilar es como una cavidad del tamaño de una hendidura en la pared lateral membranosa de la nariz, que se extiende inferiormente en un receso formado por la unión de la lámina cartilaginosa lateral y el cornete inferior. En el embrión, el proceso alveolar está en proximidad a la orbita y contiene dientes sin hacer erupción (fig 2).(2).

El esqueleto óseo del macizo facial está formado por trece huesos, de los cuales los más grandes son los maxilares superiores.(3,4) Cada maxilar superior se compone de un cuerpo que contiene al antro maxilar o seno de Highmore, una apófisis cigomática que se articula con el ma-

TESIS CON
FALLA DE ORIGEN

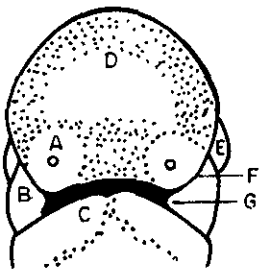



A. PLACODA NASAL
B. PROCESO MAXILAR
C ARCO MANDIBULAR
D. PROMINENCIA FRONTAL
E. OJO
F. SURCO NASOLAGRIMAL
G. ESTOMODEO

H. PROCESO NASOLAGRIMAL
I PROCESO NASOMEDIANO
J FOSITA NASAL

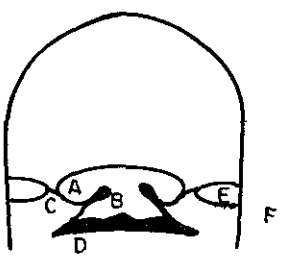

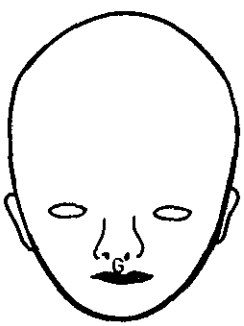

A PROCESO NASOLATERAL
B PROSESO NASOMEDIANO
C PROCESO MAXILAR
D. ARCO MANDIBULAR

E OJO
F. SURCO NASOLAGRIMAL
G SURCO DEL LABIO

FIG. 1 ESQUEMA DE CARA DE EMBRIONES DE 5, 6, 7 y 10 SEMANAS DE VIDA

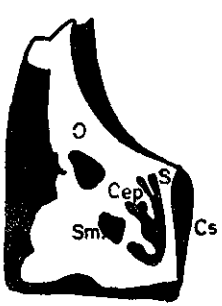

FIG. 2. SECCION CORONAL DE LA CABEZA— DE UN NINO DE 12 MESES MOSTRAN DO EL ANTRO MAXILAR. (Sm), ORBI- TA (o), CORNETES (Cs), SEPTUM(S) Y CELDILLAS ETMOIDALES POST.(Cep).

TESIS CON
FALLA DE ORIGEN

lar, una apófisis frontal o ascendente que se dirige hacia arriba y se articula con los huesos propios de la nariz y con el frontal; una apófisis palatina de curso horizontal que forma la mayor parte del paladar duro; una apófisis alveolar que aloja los dientes superiores.(1,3) (figura 3).

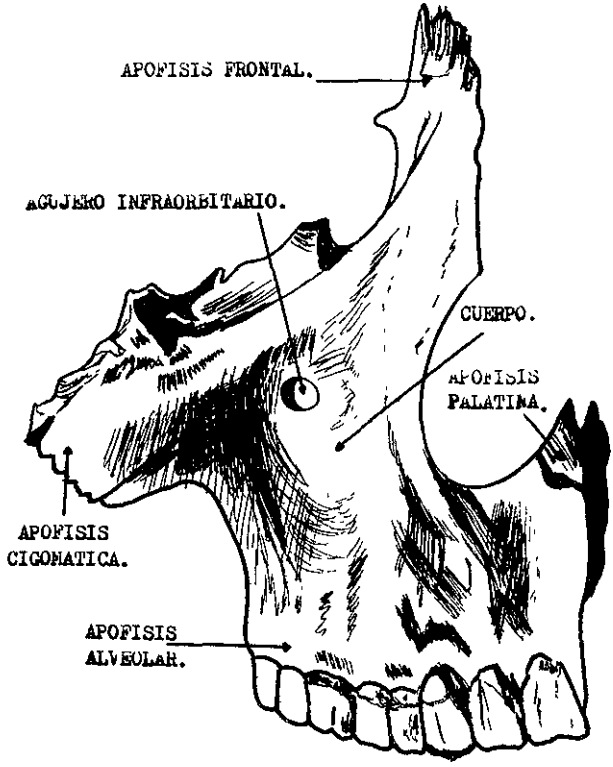

FIG. 3: Cara anterior del maxilar superior derecho. El maxilar se compone de un cuerpo y cuatro apófisis: cigomática, frontal, palatina y alveolar.

TESIS CON FALLA DE ORIGEN

El antro maxilar al momento del nacimiento es el único seno pararasal presente(2); Ocupa un pequeño espacio hacia el lado interno de la órbita, sus dimensiones en ese momento son: de altura 4 - 6 mm, largo 7 - 8 mm y ancho 3 - 4 mm. Su piso se encuentra 4 mm por arriba del piso nasal, descendiendo paulatinamente hasta los 8 años en que quedan al mismo nivel(2,3); Su máximo desarrollo lo alcanza entre los 15 y 18 años con la erupción de los terceros molares,(2,5) en que según la anatomia humana de Harrison sus dimensiones son de 31-32 x 18 ó 20 x 19-20 mm. con una capacidad de 15 ml.

Este seno es el de mayor tamaño, tiene forma de pirámide con base hacia la fosa nasal y ápex que corresponde al proceso cigomático de la maxila, su pared anterior corresponde a la mejilla y a la fosa canina, por esta pared sale el infraorbitario; la pared posterior o pterigomaxilar; la pared superior o piso orbitario que en ocasiones puede ser dehiscente; la base corresponde como ya mencionamos, a la pared externa de las fosas nasales, esta pared está dividida en dos segmentos por el cornete inferior; En el segmento superior (meato medio) se encuentra el orificio del seno maxilar, inmediatamente detras del conducto nasolacrimal, mide de 3 a 5 mm de diámetro, en su proximidad se encuentra una abertura accesoria denominada orificio de Giraldes.(5) Esta cavidad se encuentra recubierta por mucosa que se continua con la de las fosas nasales.

Las arterias que lo irrigan provienen por vía nasal de las ramas de la arteria esfenopalatina y palatina; y por vía facial de las arterias bucal y facial.

Las venas terminan en el plexo pterigomaxilar por un lado y en la vena superficial facial por medio de la cual va a desembocar a la vena oftálmica y por consiguiente al seno de la duramadre.(5)

Debido a la manera en que se articulan los componentes craneales y faciales del maxilar superior, es inevitable que se formen ciertas regiones y cavidades que son comunes al cráneo y cara, jugando un papel importante en la extensión de los tumores.(4)

La fosa temporal, la fosa cigomática, la pterigopalatina o pterigomaxilar son las regiones relacionadas con el antro maxilar; Debido a que la fosa pterigomaxilar es uno de los espacios más importantes que

limita con la pared posterior del seno maxilar y pared lateral de la -- fosa nasal,(3) dando una vía de paso a la tercera rama de la arteria maxilar interna, al nervio vidiano y a la segunda división del nervio - trigemino, describiremos su anatomía en forma más detallada.(5-7)

FOSA PTERIGOMAXILAR.: Se denomina así por estar situada entre las - láminas pterigoideas del esfenoides y el hueso palátino. (3)

La arteria maxilar interna es la rama terminal más grande de la ar-- teria carótida externa que se divide en tres partes: la mandibular, pterigoidea y pterigopalatina (tercera rama); Esta ultima atraviesa la fosa pterigomaxilar dando siete ramas:

1. Arteria alveolar posterosuperior: desciende sobre la tuberosidad de la maxila para irrigar molares , premolares y parte de la mucosa del seno maxilar.
2. Arteria palatina menor: desciende paralela a la palatina mayor para irrigar alveolos posterosuperiores, encias, paladar duro y blando.
3. Arteria faríngea superior y nasal accesoria: Estas pueden tener un orígen cómun. La arteria nasal accesoria irriga el piso de la nariz, meato inferior, cornete y meato medios. La arteria faríngea irriga la fa-- ríngе superior y trompa de Eustaquio.
4. Arteria infraorbitaria: irriga el recto inferior y oblicuo inferior, el saco lagrimal, en su porción anterior desciende para irrigar caninos superiores, incisivos y la membrana mucosa del seno maxilar.
5. Arteria del Forámen rotundum y canales pterigoideos.
6. Arteria palatina mayor: desciende a traves del canal pterigopalatino para distribuirse a las encias, glándulas palatinas, mucosa oral, paladar blando y amigdalas palatinas.
7. Arteria esfenopalatina: rama terminal que pasa a traves del foramen esfenopalatino a la cavidad nasal, detras de la punta posterior del cornete medio. De aqui nace la rama nasal lateral posterior para irrigar cornete y meato superior. La rama terminal de la arteria esfenopalatina va al septum nasal como la arteria septal posterior.(7)

Las venas terminan en el plexo pterigomaxilar y en la circulación superficial (vena facial) por medio de la cual van a la vena oftálmica y al seno cavernoso.

La inervación simpática del nervio vidiano nace del ganglio cervical

del plexo carotídeo. La inervación parasimpática nace del núcleo salivatorio superior que acompaña al nervio facial hasta el ganglio genículado donde estas fibras parasimpáticas se separan para formar el nervio petroso superficial mayor, este nervio se une a las fibras simpáticas del plexo carotídeo hasta formar el nervio vidiano. Este llega al ganglio esfenopalatino a su salida del canal vidiano para inervar la cavidad nasal.(7)

El nervio trigemino nace en el lado externo de la cara ventral de la protuberancia en el momento que ésta se confunde con los pedúnculos cerebelosos medios. Este nervio se dirige hacia adelante y arriba al rebasar el borde superior del peñasco se vuelve plexiforme y toma el nombre de plexo triangular, este plexo triangular se engruesa y forma el ganglio de Gasser, que se encuentra en la cara anterior del peñasco de donde salen tres ramas terminales que son: El nervio oftálmico, maxilar superior y maxilar inferior. La rama maxilar superior es un nervio esclusivamente sensitivo, sale del cráneo por el agujero redondo mayor y llega a la fosa pterigomaxilar, de aqui se dirige hacia afuera atravesando oblicuamente la fosa en cuestión, entonces se dirige al borde posterior suborbitario para desembocar en el agujero suborbitario y terminar en partes blandas de la cara.

En su trayecto el nervio maxilar superior suministra numerosas ramas que son. A) Ramas colaterales: una intracraneal que es la meningea media, cuatro extracraneales que son el nervio orbitario, el esfenopalatino, el dentario posterior y el dentario anterior. B) Una rama terminal que es el nervio infraorbitario.(5)

DRENAJE LINFATICO.:

La pared anterior del seno y el alveolo drena anteriormente a los ganglios faciales y parotídeos o submandibulares. La principal vía de drenaje para las dos terceras partes posteriores de nariz y senos paranasales drenan posteriormente a los ganglios retrofaríngeos y de ahí a la cadena yugular(8) y/o a los nódulos cervicales profundos superiores, que generalmente son inaccesibles a la exploración.(9)

Uno de los conductos más comunes de drenaje del paladar duro y blando puede encontrarse por disección profunda de los músculos tensor y elevador del paladar en la región de los vasos palatinos mayores, cuando la disección incluye una mayor parte de la lámina pterigoidea media

y lateral.(17)

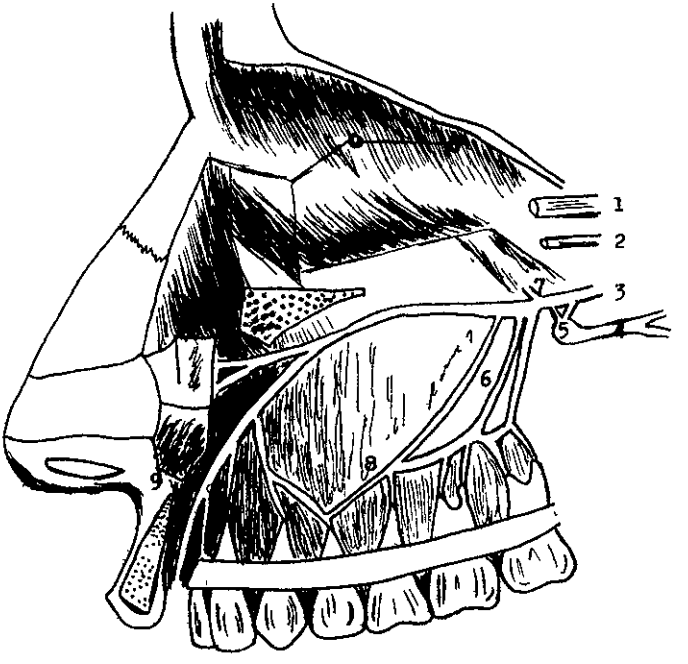

1. N. Optico.
2. N. Motor Ocular comun.
3. N. Maxilar Superior.
4. N. Vidiano.
5. Ganglio Esfenopalatino.
6. N. Dentarios posteriores.
7. N. orbitario.
8. Plexo dentario.
9. N. Dentario anterior.

TESIS CON
FALLA DE ORIGEN

ASPECTOS HISTORICOS.:

Se dice que en 1820 se realizó la primera maxilectomia en bloque, lo que constituyó un gran impacto en la medicina, tomando en cuenta que se efectuó quince años antes de que la anestesia fuera utilizada por primera vez por Morton, Long o Wells.(8)

El primero que propusó el término de Maxilectomia fué John Lazars de Edinburgo en 1826, intentando en 1827 realizar una maxilectomia pero no fué posible por el sangrado severo que se presentó al realizar sus incisiones sobre encias y paladar.

En Mayo de 1828 James Syme de Edinburgo realizó una maxilectomia total con exenteración de orbita, su técnica es muy similar al procedimiento realizado en la actualidad. El, considero que la hemorragia de la arteria maxilar interna era uno de los principales problemas, pero lo controló haciendo una incisión debajo del pabellón auricular y ejerciendo presión digital sobre el vaso. Esta cirugia, según propia declaración del autor no fué curativa, ya que el tumor invadia la base del cráneo. No existen reportes de otras maxilectomias realizadas por Syme.

En 1854 se realizó una demanda en nombre de Gensoul como cirujano -- original de las maxilectomias, bajo el pseudonimo de "Chirurgus", en la revista "Tiempo Médico", la cual declaró de Gensoul habia realizado una maxilectomia el 26 de Mayo de 1827, además de otras tres, todas realizadas antes de la operación efectuada por Syme. (4,8)

Actualmente el tratamiento de desordenes neoplásicos del maxilar permanece desalentador. (8-9,11) Indudablemente ha habido avances pero han sido mayores en anestesia, en cuidados pre y postoperatorios, en técnicas diagnósticas y en una terapia combinada racionalmente aplicada.

Sin embargo los reportes de curación de 30 % son poco frecuentes y las publicaciones más recientes son algo pesimistas en el pronóstico de entidades malignas de esta región.(10)

TECNICAS DE MAXILECTOMIA.

Las operaciones para resección de la maxila pueden dividirse en -- tres grandes grupos de maxilectomias: la total o radical, la total con exenteración de orbita y las parciales.(9)

El término "Maxilectomia" sin otro calificativo tiene poco significado, ya que puede tratarse de un procedimiento conservador, como sería la resección de una porción del paladar, el puente alveolar o de otra - estructura del maxilar, considerandose como una maxilectomia parcial; por lo que no es posible describir una maxilectomia parcial típica, da_ do que se trata de un procedimiento adaptable a la lesión que se desea resecar.

Por otro lado la maxilectomia total es un procedimiento más estandarizado, aún cuando varios autores han realizado modificaciones a la técnica, se respeta siempre el objetivo de resección en bloque con el de-- seo de que sea un procedimiento curativo para las lesiones incluidas en este hueso. A menudo las lesiones se extienden a base de cráneo, laberinto esfenoetmoidal, orbita, ganglios retrofaríngeos o fosa infratemporal, considerandose al procedimiento como paliativo. (12,14,17).

Las vías de abordaje también han sufrido modificaciones durante los ultimos veinte años. Consideramos conveniente describir las más conocidas.(11)

En 1963 Barbosa desarrolló el abordaje anterior con inclusión de la glándula parótida dentro del colgajo, logrando exponer las estructuras orbitarias, fosa craneal anterior, etmoides, seno maxilar, parte del músculo masetero superior, fosa infratemporal, pero existe el riesgo de lesionar el colgajo de piel por una tensión exagerada del mismo, sobre todo en el paciente que ha sido radiado preoperatoriamente.

Crockett (1963) desarrolló un abordaje anterior, utilizando colgajos osteoplásticos para ganar acceso a las estructuras maxilares posteriores existen las mismas desventajas descritas anteriormente, además de resultar antiestetica la incisión lateral de la mejilla.

Dingman y Conley (1970) desarrollaron un abordaje inferior que requiere fuerte retracción de la rama ascendente del maxilar para ganar acceso a los músculos pterifoideos. Este abordaje tiene la desventaja de alterar la integridad de la musculatura circumoral y mantener sus inci--

TESIS CON
FALLA DE ORIGEN

SANGRADO Y EVITA EL TRISMUS EN EL POSTOPERATORIO.

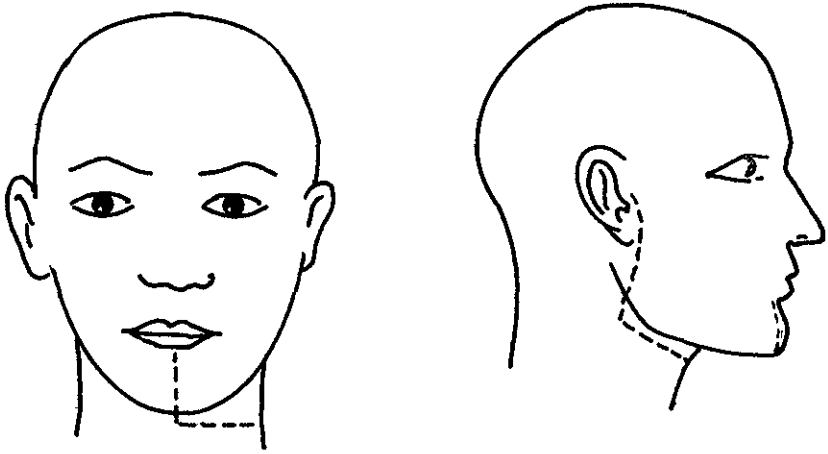

DINGMAN Y CONLEY, 1970. INCISIONES CUTANEAS

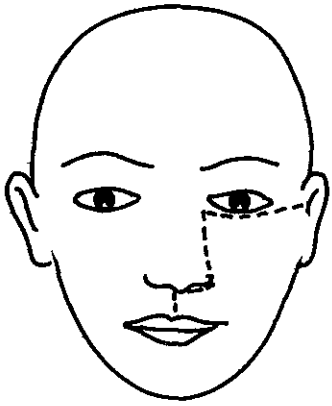

INCISIONES USADAS POR BARBOSA, 1963

TESIS CON
FALLA DE ORIGEN

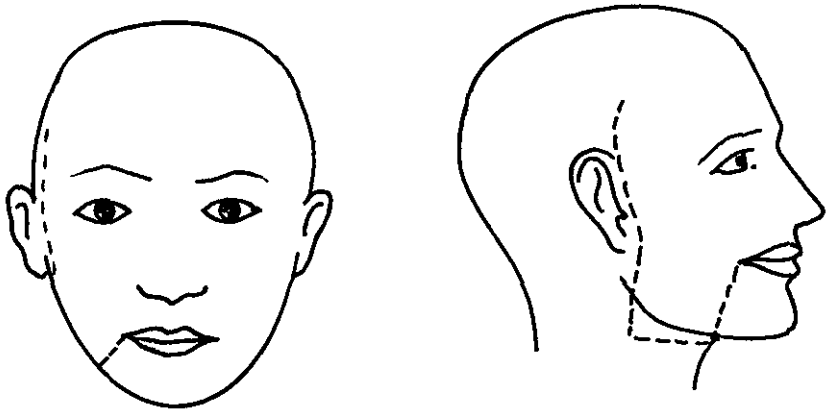

INCISIONES USADAS POR CONLEY EN 1956

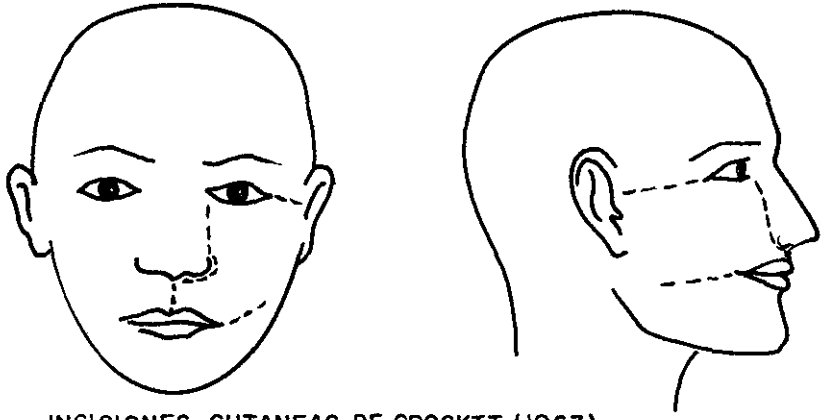

INCISIONES CUTANEAS DE CROCKTT (1963)

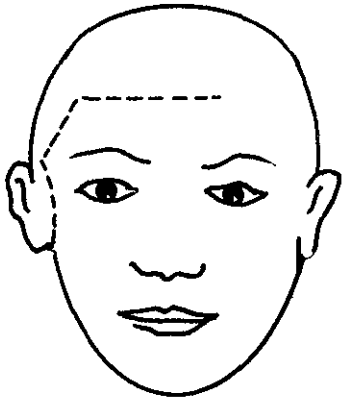

INCISIONES CUTANES PARA EL
ABORDAJE VIA TEMPORAL

TESIS CON
FALLA DE ORIGEN

siones bajo tensión.

El tipo de abordaje descrito por Ferguson en 1824 ó el de Conley en 1956 son considerados los tradicionales.(11)

MAXILECTOMIA TOTAL:

La técnica de Barbosa descrita en 1961 y ampliamente aceptada es la siguiente(8). Esta técnica combina la Maxilectomia convencional con resección del arco cigomático y el cuello de la mandibula hasta el cóndilo, lo que permite mejor visibilidad de los límites posteriores de la lámina pterigoides y un acceso directo a la arteria maxilar interna disminuyendo el sangrado y evitando el trismus postoperatorio.:

A) La incisión usada básicamente es la Weber-Ferguson que empieza en la línea media del labio, llega a la columnela, rodea el ala nasal y sigue la hendidura facial hasta el canto interno del ojo, de ahí se dirige lateralmente por el borde infraorbitario, cruza el arco cigomático hasta un punto justo enfrente del trago.

B) Incisión del surco gingivobucal desde la línea media a la tuberosidad del maxilar.

C) Union de la incisión del labio superior con la del sulcus, seccionando el músculo Orbicularis Oris para formar el colgajo de piel y músculos de la expresión facial. Todos los tejidos por debajo del músculo deben permanecer unidos a la maxila, en especial el periostio. En ocasiones es necesario dejar músculo y piel a la pieza quirúrgica.

D) La incisión de la pared lateral nasal es profundizada como en una rinotomia lateral para obtener una adecuada exposición de la fosa nasal.

E) En la incisión entre el canto externo del ojo y el trago del oído se realiza un colgajo superior para exponer el arco cigomático y el músculo temporal. Este colgajo se realiza disecando hacia atras, hasta exponer el borde posterior de la mandibula, incluyendo en el colgajo la porción anterior de la glándula parótida, preservando las fibras del nervio facial para los músculos de la expresión facial. Es posible en este momento aislar la arteria maxilar interna en su curso entre la glándula Parótida y el borde posterior de la rama ascendente del Maxilar inferior.

F) Se separan los Músculos Temporal y Masetero del arco cigomático.

G) El arco cigomático es seccionado de su unión con la maxila y de su unión al hueso temporal. En caso de no haber ligado previamente la ar-

TESIS CON
FALLA DE ORIGEN

teria Maxilar Interna, se realiza en este momento.

H) El cuello de la mandibula se localiza debajo del nicho y se corta con una sierra de Gigli; posteriormente se desarticula el cóndilo, lo que permite doblar el arco cigomático y porción superior de la mandibula hacia adelante para seccionar las fibras Pterigoideas internas, permitiendonos un acceso adecuado a la lámina Pterigoidea, fosa Infratemporal y fisura Infraorbitaria.

I) Se realizan osteotomias laterales de los huesos propios para facilitar el acceso a la pared orbitaria medial, etmoides y paladar.

J) Incisión de mucosa del piso nasal del lado enfermo para preservar el septum y otra en mucosa del paladar duro. Con una pinza se inserta, desde la cavidad nasal a la cavidad oral una sierra de Gigli, en la unión del paladar blando con el duro, para seccionar completamente el paladar óseo en derecho e izquierdo.

K) Con un cuchillo eléctrico se realiza una incisión perpendicular a la anterior, siguiendo el borde posterior del paladar duro, extendiendose desde la línea media hasta la tuberosidad maxilar del lado afectado.

Es conveniente antes de esta maniobra cauterizar la Arteria Palatina mayor a su salida del Foramen palatino mayor, que se localiza detras de el tercer molar, en la unión del alveolo y porción transversa del paladar.

Cuando el globo ocular va a ser preservado el periostio del piso orbitario se eleva, el corte se hará algo inferior, sobre la pared orbitaria medial a traves del proceso frontal de la maxila, hueso lacrimal y en la unión de Etmoides con la Maxila, extendiendose hacia arriba a la fisura superior e inferior o en el anillo orbitario inferior. El corte en la pared orbitaria lateral es más conservador por lo que se realiza sobre el cuerpo del cigoma preservando la extensión frontal del cigoma y porción del cigoma que contribuye al anillo orbitario.

Es posible realizar la operación preservando completamente el anillo y piso orbitarios, pero es poco deseable. Cuando el piso orbitario es extirpado se produce diplopia por caida del globo ocular, la cual se reduce creandole una hamaca al globo ocular con fascia de Músculo Temporal, Músculo Temporal, Fascia lata o dermis suturada medialmente y lateralmente al periostio.

TESIS CON
FALLA DE ORIGEN

L) El último corte óseo consiste en separar la lámina Pterigoides de la base del esfenoides con un cincel u osteotomo, otra alternativa no muy recomendable consiste en separar la lámina Pterigoide de la Maxila; pero es frecuente que los tumores se hayan extendido a esta región en forma silenciosa tanto clínica como radiológicamente.

M) Finalmente se seccionan las uniones por tejidos blandos y se extrae el Maxilar en bloque.

N) Se revisa minuciosamente la cavidad con especial atención a: No dejar Celdillas etmoidales. No haber dañado lámina cribiforme; en caso de existir salida de líquido Cefalorraquídeo debera sellarse con piel. El Seno Esfenoidal debe abrirse para facilitar su drenaje y la mucosa deberá ser extraida para prevenir la formación de poliposis. En ocasiones es necesario extirpar el septum. El Foramen Ovale será expuesto y se tomará biopsia de la segunda rama del Nervio maxilar para estar seguros que no hay extensión neural del tumor a fosa media.(8)

Corroborar la hemostasia, colocar un injerto de piel para cubrir enteramente la cavidad, actualmente se está usando dermis con muy buenos resultados; Este injerto es sostenido con un taponamiento de gasa empapado en una crema antiseptica. La incisión es suturada en dos planos.

MAXILECTOMIA TOTAL POR VIA TEMPORAL.

A) Se realiza una incisión coronal cruzando el área frontal afectada a la sien y de ahí a la piel preauricular. La incisión se continua al cuello posteriormente dependiendo de la extensión de la enfermedad, se terminará sobre el Esternocleidomastoideo o se continuará en el cuello si se requiere disección radical del mismo. La fascia temporal se conserva dentro del colgajo incluyendo la rama temporo-cigomática del Nervio Facial.

B) El arco cigomático es expuesto y seccionado, permitiendo la rotación inferior del músculo Masetero y derudamiento del borde lateral de la rama ascendente de la mandíbula, el cual es seccionado en el nivel deseado dependiendo de la extensión de la enfermedad para que el cóndilo pueda ser extraido de la fosa Glenoidea, permitiendo la disección de la Lámina Pterigoide.

C) Se secciona el paladar con cincel y se realizan las osteotomias antes descritas para liberar la maxila.

D) Si existen nódulos linfáticos se realiza la disección en bloque del

cuello.

Las ventajas de esta técnica son:

1. Se mantiene la integridad del esfinter circumoral.
2. Las incisiones quedan fuera del área radiada.
3. Una mayor sobre-extensión puede realizarse sin aplicar mayor tensión sobre alguna incisión en especial.
4. Esta vía da acceso a orbita, etmoides, mandíbula, fosa Pterigomaxilar.
5. Permite al mismo tiempo la resección de nódulos linfáticos metastásicos.
6. Permite el uso de colgajos cefálicos.
7. Resultan cicatrices cosméticas. (11,13)

MAXILECTOMIA CON EXENTERACION DE ORBITA.

Las indicaciones para exenteración de orbita incluyen: infección ósea del techo del antro, invasión de la orbita e importante afección del laberinto etmoidal(4,9). Las partes extirpadas son: Contenido orbitario, piso y pared medial de la orbita, hueso malar, una porción del arco cigomático, antro, Seno etmoidal, pared anterior del esfenoides, lámina Pterigoide, paladar duro y septum nasal, pared nasal lateral con los tres cornetes.(9,12) En estos casos el antro no debe ser abierto, sino incluirse integro en la pieza operatoria. Los defectos cutáneos de la orbita deben dejarse abiertos para inspeccionar posteriormente la cavidad. El paladar blando debe preservarse siempre que sea posible. La traqueotomia está indicada cuando ésta cirugia se acompaña de disección radical de cuello.(1)

A) Se realiza la incisión de Weber-Ferguson (Dieffenbach), la del paladar óseo y la extirpación de los incisivos medios, del lado afectado.

B) La incisión en la línea media se hace desde el puente alveolar anterior, en la línea media a la unión del paladar blando con el duro, la cual se prolonga perpendicularmente a ésta, en el borde posterior del paladar duro, hasta conectarse con la incisión gingivobucal que se ha extendido alrededor de la tuberosidad maxilar.

C) Si el paladar duro no esta incluido, la incisión mucosa se realiza paralela a la incisión gingivobucal en el puente alveolar.

D) Se eleva el colgajo facial a nivel del periostio, retrayendo la nariz

TESIS CON
FALLA DE ORIGEN

al lado opuesto. La elevación del colgajo facial es continuado en un - plano subcutáneo. La piel de los parpados es elevada superficialmente al Músculo Orbicular oculi; el bucinador es conservado en el colgajo facial todos los otros músculos unidos a la pared anterior del antro son resecados. EL colgajo es continuado posteriormente a la cara anterior del arco cigomático y cara lateral del malar.

E) La piel del parpado superior es elevada incluyendo el Músculo Orbicular oculi, a menos que haya extensión de la enfermedad dentro de la orbita. El periostio se incide a lo largo del anillo orbitario superior y también del anillo orbitario lateral y medial a nivel del canto interno y externo del ojo, el contenido del ojo se diseca inferiormente, el nervio Optico y vasos son seccionados con tijera curva; si existe algún sangrado se controla con taponamiento de la cavidad.

F) El hueso malar es seccionado a traves de la fisura Orbitaria inferior con una sierra de Gigli o con una sierra de Stryker, se despega el Músculo Masetero del Arco cigomático y se secciona el mismo con sierra de Gigli.

G) Posteriormente se hace la incisión ósea del paladar con la sierra empujandola hacia el lado opuesto para que la sierra se aproxime a la línea media. Puede existir un sangrado procedente de la arteria Palatina mayor pero se controla cauterizando sobre el foramen Palatino mayor.

H) Para etmoides se realiza una osteotomia lateral, el periostio lateral es elevado exponiendo el saco lagrimal y lámina Pariracea. Las arterias etmoidales son cauterizadas. La Foramina anterior y posterior identifican adecuadamente el nivel de la Lámina cribiforme y del techo del Seno etmoidal. Se usa un osteotomo para resecar el especimen justamente abajo del techo del Seno etmoidal, extendiendose en profundidad hasta la arteria etmoidal posterior, cuando la patología incluye el Sero etmoidal debe resecarse la lámina cribiforme y techo óseo del laberinto etmoidal, exponiendo la dura, la cual se cubre con un injerto de piel. Este procedimiento puede requerir un abordaje combinado con craneotomia (9)

I) La disección posterior se realiza desinsertando el músculo Masetero de la maxila, los musculos Pterigoideos se desinsertan de la lámina Pterigoide medial y lateral, con un osteotomo curvo se secciona el proceso Pterigoide cerca de su origen del hueso esfenoidal.

Se extrae el bloque y se tapona la cavidad temporalmente, antes de colocar el taponamiento definitivo se liga la arteria Maxilar interna y se examinan las áreas de posible extensión tumoral para ser resecadas en caso positivo. Se cubre la cavidad con injertos cutáneos los cuales se suturan con catgut crómico. Se tapona la cavidad con gasa vaselinada iodoformada y se sostiene con la protesis temporal o con sutura. posteriormente se sutura la incisión gingivobucal. (9,12)

TECNICAS DE RESECCION LIMITADA DE LA MAXILA:
MAXILECTOMIAS PARCIALES.

A pesar de la aparente facilidad para realizar una maxilectomia total los pobres resultados obtenidos y la deformidad facial que producen han sido un incentivo para que los cirujanos desarrollaran cirugia menos mutilante, extirpando solo la parte afectada del maxilar. Dargent y colaboradores (1948) realizó una revisión de las técnicas quirúrgicas existentes, encontrando catorce variedades de maxilectomias parciales.(4) La gran variedad de operaciones parciales disponibles pueden ser marcadamente reducidas en número si se intenta respetar el criterio de operabilidad, es decir que cuando un tumor está muy extendido, la radioterapia previa puede ser benefica, pero en ocasiones el tumor persiste como irresecable y en estos casos es mejor no operar.(4)

Las siguientes operaciones parciales parecen lógicas como procedimientos postradiación cuando:

- Se trata de lesiones malignas en estadios tempranos, localizadas a un área determinada, sin extensión a otras regiones del mismo maxilar superior.
- Lesiones consideradas premalignas siendo el prototipo de esta el papiloma invertido observado esclusivamente en la pared lateral nasal o seno maxilar, que puede ocasionar destrucción ósea debido a la presión ejercida sobre las paredes óseas. por lo que se considera una buena indicación para maxilectomia parcial vía rinotomia lateral.(14-16).

La ventaja de la técnica descrita inferiormente (Calcaterra 1980) es que permite la resección en bloque de la pared lateral nasal sin deformación facial importante o limitaciones funcionales.

A) Incisión de rinotomia lateral y osteotomia lateral a nivel de la su-

TESIS CON
FALLA DE ORIGEN

tura nasofrontal y osteotomia media completa, rechazando el colgajo osteocutáneo sobre la piel nasal y el periostio.

B) Elevación del periostio de la pared maxilar anterior para exponer la fosa canina; el saco lagrimal es cuidadosamente disecado de la fosa lagrimal y el periostio orbitario es elevado de la pared lateral del seno etmoidal.

C) Se liga y secciona la arteria Etmoidal anterior y la arteria Etmoidal posterior es identificada y preservada como referencia para evitar lesionar el Nervio Optico, el cual se encuentra inmediatamente por detras.

D) El seno maxilar se abre anteriormente para estimar el tamaño de la tumoración . En caso de estar afectado el ducto nasolagrimal debe obliterarse justamente abajo del saco lagrimal.

E) Se secciona con cincel el proceso ascendente de la maxila a nivel de la apertura piriforme ya sea a traves de fosa nasal o de la antrotomia. Este proceso ascendente puede extirparse totalmente sin causar deformidad facial importante. La siguiente osteotomia se hace inferiormente a lo largo de la pared lateral a nivel del piso de la fosa nasal. El corte superior se hace a lo largo del techo etmoidal inmediatamente por abajo de las arterias etmoidales, esta osteotomia superior puede incluir la pared media orbitaria, si hay evidencia de erosión ósea o si el tumor llena completamente el complejo etmoidal.

F) El corte posterior puede acompletarse con tijera fuerte, lograndose la extirpación total de los cornetes y la extracción en bloque de la pared nasal lateral.

G) Cuando la mucosa es anormal, deberá realizarse la extirpación de la mucosa del antro maxilar, del seno frontal y en ocasiones del esferoidal.

H) Se realiza limpieza de la cavidad quirúrgica resultante de espículas óseas y colocación de taponamiento ya sea con gasas o con un balón de sonda de Foley.

I) Recolocación del hueso propio nasal, sutura del ligamento cantal medial al periostio de la orbita, sutura de la rinotomia lateral.(15-16)

MAXILECTOMIA PARCIAL BILATERAL.:

En ocasiones es necesario realizar maxilectomia bilateral, la cual presenta mayores problemas respecto al soporte de una protesis; esto obliga al cirujano a dejar una o ambas tuberosidades alveolares.(17)

El procedimiento que describiremos a continuación es una forma de Maxilectomia parcial bilateral en caso de lesiones de paladar blando y óseo, respetando los dientes anteriores.

A) Se refieren ambas Carótidas externas antes de iniciar la cirugia y - se extraen las piezas dentarias distales al segmento anterior. Se comunica el proceso alveolar del primero y segundo molares con el antro por medio de una fresa dental, este corte se lleva anteriormente y posteriormente a la raíz del cigoma y con un cincel se trabaja aproximadamente 1.5 cm por dentro de la apertura piriforme.

B) Se procede a realizar una resección septal tipo killian, respetando una porción anterior para dejar soporte a la punta nasal. El corte se - prolonga hacia atras hasta el rostrum del esfenoides. Con un cincel se divide el hueso palatino a nivel del rostrum del esfenoides; el cincel nos va a permitir seccionar la pared nasoantral del maxilar por abajo - del Ager nasi.

C) Con una sierra de Gigli se realiza el corte anterior, atravesando el antro y cuidando de mantener un adecuado soporte de 1.5 cm de premaxila a nivel de la apertura piriforme.

El procedimiento se completa con el corte de la lámina pterigoide lateral y con disección de partes blandas. Es importante tener el cuidado de ligar las arterias maxilares internas antes de liberar las arterias carótidas externas.

Se sugiere completar este procedimiento con una cirugia radical de cuello, con especial atención al espacio pterigomandibular.(17)

En este tipo de cirugia es importante respetar una o ambas tuberosidades del maxilar cuando la patología lo permite, con objeto de poder adaptar un protesis posteriormente.

Anteriormente mencionamos que existen un gran variedad de técnicas para Maxilectomia parcial, las cuales no seran descritas en este trabajo.

INDICACIONES PARA MAXILECTOMIA.

De las entidades patológicas que ameritan ser tratadas con Maxilectomia, las neoplasias constituyen la indicación primordial, pero no debemos olvidar a los procesos considerados premalignos y en ocasiones procesos infecciosos severos que justifican la realización de dicho pro

TESIS CON
FALLA DE ORIGEN

El procedimiento que describiremos a continuación es una forma de Maxilectomia parcial bilateral en caso de lesiones de paladar blando y óseo, respetando los dientes anteriores.

A) Se refieren ambas Carótidas externas antes de iniciar la cirugia y - se extraen las piezas dentarias distales al segmento anterior. Se comunica el proceso alveolar del primero y segundo molares con el antro por medio de una fresa dental, este corte se lleva anteriormente y posteriormente a la raíz del cigoma y con un cincel se trabaja aproximadamente 1.5 cm por dentro de la apertura piriforme.

B) Se procede a realizar una resección septal tipo killian, respetando una porción anterior para dejar soporte a la punta nasal. El corte se - prolonga hacia atras hasta el rostrum del esfenoides. Con un cincel se divide el hueso palatino a nivel del rostrum del esfenoides; el cincel nos va a permitir seccionar la pared nasoantral del maxilar por abajo - del Ager nasi.

C) Con una sierra de Gigli se realiza el corte anterior, atravesando el antro y cuidando de mantener un adecuado soporte de 1.5 cm de premaxila a nivel de la apertura piriforme.

El procedimiento se completa con el corte de la lámina pterigoide lateral y con disección de partes blandas. Es importante tener el cuidado de ligar las arterias maxilares internas antes de liberar las arterias carótidas externas.

Se sugiere completar este procedimiento con una cirugia radical de cuello, con especial atención al espacio pterigomandibular.(17)

En este tipo de cirugia es importante respetar una o ambas tuberosidades del maxilar cuando la patología lo permite, con objeto de poder adaptar un protesis posteriormente.

Anteriormente mencionamos que existen un gran variedad de técnicas para Maxilectomia parcial, las cuales no seran descritas en este trabajo.

INDICACIONES PARA MAXILECTOMIA.

De las entidades patológicas que ameritan ser tratadas con Maxilectomia, las neoplasias constituyen la indicación primordial, pero no debemos olvidar a los procesos considerados premalignos y en ocasiones procesos infecciosos severos que justifican la realización de dicho pro

TESIS CON
FALLA DE ORIGEN

cedimiento.

El sitio más frecuente de malignidad en senos paranasales es el antro maxilar, siguiendole en frecuencia etmoides, frontal y esfenoidal. (18-19). Afecta más frecuentemente al sexo masculino en relación 1.5 a 1 ó 2 a 1, en sujetos mayores de los cincuenta años.(18-22) El tiempo de duración de los síntomas al momento del diagnóstico varia de 2.1 a 6.8 meses(19).

Se ha dicho aún cuando existen evidencias sostenibles, que la sinusitis crónica es un factor predisponente de cancer del antro maxilar; dada la gran diferencia en la incidencia de estas patologías, es de tomarse con reservas dicha aseveración. Por otro lado, existen reportes en la literatura de carcinomas antrales asociados a instilación de torotrast. Respecto al tabaquismo no se ha encontrado una relación clara. Ciertos trabajadores en la Industria del níquel han desarrollado con mayor incidencia carcinoma escamoso de senos paranasales con sitio de lesión primaria usualmente en etmoides y rara vez en seno maxilar. En Gran Bretaña trabajadores de la Industria del calzado y muebles han presentado mayor incidencia de adenocarcinoma de etmoides y antro maxilar que la población general; al parecer esto es debido a exposición prolongada a ciertos polvos. (9,14,23).

La mayoria de los tumores del sero son carcinoma de células escamosas, le sigue en frecuencia el adenocarcinoma, particularmente el adenoquístico, rara vez se han reportado sarcomas, melanomas, linfoma maligno yplasmocitoma. Se han reportado tumores metastásicos de riñón, mama y pulmón.(8-9,14,24). También debemos tener en mente los tumores de fosas nasales y de paladar.

El carciroma del seno maxilar representa aproximadamente el 5 % de los tumores malignos del sistema respiratorio, es más frecuente en el hombre en una relación de 4:1, sobre todo en caucasicos entre los 32 y 82 años.(25).

El carcinoma adenoquístico es un tumor relativamente raro que nace de las glándulas salivales menores y tiene tendencia a recurrir localmente, éste tumor tiene una gran propensión a la extensión perineural por lo que algunas autoridades piensan que la enfermedad es incurable. La literatura Norteamericana ha condenado la radioterapia en estos ca-

sos. Pero otros autores (Rider) aseguran que la radioterapia es útil pero que la respuesta es muy lenta, por lo que recomiendan la resección del primario y radioterapia para evitar la extensión perineural.(9).

Los Sarcomas se presentan a una edad promedio de treinta años, su crecimiento es rápido, encontrandose en ocasiones metastasis pulmonares. El tratamiento es a base de cirugia radical y posteriormente quimioterapia con Adriamicina. La sobrevida es de 25% a cinco años. En ocasiones existe dificultad para diferenciar entre un sarcoma de células reticulares o un carcinoma de células escamosas anaplásico, siendo necesaria la microscopia electrónica, en la cual observaremos desmosomas entre las células epiteliales cuando se trata de un carcinoma(9).

Respecto al melanoma maligno diremos que es un tumor bastante raro (1 % de los melanomas en general), que en ocasiones es confundido con carcinoma de células escamosas en la biopsia inicial. Son radiosensibles por lo que la radioterapia parece digna de asociarse a la cirugía. Son vascularizados y en ocasiones no son pigmentados; se presentan en el septum en un 25 % y no son frecuentes las metástasis(9,17), su pico de incidencia lo alcanza entre la quinta y octava decadas de la vida.

La enseñanza clásica indica que el tratamiento indicado para el fibrosarcoma es quirúrgico, pero la tendencia a recurrir es grande por lo que se considera conveniente combinar radioterapia y cirugia(9).

El linfoma maligno aún cuando es una entidad extremadamente rara en el seno maxilar, en el que la radioterapia da una buena oportunidad de controlar el tumor localmente y consecuentemente lograr la curación si la enfermedad está bien localizada(9,21). Es más común entre la sexta y septima decadas de la vida.

El hemangiopericitoma es un tumor vascular raro, que nace de la proliferación de células especiales llamadas pericitos, encontrados en los capilares sanguíneos. Clínica e histológicamente pueden ser benignos o malignos, pero su diferenciación suele ser difícil; se han reportado en la literatura solo catorce casos(26).

Las lesiones premalignas; dentro de las cuales el Papiloma invertido es el que se localiza más frecuentemente en esta región, con una larga historia de controversias respecto a su tratamiento ideal; debido a su impredecible comportamiento biológico, a su alto grado de recurren

TESIS CON
FALLA DE ORIGEN

cias y a la presencia en un 15 % de degeneración maligna, algunos autores recomiendan su tratamiento a base de maxilectomia parcial.(15)

Procesos Infecciosos Cuando se presentan en sujetos con deficiencias inmunológicas en los cuales la destrucción del maxilar es extrema y el proceso infeccioso difícil de controlar, llegando en ocasiones a poner en peligro la vida del paciente como Mucormucosis en diabeticos, Aspergilosis.

SINTOMATOLOGIA MAXILAR..

El cancer de las cavidades paranasales difiere del de cabeza y cuello en su diagnóstico tardio, severas complicaciones, difícil tratamiento y pobre pronóstico.(9).

Es extremadamente díficil diagnósticar un tumor del seno maxilar en estadios tempranos, esto generalmente es debido a que el paciente no presenta datos específicos al inicio de la enfermedad, por lo que se le ha llamado "área silenciosa", pudiendo sospecharse en casos de sinusitis maxilar que no responde al tratamiento médico o ser hallazgo durante un Caldwell luc por sinusitis crónica. A menudo cuando se diagnostica una neoplasia de maxilar, su extensión lo hace virtualmente intratable, siendo los síntomas y signos ocasionados por extensión a áreas vecinas(8-9).

Los síntomas más frecuentemente referidos son: obstrucción nasal y rinorrea por invasión de la tumoración hacia la fosa nasal o por infección asociada del seno maxilar, llegando a presentar rinorrea hemática (8-9,25). En ocasiones la pared lateral nasal parece estar empujada hacia la línea media, esto es más frecuente en casos de linfoma(9). Las epistaxis no son infrecuentes. El dolor facial presente en un 70 %, puede ser muy semejante al producido por sinusitis, el cual puede localizarse en la maxila, irradiarse a la cabeza o a los dientes superiores, cuando el dolor se irradia a el oído es posible que la enfermedad se haya extendido a la fosa pterigoide.(8,14,25).

El paciente puede referir problemas dentales como caida de dientes, ulceras del paladar o alveolos, cuando existe extensión a la orbita puede referir parestesias de la mejilla además de aumento de lagrimación o diplopia. La ceguera es un síntoma tardio (8,14). Cuando invade el nervio infraorbitario provoca anestesia del labio superior, esto puede considerarse patognomónico de enfermedad maligna. (9). Cuando invade fosa

Pterigoide existira neuralgía del trigemino y trismus por lesión de --- músculos pterigoideos. Cuando afecta el ganglio esfenopalatino puede encontrarse anestesia del paladar. Cuando la extensión es lateral puede alcanzar la fosa temporal.

Habitualmente la muerte es debida a extensión local, pero cuando ocurre 3 ó 4 años después del diagnóstico podemos estar casi seguros de que hay metastasis.(8-9).

Los hallazgos físicos incluyen: 1) la presencia de una masa tumoral sobre el seno, alveolo o paladar. 2) presencia de tumoraciones nasales. 3) rinorrea hemática o purulenta. 4) limitación de movimientos mandibulares. 5) hiperestesia del trayecto del nervio trigemino. 6) hallazgos relacionados con el ojo como serian aumento de la distancia intercantal desplazamiento del globo ocular, paralisis de músculos extraoculares o exoftalmos, 7) edema unilateral de la mejilla o el paladar.(8,14,25).

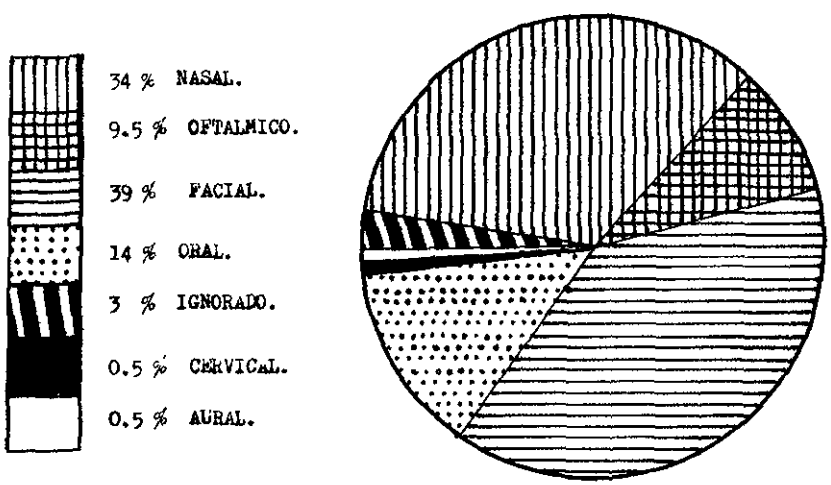

Porcentajes de síntomas en áreas vecinas al antro maxilar según Lederman.(4).

TESIS CON
FALLA DE ORIGEN

SIGNOS Y SINTOMAS DE LAS NEOPLASIAS DEL SENO MAXILAR.
(Schechter, Ogura y Lederman).(4,18,20-21).

	SINTOMAS	SIGNOS.
NASALES.	Epistaxis. Edema y rinorrea.	Tumoración. Secreciones.
ORALES.	Dolor. Afección dental. *Sensación de plenitud.*	Tumeraciones. Ulceras.
OCULARES.	Dolor. Epífora. edema. Alteraciones visuales. Desplazamiento ocular. Diplopia.	Proptosis. Epifora. Desplazamiento ocular.
FACIALES.	Dolor. Edema de Mejilla.	Edema. Hipoestesias. Alteraciones de volumen.
AURALES.	Hipoacusia. Otorrea. Acúferos. Otalgía.	
GENERALES.	Cefalea.	

&'&'&'&'&'&'&'&'&'&'&'&'&

DIAGNOSTICO DE ENTIDADES PATOLOGICAS DEL MAXILAR.

El diagnóstico temprano de neoplasias del antro maxilar no es fácil, por tratarse de lesiones ocultas en una cavidad ósea y de manifestarse como procesos inflamatorios(25,27).

El Médico ha dependido de los exámenes radiológicos de rutina y especiales para el diagnóstico de tumores del seno maxilar. Ultimamente ha habido un avance en los métodos especiales de investigación como son la tomografía polidireccional, angiografía selectiva, termografía, estudios con radioisotopos o gamagramas y tomografía computada(24,28).

La determinación de la extensión tumoral es casi siempre efectuada por estudios radiológicos, aunque ciertamente la sintomatología puede darnos una idea de la extensión; por ejemplo la invasión de la orbita dará como resultado diplopia, etc. Sin embargo los estudios radiológi-

SIGNOS Y SINTOMAS DE LAS NEOPLASIAS DEL SENO MAXILAR.
(Schechter, Ogura y Lederman).(4,18,20-21).

	SINTOMAS	SIGNOS.
NASALES.	Epistaxis. Edema y rinorrea.	Tumoración. Secreciones.
ORALES.	Dolor. Afección dental. *Sensación de plenitud.*	Tumeraciones. Ulceras.
OCULARES.	Dolor. Epífora. edema. Alteraciones visuales. Desplazamiento ocular. Diplopia.	Proptosis. Epifora. Desplazamiento ocular.
FACIALES.	Dolor. Edema de Mejilla.	Edema. Hipoestesias. Alteraciones de volumen.
AURALES.	Hipoacusia. Otorrea. Acúferos. Otalgía.	
GENERALES.	Cefalea.	

&'&'&'&'&'&'&'&'&'&'&'&'&

DIAGNOSTICO DE ENTIDADES PATOLOGICAS DEL MAXILAR.

El diagnóstico temprano de neoplasias del antro maxilar no es fácil, por tratarse de lesiones ocultas en una cavidad ósea y de manifestarse como procesos inflamatorios(25,27).

El Médico ha dependido de los exámenes radiológicos de rutina y especiales para el diagnóstico de tumores del seno maxilar. Ultimamente ha habido un avance en los métodos especiales de investigación como son la tomografía polidireccional, angiografía selectiva, termografía, estudios con radioisotopos o gamagramas y tomografía computada(24,28).

La determinación de la extensión tumoral es casi siempre efectuada por estudios radiológicos, aunque ciertamente la sintomatología puede darnos una idea de la extensión; por ejemplo la invasión de la orbita dará como resultado diplopia, etc. Sin embargo los estudios radiológi-

cos resultan indispensables empezando por unas radiografías de rutina de senos paranasales: Caldwell, Waters, Lateral, Submento-vértice o base de cráneo. En las que encontraremos presencia de masas, o destrucción ósea de piso, orbita, pared medial o lateral del seno lo cual será sugestivo de proceso maligno en la cual se basó Barbosa en 1961 para describir la triple línea de Baclesse.(8,24-25,29) En ocasiones no existe osteolísis pero se observará esclerosis ósea por periostitis secundaria asociada a infección crónica, sobre todo en estadios tempranos, que pueden predecir áreas de osteolísis futuras. Por lo que la ausencia de destrucción ósea no excluye un proceso maligno.(8,24).

Los estudios tomográficos pueden proporcionar una información diagnóstica más exacta debido a que evitan la sobreproyección ósea, permitiendo en ésta forma delimitar la extensión tumoral.(8,30) La tomografía coronal tomada a intervalos de medio centímetro puede ser realizada hasta lámina pterigoide, incluyendo todos los senos paranasales. Los cortes tomográficos laterales a intervalos de medio centímetro también, complementan el estudio anterior, permitiendo observar erosiones de la pared anterior o posterior del antro. La tomografía en otras proyecciones como son basal y oblicua son raramente necesarias.(12).

Las únicas dos indicaciones para la realización de un estudio tomográfico son:

A) delinear adecuadamente una lesión vista en radiografías simples.

B) Investigación de un caso con fuerte evidencia clínica de enfermedad neoplásica a pesar de radiografías simples normales(28).

TERMOGRAFIA. En este estudio las unidades termográficas convierten la energía térmica en señales electrónicas que son ampliadas y registradas Este estudio tiene mayor aceptación en mamografía o evaluación de enfermedades vasculares.

Respecto al seno maxilar existe un aumento inespecífico en el patrón de calor sobre la mejilla correspondiente, en casos de hipoplasia, displasia fibrosa, neoplasia, infección crónica, enfermedades dentales del seno maxilar y margen alveolar.(28).

ANGIOGRAFIA.: La angiografía selectiva con amplificación y substracción puede proporcionar información esencial. Este estudio es bastante útil en lesiones vasculares como el angiofibroma juvenil y los angiomas pero rara vez necesario en neoplasias primarias del seno maxilar, debido a

TESIS CON
FALLA DE ORIGEN

que ésta área no ha sido adecuadamente estudiada aún. (28).

GAMAGRAMAS.: Con el uso de la cámara Gamma y nuevas drogas radiofarmaceuticas como el tecnecio 99, es posible demostrar lesiones del antro maxilar. En ocasiones se han realizado hallazgos incidentales al realizar un estudio óseo general(28,31).

TOMOGRAFIA COMPUTADA.: La experiencia de este estudio en senos paranasales es mínimo, sin embargo han resultado de utilidad en cirugía reconstructiva maxilofacial(28). La tomografía computada en pacientes con neoplasia del seno maxilar mostró:

- Opacidad del seno en todos los casos con un grado de densidad del tumor de 30 a 90 H (15 a 45 Unidades EMI) el cual también se incluye en procesos inflamatorios benignos del maxilar.
- Una masa de tejido blando extendiendose más alla de los confines óseos del seno maxilar como son fosa infratemporal, cavidad nasal, orbita y nasofaringe.
- La inyección de medio de contraste intravenoso proporciona muy poca ayuda en la delineación de tumores del seno maxilar.
- Las anormalidades óseas más comunes fueron la erosión en algunas partes de las paredes, lámina Pterigoide y/o base del cráneo. Sin embargo es posible encontrar esclerosis ósea o neoformación ósea como en el Osteosarcoma de la máxila.

Las apariencias radiológicas de tumores de senos paranasales pueden ser a menudo confusas, por lo tanto está indicado realizar medidas quirúrgicas diagnósticas en casos de sospecha de malignidad, aún cuando sean mínimas(32).

El diagnóstico diferencial debe realizarse con un mucocele, solo que en este la erosión ósea es bien definida: con el papiloma invertido el diagóstico definitivo es realizado por biopsia al igual que en casos de infecciones granulomatosas. Sin embargo ante unas radiografías con erosión ósea es obligatorio descartar un proceso maligno(24).

El diagnóstico definitivo se realiza por biopsia y la técnica de la misma dependerá del estado y localización de la enfermedad(8), cuando la tumoración está tan avanzada, la toma de biopsia puede ser muy fácil llegando a realizarse en el consultorio como una biopsia nasal(8-9).

Cuando la enfermedad se encuentra en estadios tempranos puede intentarse tomar la biopsia con la aguja de Vil-Silverman ya sea a traves de meato inferior, mejilla si esta incluida la piel, o del paladar si hay

evidencia de erosión del palatino.(8).

Puede realizarse a traves de una ventana nasoantral y finalmente por vía Caldwell luc, la cual esta totalmente indicada, cuando a pesar de no existir evidencia definitiva de tumor, la sospecha es bastante fuerte(4).

Todo paciente con neoplasia de antro maxilar debe contar por lo menos con radiografías simples de senos paranasales, tomografía lineal de preferencia coronal y biopsia(9) Sin embargo nosotros consideramos que la tomografía computada también es de gran utilidad para la demostración de tumor en tejidos blandos de la región Pterigoide y orbita.

Debido a que el diagnóstico temprano no parece posible debido a la gran similitud entre síntomas de neoplasias y aquellos ocasionados por procesos infecciosos nasosinusales, se ha sugerido el uso rutinario de radiografías con proyección de Waters para detección temprana de tumores maxilares después de los 40 años.(18,20).

CLASIFICACION DE NEOPLASIAS DEL ANTRO MAXILAR.

La clasificación más antigüa es atribuida a Sebileau (1906) que divide la maxila y sus conexiones en tres regiones:

A) Supraestructura: corresponde a etmoides y porción orbitaria del maxilar y hueso malar.

B) Mesoestructura corresponde al seno maxilar y fosa nasal.

C) Infraestructura incluye paladar duro y alveolo superior.

El nivel preciso en el que se hace la subdivisión en tres regiones es difícil de determinar por lo que no es práctica en la actualidad.(4).

La clasificación de Ohngren (1933) se considera con valor pronóstico y como guía de operabilidad pero no llena los requerimientos modernos de una clasificación. Ohngren divide al seno maxilar en dos porciones por una línea imaginaria que va del canto interno del ojo al ángulo de la mandíbula; él la llamó línea de Ohngren o plano de malignidad y afirmó: " Las condiciones anatómicas conceden a los tumores localizados bajo este plano mucha mayor oportunidad de crecer por un período de tiempo más prolongado, antes que entren en contacto con tejidos que eviten un tratamiento exitoso. Los tumores por arriba de este plano por el contrario muy pronto invaden la meninge y sistema vascular, eliminando las posibilidades de tratamiento exitoso.". Por lo tanto a las lesiones encontra-

TESIS CON
FALLA DE ORIGEN

evidencia de erosión del palatino.(8).

Puede realizarse a traves de una ventana nasoantral y finalmente por vía Caldwell luc, la cual esta totalmente indicada, cuando a pesar de no existir evidencia definitiva de tumor, la sospecha es bastante fuerte(4).

Todo paciente con neoplasia de antro maxilar debe contar por lo menos con radiografías simples de senos paranasales, tomografía lineal de preferencia coronal y biopsia(9) Sin embargo nosotros consideramos que la tomografía computada también es de gran utilidad para la demostración de tumor en tejidos blandos de la región Pterigoide y orbita.

Debido a que el diagnóstico temprano no parece posible debido a la gran similitud entre síntomas de neoplasias y aquellos ocasionados por procesos infecciosos nasosinusales, se ha sugerido el uso rutinario de radiografías con proyección de Waters para detección temprana de tumores maxilares después de los 40 años.(18,20).

CLASIFICACION DE NEOPLASIAS DEL ANTRO MAXILAR.

La clasificación más antigüa es atribuida a Sebileau (1906) que divide la maxila y sus conexiones en tres regiones:

A) Supraestructura: corresponde a etmoides y porción orbitaria del maxilar y hueso malar.

B) Mesoestructura corresponde al seno maxilar y fosa nasal.

C) Infraestructura incluye paladar duro y alveolo superior.

El nivel preciso en el que se hace la subdivisión en tres regiones es difícil de determinar por lo que no es práctica en la actualidad.(4).

La clasificación de Ohngren (1933) se considera con valor pronóstico y como guía de operabilidad pero no llena los requerimientos modernos de una clasificación. Ohngren divide al seno maxilar en dos porciones por una línea imaginaria que va del canto interno del ojo al ángulo de la mandíbula; él la llamó línea de Ohngren o plano de malignidad y afirmó: " Las condiciones anatómicas conceden a los tumores localizados bajo este plano mucha mayor oportunidad de crecer por un período de tiempo más prolongado, antes que entren en contacto con tejidos que eviten un tratamiento exitoso. Los tumores por arriba de este plano por el contrario muy pronto invaden la meninge y sistema vascular, eliminando las posibilidades de tratamiento exitoso.". Por lo tanto a las lesiones encontra-

TESIS CON
FALLA DE ORIGEN

das anteriormente a la línea de Ohngren tienen en general un buen pronóstico(4,8,9,33).

Por ultimo mencionaremos la clasificación más ampliamente usada y adaptada por el cómite de la Unión Americana, que es la de Sisson (1976) (9,18-20)

T1 1. Afección de pared anterior del antro sin incluir piel.
2. Afección de pared nasoantral inferior.
3. Afección de porción anteromedial del paladar.

T2 1. Invasión de pared lateral sin incluir músculos.
2. Invasión de pared superior sin afectar orbita.

T3 1. Invasión de músculos pterigoides.
2. Invasión de orbita.
3. Invasión de celdillas etmoidales anteriores sin afectar lámina cribiforme.
4. Invasión de pared anterior del antro incluyendo piel.

T4 Invasión de: 1. Lámina cribiforme.
2. fosa Pterigoide.
3. Fosa nasal o antro contralateral.
4. Receso esferoetmoidal o seno esfenoidal.
5. celdillas etmoidales posteriores.
6. Lámina Pterigoide.

N : Ganglios afectados. M : Metastasis a distancia.

La objeción para esta clasificación es la incapacidad actual para diagnosticar adecuadamente los límites de la lesión(9,14).

Los estadios clínicos de acuerdo a la clasificación de Sisson son:

Estadio 1. T1N0M0 : Tumor de pared nasoantral inferior sin afectar piel.

TESIS CON
FALLA DE ORIGEN

Estadio II. T2NOMO; Invasión de pared lateral sin afectar músculos o invasión de pared superior sin afectar orbita.

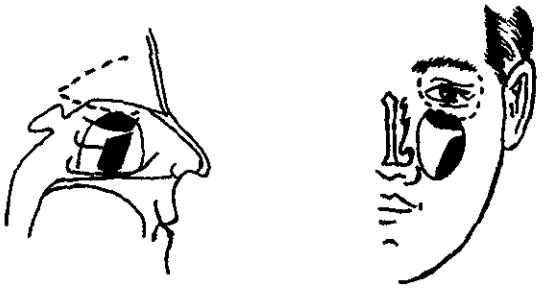

Estadio III. T3NOMO. Invasión de etmoides anterior, orbita y pared anterior del antro incluyendo piel.

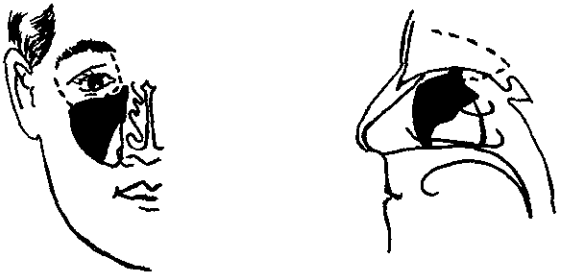

Estadio IV. T4NOMO; Invasión de orbita, etmoides posterior, lámina cribiforme, receso pterigomaxilar y efenoidal.(25).



TESIS CON
FALLA DE ORIGEN

METASTASIS.-

Se ha aceptado erroneamente que los tumores del seno maxilar metastatisan tardiamente, esto probablemente se deba a las fallas para explorar adecuadamente las vías de drenaje linfático del seno maxilar, ya que los ganglios pueden detectarse cuando hay un crecimiento considerable. Habitualmente cuando los ganglios cervicales estan afectados puede pensarse que los retrofaríngeos también lo estan. Esto puede corroborarse por palpación de la nasofaríngo o por nasofaringoscopia, por lo tanto la posibilidad de metastasis a distancia tampoco es remota(8).

Lederman (1970) encontró una incidencia de 3 a 5 % de metastasis para tumores del antro maxilar a sistema nervioso, pulmones, abdomen y hueso. La incidencia total de metastasis varió de 15 a 35 % con promedio del 25 %.

En ocasiones los signos más tempranos de carcinoma del seno maxilar pueden ser el resultado de metastasis, por lo que ésta posibilidad diagnóstica debera tenerse en cuenta como diagnostico diferencial en casos de tumoración de cuello o retrofaríngo.(8-9):

CRITERIOS QUIRURGICOS.:

Es muy importante tener buen juicio al decidir quien es un candidato apropiado para maxilectomia teniendo en cuenta el bajo promedio de curación y aún cuando se trate de una medida paliativa valorar si existe otro procedimiento más efectivo. El principal objetivo de la extirpación quirúrgica, cuando la lesión está limitada a una porción del maxilar es obtener buenos margenes quirúrgicos sin sacrificar más de lo necesario de las estructuras importantes(8,17).

Montgomery(12) afirma que ha disminuido el número de maxilectomias totales, la cual en su opinio solo está indicada en tumores del seno maxilar con afección del puente alveolar, paladar óseo o región Pterigoide. De lo contrario realiza una maxilectomia parcial vía rinotomia lateral y/o una extensión de incisión gingivobucal, permitiendo al cirujano un buen abordaje de la enfermedad y complementandola con radioterapia postoperatoria; esto ofrece a los pacientes igual oportunidad de curación que a los tratados con maxilectomia total.

Las razones que argumenta a favor de la maxilectomia parcial son:
1) Mejoria en las técricas de maxilectomia parcial.

TESIS CON
FALLA DE ORIGEN

METASTASIS.-

Se ha aceptado erroneamente que los tumores del seno maxilar metastatisan tardiamente, esto probablemente se deba a las fallas para explorar adecuadamente las vías de drenaje linfático del seno maxilar, ya que los ganglios pueden detectarse cuando hay un crecimiento considerable. Habitualmente cuando los ganglios cervicales estan afectados puede pensarse que los retrofaríngeos también lo estan. Esto puede corroborarse por palpación de la nasofaríngo o por nasofaringoscopia, por lo tanto la posibilidad de metastasis a distancia tampoco es remota(8).

Lederman (1970) encontró una incidencia de 3 a 5 % de metastasis para tumores del antro maxilar a sistema nervioso, pulmones, abdomen y hueso. La incidencia total de metastasis varió de 15 a 35 % con promedio del 25 %.

En ocasiones los signos más tempranos de carcinoma del seno maxilar pueden ser el resultado de metastasis, por lo que ésta posibilidad diagnóstica debera tenerse en cuenta como diagnostico diferencial en casos de tumoración de cuello o retrofaríngo.(8-9):

CRITERIOS QUIRURGICOS.:

Es muy importante tener buen juicio al decidir quien es un candidato apropiado para maxilectomia teniendo en cuenta el bajo promedio de curación y aún cuando se trate de una medida paliativa valorar si existe otro procedimiento más efectivo. El principal objetivo de la extirpación quirúrgica, cuando la lesión está limitada a una porción del maxilar es obtener buenos margenes quirúrgicos sin sacrificar más de lo necesario de las estructuras importantes(8,17).

Montgomery(12) afirma que ha disminuido el número de maxilectomias totales, la cual en su opinio solo está indicada en tumores del seno maxilar con afección del puente alveolar, paladar óseo o región Pterigoide. De lo contrario realiza una maxilectomia parcial vía rinotomia lateral y/o una extensión de incisión gingivobucal, permitiendo al cirujano un buen abordaje de la enfermedad y complementandola con radioterapia postoperatoria; esto ofrece a los pacientes igual oportunidad de curación que a los tratados con maxilectomia total.

Las razones que argumenta a favor de la maxilectomia parcial son:
1) Mejoria en las técricas de maxilectomia parcial.

TESIS CON
FALLA DE ORIGEN

2) La posibilidad de saber preoperatoriamente los sitios de extensión del tumor gracias a los avances en estudios radiológicos como son las tomografías.
3) La mayoria de técnicas de radioterapia pueden enfocarse a los sitios de recurrencias potenciales.
4) Mejores resultados estéticos a comparación de la maxilectomia total.

La principal desventaja de este procedimiento conservador es la dificultad para observar la cavidad en busca de recurrencias y el mantenerla libre de costras.

Cuando el tumor ha rebasado el techo del antro, debe resecarse el contenido orbitario con la maxila; si el tumor invade celdillas etmoidales se resecará el septum nasal, laberinto etmoidal incluyendo techo y lámina cribiforme(12). Con objeto de lograr el control de las lesiones primarias se sugiere radioterapia sola o preoperatoria en combinación de una maxilectomia parcial o total en casos T1 ó T2. En estadios T3 ó T4 se trataran con maxilectomia con exenteración de orbita y radioterapia postoperatoria, dependiendo de los hallazgos patológicos. En casos de recurrencias tumorales, se deberá realizar un tratamiento más agresivo(20)

Las contraindicaciones para una maxilectomia total son.

1. Invasión del tumor a la base del cráneo.
2. metastasis a distancia.
3. Gran extensión del tumor.
4. Invasión de nasofaríngo.
5. Inclusión bilateral masiva.(8,9,14)

Otras contraindicaciones relativas don: debilidad, edad avanzada, evidencia radiológica de erosión de lámina Pterigoide, trismus marcado o afección de la piel sobre maxila. Debido a que el grado de curación con los tratamientos disponibles en la actualidad no es alto, la extensión de la enfermedad determinará si el tratamiento es curativo o paliativo(9)

En casos no curables debe intentarse cualquier cosa para disminuir el volumen del tumor, lograr el drenaje y tratar la infección con fines de aliviar un poco al paciente para lo cual resulta útil la maxilectomia transoral o antrostomia amplia(14).

Se han realizado numerosos intentos de clasificar los tumores de seno maxilar, en una forma que sirvan de pauta para la selección del paciente mejor candidato para maxilectomia, sin embargo no hay una clasificación

TESIS CON
FALLA DE ORIGEN

ESTA TESIS NO SALE
DE LA BIBLIOTECA

generalmente aceptada como ya mencionamos anteriormente.(4,8).

CUIDADOS PREOPERATORIOS.

Antes de someter a un paciente a cirugia es conveniente explicarle el tipo de cirugia y las deformidades que le ocasionará, así como obtener la autorización para exenteración del ojo en todos los casos, debido a que las extensiones insospechadas son frecuentes(8,12). Iniciar con tratamiento antibiótico previo en casos de proceso infeccioso agregado. Interconsulta con el protodoncista para la obtención de impresiones dentales superiores e inferiores con objeto de asegurarle al paciente que la deformidad ocasionada por la cirugia será temporal. Mantener cantidades adecuadas de sangre cruzada disponibles, por lo menos 1,500 cc. Realizar una cuidadosa evaluación preoperatoria de la salud general del paciente(9).

ANESTESIA IDEAL.:

La anestesia hipotensiva bajo intubación orotraqueal facilita este procedimiento quirúrgico, aunque solo un 50 % de los pacientes con carcinoma del maxilar satisface los requisitos para una anestesia hipotensiva, la cual requiere que la presión sistólica se mantenga a 60 mm y a menudo ligeramente menor. Además el agente anestésico de elección debe permitir el uso del cauterio y epinefrina simultaneamente(12).

CUIDADOS POSTOPERATORIOS.:

1. Deberá realizarse un control de la biometría hemática a las 24 ó 48 horas después de la cirugia, con objeto de valorar adecuadamente si la reposición sanguínea fué satisfactoria.
2. Deberá administrarse antibiótico durante unos cinso o siete días o por el tiempo que se mantenga el taponamiento en la cavidad quirúrgica.
3. Cuando se realiza disección radical de cuello simultaneamente, está indicada la traqueotomia.(12).
4. Iniciar dieta licuada por sonda, aún cuando es posible dar dieta oral tempranamente cuando existe una protesis adecuada desde el preoperatorio de preferencia se inicia la vía oral al cuarto día(8,12).
5. Se recomienda la deambulación desde el primer día de postoperado.
6. el taponamiento deberá ser retirado entre el séptimo y décimo días, en

SALA DE LECTURA

ESTA TESIS NO SALE
DE LA BIBLIOTECA

generalmente aceptada como ya mencionamos anteriormente.(4,8).

CUIDADOS PREOPERATORIOS.

Antes de someter a un paciente a cirugia es conveniente explicarle el tipo de cirugia y las deformidades que le ocasionará, así como obtener la autorización para exenteración del ojo en todos los casos, debido a que las extensiones insospechadas son frecuentes(8,12). Iniciar con tratamiento antibiótico previo en casos de proceso infeccioso agregado. Interconsulta con el protodoncista para la obtención de impresiones dentales superiores e inferiores con objeto de asegurarle al paciente que la deformidad ocasionada por la cirugia será temporal. Mantener cantidades adecuadas de sangre cruzada disponibles, por lo menos 1,500 cc. Realizar una cuidadosa evaluación preoperatoria de la salud general del paciente(9).

ANESTESIA IDEAL.:

La anestesia hipotensiva bajo intubación orotraqueal facilita este procedimiento quirúrgico, aunque solo un 50 % de los pacientes con carcinoma del maxilar satisface los requisitos para una anestesia hipotensiva, la cual requiere que la presión sistólica se mantenga a 60 mm y a menudo ligeramente menor. Además el agente anestésico de elección debe permitir el uso del cauterio y epinefrina simultaneamente(12).

CUIDADOS POSTOPERATORIOS.:

1. Deberá realizarse un control de la biometría hemática a las 24 ó 48 horas después de la cirugia, con objeto de valorar adecuadamente si la reposición sanguínea fué satisfactoria.
2. Deberá administrarse antibiótico durante unos cinso o siete días o por el tiempo que se mantenga el taponamiento en la cavidad quirúrgica.
3. Cuando se realiza disección radical de cuello simultaneamente, está indicada la traqueotomia.(12).
4. Iniciar dieta licuada por sonda, aún cuando es posible dar dieta oral tempranamente cuando existe una protesis adecuada desde el preoperatorio de preferencia se inicia la vía oral al cuarto día(8,12).
5. Se recomienda la deambulación desde el primer día de postoperado.
6. el taponamiento deberá ser retirado entre el séptimo y décimo días, en

SALA DE LECTURA

ESTA TESIS NO SALE
DE LA BIBLIOTECA

generalmente aceptada como ya mencionamos anteriormente.(4,8).

CUIDADOS PREOPERATORIOS.

Antes de someter a un paciente a cirugia es conveniente explicarle el tipo de cirugia y las deformidades que le ocasionará, así como obtener la autorización para exenteración del ojo en todos los casos, debido a que las extensiones insospechadas son frecuentes(8,12). Iniciar con tratamiento antibiótico previo en casos de proceso infeccioso agregado. Interconsulta con el protodoncista para la obtención de impresiones dentales superiores e inferiores con objeto de asegurarle al paciente que la deformidad ocasionada por la cirugia será temporal. Mantener cantidades adecuadas de sangre cruzada disponibles, por lo menos 1,500 cc. Realizar una cuidadosa evaluación preoperatoria de la salud general del paciente(9).

ANESTESIA IDEAL.:

La anestesia hipotensiva bajo intubación orotraqueal facilita este procedimiento quirúrgico, aunque solo un 50 % de los pacientes con carcinoma del maxilar satisface los requisitos para una anestesia hipotensiva, la cual requiere que la presión sistólica se mantenga a 60 mm y a menudo ligeramente menor. Además el agente anestésico de elección debe permitir el uso del cauterio y epinefrina simultaneamente(12).

CUIDADOS POSTOPERATORIOS.:

1. Deberá realizarse un control de la biometría hemática a las 24 ó 48 horas después de la cirugia, con objeto de valorar adecuadamente si la reposición sanguínea fué satisfactoria.
2. Deberá administrarse antibiótico durante unos cinso o siete días o por el tiempo que se mantenga el taponamiento en la cavidad quirúrgica.
3. Cuando se realiza disección radical de cuello simultaneamente, está indicada la traqueotomia.(12).
4. Iniciar dieta licuada por sonda, aún cuando es posible dar dieta oral tempranamente cuando existe una protesis adecuada desde el preoperatorio de preferencia se inicia la vía oral al cuarto día(8,12).
5. Se recomienda la deambulación desde el primer día de postoperado.
6. el taponamiento deberá ser retirado entre el séptimo y décimo días, en

SALA DE LECTURA

promedio a los cinco días; si no contamos con protesis es conveniente - valorar la reposición del taponamiento para facilitar la fonación y deglución del paciente.(8-9,12).

7. Si se va a someter a radioterapia postoperatoria es conveniente esperar a que la cicatrización de la herida sea total.

8. Mantener la cavidad libre de costras por medio de irrigación de la - cavidad con solución sálina caliente y un spray lubricante como por ejemplo: alcanfor 200 mg; mentol 200 mg; eucalipto 0.2 ml: petrolato líquido 100 ml. Estos lavados se inician 10 a 14 días después de la cirugia, cuando el proceso de cicatrización ha finalizado. La acumulación de costras puede llevarnos a serias complicaciones por actuar como medio de cultivo de bacterias produciendo un olor desagradable.(8,12).

9.La protesis dental permanente se hace cuatro o seis semanas después - de que la cicatrización se ha completado(9,12). Como regla general la protesis dental es preferible a la reconstrucción quirúrgica de paladar por que facilita la inspección de la cavidad en busca de recidivas tumorales tempranas.

Existen tres métodos de reconstrucción del paladar:

1. uso de colgajo pedículado cefálico sobre arteria temporal.
2. colgajo cervical pedículado a traves de la mejilla.
3. ladeando el septum nasal, el cual se ha insidido anteriormente, superior y posteriormente para colocarlo en forma que cubra el defecto del paladar(12).

En caso de decidirse por un procedimiento quirúrgico para la reconstrucción del paladar, deberá efectuarse por lo menos un año después de la extirpación tumoral(25).

10. Vigilancia periódica para detección temprana de recurrencias, las cuales pueden ser obvias, como crecimiento de masas dentro de la cavidad o puede ser sugerida por dolor y parestesias. La cefalea es un síntoma frecuente en pacientes maxilectomizados, pero es importante descartar que sean ocasionados por recidivas o tumores residuales.

11. Deberá realizarse una adecuada palpación de cuello en busca de adenomegalias; estudio radiológico periódico de tórax o de otras regiones en caso de sospecha de metastasis óseas.

En caso de tumores como linfomas o plasmocitoma debe realizarse una investigación de enfermedad sistémica.

TESIS CON
FALLA DE ORIGEN

ASPECTOS RECONSTRUCTIVOS DE LA MAXILECTOMIA.

En 1967 Hooper y Edgerton enfatizaron la importancia de cinco aspectos de reconstrucción después de una maxilectomia(8,17): 1) Obtener una cicatrización adecuada, 2) restauración de un paladar competente. 3)Dar un soporte adecuado al ojo. 4)Restauración de un contorno facial . 5) obliteración de defectos faciales.

Cuando el paladar blando es respetado, con una protesis de paladar - duro es suficiente para mantener una fonación y deglución adecuadas. Sin embargo cuando el paladar blando se sacrifica, existiran problemas importantes, difíciles de corregir; intentan mejorarse en primer lugar con la colocación de una protesis adecuada, pero no es fácil por la pérdida del esfínter nasofaríngeo, ya que a pesar de persistir el constrictor superior que al contraerse forma el rodete de Passavant, no existe paladar blando que se extienda hacia atras. Una protesis construida adecuadamente satisfacerá las necesidades del paciente y brindará un lenguaje adecuado.

Cuando no es posible colocar una protesis adecuada, entonces puede usarse un colgajo cervical para reconstruir el paladar blando.

No es necesario tener mucha experiencia para comprender el impacto - que ocasiona la deformidad física en el paciente; es imposible durante el preoperatorio prepararlo adecuadamente, por lo que en la actualidad se intenta abordar este problema con el uso de protesis adecuadas de paladar duro que contenga una extensión que se introdusca dentro de la cavidad con la finalidad de restaurar el contorno facial(17).

Estas protesis pueden ser temporales y colocarse inmediatamente de terminado el procedimiento quirúrgico, inclusive con piezas dentales para mejorar el aspecto estético, denominadas protesis quirúrgicas inmediatas postoperatorias(8,17). Estas protesis quirúrgicas inmediatas se colocan al terminar la cirugia y nos ayuda a mantener el taponamiento de la cavidad en su sitio. Cuando la cicatrización ha finalizado es cuando se decide colocar la protesis definitiva(35).

Cuando esto no es posible se intentan procedimientos reconstructivos como colocación de injertos dérmicos en tuneles subcutáneos o utilización de materiales sintéticos como silicón o teflón, aún cuando estos son bastante riesgosos sobre todo después de radioterapia.

En el único caso que se recomienda reconstrucción quirúrgica es cuan

do el paciente no ha sido capaz de usar exitosamente una protesis permanente(35).

En maxilectomias con exenteración de órbita, en general no se desea cubrir el defecto permenentemente, ya que este defecto orbitario nos ayuda a la detección temprana de recidivas.

La reconstrucción puede adquirir mayor importancia cuando el tumor invade piel de cara ya que entonces los colgajos regionales se hacen necesarios.

COMPLICACIONES..

En el pasado la maxilectomia se consideraba una cirugia peligrosa por la hemorragia y las infecciones. En nuestros días el riesgo de la cirugia es mucho menor. La hemorragia que era el principal riesgo, puede disminuirse con hipotensión controlada o con reemplazo sanguíneo. La hemostasia puede completarse al finalizar la cirugia con electrocoagulación que aunada al uso de injertos y taponamientos adecuados disminuyen el riesgo de sangrado postoperatorio.

Las infecciones en forma de septicemias son bastante raras. Las meningitis y el absceso cerebral eran las principales complicaciones secundarias a la lesión de la lámina cribiforme, pero con la colocación de injertos dérmicos y el uso de antibióticos estas infecciones se han reducido considerablemente.

Las complicaciones visuales secundarias a la cirugia como ya mencionamos, son la diplopia, la cual es factible de corregirse. La ceguera puede ser el resultado de una lesión al nervio o vena oftálmicos, estructuras susceptibles de lesionarse en el corte óseo maxiloetmoidal.

Con la radioterapia existe el peligro de formación de cataratas, *queratinización corneal y en ocasiones glaucoma y atrofia del globo ocular.*

El trismus puede ser también una complicación problemática secundaria a la radioterapia, pero como se ha mencionado previamente, se previene con la resección del proceso coronoides y cóndilo.

La otitis media secretoria puede resultar frecuentemente por la pérdida de la función del músculo elevador del paladar.(8,17).

La desviación de la mandíbula hacia el lado de la cirugia puede dar lugar a dolor de la articulación temporomandibular contralateral, esto

TESIS CON
FALLA DE ORIGEN

do el paciente no ha sido capaz de usar exitosamente una protesis permanente(35).

En maxilectomias con exenteración de órbita, en general no se desea cubrir el defecto permenentemente, ya que este defecto orbitario nos ayuda a la detección temprana de recidivas.

La reconstrucción puede adquirir mayor importancia cuando el tumor invade piel de cara ya que entonces los colgajos regionales se hacen necesarios.

COMPLICACIONES..

En el pasado la maxilectomia se consideraba una cirugia peligrosa por la hemorragia y las infecciones. En nuestros días el riesgo de la cirugia es mucho menor. La hemorragia que era el principal riesgo, puede disminuirse con hipotensión controlada o con reemplazo sanguíneo. La hemostasia puede completarse al finalizar la cirugia con electrocoagulación que aunada al uso de injertos y taponamientos adecuados disminuyen el riesgo de sangrado postoperatorio.

Las infecciones en forma de septicemias son bastante raras. Las meningitis y el absceso cerebral eran las principales complicaciones secundarias a la lesión de la lámina cribiforme, pero con la colocación de injertos dérmicos y el uso de antibióticos estas infecciones se han reducido considerablemente.

Las complicaciones visuales secundarias a la cirugia como ya mencionamos, son la diplopia, la cual es factible de corregirse. La ceguera puede ser el resultado de una lesión al nervio o vena oftálmicos, estructuras susceptibles de lesionarse en el corte óseo maxiloetmoidal.

Con la radioterapia existe el peligro de formación de cataratas, *queratinización corneal y en ocasiones glaucoma y atrofia del globo ocular.*

El trismus puede ser también una complicación problemática secundaria a la radioterapia, pero como se ha mencionado previamente, se previene con la resección del proceso coronoides y cóndilo.

La otitis media secretoria puede resultar frecuentemente por la pérdida de la función del músculo elevador del paladar.(8,17).

La desviación de la mandíbula hacia el lado de la cirugia puede dar lugar a dolor de la articulación temporomandibular contralateral, esto

TESIS CON
FALLA DE ORIGEN

puede evitarse con una tablilla guía que actue como freno(11).

TRATAMIENTO AUXILIAR DE LA MAXILECTOMIA.:

Por muchos años ha existido la vacilación entre la utilización primaria de cirugia o radioterapia en procesos neoplásicos del maxilar. La mayoria de las series está en favor de la cirugia, por que aquellos casos considerados como incurables, son relefados a la radioterapia(8).

Hay algunos problemas obvios en el uso de la radioterapia como tratamiento de tumores del seno maxilar: En primer lugar es indudablemente limitada su utilización cuando el tumor ha invadido hueso ya que la respuesta del tumor dentro del hueso es más pobre y cuando se dan dosis altas de radiación el hueso tiende a necrosarse y formar secuestros; Aunado a esto es difícil dar dosis adecuadas y proteger el ojo para evitar la ceguera, finalmente, como el hueso tiende a ocluir el antro maxilar la radionecrosis e infección son inevitables, por lo que casi siempre es necesario un procedimiento de drenaje quirúrgico(4,8). Briant asegura que con la moderna terapia de megalovoltaje ésta cirugía de drenaje puede evitarse(9).

En los ultimos 20 años ha habido un desarrollo conciente de que ni la cirugia ni la radioterapia solas ofrecen las mejores posibilidades de curación en patologías maxilares, sino que recomiendan terapia combinada. La única duda actual es si la radioterapia debe preceder a la cirugia o viceversa. Independientemente de esto, la dosis tumoral total es de 5,000 a 6,000 R.(4,8,9).

Las ventajas de la radioterapia preoperatoria se deben a que disminuye la irrigación del tumor el cual se retrae hasta un punto en que la extirpación es más fácil. Su mayor desventaja es que dificulta la cicatrización de la herida, pero esos problemas de cicatrización no son tan severos en esta área, como lo son en cirugia de laringe(8).

Según Briant(9) en ocasiones el tumor remite con la radioterapia y no amerita tratamiento quirúrgico; de no ser así, este deberá realizarse a las 6 u 8 semanas. También es necesario hacer hincapié en que la radioterapia puede ocasionar un estress mayor que el producido por la cirugia como la mucositis, que es bastante dolorosa dificultando la alimentación y la gran debilidad que en ocasiones son intolerables para los pacientes(8).

TESIS CON
FALLA DE ORIGEN

puede evitarse con una tablilla guía que actue como freno(11).

TRATAMIENTO AUXILIAR DE LA MAXILECTOMIA.:

Por muchos años ha existido la vacilación entre la utilización primaria de cirugia o radioterapia en procesos neoplásicos del maxilar. La mayoria de las series está en favor de la cirugia, por que aquellos casos considerados como incurables, son relefados a la radioterapia(8).

Hay algunos problemas obvios en el uso de la radioterapia como tratamiento de tumores del seno maxilar: En primer lugar es indudablemente limitada su utilización cuando el tumor ha invadido hueso ya que la respuesta del tumor dentro del hueso es más pobre y cuando se dan dosis altas de radiación el hueso tiende a necrosarse y formar secuestros; Aunado a esto es difícil dar dosis adecuadas y proteger el ojo para evitar la ceguera, finalmente, como el hueso tiende a ocluir el antro maxilar la radionecrosis e infección son inevitables, por lo que casi siempre es necesario un procedimiento de drenaje quirúrgico(4,8). Briant asegura que con la moderna terapia de megalovoltaje ésta cirugía de drenaje puede evitarse(9).

En los ultimos 20 años ha habido un desarrollo conciente de que ni la cirugia ni la radioterapia solas ofrecen las mejores posibilidades de curación en patologías maxilares, sino que recomiendan terapia combinada. La única duda actual es si la radioterapia debe preceder a la cirugia o viceversa. Independientemente de esto, la dosis tumoral total es de 5,000 a 6,000 R.(4,8,9).

Las ventajas de la radioterapia preoperatoria se deben a que disminuye la irrigación del tumor el cual se retrae hasta un punto en que la extirpación es más fácil. Su mayor desventaja es que dificulta la cicatrización de la herida, pero esos problemas de cicatrización no son tan severos en esta área, como lo son en cirugia de laringe(8).

Según Briant(9) en ocasiones el tumor remite con la radioterapia y no amerita tratamiento quirúrgico; de no ser así, este deberá realizarse a las 6 u 8 semanas. También es necesario hacer hincapié en que la radioterapia puede ocasionar un estress mayor que el producido por la cirugia como la mucositis, que es bastante dolorosa dificultando la alimentación y la gran debilidad que en ocasiones son intolerables para los pacientes(8).

TESIS CON
FALLA DE ORIGEN

Las principales ventajas de la radioterapia postoperatoria son una mejor cicatrización de las heridas quirúrgicas y delimitación de la extensión tumoral, además de permitir técnicas de radioterapia intracavitarias con implantes de radio. La principal desventaja es el compromiso de la irrigación tumoral por la cirugía, la pobre oxigenación de los tejidos hace al tumor menos susceptible a la radioterapia y al hueso -- más susceptible a la radionecrosis(8,25).

La radioterapia se indica cuando la enfermedad rebasa los límites del antro maxilar y habitualmente se recomienda preoperatoriamente, pero si durante la cirugía se descubre un sitio de extensión, entonces se sugiere radioterapia postoperatoria(12).

Hay dos indicaciones para cirugía de drenaje en casos de radioterapia sola y son: Fiebre persistente aún con dosis fraccionadas diarias de radioterapia y con antibioticoterapia y en invasión del hueso malar, esta ultima indicación se debe a que el hueso malar es muy importante en la configuración facial y debe evitarse en lo posible el riesgo de una osteitis y secuestro óseo que disminuiría las oporturidades de curación, en estos casos se aconseja cirugía aún cuando no sea radical(4) como extirpar la tumoración de la orbita y del hueso malar hasta su unión con el cigoma, ya sea por vía transpalatina o por caldwell luc y después la radioterapia.

Respecto al ojo hay muy pocas indicaciones para extirparlo antes de la radioterapia, pero está indicada cuando el ojo está amaurótico y es doloroso o presenta panoftalmitis.

Umegaki y Katsura (36) actualmente en casos de carcinoma epidermoide del seno maxilar estan intentando quimioterapia arterial combinada, con un promedio de sobrevida de 48 % a cinco años. Este tratamiento se combinó con radioterapia, disminuyendo el número de pacientes que ameritaron cirugía agresiva.

TESIS CON
FALLA DE ORIGEN

CONCLUSIONES.

En general las características de la serie revisada y tratada en el Servicio de Otorrinolaringología del Centro Médico "La Raza" no son comparables con la literatura universal debido probablemente a las siguientes causas:

1. Los tumores de los senos maxilares y fosa nasal son poco frecuentes.
2. A que dentro del Instituto Mexicano del Seguro Social existe un hospital de concentración oncológica al que se derivan la mayoria de estos pacientes.
3. Existe la tendencia en el papiloma invertido de realizar maxilectomia parcial, con objeto de evitar recidivas y prevenir la malignización.
4. En casos infecciosos del maxilar con gran destrucción de tejidos que amerite un drenaje adecuado, está indicada la maxilectomia parcial.

Sin embargo aún cuando los resultados difieren grandemente con lo ya antes publicado podemos sacar las siguientes conclusiones.:

1. La maxilectomia es un tratamiento quirúrgico que puede ofrecerse a pacientes inmunodeprimidos con infecciones severas agregadas, del antro maxilar, permitiendo una mejor evolución que si se diera esclusivamente el tratamiento específico.
2. Pugnamos por considerar a la maxilectomia parcial como tratamiento ideal de lesiones premalignas o recidivantes sin ocasionar deformidad facial o alteración funcional de importancia.
3. Respecto a las neoplasias malignas es evidente que nuestra experiencia no es muy grande y que mientras no contemos con posibilidades de ofrecer radioterapia a nuestros pacientes, seguiremos canalizandolos al Hospital de Oncología.
4. Enfatizar que en pacientes con datos de sinusitis crónica que no responde al tratamiento médico y quirúrgico habitual, deberá estudiarse minuciosamente, hasta descartar una neoplasia.
5. La detección temprana de cancer de seno maxilar con radiografías en proyección de Waters, debería realizarse rutinariamente en sujetos mayores de 40 años.

TESIS CON
FALLA DE ORIGEN

B I B L I O G R A F I A .

1. Langman J. Embriología Médica. Cara, Nariz y paladar. 2a. edición. Interamericana, pág. 319-323, México D.F. 1969.
2. Alberti P.W. Fetal development of the maxillary sinus and its growth during childhood. Otolaryngologic Clínics of North America. 9;15-20, 1976.
3. Gardner. Anatomia. Nariz y senos paranasales. Segunda edición. pág. 688,899-901. Salvat Editores S.A. México, 1971.
4. Lederman M. Tumours of the upper jaw: Natural History and treatment. J. Laryngol. Otol. 84;369-401, 1970.
5. Testut L. Tratado de Anatomia Humana. Tomo III. pág. 541-546, 99-109 Salvat Editores, Barcelona, 1969.
6. Montgomery W. et al. Anatomy and surgery of the pterigomaxillary fosa. Ann. Otol. Rhin. & Laryngol. 79;606-618,1970.
7. Pearson B. Mackenzie R. The anatomical basis of transantral ligation of the maxillary artery in severe epistaxis. Laryngoscope. 79;969-984 1969.
8. Paparella and Shumrick. Otolaryngology. Head and Neck. vol. 3: Saunders Company, pág 481-499; Boston 1973.
9. Derek B. et. al. The management of malignant tumors of the maxillary Sinus. Otolaryngologic Clinics of North America. 9;249-267,1976.
10. Goss Ch, M. Gray's. Anatomy the lymphatics of the head, face and Neck. Lea & Feiber. pág. 740-744, Philadelphia, 1973.
11. Attenborough N.R. Maxillectomy via a temporal approach. (A new technique). The J. of laryngology and otology. 94;149-162,1980.
12. Montgomery W.W. Surgery of the upper respiratory system. Vol. 1, Ed. Philadelphia. segunda edición. 1979.
13. Chifford P. Transcranial approach for cancer of the antro ethmoidal area. Clin. Otolaryngol. 2;115-130, 1977.
14. Maran A.G. y Stell P.N. Otorrinolaringología Clínica. Tumores de la nariz y de los senos. Editorial Espaxs. S.A. pág. 539-561. Barcelona 1981.
15. Calcaterra T.C. et al. Inverting Papillomas of the nose and paranasal sinuses. The Laryngoscope. 90; 53-60, 1980.

TESIS CON
FALLA DE ORIGEN

16. Richard N. et al. Papillomatosis of nasal cavity and paranasal sinuses. (inverted papilloma squamous papillomata). Cancer. 30;668-690, 1972.

17. Stemmer A. Planning and Management of the bilateral subtotal maxillectomy. Plastic and reconstructive Surgery. 34: 390-401,1964.

18. Bennet et al. Paranasal sinus malignances. Laryngoscope. 87;933-942 1972.

19. Jackson et. al. Malignant neoplasms of the nasal cavities and paranasal sinuses. Laryngoscope. 87:726-736, 1977.

20. Ogura J.H. , Schechter G. Maxillary sinus malignancy. Laringoscope. 87: 796-806,1972.

21. Cline et. al. Histiocytic Lymphoma (reticulum cell sarcoma) report of five cases. Oral surgery. 43:422-435, 1977.

22. Zavarsin et. al. Malignant neoplasms morbidity of nasal cavity and paranasal sinuses in altay territory durin 10 years. Gorl. Bolezn. 38;51-54,1978.

23. Andersen H.C. et. al. Nasal cancers, symptoms and upper air way function in wood workers. Br. J. ind, Med. 34:201-207, 1977.

24. Jing B. Roentgen diagnosis of malignant disease of paranasal sinuses and nasal cavity. Ann. Otol. Rhin. & Laryngol. 79;584-590,1970.

25. Baker R. et al. Carcinoma of the maxillary sinus. Arch. Otolaryng. 84;201-204,1966.

26. Gudrun R. Haemangiopericytoma in Otolaryngology. J. Laryngol. Otol. 93;477-494,1979.

27. Mac Comb and Fletcher. Cancer of the head and neck. Williams & Wilkins Comp. Baltimore , 1967.

28. Wortzman G. et al. Special Radiological Techniques in maxillary sinus disease. Otolaryngologic Clinics of North America. 9;117-133, 1976.

29. Dubois et al. Tomography Inexpansible Lesions of the Nasal and Paranasal sinuses. Radiology. 125; 149-158, 1977.

30. Noyek A.M. et al. The radiologic Diagnosis of Malignant Tumours of the Paranasal Sinuses and Related Structures. J. Otolaryngol. 6; 399-406, 1977.

31. Higashi et al. Technetium 99M Bone Imaging in the Evaluation of Can

cer of the Maxila Facial Region. J. Oral Surg. 37;254-258, 1979.

32. Schertel et al. The Diagnosis of Tumours of the Paranasal Sinus. Rontgen Bl. 31;7-12, 1978.

33. Harrison D.F. Critical Look at the Classification of Maxillary Sirus Carcinomata. Ann. Otol. 87; 3-9, 1978.

34. Matsura S. et al. Cancer Of The Maxillary Sinus. Gann Monorr. 22; 9-15, 1979.

35. Schaaf N.G. Prosthesis after Maxillectomy. Otolaryngologic Clinics of North America. 9, 301-304, 1976.

36. Parson C. MB. et al. Computed Tomography of Paranasal Sirus Tumors. Radiology. 132;641-645, 1979.

TESIS CON
FALLA DE ORIGEN