

**UNIVERSIDAD NACIONAL AUTÓNOMA DE
MÉXICO**

**FACULTAD DE MEDICINA
DIVISIÓN DE ESTUDIOS DE POSGRADO E INVESTIGACIÓN
SECRETARÍA DE SALUD
INSTITUTO NACIONAL DE PEDIATRÍA**

**ENFERMEDAD DE VAN DER KNAPP.
(LEUCOENCEFALOPATIA MEGAENCEFALICA CON
QUISTES SUBCORTICALES). INFORME DE UNA
LEUCODISTROFIA INFRECUENTE EN UN NIÑO
MEXICANO.**

**TESIS
QUE PRESENTA LA**

DRA. DORA MARICELA PEÑA LANDÍN

**PARA OBTENER EL TÍTULO DE
ESPECIALISTA EN PEDIATRÍA**

**DR. GUILLERMO DÁVILA GUTIÉRREZ
TUTOR**

**“ENFERMEDAD DE VAN DER KNAPP. (LEUCOENCEFALOPATIA
MEGAENCEFALICA CON QUISTES SUBCORTICALES). INFORME DE
UNA LEUCODISTROFIA INFRECUENTE EN UN NIÑO MEXICANO”.**

DR. ALEJANDRO SERRANO SIERRA

DIRECTOR GENERAL INP

**PROFESOR TITULAR DEL CURSO DE ESPECIALIZACIÓN EN
PEDIATRIA**

DRA ROSAURA ROSAS VARGAS

DIRECTORA DE ENSEÑANZA

DR LUIS MARTIN GARRIDO GARCIA

JEFE DEL DEPARTAMENTO DE PRE Y POSGRADO

DR. GUILLERMO DAVILA GUTIERREZ

TUTOR DE TESIS.

CONTENIDO

ÍNDICE GENERAL i

RESUMEN ii

I. INTRODUCCION1

II. CASO CLÍNICO 3

III. ANÁLISIS 5

IV. CONCLUSIONES12

V. TABLAS 14

VI. FIGURAS17

VII. BIBLIOGRAFÍA 22

Enfermedad de Van der Knapp (Leucoencefalopatía megaencefálica con quistes subcorticales)

Informe de una leucodistrofía infrecuente en un niño mexicano

Dra. Dora Peña-Landín *, Dr. Guillermo Dávila-Gutiérrez**, Dr. Gilberto Gómez Garza*** Dr. Miguel Angel Serna****

* Residente de tercer año de pediatría del Instituto Nacional de Pediatría

** Neurólogo pediatra del Instituto Nacional de Pediatría

*** Resonancia Magnética del Instituto Nacional de Pediatría

**** Residente de segundo año de neurología pediátrica del Instituto Nacional de Pediatría.

RESUMEN:

Con el advenimiento del Proyecto Internacional para el Estudio de las Enfermedades de la Mielina y con los nuevos conocimientos en genética molecular e imagen, han sido descritas nuevas e infrecuentes leucodistrofias que antes no eran identificadas.

Describimos el caso de un niño mexicano de 9 años de edad con antecedente de consanguinidad por rama paterna e historia de un síndrome de deterioro neurológico progresivo con epilepsia y demostrándose en los estudios de imagen una leucoencefalopatía generalizada con megaencefalia y quistes bitemporales.

En México se han documentado de manera informal 4 casos. El caso que informamos es uno de ellos, analizamos sus características clínicas y de imagen con lo informado hasta el momento en la literatura.

Palabras clave: Leucodistrofias, Enfermedad de Van der Knapp, Leucoencefalopatía con megaencefalia y quistes,

Abstract:

With the advent of the International Project for the Study of Myelin's Diseases and the actual knowledge and advances in molecular genetics as well as in the imaging field, new and infrequent leukodystrophies have been described , not previously identified.

We describe the case of a 9 year-old mexican child with a background of parental consanguinity and a history of a progressive deteriorative neurological syndrome accompanied by epilepsy. Her imaging studies showed generalized leukodystrophia with bitemporal cysts and megalencephaly. There are only 4 informal documented cases in Mexico, being this, one of them. The objective is to sensitize the pediatrician about the diagnosis and to analyze the clinical, imaging and laboratory characteristics compared with the actual information in literature.

Key words: Leukodystrophias, Van der Knapp disease, leukoencephalopathy megalencephaly, bitemporal cysts

INTRODUCCION:

Desde hace décadas dos corrientes médicas han influido el estudio y clasificación de todas las enfermedades. La corriente unificionista identifica enfermedades con características comunes y las agrupa por sus principales características; con este enfoque, nace la clasificación antigua, pero aun vigente de las enfermedades neurodegenerativas que las divide en dos grupos principales: las leucodistrofias o enfermedades degenerativas que afectan fundamentalmente a la sustancia blanca del sistema nervioso y las poliodistrofías que afectan principalmente la sustancia gris (1). Conforme transcurrieron los años y mejoraron los estudios de imagen y los genéticos aparece una nueva corriente, la de los divisionistas que ha reclasificado a las leucodistrofias de acuerdo con el defecto metabólico, estructural o genético; por ejemplo : La Leucodistrofia Metacromática es clasificada dentro de las lipidosis y es debida a una deficiencia enzimática de aril sulfatasa A mapeada en el 22q12.31 (1,2,3), la enfermedad de Alexander se debe a defectos del citoesqueleto de los astrocitos que causa la acumulación de fibras de Rosenthal; así es considerada como una alteración de la mielina y del astrocito por mutaciones que codifican la proteína ácida glial fibrilar, localizadas en el sitio 17q21 (1,4). Ambas corrientes continúan aportando conocimientos y no están contrapuestas, sino se complementan en el abordaje y estudio de estas terribles enfermedades.

El Proyecto Mielina se creó en 1989 con el objetivo de financiar la investigación para encontrar la cura para las enfermedades desmielinizantes, como las Leucodistrofias y la Esclerosis Múltiple. La organización fue fundada por Augusto Odone y su última esposa, Micaela, debido a que su hijo “Lorenzo” sufría de Adrenoleucodistrofia (la más común de las leucodistrofias). Un grupo internacional de familias se sumaron a Odone negándose a ser víctimas pasivas de estas enfermedades. Fomentaron la cooperación entre los investigadores y dotaron de fondos a los científicos para estudiar y buscar posibles tratamientos para las enfermedades que afectan la mielina (5). Con el proyecto el estudio universal de las leucodistrofías ha tomado más importancia y ahora se conocen nuevas enfermedades y se buscan nuevas alternativas de tratamiento.

Una nueva leucodistrofia con megalencefalia y quistes subcorticales (MLC) se describió por primera vez en 1995 por Van der Knaap (EVK), dentro del contexto de “ Vanishing White Matter Disease” (1,6) (tabla 1). Es un padecimiento de baja incidencia universal y nacional; sin embargo, en poblaciones endogámicas de la India su frecuencia se incrementa en forma significativa (7). En México, existen muchas poblaciones endogámicas y como en nuestro caso, la consanguinidad puede ser un antecedente importante. Resulta probable que la EVK no se reconozca, ya que tan solo en la reunión anual de la Sociedad Mexicana de Neurología realizada en Aguascalientes del presente año, 2 casos fueron presentados (8).

La EVK se hereda en forma autosómica recesiva por mutaciones en el locus 22qtel del gen MLC1, que expresa a una proteína integral de las membranas de células gliales y neuronas. Los análisis de secuencia han demostrado la existencia de mutaciones hasta en el 60-70% de los afectados (1,2,3,4,5,6,7).

CASO CLÍNICO:

Escolar masculino de 9 años de edad, procedente de población endogámica, hijo de padres jóvenes, madre de 25 años, sana y padre de 30 años sano. Dos hermanos sanos. Con antecedente de consanguinidad en familia paterna. Fue producto del tercer embarazo de alto riesgo por edad materna de 16 años, con adecuado control prenatal, ingesta de ácido fólico y sulfato ferroso desde el primer trimestre. Embarazo normoevolutivo. Parto a término, obtenido mediante cesárea por situación transversa, bajo bloqueo peridural, sin complicaciones, con peso al nacimiento de 2,800grs, talla de 50cm., lloró y respiró al nacer. Periodo perinatal sin complicaciones. Esquema de inmunizaciones completo. Desarrollo sicomotor: Fijo de mirada a los 2 meses, seguimiento visual a los 3 meses, sonrisa social a los 4 meses, sostén cefálico a los 12 meses, sedestacion a los 2 años y medio, bipedestación y marcha a los 3 años, primeras palabras a los 4 años, control de esfínteres hasta los 6 años, corrió a los 7 años, lenguaje iniciado a los 4 años.

Desde el año de edad notan sus padres incremento progresivo en el tamaño de su cabeza y se agregan a los 12 meses crisis parciales con generalización secundaria, tratándose con ácido valproico durante 12 meses y posteriormente con varios antiepilépticos por no lograrse el control de las mismas.

Exploración física: Peso 27 Kg. (percentil 25-50), Talla: 126 cm. (percentil 10-25) , Perímetro cefálico: 60 cm. (macrocráneo), FC: 90, FR 20 , TA 90/60 mmHg, Temperatura 36.7°C. Cooperador, obedeciendo órdenes sencillas, lenguaje ininteligible, periodos de atención cortos, con afección global y severa de las funciones cognitivas, retraso mental aun educable, con torpeza motora, sin alteraciones de pares craneales y con fundoscopia normal, evidente macrocraneo (imagen 1). Tono muscular aumentado con hiperreflexia osteotendinosa universal y Hoffman bilateral, sin Babinski, sin cambios tróficos. Metrías normales. Sensibilidad conservada.

Coeficiente de desarrollo (neuropsicología): físico 3 años 6 meses, autoayuda 5 años 10 meses, social 4 años, cognitivo 6 años 2 meses, comunicación 3 años 10 meses.

Estudios de gabinete.

Resonancia magnética cerebral (RMC) con alteraciones en la señal de toda la sustancia blanca del encéfalo.

Hipointensa en las secuencias de T1 e hiperintensas en la secuencia de T2, con lesiones clásicas bitemporales (quistes en polos temporales) y tendencia a la encefalomalasia en regiones frontotemporales. Estas alteraciones también afectaban al cerebelo y al puente (figura 2,3,4). Espectroscopia de lóbulos frontales y temporales con disminución del pico de N-acetil-aspartato, con moderado incremento en los picos de colina y mioinositol, sin pico de lactato (figura 5).

Electroencefalograma en sueño con: alteración paroxística generalizada por la presencia de brotes de ondas agudas y ondas lentas delta – theta de 1.5 a 4 Hertz, de alto voltaje dentro de una actividad de base lenta y desorganizada (patrón encefalopático).

Potenciales provocados visuales alterados con dispersión de la respuesta cortical en forma bilateral. Potenciales provocados auditivos normales. Neuroconducción motora y sensitiva de nervio mediano y tibial bilaterales normales.

ANÁLISIS:

Dentro de las leucoencefalopatías de la sustancia blanca, los trastornos de la mielinización, y dentro de ellos las leucodistrofias son frecuentes en el campo de la neurología pediátrica.

Aunque clásicamente se han clasificado según su defecto metabólico, en la actualidad la RMC y los estudios neurogenéticos permiten al clínico llegar a un diagnóstico más preciso y que esta ocasionando la reclasificación de estas entidades (tabla 1).

En el grupo de las leucoencefalopatías de etiología desconocida se agrupan las denominadas leucodistrofias indeterminadas (LDI) que como en el caso presentado, tienen un comienzo en la infancia con un curso lentamente progresivo y con alteraciones en el estudio de imagen (7). El estudio y la investigación de los patrones anormales en la RMC han permitido reconocer dos nuevas entidades clínicas en el grupo de las LDI: La leucodistrofia con megaencefalia y quistes temporales o leucoencefalopatía megaencefálica (LMC), descrita por Van der Knaap en 1995 y el síndrome CASH: ataxia infantil con hipomielinización central o “vanishing white matter disease” (1,7,8).

En un informe de nueve casos de LDI con una evolución promedio de 13 años, estudiados por el grupo de trabajo europeo de enfermedades desmielinizantes (ENBDD), aplicando el protocolo ENBDD (European Network on Brain Dysmyelinating Diseases), Santos y Campos informan 9 casos a los 340 informados previamente por el grupo de estudio y de estos nueva casos solo uno cumplió con los criterios diagnósticos de enfermedad de Van der Knaap (EVK)(LMC) (9).

La mayoría de los casos informados son casos únicos y solamente Topcu y colaboradores informan varios casos (12 en total) en 1998 con antecedentes de consanguinidad en los padres y en 5 casos había hermanos afectados. En nuestro caso, el antecedente de consanguinidad se da en los familiares por rama paterna y no encontramos en la familia otros miembros afectados (7); así en poblaciones con consanguinidad o endogamia puede existir una incidencia mayor de la enfermedad. Estudios poblacionales realizados en la India, específicamente con la etnia Agrawals han demostrado una incidencia mayor de LMC por el alto grado de consanguinidad prevalente en esa población (10). Es bajo estos conocimientos que se justifico el considerar que la entidad se hereda en forma autonómica recesiva, iniciándose los estudios genéticos que han demostrado la participación del gen MLC-1 del cromosoma 22 (22qtel) encargado de regular una proteína oligomérica que forma parte del complejo glicoproteína distrofina y que se compone de 377 aminoácidos, es encargada del transporte transmembrana de células endoteliales, gliales y neuronas; por lo que considerar a la enfermedad de LMC como solo una leucoencefalopatía es un error, ya que el termino LMC es tan solo descriptivo.

En realidad el mecanismo fisiopatológico traduce que es una enfermedad más compleja que también afecta a las neuronas. El daño de la membrana es ostensible en los astrositos, células endoteliales y ependimarias, afectando a la barrea hematoencefálica originando una disrupción en la homeostasis de líquido y electrolitos (11,12).

Varias mutaciones del gen MLC-1 han sido informadas (por lo menos 8) y correlacionadas con el fenotipo; sin embargo no en todos los casos la mutación ha sido confirmada, por lo que el estudio de genética molecular no es del todo indispensable para realizar el diagnóstico si como en el caso presente se cumplen los criterios para su diagnóstico (Ya hemos realizado el contacto para determinar si la mutación existe o no en el caso que estamos informando). Se ha demostrado también una disfunción de los oligodendrocitos ya que los astrocitos encargados de regular su supervivencia y la de sus precursores esta afectada repercutiendo en la integridad del proceso de mielinización en el encéfalo en desarrollo (13). Los oligodendrocitos y sus precursores son sumamente susceptibles a sustancias citotóxicas y al daño oxidativo, para Wilke y colaboradores el astrosito afectado propaga el daño a las células precursoras del oligodendrocito y al oligodendrocito al liberar glutamato (14). Se ha comprobado que el incremento en el espacio extracelular de glutamato activa y revierte al co-transportador glutamato/cisteína del oligodendrocito originando disminución de glutatiónina e incrementando el stress oxidativo y la muerte prematura del oligodendrocito que puede llevar a la cavitación de la lesión (15). La formación de “astrocitos reactivos” ha sido reconocida en varias condiciones patológicas (ver tabla 2).

La enfermedad de EVK clínicamente se conforma por una tríada muy característica LMC que permite realizar el diagnóstico aún sin el estudio genético molecular (6,16,17).

Hasta el momento la enfermedad es más frecuente en Turquía, Israel y en la India (7,10,18), en el paciente no se documentó que tuviera familiares de estas naciones.

En la tabla 3 comparamos los hallazgos clínicos y de imagen del paciente en relación con otras leucoencefalopatías con degeneración espongiiforme y se concluye que las características clínicas y de imagen corresponden a una LMC o EVK.

La macrocraneal es debida a una megaencefalia metabólica que en ocasiones esta presente desde el nacimiento, siendo más frecuente que se desarrolle durante el primer año de vida, siendo de grado variable y hasta 4-6 desviaciones estándar por arriba de la media, su crecimiento tiende a estabilizarse después del año de vida, pero siguiendo un continuo paralelo al percentil 98 (18,19).

El neurodesarrollo es normal al inicio o discretamente retrasado, para continuar con un deterioro de la motricidad que los lleva a postrarse en silla de ruedas durante la adolescencia. En forma paralela aunque con más lentitud se pierden las funciones intelectuales hasta llegar al retraso mental. En el paciente por la discapacidad intelectual solamente fue posible evaluar el coeficiente de desarrollo.

El lenguaje se torna disartríco y se hacen aparentes problemas de aprendizaje y de comprensión que llevan al paciente hasta la custodia y el desarrollo de trastornos de la deglución por parálisis pseudobulbar. La torpeza motora es evidente y cada vez más importante, agregándose ataxia y en ocasiones signos extrapiramidales con distonías y/o atetosis.

Durante los primeros meses de la vida se hacen aparentes las alteraciones en el tono muscular y se presenta hipertonía con signos piramidales que lentamente evolucionan a la espasticidad y a la diplejía espástica inferior. En forma lenta y paulatina confluyen la demencia, la discapacidad motora y con relativa frecuencia la epilepsia. Puede ocurrir exacerbación del cuadro ante eventos de traumatismo craneoencefálico aun leves (1,20,21,22,23). No es frecuente la aparición de epilepsia y cuando aparece se manifiesta por crisis parciales o parciales complejas usualmente fáciles de controlar y el electroencefalograma puede mostrar descargas de puntas, ondas lentas o complejos de punta –onda que con el tiempo se entremezclan con un ritmo lento de alto voltaje (6,7,8).

Algunos pacientes fallecen en la segunda o tercera década de la vida y ocasionalmente sobreviven hasta la cuarta década. El tratamiento es sintomático, con antiepilépticos, terapia física y educación especial. Son importantes las medidas preventivas y paliativas en los casos avanzados (9,22).

Los hallazgos son típicos en RMC, se caracterizan por: anormalidades en la materia blanca, con aspecto edematoso difuso y desmielinización homogénea de distribución supratentorial bilateral que suelen respetar las estructuras centrales, presencia de quistes subcorticales, localizados en el área temporal anterior ó fronto-parietal y que como en este caso pueden alcanzar una dimensión considerable. A lo largo del tiempo, las lesiones edematosas de la sustancia blanca disminuyen y se acentúa la atrofia cerebral, y en ocasiones la intensidad de la señal en la sustancia blanca puede ser casi normal. La imagen ponderada en la difusión demuestran un incremento en la difusividad de la sustancia blanca y en la espectroscopia se puede demostrar disminución en la relación de n-acetil aspartato /colina y colina /creatinina de forma leve a moderada con disminución variable del pico de n-acetil aspartato (24,25,26,27).

En los casos típicos, los hallazgos clínicos y las alteraciones vistas en RMC son suficientes para el diagnóstico (1,6 24,25). No es necesaria y no esta indicada la biopsia cerebral por estereotaxia, más aún si tomamos en cuenta que es posible realizar el estudio de genética molecular. En estudios histológicos se ha demostrado la existencia numerosas vacuolas en la parte externa de las vainas de mielina (degeneración esponjiforme), lo que sugiere que hay una división de estas laminas o vainas o una compactación incompleta (28,29,30).

El diagnóstico diferencial es limitado e incluye a la enfermedad de Canavan, enfermedad de Alexander, gangliosidosis GM 2 de inicio en la infancia, aciduria 2 L hidroxiglutarica, aciduria glutárica tipo 1 la deficiencia de merosina. Sin embargo ninguna de las enfermedades mencionadas comparte todas las características por RMC con LMC. Tanto las características clínicas como la evolución también son diferentes, si el perímetro cefálico es normal durante el primer año de vida, es muy probable que no se trate de LMC , sino de un enfermedad de CACH (ver tabla 3).

CONCLUSIONES:

- 1.- La aplicación de protocolos de estudio ha permitido el diagnóstico de nuevos casos de LMC.
- 2.- La LMC se admite actualmente como una nueva entidad dentro de las leucodistrofías indeterminadas. Existe en nuestro medio y por el momento el diagnostico se realiza correlacionando los hallazgos clínicos y los de imagen.
- 3.- El estudio molecular es positivo en el 70% de los casos, lo que hace pensar que otros genes participen en la génesis de la enfermedad.

4.- Es más que una leucodistrofía, ya que se afectan otros linajes celulares que originan finalmente la muerte prematura del oligodendrocito y sus precursores.

5.- La LMC debe ser considerada en el diagnóstico diferencial de los niños con megalencefalia y leucoencefalopatía.

6.- El consejo genético es importante para identificar el riesgo potencial en futuras generaciones o en futuros embarazos de padres jóvenes.

7. Debido a la mayor incidencia en poblaciones endogámicas, con o sin consanguinidad demostrada, el embarazo debe de ser considerado de alto riesgo y estudiarse con ultrasonido de alta resolución encaminado a demostrar la posible macrocraneal in útero.

Proponemos:

Que las sociedades pediátricas conozcan este primer caso informado en la literatura nacional, para que el pediatra se sensibilice en el diagnóstico y atención oportuna de estos niños y crear la necesidad de contar con el estudio de genética molecular que ya se practica en varios países de Europa y Norteamérica.

TABLAS:**TABLA 1**

Clasificación de las Leucodistrofias de acuerdo a la forma en que se afecta la sustancia blanca:

Desmielinización	Hipomielinización	Degeneración espongiforme
Adrenoleucodistrofia	Enfermedad de Pelizaeus Merzbacher	Enfermedad de Canavan
Leucodistrofia de células globoides	Enfermedad de Alexander	VEL(Vacuolating Leukoencephalopathy)
Leucodistrofia metacromática	CASH (vacuolating Leukoencephalopathy)	CASH Van der Knapp (Leucoencefalopatía megaencefálica con quistes subcorticales)
	Déficit de proteína básica de mielina	

TABLA 2**Leucodistrofias relacionadas con disfunción astro/glial.**

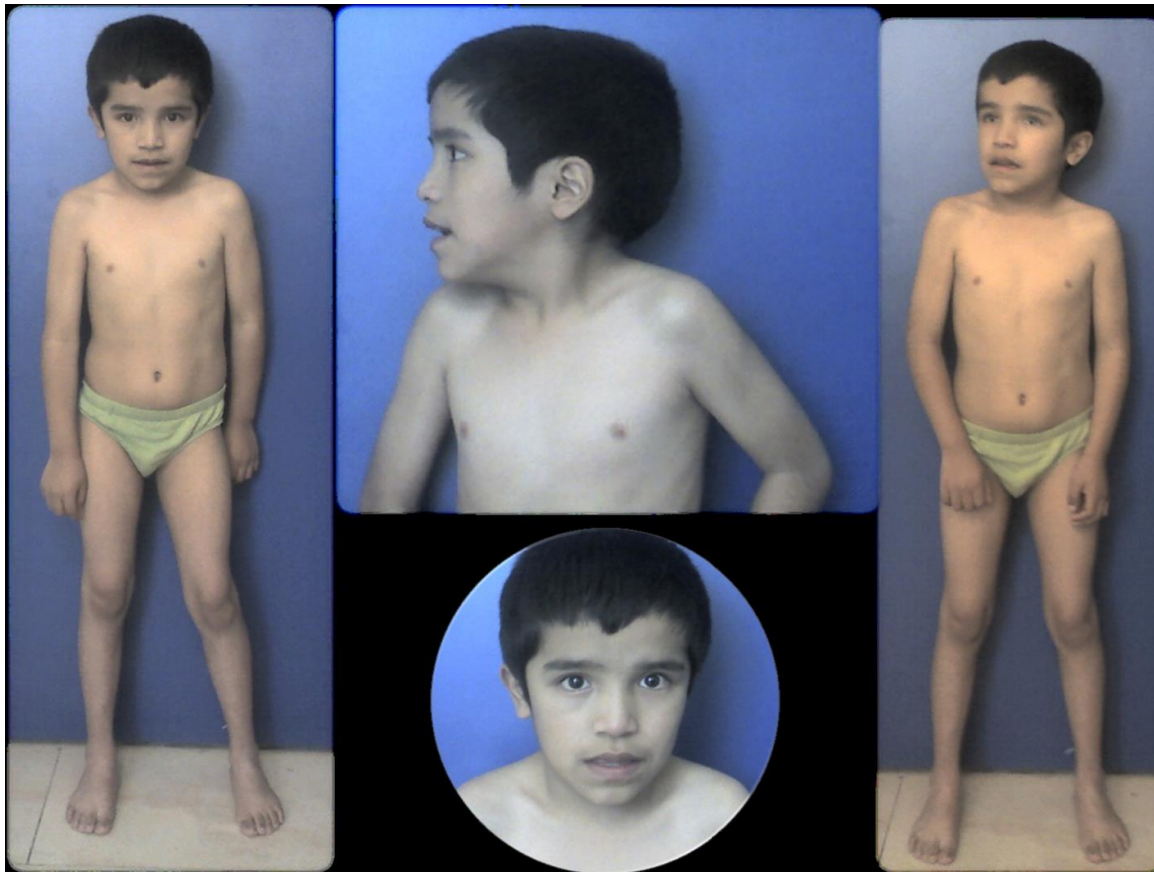Leucodistrofia	Gen	Tipo de herencia	Mecanismo del daño
Alexander	GFAP	Autosómica dominante	Disfunción del astrocito y acúmulo de fibras de Rosenthal.
CACH	EIFB5	Autosómica recesiva	Disfunción de astrocitos y oligodendrocitos.
LMC	MLC1	Autosómica recesiva	Afección del transporte transmembrana de las células astro/gliales.

TABLA 3

Comparación de los hallazgos del paciente con leucoencefalopatías capaces de originar degeneración espongiforme.

CARACTERÍSTICA	LMC	CACH*	CANAVAN	PACIENTE
<i>Macrocráneo por Megaencefalia</i>	Sí	No	Sí	Sí
<i>Ataxia</i>	Sí	Sí	No habitual es	Leve Torpeza motora
<i>Espasticidad</i>	Sí	Sí	Hipotonía	Sí
<i>Epilepsia</i>	Sí	Sí, no es predominante	Sí	Sí
<i>Deterioro motor</i>	Lento	Lento	Rápido	Lento
<i>Deterioro intelectual</i>	Lento	Muy lento o mínimo	Severo	Lento Demencia
<i>Atrofia óptica</i>	No	No	Sí	No
<i>RMC</i>	Grandes quiste	Degeneración espongiforme	Degeneración espongiforme	Grandes quistes

* Mielinopatía central difusa: ataxia, hipomielinización “ Vanishing white matter disease”

FIGURAS:**Figura 1:**

Varias vistas frontales del paciente. Observe la macrocraneoa que origina desproporción con el resto del cuerpo y en la fotografía lateral la desproporción cráneo/cara. La frente es pequeña por la implantación baja del cabello. El tropismo es normal.

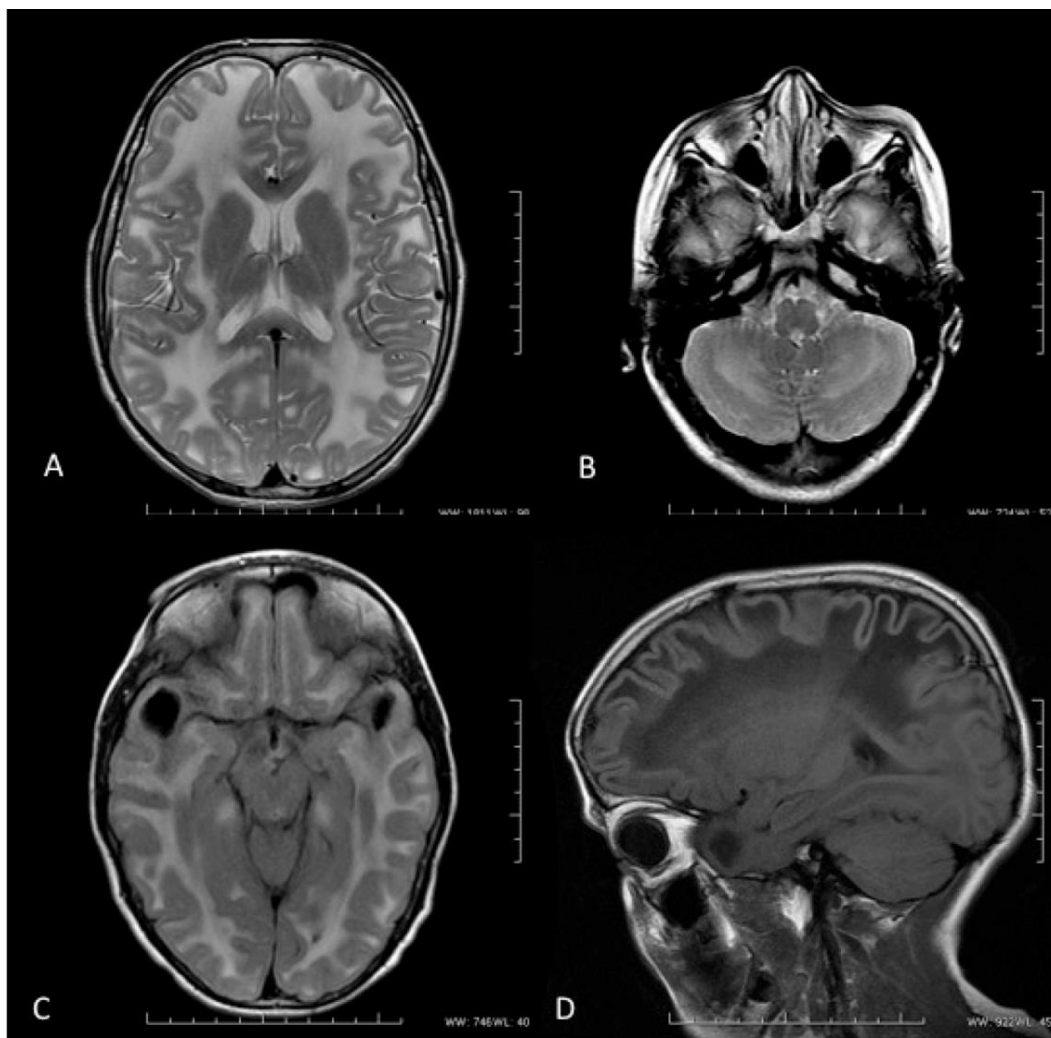


Figura 2:

A) Imagen axial de resonancia magnética en **T2** donde se observa una señal anormal de la sustancia blanca cerebral, que no respeta a las fibras U subcorticales. B) **T2 axial** que muestra extensión a la sustancia blanca cerebelosa. C) En la imagen **axial T2 FLAIR** se visualizan quistes subcorticales anterotemporales con señal similar al LCR. D) Imagen **sagital T1** que caracteriza la anomalía de la sustancia blanca como disminución en la señal.

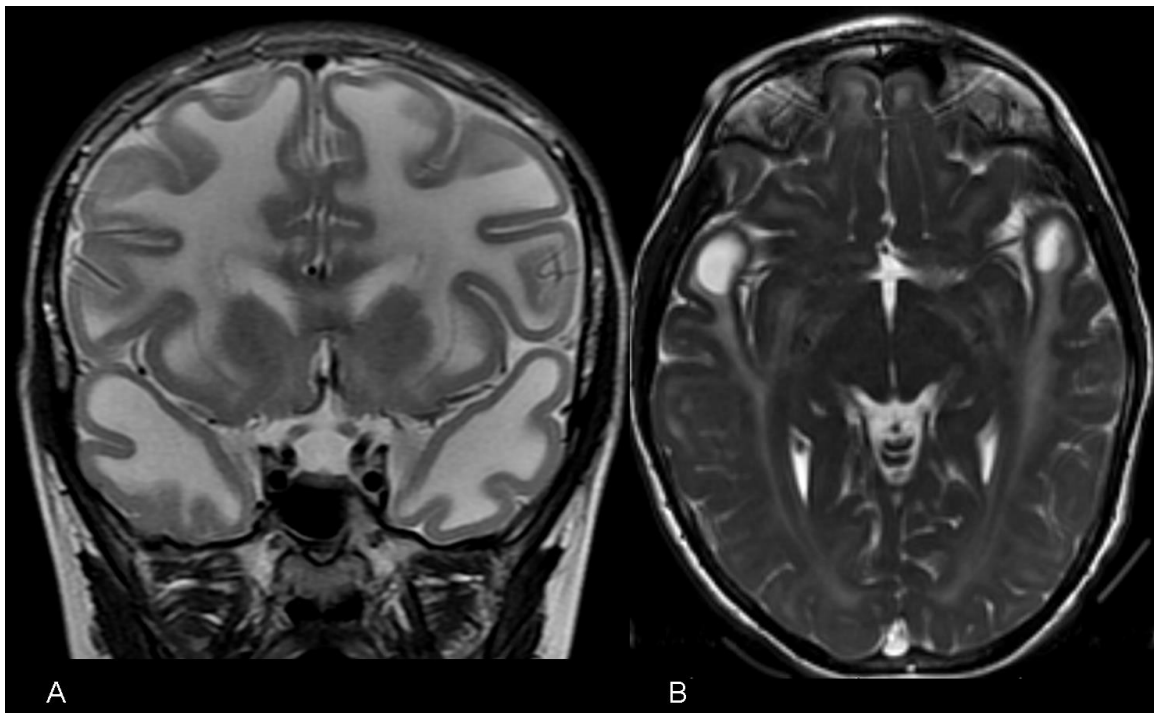


Figura 3:

Observe el incremento en la señal de la sustancia blanca involucrada y de los quistes subcorticales temporales en las secuencias en **T2 coronal (A)** y **FIESTA axial (B)**.

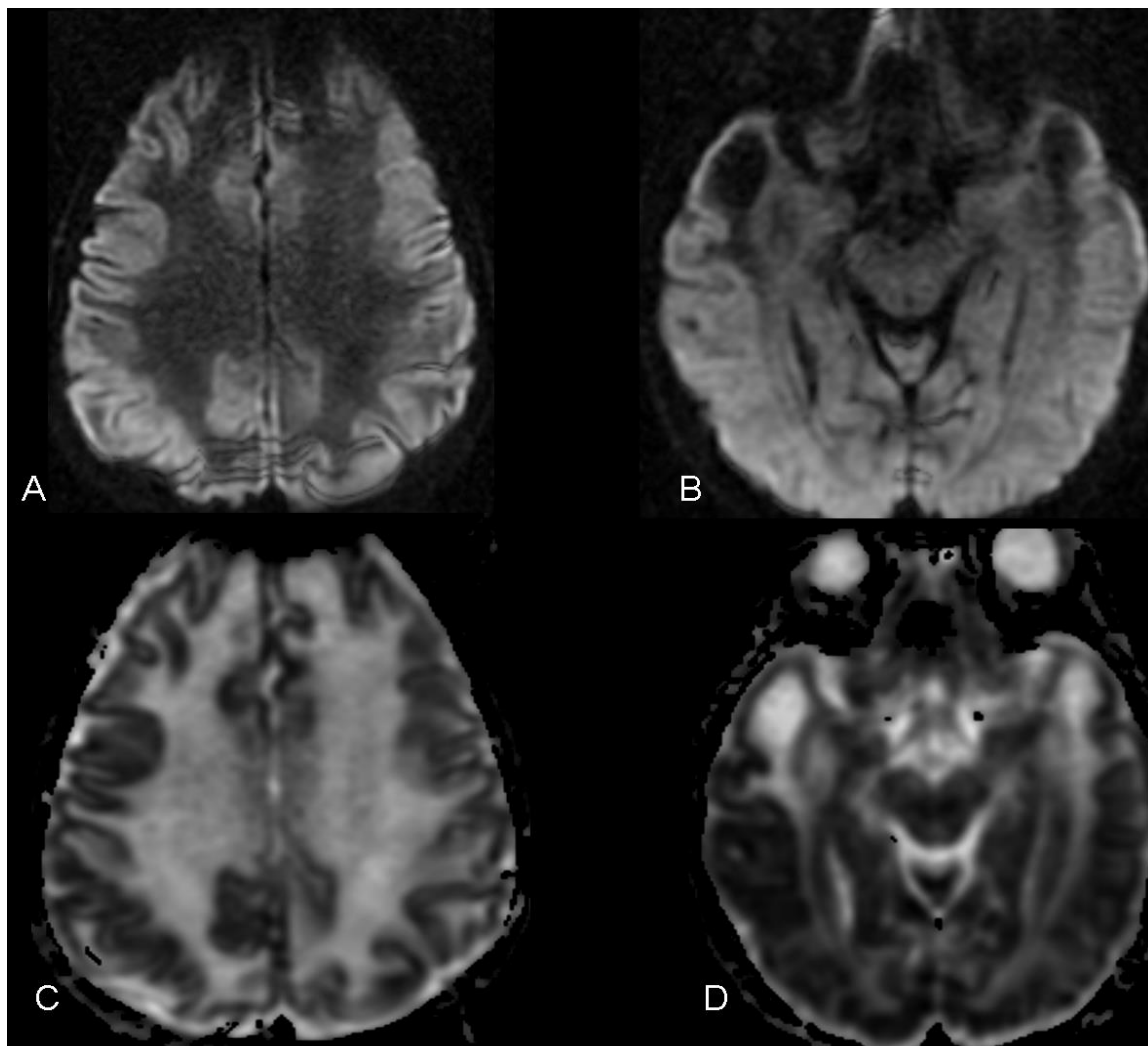


Figura 4:

A y B secuencias de Difusión (DWI), sin restricción, con disminución de señal en sustancia blanca y en lesiones quísticas de los polos temporales. C y D aumento en los valores del **coeficiente de Difusión aparente (ADC)**.

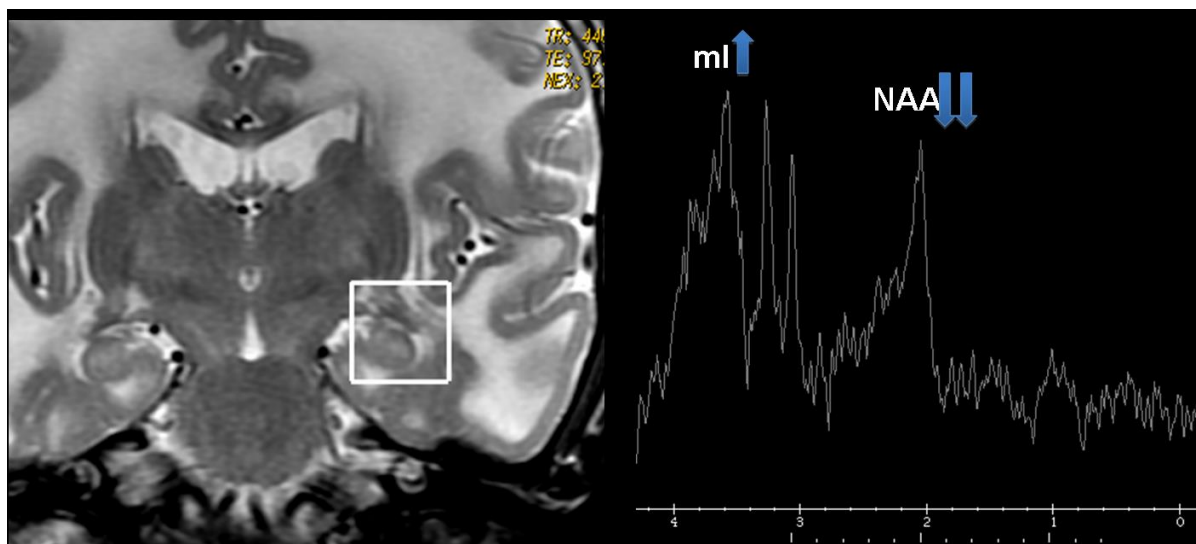


Figura 5:

Espectroscopia univoxel (TE=35ms) de región temporal: disminución del N-Acetil aspartato con incremento en el mioinositol sin pico de Lactato.

(NAA / Cr 0.89, ml/Cr 1.03).

BIBLIOGRAFÍA:

1. Internacional Chile Neurology Association. Leukodystrophies. 1ª ed. London: Mac Keith Press, 2011.
2. Gieselmann V, Franken S, Klein D. Metachromatic leukodystrophy: consequences of sulphatide accumulation. *Acta Paediatr* 2003;suppl 92:74-9.
3. Gieselmann V, von Figura K. Metachromatic leukodystrophy. 1ed New York:Mc Graw Hill,2000.
4. Li, R, Johnson A, Van der Knapp M, Rodriguez D, Boespflug-Tanguy O, Gorospe J, et al. Propensity for paternal inheritance of de novo mutations in Alexander disease. *Hum. Genet* 2006; 119: 137- 44.
5. [www. myelin.org](http://www.myelin.org)
6. Van der Knaap MS, Barth PG, Stroink H van Nieuwenhuizen O, Arts WF et. al. Leukoencephalopathy with swelling and a discrepantly mild clinical course in eight children. *Ann Neurol* 1995; 37:324-34.
7. Topcu M, Saatci I, Topcuoglu M. Megalencephaly and leukodystrophy with mild clinical course: a report on 12 new cases. *Brain Dev* 1998; 20: 142-53.
8. Resúmenes de trabajos libres en cartel de la XX Reunión Anual de la Sociedad Mexicana de Neurología Pediátrica. *Revista Mexicana de Neurociencia* 2011;2:102-11.

9. Santos Moreno M, Campos Castello J. Leucodistrofias indeterminadas. Un nuevo caso de leucoencefalopatía vacuolizante con macrocefalia. IX Congreso anual de la AINP. Conferencia Premio Dr. Benito Yelin. Rev Neurol 2002; 34 (1) : 19-27.
10. Singhal BS, Gursahani RD, Udani VP et al. Megalencephalic leukodystrophy in an Asian Indian ethnic group. *Pediatr Neurol* 1996; 14: 291-6.
11. Teijido O, Martínez A, Pusch M. Localization and functional analysis of the MLC1 protein involved in megalencephalic leukoencephalopathy with subcortical cysts. *Hum Mol Genet* 2004; 13: 112-17.
12. Sofroniew MV. Reactive astrocytes in neuronal repair and protección. *Neuroscientist* 2005; 11: 400-7.
13. Gard AL, Burrell M, Pfeiffer S, Rudge J, Williams W. Astroglial control of oligodendrocyte survival mediated by PDGF and leukemia inhibitory factor-like protein 1995; 121:2187-97.
14. Wilke S, Thomas R, Allcock N, Fern R. Mechanism of acute ischemic injury of oligodendroglia in early myelinating white matter: the importance of astrocyte injury and glutamate release. *J Neuropathol Exp Neurol* 2004; 63:872-881.
15. Brucklacher RM, Vannuci R, Vannuci S. Hypoxic preconditioning increases brain glycogen and delays depletion from hypoxia-ischemia in the immature rat. *Dev Neurosci* 2002; 24: 411-7.

16. Duarri A, Teijido O, López-Hernández T, Scheper G, Barriere H, Boor I, et al. Molecular pathogenesis of megalencephalic leukoencephalopathy with subcortical cysts: mutations in MLC1 cause folding defects. *Human Molecular Genetics*, 2008; 17: 3728–39.
17. Leegwater FA, Boor P, Yuan B. Identification of novel mutations in MLC1 responsible for megalencephalic leukoencephalopathy with subcortical cysts. *Hum Genet* 2002; 110: 279-83.
18. Ben-Zeev B, Gross V, Kushnir T et al. Vacuolating megalencephalic leukoencephalopathy in 12 Israeli patients. *JChildNeurol* 2001; 16: 93-9.
19. Blattner R, Von Moers A, Leegwater PA, Hanefeld FA, Van Der Knaap MS, et al. Clinical and genetic heterogeneity in megalencephalic leukoencephalopathy with subcortical cysts (MLC). *Neuropediatrics*. 2003; 34: 215–8.
20. Boor I, Nagtegaal M, Kamphorst W, van der Valk P, Pronk J. MLC1 is associated with the dystrophin-glycoprotein complex at astrocytic endfeet. *Acta Neuropathol*. 2007; 114: 403–10.
21. Boor PK, de Groot K, Waisfisz Q, Kamphorst W, Oudejans C. MLC1: a novel protein in distal astroglial processes. *J Neuropathol Exp Neurol*. 2005; 64: 412–9.
22. Iija Boor PK, de Groot K, Mejaski-Bosnjak V, Brenner C, van der Knaap M. Megalencephalic leukoencephalopathy with subcortical cysts: an update and extended mutation analysis of MLC1. *Hum Mutat*. 2006; 27: 505–12.

23. Leegwater PA, Yuan BQ, van der Steen J, Mulders J, Konst AA, Boor PK, Mejaski-Bosnjak V. Mutations of MLC1 (KIAA0027), encoding a putative membrane protein, cause megalencephalic leukoencephalopathy with subcortical cysts. *Am J Hum Genet.* 2001; 68:831-8.
24. Saijo H, Nakayama H, Ezoe T, Araki K, Sone S, Hamaguchi H, et al. A case of megalencephalic leukoencephalopathy with subcortical cysts (van der Knaap disease): molecular genetic study. *Brain Dev.* 2003; 25: 362–6.
25. Van der Knaap MS. Childhood white matter disorders: quantitative MR imaging and spectroscopy. *Radiology.* 2006; 241: 510–17.
26. Chandrashekar HS, Guruprasad A, Jayakumar P, Srikanth S, Taly A. Megalencephalic leukoencephalopathy with subcortical cysts: MRI and proton spectroscopic features. *Neurol India* 2003;51:525-7
27. De Stefano N, Balestri P, Dotti MT, Grosso S, Mortilla M, et al. Severe metabolic abnormalities in the white matter of patients with vacuolating megalencephalic leukoencephalopathy with subcortical cysts. A proton MR spectroscopic imaging study. *J Neurol* 2001;248:403-9
28. Van der Knaap MS, Barth P, Vrensen G, Valk J. Histopathology of an infantile-onset spongiform leukoencephalopathy with a discrepantly mild clinical course. *Acta Neuropathol (Berlin)* 1996; 92:206 -12.

29. Yalcinkaya C, Yuksel A, Comu S, Kilic G, Cokar O, et al. Epilepsy in vacuolating megalencephalic leukoencephalopathy with subcortical cysts. *Seizure*. 2003; 12: 388–96.
30. Cavalcanti C, Nogueira A. Síndrome de Van der Knapp Megalencefalia com leucodistrofia a respeito de dois casos na mesma família. *Arq Neuropsiquiatr (Brasil)* 2000; 58 (1): 157-161.

