UNIVERSIDAD NACIONAL AUTÓNOMA DE MÉXICO

FACULTAD DE ODONTOLOGÍA

RECONSTRUCCIÓN MANDIBULAR EN FRACTURAS POR PROYECTIL DE ARMA DE FUEGO: USO DE MODELOS ESTEREOLITOGRÁFICOS Y PLASTIA DE TEJIDOS BLANDOS CON MEMBRANA DE COLÁGENO ACELULAR.

CASO CLÍNICO

QUE PARA OBTENER EL GRADO DE

ESPECIALISTA EN CIRUGÍA ORAL Y MAXILOFACIAL

P R E S E N T A:

ISAÍ DANIEL GARCÍA MONTES

TUTOR: Esp. GONZÁLEZ REBATTÚ Y GONZÁLEZ MAURICIO

ASESOR: Esp. PICCO DÍAZ MARÍA ILIANA

Cd. Mx. 2024

Universidad Nacional Autónoma de México
UNAM
Biblioteca Central
Dirección General de Bibliotecas de la UNAM

UNAM – Dirección General de Bibliotecas
Tesis Digitales
Restricciones de uso

DERECHOS RESERVADOS ©
PROHIBIDA SU REPRODUCCIÓN TOTAL O PARCIAL

Todo el material contenido en esta tesis esta protegido por la Ley Federal del Derecho de Autor (LFDA) de los Estados Unidos Mexicanos (México).

El uso de imágenes, fragmentos de videos, y demás material que sea objeto de protección de los derechos de autor, será exclusivamente para fines educativos e informativos y deberá citar la fuente donde la obtuvo mencionando el autor o autores. Cualquier uso distinto como el lucro, reproducción, edición o modificación, será perseguido y sancionado por el respectivo titular de los Derechos de Autor.

MÉXICO, Cd. Mx. **2024**

RECONSTRUCCIÓN MANDIBULAR EN FRACTURAS POR PROYECTIL DE ARMA DE FUEGO: USO DE MODELOS ESTEREOLITOGRÁFICOS Y PLASTIA DE TEJIDOS BLANDOS CON MEMBRANA DE COLÁGENO ACELULAR.

Dr. García Montes Isaí Daniel***, Dr. González Rebattú y González Mauricio**, Dra. Picco Díaz María Iliana*

Resumen:
Las fracturas mandibulares son lesiones comunes que pueden ser causadas por una variedad de factores, como accidentes automovilísticos, deportes de contacto y, en casos extremos, lesiones por arma de fuego. En particular, las fracturas mandibulares por proyectil de arma de fuego pueden presentar un desafío significativo para los cirujanos debido a la complejidad de la lesión y la necesidad de restaurar tanto la función como la estética de la mandíbula.
La reconstrucción mandibular es un procedimiento quirúrgico complejo que requiere una planificación cuidadosa y una alta precisión en la ejecución. En este sentido, el uso de modelos estereolitográficos se ha propuesto como una herramienta efectiva para mejorar la precisión y la calidad de la reconstrucción mandibular. Los modelos estereolitográficos permiten una planificación quirúrgica más precisa y detallada, lo que puede ayudar a mejorar la precisión de la adaptación de la placa de reconstrucción disminuyendo tiempo quirúrgico, errores en el posicionamiento de la placa de reconstrucción, fatiga por desdoblamiento excesivo, modificaciones en la posición condilar o acortamiento de la distancia intercondílea.
En resumen, la utilización de modelos estereolitográficos en la reconstrucción mandibular en fracturas por proyectil de arma de fuego es una técnica prometedora que puede mejorar los resultados quirúrgicos y la calidad de vida de los pacientes. En esta revisión, se explorará la utilidad y eficacia de esta técnica en el tratamiento de fracturas mandibulares por proyectil de arma de fuego.
Palabras clave: fractura mandibular, heridas por arma de fuego, reducción abierta y fijación interna, reconstrucción mandibular, modelo tridimensional.

Abstract:
The mandibular fractures are common injuries that can be caused by a variety of factors, including car accidents, contact sports, and in extreme cases, gunshot injuries. In particular, gunshot fractures of the mandible can present a significant challenge to surgeons due to the complexity of the injury and the need to restore both function and esthetics of the mandible.
Mandibular reconstruction is a complex surgical procedure that requires careful planning and high precision in execution. In this sense, the use of stereolithographic models has been proposed as an effective tool to improve the precision and quality of mandibular reconstruction. The stereolithographs allow a more precise and detailed surgical planning, which can help to improve the precision of the models, the adaptation of the reconstruction plate, decreasing the surgery time, errors in the positioning of the reconstruction plate, fatigue due to excessive unfolding, Modifications in the condylar position “condylar sag” or shortening of the intercondylar distance.
In summary, the use of stereolithographic models in mandibular reconstruction in fractures caused by firearm projectiles is a promising technique that can improve surgical results and the quality of life of patients. In this review, the usefulness and efficacy of this technique in the treatment of mandibular fractures due to firearm projectile will be discussed.
Key words: mandibular fractures, gunshot wounds, open reduction and internal fixation, mandibular reconstruction, three-dimensional model.

***Alumno de la especialidad de Cirugía Oral y Maxilofacial H.R. 1º de Octubre ISSSTE
**Encargado del servicio de Cirugía Oral y Maxilofacial H.R. 1º de Octubre ISSSTE
*Titular del curso de la especialidad de Cirugía Oral y Maxilofacial H.R. 1º de Octubre ISSSTE

1. ANTECEDENTES.

Las lesiones causadas por armas de fuego y explosiones presentan características únicas que requieren una profunda comprensión para brindar un tratamiento quirúrgico eficaz. Es importante analizar los mecanismos específicos de la lesión, los patrones de daño y los factores de riesgo asociados para abordar de manera óptima este tipo de traumatismo, especialmente en el contexto de fracturas mandibulares causadas por proyectil de arma de fuego y/o explosiones.

Tanto las lesiones balísticas como las explosivas provocan una transferencia repentina de energía al cuerpo humano, aunque con mecanismos diferentes. Las lesiones balísticas son causadas por la energía cinética transferida por proyectiles en movimiento y causan heridas penetrantes, fracturas de huesos y daños internos. Las lesiones por explosión, por otro lado, son causadas por la liberación abrupta de la energía de la explosión, generando efectos de presión, fragmentación y quemaduras. Comprender estos mecanismos es fundamental para reconocer la naturaleza y la gravedad de las lesiones, lo que permite planificar el tratamiento adecuado.[1]

Las lesiones por arma de fuego en la región facial suelen clasificarse en penetrantes, perforantes o avulsivas, según el tipo de proyectil y su efecto sobre el tejido. Las heridas penetrantes son causadas por proyectiles de baja velocidad, como las balas de rifle, que se anclan en el tejido después de un pequeño punto de entrada. Las heridas penetrantes, por otro lado, suelen ser causadas por proyectiles de mayor velocidad que provocan una herida de salida más grande que la herida de entrada. Las lesiones avulsivas implican una pérdida significativa de hueso y tejido blando y pueden ser causadas por disparos de escopeta a corta distancia o por balas de rifle de alta velocidad que causan heridas de salida masivas.[1]

Aunque tanto las lesiones balísticas como las explosivas pueden causar patrones de daño característicos, difieren en su distribución y naturaleza. Las lesiones balísticas pueden tener patrones de entrada y salida, con daños en el entorno debido a la transferencia de energía, mientras que las lesiones explosivas tienen una distribución más amplia, afectando zonas de mayor o menor intensidad dependiendo de la dirección y magnitud de la explosión. La identificación de estos patrones de lesión es fundamental para la evaluación inicial y la clasificación de los pacientes afectados, particularmente en fracturas mandibulares donde se pueden observar fracturas conminutas y segmentación ósea.[1,2]

Las lesiones por arma de fuego en la cara, antes clasificadas según la velocidad del proyectil, ahora se clasifican según las características de la transferencia de energía a lo largo de la trayectoria del proyectil. Las lesiones de baja transferencia de energía generalmente causan heridas no avulsivas, penetrantes o perforantes, mientras que las lesiones de alta transferencia de energía, como las causadas comúnmente por balas de rifle, pueden ser extensas y avulsivas, aunque la pérdida real de tejido blando después de la lesión puede ser mínima.[2]

Existen varios factores, como la velocidad y el calibre del proyectil, la distancia al origen de la explosión, el nivel de protección corporal y la atención médica disponible, que influyen en el riesgo y el pronóstico de las lesiones balísticas y por explosión. Además, las características individuales de los pacientes, como la edad, la salud general y las comorbilidades, pueden influir en la gravedad y el resultado de las lesiones. Identificar y evaluar estos factores es fundamental para la estratificación del riesgo y la planificación del tratamiento.[3]

Finalmente, las consideraciones de tratamiento para las fracturas mandibulares conminutas se basan en un enfoque multidisciplinario que involucra a cirujanos maxilofaciales, cirujanos vasculares, cirujanos plásticos, neurocirujanos y otros especialistas. Las opciones terapéuticas incluyen la reducción abierta y fijación interna, la reconstrucción ósea con injertos autólogos o aloplásticos y la restauración de la continuidad de la mandíbula con placas y tornillos de osteosíntesis, teniendo en cuenta los aspectos antes mencionados. La rehabilitación postoperatoria es fundamental para el restablecimiento de la función mandibular y una adecuada oclusión dental.[3]

2. INTRODUCCIÓN.

La reconstrucción mandibular en fracturas por proyectil de arma de fuego puede presentar un desafío para los cirujanos debido a la complejidad de la lesión y la necesidad de restaurar la función y la estética de la mandíbula. La utilización de modelos estereolitográficos en la planificación quirúrgica ha demostrado ser una herramienta efectiva en el tratamiento de fracturas mandibulares. Además, la plastia de tejido blando utilizando membrana de colágeno acelular es una técnica cada vez más utilizada en la reconstrucción de tejidos blandos.

Actualmente, se les ha dado varios usos a los modelos estereolitograficos. Entre ellos están el trauma facial para precontorneo del material de reconstrucción; la corrección de defectos por secuelas en trauma facial, analizando la cantidad ideal de injertos para aumentar el volumen perdido en estructuras óseas faciales; la planificación de corrección en asimetrías faciales, especialmente en casos donde se requiere condilectomía; y tumores en región facial, proporcionando un excelente panorama para esquematizar la osteotomía y reconstrucción. Además, se utiliza para el aumento de tejido óseo en atrofia maxilar o mandibular, analizando la cantidad y tipo de injerto necesarios para reconstruir maxilares o mandíbulas atróficas, y la adaptación de prótesis total de articulación temporomandibular en la reconstrucción de dicha articulación. Por lo general, se necesita escoger el tamaño de la prótesis de la articulación temporomandibular previo a la cirugía cuando se trata de prótesis prefabricadas y estandarizadas en tamaños chico, mediano y grande. [(4)]

En la actualidad no existe una estandarización del tratamiento para las fracturas mandibulares por proyectil de arma de fuego dificultando la toma de decisión entre la variedad de tratamientos, tomando en cuenta diferentes variables como el patrón del trauma, energía cinética del proyectil, tipo de lesión en tejido blando y duro,

haciendo mas complejo el tratamiento lo que se traduce en un incremento en la tasa de complicaciones. Sin embargo, existe un algoritmo básico para el tratamiento de las fracturas mandibulares por proyectil de arma de fuego, el cual consiste primeramente en el mantenimiento y vigilancia de la vía aérea para posteriormente evaluar lesiones neurológicas, óseas y vasculares. En nuestra área valoramos el plan de tratamiento que consiste en reducción abierta y fijación interna, fijación intermaxilar o mediante fijadores externos. [5]

En cuestión de biomateriales existe una amplia variedad debido a sus características, los cuales se dividen en forma muy general entre sintéticos y naturales que se derivan de tejido animal o humano con la estructura y a veces con células propias del tejido, las cuales nos ofrecen propiedades biológicas y estructurales similares al sitio receptor, lo que facilita la adaptación y sobrevivencia facilitando la tasa de éxito y disminuyendo las complicaciones, además de brindar alternativas menos invasivas evitando el uso de colgajos autólogos. Así mismo, nos ofrece ventajas en la incorporación del tejido con poca o nula reacción inmunológica, con remodelación e integración al huésped. [6]

En este escrito reportamos un caso en el cual se utilizó modelos estereolitográficos para la conformación de la placa de reconstrucción y donde además se utilizó membrana de colágeno acelular para corregir defecto labial.

3. INFORME DEL CASO CLÍNICO

Paciente masculino de 52 años de edad el cual es trasladado a sala de choque del Hospital Regional 1° de Octubre del Instituto de Seguridad y Servicios Sociales de los Trabajadores del Estado, en primera instancia se procedió a realizar técnica de hemostasia en zona mandibular derecha mediante la ligadura de la vena facial con sutura de seda 3-0 siguiendo el protocolo de ABCD en conjunto con el servicio de urgencias de esta unidad hospitalaria, mediante exploración física y tomografía simple de macizo facial se diagnostica con fractura de cuerpo y rama mandibular de lado derecho por proyectil de arma de fuego.(Figura 1 y 2)

Se realizó el aseo, desbridamiento y sutura de las estructuras lesionadas, asi mismo se colocó fijación interdentomaxilar con arcos barra de Erich y alambre de 0.18. Por medio de la tomografía computarizada se realizó la segmentación e impresión de un modelo estereolitográfico con el cual se contorneó la placa de reconstrucción de sistema 2.4 abarcando desde la rama mandibular derecha hasta la región del canino inferior izquierdo. (Figura 3, 4 y 5)

En sala de operaciones bajo anestesia general balanceada con previa técnica de asepsia y antisepsia, infiltración de lidocaína al 2% con epinefrina 1:100 000 de manera perilesional para hemostasia e hidrodisección, iniciamos con incisión mediante electrobisturí para abordaje vestibular mandibular anterior conectando con abordaje para rama y cuerpo mandibular derecho seguido de una disección por

planos anatómicos, asi mismo se utilizaron abordajes extraorales por medio de las heridas hechas por la entrada del proyectil de arma de fuego, sin embrago sufrió de neurotmesis en las emergencias del nervio mentoniano las cuales, posterior a la reducción y fijación se realizó la neurorrafia con sutura poliglecaprone 25 3-0, una vez descubriendo los sitios de fractura nos dispusimos a colocar un cerclaje con elásticos intermaxilares para el cierre y estabilización de la oclusión, realizamos lavado mecánico y a presión con yodopovidona para posteriormente proceder con la colocación de la placa de reconstrucción previamente doblada con el modelo estereolitográfico la cual es fijada a tejido óseo con 11 tornillos de titanio de 2.4 x 9 mm en zona de compresión y siguiendo el principio biomecánico de protección se adiciona la colocación de una placa recta de sistema 2.0 de 16 orificios en zona de tensión la cual se fija a tejido óseo con 8 tornillos de titanio de 2.0 x 9 mm y una placa de sistema 2.0 de 4 orificios para la estabilización de un segmento en la zona del ángulo mandibular para la inmovilización evitando la reabsorción de dicho segmento, verificamos la fijación de los segmentos para luego suturar por planos anatómicos con puntos de sutura profundos invertidos de ácido poliglicólico 3-0 y puntos de sutura de nylon 6-0 en piel, finalizando el procedimiento sin incidentes ni accidentes, retirando los elásticos para facilitar la extubación. (Figura 6)

Posteriormente en un segundo tiempo quirúrgico bajo anestesia local con previa técnica de asepsia y antisepsia, infiltración de lidocaína al 2% con epinefrina 1:100 000 para bloqueo regional de nervio alveolar inferior derecho, nervio bucal, nervio lingual y de manera perilesional, realizamos una incisión mediante hoja de bisturí #15 en región labial, disecando de manera superficial por encima del musculo orbicular haciendo un túnel a lo largo del labio inferior conectando los dos extremos del defecto, hidratamos una matriz dérmica acelular en forma de rollo el cual lo colocamos dentro del túnel previamente preformado aumentando volumen y la corrección del defecto labial avulsivo, para finalizar se realizó cierre por planos anatómicos con puntos de sutura profundos invertidos de ácido poliglicólico 3-0 y puntos de sutura de nylon 6-0 en piel, así mismo se infiltro polivinilpirrolidona a lo largo de la cicatriz hipertrófica y en el sitio intervenido, finalizando el procedimiento sin incidentes ni accidentes.

El paciente tuvo un seguimiento a los 3, 6 y 12 meses mediante exploración física y tomografía computarizada simple de macizo facial con cortes axiales, coronales, sagitales y reconstrucción volumétrica, observando una completa cicatrización ósea y de tejidos blandos, con estabilidad del material de osteosíntesis y la conservación del volumen aportado por la membrana dérmica acelular en el labio inferior, con una significativa disminución de la cicatriz hipertrófica en piel de la herida labiomental. (Figura 7, 8, 9, 10 y 11)

4. DISCUSIÓN

Es de amplio conocimiento el extenuante uso de membranas dérmicas acelulares para la reconstrucción de diversas secuelas en la región facial, esto debido a la gran

utilización para la regeneración de tejido blando minimizando las cicatrices y la fibrosis.

En una revisión sistemática de la literatura realizada en 2020 recalcan las ventajas del uso de matrices dérmicas acelulares en las regiones de cráneo, cara, nariz, pabellón auricular, cavidad oral, glándula parótida, faringe, laringe e hipofaringe donde destacan resistencia estructural, la presencia de sustratos naturales que favorecen la cicatrización, baja respuesta inmunológica, y la capacidad de integrarse en el tejido nativo. Se enfatiza que las membranas dérmicas acelulares cumplen con muchas de estas características, especialmente la capacidad para evadir una respuesta inmunológica gracias a su procesamiento acelular. Además de poseer ventajas especificas dependiendo el sitio anatómico, por ejemplo en glándula parótida puede prevenir el síndrome de frey, otro ejemplo a destacar seria en la utilización en cavidad oral donde tuvo mejor resultado contra injertos libres en tratamientos con radioterapia posterior a la reconstrucción del defecto, sin embargo aunque se destacan las ventajas de las membranas dérmicas acelulares, también se menciona la posibilidad de complicaciones, como seromas e infecciones, que deben abordar en investigaciones futuras. (7)

Se ha reportado el uso de matriz dérmica acelular en labio inferior para aumento de labio con fines estéticos, demostrando un aumento mayor y duradero que con materiales de relleno. Esto dio un sustento para considerar el uso en reconstrucción de defectos avulsivos donde se necesita recuperar grandes cantidades de volumen con estabilidad dimensional a largo plazo, basado en este hecho consideramos este material por sus amplias ventajas reportadas a diferencia de materiales de relleno. (8)

Da rocha y cols, en un meta-análisis compararon la reducción abierta y fijación interna con la fijación intermaxilar para el tratamiento de las fracturas mandibulares por proyectil de arma de fuego, reportando ligeramente menor tasa de infección y maloclusión en el tratamiento cerrado con fijación intermaxilar, no obstante, encontraron un beneficio significativo en la reparación ósea, simetría facial, movilidad mandibular y disminución del dolor en el tratamiento realizado mediante reducción abierta y fijación interna, dando la pauta para considerar mayormente el tratamiento mediante reducción abierta y fijación interna para el este tipo de fracturas tan complejas. En nuestro caso se optó por la reducción abierta y fijación interna para disminuir las complicaciones y ayudar en la rehabilitación temprana. (5)

En cirugía reconstructiva, es utilizado ampliamente para reparación de resecciones amplias por carcinomas de células escamosas en labio inferior los cuales representan la segunda neoplasia maligna más frecuente en labios, en las cuales el tratamiento depende del grado de invasión pero en su mayoría consiste en la resección con bordes amplios de aproximadamente 1.5 cm, utilizando colgajos rotacionales o pediculados para la reparación de dichos defectos con secuelas del tratamiento, tales como asimetría, diferencia en tonalidades, grosor y deficiencia en la estética, los cuales utilizando estos materiales contribuye a una mejor estética. (9)

En nuestro caso no se observaron complicaciones a corto ni largo plazo, así mismo solo se observó una pequeña reducción en el volumen labial sin afectar estructural o funcionalmente lo planificado con la técnica utilizada, corrigiendo satisfactoriamente el defecto labial o defecto de silbido.

5. CONCLUSIONES

En conclusión, la utilización de modelos estereolitográficos en la planificación quirúrgica de la reconstrucción mandibular en fracturas por proyectil de arma de fuego junto la combinación de la plastia de tejido blando utilizando membrana de colágeno acelular puede mejorar significativamente los resultados quirúrgicos y la calidad de vida de los pacientes.

Los modelos de estereolitografía han tenido un rol muy importante en la reconstrucción facial, sin embrago se debe seleccionar el tipo de material más apto para los requerimientos del procedimiento, ya sea para el precontorneado de la placa o para fabricar guías de corte, lo que nos ahorra tiempo quirúrgico, nos brinda un mejor planeamiento y precisión en el procedimiento quirúrgico. Así mismo la utilización de membranas dérmicas acelulares como relleno en defectos de tejidos blandos brinda un resultado prolongado en comparación con materiales que se degradan en 6 meses.

6. ANEXO DE FIGURAS

Figura 1. Fotografía extraoral con evidencia de heridas faciales por proyectil de arma de fuego en región labial inferior derecha con avulsión de tejido sugerente al orificio de entrada del proyectil de arma de fuego y en región de ángulo mandibular derecho sugerente al orificio de salida del proyectil de arma de fuego.

Figura 2. Reconstrucción volumétrica de TAC simple inicial de fractura de cuerpo mandibular derecha conminuta por proyectil de arma de fuego.

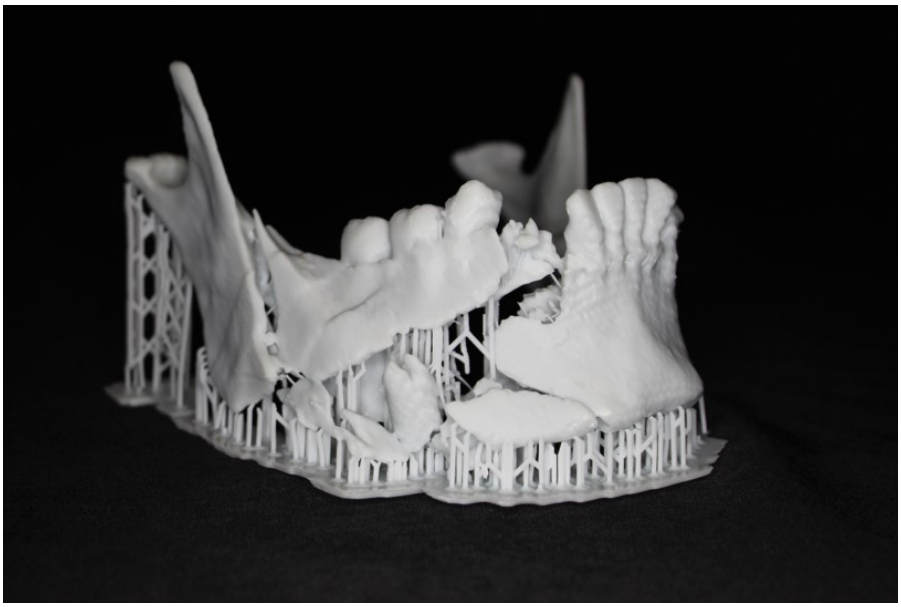

Figura 3. Modelo estereolitográfico mandibular.

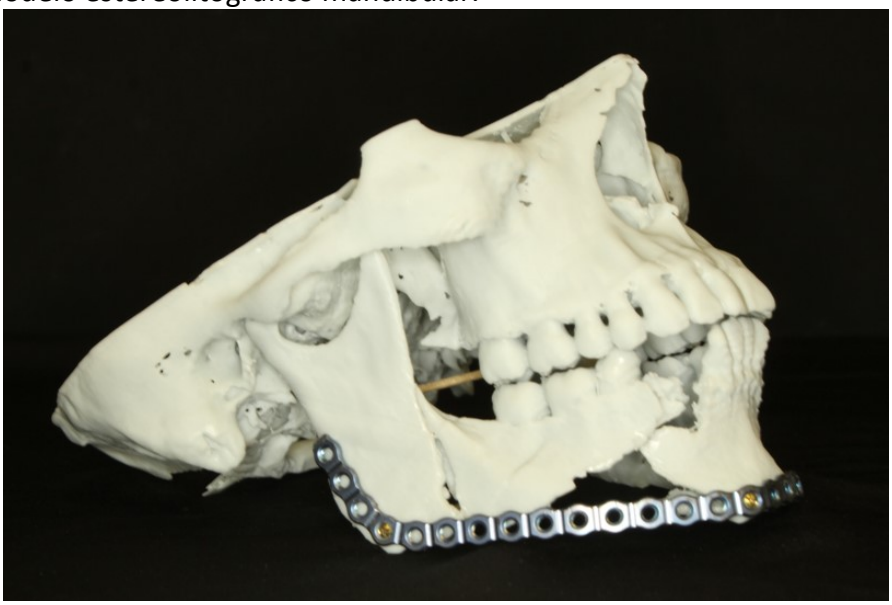

Figura 4. Fotografía lateral de modelo estereolitográfico con reposición de fragmentos mandibulares y placa de reconstrucción mandibular adaptada.

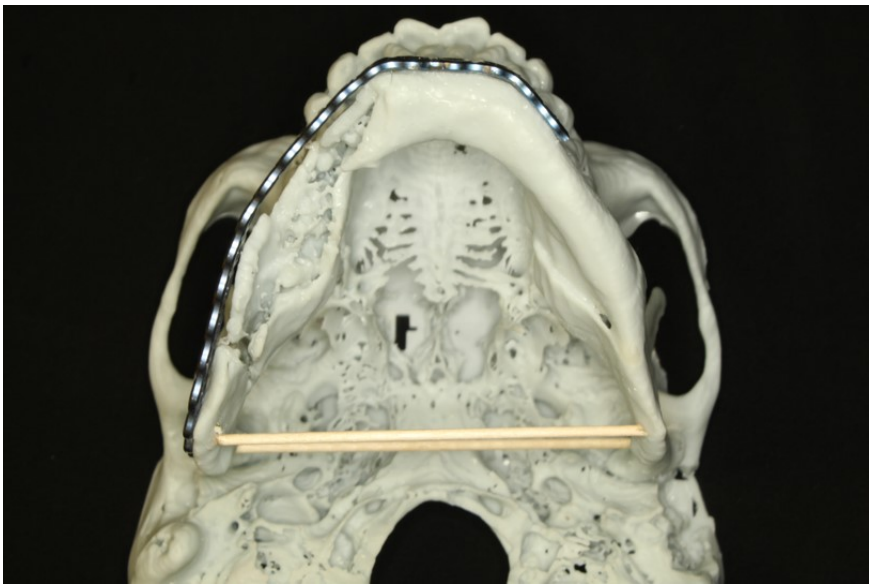

Figura 5. Fotografía caudocefalica de modelo estereolitografico con reposición de fragmentos mandibulares y placa de reconstrucción mandibular adaptada.

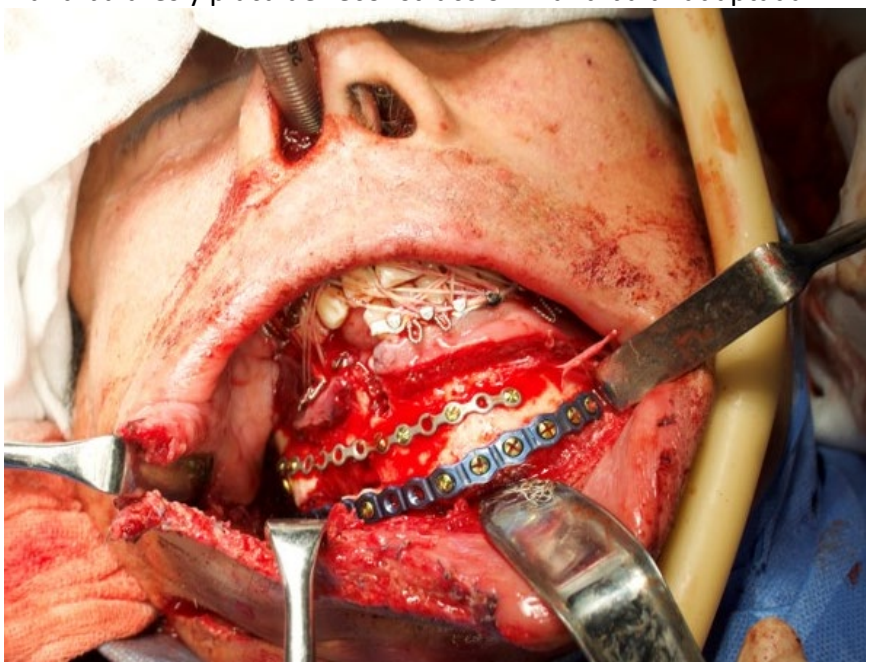

Figura 6. Fotografía transoperatoria de colocación de placa de reconstrucción mandibular y placas de adaptación en zona de tensión.

Figura 7. Reconstrucción volumétrica de TAC simple del postoperatorio inmediato con evidencia de material de osteosíntesis en adecuada posición.

Figura 8. Reconstrucción volumétrica de TAC simple del postoperatorio inmediato con evidencia de material de osteosíntesis en adecuada posición en una vista lateral.

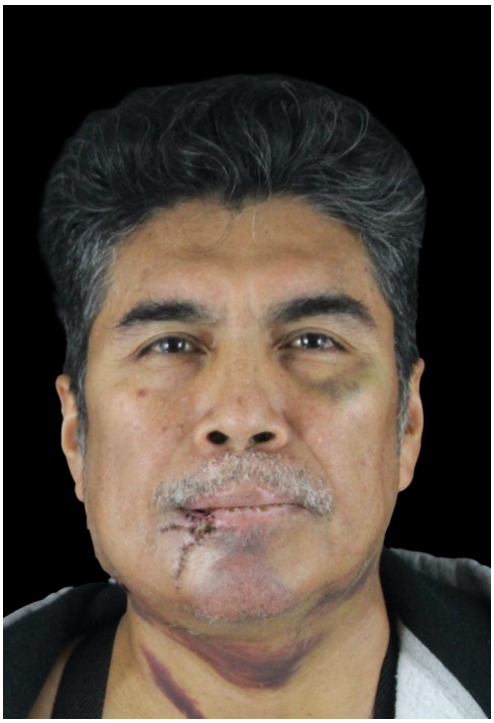

Figura 9. Fotografía extraoral en vista frontal de postoperatorio inmediato donde apreciamos zonas de equimosis en región cervical y mandibular, así mismo puntos de sutura en región labial inferior derecha y defecto labial a expensas de perdida de sustancia.

Figure 10. Reconstrucción volumétrica de TAC simple de macizo facial a un seguimiento de 7 meses con evidencia de consolidación de trazos de fractura y remodelación ósea adecuada.

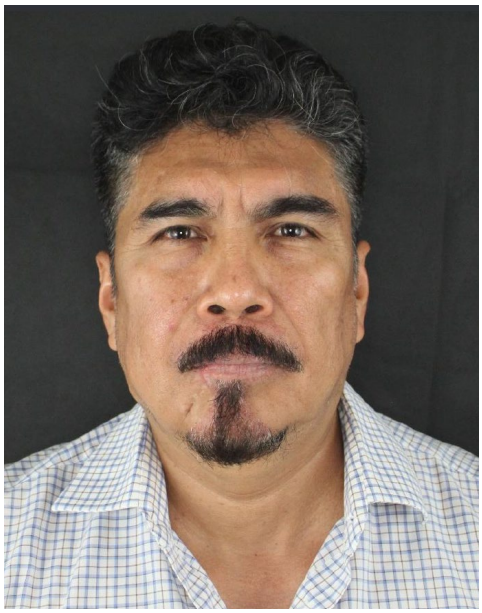

Figura 11. Fotografía extraoral de vista frontal con seguimiento a 7 meses posterior a corrección de defecto labial con membrana de colágeno acelular.

7. REFERENCIAS BIBLIOGRÁFICAS.

1. Stefanopoulos PK, Soupiou OT, Pazarakiotis VC, Filippakis K. Wound ballistics of firearm-related injuries--part 2: mechanisms of skeletal injury and characteristics of maxillofacial ballistic trauma. Int J Oral Maxillofacial Surg. 2015 Jan;44(1):67-78. doi: 10.1016/j.ijom.2014.07.012.
2. Ellis E 3rd, Muniz O, Anand K. Treatment considerations for comminuted mandibular fractures. J Oral Maxillofacial Surg. 2003 Aug;61(8):861-70. doi: 10.1016/s0278-2391(03)00249-0.
3. Powers DB, Delo RI. Characteristics of ballistic and blast injuries. Atlas Oral Maxillofacial Surg Clin North Am. 2013 Mar;21(1):15-24. doi: 10.1016/j.cxom.2012.12.001.
4. Mehra P, Miner J, D'Innocenzo R, Nadershah M. Use of 3-d stereolithographic models in oral and maxillofacial surgery. J Maxillofac Oral Surg. 2011 Mar;10(1):6-13. doi: 10.1007/s12663-011-0183-3.
5. Da Rocha SS, Sales PHDH, Carvalho PHR, Maia RN, Gondim RF, de Menezes Junior JMS, Mello MJR. Mandibular traumas by gunshot. A systematic review with meta-analysis and algorithm of treatment. Br J Oral Maxillofac Surg. 2021 Apr;59(3):e99-e108. doi: 10.1016/j.bjoms.2020.08.019.
6. Kim JJ, Evans GR. Applications of biomaterials in plastic surgery. Clin Plast Surg. 2012 Oct;39(4):359-76. doi: 10.1016/j.cps.2012.07.007.
7. Patel S, Ziai K, Lighthall JG, Walen SG. Biologics and acellular dermal matrices in head and Neck Reconstruction: A comprehensive review. American Journal of Otolaryngology. 2022;43(1):103233. doi: 10.1016/j.amjoto.2021.103233
8. Tobin HA, Karas ND. Lip augmentation using an alloderm graft. Journal of Oral and Maxillofacial Surgery. 1998;56(6):722–7. doi:10.1016/s0278-2391(98)90805-9
9. Harirchian S, Baredes S. Use of alloderm in primary reconstruction after resection of squamous cell carcinoma of the lip and oral commissure. American Journal of Otolaryngology. 2013;34(5):611–3. doi: 10.1016/j.amjoto.2013.03.003

NOMBRE DE ALUMNO: ISAÍ DANIEL GARCÍA MONTES
ESPECIALIDAD: CIRUGÍA ORAL Y MAXILOFACIAL
TELÉFONO DE CONTACTO: 55 68102399
CORREO ELECTRONICO: danielgarciamaxilofacial@gmail.com
FORMA DE TITULACIÓN: CASO CLÍNICO
NÚMERO DE CVU:
GENERACIÓN: 2020-2024