UNIVERSIDAD NACIONAL AUTONOMA DE MEXICO
DIVISION DE ESTUDIOS DE POSGRADO
FACULTAD DE MEDICINA

INSTITUTO MEXICANO DEL SEGURO SOCIAL
UNIDAD MÉDICA DE ALTA ESPECIALIDAD
HOSPITAL GENERAL "DR. GAUDENCIO GONZALEZ GARZA"
CENTRO MEDICO NACIONAL "LA RAZA"
SERVICIO DE RADIODIAGNOSTICO

HALLAZGOS DEMOSTRADOS MEDIANTE RADIOLOGIA CONVENCIONAL EN PACIENTES PEDIATRICOS CON DIAGNOSTICO HISTOPATOLOGICO DE OSTEOSARCOMA EN LA U.M.A.E. DR. GAUDENCIO GONZALEZ GARZA C.M.N. " LA RAZA"

TESIS DE POSGRADO

PARA OBTENER ELTITULO DE MEDICO ESPECIALISTA EN:

RADIOLOGIA E IMAGEN

PRESENTA:

DRA. MAYRA HERNANDEZ GODINEZ

ASESOR:
DR. BERNARDO RAMIREZ GARCIA

MEXICO, D.F.

Universidad Nacional Autónoma de México
UNAM
Biblioteca Central
Dirección General de Bibliotecas de la UNAM

UNAM – Dirección General de Bibliotecas
Tesis Digitales
Restricciones de uso

DERECHOS RESERVADOS ©
PROHIBIDA SU REPRODUCCIÓN TOTAL O PARCIAL

Todo el material contenido en esta tesis esta protegido por la Ley Federal del Derecho de Autor (LFDA) de los Estados Unidos Mexicanos (México).

El uso de imágenes, fragmentos de videos, y demás material que sea objeto de protección de los derechos de autor, será exclusivamente para fines educativos e informativos y deberá citar la fuente donde la obtuvo mencionando el autor o autores. Cualquier uso distinto como el lucro, reproducción, edición o modificación, será perseguido y sancionado por el respectivo titular de los Derechos de Autor.

DR. JOSE LUIS MATAMOROS TAPIA

DIRECTOR DE EDUCACION E INVESTIGACION EN SALUD DE LA UMAE HG DR. "GGG" DEL CMN LA RAZA.

DR. JORGE RAMIREZ PEREZ

PROFESOR TITULAR DEL CURSO DE RADIOLOGIA E IMAGEN.

DR. BERNARDO RAMIREZ GARCIA

MEDICO DE BASE DEL SERVICIO DE RADIOLOGIA E IMAGEN Y ASESOR DE TESIS



INSTITUTO MEXICANO DEL SEGURO SOCIAL
DELEGACIÓN 2 NORESTE DEL DISTRITO FEDERAL
UNIDAD MÉDICA DE ALTA ESPECIALIDAD
"LA RAZA"
HOSPITAL GAUDENCIO GONZALEZ GARZA

TITULO

HALLAZGOS DEMOSTRADOS MEDIANTE RADIOLOGIA CONVENCIONAL EN PACIENTES PEDIATRICOS CON DIAGNOSTICO HISTOPATOLOGICO DE OSTEOSARCOMA EN LA U.M.A.E. "DR. GAUDENCIO GONZALEZ GARZA" C.M.N. LA RAZA

México, D.F. Agosto, 2009.

INVESTIGADOR RESPONSABLE:

DR. BERNARDO RAMIREZ GARCIA.

- Médico No Familiar
- Especialista en Imagenología y Radiodiagnóstico
- Adscrito al servicio de Radiodiagnóstico
- U.M.A.E. Dr. Gaudencio González Garza, CMN La Raza, IMSS.

ASESOR METODOLOGICO:

DR. JESUS RAMIREZ MARTINEZ.

- Médico No Familiar especialista en Imagenología y Radiodiagnóstico
- Adscrito al servicio de Radiodiagnóstico.
- U.M.A.E. Dr. Gaudencio González Garza, CMN La Raza, IMSS.

INVESTIGADORES ASOCIADOS:

DRA. PATRICIA HIGUERA VALLADOLID

- Médico No Familiar especialista en Oncología Pediátrica
- Adscrito al servicio de oncología Pediátrica
- U.M.A.E. Dr. Gaudencio González Garza, CMN La Raza, IMSS.

DRA. MAYRA HERNANDEZ GODINEZ

- Médico Residente de tercer grado de la Especialidad de Imagenología y Radiodiagnóstico
- U.M.A.E. Dr. Gaudencio González Garza, CMN La Raza, IMSS.

DIRECCIÓN DE INVESTIGADORES

Vallejo y Jacarandas SN Col. La Raza. Delegación Azcapotzalco. México, Distrito Federal.

DEDICATORIAS

A MI FAMILIA

Por persistir… esperar y sacrificar, tiempo, fechas especiales y abrazos necesitados en el justo momento. A las cinco mujeres especiales que siempre rezaban por mi y me recibían con un beso, ansiosas a mi llegada. A mi madre, mi mejor amiga, mi confidente, mi hombro en que llorar, por darme la vida. Gracias.

AL AMOR DE MI VIDA

Por ser mi eterno compañero, de este largo y sinuoso camino. Por permanecer… ir al encuentro y sobre todo por estar siempre a mi lado; por esperar, por escoltarme en este propósito de vida y hacer tuyos mis proyectos. Por tu amistad incondicional, por el amor desinteresado y sobre todo, por formar parte de mi vida. Te amaré eternamente.

A MIS MAESTROS

Por ser su único propósito la enseñanza, la mayoría de las veces sin recibir nada a cambio; y sobre todo, por transmitirnos el gusto exquisito de este tipo de precepto. Por terminarnos de formar, por enseñarnos que el respeto nace del corazón y no de la obligación. Por todo lo no mencionado aquí.
Gracias Dr. Bernardo Ramírez García, Dr. Daniel Flores Sorcia, Dr. Jorge Ramírez Pérez, Dr. Jesús Ramírez Martínez, Dra. Claudia Hernández González, Dra. Norma Galindo y todos los que aquí omito por espacio, y no por aprecio.
Un agradecimiento mil veces especial al gran maestro que sin interés, nos dio su tiempo, paciencia y presencia, todas tan importantes. Gracias Dr. Francisco Reyes Lara.

A MIS AMIGOS

Porque a un amigo para conservarlo, tenemos que honrarlo cuando estemos juntos, valorarlo cuando este ausente y asistirlo cuando lo necesite. Por respetar nuestras diferencias y disfrutar nuestras semejanzas. Por escogerme como su amiga, y no querer cambiar mis defectos. Gracias, porque ya forman parte de mi familia.

INDICE

1. Resumen…….. 8
2. Marco Teórico……..... 9
3. Justificación.....20
4. Planteamiento del problema.....21
5. Objetivos.....22
6. Hipótesis general.....23
7. Material y Métodos.....23
8. Factibilidad.....31
9. Aspectos Éticos.....31
10. Difusión de resultados.....31
11. Cronograma de actividades.....32
12. Resultados…….…….33
13. Conclusiones…….…….35
14. Anexos.....36
15. Bibliografía.....44

TITULO DEL PROYECTO

HALLAZGOS DEMOSTRADOS MEDIANTE RADIOLOGIA CONVENCIONAL EN PACIENTES PEDIATRICOS CON DIAGNOSTICO HISTOPATOLOGICO DE OSTEOSARCOMA EN LA U.M.A.E. "DR. GAUDENCIO GONZALEZ GARZA" C.M.N. LA RAZA

1.- RESUMEN

TITULO. ***HALLAZGOS DEMOSTRADOS MEDIANTE RADIOLOGIA CONVENCIONAL EN PACIENTES PEDIATRICOS CON DIAGNOSTICO HISTOPATOLOGICO DE OSTEOSARCOMA EN LA U.M.A.E. "DR. GAUDENCIO GONZALEZ GARZA" C.M.N. LA RAZA***

ANTECEDENTES.
El Osteosarcoma es uno de los tumores óseos primarios malignos más frecuentes, constituyendo aproximadamente el 20% de todos los tumores óseos primarios malignos. Hay varios tipos de osteosarcoma, cada uno con características clínicas, radiológicas e histológicas distintas. La característica común a todos ellos es que las células malignas del tejido conectivo forman una matriz osteoide.
La mayoría de los osteosarcomas son de causa desconocida y pueden considerarse por tanto de origen primario. Un número menor puede relacionarse con factores predisponentes de malignidad, como la enfermedad de Paget, displasia fibrosa, radiación ionizante externa o la ingestión de sustancias radioactivas. Estas lesiones se denominan osteosarcomas secundarios.
Todos los tipos de osteosarcoma pueden ser subdivididos según su localización en el hueso, como centrales (medulares), intracorticales y yuxtacorticales; un grupo separado lo constituyen los osteosarcomas extraesqueléticas o de partes blandas.

OBJETIVO.
Mostrar los hallazgos radiológicos obtenidos en pacientes con diagnóstico clínico presuncional de Osteosarcoma así como determinar la posibilidad de diagnóstico diferencial a través de los hallazgos obtenidos por métodos de imagen en pacientes con dicho diagnóstico.

METODOLOGIA.

El departamento de Oncología Pediátrica del Hospital General del CMN IMSS La Raza será el encargado de enviar los datos para identificar a los pacientes con diagnostico clínico probable de Osteosarcoma, siendo el Medico Radiólogo encargado del protocolo quien se encargara de seleccionar los pacientes de acuerdo a los parámetros de inclusión. Se revisaran expedientes clínicos así como estudios ya realizados y archivados en el sistema hospitalario.

RESULTADOS
En la evaluación de los hallazgos radiológicos convencionales, se determinó que la destrucción ósea predominante fue la de tipo lítica, con reacción perióstica en triángulo de Codman. La tumoración presentó con mayor frecuencia una matriz ósea osteoblástica, afectando predominantemente a la región de la rodilla, a nivel metadiafisiario y de tipo cortico-medular; la mayoría de ellos, con afectación a tejidos blandos. De similares características descritas en la literatura mundial.

CONCLUSIONES
Cumpliendo este estudio con el objetivo de determinar las variables demográficas y los datos por radiografía convencional de los pacientes con diagnóstico histopatológico de osteosarcoma, se logra determinar que son afines los hallazgos encontrados en la población de la literatura mundial.

2.- MARCO TEORICO.

EMBRIOLOGÍA DEL SISTEMA ESQUELETICO.

Las células del botón embrionario formarán tres capas de las que derivaran todos los tejidos y órganos del cuerpo.

El mesodermo se subdivide en mesodermo paraxial, lateral e intermedio. El mesodermo paraxial se condensa en masas cuboideas, denominadas somitas, las cuales inician su desarrollo al final de la tercera semana y forman 38 pares, las cuales están constituidas por el dermiotomo y el esclerotomo que originará el esqueleto axial. Del mesodermo lateral se originarán los huesos de las extremidades. ([1])

A partir de la 4ª semana de gestación (SDG) aparece el esbozo de las extremidades superiores y uno o dos días posteriores el esbozo de las inferiores en forma de pequeñas. Las yemas de los miembros se van alargando por proliferación del mesénquima en su interior. ([1])

Al crecer en longitud, las extremidades se van diferenciando sus distintos segmentos, desarrollándose de distal a proximal: el esbozo mas distal (mano y pie) se denomina autópodo, el esbozo siguiente (antebrazo y pierna) se denomina cigópodo, el de brazo y muslo se denomina estilópodo y el último esbozo (cintura escapular y pélvica) se denomina basípodo. ([1])

Las células mesenquimatosas que constituyen el primordio del esqueleto de la extremidad se transforman en cartilaginosas (6ª SDG) y dos semanas después aparece en la zona central de los cartílagos (diáfisis) el primer foco de osificación. ([1])

Artrogénesis.

Inicia su desarrollo de la 6ª a la 8ª SDG, al transformarse el mesénquima del esqueleto apendicular en cartílago en las zonas correspondientes a las articulaciones, y en el centro se forma una cavidad que será la futura cavidad articular. Cuando el modelo cartilaginoso se osifica, el cartílago hialino que limita las superficies articulares no experimenta ningún cambio (articulaciones sinoviales) o se transforma en tejido conjuntivo (articulaciones fibrosas). ([1])

HISTOLOGIA DEL TEJIDO OSEO

El tejido óseo es un tipo especializado de tejido conectivo cuya matriz extracelular se halla mineralizada en su mayor parte. Consta de una sustancia fundamental y de células óseas, las cuales se alojan en las lagunas óseas que son cavidades existentes en la materia fundamental. Esta última es rica en sustancias minerales (sales de calcio) que aumentan con la edad. El tejido óseo se organiza de dos formas diferentes: *tejido óseo esponjoso y tejido óseo compacto*. ([2])

Hueso esponjoso. Esta formado por delgadas trabéculas que en los huesos ya formados, corresponden al tejido óseo laminillar rodeado por células de revestimiento. Este se localiza en el interior de los huesos del cráneo, vértebras, esternón y pelvis y también al final de los huesos largos. Su

estructura es en forma de redes similares, en donde se ubican los osteocitos. Radiologicamente es de menor densidad que el hueso compacto([2])

Hueso compacto. Este se localiza en porciones externas de todos los huesos y ramificaciones de los huesos largos. Aquí se localizan los osteocitos dentro de las lagunas alrededor de los conductos de Havers u osteón. Este hueso provee rigidez y soporte, y forma una capa exterior sólida sobre los huesos, lo cual evita que sean fácilmente rotos o astillados, constituyendo la cortical ósea densidad cálcica por placa convencional. ([2])

Células que componen el Tejido Oseo.

Célula osteoprogenitora:

La células osteoprogenitoras o células madre ósea son células indeferenciadas con carácter de fibroblastos. Durante la formación de los huesos estas sufren división y diferenciación a células formadoras de hueso (osteoblastos). Está es una célula en reposo capaz de transformarse en un osteoblasto y secretar matriz ósea. Estas células se encuentran en las superficies externas e internas de los huesos (células periósticas y células endósticas). ([2])

Osteoblasto:

Es una célula diferenciada formadora de hueso que secreta la matriz ósea. Se asemeja al fibroblasto y condroblasto con respecto a la capacidad de dividirse. Estas secretan el colágeno y la sustancia fundamental que constituyen el hueso inicial no mineralizado u **osteoide**. También es responsable de la calcificación de la matriz mediante de la secreción de pequeñas vesículas matriciales las cuales tienen gran cantidad de fosfatasa alcalina. ([2])

Osteocito

El osteocito es la célula ósea madura, es de forma aplanada y está rodeado por la matriz ósea que secretó antes como osteoblasto; son responsables del mantenimiento de la matriz ósea. Poseen la capacidad de sintetizar y resorber la matriz, al menos en forma limitada. Estas actividades contribuyen a la homeostasis de la calcemia. Morfológicamente tienen tres estados funcionales:

- Osteocitos latentes: posee matriz calcificada madura.
- Osteocitos formativos
- Osteocitos resortivos: estimulado por incremento de secreción de hormona paratiroidea. Elimina matriz, mecanismo llamado osteolisis osteocítica. ([2])

Osteoclasto

Esta es una célula multinucleada de gran tamaño, cuya función es de resorción ósea. Cuando el osteoclasto está en actividad, descansa directamente sobre la superficie ósea donde se producirá la resorción. Como consecuencia de su actividad, inmediatamente por debajo del osteoclasto se forma una excavación poco profunda llamada laguna de resorción. ([2])

ANATOMIA DEL SISTEMA ESQUELETICO

El hueso es un tipo especializado de tejido conjuntivo con un componente extracelular mineralizado. Sus funciones son:

- Locomoción (actuando como palancas rígidas)
- Soporte (proporcionando forma estable a las partes blandas)
- Homeostasis del calcio y almacenamiento de otros iones inorgánicos
- Síntesis de células sanguíneas.

Los huesos se clasifican según su posición y su forma. Por su posición se dividen en esqueleto axial y esqueleto apendicular. Por su forma se clasifican en huesos largos, cortos, planos e irregulares. El sistema esquelético en el humano, esta constituido por 206 huesos: 26 en la columna vertebral, 8 en el cráneo, 14 en la cara, 8 en el oído, 1 hueso Hioides, 25 en el tórax, 64 en los miembros torácicos y 62 en los miembros pélvicos. ([3])

El hueso se encuentra rodeado de una membrana de tejido conjuntivo llamada periostio, que se continua con las inserciones musculares, capsulas articulares y fascias profundas. Posee una capa fibrosa externa y otra celular interna. La capa interna es vascular y suministra nutrición al hueso subyacente, así mismo contiene las células progenitoras. La capa externa o hueso cortical proporciona fortaleza y rigidez al mismo. La cavidad medular se encuentra ocupada por la médula ósea roja o amarilla. Y el endostio es una capa osteógena monocelular que reviste la superficie interna del hueso. El hueso esta formado por tres componentes en su sentido longitudinal muy importantes. La **epífisis** es un área en el extremo de un hueso largo, separada de la parte larga del mismo, llamada **diáfisis**, por una placa de crecimiento, denominada **metáfisis**, que es cartilaginosa en el periodo de desarrollo y es ósea en el adulto. ([3])

Irrigación del Hueso:

La irrigación del hueso procede de dos orígenes: la arteria nutricia principal que irriga la médula y los vasos del periostio. Este último es muy importante en los ancianos.

ARTICULACIONES.

Sitio donde se unen dos o más huesos.

- Sinfibrosis (sutura): los huesos se unen por tejido fibroso
- Sindesmosis: los huesos se unen mediante una lámina de tejido fibroso
- Anfiartrosis primaria: cuando entran en contacto el hueso y el cartílago hialino
- Anfiartrosis secundaria: las superficies articulares se encuentran cubiertas por una delgada lámina de cartílago hialino y estas láminas se unen por fibrocartílago.

- Diartrosis: el extremo óseo se halla cubierto por cartílago articular hialino, la articulación queda rodeada por una cápsula fibrosa, la membrana sinovial tapiza la cara interna de la articulación y contiene líquido sinovial que lubrica la articulación. ([3])

PRINCIPIOS RADIOLÓGICOS DE TUMORES Y LESIONES PSEUDOTUMORALES

Las técnicas de radiología convencional, continúan teniendo una importancia fundamental en el análisis de lesiones tumorales y seudotumorales del hueso. Las características morfológicas de estos procesos proporcionan una información diagnostica importante respecto al comportamiento agresivo o no de los tumores. Estas características cuando se combinan con la información relacionada con la localización o la distribución en el esqueleto permiten proporcionar un diagnostico que es probable para un paciente determinado.([4])

Descripción radiológica básica

Para la adecuada evaluación de una neoplasia ósea será determinante la adecuada descripción en su plano transversal, en su plano longitudinal, el patrón de destrucción ósea (lítico o blástico), la reacción perióstica, presencia y naturaleza de su matriz visible, si existe afección extracompartamental, y/o articular.([4])

Distribución dentro del hueso

Posición de la lesión en el plano transversal

Se puede catalogar su localización en el plano

Transversal principalmente en:

A. Central
B. Excéntrica
C. Cortical
D. Yuxtacortical (parostal o perióstico)
E. Tejidos blandos. ([8])

Distribución dentro del hueso

Posición de la lesión en el plano longitudinal.

Se puede catalogar su localización en el plano

Longitudinal principalmente en:

A. Epífisis
B. Metáfisis
C. Diáfisis

Tamaño, forma y bordes de la lesión

En general los tumores malignos son de mayor tamaño que los benignos. Aunque la forma de la lesión es una orientación pobre sobre su naturaleza. La tasa de crecimiento de una lesión es de gran importancia para valorar la agresividad de cualquier proceso esquelético. Los tumores benignos crecen generalmente más despacio que los malignos. ([8]).

Presencia y naturaleza de la matriz tumoral visible

Se entiende por "matriz" al material producido por osteoblastos y/o condroblastos así pues la matriz que forma es anormal y dará el patrón histológico de origen.

A. Matriz ósea
B. Matriz cartilaginosa
C. Matriz fibrosa

La matriz tumoral visible también se asocia con el hueso neoplásico, como en los casos de Osteosarcoma, osteosarcoma parostal. ([5]).

Algunas lesiones como la displasia fibrosa, provocan un aumento uniforme de la densidad aunque esta dará un patrón referido como en vidrio esmerilado.

Trabeculación interna o externa

Se pueden identificar imágenes trabeculadas dentro o alrededor de la lesión. En algunos casos estas reflejan la localización de la trabéculas residuales, que han sido desplazadas por el tumor, en otros casos representara neoformación ósea, sugestiva de respuesta a tumor cercano. Esta trabeculación puede dar información de la naturaleza de la lesión. ([9]).

Patrón de destrucción ósea

La radiología no es extremadamente sensible para detectar zonas de destrucción ósea pequeñas, especialmente si el foco se localiza en el hueso esponjoso. Las lesiones corticales se identifican antes que las del hueso esponjoso. Se han identifica tres patrones radiográficos de destrucción ósea de tipo lítico (que disminuyen la densidad ósea): geográfico, apolillado (moteado) y permeativo.([9]).

Destrucción ósea geográfica

Es el patrón menos agresivo de destrucción ósea, indica generalmente una lesión es de crecimiento lento. El margen de la lesión puede ser uniforme o irregular, pero en ambos casos está bien definido, el hueso normal del hueso enfermo, en ocasiones está rodeada de un borde escleroso (radiopaco) de espesor variable (entre más ancho y más completo el borde menos agresiva la lesión). Las lesiones metastásicas, el mieloma múltiple y la histiocitosis pueden mostrar este tipo de comportamiento. ([9]).

Destrucción ósea apolillada

Indica una destrucción ósea mas agresiva que la de tipo geográfico, con bordes lesiones menos definidos y una zona de transición mayor entre el hueso normal y el anormal, los tumores óseos malignos pueden mostrar este patrón, sin embargo la osteomielitis también la puede mostrar. ([8]).

Destrucción ósea permeativa

Indica una lesión ósea agresiva con un potencial de crecimiento rápido. La lesión esta pobremente delimitada y puede mezclarse de forma imperceptible con el hueso sano, algunos tumores malignos como los sarcomas de Ewing muestran este patrón. ([8]).

Reacción perióstica

Ante una reacción perióstica, en placa convencional lo ideal sería dar un diagnóstico histopatológico preciso. Pero esto no es posible. Lo más importante es determinar la rapidez de crecimiento, como resultado de la respuesta a la agresión. Cualquier diferencia en el patrón de reacción del periostio se debe al propio proceso y no al periostio. El conocimiento de esta velocidad ayudará a que diferenciemos estos procesos en dos categorías principales: ([8])

A. Continua o solida

a) Reacción perióstica delgada

b) Reacción perióstica ondulante

c) Reacción perióstica lamelar o en capas

B. Discontinua o interrumpida

a) Reacción perióstica en paralelo (espiculada, rayos de sol, en cepillo, etc.)

b) Triangulo de Codman.

CLASIFICACION DE LUDWICK

Tipo de lesiones lítica	*Clasificación en grados*
Lesión benigna inactiva	***I***
Lesión benigna activa	***II***
Lesión benigna agresiva	***III***
Apolillada	***Sarcoma de bajo grado***
Permeativa	***Sarcoma de alto grado***

CLASIFICACION DE ENNEKING

Grado	*Características*
G 0	" **Benigno"** citología benigna Ludwick grado I Adolescentes y adultos jóvenes
G 1	"**Maligno de bajo grado"** Ludwick grado II, metástasis ocasionales.
G 2	**"Maligno de alto grado"** Ludwick grado III, crecimiento rápido y metástasis
Metástasis	
M 0	**Sin metastasis**
M 1	**Metástasis regionales o a distancia**

OSTEOSARCOMA

El Osteosarcoma es uno de los tumores óseos primarios malignos más frecuentes, constituyendo aproximadamente del 15 a 20% de todos los tumores óseos primarios malignos. Hay varios tipos de osteosarcoma, cada uno con características clínicas, radiológicas e histológicas distintas. La característica común a todos ellos es que las células malignas del tejido conectivo forman una matriz osteoide en al menos 1% de la formación tumoral. La mayoría de los osteosarcomas son de causa desconocida y un número menor puede relacionarse con factores predisponentes de malignidad, como la enfermedad de Paget, displasia fibrosa o radiación ionizante externa. ([4])

Epidemiología:

Uno de los principales problemas para el estudio de la epidemiología del cáncer infantil, es la dificultad del registro de los casos que se presentan en este grupo de edad. La reducción en la mortalidad infantil ha modificado las perspectivas de vida y por lo tanto la pirámide de la población. Aproximadamente 30% de la población corresponde a individuos entre 10 y 25 años de edad; este grupo de población reside principalmente en países en desarrollo. En la infancia hay un mayor predominio de neoplasias no epiteliales (leucemias, linfomas y sarcomas). Los tumores óseos predominaron entre los 10 y 14 años en ambos géneros. El más frecuente entre éstos fue el osteosarcoma (74 %); el mayor número de casos se ubicó entre los 10 y 14 años. En el osteosarcoma se encontró en las niñas el pico más marcado entre los 13 y 14 años y en los hombres se encontró a los 15 años. Así, se ha señalado en otras series que el pico de edad en niñas aparece dos años antes que en los niños. Se ha propuesto que el pico de edad de aparición del osteosarcoma tiene que ver con el rápido crecimiento del hueso y esto con base en tres argumentos:

- Los niños con osteosarcoma son más altos.
- El pico de edad aparece primero en niñas que en niños.
- Este tumor tiene una mayor predilección por la porción metafisiaria que es la que más rápido crece en los adolescentes.

A diferencia del cáncer en los niños en quienes entre 60 y 80 % se diagnostica en estadios avanzados (estadios III o IV), en los adolescentes el diagnóstico de estadios avanzados fue menos frecuente (48.8 %). ([5])

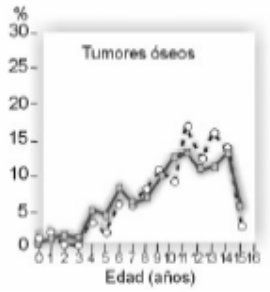

El osteosarcoma puede presentarse a cualquier edad, sin embargo predomina en la 2ª y 3ª décadas de la vida, los varones suelen afectarse de manera más frecuente en una relación 2:1. Las manifestaciones clínicas incluyen dolor y tumefacción, limitación a la movilidad y fiebre. Las zonas más afectadas son los huesos tubulares de las extremidades (80% de los casos), especialmente el fémur (40%), la tibia (16%) y el húmero (15%); el 50-75% de todos los casos se desarrollan en estructuras óseas de la rodilla. Respecto a los huesos tubulares largos, predomina la localización metafisiaria. ([6])

En cuanto a la incidencia en el México, y en pacientes derechohabientes al IMSS, en la Unidad de Investigación Médica en Epidemiología Clínica del Hospital Centro Médico Nacional Siglo XXI se realizó un estudio en un periodo comprendido de 1996 al 2002. En el cual los tumores óseos, en relación con el total de cáncer en los niños, ocupan el quinto o sexto lugar de presentación en el ámbito mundial. La frecuencia oscila entre 3.1 y 5.5 % y la incidencia entre 4 y 9.5 %. En este sentido podemos señalar que los tumores óseos en los niños de nuestro país fueron diferentes. Con excepción de los datos de Veracruz y Nuevo León, la frecuencia se encontró entre 4.4 y 10.5 %, la incidencia entre 6.4 y 15.9. En relación con los subtipos específicos, los datos en nuestro país son consistentes con la literatura, donde el osteosarcoma fue el principal tumor óseo y se presentó en 50 y 60 % del total de casos, situación que se observó en siete de los once estados estudiados. ([7])

TIPOS Y FRECUENCIA:

A. Osteosarcoma Convencional **72%**

Osteoblástico / condroblástico / fibroblástico.

B. Variantes

(a) Variantes clínicas

1. Osteosarcoma de mandíbula	6%.
2. Osteosarcoma postradiación	4%.
3. Osteosarcomaen la enfermedad de Paget.	3%.
4. Osteosarcoma multifocal	<1%.
5. Osteosarcoma en procesos benignos	<1%.

(b) Variantes superficiales:

1. Osteosarcoma parostal	4%.
2. Osteosarcoma parostal indiferenciado.	<1%.
3. Osteosarcoma perióstico	<1%.
4. Osteosarcoma superficial de alto grado	<1%.

(c) Variantes morfológicas:

1. Osteosarcoma telangiectásico.	3%.
2. Condrosarcoma indiferenciado.	3%.([10])

OSTEOSARCOMA CONVENCIONAL.

Es el tipo más frecuente de todos los osteosarcomas (80%), con una mayor incidencia en la 2ª década de la vida y afectando más frecuentemente a hombres que a mujeres. La localización más frecuente es en fémur distal y tibia proximal, seguida de húmero proximal, aunque puede localizarse en cualquier hueso. Los pacientes suelen presentar dolor óseo, acompañado de tumoración de partes blandas o edema, otras veces asociado a una fractura secundaria. ([10])

Las características radiológicas distintivas son, una destrucción ósea cortical y medular, reacción perióstica agresiva, tumoración de partes blandas y formación de hueso tumoral dentro de la lesión lítica o en su periferia. Las lesiones pueden presentarse puramente blásticas, líticas o ambas; sus bordes están mal definidos, con una amplia zona de transición. El tipo de lesión lítica suele ser apolillada o permeativa, y sólo raramente geográfica. Los tipos más frecuentes de reacción perióstica son el triángulo de Codman y especulados, la reacción de tipo lamelar se ve menos frecuente. ([10])

La TC es una técnica indispensable para la planeación quirúrgica ya que esta permite valorar la extensión del tumor a la cavidad medular. Recientemente, la RM es una técnica eficaz para la valoración de la extensión tumoral intraósea y la afectación a partes blandas.

El diagnóstico suele ser evidente por la edad del paciente, la producción de matriz tumoral y el aspecto radiológico típico. Las metástasis más frecuentes son a pleura, pulmón, otros huesos, partes blandas y ganglios linfáticos. Las complicaciones incluyen las fracturas secundarias y neumotórax por metástasis pleurales. ([10])

Origen de las metástasis pulmonares: Probabilidad de metástasis pulmonares:

1. Riñón	75%
2. Osteosarcoma	75%
3. Coriocarcinoma	75%
4. Tiroides	65%
5. Melanoma	60% ([4])

El tratamiento se basa en la posibilidad de salvar el miembro con la administración de quimioterapia, con resección amplia del tumor e inserción de endoprótesis. Con menor frecuencia se realiza la amputación seguida de quimioterapia. ([10])

OSTEOSARCOMA CENTRAL DEL BAJO GRADO.

Es una forma rara de osteosarcoma (1% de todos los osteosarcomas). Suele afectar pacientes mayores de 30 años, y su localización es similar al convencional. Radiológicamente puede ser indistinguible del osteosarcoma convencional, pero su crecimiento es lento y tiene un mejor pronóstico.
Radiológicamente se trata de una lesión lítica, de bordes bien definidos, acompañado de reacción perióstica maligna. ([11])

OSTEOSARCOMA TELANGIECTASICO.

La variante telangiectásica, una forma muy agresiva de osteosarcoma, se observa en pacientes de la 2ª y 3ª décadas de la vida, siendo más frecuente en varones. Es raro (3% de tumores óseos malignos) y se caracteriza por un alto grado de vascularización y grandes espacios quísticos llenos de sangre. Radiológicamente se caracteriza por una lesión lítica destructiva, con expansión de la medular y adelgazamiento de la cortical, con ausencia de cambios esclerosos, algunas veces se acompaña de tumoración de partes blandas, y por su alta capacidad destructiva se asocia frecuentemente a fracturas secundarias.

El diagnóstico diferencial deberá hacerse con el quiste óseo anuerismático por su apariencia radiológica similar.([12])

OSTEOSARCOMA INTRACORTICAL.

Es una de las formas más rara de osteosarcoma, sólo se han publicado 14 casos en la literatura mundial, con un rango de edad de los 9 a 43 años (media 24 años) y una predominancia en varones. El síntoma inicial es el dolor asociado a la actividad o antecedente de traumatismo previo. El tumor afecta a la cortical, sin extensión a la medular ni partes blandas. Radiologicamente se trata de una lesión lítica intracortical pura, con esclerosis adyacente. ([13])

OSTEOSARCOMA YUXTACORTICAL.
OSTEOSARCOMA PAROSTAL.

Este tumor se ve en pacientes de la 3ª y 4ª décadas de la vida, con una localización en fémur distal. Histológicamente la lesión deriva de la capa perióstica fibrosa externa. La radiografía convencional presenta una tumoración de partes blandas adyacente a la cortical, bien delimitada, esférica, de matriz osteoide. El diagnóstico diferencial deberá realizarse con el osteoma parostal y con el osteosarcoma de partes blandas. ([14])

OSTEOSARCOMA PERIOSTICO.

Es un tumor muy raro (1-2% de osteosarcomas) que crece de la superficie del hueso, generalmente de diáfisis de huesos largos. Radiologicamente es una tumoración heterogénea, con espículas calcificadas y áreas líticas; acompañada de cortical engrosada o reacción perióstica en triángulo de Codman, sin afectación a la medular del hueso. ([15])

OSTEOSARCOMA SUPERFICIAL DE ALTO GRADO.

Este tipo de osteosarcoma se puede presentar a cualquier edad, tratándose de una tumoración adyacente a la cortical con afección a partes blandas. Radiológicamente se caracteriza por una lesión de base ancha, parcial o totalmente osificada, que se origina de la superficie externa de la cortical. ([16])

OSTEOSARCOMA EXTRAESQUELETICO.

El osteosarcoma de partes blandas o extraóseo, es un tumor maligno poco frecuente (4% de todos los osteosarcomas), con una capacidad de formar matriz osteoide o centroide. Afecta a varones de mediana o avanzada edad, con una media a los 54 años, afecta principalmente extremidades inferiores y glúteos, aunque puede presentarse en mama, tiroides, cápsula renal, vejiga o retroperitoneo. Los pacientes presentan una tumoración de crecimiento lento, acompañada o no de dolor.

Radiológicamente se caracteriza por una tumoración de partes blandas heterogénea, con calcificaciones amorfas dispersas, que puede invadir la cortical. Por TC se observa una tumoración de partes blandas, heterogénea con calcificaciones amorfas y zonas necróticas. En RM se observa una tumoración heterogénea, predominantemente hiperintensa en T2 e hipointensa en T1, que refuerza tras la aplicación de Gadolinio. El diagnóstico diferencial deberá hacerse con miositis osificante, calcicosis tumoral, condrosarcoma extraesquelético, liposarcoma de partes blandas y pseudotumor de partes blandas.([17])

OSTEOSARCOMA MAXILAR.

Es una tumoración poco frecuente, que predomina entre la 4ª y 6ª décadas de la vida (media 35 años). Radiológicamente presenta un patrón lítico, blástico o mixto. Clínicamente se caracteriza por tumoración que provoca parestesias y dolor a la movilidad de las piezas dentarias. ([15])

OSTEOSARCOMA MULTIFOCAL.

Consiste en el desarrollo simultáneo de focos de osteosarcoma en múltiples huesos. Ha creado controversia respecto a si se trata de una entidad separada, o corresponde a múltiples metástasis óseas de un osteosarcoma convencional primario. Es un tipo de tumoración rara, pero de mal pronóstico, que suele tener una presentación bilateral y simétrica. ([14])

Clasificación (Amstutz):

Tipo I: Múltiples lesiones óseas sincrónicas que aparecen en 5 meses en un paciente ≤ 18 años de edad.
Tipo II: Múltiples lesiones óseas sincrónicas que aparecen en 5 meses en un paciente >18 años de edad.
Tipo III: Osteosarcoma metacrónico, metastásico precoz que aparece a los 5 - 24 meses del diagnóstico.
Tipo IV: Osterosarcoma metacrónico, metastásico tardío que aparece > 24 meses después del diagnóstico ([4~5]).

3.- JUSTIFICACIÓN

El Osteosarcoma es uno de los tumores óseos primarios malignos más frecuentes, la mayoría de ellos de etiología desconocida y de importante frecuencia en la segunda década de la vida, aunque pueden presentarse a cualquier edad. Por ser el Hospital General “Gaudencio González Garza” del CMN la Raza del IMSS, un hospital de concentración en la región II (atiende el tercer nivel de la unidades 1 y 2 y Estado de México oriente y poniente; así como todo el estado de Hidalgo), es una tumoración que puede ser vista con relativa frecuencia en la población derechohabiente que es atendida en este. Ya que en el Distrito Federal y áreas de afluencia, y en pacientes derechohabientes al IMSS, el osteosarcoma tiene una frecuencia relativa del 69.8 al 76.8% y una incidencia de 4.1 a 4.6%. ([18])

La radiografía convencional es el método de primera elección en la búsqueda de enfermedad ósea indeterminada, los hallazgos demostrados, pueden sugerir fuertemente la posibilidad de osteosarcoma. El presente estudio permitirá conocer cuáles son estos datos en nuestro medio, para poder así difundirlos a los médicos de primer contacto, ya que al presentar una clínica inespecifica, el conocimiento de estos datos son de sumo valor en el diagnostico, pronostico y tratamiento oportunos.

Por ello, el uso de Radiografía Convencional para el diagnóstico de Osteosarcoma es hoy imprescindible, especialmente en Hospitales que concentran un gran número de pacientes con asistencia de Médicos especialistas en el área. El Hospital recibe la mayor parte de los casos nuevos de la zona norte y centro del país, para diagnóstico, control y tratamiento. Por lo anterior, las manifestaciones radiológicas deberán conocerse ampliamente antes de emitir un juicio diagnóstico. No existe un trabajo formal en nuestra población razones por las cuales se justifica la realización de este estudio.

4.- PLANTEAMIENTO DEL PROBLEMA

El Osteosarcoma es una entidad que requiere de un diagnóstico adecuado, basado en las principales manifestaciones clínicas y apoyadas en un buen estudio de imagen que permitan alcanzar un índice de certeza adecuado para realizar el tratamiento oportuno.

Por lo que se plantea:

¿Cuáles son los hallazgos encontrados por Radiografía Convencional, así como sus características clínicas y epidemiológicas, en pacientes pediátricos con diagnóstico histopatológico de Osteosarcoma, evaluados por el servicio de Radiología e Imagen de la U.M.A.E. Hospital General GGG del CMN La Raza?

5.- OBJETIVOS

OBJETIVO GENERAL

1. Describir los hallazgos por Radiografía Convencional en pacientes pediátricos (de 0 a 16 años) con diagnóstico histopatológico de Osteosarcoma, en la UMAE Hospital General Centro Medico “La Raza” Gaudencio Gonzalez Garza.

OBJETIVOS SECUNDARIOS

1. Mostrar a través de una serie de casos, los principales hallazgos encontrados por estudio radiográfico convencional, en pacientes con osteosarcoma, en un periodo comprendido de Julio del 2007 a Marzo del 2009.
2. Establecer el predominio de localización del Osteosarcoma en nuestra población. Siendo las zonas más afectadas son los huesos tubulares de las extremidades, especialmente el fémur, la tibia y el húmero.
3. Conocer las características clínicas presentes en los pacientes con Osteosarcoma, tales como dolor y tumefacción.
4. Determinar la edad de presentación más frecuente.
5. Establecer el género de los pacientes estudiados con Osteosarcoma.

6.- HIPOTESIS.

Siendo un estudio descriptivo, retrospectivo y transversal, no se requiere proponer ninguna hipótesis.

7.- MATERIAL Y METODO

1. **Lugar donde se efectuará el estudio.**
   - **a.** El estudio se llevará a cabo en el servicio de Radiodiagnóstico de la U.M.A.E. Hospital General “GGG” CMN La Raza del IMSS.
2. **Diseño de la investigación.**
   - **a.** Por el control de la maniobra experimental **: Observacional**
   - **b.** Por la captación de la información : **Retrospectivo**
   - **c. Descriptivo**
   - **d. Transversal**

3. **Diseño de la muestra.**
   - **a.** Población del estudio: Pacientes con diagnostico histopatológico de Osteosarcoma atendidos en el servicio de Oncología Pediátrica de la U.M.A.E. Hospital General “GGG” CMN La Raza del IMSS, que fueron enviados al servicio de Radiología e Imagen del hospital para la realización del protocolo diagnóstico.
   - **b.** Material de estudio: Registros internos del servicio, expedientes clínicos y radiológicos de pacientes con diagnóstico histopatológico de Osteosarcoma que reúnan los criterios de selección.
   - **c.** Criterios de selección :
     1. **Inclusión** :
        1. Contar con diagnóstico histopatológico de Osteosarcoma.
        2. Género masculino o femenino.
        3. Edad entre 0 y 16 años.
        4. Estar en control regular de la enfermedad a cargo del servicio de Oncología Pediátrica y Radiodiagnóstico de la U.M.A.E. Hospital General “GGG” CMN La Raza del IMSS en un periodo comprendido entre de julio del 2007 a marzo del 2009.

5. Contar con el estudio de Radiología Convencional inicial, previo a biopsia y/o tratamiento de Osteosarcoma.

2. **Exclusión :**
   1. Estudios de imagen incompletos o no resolutivos para el diagnóstico de Osteosarcoma.
   2. Pacientes con Radioterapia o Quimioterapia previa en el sitio de la lesión, ya que esta condición puede modificar las manifestaciones radiológicas.

3. **No inclusión :**
   1. Pacientes con diagnóstico no concluyente de Osteosarcoma por estudio histopatológico.

d. Tamaño de la muestra**.**

1. Al tratarse de un estudio descriptivo de una serie de casos no se requiere calcular un tamaño de muestra. Sin embargo, se incluirán todos los casos que cumplan los criterios antes mencionados, aquellos que sean registrados, así como analizados clínica y radiograficamente.

4. Identificación de las Variables

Por ser un estudio descriptivo no se utilizarán variables dependiente e independiente, sólo se utilizara una variable de relevancia.

1) VARIABLES EPIDEMIOLOGICAS

EDAD

1) **Definición conceptual**: Tiempo que ha vivido una persona desde su nacimiento.
2) **Definición operacional**: Tiempo en años que ha vivido una persona desde su nacimiento corroborado con su número de afiliación médica.
3) **Indicadores**: Edad en años cumplidos
4) **Escala de medición:** Cuantitativa discreta.

GENERO

1) **Definición conceptual**: Constitución orgánica que distingue una hembra de un macho

2) **Definición operacional**: Se registra con base en el género de asignación social, según su expediente clínico y afiliación del mismo.
3) **Indicador:** Masculino o femenino
4) **Escala de medición:** Cualitativa nominal dicotómica.

2) VARIABLE DE CONTROL

MEDICO RADIÓLOGO

1) **Definición conceptual:** Médico que haya cursado el área de radiodiagnóstico con duración de 3 años
2) **Definición operacional:** Médico especializado en el área de radiología convencional con experiencia mínima de 5 años.
3) **Indicadores**: Experiencia en la interpretación de estudios convencionales de aparato musculoesquelético.

RADIOGRAFIA CONVENCIONAL

1) **Definición conceptual:** Una radiografía es una imagen registrada en una película fotográfica de una zona del organismo para el estudio de los órganos que se encuentran en su interior. La imagen se obtiene al exponer dicha área a una fuente de radiación de alta energía (rayos X). Se basa en las propiedades de los rayos X y en su capacidad para atravesar ciertas sustancias del organismo y la imposibilidad de atravesar otras, hecho que queda reflejado en una placa fotográfica y del que va a depender que tan denso es el medio que esta atravesando. Esto nos ayudara a diferenciar entre estructuras óseas y estructuras blandas, entre otras (principio de la Radiografía).
2) **Indicadores:** Presencia de signos radiográficos de Osteosarcoma
3) **Escala de Medición:** Nominal Cualitativa.

4) VARIABLES DE ESTUDIO

Los subtipos histológicos y por sitio de afectación del Osteosarcoma serán estudiados, por sus características radiológicas y presentación de estas en los pacientes con el diagnóstico en estudio.

VARIABLES DE RELEVANCIA

Osteosarcoma

1) **Definición conceptual:** es uno de los tumores óseos primarios malignos más frecuentes, constituyendo aproximadamente del 15 a 20% de todos los tumores óseos primarios malignos.
2) **Definición operacional:** Tumoración derivada de células mesenquimatosas, con diferenciación cartilaginosa, fibrosa u

ósea, que se caracteriza por la formación de matriz osteoide al menos en el 1% de su composición.

3) **Escala de Medición:** Nominal y politómicas

Osteosarcoma Convencional

1) **Definición conceptual:** Es el tipo más frecuente de todos los osteosarcomas (80%), con una mayor incidencia en la 2ª década de la vida y afectando más frecuentemente a hombres que a mujeres.
2) **Definición operacional:** La presencia de los siguientes hallazgos por radiografía convencional nos sugiere el diagnóstico
   - La localización más frecuente es en fémur distal y tibia proximal
   - Una destrucción ósea cortical y medular, con bordes mal definidos y una amplia zona de transición. La lesión lítica suele ser apolillada o permeativa, y sólo raramente geográfica
   - Reacción perióstica agresiva de tipo triángulo de Codman y espiculada, la reacción de tipo lamelar se ve menos frecuente.
   - Tumoración de partes blandas y formación de hueso tumoral dentro de la lesión lítica o en su periferia.
   - Las lesiones pueden presentarse puramente blásticas, líticas o ambas.

3) **Escala de Medición:** Nominal y politómicas

Osteosarcoma Central Del Bajo Grado

1) **Definición conceptual:** Es una forma rara de osteosarcoma (1% de todos los osteosarcomas). Suele afectar pacientes mayores de 30 años.
2) **Definición operacional:** Radiológicamente se presenta una lesión lítica, de bordes bien definidos, acompañado de reacción perióstica maligna.
3) **Escala de medición:** Nominal y politómicas.

Osteosarcoma Telangiectásico

1) **Definición conceptual:** una forma muy agresiva de osteosarcoma, se observa en pacientes de la 2ª y 3ª décadas de la vida, siendo más frecuente en varones. Es raro (3% de tumores óseos malignos) y se caracteriza por un alto grado de vascularización y grandes espacios quísticos llenos de sangre.

2) **Definición operacional:** Radiológicamente se caracteriza por una lesión lítica destructiva, con expansión de la medular y adelgazamiento de la cortical, con ausencia de cambios esclerosos, algunas veces se acompaña de tumoración de partes blandas, y por su alta capacidad destructiva se asocia frecuentemente a fracturas secundarias.
3) **Escala de medición:** Nominal y politómica.

Osteosarcoma Intracortical

1) **Definición conceptual:** Es una de las formas más rara de osteosarcoma, sólo se han publicado 14 casos en la literatura mundial. El tumor afecta a la cortical, sin extensión a la medular ni partes blandas.
2) **Definición operacional:** Radiologicamente se trata de una lesión lítica intracortical pura, con esclerosis adyacente.
3) **Escala de medición:** Nominal y dicotómica.

Osteosarcoma Parostal

1) **Definición conceptual:** Este tumor se ve en pacientes de la 3ª y 4ª décadas de la vida, con una localización en fémur distal, deriva de la capa perióstica fibrosa externa.
2) **Definición operacional:** La radiografía convencional presenta una tumoración de partes blandas adyacente a la cortical, bien delimitada, esférica, de matriz osteoide
3) **Escala de medición:** Nominal y dicotómica

Osteosarcoma Perióstico

1) **Definición conceptual:** Es un tumor muy raro (1-2% de osteosarcomas) que crece de la superficie del hueso, generalmente de diáfisis de huesos largos.
2) **Definición operacional:** Radiologicamente es una tumoración heterogénea, con espículas calcificadas y áreas líticas; acompañada de cortical engrosada o reacción perióstica en triángulo de Codman, sin afectación a la medular del hueso.
3) **Escala de medición:** Nominal y dicotómica

Osteosarcoma Extraóseo

1) **Definición conceptual:** El osteosarcoma de partes blandas o extraóseo, es un tumor maligno poco frecuente

(4% de todos los osteosarcomas), con una capacidad de formar matriz osteoide o condroide.

2) **Definición operacional:** Radiológicamente se caracteriza por una tumoración de partes blandas heterogénea, con calcificaciones amorfas dispersas, que puede invadir la cortical
3) **Escala de medición:** Nominal y dicotómica

Osteosarcoma Maxilar

1) **Definición conceptual:** Es una tumoración poco frecuente, que predomina entre la 4ª y 6ª décadas de la vida (media 35 años).
2) **Definición operacional:** Radiológicamente presenta un patrón lítico, blástico o mixto.
3) **Escala de medición:** Nominal y dicotómica

Osteosarcoma Multicéntrico

1) **Definición conceptual:** Consiste en el desarrollo simultáneo de focos de osteosarcoma en múltiples huesos. Ha creado controversia respecto a si se trata de una entidad separada, o corresponde a múltiples metástasis óseas de un osteosarcoma convencional primario.
2) **Definición operacional:** Radiológicamente es un tipo de tumoración rara, pero de mal pronóstico, que suele tener una presentación bilateral y simétrica.
3) **Escala de medición:** Nominal y dicotómica

Tipos de Destrucción Osea

1)Definición Conceptual: lesión destructiva del hueso, relacionada con el grado de crecimiento tumoral. Resulta del equilibrio entre la mayor o menor agresividad de las células tumorales para destruir hueso o estimular los osteoclastos y la mayor o menor capacidad del hueso normal para defenderse y estimular los osteoblastos en la reconstrucción del hueso

2)Definición Operacional: Se aceptan tres patrones radiográficos destructivos.

- Tipo I (patrón geográfico): son lesiones que tiene aspecto bien circunscrito
- Tipo I A: lesión geográfica con borde esclerótico
- Tipo I B: lesión geográfica sin esclerosis en el borde
- Tipo I C: lesiones geográficas con borde mal definido
- Tipo II. (patrón moteado): indica una destrucción ósea más agresiva, con bordes lesionales menos definidos y

una zona de transición mayor entre el hueso normal y el anormal

- Tipo III. (patrón permeativo): indica una lesión ósea agresiva con un potencial de crecimiento rápido. La lesión ésta pobremente delimitada y puede mezclarse de forma imperceptible con las zonas de hueso sano.

3)Escala de Medición: Nominal y politómicas

Respuesta Perióstica

1) **Definición Conceptual**: Está en relación con numerosos procesos que estimulan la producción de hueso nuevo en la superficie ósea. Es también una medida biológica de la intensidad agresividad y duración del proceso tumoral.

2) **Definición Operacional**: tienen un carácter homogéneo y uniforme en procesos benignos independientemente del tiempo de formación e intensidad del estímulo. Se clasifican en:
   - Reacción perióstica contínua. Se produce cuando una o múltiples capas de hueso nuevo se superponen sobre la cortical, indican proceso de progresión muy lenta, casi siempre benigno. Pueden ser de tipo elevada, ondulante o elíptica
   - Reacciones periósticas interrrumpidas. Se manifiestan diversas variaciones morfológicas que, en general, son representativas de procesos más activos y agresivos, en su mayoría malignos. Pueden ser de tipo lamelar, espiculada o en ángulo de Codman.
3) **Escala de Medición**: Nominal y politómicas.

5. Descripción general del estudio.

Estudio transversal, retrospectivo y descriptivo de una serie de casos, realizado a partir de julio del año 2007 a marzo del 2009, incluyendo a todos los pacientes de entre 0 y 16 años de edad, con diagnóstico histopatológico de Osteosarcoma en todas sus variedades y que cumplan con los criterios de selección descritos.

Los estudios de imagen serán evaluados por dos médicos expertos que anotarán en la hoja de recolección de datos (anexo 3) los hallazgos relevantes, mismos que no conocerán el resultado del diagnostico histopatológico. Se evaluarán los hallazgos de los estudios de Radiografía Convencional, así como las variables de edad y género; realizándose una relación con los resultados histopatológicos de pacientes con diagnostico de Osteosarcoma en todas sus variedades.

6. Análisis de Datos.

Para evaluar la variación interobservador se utilizara la prueba de kappa. Se obtendrá el Índice de concordancia interobservador para los hallazgos radiológicos y de ser mayor a 0.7 se analizaran los resultados obtenidos a través de estadística descriptiva.

Las variables epidemiológicas y sitio de presentación a nivel óseo se estudiarán con estadística descriptiva y se expresarán en su frecuencia y porcentaje relativo. También se elaborarán medidas de tendencia central como son moda, media, mediana y desviación Standard. Así como la realización de graficas de los datos obtenidos en la hoja de recolección de datos.

7. Recursos Humanos, Físicos Y Financieros.

Se emplearan recursos propios de la UMAE Hospital General GGG del CMN La Raza del Instituto Mexicano del Seguro Social, tanto médico, como de equipamiento perteneciente al servicio de Radiodiagnóstico.

El personal médico es el adscrito a los servicios de Radiodiagnóstico, formando parte del equipo de médicos del Hospital en donde se desarrolla la investigación.

Los estudios de Radiografía Convencional realizados con equipos digitales y se cuenta con la placa radiográfica.

No se requiere de financiamiento externo o de recursos extras por parte del hospital, ya que los empleados y los recursos forman parte del proceso diagnostico de pacientes con sospecha de Osteosarcoma.

8.- FACTIBILIDAD

El presente estudio es particularmente reproducible debido a que en éste hospital se concentra a la población de pacientes de la región II (atiende el tercer nivel de la unidades 1 y 2 y Estado de México oriente y poniente; así como todo el estado de Hidalgo) con diagnóstico de Osteosarcoma de difícil manejo en unidades 2° nivel de atención dentro del IMSS. Además se cuenta con la infraestructura tecnológica y humana, un registro radiológico digital completo, la información de dicha base de datos y expedientes clínicos suficientes para permitir el análisis de las variables del estudio.

9.- ASPECTOS ÉTICOS

El compromiso ético del presente estudio para con los pacientes participantes será únicamente de confidencialidad en los resultados que se obtengan.

No se atentará contra la integridad física o moral del paciente, ni se pondrá en peligro la vida del mismo.

10.- DIFUSION DE RESULTADOS

El trabajo pretende ser presentado durante el Congreso Nacional de Radiología e Imagen en el mes de Febrero del 2010. Así mismo, se buscará su reproducción en una publicación de carácter intrahospitalario con el objeto de difundir la experiencia de la U.M.A.E. Hospital General GGG del Centro Médico Nacional La Raza del IMSS y que los médicos clínicos, quirúrgicos y radiólogos de primer contacto puedan correlacionar los hallazgos con el diagnóstico presuntivo en otros pacientes.

11.- CRONOGRAMA DE ACTIVIDADES

1) Recuperación y revisión de la literatura : 2 semanas
2) Elaboración de protocolo : 4 semanas
3) Planeación operativa : 2 semanas
4) Recolección de datos : 2 semanas
5) Análisis de resultados : 2 semanas
6) Elaboración del trabajo de tesis : 3 semanas
7) Difusión de resultados : 4 meses

GRAFICA DE GANT.

Año 2009.

Ene.	Feb.	Mar.	Abr.	May.	Jun.	Jul.	Ago.	Sep.	Oct.	Nov.
1	**1**									
		2								
			3							
				4	4	4				
						5	5			
							6			
								7	7	7

12. – RESULTADOS

Se realizó un estudio transversal, retrospectivo y descriptivo de una serie de casos, a partir de julio del año 2007 a marzo del 2009, incluyendo a todos los pacientes de entre 0 y 16 años de edad, con diagnóstico histopatológico de Osteosarcoma en todas sus variedades y que cumplieran con los criterios de selección descritos.

A) Con un total de 17 pacientes, de los cuales 5 fueron mujeres y 12 hombres, se demostró que en nuestro medio, como lo describe la literatura mundial, el osteosarcoma es más frecuente en el sexo masculino (71%) que en el femenino (29%). (Tabla y gráfica 1).

B) Con un predominio de edad de los 10 a los 16 años, estando presente en 16 (94%) de los 17 pacientes estudiados y sólo en 1 paciente (6%) se presentó en la primera década de la vida. (Tabla y gráfica 2).

C) En la afectación del esqueleto axial o apendicular, hubo un predominio por ésta última; siendo el sitio de mayor frecuencia relativa la articulación de la rodilla; con mayor afectación de fémur distal, en 8 pacientes (47%), siguiéndole tibia proximal en un 29% (5), fémur proximal con un 18% (3) y por último tibia distal en un 6% (1). (Tabla y gráfica 3).

D) Para la evaluación de los hallazgos radiológicos, se tomaron en cuenta el sitio de presentación a nivel óseo en su plano transversal y longitudinal, el tipo de lesión ósea, su matriz ósea, el tipo de reacción perióstica y si presentaban o no afectación a tejidos blandos.

E) El patrón de destrucción ósea fue predominantemente de tipo lítica, presentándose en 16 de los 17 pacientes (94%), siendo lesión blástica sólo en uno de ellos (6%). (Tabla 4). La matriz ósea fue con mayor frecuencia relativa, la osteoblástica en 12 pacientes (70%), con matriz condroblástica en 4 pacientes (24%) y sólo en un paciente (6%) no presentó matriz formadora. (Tabla y gráfica 5).

F) La reacción perióstica, que determina la agresividad de la lesión fue variable; 6 pacientes presentaron reacción discontínua (36%), de estas el triángulo de Codman fue la de mayor frecuencia; siguiéndole la reacción contínua y mixta en 5 pacientes cada una (29%) y en un paciente no se presentó reacción perióstica (6%). (Tabla y gráfica 6).

G) Su localización en el plano longitudinal, presentó mayor frecuencia a nivel metadiafisiario (64%) en 11 pacientes, posteriormente la diafisiaria con 4 pacientes (24%) y por último la metaepifisiaria con 2 pacientes (12%). (Tabla y gráfica 7).

H) En su plano transversal la afección mixta (córtico-medular) predominó en 11 pacientes (65%), presentándose una lesión exclusivamente cortical en 1 paciente (6%) y medular en 5 de ellos (29%). (Tabla y gráfica 8).

I) Sólo uno de los pacientes estudiados, no presentó afectación a tejidos blandos (6%), el resto de los pacientes (94%), con osteosarcoma de otra estirpe histológica, presentaron aumento de volumen, tumefacción y dolor en la región afectada. (Tabla y gráfica 9).

13.- CONCLUSIONES

La finalidad de la realización del estudio, fue la de describir en nuestra población, las variables demográficas y hallazgos radiológicos en pacientes pediátricos con diagnóstico histopatológico de osteosarcoma, debido a que no se cuenta con ningún trabajo formal en nuestro medio que nos permita la identificación de estos por radiografía convencional. Siendo éste el método de primera elección en la búsqueda de enfermedad ósea indeterminada, los hallazgos demostrados, pueden sugerir fuertemente la posibilidad de osteosarcoma.

Por medio del estudio se logró determinar que en nuestra población, la edad de presentación en la etapa pediátrica fue con mayor frecuencia en la segunda década de la vida. Los pacientes presentaban un cuadro clínico caracterizado por aumento de volumen, tumefacción y dolor en la zona afectada, al igual que lo referido en la literatura mundial.

En la evaluación de los hallazgos radiológicos convencionales, se determinó que la destrucción ósea predominante fue la de tipo lítica, con reacción perióstica en triángulo de Codman. La tumoración presentó con mayor frecuencia una matriz ósea osteoblástica, afectando predominantemente a la región de la rodilla, a nivel metadiafisiario y de tipo cortico-medular; la mayoría de ellos, con afectación a tejidos blandos. De similares características descritas en la literatura mundial.

Así mismo, se concluye que en aquellos tumores de matriz ósea que sean de bajo grado, las características no serán las típicas mencionadas en el resto de las estirpes histológicas, es el caso del osteosarcoma central de bajo grado, que presentan lesión lítica no agresiva y ausencia de reacción perióstica, que nos sugiere su baja actividad tumoral.

Cumpliendo este estudio con el objetivo de determinar las variables demográficas y los datos por radiografía convencional de los pacientes con diagnóstico histopatológico de osteosarcoma, se logra determinar que son afines los hallazgos encontrados en la población de la literatura mundial.

14.- ANEXOS

ANEXO 1. TABLAS Y GRAFICAS DE RESULTADOS

GENERO	PACIENTES	%
MASCULINO	5	29
FEMENINO	12	71

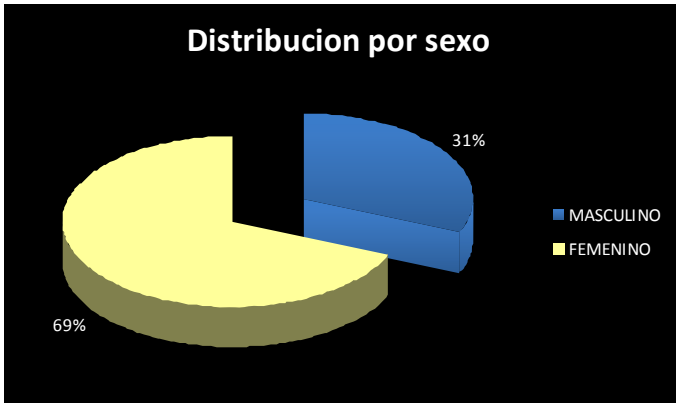

Tabla y Gráfica 1. Distribución por género. Fuente: registros internos del servicio y expedientes clínicos y radiológicos de los pacientes. Hoja de recolección de datos.

EDAD	PACIENTES	FCIA. RELATIVA
0 A 4 AÑOS	1	6%
5 A 9 AÑOS	0	0%
10 A 14 AÑOS	8	47%
MAS DE 15 AÑOS	8	47%

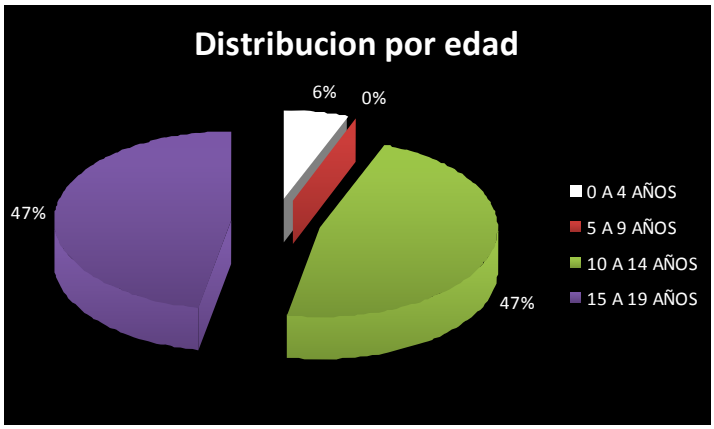

Tabla y Gráfica 2. Distribución por edad. Fuente: registros internos del servicio y expedientes clínicos y radiológicos de los pacientes. Hoja de recolección de datos.

LOCALIZACION	PACIENTES
FEMUR DISTAL	8
FEMUR PROXIMAL	3
TIBIA DISTAL	1
TIBIA PROXIMAL	5

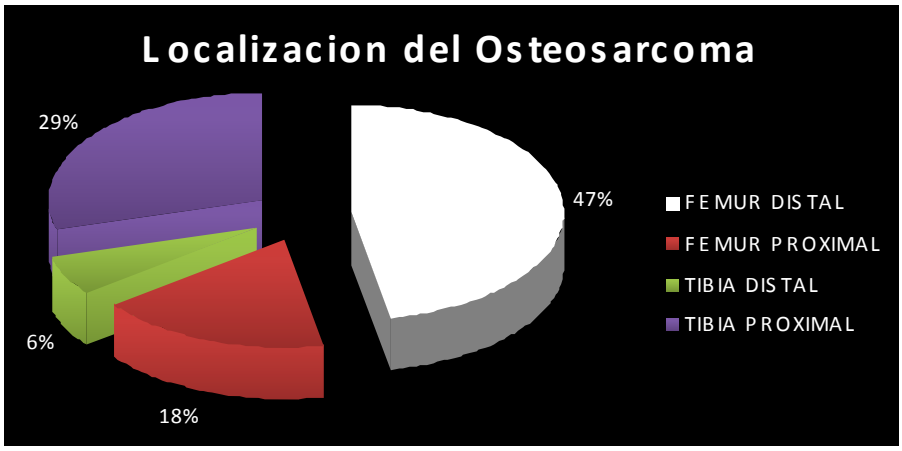

Tabla y Gráfica 3. Localización del osteosarcoma en el esqueleto. Fuente: registros internos del servicio y expedientes clínicos y radiológicos de los pacientes. Hoja de recolección de datos.

TIPO DE LESION	PACIENTES	FRECUENCIA
LITICA	16	94%
BLASTICA	1	6%

Tabla 4. Tipo de lesión ósea. Fuente: registros internos del servicio y expedientes clínicos y radiológicos de los pacientes. Hoja de recolección de datos.

MATRIZ OSEA	PACIENTES
CONDROBLASTICA	4
OSTEOBLASTICA	12
SIN MATRIZ	1

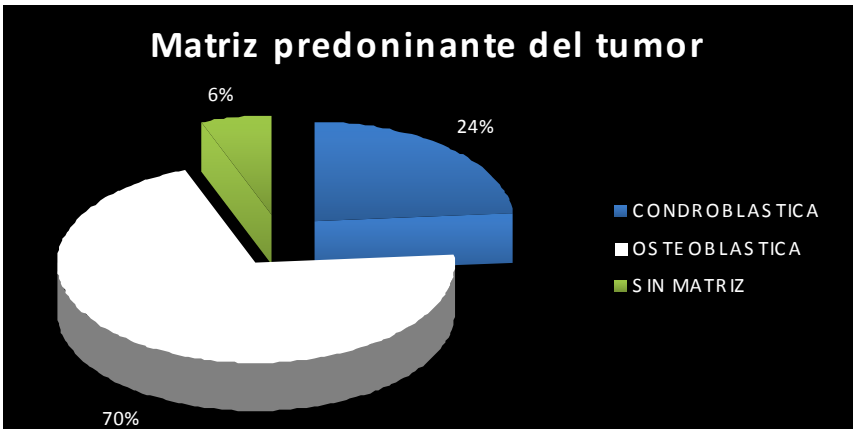

Tabla y Gráfica 5. Matriz predominante del tumor. Fuente: registros internos del servicio y expedientes clínicos y radiológicos de los pacientes. Hoja de recolección de datos.

TIPO DE REACCION PERIOSTICA	PACIENTES
CONTINUA	5
DISCONTINUA	6
MIXTA	5
SIN REACCION	1

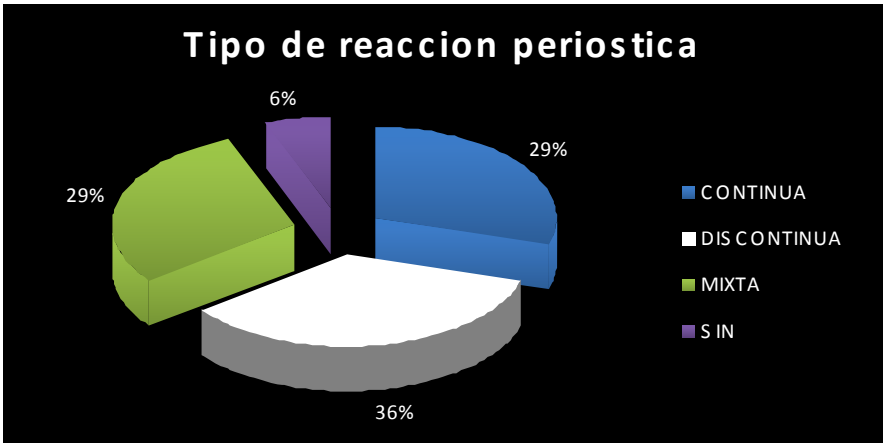

Tabla y Gráfica 6. Tipo de reacción perióstica. Fuente: registros internos del servicio y expedientes clínicos y radiológicos de los pacientes. Hoja de recolección de datos.

AFECCION EN EL PLANO LONGITUDINAL	PACIENTE
DIAFISIARIA	4
METAEPIFISIARIA	2
METADIAFISIARIA	11

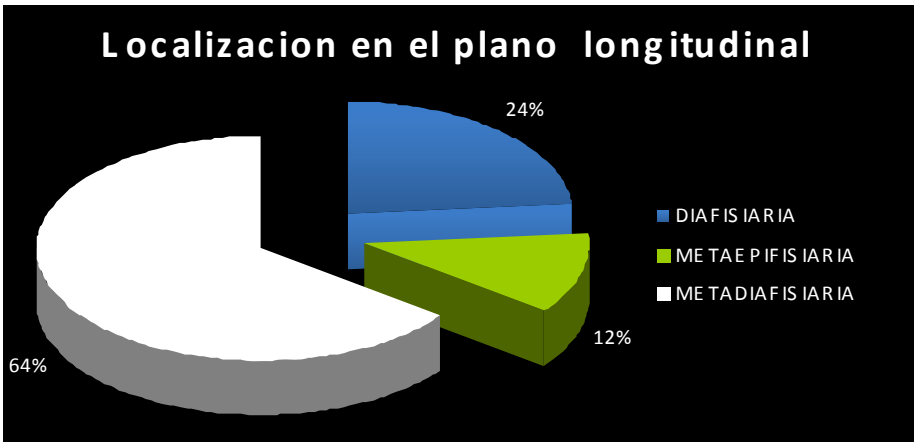

Tabla y Gráfica 7. Localización en el plano longitudinal. Fuente: registros internos del servicio y expedientes clínicos y radiológicos de los pacientes. Hoja de recolección de datos.

AFECCION EN EL PLANO TRANSVERSAL	PACIENTES
CORTICAL	1
CORTICO MEDULAR	11
MEDULAR	5

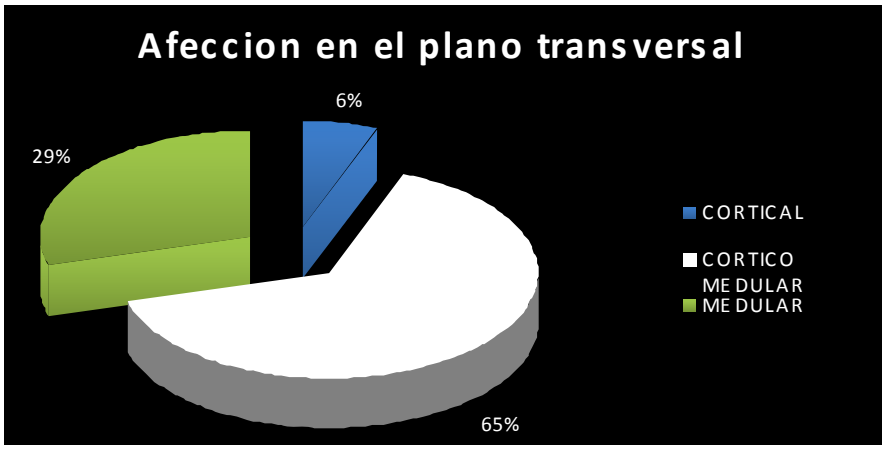

Tabla y Gráfica 8. Localización en el plano transversal. Fuente: registros internos del servicio y expedientes clínicos y radiológicos de los pacientes. Hoja de recolección de datos.

AFECCION A TEJIDOS BLANDOS	PACIENTES
AUMENTO DE VOLUMEN	16
NORMAL	1

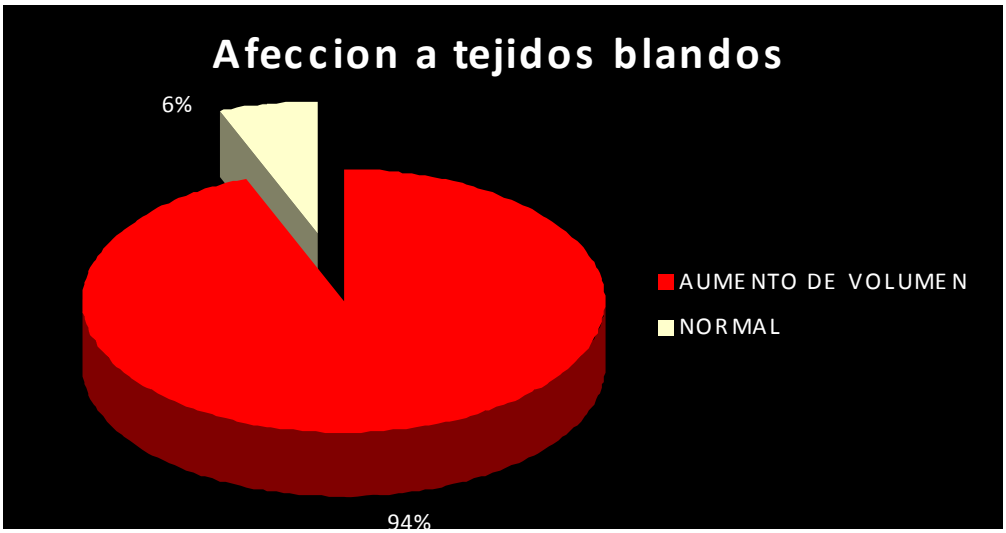

Tabla y Gráfica 9. Afección a tejidos blandos. Fuente: registros internos del servicio y expedientes clínicos y radiológicos de los pacientes. Hoja de recolección de datos.

ANEXO 2. IMÁGENES

Fig. 1 y 2. Femenino de 13 años con dolor y tumefacción de rodilla derecha. Osteosarcoma convencional.

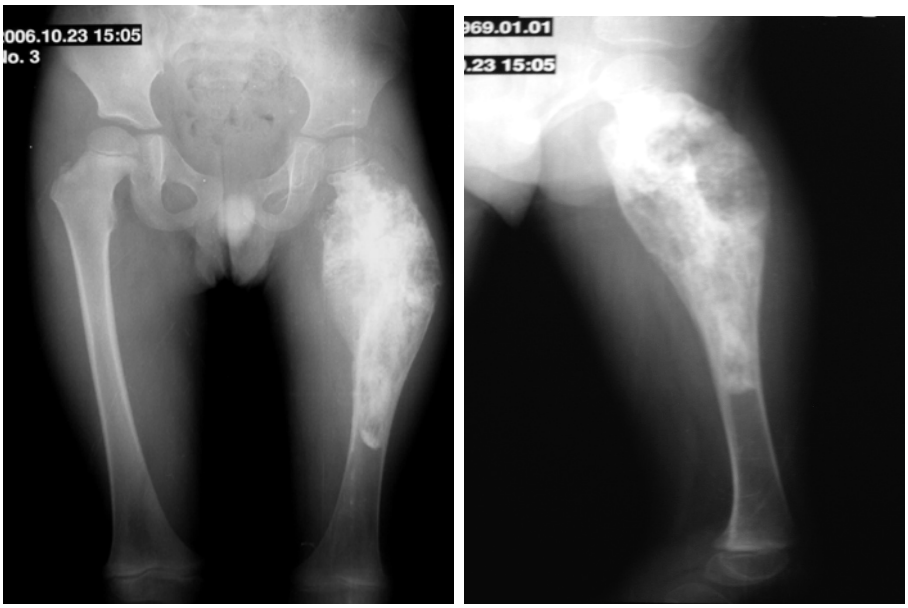

Fig. 3 y 4. Masculino de 16 años con aumento de volumen e imposibilidad para la deambulación. Osteosarcoma telangiectásico.

Fig. 5. Masculino de 16 años con dolor y tumefacción en fémur derecho. Osteosarcoma parostal.

Fig. 6. Masculino de 16 años con dolor y aumento de volumen en fémur derecho. Osteosarcoma condroblástico.

ANEXO 3.

HOJA DE RECOLECCION DE DATOS

Nombre del paciente: _____ Cédula: _____

Edad: _____ años, _____ meses. Género: ( ) Masculino, ( ) Femenino

Sospecha clínica: _____

Sitio anatómico de presentación: _____

a. Afectación del Esqueleto
    1. Axial _____
    2. Apendicular _____
b. Fémur _____
c. Tibia proximal _____
d. Tibia distal _____
e. Húmero _____
f. Otros _____
    1. Especifique_____

Hallazgos específicos por Radiografía Convencional:

1. Tejidos blandos
   _____
2. Región del hueso afectado
   _____
3. Matriz predominante del tumor (osteoblástica, condroblástica, fibroblástica)
   _____
4. Presencia de lesión lítica, blástica o mixta
   _____
5. Tipo de lesión lítica (geográfica, apolillada o permeativa)
   _____
6. Reacción Perióstica _____ Tipo_____
7. Afectación del hueso en el plano longitudinal
   _____
8. Afectación del hueso en el plano transversal
   _____
9. Diagnostico por imagen_____
10. Otras características_____
    _____

Diagnóstico Histopatológico (será llenado por el investigador):
_____.

15. – BIBLIOGRAFIA

1. Embriología Médica con orientación clínica. Lagman. T.W. Sadler. 8va. Edición. Editorial Panamericana.
2. Atlas de Histología. Gartner-Hiatt. 2007. Editorial Panamericana. 4ª Edición.
3. Anatomía con orientación clínica. Keith L. Moore, Arthur F. Dalley. Editorial Panamericana. 5a Edición.
4. Greenspan A, Tumores Oseos Malignos: Osteosarcoma y Condrosarcoma. En Greenspan A, Radiología de Huesos y Articulaciones. Madrid, España. 2006: 689-723.
5. Greenspan A, Evaluación Radiológica de Tumores y pseudotumores Oseos. En Greenspan A, Radiología de Huesos y Articulaciones. Madrid, España. 2006: 529-70.
6. Tratado De Oncologia Pediatrica. Luis Sierrasesúmaga Serie: Ciencias de la Salud. 2006. Capítulo 28.Osteosarcoma. Carlos Rodríguez-Galindo, MD. (Department of Hematology-Oncology. St Jude Children´s Research Hospital. Memphis, TN).
7. Tratado de Oncología Pediátrica, enfermedades malignas del niño y del adolescente Dr. Federico Antillón, Dra. Patricia Valverde de González. Capítulo Sarcomas Oseos.
8. Resnik D, Tumores y Lesiones Pseudotumorales: Principios Radiológicos. En Resnik D, Huesos y Articulaciones en imagen. 2ª ed. Madrid, España. 2001: 979-90.
9. Resnik D, Greenway G, Tumores y Lesiones Pseudotumorales de los huesos: imágenes y anatomopatología de lesiones específicas. En Resnik D, Huesos y Articulaciones en imagen. 2ª ed. Madrid, España. 2001: 991-1063.
10. Imaging of children with cancer. Mervin D. Cohen. Capítulo 7: tumores musculoesqueléticos. Pp 180-218.
11. KumarA, Varshney M, Khan S, Rastogi S, Safaya R. Low grade central osteosarcoma e A diagnostic dilemma. Joint Bone Spine (2008), 10: 1-3
12. Murphey M, Jaovisidha S, Temple T, Gannon F, Jelinek J, Malawer M. Telangiectatic Osteosarcoma: Radiologic-Pathologic Comparison. Radiology 2003; 229:545–53.
13. S. Suresh, A. Saifuddin. Radiological appearances of appendicular osteosarcoma: a comprehensive pictorial review. Clinical Radiology (2007) 62: 314-23.
14. Wittig J, Bickels J, Priebat D, Jelinek J,Kellar-graney K, Shmookler B, Malawer M, Osteosarcoma: A Multidisciplinary Approach to Diagnosis and Treatment. American Family Physician 2002 ; 65: 1123-132.
15. *Murphey M, Robbin R, McRae G, Flemming D, CDR, MC, Temple T, Kransdorf M.* From the Archives of the AFIP The Many Faces of Osteosarcoma. RadioGraphics 1997; 1 7: 1205-31.
16. Evidence-based Pediatric Oncology. 2ª edición. Blackwell Publishing Limited. Ross Pinkerton, A.G. Shankar, Katherine Matthay. Capítulo 16.
17. Hematologia Y Oncologia Pediatricas (2ª ED.)**.** Madero Lopez, Luis y Muñoz Villa, Arturo. Ediciones Ergon S.A. Madrid, España.
18. Incidencia general y específica de cáncer en niños derechohabientes del IMSS. Fajardo-Gutiérrez A., Juárez-Ocaña S., González-Miranda G., Palma-Padilla V., Carreón-Cruz R., Mejía-Aranguré M.A.