

201



Escuela Nacional de Estudios Profesionales

Iztacala - U.N.A.M.

CARRERA DE CIRUJANO DENTISTA

**EFFECTOS CLINICOS DEL ACIDO CITRICO SOBRE
SUPERFICIES RADICULARES ANTE EL COLGAJO
DESPLAZADO LATERAL.**

REPORTE DE UN CASO

T E S I S

**Que para obtener el Título de
CIRUJANO DENTISTA**

p r e s e n t a n

**GONZALEZ CORONADO MA. ELENA
PICENO GOVEA CONCEPCION**

San Juan de Iztacala, México

1985



Universidad Nacional
Autónoma de México

Dirección General de Bibliotecas de la UNAM

Biblioteca Central



UNAM – Dirección General de Bibliotecas
Tesis Digitales
Restricciones de uso

DERECHOS RESERVADOS ©
PROHIBIDA SU REPRODUCCIÓN TOTAL O PARCIAL

Todo el material contenido en esta tesis esta protegido por la Ley Federal del Derecho de Autor (LFDA) de los Estados Unidos Mexicanos (México).

El uso de imágenes, fragmentos de videos, y demás material que sea objeto de protección de los derechos de autor, será exclusivamente para fines educativos e informativos y deberá citar la fuente donde la obtuvo mencionando el autor o autores. Cualquier uso distinto como el lucro, reproducción, edición o modificación, será perseguido y sancionado por el respectivo titular de los Derechos de Autor.

I N D I C E

	PAG.
INTRODUCCION	.1
1 REVISION DE LA LITERATURA	.2
1.1 RECESIONES GINGIVALES LOCALIZADAS	.2
1.2 COLGAJOS DESPLAZADOS LATERALES	.4
1.3 ACIDO CITRICO pH 1.0	.6
2 MATERIALES Y METODOS	.11
2.1 PROCEDIMIENTO QUIRURGICO	.13
3 RESULTADOS	.17
3.1 ANALISIS DE RESULTADOS	.22
CONCLUSIONES	.24
BIBLIOGRAGIA	.25

INTRODUCCION

Desde hace varios años, algunos investigadores han tratado de solucionar el problema de las recesiones gingivales localizadas, algunos de ellos con éxito y otros sin él.

La técnica del Colgajo Desplazado Lateral iniciada por Grupe y - Warren en 1956, aunada al uso del Acido Cítrico pH 1.0 introducido por Register y Burdik en 1973, se ha reportado en una gran cantidad de artículos científicos extranjeros, en su mayoría con excelentes resultados.

Nuestro interés por este tema, nació al observar la alta incidencia de este tipo de recesiones gingivales, que generalmente no son corregidas quirúrgicamente, ya sea por el desconocimiento del Cirujano Dentista, o bien, de la desconfianza que éste tiene con respecto a las técnicas quirúrgicas existentes.

Por lo antes mencionado y por la importancia de permanecer actualizados, tomamos este tema tan interesante para realizar la presente tesis la cual nos ha revelado descubrimientos importantes y nos ha introducido en el maravilloso campo de la investigación.

Pretendemos en este trabajo enriquecer y actualizar nuestros conocimientos para mejorar nuestra calidad profesional en todos sentidos.

El objetivo específico de esta tesis, es el de lograr la reinserción de las fibras de tejido conectivo en dirección perpendicular con respecto a la superficie radicular denudada, después de realizar un Colgajo Desplazado Lateral y aplicar Acido Cítrico pH 1.0 - con el fin de ganar enca insertada y como consecuencia, cubrir dicha superficie y eliminando por completo la posibilidad de bolsas parodontales.

1 REVISION DE LA LITERATURA

1.1 RECESIONES GINGIVALES LOCALIZADAS

Las Recesiones Gingivales Localizadas, son la denudación del cemento radicular por la migración de los tejidos marginales, hacia apical, con la consecuente migración del epitelio de unión.

Una gran cantidad de parodontistas han tratado de resolver el problema de las recesiones gingivales localizadas y con este objetivo han investigado sobre su etiología.

Stoner y Mazdyasna en 1980, sugieren que en orden de importancia, -- los factores etiológicos locales son los siguientes:

- a) Escasa cantidad de enca insertada.
- b) La tensión que ejercen los frenillos en relación al nivel de su inserción.
- c) Dientes en posición labial.
- d) La presencia de placa dentobacteriana

Ellos mencionaron también, que no existe ninguna relación con la presencia de cálculos. (22)

En el artículo de Stoner y Mazdyasna, comentan que Shei y Col., afirmaron que las personas diestras, cepillan más sus dientes incisivos izquierdos, que los derechos. O'Leary y otros, demostraron que la -- incidencia de recesión aumenta por un estándar incrementado de limpiezas orales, apoyando la sugerencia de que el trauma del cepillado dental puede causar atrofia ósea y gingival por presión. (22) Aldritt concluyó que la causa principal es el deficiente crecimiento de hueso alveolar, pero que los factores del medio ambiente determinan la rapidez y extensión de la recesión. Es decir que la recesión gingival no se asocia con un factor etiológico individual y que se le debe prestar atención adicional al hueso alveolar. (22)

La siguiente clasificación, se puede considerar como una conclusión - global de la información reportada por varios autores. (10)

Factores Predisponentes :

1. Encía insertada inadecuada, con inserción alta del frenillo.
2. Dientes en mala posición (raíces prominentes).
3. Dehiscencia ósea.

Factores Precipitantes :

1. Cepillado vigoroso, especialmente con cepillos rígidos.
2. Laceración.
3. Inflamación recurrente.
4. Factores iatrogénicos.

1.2 COLGAJOS DESPLAZADOS LATERALES

La técnica quirúrgica de Colgajos Desplazados Laterales fué introducida por Grupe y Warren en 1956, con el objeto de ganar encía insertada y cubrir áreas con recesiones gingivales localizadas. (3, 4, 9, 10, 16, 19)

E. Guinard y Col., reportaron un promedio de ganancia en la cobertura de la superficie redicular, de 2.69 mm., 6 meses después del procedimiento quirúrgico de Colgajo Desplazado Lateral, el resultado permaneció estable después de 30 días postoperatorios, por lo que se establece que los resultados después de un mes, permiten hacer una evaluación del procedimiento a largo plazo, o sea, una disminución de la recesión gingival en un 69%, 6 meses después. (9) Albano y Col. establecieron un 61% de reducción de recesión gingival en un período de 3 meses postquirúrgicos al Colgajo Desplazado Lateral. Wilderman y Wents, alcanzaron un 60% de cobertura, en estudios realizados con perros. Smukler reportó 72.42% de cobertura radicular, 9 meses después de tratar 21 recesiones con el Colgajo Desplazado Lateral. (9)

Un factor que representa una desventaja para el uso de esta técnica, el Colgajo Desplazado Lateral, es que implica el levantamiento del colgajo de espesor total con la consecuente denudación del hueso, en el sitio donador, lo cual, puede crear una pérdida ósea y posteriormente, una recesión gingival de 1 o 2 mm. aproximadamente en dicho sitio. (3, 9, 12)

Se han introducido algunas modificaciones a esta técnica, precisamente pensando en las inconveniencias causadas al diente donador. Dichas modificaciones son: Levantar un colgajo de espesor parcial en el área donadora, rotación del colgajo, colgajo posicionado coronalmente, activación perióstica etc. (2, 8, 11, 16, 20) Pamel en 1964, presentó una variante del injerto desplazado lateral, ésta es el injerto desplazado de papila de espesor parcial, la cual tiene la ventaja de que la zona donadora que queda expuesta es mínima.

Caffesse y Guinard (3), informaron que después de observar durante tres

años postoperatorios, los resultados de Colgajo Desplazado Lateral y Colgajo Posicionado Coronalmente, no encontraron cambios significativos, tanto en dientes receptores como en donadores en el caso del Colgajo Desplazado Lateral. A los tres años se presentó una insignificante recesión en los dientes tratados con ambos procedimientos, denominando a este fenómeno "lenta reinserción."

Goldman apoya los Colgajos Desplazados Laterales de espesor total, para el área receptora y parcial para el área donadora, afirmando que el que el periostio posee un potencial para elevar el anclaje de los colgajos por medio del cemento y tejido conectivo a la superficie radicular. (16)

Rümen y Col. y Skillen y Lundquist, afirman que la reinserción de fibras, sólo puede ocurrir a 2 mm. de el ligamento parodontal y de la cresta ósea, ésto puede comprobar la hipótesis de Melcher, de que el ligamento parodontal puede ser fuente potencial de cementoblastos, -- sin embargo, la médula de la cresta ósea, puede contribuir con tejido reparativo que puede ser cementogénico. (12, 16)

Otros autores afirman que la inserción epitelial, puede extenderse - apical a la cresta ósea. (1)

Se ha visto, que el injerto puede readherirse a la superficie radicular, por la formación de un epitelio de unión largo. (1, 4, 14, 16, - 19, 23, 25) Se dice que esta falta aparente de adherencia a la superficie radicular, puede ser debido a los cambios patológicos que ocurren en el cemento expuesto. (2)

Hall nos enlista las Indicaciones y Contraindicaciones del Colgajo -- Desplazado Lateral (10), como se muestra enseguida:

Indicaciones:

1. Recesiones aisladas para crear encía insertada.

2. Profiláctico, donde no existe recesión, pero el tejido es muy delgado y se pudiera provocar dicha recesión.

Contraindicaciones :

1. Recesiones múltiples.
2. Donde hay poca o no hay encía insertada adyacente.

1.3 ACIDO CITRICO

Desde el siglo pasado se ha utilizado, una gran variedad de agentes químicos para desmineralizar la superficie radicular desnuda y de esta manera, los pronósticos de los tratamientos parodontales. (14)

En 1899, Stewart utiliza ácido sulfúrico puro o ácido hidrociorídrico para desmineralizar la superficie radicular durante una cirugía gingival. (14)

Register y Burdick en 1973 introducen el uso del ácido cítrico pH 1.0 aplicado por 3 minutos sobre la superficie radicular, proponiendo - - que:

1. Se logra una mejor fijación mecánica del colgajo.
2. Junto con un efecto inductivo óseo.
3. Tiene efecto desmineralizante sobre la dentina y por ende una - aceleración de la reinserción. (1,4,5,6,7,11,12,13,14,21 y 24)
Provoca también cementogénesis y no ocasiona respuesta pulpar. (3,12,13,16,19)

Jacob Siloah, al igual que otros autores, hacen mención de estudios -

realizados "in vitro" que demuestran la presencia de endotoxinas en superficies radiculares afectadas paradontalmente que impiden el -- crecimiento del tejido. (13,14,15,19). En otro estudio "in vitro" observaron que la re inserción mecánica que consta de raspado y ali-- sado radicular, disminuye pero no elimina por completo a las endo-- toxinas, (15,19) y en un estudio "in vitro" concluyen que la desmine-- ralización es el primer paso fisiológico para la re inserción de fi-- bras hacia la dentina. (19)

La preferencia por el ácido cítrico pH 1.0 sobre otros ácidos es -- porque éste presenta ventajas, como la de presentar menor resorción antes de la cementogénesis, menor coagulación de sangre y tejido y la facilidad para su manejo clínico, no produce respuesta pulpar. (3,7,14) Otra ventaja, es que el ácido cítrico es esencial para el metabolismo humano y es encontrado en alimentos. (14)

El ácido cítrico pH 1.0 afecta la porción mineral del diente, disol-- viendo los cristales de hidroxiapatita. (3)

Crigger sugirió que el contacto del ácido cítrico con el hueso pue-- de actuar como un estímulo para la remineralización y aceleración -- de osteogénesis. (12,24)

Otros autores mencionan que no se presentó hipersensibilidad en la superficie radicular con el uso de Colgajo Desplazado Lateral y el ácido cítrico pH 1.0

Corley y Killoy, estudiaron la preparación óptima del ácido cítrico para alcanzar un pH 1.0 y lograron la estabilidad del pH y de su ha-- bilidad para desmineralizar durante un período de 5 meses, exponien-- dolo a la luz, aire y tiempo. (4)

La profundidad de la desmineralización lograda con el ácido cítri-- co es de 4 μ m. (13, 14)

Garret y otros autores informan que el ácido cítrico pH 1.0 aplicado por 3 minutos, no tiene ningún efecto sobre la superficie radicular, si ésta no ha sido alisada previamente y eliminado completamente el viejo cemento. (1,14) N. López, reporta una débil conexión hacia la superficie radicular en donde no se eliminó por completo el cemento alterado. (13) Albair demuestra que no es necesario remover completamente el viejo cemento para lograr la reinsertión de fibras colágenas. (1)

Cole y Col., demostraron reinsertión de tejido conectivo supraóseo a través de extensas interdigitaciones de viejas y nuevas fibras colágenas a la interface dentogingival. (1)

Polson y Proye en 1983, reportaron migración del epitelio de unión - en superficies radiculares denudadas no tratadas con ácido cítrico, lo que no sucedió en las superficies radiculares a las que sí se les aplicó ácido cítrico pH 1.0 durante 3 minutos, en un estudio hecho - en monos ardilla. (17) La secuencia cronológica de la cicatrización en este estudio, es como sigue: Las células inflamatorias, se enredan en una red de fibrina que parece adherirse a la superficie radicular por estructuras que semejan arcos, posteriormente la zona se poblará de células de tejido conectivo y las fibras de colágena, sustituirán a la fibrina. Parece ser que el precursor esencial de la - inserción de tejido conectivo es la formación de cadenas de fibrina y el consecuente reemplazo de fibras de colágena. (17)

Existen varios estudios que confirman la reinsertión de fibras de tejido conectivo, orientadas funcionalmente perpendiculares a la superficie radicular de los dientes tratados con ácido cítrico pH 1.0 (1, 13) Estas fibras se insertaron al cemento nuevo, pero nunca directamente a la dentina. (1)

Polson y Proye, sugirieron que la orientación funcional de las fibras

colágenas hacia la raíz, puede no depender de las fuerzas funcionales, ya que este tipo de inserción, se ha observado en estudios "in vitro" (13)

Register en 1980, demostró la reinserción gingival hacia la dentina desmineralizada con ácido cítrico pH 1.0 por 2 minutos en perros. (11,12)

Otomo y Sims, reportaron fracaso en su intento de cubrir superficies radiculares usando ácido cítrico. (11)

Jar Liang y Solt en 1980, reportaron la utilización de ácido cítrico pH 1.0 durante 2 minutos, en colgajos posicionados coronalmente y no encontraron diferencia en la cobertura de la superficie radicular con o sin el uso del ácido cítrico, aunque aceptan que su población fué muy pequeña para decidir lo anterior y proponen estudios con mayor número de especímenes. (11)

Garrett, Crigger y Egelberg, observaron en el microscopio electrónico, que el ácido cítrico producía depresiones en las superficies radiculares, formando un nicho adecuado para recibir a las fibras de tejido conectivo. (11,13) Lasho y O'Leary en 1983, en un estudio de el uso de varios agentes químicos, entre ellos, el ácido cítrico saturado pH 1.0 aplicado por 3 minutos, reportaron que al microscopio electrónico se observaron túbulos dentinarios con un diámetro de 2 a 3 μ aproximadamente. Se observaron más haces de fibras colágenas en la superficie y dentro de los túbulos dentinarios en los especímenes experimentales que en los control. (12) El ensanchamiento de los túbulos dentinarios, puede ser un inconveniente si en la superficie radicular no se presenta una cobertura orgánica ya que estos túbulos estarían expuestos al medioambiente bucal y penetrarían las bacterias, para dar como consecuencia caries o inflamación persistente de los tejidos blandos adyacentes. (12,14)

J. Shiloah, en un estudio piloto (19), reporta los resultados favorables de dos estudios, atribuyendo su éxito a la total eliminación de endotoxinas bacterianas de la superficie radicular; aplicación tópica de ácido cítrico pH 1.0 por 3 minutos; exposición química de fibras - colágenas de la dentina e inducción de cementogénesis, por la exposición de la dentina.

2. MATERIALES Y METODOS

Se seleccionó un paciente femenino de 36 años de edad que presenta recesiones gingivales en los dientes incisivos centrales inferiores. De los cuales el izquierdo se utilizó como control y el derecho como experimental. Se realizó Historia Clínica y se tomaron radiografías de la zona involucrada para observar el nivel de las crestas óseas y cualquier anomalía no observable clínicamente y se tomaron fotografías clínicas.

Se le instituyó una técnica de cepillado y control personal de placa. Prequirúrgicamente, eliminamos también en ambos dientes, los factores locales, como la placa dentobacteriana y sarro, con Hazardas pequeñas de Goldman Fox 21 y Jaquette 30/33, posteriormente se realizó un raspado y alisado radicular con curetas Barn. 5/6 y Gracey 3/4.

El día de la cirugía, previo a la técnica quirúrgica, se tomaron las siguientes mediciones, usando una sonda paradontal de Goldman Fox y una regla flexible milimetrada. (Figs. 1, 2 y 3)

1. Profundidad del Surco (tomada del margen gingival a la parte más profunda del surco).
2. Cantidad de Encía Insertada (tomada del margen gingival a la línea mucogingival y restando la profundidad del surco)
3. Medida Mesio-distal de la Recesión (tomada al nivel de la unión cemento-esmalte)
4. Medida Apico-oclusal de la Recesión (tomada del margen gingival a la unión cemento-esmalte)

Estas medidas se repitieron postquirúrgicamente a los 30, 60 y 90 días, por el mismo operador, esto para disminuir el margen de error.




Fig. 1. Aspecto Clínico antes de la Cirugía



Fig. 2. Medición del Margen Gingival a la línea Mucogingival, antes de la Cirugía.

2.1 PROCEDIMIENTO QUIRURGICO

El procedimiento quirúrgico se llevó a cabo de la siguiente manera:

Se anestesió al paciente en las zonas distales a los dientes incisivos laterales inferiores, los que se utilizaron como donantes, usando Xilocaína con Epinefrina al 2%

Se eliminó el margen gingival que rodeaba a la recesión, por medio de 2 incisiones de bisel interno en forma de "V" en los dientes receptores con un bisturí de Bard Parker hoja 15. (Fig. 4) El margen se elimina para dejar una zona cruenta y permitir así la cicatrización del colgajo.

Las superficies radiculares de los dientes receptores se alisaron para eliminar partículas pequeñas de placa dentobacteriana y el cemento alterado, con Curetas Barn 5/6 y Gra. 3/4, dejando así el tejido cementoide expuesto.

Se realizó una incisión vertical, distal a sitio donador a la mitad de la papila y extendiéndose hacia la parte apical del mismo diente, para lograr la movilidad del colgajo.

Se levantó el colgajo de espesor total con una legra parodontal, -- (fig. 5) lo suficientemente extenso para cubrir el sitio receptor y no ejercer tensión del colgajo, el cual se chequeó para asegurar su movilidad y habilidad para ser posicionado. El pedículo se retrajo cubriéndolo con una gasa para evitar que el ácido cítrico tuviera contacto con la zona donadora ya denudada. Se aplicó el ácido cítrico pH 1.0 para la preparación de la superficie radicular del diente receptor experimental, colocando torunditas de algodón saturadas en el ácido durante 3 minutos, cambiando la torunda por intervalos de un minuto, cuidando de no tocar los tejidos adyacentes.

(Fig. 6)*

* Para la fotografía, no se colocó la gasa con fines prácticos.



**Fig. 3. Profundidad del Surco Gingival
antes de la Cirugía.**

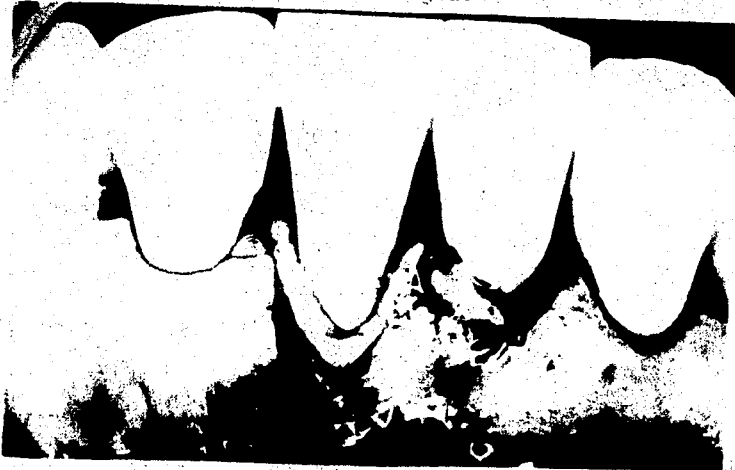


Fig. 4. Eliminación del Tejido Marginal

Una vez que se completó la aplicación de ácido cítrico, se lavó con suero fisiológico, durante un minuto para eliminar el excedente de ácido cítrico.

Los colgajos pediculados, se posicionaron lateralmente sobre los sitios receptores, fijándose con puntos separados con sutura de seda negra de 5 ceros. (Fig. 7) Los colgajos ya posicionados y saturados, se presionaron con gasas húmedas en suero fisiológico durante 5 minutos para inmovilizar los colgajos y favorecer a la iniciación de la formación de una red de fibrina.

Los sitios tanto receptores como donadores, se cubrieron con un apósito quirúrgico de Coe-Pack.

Doce días después, se retiraron el apósito y las suturas cuidadosamente. Se realizó una limpieza del área con torundas de algodón y solución salina.

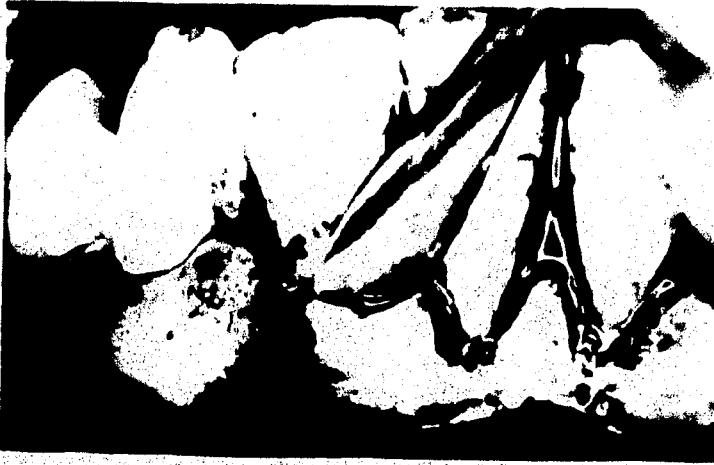

Fig. 5. Elevación del Colgajo

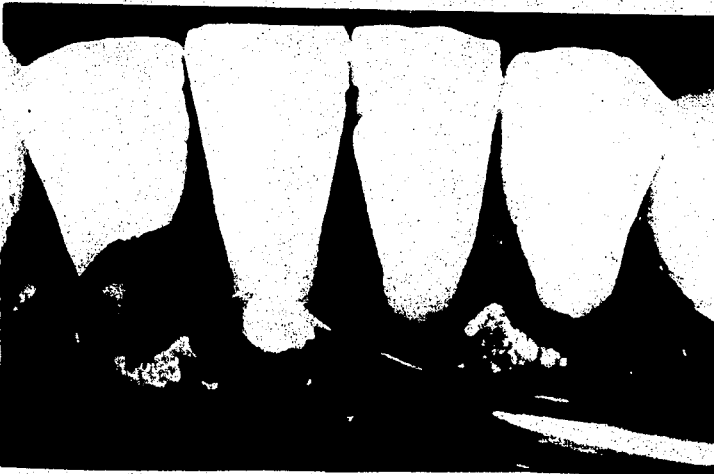


Fig. 6. Aplicación del Acido Cítrico pH 1.0

3. RESULTADOS

Las características clínicas de los tejidos gingivales durante el periodo de cicatrización, se describen cronológicamente a continuación:

A los 12 días postoperatorios se retiraron las suturas y el apósito quirúrgico remanente. (Fig. 8) El tejido gingival, presentaba cierto grado de edema, eritema y granulación de tejido. A los 30 días, (Fig. 9) en el tejido circundante de los dientes donadores y receptores, se presentó menor grado de edema y eritema, siendo más marcado en el diente donador del área control. No se observaba puntillado. 60 días después de la cirugía, (Fig. 10) se observó edema, pero en menor grado y la coloración del tejido ya aparecía normal; el puntillado era apenas perceptible. A los 90 días, (Fig. 11) el tejido era de tamaño, forma y color adecuados y la diferencia con los tejidos circundantes era casi imperceptible. El control personal de placa seguía convenientemente controlando.

TABLA I
DIENTE EXPERIMENTAL

	Prequirúrgico	30 días	60 días	90 días	Ganancia
Prof. de Surco	1.5	1.5	1.5	1.0	- 0.5
Encía Insertada	0.5	3.0	4.0	4.0	3.5
Mesio-Distal de la Recesión	4.0	4.0	4.0	3.5	- 0.5
Apico-Oclusal de la Recesión	2.5	2.0	1.5	1.0	- 1.5

(Mediciones en mm.)

TABLA II
DIENTE CONTROL

	Prequirúrgico	30 días	60 días	90 días	Ganancia
Prof. de Surco	1.0	1.5	1.5	2.0	1.0
Encía Insertada	3.0	4.0	4.0	4.0	1.0
Mesio-Distal de la Recesión	3.5	4.0	4.0	3.5	0.0
Apico-Oclusal de la Recesión	1.5	1.0	1.5	1.0	- 0.5

(Mediciones en mm.)

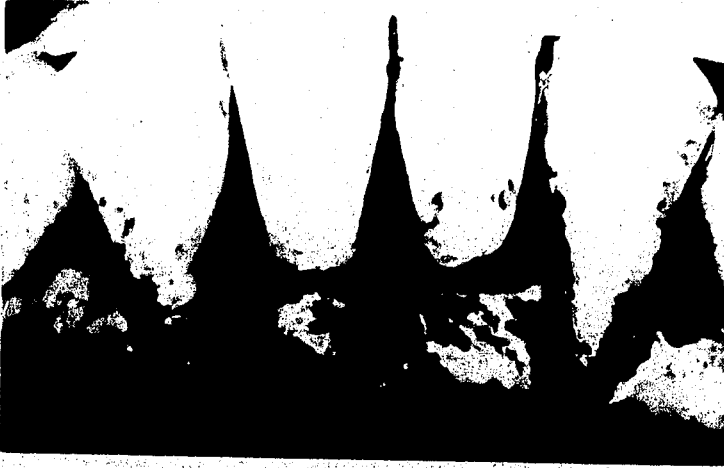

Fig. 7. Sutura de los colgajos




Fig. 8 Aspecto clínico a los 12 días postoperatorios.

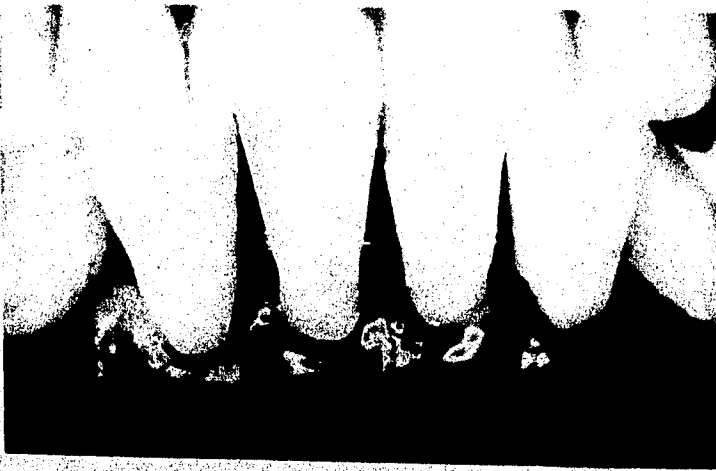

Fig. 9 Aspecto Clínico a los 30 días Postoperatorios.




Fig. 10 Aspecto Clínico a los 60 días Postoperatorios.

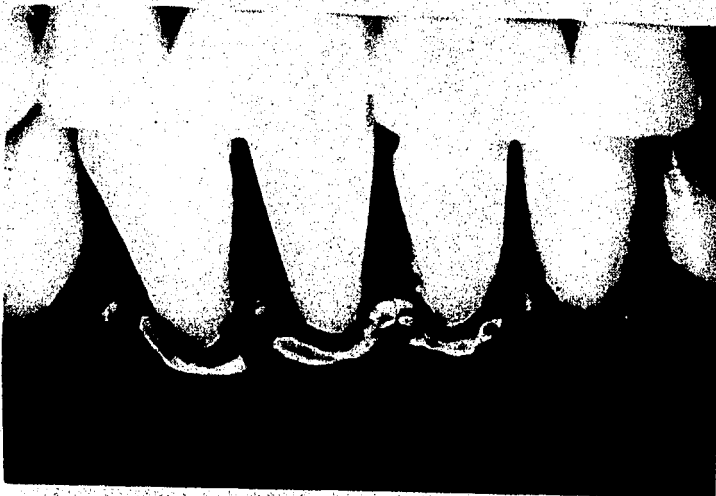

Fig. 11 Aspecto Clínico a los 90 días Postoperatorios.

3.1 ANALISIS DE RESULTADOS

En las mediciones tanto prequirúrgicas como postquirúrgicas en el diente experimental y control se observaron algunas diferencias que se enumeran como sigue:

MEDICION	DIENTES			
	EXPERIEMTAL		CONTROL	
1 Profundidad de Surco	Disminuyó	0.5 mm.	Aumentó	1.0 mm.
2 Cantidad de Encía I	Aumentó	3.5 mm.	Aumentó	1.0 mm.
3 M-D de la Recesión	Disminuyó	0.5 mm.	No varió	0.0 mm.
4 A-O de la Recesión	Disminuyó	1.5 mm.	Disminuyó	0.5 mm.

En el caso de la profundidad de surco de el diente control, se - puede considerar que se obtuvo un cambio no precisamente desfavo rable, pero sí no deseado, pues aumentó de 1.0 mm. a 2.0 mm., es decir, 1.0 mm.

La cantidad de Encía insertada, aumentó en el diente experimental 3.5 mm. y en el diente control solamente aumentó 1.0 mm.. Aunque debemos considerar que el diente control tenía 3.0 mm. inicialmen te y el experimental 0.5 mm., quedando ambos en 4.0 mm., a los 90 días postoperatorios.

En la medida Mesio-Distal de la Recesión en el diente experimen- tal, disminuyó 0.5 mm., no habiendo cambio los 30 y 60 días pero si a los 90 días. En el diente control aumentó 0.5 mm., a los - 30 días, manteniéndose igual a los 60 días y disminuyendo 0.5 mm. a los 90 días, quedando en la medición tomada inicialmente.

La disminución de la recesión fue considerablemente mayor en el diente experimental que en el diente control, pues en el primero disminuyó 1.5 mm. y en el segundo solamente 0.5 mm.

Los incrementos observados dentro del período de los 30 y 60 días, en la medida Mesio-Distal de la recesión, pueden deberse a la inflamación que se presenta en el período de reparación.

Cabe señalar que las medidas mesio-distal y apico-oclusal de la recesión en el diente control, eran menores que en el diente experimental en el período prequirúrgico.

CONCLUSIONES

Podemos concluir que en el diente experimental, se presentaron - cambios muy favorables, mientras que en el diente control sus cam bios fueron favorables, pero en menor grado.

De acuerdo a estos resultados debe tomarse en cuenta que el uso del ácido cítrico, colocado tópicamente sobre la superficie radicular en colgajos desplazados laterales, nos proporciona una variante más para el tratamiento de recesiones gingivales. Dentro de este estudio podemos concluir que el uso del ácido cítrico nos puede brindar resultados exitosos como observamos en los resultados. A pesar de que es una operación nueva, la cual requiere de muchas mas investigaciones, no sólo en animales, sino en humanos, puesto que las condiciones son totalmente diferentes y por lo tan to no pueden aplicarse estrictamente los resultados obtenidos en animales sobre los tratamientos en humanos.

Lo que mostramos es sólo un caso, que como se pudo ver, se logró algo de los muchos que se puede lograr con el uso del ácido cítrico como fue la ganancia de encía insertada, y la cobertura de la superficie radicular.

B I B L I O G R A F I A

- 1.- Albair, William and Coob, Ch. Connective tissue attachment to periodontally diseased roots after citric acid demineralization. J. of Periodontology. 53:515, 1982.
- 2.- Aleo J.J. de Renzis F.A. et. al. The presence and biologic activity of cementum-bound endotoxins. J. Periodontology, 45: 672, 1974.
- 3.- Caffesse, Raul And Guinard, E. Treatment of localized gingival recessions. J. of Periodontology. 51:167, 1980.
- 4.- Common, John and Mc Fall, W. Jr. The effects of citric acid on attachment of laterally positioned flaps. J. of Periodontology. 54:9, 1983.
- 5.- Corley, J. Monty and Killoy, W. Stability of citric acid solutions during a five month period. J. of Periodontology. 53:390, 1982.
- 6.- Drago, M. Regeneración de la inserción peridontal en humanos. Editorial C.E.C.S.A., México Sept. 1983. pp. 77-85.
- 7.- Fernyhough, Will and Page, R. Attachment, growth and synthesis by human gingival fibroblast on demineralized or fibronectin-treated normal and diseased tooth roots. Journal of Periodontology. 54:133, 1983.
- 8.- Goldman, Henry and Smukler, H. Controlled surgical stimulation of periosteum. J. of Periodontology. 49:518, 1978.

- 9.- Guinard, Emilio and Caffesse, R. Treatment of localized gingival recessions. J. of Periodontology. 49:351, 1978.
- 10.- Hall, Walter. Pure mucogingival Problems, U.S.A. 1984. Ed. Quintessence Publishing. Pp. 35, 100.
- 11.- Jar Liang Liu, William and Solt, Ch. A surgical procedure - for the treatment of localized gingival recession in conjunction with root surface citric acid conditioning. J. of Periodontology. 51:505, 1980.
- 12.- Lasho, David and O'Leary, T. A scanning electron microscope study of the effects of various agents on instrumented periodontally involved root surfaces. J. of Periodontology. 54:210, 1983.
- 13.- López, Nestor. Connective Tissue Regeneration to Periodontally Diseased Roots, Planed and Conditioned With Citric Acid and Implanted Into the Oral Mucosa. J. of Periodontology. 55:381, 1984.
- 14.- Nightingale, Scott and Sheridan, P. Root surface demineralization in periodontal therapy: subject review. J. of Periodontology. 53:611, 1982.
- 15.- O'Leary, Timothy and Kafrawy, A. Total cementum removal: a realistic objective. J. of Periodontology. 54:221, 1983.
- 16.- Passanezi, Euloir and Alves, M. Periosteal activation and - root demineralization associated with the horizontal sliding flap. 50:384, 1979.
- 17.- Polson, Alan and Proye, M. Fibrin linkage: a precursor for new attachment. J. of Periodontology. 54:141, 1983.

- 18.- Polson, Alan and Frederick, G. The production of root surface smear layer by instrumentation and its removal by citric acid. J. of Periodontology. 55:443, 1984.
- 19.- Shiloah, Jacob. The clinical effects of citric acid and laterally positioned pedicle grafts in the treatment of denuded root surfaces. J. of Periodontology. 51:652, 1980.
- 20.- Smukler, H. and Goldman, H. Laterally repositioned "stimulated" osteoperiosteal pedicle grafts in the treatment denuded roots. J. of Periodontology. 50:379, 1979.
- 21.- Sthal, S.S. and Froum, S.J. Human clinical and histologic repair responses following the use of citric acid in periodontal therapy. 48:261, 1977.
- 22.- Stoner, Joan and Mazdyasna, S. Gingival recession in the lower incisor region of 15 year-old subjects. J. of Periodontology. 51:74, 1980.
- 23.- Sullivan H., Carman, D. and Dinner D. Histological evaluation of the laterally positioned flap IADR Abstract. Number 467, 1971.
- 24.- Vieira, Elisabeth; O'Leary T. J. and Kafrawy, A. The effect of sodium hypochlorite and citric acid solutions on healing of periodontal pockets. J. of Periodontology. 53:71, 1982.
- 25.- Wilderman M.N. and Wentz F.M. Repair of dentogingival defect with a pedicle flap. J. of Periodontology. 36:218, 1965.
- 26.- Woodyard, S.G.; Snyder, A.J. and Henley, G.A. histrometric - evaluation of the effect of citric acid preparation upon healing of coronally positioned flaps in nonhuman primates. J. of Periodontology. 55:197, 1984.