

11234



UNIVERSIDAD NACIONAL AUTONOMA DE MEXICO

DIVISION ESTUDIOS DE POSTGRADG

40

ISSSTE

SUBDIRECCION GENERAL MEDICA DEL CENTRO MEDICO NACIONAL

20 DE NOVIEMBRE

CAMBIOS ULTRASONOGRAFICOS DE LA NEOVASCULARIZACION COROIDEA EN PACIENTES CON DEGENERACION MACULAR RELACIONADA A LA EDAD, EN TRATAMIENTO CON RADIOTERAPIA EXTERNA.

20108

TESIS DE POSTGRADO PARA OBTENER EL TITULO DE ESPECIALIDAD EN OFTALMOLOGIA PRESENTA DRA. EVA CAMERINA LOPEZ DIAZ BARRIGA





Universidad Nacional
Autónoma de México



UNAM – Dirección General de Bibliotecas
Tesis Digitales
Restricciones de uso

DERECHOS RESERVADOS ©
PROHIBIDA SU REPRODUCCIÓN TOTAL O PARCIAL

Todo el material contenido en esta tesis esta protegido por la Ley Federal del Derecho de Autor (LFDA) de los Estados Unidos Mexicanos (México).

El uso de imágenes, fragmentos de videos, y demás material que sea objeto de protección de los derechos de autor, será exclusivamente para fines educativos e informativos y deberá citar la fuente donde la obtuvo mencionando el autor o autores. Cualquier uso distinto como el lucro, reproducción, edición o modificación, será perseguido y sancionado por el respectivo titular de los Derechos de Autor.

**UNIVERSIDAD NACIONAL AUTONOMA DE MÉXICO
DIVISIÓN DE ESTUDIOS DE POSTGRADO**

ISSSTE

**SUBDIRECCIÓN GENERAL MEDICA
CENTRO MÉDICO NACIONAL 20 DE NOVIEMBRE**

**CAMBIOS ULTRASONOGRAFICOS DE LA NEOVASCULARIZACION COROIDEA
EN PACIENTES CON DEGENERACION MACULAR RELACIONADA A LA EDAD,
EN TRATAMIENTO CON RADIOTERAPIA EXTERNA.**

**TESIS DE POSTGRADO PARA OBTENER EL TITULO DE ESPECIALIDAD EN
OFTALMOLOGÍA.**

PRESENTA:

DRA. EVA CAMERINA LOPEZ DIAZ BARRIGA.

MÉXICO, D. F.


2000.



[Handwritten signature]
DR. LUIS PADILLA SANCHEZ
SUBDIRECTOR DE ENSEÑANZA E INVESTIGACIÓN.

	FACULTAD DE MEDICINA Sec de Servs Escolares
OCT. 31 2000	
Unidad de Servicios Escolares RMC de (Posgrado)	

[Handwritten signature]
DR. SERGIO MARTINEZ OROPEZA
PROFESOR TITULAR DEL CURSO DE OFTALMOLOGÍA



[Handwritten signature]
DR. LUIS PORFIRIO OROZCO GOMEZ
ASESOR DE TESIS.

RESUMEN.

Objetivo: Determinar los cambios a nivel ultrasonográfico que dosis bajas de radiación pueden alterar el curso natural de la neovascularización subfoveal en pacientes con degeneración macular relacionada a la edad (DMRE).

Material y métodos: Se incluyeron 34 pacientes con DMRE tipo húmeda a los que se determinó la capacidad visual corregida así como el diagnóstico y estadio de la enfermedad con exploración fundoscópica, fotografías a color del polo posterior de la retina, estudio fluorangiográfico de la retina y ultrasonido modo AB ocular. Se les realizó una ecografía inicial y posteriormente fueron tratados con un acelerador lineal de rayos X con dosis de 1,500 cGy, fraccionada en 10 sesiones de 150 cGy, con un haz de fotones de alta energía de 10 megaelectron volts. Se mantuvieron en seguimiento clínico, fluorangiográfico y ecográfico por doce meses y se observó el comportamiento de la membrana neovascular subfoveal.

Resultados: Se comprobó por medio de ultrasonido modo AB, que el grosor de la membrana neovascular subfoveal se redujo en todos los pacientes, disminuyendo su grosor en promedio un 34%. La CV se mantuvo estable en el 80% de los casos y 7 pacientes (20%) presentaron mejoría de una línea de visión, el campo visual se mantuvo estable en el 82% de los pacientes y 6 presentaron mejoría, sólo 6 pacientes mostraron un aumento en la opacidad de cristalino, el resto se mantuvo sin cambios.

Conclusión. Comprobamos la utilidad de la radioterapia como un tratamiento alternativo para mantener campo periférico en pacientes con DMRE de tipo húmedo así como para detener el crecimiento de la membrana neovascular subretiniana, cambiando la evolución natural de la enfermedad.

SUMMARY.

Objective. We determined the ultrasonographics changes that lower dosis of external radiation can disturb the natural course of the neovascularitation subfoveal in patients with ARMD.

Material and methods. We enrolled 34 patients with neovascular form of ARMD (age-related macular degeneration), we measured the visual acuity, we did the diagnosis and estadification of ARMD, we realized fundoscopic exploration, color photographs of posterior pole of the retina, fluorescein angiography and ocular mode A-B ultrasonography. Patients were treated with a linear accelerator with a dosis of 1500cGy inf 10 fractions of 150cGy. The patients were followed up for 12 months and we observed the behavior of neovascular subfoveal membrane.

Results. We confirm with the A-B mode ultrasonography that the thickness of the neovascular subfoveal membrane decrease in all patients, in a percentage of 34%. The visual acuity was maintained in 80% of the cases, and 7 patients (20%) improved one line of vision, the visual field was stable in 82% of the patients and 6 have improved; 6 patients had increase in lens opacities, the remainder were without changes.

Conclusions. We comprobe the utility of the radioteraphy like a alternative treatment for maintined periferical visual field in patients with ARMD "wet" type, so to stop the growth of the neovascular subretinal membrane, changed the natural evolution of that disease.

INDICE.

Introducción	pág. 5.
Material y métodos	pág. 9.
Resultados.....	pág. 15.
Discusión.....	pág. 19.
Conclusiones.....	pág. 20.
Bibliografía.....	pág. 21.

INTRODUCCIÓN.

La degeneración macular relacionada a la edad (DMRE), es la primera causa de ceguera en el mundo occidental. Es debida a un proceso de envejecimiento de las células del epitelio pigmentado de la retina (EPR) ocasionada por múltiples factores (edad avanzada, cambios degenerativos por mala perfusión, exposición a la luz solar sin protección, etc.)

La DMRE se puede clasificar en dos tipos:

- Una forma neovascular (exudativa), Junius-Kuunt.
- Una forma no neovascular, tipo seca o tipo Haab (no exudativa). (1,23)

La forma seca está caracterizada por "drüissen" (pequeñas lesiones blanco amarillentas localizadas a nivel del epitelio pigmentado de retina (EPR) dentro del área macular y frecuentemente encontradas en pacientes mayores de 50 años). Así como anomalías del EPR, como son: atrofia geográfica y áreas focales de hiperpigmentación dentro de la mácula (1,2).

La forma exudativa se caracteriza por el crecimiento de neovasos originados de la coriocapilar que se ubican en el espacio sub-EPR y subretiniano. La información más precisa del curso natural de ésta enfermedad depende de que el otro ojo tenga también drüissen y si ha desarrollado o no la forma neovascular. Lo anterior fue probado por el "Macular Photocoagulation Study Group" (MPSG), con un estudio prospectivo de 5 años. En esta investigación las características maculares se clasificaron según un esquema estandarizado en una "presentación enmascarada u oculta", sin conocer el curso subsecuente o tratamiento que requería ambos ojos. Los ojos con drüissen pequeñas y sin hiperpigmentación focal presentaron un 10% de riesgo de desarrollar una membrana neovascular (MNV), neovascularización coroidea, dentro de los siguientes 5 años. Los ojos con grandes drüissen o hiperpigmentación focal tuvieron un riesgo del 30 % de desarrollar MNV en los siguientes 5 años. Los ojos que presentaron ambas lesiones, es decir, grandes drüissen e hiperpigmentación focal tuvieron cerca del 60% de riesgo de desarrollar MNV en los siguientes 5 años (1,4). La disminución de la AV central de estos pacientes ocurre por desprendimientos exudativos multilobulares del EPR, por confluencia de drüissen o por atrofia geográfica del EPR y la retina misma (5 a 10% del total de los casos con disminución de la AV) (26). El tratamiento de esta variedad de presentación es controvertido (1,16,30,32). No se sugiere tratamiento, experimentalmente se ha empleado la fotocoagulación de drüissen para hacerlas desaparecer.

A pesar de que la mayoría de los pacientes con DMRE (90%) sólo manifiestan drüissen o anomalías del EPR, aquellos que experimentan una pérdida visual severa (90% del total de los casos con disminución de la AV), lo deben al desarrollo de una neovascularización coroidea (25,26) ó algunas de sus consecuencias como son: desprendimiento seroso o hemorrágico del EPR y/o retina neurosensorial, exudación lipídica sub o intrarretiniana y cicatriz disciforme (3,9,16,17,25,30). La maculopatía exudativa de la DMRE (10%), es caracterizada por una MNV que puede crecer en un promedio de 16 micras diarias (31) y puede localizarse: extrafoveal, MNV a más de 199micras de la fovea; juxtafoveal, localizada de 1 a 199 micras del centro foveal o subfoveal, exactamente por debajo de la fovea. Además, la proliferación neovascular de la coriocapilar puede extenderse a través de defectos en la membrana de Bruch o invadir el espacio subretiniano o subepitelial del EPR y sé estimulada por diversos factores que la favorecen. Sintómicamente, la mácula es involucrada cuando esta MNV acumula fluido seroso, sangre o ambos en el espesor de la retina. Eventualmente, este proceso exudativo termina organizando tejido cicatricial y la cicatriz disciforme frecuentemente conduce a una importante y permanente pérdida de visión central (5,6,7,8,9,16,17).

En la evolución natural de ésta enfermedad es conocido que cuando existe MNV sólo un 18% de los pacientes permanecen con la misma o mejor visión con la que se estableció el diagnóstico y que en cambio, 69% pierden dos o más líneas respecto a la basal y que aproximadamente conducen a un 70% de los pacientes a una visión final de 20/400 o peor, tras un seguimiento promedio de 21 meses (9,10).

Los dos patrones básicos de la MNV reconocidos por el MSPG y descritos por diversos autores incluyen la MNV clásica y la MNV oculta o no clásica (9,10,11,12,13,14,17).

Diversos tratamientos se proponen en la actualidad para controlar esta variedad del padecimiento tales como:

Fotocoagulación. Ha sido usada para tratar a los pacientes con la presentación de neovascularización subfoveal con membrana variedad "clásica", es decir, que tiene bordes bien definidos. Sin embargo y a pesar de que este tratamiento muestra resultados visuales benéficos a largo plazo, al compararlo con la evolución natural de la enfermedad (pérdida de 5 a 6 líneas de AV), los ojos tratados con éste método experimentan una súbita y permanente disminución de la AV, en promedio de 3 líneas (18) inmediatamente posterior a la aplicación de la fotocoagulación, ya sea argón verde puro o con Kriptón rojo, pues desafortunadamente el tratamiento de una MNV con fotocoagulación conduce a la destrucción de la retina inmediata superior que condiciona una severa pérdida visual. Por lo anterior, este tratamiento sólo se propone si ambos, el paciente y el oftalmólogo están preparados para una "profunda disminución de la AV inmediatamente después del tratamiento", y si el caso del paciente cumple con los criterios actuales de tratamiento según lo describe el MSPG como conclusión de su trabajo (11,12,14,18).

Posteriores estudios de tratamientos con láser de las membranas subfoveales han mostrado que el pronóstico es similar a 5 años de seguimiento, pero puede existir una pequeña variación, dependiendo del tamaño de la lesión y la capacidad visual o si es una lesión recurrente (13,14).

Sin embargo, una gran proporción de pacientes con MNV subfoveal no reúne los criterios del MSPG para ser tratados con fotocoagulación con láser (14,18) y de hecho sólo unos cuantos aceptan someterse a este tratamiento, y por otro lado sólo unos cuantos oftalmólogos en otros países (18) y en México (3) lo han propuesto en casos seleccionados de MNV subfoveal, lo que demuestra su difícil aceptación, además de que ésta técnica no está exenta de complicaciones.

Cirugía Submacular. Originalmente descrita como alternativa terapéutica de las neovascularizaciones coroideas en el Síndrome de Histoplasmosis ocular presuntiva (47), esta técnica se ha extendido para tratar otras patologías (48). Su objetivo es extirpar el tejido neovascular y limitar el daño. Se realiza una vitrectomía vía pars plana y se disecciona la hialoide posterior con una aguja con punta de silicón con aspiración continua. Se realiza una retinotomía evitando el haz papilomacular, se disecciona la retina neurosensorial con solución salina balanceada para inducir un pequeño desprendimiento de la misma, y usando un pequeño gancho, finísimas pinzas y tijeras se extirpa el tejido neovascular. Se bloquea la lesión con aire o gas y así concluye la cirugía (47,48,49,50). Recientemente han sido publicados los resultados de estudios sobre el uso de esta técnica en pacientes con DMRE (49) y de otras etiologías como Síndrome de Histoplasmosis ocular, miopía, coroiditis multifocal, estrias angioides e idiopáticas.

En dicho estudio no se demostró un aparente beneficio significativo a los pacientes portadores de DMRE, comparados con otros tipos de tratamiento ya que al estudiar la histología de la membrana extirpada, además de ella se encontraron fotorreceptores y células del EPR. Sin embargo, algunos pacientes pueden beneficiarse con una disminución del tamaño del escotoma central. Los diferentes resultados visuales, de acuerdo a las patologías de fondo pueden deberse a las características propias de la neovascularizaciones coroideas, que las hacen más o menos susceptibles a la remoción quirúrgica ya sea parcial o completa (49,51). Es importante mencionar que ésta técnica no está exenta de complicaciones además de que el tejido removido puede ser insuficiente y provocar una recidiva (51,52).

Tratamiento farmacológico. Se ha intentado con inhibidores de la angiogénesis como la talidomida (53,54). Sin embargo, se han reportado recidivas aún siendo doblemente tratadas con láser y talidomida, cuya administración fue de 8 meses y requirió de una segunda fotocoagulación (55).

Basados en la exitosa y rápida resolución de la hemangiomatosis pulmonar progresiva y de los angiosarcomas en niños, el interferón alfa 2^a recombinado ha sido empleado para el tratamiento de la neovascularización coroidea en la DMRE (53), administrándolo sistémicamente, es un inhibidor débil de la angiogénesis. Sólo se han reportado unos cuantos casos exitosos con un seguimiento corto. Por sus numerosos efectos secundarios como fatiga, anorexia, leucopenia, trombocitopenia y depresión muchos de los pacientes no toleran su administración prolongada. Actualmente es considerado puramente experimental no se recomienda su uso.

Tratamiento con radioterapia. En contraste con la fotocoagulación con láser, la radioterapia ha mostrado ser capaz de inducir regresión de los hemangiomas coroideos y otras estructuras vasculares sin inducir daño térmico con 1,200cGy de radiación de un haz de fotones de 6 mega electrón volts (MV) (15,19). Además, a pesar de que en numerosas publicaciones se mencionan múltiples efectos secundarios a la radiación (33,34,35,36,37,39,46), en publicaciones recientes se ha concluido que aquellos ojos expuestos a dosis inferiores o iguales a 2,500cGy o cuando se les administran dosis fraccionadas inferiores o iguales a 200cGy tienen muy pocas probabilidades de desarrollar retinopatías significativas, provocando en pocos casos la formación de catarata o queratoconjuntivitis con epífora (19,20,21,22,23,24,40).

Neovascularización coroidea y Radioterapia.

En 1993, se reportó la aplicación externa de dosis de 1,000 a 1,500cGy administrados con un haz de 6mv en pacientes que presentan una neovascularización subfoveal. En esta publicación los 19 pacientes tratados no presentaron la súbita disminución de 3 líneas de visión que acompañan al tratamiento con láser en el MPSPG, sino que su AV se mantuvo igual o mejoró en un 78% de ellos a los 6 meses y en un 66% de ellos a los 12 meses de seguimiento (19). La regresión de la neovascularización fue seguida con FAR y se observó en un 68% y en un 77% de los pacientes a los 6 y 12 meses de seguimiento, siendo su evolución muy diferente a la del grupo control. Sólo una catarata fue considerada como complicación de la radioterapia que en un reporte más tardío después de 27 meses de seguimiento de un total de 45 pacientes, el 65% mantenía su visión previa (21).

Estos resultados fueron corroborados independientemente por otros autores (20). Concluyendo que la radioterapia probablemente puede prevenir la proliferación de células endoteliales de los neovasos capilares subretinianos recién formados y puede inducir la obliteración de los vasos aberrantes.

Existe además otro reporte (21) donde se trataron 137 pacientes, con DMRE, con radiación externa, completando el seguimiento de 75 de ellos a los que se les aplicaron dosis de 1,200 a 1,500cGy con haces de 4 y 6mv en la mácula afectada por neovascularización coroidea. Además utilizaron placas radioactivas de paladium 103 en 6 pacientes más, tratados con técnica de braquiterapia con una dosis retiniana de 1,200 a 1,500cGy. Compararon la distribución de la dosis de radiación: Intralesional, intraocular e intracraneal entre ambos grupos y encontraron que las placas de braquiterapia permiten una mayor proporción de dosis efectiva hacia el tejido neovascular, liberaron menos radiación hacia los tejidos oculares normales y a las estructuras craneales. Ambas modalidades de tratamiento se asociaron a disminución de las hemorragias, exudación lipídica y serosa de las neovascularizaciones coroideas. Diez de los pacientes (13%) que recibieron radiación externa cursaron con epífora e irritación ocular transitoria. Estos efectos secundarios son al parecer irrelevantes (21), sin embargo, el análisis de los casos (6 pacientes con braquiterapia en comparación con 137 tratados con radioterapia externa), favorecen aparentemente el uso de placas radioactivas por su aparente precisión en la distribución de la radiación y sus mínimos efectos secundarios.

Los autores opinan que la angiogénesis es un proceso complejo que incluye estimulación y/o activación celular, seguido de crecimiento, migración y diferenciación. Las dosis bajas de radioterapia han mostrado que inhiben la neovascularización, pero existe controversia en cuanto al mecanismo o factores por los que logra este efecto. Probablemente modifican la curva de supervivencia celular afectando la producción de citocinas. Como sea, estas pequeñas dosis umbral, inducen disminución del desarrollo y daño del ADN, por lo tanto, a los genes que se piensa disminuyen la capacidad de respuesta celular. Esta radioterapia de la MNV quizá afecte directamente la angiogénesis por destrucción directa de las células endoteliales neovasculares y macrófagos productores de citocina y/o indirectamente por efecto sobre los genes dentro de las células, encargados de la producción de citocinas reguladoras del desarrollo endotelial. Además, la dosis baja de radiación inhibe la proliferación de fibroblastos y posiblemente inhiben así la subsecuente formación de cicatriz disciforme, característica final de la forma exudativa de la DMRE (3,25,28).

JUSTIFICACION.

La DMRE con neovascularización subfoveal es causa de la disminución profunda e irreversible de la AV sin tratamiento. La experiencia de los estudios piloto con el uso terapéutico de la radiación en éste padecimiento sugiere que dosis bajas de radiación ofrecen un método de tratamiento de las neovascularizaciones coroideas que preserva la retina adyacente a la lesión, de la mayor destrucción que implicarían otros métodos. Por lo que utilizar el ultrasonido para medir el grosor de la membrana neovascular subfoveal antes y después del tratamiento con radioterapia externa quisimos observar las modificaciones que sufre la membrana, para tener una experiencia mexicana e institucional con ésta técnica y comprobar si es beneficiosa en este tipo de patología.

HIPOTESIS

- ❖ H1. El uso de dosis bajas de radiación (1,500cGy), es capaz de modificar el curso natural de la neovascularización coroidea y subfoveal en la DMRE conservando igual o mejor capacidad visual y la cecografía es un parámetro útil que demuestra cambios en el grosor de la membrana.
- ❖ H2. El uso de dosis bajas de radiación (1,500cGy), no modifica el curso natural de la neovascularización coroidea subfoveal en la DMRE.

OBJETIVOS.

- ❖ Con el uso de la radioterapia externa se modificará la progresión de la neovascularización coroidea subfoveal en los pacientes con DMRE.
- ❖ Se limitará el deterioro funcional de la visión en los pacientes con DMRE, variedad exudativa subfoveal.
- ❖ Se adquirirá experiencia en el uso de radioterapia en éste tipo de patología ocular.
- ❖ Se mostrarán datos de regresión de la neovascularización subfoveal por medio de ultrasonido.

MATERIAL Y METODO.

Diseño y duración:

Se trata de un estudio prospectivo, longitudinal, experimental, con duración aproximada de un año y medio.

Recopilación y análisis de la información:

Asesoría e implantación del proyecto:

Fecha probable de inicio: Mayo de 1999.

Fecha probable de terminación: Agosto del 2000.

Universo:

Todos los pacientes con DMRE variedad exudativa subfoveal que cursen con CV entre 20/40 y 20/200, con una muestra mínima de 30 pacientes que reúnan los criterios de inclusión.

Criterios de inclusión:

1. Pacientes con diagnóstico de neovascularización coroidea por DMRE.
2. Con por lo menos 2 manifestaciones clínicas de actividad de la lesión: sangre, exudados, engrosamiento retiniano, así como desprendimiento de la retina neurosensorial, EPR o ambos.
3. Con capacidad visual (CV) entre 20/40 y 20/200.
4. Con compromiso del área mácula, demostrable por ecografía modo AB reciente (15 días), ya sea variedad clásica u oculta.
5. Pacientes que rechacen el tratamiento con fotocoagulación.

Criterios de exclusión:

1. Pacientes con otras maculopatías o retinopatías agregadas (Diabetes Mellitus en cualquier estadio, miopía maligna, neovascularización de otra etiología, etc.).
2. Pacientes que desarrollen enfermedades corneales o vítreas que impidan valorar el fondo del ojo (leucomas, hemorragia vítrea), que no se relacione con la radioterapia.
3. Pacientes con recidiva de la neovascularización, previamente tratados con fotocoagulación.
4. Pacientes con CV mejor de 20/40 o peor de 20/200.
5. Pacientes previamente tratados con radioterapia orbitaria, paranasal o craneana.
6. Pacientes con padecimientos sistémicos incapacitantes para su atención.

Criterios de eliminación:

1. Pacientes que tarden más de 15 días en acudir desde el inicio de su tratamiento para realizar la ecografía inicial.

Variables:**❖ Definición de las variables:**

- Capacidad visual. Se ponderará de acuerdo al método estandarizado propuesto por el EDTRS (45).
- Capacidad visual estable. Aquella que no disminuya más de una línea.
- Tamaño de la neovascularización subfoveal. En diámetros papilares en las fotografías a color de fondo de ojo.
- Actividad de la membrana por FAG. Aumento o disminución de fuga, tinción o acúmulo del colorante, se medirá el área en mm², de acuerdo al software del programa Imaginet.
- Grosor de la membrana neovascular por US modo AB. Se medirá en mm. Y se comparará antes y posterior al tratamiento con radioterapia.
- Dosis administradas de radiación. Se medirán en centigrays.
- Respuesta al tratamiento:
 - Buena: Resolución de los exudados, hemorragias, desaparición de la neovascularización por FAG y por ultrasonido modo AB y estabilidad de la CV.
 - Moderada: Disminución de los exudados, hemorragias, disminución de la neovascularización por FAG y US modo AB y con o sin estabilidad de la CV.
 - Mala: Sin aparente alteración del curso de la enfermedad.

➤ Estado del Cristalino: Se clasificará como transparente, opacidad capsular anterior, opacidad cortical, opacidad nuclear y opacidad subcapsular posterior. Se estadificará de una a cuatro cruces. Donde una cruz significa opacidad que no impide la valoración de los detalles del polo posterior, dos cruces significa dificultad moderada para valorar los detalles, tres cruces significan opacidad que no permite valorar detalles en el fondo de ojo y cuatro cruces, opacidad que impide valorar el fondo de ojo.

❖ Diagnóstico y evaluación clínica.

Al momento de la presentación de cada paciente se les realizará un examen ocular completo: AV y CV con técnica estándar, reflejos pupilares, movimientos oculares, tonometría por aplanación, biomicroscopía, especificando transparencia de los medios. Bajo dilatación pupilar medicamentosa y con el uso de un lente de contacto se describirán las características de la papila, área macular, ponderación en diámetros papilares del tamaño de la lesión subfoveal, realizado por los investigadores.

Los hallazgos se corroborarán con fotos a color del fondo de ojo. Se realizará además una ecografía modo A/B que medirá el grosor coroideo en la mácula y permitirá el seguimiento del desprendimiento de retina neurosensorial y del grosor coroideo.

❖ Radioterapia.

El inicio de la radioterapia será dentro de los siguientes 3 días posteriores a la realización de la ecografía modo A/B.

La técnica empleada será similar a la desarrollada para el tratamiento del retinoblastoma y empleada para DMRE exudativa subfoveal descrita en anteriores publicaciones (19,20,21). Se utilizará el acelerador lineal Philips CGL 10, con un haz de 6 megaelectron volts, con una angulación aproximada de 30° para proteger el cristalino, haciéndolo coincidir en el polo posterior con un área de 2 centímetros cuadrados, donde el área macular recibirá más del 90% de la dosis.

La dosis será de 1.500cGy, divididas en 10 fracciones de 150cGy, en un lapso menor de 3 semanas.

❖ Seguimiento.

La CV se evaluará con la técnica habitual, el tamaño de la lesión se evaluará con fotografías del fondo de ojo, FAG y Ultrasonido modo AB; al mes, tres, seis y doce meses posteriores a la finalización del tratamiento, así como campos visuales maculares.

Aspectos éticos y Bioseguridad.

Se informará al paciente del procedimiento a seguir en este estudio, especificando que las dosis de radiación a las que será sometido, al ser tan bajas y localizadas no representan riesgo alguno conocido; que puede impedir la progresión de la enfermedad. Así mismo firmará una carta de consentimiento donde se especificará que será tratado con radiación.

Recursos humanos.

Dr. Luis Porfirio Orozco Gómez. Médico adscrito al Servicio de Oftalmología.
Dr. Armando Fernández Orozco. Jefe del Servicio de Radioterapia.
Dr. Eduardo Gabriel Vargas Sandoval. Jefe del área de teleterapia.
Dr. Andrés Lambarry Arroyo. Jefe del área de Retina.
Dra. Claudia Mercedes Sánchez Guzmán. Residente de II año de Oftalmología.
Dra. Eva Camerina López Díaz Barriga. Residente de II año de Oftalmología.
Tec. Imelda Iglesias Pedraza Técnico de radioterapia.
Tec. Lidia Morales Villegas. Técnico de radioterapia.

Recursos materiales.

Clinica de Retina del Servicio de Oftalmología, del C.M.N. 20 DE NOVIEMBRE.
Servicio de Radioterapia del C.M.N. 20 DE NOVIEMBRE.
Fluorangiografo TRC 50X, marca TopCon.
Acelerador lineal (haz de fotones de alta energía) Philips CGL 10.
Programa de Software Terpac.
Ecógrafo Ultrascan digital B 4000, marca Alcon.

Cédula de recolección de datos.

Fecha:

Nombre del paciente:

Edad:

AV: OD:

CV: OD:

OI:

OI:

Reflejos pupilares:

Movimientos oculares:

PIO por aplanación: OD:

OI:

Estado del cristalino:

Bajo midriasis farmacológica y oftalmoscopia binocular indirecta se observa:

OD:

OI:

Ojo a tratar:

Fecha de retinoscopia a color:

❖ Tamaño de la membrana (diámetros papilares):

Fecha de FAR inicial:

❖ Estado de fuga de colorante (leve, moderada, severa):

Fecha de US inicial:

❖ Grosor de la membrana (mm.):

Fecha de tratamiento con radioterapia:

(Se anexaran fotos de FAR y US).

Respuesta al tratamiento:

	1er. mes	3 meses	6 meses	12 meses
FAR				
US				
Retinos color.				

Carta de consentimiento.

México, D.F. a de de .

A quién corresponda:

Por medio de la presente hago constar que se me ha informado del procedimiento que se me realizará con radioterapia externa para el tratamiento de la degeneración macular relacionada a la edad, variedad húmeda, utilizando dosis bajas de radiación para impedir el desarrollo de la enfermedad; así mismo, autorizo que el tratamiento me sea practicado.

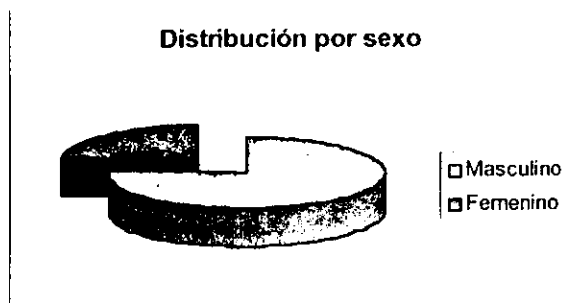
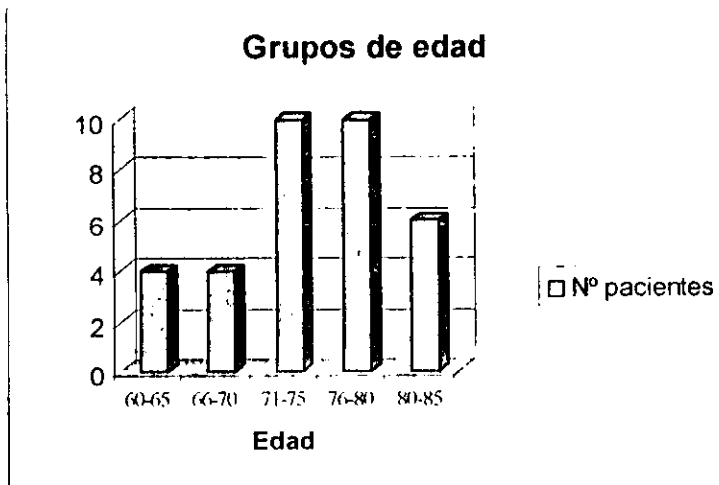
ATENTAMENTE.

Nombre y firma del paciente.

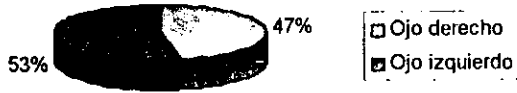RESULTADOS.

Se trataron 34 ojos de 34 pacientes con degeneración macular relacionada a la edad variedad húmeda, con una edad promedio de 74 años, siendo 26 ojos de pacientes masculinos (76%) y 18 femenino (24%); con una CV entre 20/50 (14% de los pacientes) y CD a 10cm (2,9%); los campos visuales mostraron una visión estable en el 82% de los pacientes y el 18% restante presentó mejoría del escotoma central. El grosor de la membrana disminuyó en todos los casos, en promedio en 30% aproximadamente entre la medición inicial y la final. La agudeza visual mejoró en 5 pacientes (15%), mientras en el resto permaneció estable (85%).

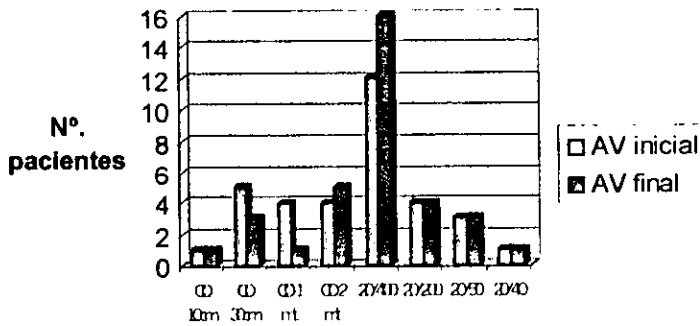
TABLAS.



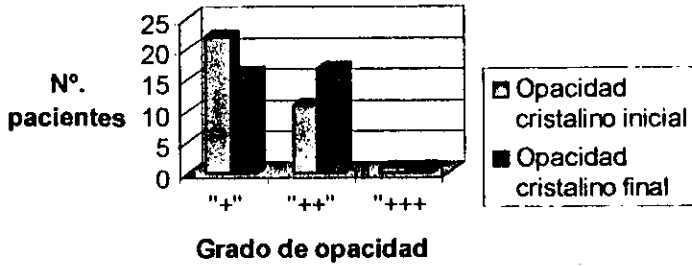
OJO AFECTADO



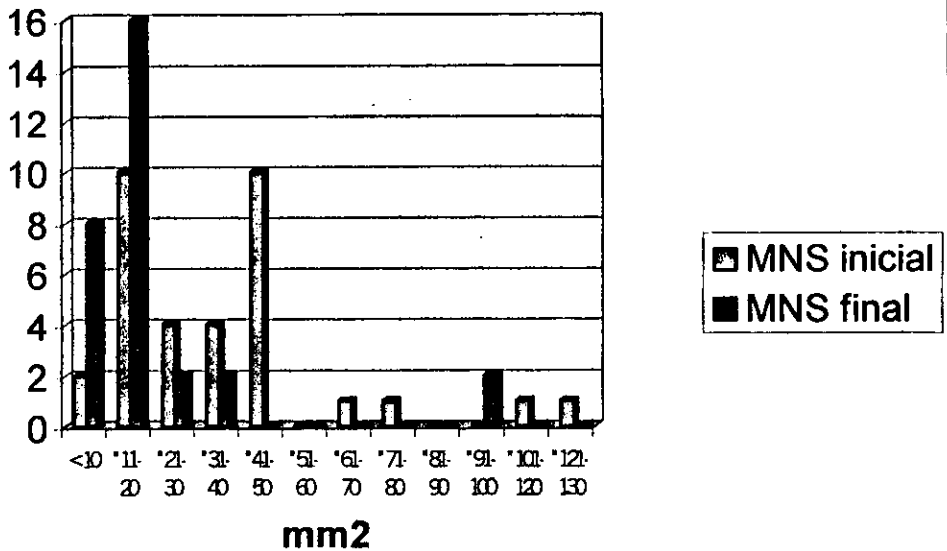
Comparación de AV



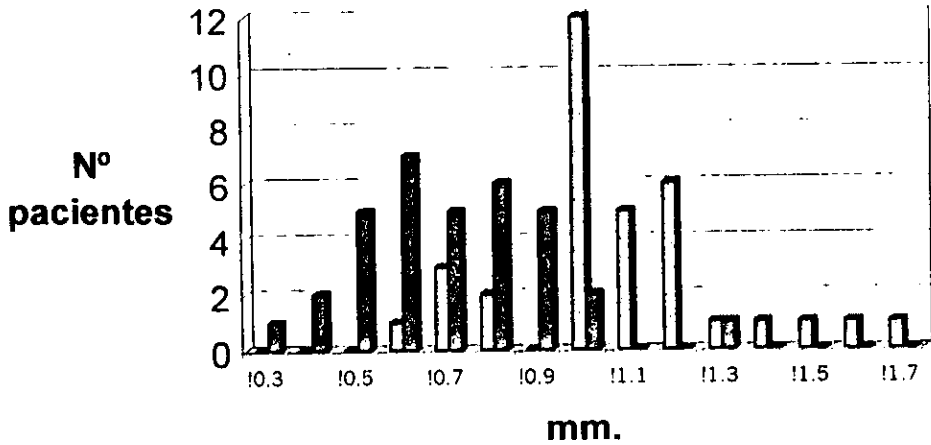
Comparación del estado del Cristalino



Comparación área de MNS inicial y final



US (grosor de membrana + Desprendimiento Seroso). Comparación



Comparación de campos visuales



Paciente #	EDAD	SEXO	OJO TX	AV inicial	AV final	Crist ini	Crist fin	US M+ Ds ini(m)	US M+Ds fin(n)	Comp.Cv	Resp.tx.
1	70	M	OD	CD 1 mt	20/400	"+"	"+"	1	0.8	Estable	Moderada
2	70	M	OI	CD 30cm	CD 2mt	"+"	"+"	0.6	0.3	Estable	Moderada
3	71	M	OD	CD 1mt.	20/400	"+"	"+"	1.1	0.9	Estable	Moderada
4	71	M	OI	CD 30cm	CD 2mt	"+"	"+"	0.7	0.4	Estable	Moderada
5	73	M	OI	CD 2 mt	CD 2mt	"+"	"+"	0.7	0.5	Estable	Moderada
6	74	M	OI	CD 2 mt	CD 2mt	"+"	"+"	0.8	0.5	Estable	Moderada
7	83	F	OI	20/400	20/400	"+"	"++"	1	0.6	Estable	Moderada
8	83	F	OI	20/400	20/400	"+"	"++"	1.1	0.7	Estable	Moderada
9	65	M	OI	20/400	20/400	"+"	"++"	1	0.6	Estable	Moderada
10	65	M	OI	20/400	20/400	"+"	"++"	1	0.6	Estable	Moderada
11	76	M	OD	20/400	20/400	"+"	"+"	1	0.8	Mejoria	Moderada
12	76	M	OI	20/50	20/50	"+"	"+"	1	0.7	Mejoria	Moderada
13	76	M	OD	20/400	20/400	"+"	"+"	1	0.8	Mejoria	Moderada
14	76	M	OI	20/50	20/50	"+"	"+"	1	0.7	Mejoria	Moderada
15	76	F	OI	CD 30cm	CD30cm	"+"	"++"	1	0.5	Estable	Moderada
16	76	F	OI	CD 30cm	CD30cm	"+"	"++"	1	0.6	Estable	Moderada
17	73	M	OD	20/40	20/40	"+"	"+"	0.7	0.5	Estable	Moderada
18	73	M	OI	CD 10cm	CD 10cm	"+"	"+"	1.2	0.7	Estable	Moderada
19	73	M	OD	20/50	20/50	"+"	"+"	0.8	0.4	Estable	Moderada
20	73	M	OI	CD 30cm	CD30cm	"+"	"+"	1.3	0.9	Estable	Moderada
21	82	M	OD	20/400	20/400	"++"	"++"	1.2	0.8	Estable	Moderada
22	82	M	OI	20/200	20/200	"++"	"++"	1.5	1.3	Estable	Moderada
23	82	M	OD	20/400	20/400	"++"	"++"	1.2	0.9	Estable	Moderada
24	82	M	OI	20/200	20/200	"++"	"++"	1.4	0.8	Estable	Moderada
25	80	F	OD	20/400	20/400	"++"	"++"	1.2	1	Estable	Moderada
26	80	F	OD	20/400	20/400	"++"	"++"	1.2	1	Estable	Moderada
27	71	M	OD	CD 1mt.	20/800	"+"	"+"	1	0.6	Mejoria	Moderada
28	71	M	OD	CD 1mt	CD 1mt	"+"	"+"	1	0.6	Mejoria	Moderada
29	64	F	OI	20/400	20/400	"++"	"++"	1.1	0.9	Estable	Moderada
30	64	F	OI	20/400	20/400	"++"	"++"	1.1	0.9	Estable	Moderada
31	68	M	OD	CD 2 mt	20/400	"++"	"++"	1.7	0.6	Estable	Moderada
32	68	M	OD	CD 2 mt	20/400	"++"	"++"	1.6	0.5	Estable	Moderada
33	80	M	OD	20/200	20/200	"++"	"++"	1.2	0.8	Estable	Moderada
34	80	M	OD	20/200	20/200	"++"	"++"	1.1	0.7	Estable	Moderada




Fig. 1. Retinografía a color del polo posterior de OD antes del tratamiento con radioterapia

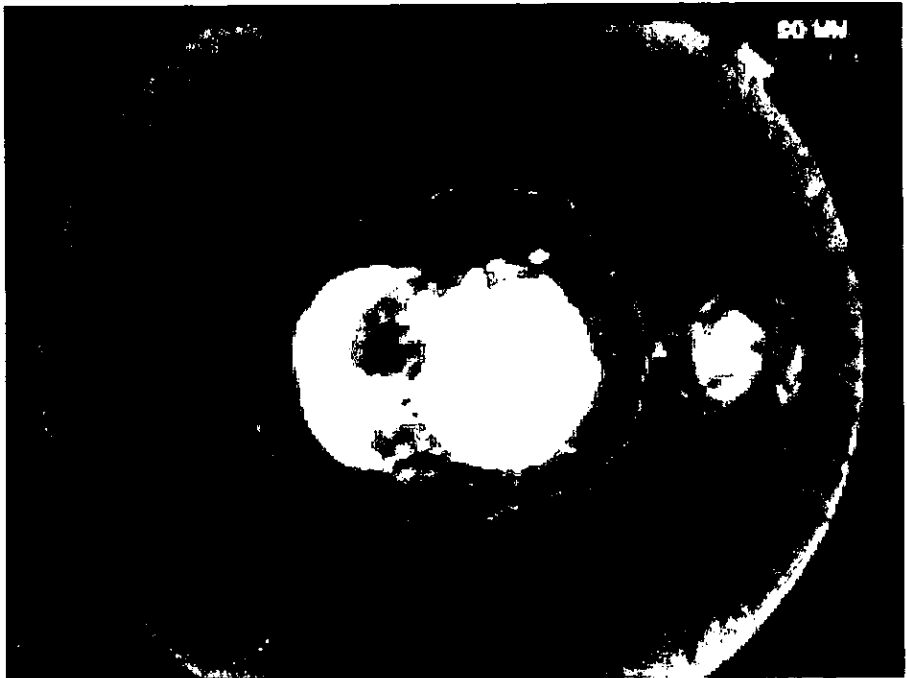

Fig. 2. Fotografía antrina de OD donde se observa el área de la membrana neovascular y el desprendimiento seroso antes del tratamiento con radioterapia

Fig. 3 Retinografía en color de OD del polo posterior de la retina posterior al tratamiento con radioterapia

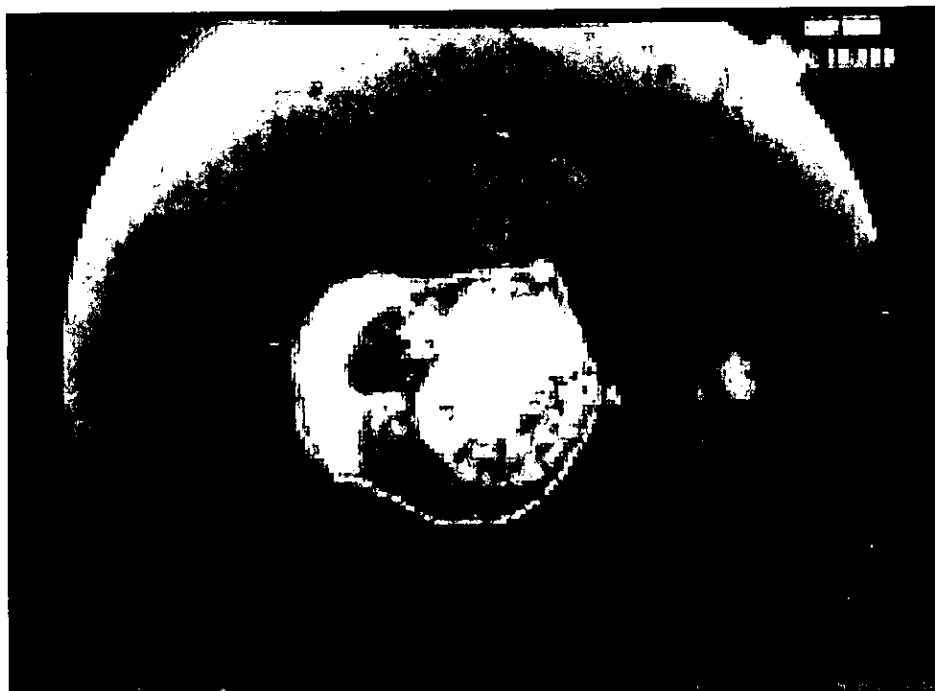



Fig. 4 Fotografía antrca de OD, mostrando el area de la membrana neovascular posterior al tratamiento con radioterapia

Fig. 5 Retinografía en color de OI del polo posterior de la retina antes del tratamiento con radioterapia

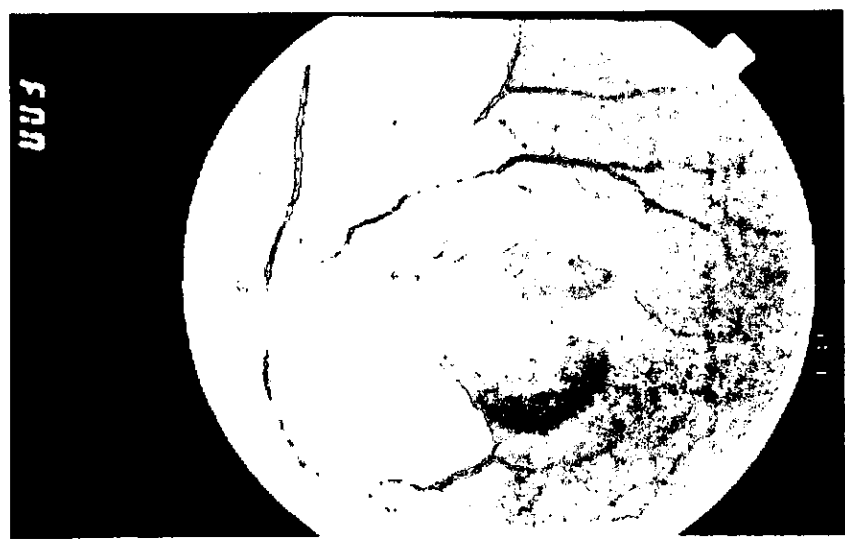


Fig. 6 Retinografía a color del polo posterior de OI posterior al tratamiento con radioterapia

Fig. 7 Fluorangiografía de OI del polo posterior de la retina mostrando el área de membrana neovascular antes del tratamiento con radioterapia

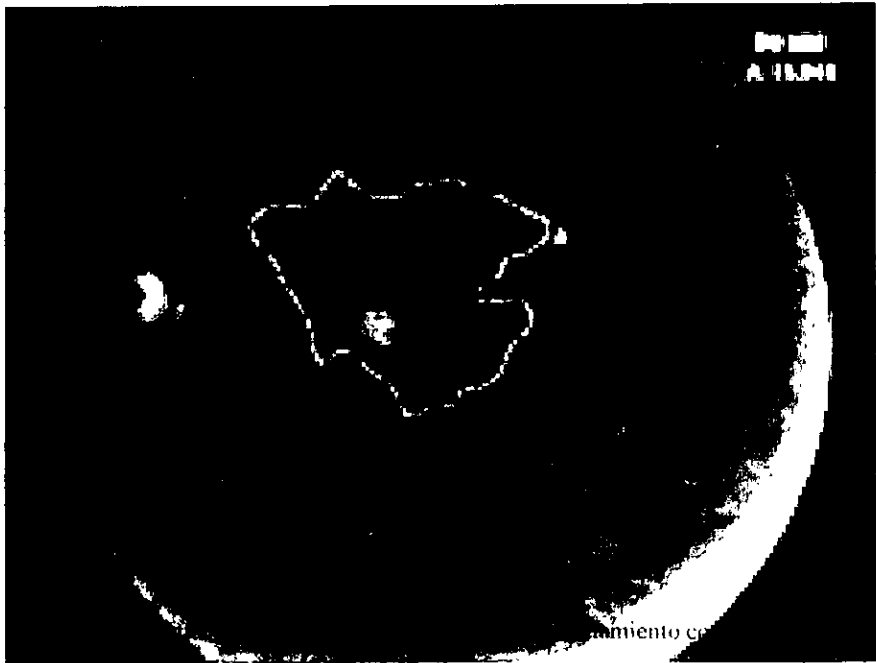
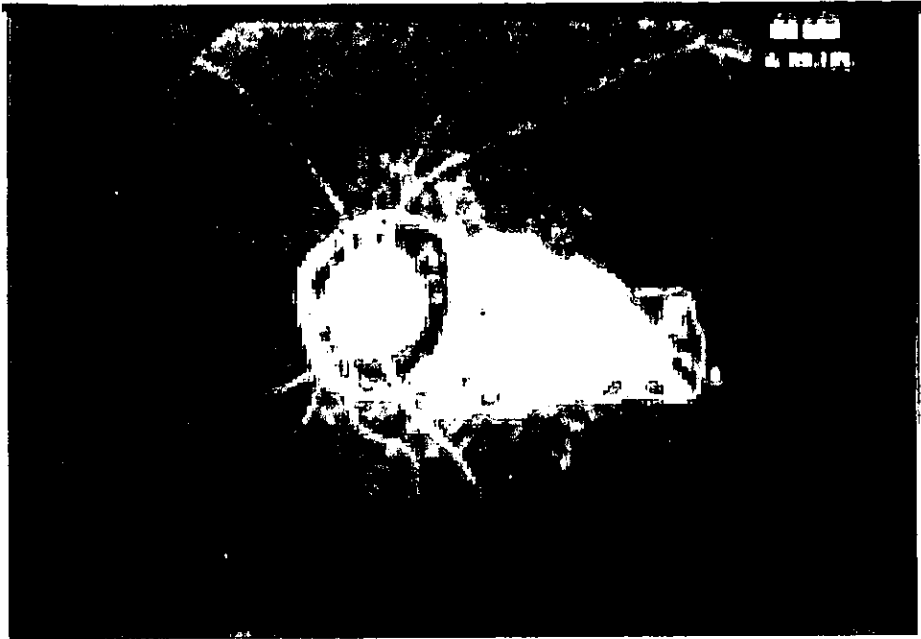
Fig. 8 Fotografía anerética del polo posterior de OI antes del tratamiento con radioterapia

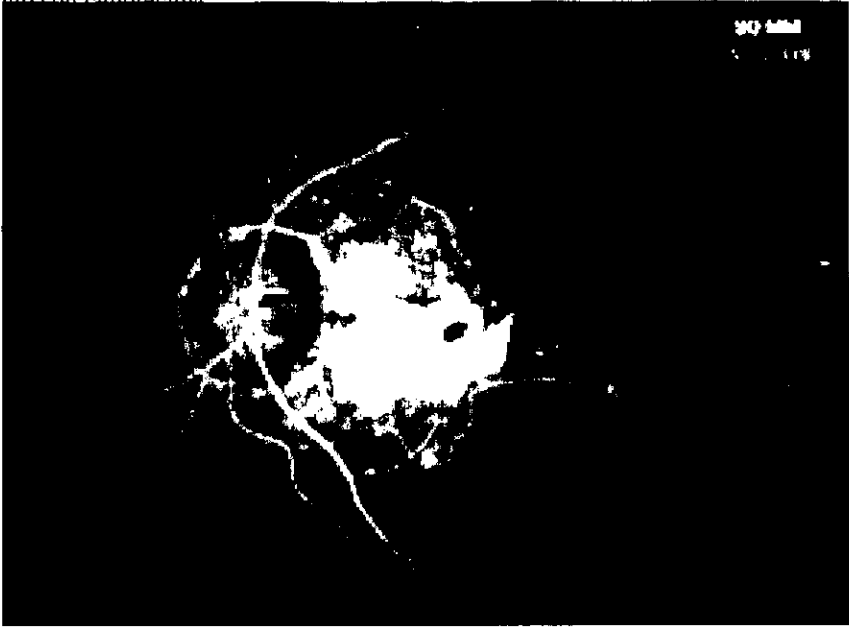


Fig. 9. Fluorangiografía de OI mostrando el área de la membrana neovascular antes del tratamiento con radioterapia.

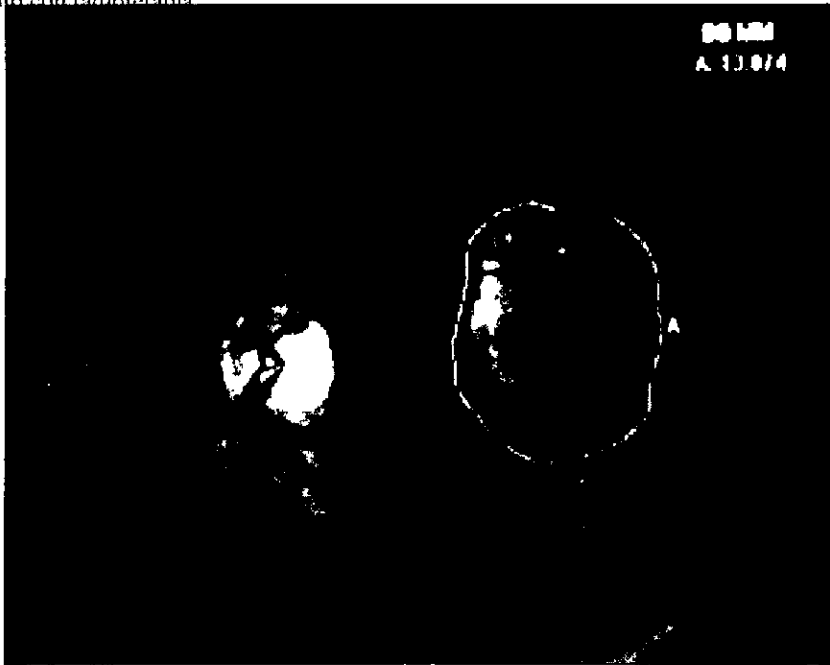

Fig. 8. Fotografía aneítrea del polo posterior de OI posterior al tratamiento con radioterapia.

Test en Uso

Ojo Izquierdo

Paciente: CAHDE HAS ANDRADE LEOPOLD

ID

FDN 02-27-1915

Unidad Medida

Motivo de Ejecucion: Mancha ciega

Estimulo: III Blanco

Diametro de Pupila

Fecha: 02-15-2000

Equipo de Ejecucion: Central

Fondo: 31.5 ASB

Agudeza Visual

Hora: 11:21 AM

Escala de Ejecucion: 0/12

Metodologia: Umbral Completo

RX DS DC X

Edad: 84

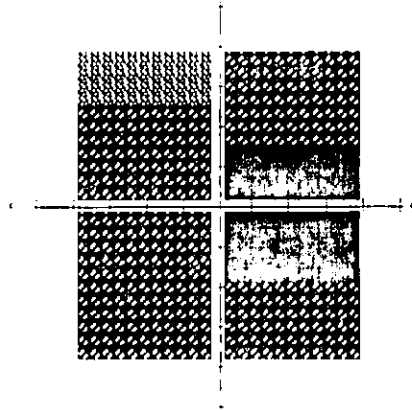
Errores Falsos Pos: 0/0

Errores Falsos Neg: 0/0

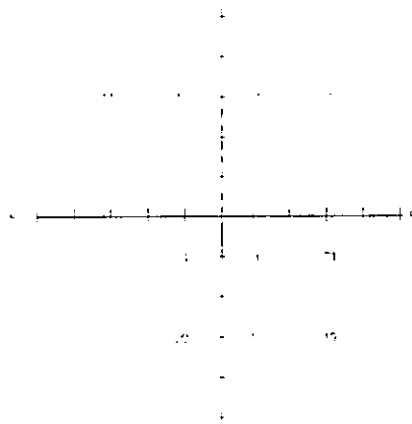
Tempo: 00:11

Examen: ALAGADO

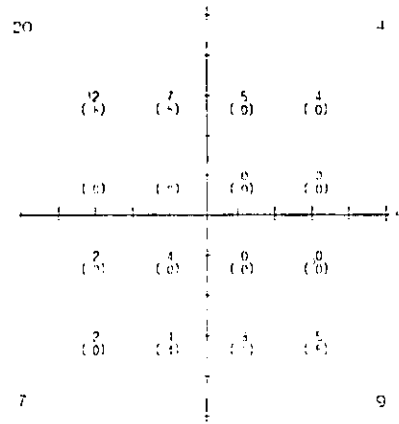
Tonos Grises de Umbral



Profundidad del Efecto (dB)



Datos del Umbral (dB)



= Desviacion Menor de 4 dB

Referencia Central: 26 dB xx



Técnico Umbral

Código Registro

Nombre CARDENAS ALBA PAOLA ELIZABETH

ID

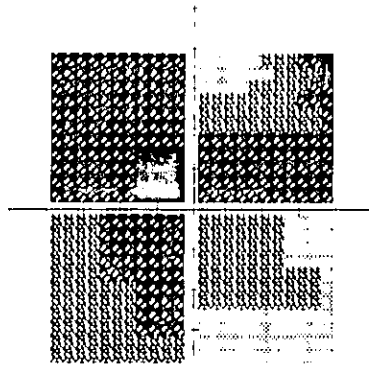
EDB 92-27 1905

Umbral Macular


Monitor de Fijación Mirada/Punto Ciego Estimulo III Blanco Diametro de Pupila Fecha 08/10/2008
 Objetivo de Fijación Central Fondo 31.5 ASB Agudeza Visual Hora 8:40 AM
 Pérdidas de Fijación 8/13 xx Etiqueta Umbral Completo BX 15 18 xx Edad 05
 Errores Falsos Pos 0/7
 Errores Falsos Neg 2/6 xx
 Tiempo 07:01

Foveal APAGADO

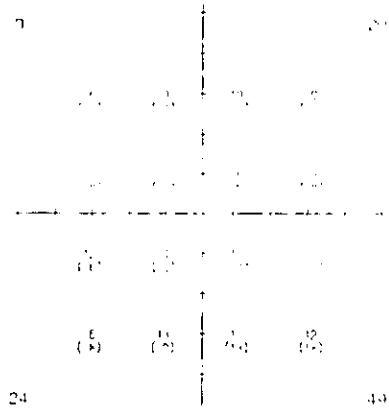
Formas Grises de Umbral



Profundidad del Defecto (dB)



Datos del Umbral (dB)



± Desviación Menor de 4 dB
 Referencia Central 26 dB xx



DISCUSIÓN.

En este estudio observamos que la visión se mantiene estable en la mayoría de los pacientes tratados con radioterapia externa y que en algunos casos mejoró, la membrana evoluciona a una forma atrófica y que el grosor de la membrana disminuyó ecográficamente en todos los casos. Los resultados obtenidos han sido similares a estudios previos de tratamiento con radioterapia (56) donde se encuentra que no hay una mayor pérdida visual o toxicidad (24) asociada con el tratamiento, como ocurre en los pacientes tratados con fotocoagulación con láser (11,12,13,14).

Los factores etiológicos en el desarrollo de la neovascularización coroidea son desconocidos y por lo tanto, los mecanismos por los que la radioterapia afecta las membranas neovasculares sólo se pueden especular. Dentro de los factores etiológicos se incluye la edad avanzada, la isquemia o hipoglicemia, así como cambios degenerativos asociados con la perfusión. Reportes recientes han demostrado que la hipoxia transitoria y la privación de glucosa están fuertemente implicados en la regulación genética y elevación de citocinas, y estas incluyen factores de crecimiento endotelial que pueden iniciar la neovascularización. Así mismo, la hipoxia transitoria se asocia con la inducción de proteínas reguladas por glucosa. Estas interacciones pueden afectar de forma importante la neovascularización, ya que las células endoteliales son capaces de movilizarse para infiltrar todos los tejidos en un esfuerzo para mantener la oxigenación tisular (56). De la misma forma también se ha propuesto un componente inflamatorio en la formación de las membranas neovasculares, y el tamaño dependerá de la cantidad de drúsen acumulados (57).

En algunos estudios se propone que la atrofia de la membrana posterior al tratamiento con radioterapia puede ser secundario a muerte de células endoteliales, trombosis local y cierre de capilares (19).

En el grupo de fotocoagulación macular (11,12,13,14), reportó en los pacientes tratados con membranas neovasculares foveales y perifoveales, una disminución de la visión inmediatamente después de aplicar el láser. Las membranas extrafoveales son candidatas para el tratamiento con láser, sin embargo, existe renuencia para el tratamiento de lesiones en la región submacular debido a las complicaciones que este tratamiento conlleva.

El tratamiento con radioterapia externa es considerado como experimental y debe realizarse un estudio comparativo con la evolución natural de la enfermedad, así como con el uso de otros tratamientos, como la fotocoagulación con láser y observar las ventajas que el tratamiento con radioterapia representa.

Las implicaciones en la salud pública de este tratamiento son inmensas, ya que en Estados Unidos aproximadamente 5 millones de personas padecen de DMRE y de estos 300,000 tienen un diagnóstico de membrana neovascular. Este tratamiento tiene el potencial de mantener una visión estable para los pacientes afectados en un periodo de tiempo mayor, lo que les permitirá tener una mayor vida productiva.

**ESTA TESIS NO DEBE
SALIR DE LA BIBLIOTECA**

CONCLUSIONES.

El estudio de este grupo de 34 pacientes nos lleva a concluir que con el tratamiento con dosis bajas de radioterapia externa para las membranas neovasculares en la DMRE variedad húmeda hace conservar una visión estable en la mayoría de los pacientes, así como se detiene la progresión del escotoma central que la membrana neovascular provoca.

El tratamiento con radioterapia externa para la neovascularización subfoveal afecta la evolución natural de la enfermedad, dejando una cicatriz en el área donde se encontraba inicialmente la membrana con ausencia de neovasos en el área tratada y disminución del grosor de la membrana y desprendimiento seroso; esto se ve reflejado al mantener una visión y campos visuales estables y en algunos casos una ligera mejoría, lo que permite a los pacientes tener una mejor calidad de vida por mayor tiempo, así como detener la afectación al no permitir el desarrollo de más vasos.

El tratamiento con radioterapia externa debe ser considerado como una alternativa útil en el tratamiento de membranas subfoveales y parafoveales, mal delimitadas, que no sean candidatas para tratamiento con láser de argón, ya que este dejará una cicatriz más grande y provocará una disminución de la agudeza visual posterior al tratamiento, y el tratamiento con radioterapia externa es menos invasivo que el tratamiento con cirugía submacular y con mejores beneficios para el paciente ya que no está exenta de complicaciones.

Bibliografía.

1. Brester S.B., Gragoudas E.S.: Age-Related Macular Degeneration: Drusen an Geographic Atrophy. In Jakobiec F.A.; Principles and practice of ophthalmology, Philadelphia, W.B. Saunders 1994, pp 826-833.
2. Sharaks S.H., Age-Related Macular Degeneration: Atrophic form. In Ryan S.J.; Retina, St. Louis, C.V. Mosby, 1994, pp 149-173.
3. Morales-Cantón V. Degeneración macular relacionada a la edad. En Quiroz-Mercado H. Retina, Diagnóstico y tratamiento. México, McGraw Hill-Interamericana D.E. 1996, pp 195.
4. The Macular Photocoagulation Study Group; Relationship of drusen and abnormalities of retinal epithelium to the prognosis of neovascular macular degeneration. Arch. Ophthalmol. 108; 1442-1447. 1990.
5. Gass, J.D.; Pathogenesis of disciform detachment of neuroepithelium. III Senile disciform macular degeneration. Am. J. Ophthalmol 63: 617, 1967.
6. Teeters, V.W.; A clinical study of the vascularity of senile disciform macular degeneration. Am J Ophthalmol, 75: 53, 1973.
7. Sarkis, S.H., New vessels formation beneath the retinal pigment epithelium in senile eyes. Br J Ophthalmol: 57: 951, 1973.
8. Green, W.R., Senile macular degeneration. A histologic study. Trans Am Ophthalmol Soc; 75: 180, 1977.
9. Bressler, S.B., Natural course of choroidal neovascular membranes within the foveolar avascular zone in senile macular degeneration. Am J Ophthalmol; 93: 157-163, 1982.
10. Guyer, D.R., Subfoveal choroidal neovascular membranes in age related macular degeneration. Visual prognosis in eyes with relatively good visual acuity. Arch Ophthalmol 1986; 104: 702-705.
11. Macular Photocoagulation Study Group. Laser photocoagulation of subfoveal neovascular lesions in age related macular degeneration. Arch Ophthalmol 1991; 109: 1220-1231.
12. Macular Photocoagulation Study Group. Laser photocoagulation of subfoveal recurrent neovascular lesions in age related macular degeneration. Results of a randomized clinical trial. Arch Ophthalmol 1991; 109: 1232-1241.
13. Macular photocoagulation Study Group. Persistent and recurrent neovascularization after laser photocoagulation for subfoveal choroidal neovascularization of age related macular degeneration. Arch Ophthalmol 1994; 112: 489-499.
14. Macular Photocoagulation Study Group. Visual outcome after laser photocoagulation for subfoveal choroidal neovascularization secondary to age related macular degeneration. The influence of initial lesion size and initial visual acuity. Arch Ophthalmol 1994; 112: 480-488.
15. Plowman P.N., Radiotherapy in benign orbital disease. I. Complicated ocular angiomas. Br J Ophthalmol, 1986; 72: 286-288.
16. Bressler N.M., Gragoudas E.S. Age related macular degeneration: choroidal neovascularization. Jakobiec FA: Principles and practice of Ophthalmology. Philadelphia. WB Saunders, 1994: 834-852.
17. Bressler S.B., Age related macular degeneration. Surv Ophthalmol 1988; 32: 375-413.
18. Yanuzzi L.A., A new estándar of care for laser photocoagulation of subfoveal choroidal neovascularization secondary to age related macular degeneration. Arch Ophthalmol 112: 462-464.
19. Chakravarthy U. Treatment of age related subfoveal neovascular membranes by teletherapy: a pilot study. Br. J Ophthalmol 1993; 77:265-273.
20. Bergink G. J. Radiation therapy for subfoveal neovascular membranes in age related macular degeneration. A pilot study. Graefes- ArcClin Exp Ophthalmol. 12, 1994; 232(10): 591-598.

Bibliografía.

1. Brester S.B., Gragoudas E.S.: Age-Related Macular Degeneration: Drusen an Geographic Atrophy. In Jakobiec F.A.; Principles and practice of ophthalmology, Philadelphia, W.B. Saunders 1994, pp 826-833.
2. Sharaks S.H., Age-Related Macular Degeneration: Atrophic form. In Ryan S.J.; Retina, St. Louis, C.V. Mosby, 1994, pp 149-173.
3. Morales-Cantón V. Degeneración macular relacionada a la edad. En Quiroz-Mercado H. Retina, Diagnóstico y tratamiento. México, McGraw Hill-Interamericana D.E. 1996, pp 195.
4. The Macular Photocoagulation Study Group; Relationship of drusen and abnormalities of retinal epithelium to the prognosis of neovascular macular degeneration. Arch. Ophthalmol. 108; 1442-1447, 1990.
5. Gass, J.D.; Pathogenesis of disciform detachment of neuroepithelium. III Senile disciform macular degeneration. Am. J. Ophthalmol 63: 617, 1967.
6. Teeters, V.W.; A clinical study of the vascularity of senile disciform macular degeneration. Am J Ophthalmol, 75: 53, 1973.
7. Sarkis, S.H., New vessels formation beneath the retinal pigment epithelium in senile eyes. Br J Ophthalmol: 57: 951, 1973.
8. Green, W.R., Senile macular degeneration. A histologic study. Trans Am Ophthalmol Soc; 75: 180, 1977.
9. Bressler, S.B., Natural course of choroidal neovascular membranes within the foveolar avascular zone in senile macular degeneration. Am J Ophthalmol; 93: 157-163, 1982.
10. Guyer, D.R., Subfoveal choroidal neovascular membranes in age related macular degeneration. Visual prognosis in eyes with relatively good visual acuity. Arch Ophthalmol 1986; 104: 702-705.
11. Macular Photocoagulation Study Group. Laser photocoagulation of subfoveal neovascular lesions in age related macular degeneration. Arch Ophthalmol 1991; 109: 1220-1231.
12. Macular Photocoagulation Study Group. Laser photocoagulation of subfoveal recurrent neovascular lesions in age related macular degeneration. Results of a randomized clinical trial. Arch Ophthalmol 1991; 109: 1232-1241.
13. Macular photocoagulation Study Group. Persistent and recurrent neovascularization after laser photocoagulation for subfoveal choroidal neovascularization of age related macular degeneration. Arch Ophthalmol 1994; 112: 489-499.
14. Macular Photocoagulation Study Group. Visual outcome after laser photocoagulation for subfoveal choroidal neovascularization secondary to age related macular degeneration. The influence of initial lesion size and initial visual acuity. Arch Ophthalmol 1994; 112: 480-488.
15. Plowman P.N., Radiotherapy in benign orbital disease. I. Complicated ocular angiomas. Br J Ophthalmol, 1986; 72: 286-288.
16. Bressler N.M., Gragoudas E.S. Age related macular degeneration: choroidal neovascularization. Jakobiec FA: Principles an practice of Ophthalmology, Philadelphia. WB Saunders, 1994: 834-852.
17. Bressler S.B., Age related macular degeneration. Surv Ophthalmol 1988; 32: 375-413.
18. Yanuzzi L.A., A new estándar of care for laser photocoagulation of subfoveal choroidal neovascularization secondary to age related macular degeneration. Arch Ophthalmol 112: 462-464.
19. Chakravarthy U. Treatment of age related subfoveal neovascular membranes by teletherapy: a pilot study. Br. J Ophthalmol 1993; 77:265-273.
20. Bergink G. J. Radiation therapy for subfoveal neovascular membranes in age related macular degeneration. A pilot study. Graefes- ArcClin Exp Ophthalmol. 12, 1994; 232(10): 591-598.

21. Finger P:T. Radiation therapy for retinal neovascularization. *Ophthalmology*, 1996; 103: 878-889.
22. Brown G.C. Radiation retinopathy. *Ophthalmology* 1982; 89: 1494-1501.
23. Chan R.C. The effects of irradiation on the eye. *Radiology*, 1976; 120: 673-675.
24. Parsons J.T. The effects of irradiation on the eye and optic nerve. *Int J Radiat Oncol Biol Phys*, 1983; 9: 609-622.
25. Elman M.J. Exudative age related macular degeneration. In Ry Sj.Retina StLouis. C.V. Mosby, 1994: 1103-1141.
26. Gass J.D. Stereoscopic atlas of macular disease. Diagnosis and treatment. C.V. Mosby, St Louis 1997: 80-82.
27. Gass J.D. idem 26 pp 90.
28. Gass J.D. idem 26 pp 94.
29. Gass J.D. idem 26 pp 104.
30. Mc Donald H.R., Schatz H. Subretinal neovascularization. Pathogenesis. In Duane's Clinical Ophthalmology. Lippincot, 1993; (3) Chap 23 pp 6-11.
31. Vander J.F., Schatz H. Grow rate of subretinal neovascularization in age related macular degeneration. *Ophthalmology*, 1989; 96: 1422-1429.
32. West S. Are antioxidants or supplements protective for AMRD? *Arch Ophthalmol* 1994; 112:222-227.
33. Rosengren B. Two cases of atrophy of the optic nerve after previous roengen treatment of chiasmal region and optic nerve. *Acta Ophthalmol* 1958;36: 874-77.
34. Harris J.R. Visual complications following irradiation for pituitary adenomas and craniopharyngiomas. *Radiology* 1976; 120:167-171.
35. Aristizabal S. The relationship of time-dose fraction factor to complications in the treatment of pituitary tumors by irradiation. *Int J Radiat Oncol Biol Phys* 1967; 2: 667-73.
36. Char D.H. Complications of cobalt plaque therapy of coroidal melanomas. *AJO* 1977; 84:536-41.
37. Gass J:D:
38. Chacko D.C. Considerations in the diagnosis of radiation injury. *JAMA* 1981; 245: 1255-58.
39. Brown G.C. Radiation optic neuropathy. *Ophthalmology* 1982; 89:1489-93.
40. Archer D.B. Radiation retinopathy. Clinical, histopathological, ultrastructural and experimental correlations. *Eye* 1991; 5: 239-51.
41. Maguire A.M. Radiation retinopathy. In Ryan S.J. Retina, St Louis, C.V. Mosby. 1994 pp 1509-1514.
42. Gass J.D. Xray irradiation retinopathy. In stereoscopic atlas of macular disease. Diagnosis and treatment. St. Louis. C.V. Mosby, 1997, pp 528-30.
43. Luntz M.H. Clinical Types of cataract. In Duane's Clinical Ophthalmology, Philadelphia J.B. Lippincot (1) Chap 73 B pp 1-11.
44. Datiles M.B. Clinical evaluation of cataract. In Duane's Clinical Ophthalmology, Philadelphia J.B. Lippincot (1) Chap 73 B pp 5.
45. EDTRS. *Ophthalmology* 1991; 18: 741-56.
46. ININ. Efectos biológicos causados por la radiación ionizante. En curso de protección para usuarios de aplicadores oftálmicos. México D.F., 1996, pp 34-39.
47. Thomas M.A. , Kaplan H.J. Surgical removal of subfoveal neovascularization in the presumed ocular histoplasmosis sindome. *Am J Ophthalmol*. 1991; 11:1-7.
48. Berger A.S., Kaplan H.J. Clinical experience with the surgical removal of subfoveal neovascular membranes. Short term postoperative results. *Ophthalmology*, 1992; 99: 969-76.
49. Thomas M.A. Visual results after surgical removal of subfoveal choroidal neovascular membranes. *Ophthalmology*, 1994; 101:1384-96.

50. Thomas M.A. Instruments for submacular surgery. *Retina*, 1994; 14: 84-87.
51. Grossniklaus H.E. Clinicopathologic features of surgically excised choroidal neovascular membranes. *Ophthalmology*, 1994; 101: 1099-111.
52. Polack J.S., Kaplan H.J. Postoperative abnormalities of the coriocalpillar in exudative age related macular degeneration. *Br J Ophthalmol* 1996; 80:314-18.
53. Fung W.E. Interferon Alfa 2^a for treatment of age-related macular degeneration. *Am J Ophthalmol* 1991; 112: 349- 350.
54. Guyer D.R. Sistemic antiangiogenic therapy for choroidal neovascularization. *Arch Ophthalmol* 1992; 110: 1383-1384.
55. Ip M. Gorin M.B. Recurrence of the choroidal neovascular membrane in a patient with punctate inner choroidopathy treated with daily doses of thalidomide. *Am J Ophthalmol* 1990; 122: 594-595.
56. Berson A. M.B., Finger, M.D., Sherr, M.D., Emery, M.S., Alfieri, M.S., Bosworth, M.D. Radiotherapy for age-related macular degeneration: preliminary results of a potentially new treatment. *Int. J. Radiation Oncology Biol.* 1996; 36 (4): 861-865.
57. Freire J., M.D., et al. External radiotherapy in macular degeneration: technique and preliminary subjective response. *Int. J. Radiation Oncology Biol.* 1996; 36 (4): 857-860.