2ej 181

UNIVERSIDAD NACIONAL AUTONOMA DE MEXICO

Escuela Nacional de Estudios Profesionales
"IZTACALA"

"PROBLEMAS OCLUSALES EN DENTICION MIXTA"

TESIS

Que para obtener el título de
CIRUJANO DENTISTA
presentan

CUAUHTEMOC RAFAEL GUZMAN RAMIREZ
JOSE GUILLERMO ROSALES

1982

Universidad Nacional Autónoma de México
UNAM
Biblioteca Central
Dirección General de Bibliotecas de la UNAM

UNAM – Dirección General de Bibliotecas
Tesis Digitales
Restricciones de uso

DERECHOS RESERVADOS ©
PROHIBIDA SU REPRODUCCIÓN TOTAL O PARCIAL

Todo el material contenido en esta tesis esta protegido por la Ley Federal del Derecho de Autor (LFDA) de los Estados Unidos Mexicanos (México).

El uso de imágenes, fragmentos de videos, y demás material que sea objeto de protección de los derechos de autor, será exclusivamente para fines educativos e informativos y deberá citar la fuente donde la obtuvo mencionando el autor o autores. Cualquier uso distinto como el lucro, reproducción, edición o modificación, será perseguido y sancionado por el respectivo titular de los Derechos de Autor.

TESIS CON FALLA DE ORIGEN

TITULO:

PROBLEMAS OCLUSALES EN DENTICION MIXTA.

INDICE:

CAPITULO I. RECONOCIMIENTO E IDENTIFICACION DE LOS PROBLEMAS OCLUSALES EN LOS NIÑOS.

1.- Desarrollo oclusal normal.

2.- Problemas oclusales comunes y su detección.

CAPITULO II. ANALISIS DEL CRECIMIENTO ORAL.

1.- Análisis de la primera etapa. (Dentición primaria).

2.- Análisis de la segunda etapa. (Guía de la erupción de los primeros molares permanentes).

3.- Análisis de la tercera etapa.(Guía de la erupción de los incisivos permanentes).

4.- Análisis de la cuarta etapa. (Guía de la erupción de los caninos y premolares permanentes).

5.- Análisis de la quinta y sexta etapa. (Erupción de los segundos y terceros molares hacia la oclusión).

CAPITULO III. PRINCIPIOS Y TECNICAS DEL TRATAMIENTO.

1.- Tratamiento miofuncional de los hábitos:

A) Hábitos bucales fisiológicos normales y anormales.

B) Tecnología de la conducta. (Psicología del niño).

C) Modificación de la conducta.

2.- Tratamiento mecánico.

A) Principios.

B) Diseño y armado de aparatos.

C) Aparatos pasivos removibles y con bandas.

CAPITULOS IV. PROCEDIMIENTOS EMPLEADOS. (CASOS CLINICOS).

1.- Problemas de la primera etapa. (Dentición primaria).

2.- Problemas de la segunda etapa. (Primeros molares permanentes).

3.- Problemas de la tercera etapa. (Incisivos permanentes).

4.- Problemas de la cuarta etapa. (Caninos y premolares permanentes).

5.- Hábitos.

CONCLUSIONES.

P R O L O G O

En la Odontología moderna, un tema de importancia y actualidad es la Oclusión. Ya que ésta es un factor determinante en el funcionamiento de todos y cada uno de los componentes del sistema Gnático.

Generalmente se le daba mayor importancia a la oclusión en denticiones permanentes; se esperaba su completo desarrollo para corregir las irregularidades oclusales.

Al observarse que las alteraciones oclusales se presentaban también en denticiones en desarrollo, se despertó el interés por el estudio de la terapia oclusal en denticiones infantiles; y esto fué de suma importancia, pues no solo se obtenian oclusiones estéticas y funcionalmente aceptables, cuando la dentición permanente se completa, sino también durante su desarrollo.

Esto fué lo que nos motivó a realizar este trabajo de investigación sobre un tema poco común y de gran interés, ya que actualmente se le da a la Odontología un carácter conservador y de prevención, y que mejor, que desde el dasarrollo de la dentición se lleve a cabo la terapia oclusal.

La terapia oclusal puede definirse como una terapia contínua, completa y sistémica, utilizada para prevención, intercepción y tratamiento de los problemas oclusales de los niños, en las sucesivas etapas del crecimiento bucal y el desarrollo oclusal; comienzan a los tres años y termina cuando la dentición permanente con exclusión de los terceros molares se ha completado ó se ha llevado a una oclusión aceptable.

Aunque la terapia oclusal en Odontopediatría emplea muchos - procedimientos preventivos e interceptivos, esto se ha integrado a un enfoque completo y sistemático del manejo de los problemas oclusales en etapas sucesivas bien definidas y clínicamente im-- portantes del desarrollo oclusal.

Para reconocer estas necesidades clínicas se fijaron los siguientes puntos para la terapia oclusal Odontopediátrica:

Simplificación del problema.- El tratamiento complejo de -- maloclusiones en denticiones adultas se simplifica con la tera-- pia de ciertos grupos de dientes, al tiempo que erupcionan en e- tapas sucesivas de su desarrollo oclusal.

Reducción de la gravedad del problema.- La aplicación co--- rrecta de los procedimientos preventivos e interceptivos en cada paso del desarrollo oclusal tiende a reducir la gravedad del problema.

Movimientos dentarios simplificados.- El tratamiento del -- problema oclusal por procedimientos preventivos e interceptivos y su consiguiente simplificación al dividirlo en etapas determinaron una considerable disminución de los movimientos dentarios requeridos en cada etapa del desarrollo oclusal y del crecimiento oral.

Prescindencia de soldaduras.- Los aparatos se arman con componentes prefabricados, lo que elimina casi por completo el requisito de la habilidad para realizar soldaduras. El complicado doblado de los alambres en la construcción de aparatos practicamente es obvia con el uso de componentes prefabricados, habiendose reducido su necesidad al simple ajuste de los aparatos.

Simple pero completo examen y plan de tratamiento.- Esto se-
ha hecho posible por la división de los problemas complejos del-
desarrollo oclusal en seis etapas bien reconocibles y clínicamen
te importantes del desarrollo oclusal y por la aplicación de un-
diagnóstico sistematizado simple y analítico y fichas de plan de
tratamiento para esos períodos.

Terapia simplificada pero completa.- La terapia oclusal odon
topediátrica no solo trata problemas oclusales aislados, sino --
que percibe estos problemas en términos de su etiología y su - -
efecto sobre los sucesivos estudios del desarrollo oclusal y el-
crecimiento oral, según se relaciona con la salud bucal general-
de cada paciente.

CAPITULO I.

RECONOCIMIENTO E IDENTIFICACION DE LOS PROBLEMAS OCLUSALES EN LOS NIÑOS.

1.- DESARROLLO OCLUSAL NORMAL.

Para reconocer las desviaciones de la oclusión normal en los niños, es necesario tener conocimiento de que es la oclusión normal. Y esta es una determinada posición de los dientes entre si con respecto a los maxilares, el cráneo y la musculatura de la cabeza siendo estéticamente aceptable para el individuo, su familia y su grupo social en un medio socioeconómico dado.

El desarrollo de la cavidad bucal ha sido analizado casi desde el momento de la concepción hasta la senilidad y la muerte, aunque su trabajo es de valor para antropólogos y embriólogos, su clasificación del crecimiento en siete estadios ó etapas desde la primera infancia hasta la senilidad es de aplicación limitada para guiar el crecimiento de la dentición en desarrollo. Otros estudios y clasificaciones basados en la edad cronológica adolecen de la misma limitación a causa de las variaciones individuales en cada edad.

Clínicamente, la edad cronológica es secundaria al desarrollo estructural en términos de comprensión y aplicación de la información sobre el desarrollo. Por tanto, el enfoque utilizado por nosotros en esta tesis se aparta muchas veces en forma notable -

de los trabajos mencionados anteriormente y clasifica la transición de los maxilares desdentados del infante a la dentición del adulto en seis etapas clínicas precisas según el Dr. Barnett. - Estas etapas son de importancia práctica para que la terapia - - oclusal pueda producir y mantener una oclusión aceptable a lo -- largo de su desarrollo.

Dentición primaria (3-5 años).

La dentición primaria completa, es por lo general la primera- dentición que el odontólogo ve clínicamente. Poco considerados al principio por ser simples "dientes de leche", la dentición de este período ha demostrado su importancia para el futuro desarrollo de la permanente. Las mordidas cruzadas en la dentición primaria, ya sean anteriores o posteriores, pueden producir mordi-- das cruzadas en la dentición permanente.

Además, el plano terminal de los segundos molares primarios - guía a los primeros molares permanentes hasta su posición en el- desplazamiento mesial temprano.

Hacia adelante, el espacio que ocupan los incisivos primarios será ocupado más tarde por los dientes permanentes, los que a menudo son más grandes al espacio que se les ofrece.

La primera etapa, que por lo general se completa hacia los 3- años, debe presentar una oclusión normal. No obstante, aun en- el caso de una etapa primaria normal o corregida para una oclu-- sión normal, debemos estar alertas ante posibles irregularidades en las etapas de desarrollo siguiente. La información obtenida- puede ofrecer o permitirnos predecir la anormalidad o normalidad

de las siguientes etapas del desarrollo oclusal. Esta informa-- ción puede ofrecer una guía natural para una terapia correcta y- oportuna.

Erupción de los cuatro primeros molares permanentes hacia la oclusión. (Edad habitual a los 6 años).

Esta etapa es marcada por la erupción de los primeros mola-- res permanentes. Estos dientes, que por lo común aparecen alrededor de los 6 años de edad, no siempre respetan el orden de -- erupción desde el punto de vista cronológico, porque en ciertos casos los próximos en aparecer son algunos incisivos.

Pero lo habitual es que sean los primeros dientes permanen-- tes (primeros molares) los que erupcionan.

Su posición es considerada crítica en construcción de la dentición permanente. Ya el Dr. Angle lo mencionaba a fines del - siglo pasado como la llave ó clave de la oclusión.

Cualquier tratamiento de las oclusiones de la segunda etapa, dependerá naturalmente del conocimiento de las relaciones de esta etapa con las siguientes. La pérdida prematura de los segundos molares temporales cariados permite que los primeros mola-- res permanentes migren hacia mesial. Para evitarlo se construyen mantenedores de espacio. A causa de que la circunferencia- del arco dentario desde un primer molar permanente hasta el del otro lado permanece constante o bién se acorta en la transición de la dentición primaria a la permanente, la posición de los -- primeros molares permanentes es especialmente crítica en los casos de discrepancia entre el tamaño de los dientes y la longi-- tud del arco.

NOMENCLATURA:

Derecho	Izquierdo
18 · 17 · 16 · 15 · 14 · 13 · 12 · 11	21 · 22 · 23 · 24 · 25 · 26 · 27 · 28
48 · 47 · 46 · 45 · 44 · 43 · 42 · 41	31 · 32 · 33 · 34 · 35 · 36 · 37 · 38

Dentición permanente.

Derecho	Izquierdo
55 · 54 · 53 · 52 · 51	61 · 62 · 63 · 64 · 65
85 · 84 · 83 · 82 · 81	71 · 72 · 73 · 74 · 75

Dentición temporal.

Erupción de los ocho incisivos permanentes hacia la oclusión. (Edad habitual entre los 7 y 8 1/2 años).

Esta etapa se marca por la erupción de los incisivos permanentes. Es habitual que esta ocurra entre los 5 y 8 1/2 años y en la mayoria de los casos ya se ha completado a los 8 1/2 años. - Los incisivos permanentes y los primeros molares permanentes son los límites mesial y distal del corredor en el que erupcionan -- los premolares y caninos. La dimensión mesio-distal del corre-- dor para el canino y los premolares es no solo crítica en cuanto a la relación entre el tamaño de los dientes y la longitud del - arco, sino que la misma posición de los incisivos determinará -- con frecuencia la posición definitiva de los caninos y premola-- res.

Cuando existe un desequilibrio en la musculatura bucal, por - hábitos de presión indeseable, los dientes antero-superiores son forzados hacia una posición protruida y ocupan un arco mayor.

Esto ocupa un espacio intraoseo adicional entre el canino que no ha erupcionado y la raíz del incisivo lateral.

Como resultado, dentro del hueso los caninos tenderán a des-- viarse mesialmente y a erupcionar en una relación canina defini- da de clase II.

Los primeros premolares superiores, que erupcionan casi siem- pre con una ligera inclinación mesial, a menudo siguen a los ca- ninos superiores. Por último, cuando los segundos molares prima rios superiores exfolian más tarde, los primeros molares perma-- nentes superiores serán propensos a desviarse hacia adelante a - una relación de clase II aún más marcada. Cuando los incisivos- superiores se desplazan lo suficiente hacia adelante, el labio -

inferior puede quedar atrapado entre ellos y los incisivos inferiores.

Esto puede retardar el desarrollo hacia adelante del arco mandibular y acelerar el crecimiento en la misma dirección del maxilar superior. La discrepancia entre el tamaño de los dientes y la longitud del arco pueden impedir la erupción de los laterales permanentes. Una vez identificada la etapa particular del crecimiento bucal se evalúa su normalidad y, si existen irregularidades, puede ser necesario corregirlas. Si se observa una relación normal, entonces se debe pensar en mantenerla en la próxima etapa del desarrollo.

Erupción de los doce dientes laterales permanentes, (Caninos y Premolares) hacia la oclusión. (Edad habitual entre los 9 y 11 años).

Es la erupción de los premolares y los caninos permanentes, que por lo general se producen entre las edades de 9 y 11 años.

Los caninos superiores o los segundos premolares inferiores pueden erupcionar, hasta los 13 años.

Si las etapas ya mencionadas se corrigen previamente ó eran normales, el manejo de la etapa cuarta se refiere en lo básico, a la dimención mesio-distal del corredor para el canino y los premolares y los anchos mesio-distales de los premolares y los caninos permanentes. Si existe un espacio adecuado no se indica tratamiento. Los pacientes con ligera falta de espacio localizada para los premolares y los caninos permanentes pueden ser ayudados con el movimiento distal de los primeros molares, si ello-

fuera posible. Un apiñamiento muy moderado requeriría la extracción de un diente permanente lo que a merudo se determina en forma precoz. Cuando la cuarta etapa se completa en forma satisfactoria, la erupción de los dientes restantes sucede por lo común, sin complicaciones en las dos etapas siguientes.

Erupción de los cuatro segundos molares permanentes hacia la oclusión. (Edad habitual a los 12 años).

Abarca la erupción de los cuatro segundos molares permanentes, lo que ocurre entre los 10 y los 14 años. Las irregularidades no corregidas en las etapas previas imponen la implementación de un tratamiento ortodóntico entre los 15 y los 20 años.

Muchos ortodoncistas esperan la finalización de esta etapa antes de iniciar el tratamiento. Las irregularidades más comunes en la erupción de los segundos molares permanentes son la vestibulo-versión de clase III revelada por una relación de borde a los inferiores, lo que produce mordida cruzada localizada.

Erupción de los cuatro terceros molares hacia la oclusión. (Edad habitual entre los 16 y los 25 años).

Comprende la erupción de los cuatro terceros molares permanentes, instalado de ordinario entre los 16 y los 25 años. La edad promedio es de 21 años aproximadamente. Aunque las anomalías de erupción de los terceros molares, como retención y erupción ectópica, se tratan por lo común con medios quirúrgicos, estos problemas pueden o no guardar relación con las etapas anteriores de crecimiento o con su tratamiento.

Dientes / Meses	Incisivos Centrales	Incisivos Laterales	Caninos	1ª Molares	2ª Molares.
6-7	81 – 71				
8	51 – 61				
9		52 – 62			
10		82 - 72			
14				54 – 64 84 – 74	
18			53 – 63 83 – 73		
24					56 – 65 86 – 75

FECHAS DE ERUPCION DE LOS DIENTES TEMPORALES.

(EN MESES)

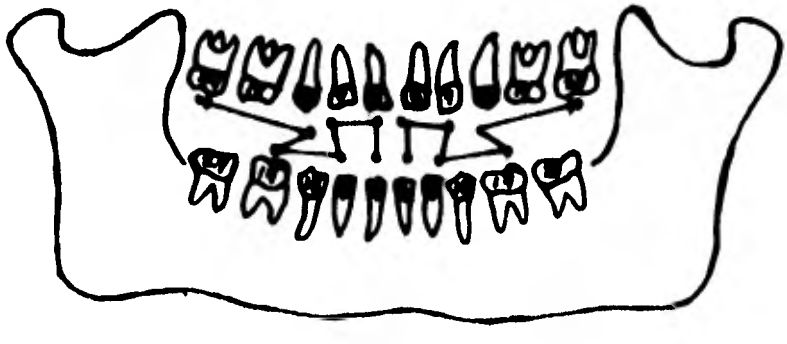

Como la terapia oclusal puede afectar la erupción de los terceros molares, en esta etapa deberá ser considerada en el manejo de las primeras etapas del crecimiento bucal. En los casos con discrepancias entre el tamaño de los dientes y la longitud del arco, se recomienda que la contención de canino a canino ó de molar a molar se utilice hasta la erupción de los terceros molares

Esto se basa en la preocupación de que las fuerzas mesiales ejercidas por los terceros molares en erupción producirán rotura de la integridad del arco dentario y el apiñamiento de los incisivos permanentes. Otra explicación sería que la presencia de los terceros molares impide a los otros dientes desplazarse hacia distal.

2.- PROBLEMAS OCLUSALES COMUNES Y SU DETECCION.

La salud general es la totalidad de los estados físicos y mentales del individuo y el interjuego entre ambos. La buena estética dental en todas las edades favorece tanto el aspecto como los sentimientos del individuo. La maloclusión, al producir cambios estéticos, puede tornar a ciertas personas tímidas, retraídas y temerosas. Por lo tanto, es capaz de producir malestar social y crear complejos de inferioridad y actitudes negativas que alteran el desempeño vital. En los niños, la verguenza por su mal aspecto dental puede afectar su rendimiento escolar, el que por lo común se relaciona más tarde con la ocupación, los ingresos y el nivel social. Así, desde el momento en que las anomalías oclusales pueden interferir en la salud mental y física del

individuo, se les puede considerar responsables de reducir su salud total. Contrariamente la oclusión normal tiende a realizarla.

No obstante, la oclusión normal en ausencia de prácticas preventivas para la salud bucal no debe ser considerada una garantia de buena salud. La oclusión normal solo contribuye en forma indirecta a la buena salud bucal, facilitando el mantenimiento de las buenas prácticas de higiene.

Existe un número en apariencia infinito de posibles anomalías oclusales. Aunque pueden reconocerse maloclusiones severas, afortunadamente raras, es necesario concentrar la atención en los problemas oclusales mas comunes.

La mayoria de las maloclusiones vistas en la dentición en desarrollo representa diversas configuraciones relacionadas con:

Comportamientos bucales nocivos (hábitos), y discrepancias entre el tamaño de los dientes y la longitud de los arcos. Por lo tanto, si estos dos factores etiológicos actúan, existe la probabilidad de que haya una maloclusión o que esta pueda producirse.

Etapa 1. Dentición primaria. (3-5 años).

Comparado con un margen de normalidad relativamente escaso, existe un número elevado de anomalías oclusales aunque pueden reconocerse maloclusiones severas, afortunadamente raras, es necesario concentrar la atención en los problemas oclusales mas comunes.

En realidad, no siempre el hábito de chuparse el dedo provoca un problema oclusal. Las maloclusiones se producen si el niño lo hace con bastante fuerza durante períodos de tiempo lo sufi--

cientemente prolongados y a intervalos tan seguidos como para -- producir una deformidad.

Como resultado; se puede observar a un niño con este hábito,- pero sin problemas oclusales, pero también es frecuente que se - busque al hábito digital como factor etiológico de maloclusión,- como mordida abierta ó incisivos sobresalidos.

A veces los hábitos son el remanente de un instinto de chupar o la transferencia de un hábito digital anterior. Otras veces - son el resultado de labios irritados. Aunque estos últimos hábitos pueden comenzar en el invierno o después de altas fiebres -- por eventuales irritaciones, y a veces persisten cuando desaparecen estas. Los hábitos labiales también se producen como reacción ante la erupción ectópica de los incisivos superiores. Quizá mas frecuentes que los hábitos labiales sean las deglusiones- atípicas, empujes linguales y hábitos de chuparse la lengua que- generan como resultado frecuente incisivos superiores sobresa--- lientes y mordida abierta.

La oclusión primaria es el fundamento sobre el cual se cons-- truye la dentición permanente. La preocupación no esta referida por lo común con la normalidad, pero si a conocer como afectarán las desviaciones del desarrollo de la oclusión permanente. Las- causas probables de esta relación anómala pueden ser también es- queletales, anatómicas, de desarrollo, funcionales, patológicas, iatrogénicas y de conducta.

Las anomalías de tipo esqueletal, son cuando el maxilar superior está ubicado mas adelante que la mandíbula en la cabeza - - osea.

La relación de los molares primarios refleja así una desarmonía esqueletal fundamental. Si bien se debe estar alerta respecto de este problema tales desarmonías no son comunes entre las edades de 3 a 5 años. La mayoria de las maloclusiones esqueletales no son hereditarias ó congénitas, sino el resultado de hábitos bucales y/o erupción ectópica de los incisivos superiores.

Las anomalías anatómicas, se presentan cuando los molares superiores primarios pueden ser mas pequeños que lo habitual, en relación con los molares inferiores primarios, por lo que ocuparán menos espacio; y como ambos molares se desplazarán hacia adelante por las fuerzas oclusales ó por las presiones eruptivas de los primeros molares permanentes, se producirá un escalon distal indeseable.

En las anomalías funcionales, los dientes se desgastan en los puntos de contacto. Tal desgaste puede ser excesivo si la dieta es especialmente dura ó el emalte es relativamente blando.

Si el esmalte es blando se ven muchas facetas de desgaste.

Por otra parte, si el esmalte es duro puede no haber desgaste pero las presiones son transmitidas al hueso alveolar provocando su destrucción y movilidad de los dientes. Así, a causa del bruxismo, la masticación, la dieta dura o el esmalte blando las caras proximales se pueden desgastar. Si el desgaste es mas excesivo en el maxilar superior que en el inferior resulta un escalon distal.

En las anomalías de desarrollo muy a menudo hay espacios (primates) en la dentición primaria hacia distal de los caninos y entre los molares primarios. Si los primeros molares permanentes-

son grandes ó si erupcionan en forma oblicua estos espacios pueden cerrase por las presiones eruptivas o de desarrollo. A veces, ello ocurre en el maxilar superior y no en la mandíbula, ó sucede antes en el superior. Como resultado, los segundos molares superiores primarios se desplazan hacia una mesio-oclusión ó a una relación de escalón distal.

En las anomalías de tipo patológico una causa de relación anómala es la caries dental. Con el advenimiento de aguas fluoruradas, mejor higiene bucal, y la odontología preventiva la incidencia de caries se redujo en forma considerable, por lo cual muchas maloclusiones debidas a las caries fueron eliminadas. Aunque la profesión dental hace mucho tiempo que considera la necesidad de guiar la erupción de los primeros molares permanentes, esta preocupación se asoció siempre con la pérdida de los segundos molares primarios. No obstante, muchas veces se pasa por alto un cambio mas sutil de uno ó dos mm., en los planos terminales de los segundos molares primarios, se puede tener como origen la caries dental.

Este pequeño desplazamiento es suficiente para que los primeros molares permanentes erupcionen en una relación de clase II de Angle, y alteren completamente el desarrollo de la dentición permanente.

Problemas iatrogénicos; son los causados por el dentista. Si los molares primarios quedan con contorno bajo al ser restaurados, pueden desplazarse y producir un escalon distal. Afortunadamente, este factor se redujo en gran medida por el mejor control de la caries dental, así como por el manejo más efectivo del paciente niño. Por supuesto, si el paciente busca aten-

ción dental cuando las caras proximales están rotas y los dien-- tes desplazados a una relación de escalon distal, puede ser nece sario en ese sitio restaurar bajando el contorno. Esto debe con siderarse como posible explicación de restauraciones con bajo -- contorno en dientes primarios. Es importante señalar que se pro ducen maloclusiones por restauraciones inadecuadas por amalgamas clase II, incrustaciones altas, puntos de contacto prematuros, - etc.

Alteraciones de conducta; En condiciones normales, sin embar- go, y teniendo bajo control los demás factores, debe notarse que antes de la erupción de los primeros molares permanentes durante las edades de 3 a 5 años los hábitos nocivos pueden producir - - maloclusiones mucho más serias que si solo actuaran sobre los -- incisivos permanentes en erupción. También es necesario notar - que los hábitos de presión no solo afectan las relaciones entre- los incisivos sino también la dentición posterior así como el de sarrollo esqueletal.

Ocacionalmente se ven en la dentición primaria mordidas cruza das anteriores y posteriores. Esta observación debe hacerse con cuidado por la dificultad que presenta conseguir que un niño de- 3 a 5 años cierre en relación céntrica.

Si existe la mordida cruzada, puede ser funcional, dentaria ó esqueletal.

La mordida cruzada funcional existe cuando un niño cierra en- oclusión céntrica, choca contra un contacto prematuro y deslizahacia una relación de mordida cruzada. Este estado por lo gene- ral se corrige con un desgaste selectivo.

La mordida cruzada dentaria es la que resulta de la incorrecta inclinación axial de los dientes. Para corregirla, es necesario moverlos.

Puede haber mordida cruzada causada por desarmonia esqueletal

En la zona posterior, la mordida cruzada a menudo se acompaña de una profunda bóveda palatina, muchas veces como concecuencia de una obstrucción nasal y respiración bucal. En este caso, la historia médica revela con asiduidad asma, alergia ó amígdalas crónicamente infectadas, tanto actuales como anteriores.

Discrepancias anticipadas entre el tamaño de los dientes y la longitud del arco en los incisivos permanentes no erupcionados. Al considerar la dentición primaria debe tenerse en cuenta su propia normalidad en la primera etapa del desarrollo oclusal, así como en los planos terminales y la manera en que afectará la segunda etapa la erupción de los primeros molares permanentes. Además, también debe estimarse la dentición primaria en relación con la tercera etapa, la erupción de los incisivos permanentes.

La amplitud máxima en el sentido mesio-distal de las coronas de los incisivos permanentes, esta a casi un tercio del borde incisal. Los diametros mesio-distales de estos dientes pueden predecirse por lo general en niños de 3 años porque las coronas de los incisivos de ordinario ya están formadas y calcificadas a esa edad. Esto puede hacerse con simples radiografias periapicales corrigiendo la distorción mesio-distal.

Cuando los incisivos superiores permanentes son demasiado grandes para ubicarse en el espacio intercanino primario, a menudo erupcionan en forma estópica en una posición labial.

El examen cuidadoso en la oclusión primaria hace posible predecir no solo el ancho de los dientes, la longitud de los arcos, y las relaciones molares, sino también los hábitos bucales. Los incisivos demasiado grandes para ubicarce en el espacio intercanino primario causa no solo oclusiones apiñadas sino crean también hábitos bucales nocivos que provocarían maloclusiones esqueletales más dificiles de tratar.

Causas probables de discrepancias entre el tamaño de los dientes y la longitud del arco:

Evolución.- Se observó que durante el curso de la evolución los maxilares de homo-sapiens se fuerón reducuciendo. (Esta observación es la más habitual como explicación de la falta de lugar para ubicar a los terceros molares). De ser cierto, la disminución en el tamaño de los maxilares humanos explicaría en parte la presencia de algunas de las discrepancias entre el tamaño de los dientes y la longitud del arco.

Herencia.- El tamaño de los maxilares y el de los dientes son determinados por genes distintos. Por tanto, es posible que un individuo herede el gen para el tamaño de los dientes de un padre y el gen para la longitud del arco del otro. Ambos genes provendrían de la línea materna ó paterna, ó un gen de la herencia materna y el otro de la paterna.

Las muchas posibilidades de mezclas y características dominantes y recesivas de los genes, se ha postulado como la causa de las discrepancias entre el tamaño de los dientes y la longitud del arco. Aunque se cree que esta hipótesis es difícil de aceptar, en especial cuando se mira a otras partes del cuerpo. Por ejemplo, nadie habla de la discrepancia entre el tamaño de -

los dedos y el de las manos. Las profesiones de la salud buscan el factor etiológico, y la herencia ha sido siempre el favorito.

Grupos etnicos.- Las mejoras en los transportes facilitarón el casamiento entre gente de características físicas y raciales muy distintas. El resultado fue de grandes variaciones en su -- herencia genética y aumento la frecuencia de las discrepancias - entre el tamaño de los dientes y la longitud del arco.

Hipervitaminosis.- Muchas mujeres toman vitaminas prenatales y como tantos niños tienen ahora discrepancias entre el tamaño - de los dientes y la longitud del arco, es posible que una ingestión excesiva de vitaminas durante el embarazo pueden ser causa de algunas maloclusiones. Dicha hipótesis esta sustentada por el hecho de que en el trabajo experimental efectuado sobre todo en animales de laboratorio, parece existir una relación directa entre la ingesta excesiva ó insuficiente de ciertas vitaminas y - minerales por el animal preñado y la anormalidad en la oclusión del hijo.

Etapa 2. Los primeros molares permanentes. (edad habi -- tual a los 6 años).

Los problemas más comunes vistos en la etapa 2 del desarrollo bucal son a menudo resultado de los problemas que no fuerón tratados en la primera etapa. Por tanto, resultará util recordar - el estudio precedente no solo en términos de planos terminales - de los segundos molares primarios, sino también de los hábitos - bucales y cómo éstos afectan a toda la dentición. No obstante - ellos además de los problemas oclusales que ocurren por la irregularidad de la primera etapa, hay otros que se ven bastante a -

menudo.

Estos problemas, como la erupción ectópica, no se relacionan habitualmente con problemas de otras zonas de la boca. Al considerar la normalidad de los primeros molares permanentes, empero, debe tenerse en cuenta su relación mesio-distal y buco-lingual así como la que tiene con el craneo.

Pese a que es preferible que la cúspide mesio-vestibular del primer molar permanente ocluye en el surco vestibular del primer molar inferior permanente ó algo por detras de el, una relación de borde a borde en esta etapa del crecimiento búcal resultaria aceptable. En la oclusión normal, el molar inferior se desplaza a mayor distancia hacia adelante que su antagonista superior, de modo que el surco vestibular del primer molar inferior permanente se alineara con la cuspide mesio-vestibular del primer molar superior permanente. Por tanto, una relación borde a borde (plano terminal recto) en la dentición mixta causa a menudo una oclusión normal en la dentición permanente.

Empero, si hay apiñamiento inferior con un plano terminal recto y si el espacio libre inferior se utiliza para aliviar este apiñamiento evitando que los primeros molares inferiores permanentes se desplacen hacia adelante una vez producida la exfoliación de los segundos molares inferiores, la oclusión normal de los primeros molares permanentes debe obtenerse por otra via. En dicha situación, los primeros molares superiores permanentes, a menudo se llevan hacia atras, hasta que sus cuspides mesio-vestibulares caen en el surco vestibular de los primeros molares inferiores permanentes ó ligeramente por distal de ellos.

Dientes / Años	Incisivos Centrales	Incisivos Laterales	Caninos	1° Premolares	2° Premolares	1° Molares	2° Molares	3° Molares
6-7	31 - 41					16 - 26 46 - 36		
7-8	11 - 21	32 - 42						
8-9		12 - 22						
10-11				14 - 24 44 - 34				
11-12			13 - 23 43 - 33		15 - 25 45 - 35		17 - 27 47 - 37	
17								18 - 28 48 - 38

FECHAS DE ERUPCION DE LOS DIENTES PERMANENTES.

(EN AÑOS)

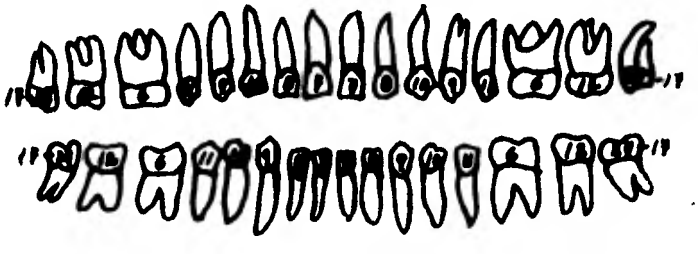

Etapa 3. Incisivos permanentes. (edad habitual entre los 7 y los 8 años.)

El problema más común apreciable en la erupción de los incisivos permanentes es el apiñamiento. Esta realidad es con frecuencia decepcionante. Un caso sería el siguiente, si los incisivos superiores son demasiados grandes como para erupcionar en el espacio intercanino primario, a menudo lo hacen ectópicamente hacia vestibular. En ocaciones, esta erupción se ve agravada por un hábito labial. Como resultado, los dientes pueden estar alineados en forma pareja desde el punto de vista mesio-distal pero tienden a quedar en posición vestibularizada.

El empuje ligual y los hábitos labiales y digitales no solo provocan la protrusión de los incisivos superiores, también influyen sobre los inferiores. En algunos casos, ciertos modos extraños de succión digital provocarían la linguoversión de los incisivos inferiores sin causar lavio-versión de los superiores.

Aun cuando las maloclusiones esqueletales pueden ser de origen hereditario ocurren más maloclusiones esqueletales por consecuencia de hábitos ó de discrepancias entre el tamaño de los dientes y la longitud del arco, ó por ambas cosas.

Las desviaciónes de la línea media se ven por excepción en la dentición primaria pero aparecen con frecuencia cuando erupcionan los incisivos permanentes. Esto puede ocurrir por un desplazamiento funcional ó por una desarmonia esqueletal. Más a menudo son provocados por la pérdida unilateral de un lateral o un canino primario. Por tanto, es preferible mantener la línea me-

dia correcta durante todo el desarrollo de la dentición de los - incisivos permanentes. Las extracciones selectivas y caninos -- temporarios a menudo resaltarán útiles.

De modo normal, los incisivos erupcionan con un patrón radiado, es decir, hay una distoversión de los cuatro incisivos y un- importante espacio interproximal. Estos espacios se cierran por lo común cuando erupcionan los caninos permanentes. Sin embargo a veces se encuentra discrepancia entre el tamaño de los dientes y la longitud del arco, donde el arco es mayor que los dientes. En otras palabras, la dentición permanente no alcanza a llenar - el espacio. El diagnóstico correcto será de dientes pequeños si el entrecruzamiento y el resalte son normales. No obstante, si- estos no son normales, será necesario considerar la desarmonia - de las inclinaciones axiales.

Etapa 4. Caninos permanentes y premolares. (Edad habitual- entre los 9 y 11 años) .

El apiñamiento no sólo es el más común sino también el más confuso de los problemas que aparecen en la etapa 4. Los incisivos apiñados, a veces, aunque no siempre, reflejan un estado de apiñamiento en la zona del canino permanente y los premolares. En- ocaciones, una carencia de espacio anterior puede ser aceptada - por el espacio libre que se ve normalmente en los segmentos posteriores. Si a los molares permanentes se les mantiene atras, - parte del espacio ganado puede utilizarse para alivar el apiña-- miento anterior. Por supuesto, en los casos graves, de ordina-- rio se extraen los premolares. Uno de los signos clínicos de es

pacio inadecuado en la zona posterior son los caninos impactados ó que erupcionan ectópicamente.

En el arco inferior, los caninos permanentes a menudo erupcionan antes que los primeros ó segundos premolares. En general -- los últimos en erupcionar de estos tres dientes son los segundos premolares inferiores, como consecuencia, si hay un espacio inadecuado, el espacio ocupado por el segundo molar primario rara - vez se emplea para aliviar el apiñamiento. En otras palabras, - este último parece concentrarse en la zona del canino inferior.

En el maxilar superior el canino permanente erupciona por lo- común después del primer y segundo premolar y, en ocaciones, después del segundo premolar permanente. En general, el manejo de- los problemas oclusales en niños finaliza cuando han erupcionado los caninos permanentes y segundos premolares inferiores perma-- nentes. Es habitual que los caninos superiores, a diferencia de su oponente inferior, tiendan a impactarse, por un gran tamaño y mayor dificualtad de ejercer la acción de cuña por espacios inadecuados, aunque roten. Además, por la forma del maxilar supe-- rior, los caninos superiores tienen más opciones para ubicarse - en el hueso.

Al observar los caninos y premolares permanentes, los dien-- tes faltantes más a menudo son los segundos premolares inferio-- res. Si este diente falta y hay grave carencia de espacio, un - análisis cuidadoso sugeriria extraer el segundo molar primario - en lugar del primer molar primario y del primer premolar.

Las mordidas cruzadas en las zonas de premolares y primeros - molares permanentes se ve con frecuencia. Estas mordidas cruza-

das se asocian en ocaciones con bóvedas palatinas altas, respiración bucal o hábitos de succión.

Etapa 5. Segundos molares permanentes.

(Edad habitual a los 12 años) .

Como el segundo molar permanente es guiado hasta la oclusión por la cara distal del primer molar permanente las desviaciones de lo normal en el sentido mesio-distal que existan en la relación de los primeros molares se reflejan en los segundos molares permanentes. Además de esto, la desviación más común en la etapa 5 es una mordida cruzada lateral en un segundo molar.

En esta situación el segundo molar inferior está en linguoversión y las cúspides linguales del segundo molar superior pueden ocluir sobre la vestibular del segundo molar inferior.

Etapa 6. Terceros molares permanentes.

(Edad habitual entre los 16 y 25 años) .

Con respecto a los terceros molares, los problemas más comunes son impactaciones ó erupciones ectópicas. Aunque los terceros molares a veces son faltas congénitas, esto solo por excepción constituyen un problema clínico.

La mayoria de las maloclusiones vistas en dentición en desarrollo representan diversas configuraciones relacionadas con:

1) Comportamientos bucales nocivos (hábitos).

2) Discrepancias entre el tamaño de los dientes y la longitud del arco.

3) Discrepancias entre el tamaño del hueso basal y los organos dentarios.

Por tanto, si estos 2 factores etiológicos actúan, existe la posibilidad de que haya una maloclusión ó que esta pueda producirse.

Con el objeto de identificar los problemas oclusales en niños lo que se necesita es una lista para seguir y registrar, un calibre milimetrado y radiografías escogidas. Debe tomarse la menor cantidad de radiografías posibles, lo suficiente para una información específica. Si se sospechan problemas es necesario tomar radiografías pero hay que hacerlo con el mayor cuidado para reducir al mínimo el peligro de radiación al niño.

Por lo general, en la primera etapa (habitualmente a la edad de 5 años) se toma si es menester 5 ó 6 películas periapicales del sector anterior. Las películas necesarias para detectar caries se toman también. Una radiografía seriada de toda la boca puede tomarse entre los 7 y los 9 años para observar el crecimiento bucal, si es preciso. Las impresiones y los cefalogramas solo se hacen cuando sean imprecindibles para el diagnóstico y el plan de tratamiento, y no como rutina. Los niños de poca edad, en especial de 3 a 8 años, son aprensivos y no se les debe someter a radiografías periapicales posteriores o impresiones de diagnóstico si no son absolutamente necesarias; por otra parte, si está en juego la decisión de extraer o no dientes, se emplearán todas las técnicas diagnósticas de que se disponga.

Si se descubre un problema, hay que considerar numerosos factores cuidadosamente evaluados. Estos factores solo se obtendrán con un examen completo y cuidadoso del niño. A continuación se hace un estudio detallado del problema, una cuidadosa --

consideración de los distintos tratamientos posibles sobre una - base individual y personalizada y, por último, la recomendación de un tratamiento específico.

CAPITULO II.

ANALISIS DEL CRECIMIENTO ORAL.

1.- ANALISIS DE LA ETAPA 1. (Dentición primaria)

Ahora que la caries dental se esta controlando con rapidez,- tanto los padres como los dentistas pueden derivar su atención a aspectos más completos del crecimiento y del desarrollo oclusal. Estos, en general comprenden signos sutiles pero muy importantes de maloclusiones en desarrollo. Ya en niños de 3 años se puede, con un razonable grado de certeza, no solo evaluar el estado de la dentición primaria (etapa 1), sino también predecir si los primeros molares permanentes (etapa 2) erupcionarán en oclusión normal o no, si habrá espacio adecuado para los incisivos - permanentes (etapa 3) y si erupcionan en una oclusión normal así como si habrá suficiente espacio para los caninos permanentes y los premolares (etapa 4). De esta manera nuestras preocupaciones superan los cuidados tradicionales para este grupo de edad. En muchas circunstancias el tratamiento no es necesario; en otras, pueden aplicarse procedimientos bastante simples que - ayudarán a evitar problemas más serios de una etapa posterior.

El objetivo del diagnóstico es lograr toda la información posible sin molestar innecesariamente al paciente. En otras palabras, queremos tomar solo aquellos registros que sean importantes y básicos para nuestro plan de tratamiento.

Generalmente a los nilos de 3 a 5 años solo se les toma 6 ra

diografías periapicales anteriores. Si no hay sospecha de ca--- ries, no es preciso hacer las placas posteriores. Si el niño - presenta dificultades para tomarle radiografías en la zona pos-- terior, las películas periapicales se colocan sobre el plano o- clusal y se emplea la técnica de bisectriz del angulo.

Se puede hacer uso también de las radiografías panóramicas o panorex; que en una sola placa ofrecen una visión detallada de - todos los dientes superiores e inferiores y de las articulacio- nes temporomaxilares.

Los modelos de estudio generalmente se evitan por el temor - del niño a ahogarse, pero si fuera imprescindible se hacen.

El analísis para los niños en este estadio o etapa del desa-- rrollo oclusal se basa sobretodo en el registro de los informes preventivos y dental general, el examen preventivo del creci --- miento bucal y la ficha de diferencia entre el tamaño de los di- entes y la longitud del arco.

Enfoque del análisis del desarrollo oclusal.

En cada etapa del crecimiento oclusal, debemos formularnos - las siguientes preguntas:

¿ Es normal este estadio o etapa de crecimiento bucal ?

Si no, ¿ porque no lo es ?

¿ Cómo ocurrió ? ¿ Cuáles son los factores etiológicos ?

¿ Dónde estábamos ? ¿ Los estadios anteriores del desarro- llo oclusal fuerón normales ?

¿ Hacia dónde vamos ? ¿ Qué se puede esperar en las próxi-- mas etapas ?

¿ Qué debe hacerse por cada problema ?

¿ Cuando debe hacerse ?.

El paso siguiente es revisar el proceso analítico poe el que se seleccionan las técnicas específicas para tratar un problema particular en un niño determinado.

El objetivo principal consiste en visualizar los problemas oclusales en la perspectiva total de las características bucales, médicas y conductales de un individuo, a fin de procurar un tratamiento de salud completo, interceptivo y terapéutico.

¿ Hay alguna lesión bucal sospechosa o existe alguna indicación de cierto problema médico o de conducta ?

Si la respuesta es afirmativa la posible patología bucal, médica o de conducta puede impedir el tratamiento odontológico en este momento y se derivará el paciente a un cirujano, un médico, un psiquiatra para niños o un psicilógo.

Si la efectividad de la higiene bucal es inferior al 80%, debe elevarse hasta por lo menos esta cifra antes de considerar trabajos de restauración u ortodontico alguno.

¿ Existe alguna patología dentario como caries, enfermedad periodontal o problemas pulpares ?

Si la respuesta es afirmativa y el problema sólo es periodontal, es común que en los niños pueda despejarse con procedimientos de control preventivos. Si la respuesta es que hay dientes primarios que requieren maniobras restauradoras, extracción ó terapia pulpar, no debe procederse entonces a aplicar esta terapia o a recomendar que se haga.

En otras palabras, antes de proceder a desarrollar el plan de tratamiento en lo relativo a odontología general en un niño con problemas oclusales, el plan de tratamiento global debe integrarse con el manejo de los problemas oclusales.

¿ Existen hábitos de presión o conducta bucales indeseables ?

Los hábitos de presión o las conductas indeseables se refieren a actos como chuparse el dedo, morderse el labio, respirar por la boca, empujar con la lengua y las degluciones atípicas.

Estos estados se manifiestan en oclusales por una mordida abierta o porque los incisivos no lleguen a tocarse cuando los molares estan en oclusión.

En ocaciones aparecen por protrusión excesiva y la inclinación lingual de los incisivos inferiores. La lengua protruye en su posición de reposo y la boca está abierta cuando el paciente respira. Un dedo con callosidades o excesivamente limpio revelará el elemento agresor. Los labios pueden estar hinchados e irritados por la succión o la respiración bucal. Quizás haya desarmonía esqueletal. El resalte suele ser excesivo. El entrecruzamiento puede ser acentuado o no.

Si existe cualquiera de estas situaciones, debemos considerar una vez más los posibles problemas médicos. Si el niño no puede respirar por la nariz a causa de la obstrucción de la via nasal por las amigdalas, adenoides, resfríos crónicos, alergias, sinusitis o asma ¿ todos ellos muy comunes en este grupo de edades ? sería conveniente hacer revisar al niño multidiciplinariamente, primero por un otorrino, pediatra, por una terapia de lenguaje, etc.

Si el problema es la succión del dedo o de la lengua (a menudo secuela de la succión del dedo) se debe hacer una investigación de la vida familiar del niño.

¿ Cuáles de las técnicas disponibles deben emplearse para tratar los hábitos ? .

Si hay un hábito digital puede corregirse a menudo mediante el manejo de la conducta en una o algunas visitas del niño si no existen problemas emocionales. Pero antes de intentar corregir la respiración bucal o el empuje lingual con técnicas de conducta o mecánicas, debe estar seguro de que la via aerea nasal esté libre.

Si se necesita un aparato por otras razones, como mantenimiento de espacios o mordidas cruzadas, será conveniente considerar la incorporación de un protector lingual en este aparato.

Después de evaluar los demás problemas oclusales del niño y conversarlo con el padre, el dentista puede elegir el tratamiento con aparatos, la terapia conductal, una conbinación de ambas o esperar a que el niño crezca más.

En resumén, al proyectar cuál de las distintas técnicas debe emplearse para interceptar un hábito debemos considerar lo sig:

¿ De cuánto tiempo dispone el paciente ?

La receptividad del paciente a la terapia conductal.

La habilidad del dentista y/o la disponibilidad del personal auxiliar.

Si el aparato debe usarse todo el día o sólo por la noche o mientras se mire la televisión.

La confiabilidad del paciente en lo referido a no perder los aparatos removibles.

La capacidad del niño para soportar las molestias menores durante la construcción del aparato.

La confiabilidad del niño para no romper un aparato fijo o semifijo.

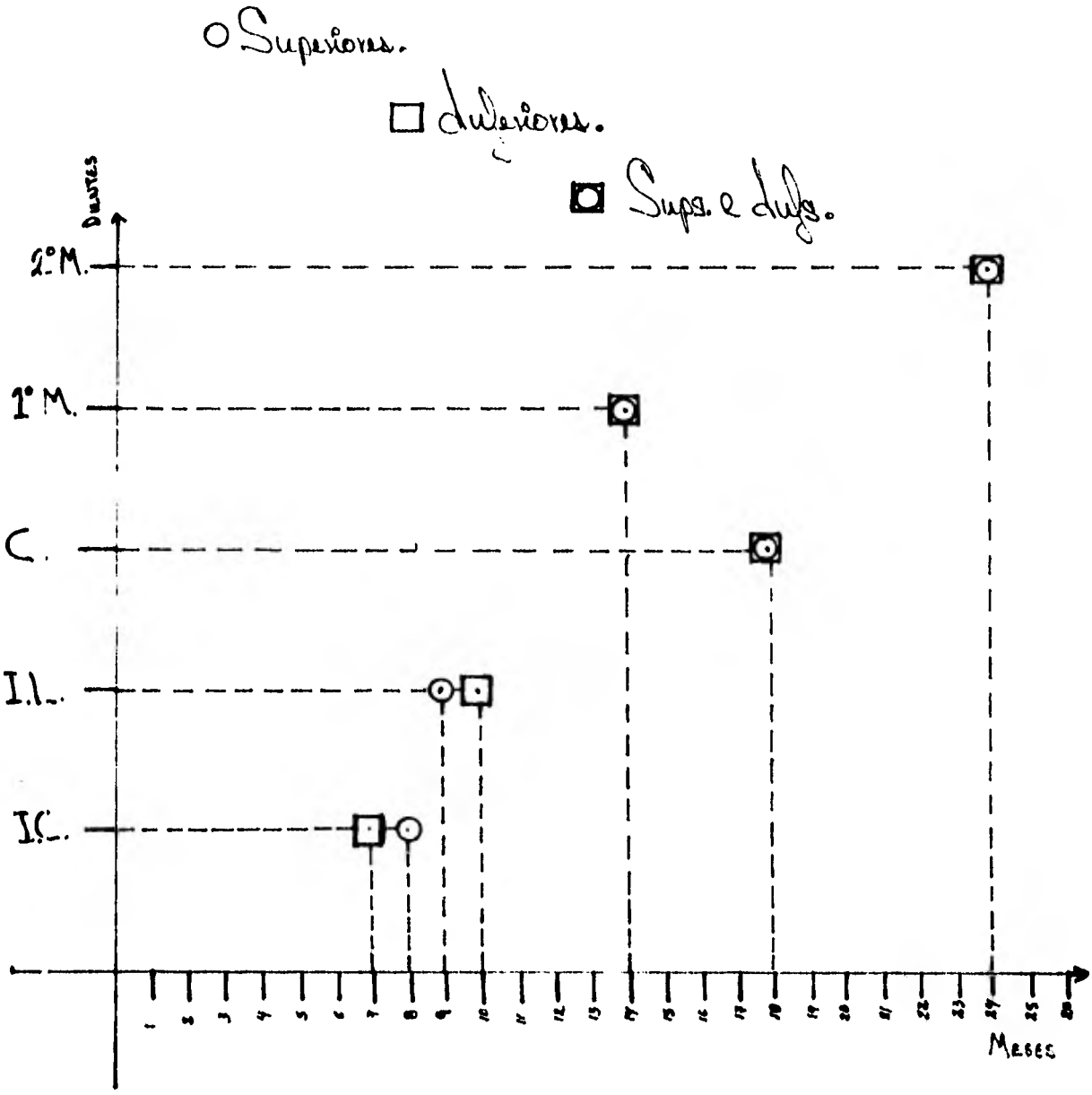

CRONOLOGIA DE ERUPCION DE LA PRIMERA DENTICION.

La necesidad de otros tratamientos ortodónticos.

Basado en el análisis de estos factores, es posible seleccionar la técnica adecuada para cada niño, pero si éste no parece cooperar al seguir un programa de observación, quizás el dentista pueda notar un período en que aquel esté más dispuesto para el tratamiento. Antes de elaborar un plan de tratamiento definitivo, debe considerarse la posible presencia de otros problemas oclusales en esta etapa (etapa 1) del desarrollo bucal.

¿ Existe alguna mordida cruzada ?

Durante el examen del crecimiento bucal se observan signos de mordida cruzada, estos son: rostro asimétrico, desviación de la línea media, labio inferior sobresaliente, deslizamiento en céntrica, entrecruzamiento insuficiente o relación de borde a borde o demasiado hacia mesial de los dientes superiores con los dientes inferiores.

¿ Qué técnica debe emplearse para corregir una mordida cruzada ?

Determine si la mordida cruzada es esqueletal, funcional o -- dentaria. Establezca también factores etiológicos, es decir, erupción ectópica, vía nasal obstruida o hábitos de presión. Si no hay contraindicaciones físicas, médicas, emocionales o económicas elimine los factores causantes. Si la mordida cruzada es anterior y esqueletal considere el uso de un casco-mentonera. Si es funcional se indica el equilibrio de la oclusión y si es dentaria se requiere un tratamiento con aparatos. Si el problema es por puntos prematuros de contacto se recurrirá al desgaste selectivo.

Esto puede hacerse con aparato removible de Hawley con un plano de oclusión y un resorte para volcar hacia vestibular incisivos superiores trabados hacia lingual. Quizá se desee usar un aparato semifijo en un niño que pueda perder el removible.

En tal caso se empleará un botón palatino con resortes auxiliares. Para corregir las mordidas cruzadas posteriores es posible utilizar un paladar hendido o un arco semifijo en forma de W (denominado también arco palatino de Porter).

¿ Qué debe hacerse si existe más de un problema ?

Si hay un hábito de presión junto con una mordida cruzada, es posible construir un aparato fijo o semifijo para corregir la mordida cruzada e enterceptar el hábito. Por otra parte, si parece no haber espacio suficiente para una lengua grande en una deglución atípica o un caso de empuje lingual y también existe una mordida cruzada, no emplee un aparato removible del tipo de paladar hendido. El mecanismo del tornillo hace que el aparato sea muy voluminoso y esto restringe más aún el espacio para la lengua y agrava la tendencia del empuje lingual. Además, no siempre es conveniente emplear mucho tiempo con una terapia conductal para modificar o interceptar un hábito, si puede construirse un aparato que repare la mordida cruzada y si tal aparato puede modificarse con facilidad para incluir un componente que interrumpa el hábito.

Cuando existe discrepancia entre el tamaño de los dientes y la longitud del arco, el primer molar permanente erupciona a menudo bajo la cara distal del segundo molar primario y, por tanto tiende a llevar ese diente hacia mesial y a acortar la circunferencia del arco primario.

Las discrepancias entre el tamaño de los dientes y la longitud del arco y los hábitos no sólo son factores etiológicos en sí mismos sino que a menudo interactúan y, en forma separada o combinándose, son responsables del desarrollo de numerosas maloclusiones. Nuestro objetivo es impedir, interceptar o tratar los problemas oclusales de los niños. Para hacer esto, debemos ejercitar a menudo la iniciativa y mantener control sobre la guía del crecimiento bucal. Por consiguiente, si existe espaciamiento apreciable entre los dientes en la dentición primaria y se sospecha que el caso habrá de desarrollar una discrepancia entre la longitud del arco y el tamaño de los dientes, sería conveniente insertar un mantenedor de espacio bilateral. Lo que mantenemos no es el espacio perdido por las extracciones prematuras de los dientes primarios, si no los espacios interdentarios que a menudo se cierran en caso de apiñamiento cuando existe discrepancia entre el tamaño de los dientes y la longitud del arco al erupcionar los primeros molares permanentes.

En términos generales, a pesar de la alarma y de la ansiedad provocada por la pérdida prematura de un incisivo primario, esto habitualmente no causa daño.

Los primeros molares primarios no se reemplazan enseguida (si los demás factores son normales) y los mantenedores de espacio tampoco se colocan al instante. En cambio, se procede a la medición del espacio mesio-distal creado por el molar ausente. También se hace la medición mesio-distal del mismo diente en el lado opuesto. Al niño se le ve por lo general con intervalos de 3 meses. En ese tiempo, se notará cualquier cambio en esta dimensión.

Una ligera disminución de un milímetro en el maxilar superior - ó de 2.5 mm. en la mandíbula no debe provocar alarma si no existen problemas de espacio, porque habrá un desplazamiento mesial en una fecha posterior a causa del espacio libre. Pero una vez advertido un desplazamiento, debe insertarse en seguida un mantenedor de espacio para conservar el espacio raramente dejado -- por el primer molar primario ausente.

Cuando pierden los segundos molares primarios, el mantenedor de espacio se coloca como rutina. A las edades de 3 a 5 años, los primeros molares permanentes aún no han erupcionado. Por tanto, se utiliza un mantenedor de espacio con una extensión distal proyectada dentro de la encía y se pone en contacto con la cara mesial del primer molar permanente.

¿ Qué debe hacerse para tratar problemas oclusales en la etapa 1 del desarrollo oclusal ?

El tratamiento dental debe ser una experiencia agradable, en especial para los niños más jóvenes. Una mala experiencia puede arruinarlos fácilmente como pacientes dentales para el resto de sus vidas. Aunque deseemos interpretar, prevenir y tratar los - problemas oclusales al mismo tiempo en que se producen, no deseamos hacerlo si el niño no está emocionalmente apto para el - tratamiento. Siempre debe recordarse que muchas rectificaciones pueden hacerse cuando el niño madure en etapas posteriores del - crecimiento oclusal.

Se pone así de relieve que el manejo de problemas oclusales - en la dentición primaria no significa apresuramiento para instalar un aparato. La existencia de un problema puede sugerir otro

Además, no sólo estamos preocupados en la mormalidad de la den-- tición primaria, sino, más especialmente deseamos mirar más allá a las etapas 2 y 3 para determinar su probable normalidad.

En la ficha de examen hemos apuntado la relación de los pla-- nos terminales de los segundos molares primarios. En la etapa 2 vemos a menudo, un escalón distal que guiará la erupción de los primeros molares permanentes hacia una maloclusión de clase II - de Angle. Debe prestársele especial atención, ya que hay varias posibilidades. Si se sospecha que será un caso de apiñamiento con diastemas interdentarios, podemos insertar un mantenedor de espacio bilateral superior e inferior. Al hacerlo, si existe un escalón distal ó hay un escalón distal sin apiñamiento, es - posible hacer un aparato lingual semifijo con un asa para llevar hacia distal a los segundos molares primarios. Por otra parte,- si hay espacio hacia mesial de los segundos molares inferiores - primarios en un caso sin apiñamiento, existe un escalón distal y los primeros molares permanentes erupcionan en íntimo contacto con los segundos molares primarios, quizá deseemos insertar un - mantenedor de espacio bilateral ó un arco palatino en el maxilar superior ya a los 3 años y dejar que el primer molar inferior al erupcionar desplace al segundo molar primario hacia mesial si es que hay espacio. Así, por resistencia diferencial ó fuerzas - ortodónticas, ó ambas cosas, es posible corregir los planos terminales de los segundos molares primarios.

¿ Qué debe hacerse frente a un escalón distal con mordida cruzada posterior ?

En la corrección de la mordida cruzada posterior los segundos

molares superiores primarios pueden desplazarse no sólo en sentido lateral sino hacia distal en forma simultánea. Puede corregirse con un arco palatino de porter ó en W.

¿ Qué debe hacerse si algunos factores contraindican la terapia con aparatos ?

En caso de que se corrija un escalón distal, puede ofrecerse un servicio definido informando a los padres que tal vez se desarrolle una maloclusión en el primer molar permanente y que será necesario corregirla en una fecha posterior.

¿ Si anticipa el apiñamiento en la erupción de los incisivos permanentes en la etapa 3 del desarrollo oclusal ?

Al completarse la ficha del tamaño de los dientes y la longitud del arco como parte del informe del examen bucal, hay varios hallazgos posibles: quizá no haya apiñamiento ó si lo hay cuanto más joven es el paciente mayor es el potencial de aumento del espacio entre los caninos primarios. A la inversa, hay poco ó ningún aumento en esta dimensión una vez erupcionados los incisivos permanentes. Si no hay diastemas interdentarios y sobre todo no existe espacio por distal de los caninos primarios, es posible una descrepancia seria entre el tamaño de los dientes y la longitud del arco, y quizá el paciente tenga considerable apiñamiento en los ángulos caninos.

La pregunta es ¿ deben comenzarse las extracciones de los caninos y laterales primarios en la etapa 1 del desarrollo oclusal ?

Después de estimar un aumento en la dimensión del espacio entre los caninos primarios así como los espacios interdentarios -

por distal de los caninos, los casos de discrepancia pueden cla-- sificarse según el Dr Barnett, de la siguiente manera: de 1 a 3mm menor, de 4 a 7 mm moderada y de 8 a 1 4 mm severa. Parecería -- razonable que en los casos de discrepancia más acentuadas se pro- cediera a las extracciones más temprano para permitir un mayor - grado de expansión. Pero no tiene objeto extraer los dientes -- primarios si las coronas de los incisivos permanentes todavía no han comenzado a moverse hacia incisal. También, cúando se contem pla la posibilidad de hacer extracciones, tratamos de evitar el - excesivo apantallamiento de los incisivos permanentes causado por un exceso de espacio residual. Cuanto menor sea el apiñamiento, más pueden posponerse las extracciones.

Un argumento opuesto a las extracciones de los caninos prima-- rios es la posibilidad del colapso del arco. No obstante, si -- algunos dientes primarios no se extraen, se advierte a menudo que habrá un apiñamiento incisivo acentuado que nó sólo será anties-- tético, sino que también provocaría impacto alimentario, proble-- mas periodontales y caries dental.

Es más razonable preguntar: si son necesarias las extracciones de los dientes primarios para guiar en forma adecuada la erupción de los incisivos permanentes ¿ es probable que ocurra el colapso del arco ?. Si la musculatura bucal (lengua y labios) son a-- normales y están en equilibrio, no puede preverse un colapso del arco. No obstante, puede anticiparse si ocurre empuje lingual, - mordedura del labio o succión del dedo. De ser así, esto no quie re decir que los dientes primarios no deban extraerse y que los = incisivos permanentes deban dejarse erupcionar en una maloclusión Sí indica, sin embargo, que un aparato con resortes o sin ellos -

debe planearse junto con las extracciones de los dientes prima-- rios.

Una vez completado el procedimiento analítico, es aconsejable registrar el proceso y el plan de tratamiento para que pueda utilizarse con facilidad.

Si se necesita un aparato ¿ cómo debe ser diseñado ?

Puede ser muy frustrante hacer o mandar hacer un aparato en - particular y encontrarse con que su utilización es imposible por la falta de retención o por no haber considerado el problema en conjunto. Además, como el manejo de los problemas oclusales en la dentición primaria requiere el tratamiento de las anomalías - que sólo se revelan después de un examen completo y cuidadoso -- análisis, no puede detectarse en seguida la naturaleza del pro-- blema sin recorrer todo el procedimiento diagnóstico. Los registros bien llevados ayudan a acelerar el tratamiento y facilitan los ajustes del aparato cuando se requieran. Además. después - de considerar todo el tiempo dedicado a analizar el problema, -- deseamos poder reunir esta información para estar en condiciones de aplicarlo fácilmente al diseño del aparato. El objeto del -- análisis es la practicidad, no solo en el diseño sino también -- para ahorrar tiempo en el manejo a largo plazo del paciente.

2.- ANALISIS DE LA ETAPA 2.

Guía de la erupción de los primeros molares permanentes.

La etapa 2 se caracteriza por la erupción y la oclusión de los primeros molares permanentes por distal de la dentición primaria. No obstante, en muchas situaciones pueden haberse perdido uno o - más incisivos primarios antes que los molares ocluyan por completo Por tanto, aunque la etapa 2 está marcada por la erupción de los- primeros molares permanentes, es necesario prestar particular a-- tención a lo que sucedió en la etapa 1 y lo que va a ocurrir en la etapa 3.

A los 6 años la mayoria de los niños pueden tolerar una radio- grafía seriada y placas de aleta mordible, que generalmente se re comiendan en esta edad. Las radiografías panorámicas constituyen excelentes herramientas para visualizar el desarrollo de la den-- tición permanente, aunque no son indispensables.

Anteriormente, las impresiones de diagnóstico no se tomaban -- para el análisis de la etapa 2. No obstante, en los últimos a-- ños se ha reconocido su importancia y actualmente se toman en for ma generalizada.

En la prevención, intercepción y tratamiento de los problemas oclusales en los niños, debemos siempre tener en cuenta la etio-- logía. La existencia de factores etiológicos operantes en la eta pa 2 del desarrollo oclusal puede producir problemas en una etapa posterior.

La caries en una época fue una de las principales causas de - los problemas oclusales, especialmente con respecto a la guía de

la erupción de los primeros molares permanentes. La pérdida prematura de los dientes primarios, particularmente los segundos molares, traía como consecuencia la necesidad de utilizar mantenedores y recuperadores de espacio. No obstante, como la caries ha sido más controlada ha cambiado la razón de la necesidad de los aparatos.

Los hábitos digitales, labiales o linguales que puedan frenar el crecimiento anterior de la mandíbula y estimular el del maxilar superior, pueden producir desarmonías dentarias y/o esqueletales que podrían traer como consecuencia una relación molar de clase II. Del mismo modo, los hábitos de presión bucales pueden estimular excesivamente el crecimiento mandibular y producir una relación molar de clase III. Como en el análisis de la etapa 1, si se necesita un aparato por otras razones, puede ser aconsejable incorporar un aditamento para interrumpir el hábito. Además, si no se necesitan aparatos por otras razones, la técnica apropiada puede ser el tratamiento de la conducta.

La respiración bucal puede ser el resultado de un hábito lingual o puede deberse a amígdalas y adenoides en malas condiciones resfrios frecuentes e infecciones respiratorias. La respiración bucal puede traer como consecuencia una bóveda palatina alta y la construcción del arco superior. Esto puede desembocar en una relación de mordida cruzada en los primeros molares permanentes así como en una maloclusión de estos dientes. Por tanto, si existe una mordida cruzada es aconsejable identificar su etiología para asegurarse de que esté bajo control antes de intentar corregir la maloclusión molar.

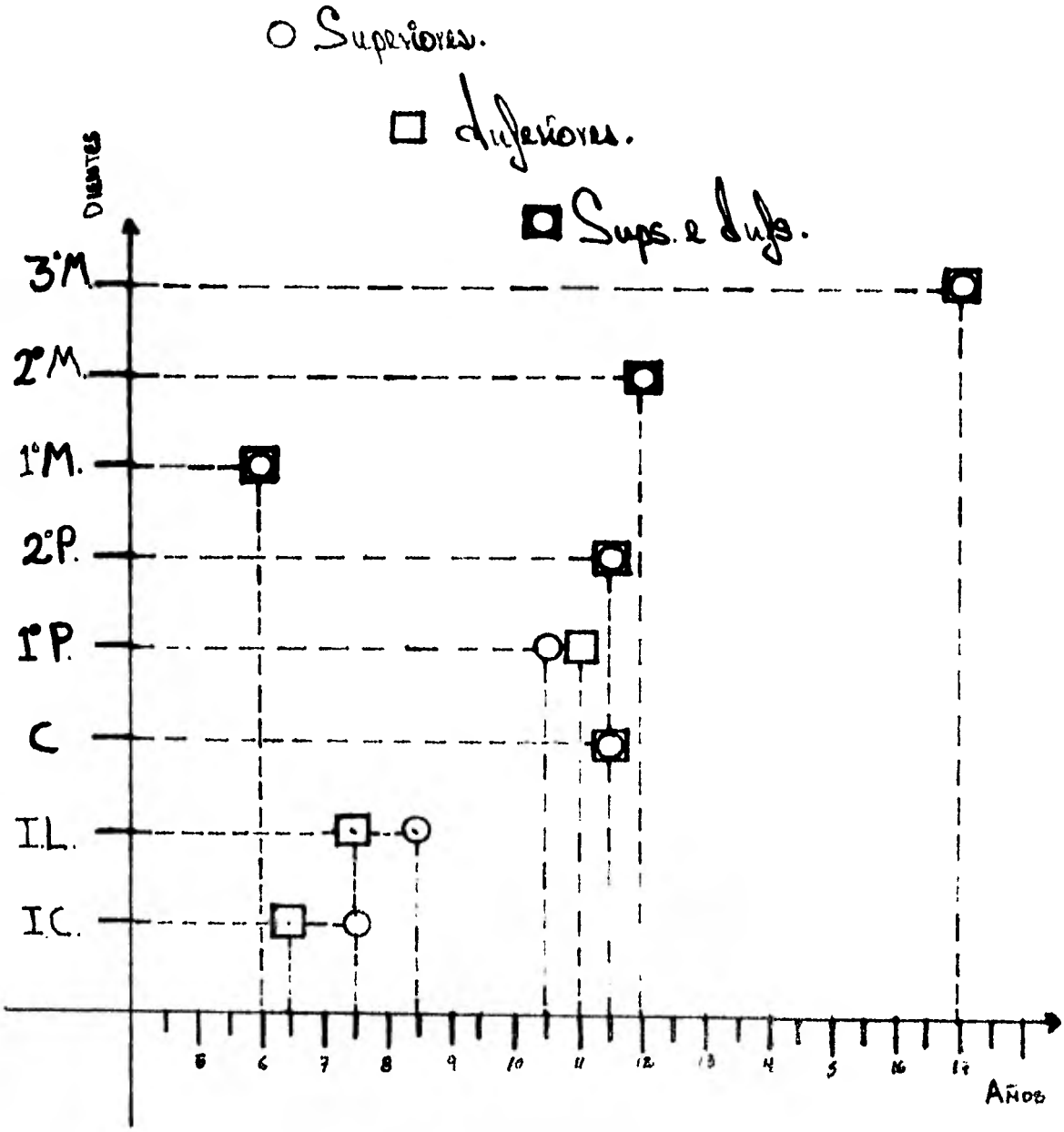

CRONOLOGIA DE ERUPCION DE LA SEGUNDA DENTICION.

El efecto de las drogas sobre el embrión en desarrollo, así como la excesiva ingesta de vitaminas o la deficiencias de éstas, puede provocar una variedad de anomalías oclusales.

Muchos productos alimenticios (como el colesterol, azucar, alcohol y tabaco. Una vez considerados como bastante inocuos; no obstante, su efecto pernicioso sobre la salud de un individuo ha sido ampliamente documentado en los últimos años), cuando se consumen en pequeñas cantidades són completamente inofensivos pero se ha demostrado que causan problemas si se ingieren en forma excesiva y habitual.

La erupción ectópica, los dientes malformados o los dientes ausentes que puedan reflejar problemas de desarrollo pueden interferir en gran medida con el desarrollo de la oclusión.

Las discrepancias entre el tamaño de los dientes y la longitud del arco no sólo son un problema en sí mismas, sino que también pueden provocer numerosos trastornos. Pueden producir erupciones ectópicas, estimular hábitos y crear una interrupción en el arco dentario. Esto se refiere a situaciones como la labioversión de los laterales superiores. A menudo puede verse en las radiografías de los dientes no erupcionados. La vestibuloversión de los laterales con la consiguiente rotura o interrupción del arco superior, puede permitir a los primeros molares permanentes que erupcionen o se desplacen hacia una relación molar de clase II de Angle.

Una imagen útil de esta parte del análisis de la etapa 2, se puede obtener revisando el capítulo precedente que trata de la dentición primaria. El análisis del estadio 1 debe haberse completado previamente. No obstante, aquí deseamos examinar una vez

más la función y el esqueleto, así como revisar el entrecruzamiento, el resalte, la oclusión de los dientes primarios posteriores y los planos terminales. Los problemas en la dentición primaria que no fuerón corregidos en la etapa 1 pueden necesitar serlo --- ahora. No obstante, cualquier tratamiento de los problemas de la etapa 1 deben coordinarse con el estadio 2 y con lo que habrá de ocurrir en los estadios o etapas 3 y 4.

Los molares superiores, probablemente a causa de sus largas -- raíces palatinas dominantes. Rara vez se desplazan hacia adelante sin rotar en dirección mesiopalatina. Este punto es crítico - por que pueden parecer estar en una relación cruzada o en una relación molar de clase II de Angle y ser simplemente el resultado de una rotación mesiopalatina de los primeros molares superiores permanentes. Por lo tanto, muy a menudo la corrección de estos - dientes requiere su rotación distolateral.

Esto puede hacerse con un arco palatino de 0.030 pulgadas de - diámetro con un asa. También es útil un arco palatino de Porter.

Aunque los primeros molares superiores tienden a rotar, los -- primeros molares inferiores tienden a inclinarse con más frecuencia. La formación redicular de los primeros molares inferiores,- que semeja una rodilla flexionada, tiende a facilitar este movi-- miento. Por supuesto, tanto los primeros molares superiores como los inferiores pueden también desplazarse hacia mesial manteniendo su posición vertical. No obstante, antes de considerar su movimiento distal debe hacerse un estudio crítico y sutil.

Muy a menudo cuando se ve un primer molar superior en una re-- lación molar de clase II de Angle se puede inmediatamente consi--

derar en forma refleja el desplazamiento distal de los primeros - molares permanentes. Sin embargo, los maxilares crecen distola-- teralmente y no directamente hacia atrás y el hecho de desplazar el primer molar superior permanente hacia distal puede forzarlo a una relación de mordida cruzada. Más aún, antes que se pueda des plazar distolateralmente un diente con un arco vestibular, se de- be realizar la rotación distovestibular; de no ser así los tubos vestibulares tienden a converger hacia palatino y a menudo hacen imposible insertar facilmente el alambre del arco vestibular. No se debe desplazar distolateralmente un diente si el hueso disponi ble es insufuciente.

Las mordidas cruzadas se pueden producir por una variedad de - razones. Los molares superiores pueden estar en palatoversión.

Los molares inferiores pueden estar en vestibuloversión o pue- de haber una combinación de ambas cosas.

El resalte hacia vestibular de los segundos molares permanen-- tes frecuentemente se ve en la etapa 5, la erupción de los segun- dos molares permanentes, pero rara vez en la etapa 2.

Si se observan los primeros molares permanentes se puede ver - reflejada la linguoversión de los molares inferiores, estos pue-- den enderezarse hacia vestibular con arcos linguales con asas.

El análisis de la etapa 1 dejó sentado que soló en las discre- pancias más severas entre el tamaño de los dientes y la longitud- del arco deben extraerse los laterales primarios y/o los caninos- primarios a edades tempranas como entre los 3 y los 5 años.

No obstante, a los 6 años en la etapa 2 estamos a sólo 1 o 2 -

años de la erupción de los incisivos permanentes. En algunos - casos éstos pueden comenzar a erupcionar antes que los primeros - molares permanentes.

Por tanto en la etapa 2 las extracciones de los laterales y -- los caninos primarios se planean para los casos de discrepancia - entre el tamaño de los dientes y la longitud del arco, así como - en los casos más severos. Al contemplar las discrepancias entre el tamaño de los dientes y la longitud del arco, a menudo se plan tea la cuestión con respecto a las probabilidades de extraer pre molares.

El objetivo de esta parte del análisis es determinar la probabilidad de extracciones de premolares y la cantidad aproximada de espacio residual.

Si es probable que se realicen las extracciones de los premo-- lares y si los primeros molares permanentes superiores están en - mesioclusión, puede ser preferible sostener los molares superio-- res y permitir que los molares inferiores se desplacen hacia adelante.

En otras palabras, si se anticipa la extracción de premolares y si habrá un considerable espacio residual, no tiene sentido des plazar distolateralmente los primeros molares superiores a su posición correcta en la etapa 2 y luego moverlos mesialmente en la- etapa 4 para corregir el espacio residual.

Con la vista panorámica de estas 4 etapas del desarrollo oclusal con respecto a las extracciones de los dientes primarios.

También se indicará la probable necesidad de extraer dientes -- permanentes. Del mismo modo, se puede coordinar el diseño de los

aparatos y el tratamiento de la conducta con las extracciones de las piezas primarias.

Por lo mismo que se ha expresado, puede ser más aconsejable -- realizar fuerzas de troque (desplazamiento de la raíz) sobre - las raices de los molares inferiores hacia mesial que enderezar - y llevar hacia distal los primeros molares inferiores permanentes

Por supuesto si el desplazamiento distolateral puede ayudar a- evitar futuras extracciones de premolares, esto debe ser tomado - en cuenta.

EXTRACCION EN ORTODONCIA.

Dientes de la primera dentición.

Nunca se deben extraer. Si se hace; en los casos excepcionales se colocará inmediatamente un aparato mantenedor de espacio.

Excepto

1° En dientes con caries penetrantes con complicaciones.

2° En dientes con pulpa muerta, o raíces, cuando dificultan la erupción de los permanentes.

3° Los segundos molares en la biprotrusión heredada.

Dientes que generalmente se extraen en la segunda dentición.

Molares de los 6 años

Nunca se deben extraer.

Excepción. Cuando tienen caries penetran con complicaciones.

Segundos premolares en erupción lingual...

Caninos elevados.....

Nunca se deben extraer, sino colocarlos en su lugar ortodóncicamente.

Excepción. Sólo en el maxilar inferior y en enfermos con tendencia progénica.

Primeros premolares...

Nunca se deben extraer, sin excepción.

Lateral inferior apiñado.

Nunca se deben extraer. Unicamente en casos de verdadera protrusión sup o inf.

Nunca se deben extraer, sin excepción.

3.- ANALISIS DE LA ETAPA 3.

Guía de la erupción de los incisivos permanentes.

La guía adecuada de la erupción de los incisivos permanentes - puede simplificar, en gran medida, el tratamiento de la dentición mixta y de la permanente.

Con mucha frecuencia, los incisivos alcanzan el plano oclusal y las condiciones intrabucales pueden permanecer relativamente -- estáticas durante varios meses hasta más de 1 año. Durante la e- tapa 3, la oclusión está signada por la erupción y la presencia - de los incisivos permanentes, los caninos primarios, los molares primarios, los primeros permanentes. Aunque el desarrollo de los caninos permanentes y premolares (etapa 4) continúa dentro del hueso durante este período, estos dientes aun no han aparecido en la cavidad bucal. Sin embargo, al visualizar el estadio 3 debe-- mos tener siempre en cuenta que los caninos permanentes y los pre molares están próximos a erupcionar.

En el manejo de los problemas oclusales en los niños cuyas eda des oscilan entre los 7 y 9 años, por lo general los requisitos - mínimos en cuanto a registros se refiere són los modelos de estu- dio, radiografías de toda la boca y la ficha de análisis de la e- tapa 3. A estas edades, estos procedimientos son aceptados sin- poner obstáculos. Naturalmente, si se pueden tomar radiografías panorámicas o cefalogramas pueden ofrecer alguna ayuda adicional.

Se debe prestar particular atención a los incisivos primarios remanentes, pues tal vez sea necesario hacer extracciones asocia-

das con tratamientos con aparatos. Los molares primarios deben - ser considerados en forma especial. Pueden existir mordidas cruzadas. Cuanto más están absorvidas las raíces de los molares primarios, más pronto erupcionarán los premolares y menos aconsejable es intentar la corrección de las mordidas cruzadas de los molares primarios. La razón para esto es que cuanto más larga es - la raíz del premolar, mayor es la resistencia que ejerce como reacción a las fuerzas aplicadas a su corona a travéz de los molares primarios. Además, como los dientes permanentes se desplazan junto con su hueso alveolar cuanto más larga sea la raíz del permanente, menor será nuestra capacidad para alterar su trayecto intraoseo. En tal situación, la corrección de una mordida cruzada en los molares primarios, cuando hay una apreciable resorción radicular, es poco probable que influya en el crecimiento del hueso alveolar vinculado con la erupción del diente permanente.

No obstante, si la mordida cruzada en los molares primarios es provocada por un contacto prematuro funcional, puede corregirse - tanto esta como la maloclusión de los dientes primarios.

Las selecciones recaerían en los desgastes oclusales, extracciones o movimientos dentarios. Si necesitan aparatos por otras razones, debe pensarse en estas últimas porque el espacio quizá - sea mantenido por el aparato. Sin embargo, la pérdida prematura de un molar primario cuyas raices estan cerca de los premolares - en erupción puede traer apareadas rotaciones indeseables del premolar. Esto es menos factible que ocurra si las raíces de aquel son ampliamente divergentes y la corona del premolar es tan pequeña que existe un espesor considerable de hueso entre las raíces

del primario y la corona del permanente.

Si las extracciones estan contraindicadas, el desgaste oclusal puede ser el tratamiento de elección y acarrear la corrección del problema funcional pero: si tanto la extracción como el desgaste-oclusal estan contraindicados, los dientes primarios deben ser se desplazados mecánicamente, aunque esto no afectaría la posición - definitiva del premolar o el desarrollo de su hueso alveolar.

El manejo de los problemas oclusales en los niños requiere del juicio clínico. Para resumir, al considerar la oportunidad de - la aplicación de la terapia con aparatos en los primeros molares permanentes deben sopesarse los siguientes factores:

1.- Naturaleza del problema.

2.- Urgencia de los problemas anteriores.

3.- Maduración sexual.

4.- Madurez emocional.

5.- Adaptación social.

6.- La habilidad para embandar los primeros molares permanen-- tes.

7.- La posición de los segundos molares permanentes.

8.- La economía de tiempo y dinero por parte de los padres.

Antes que podamos evaluar completamente estos factores, que se aplican al movimiento de los primeros molares permanentes y en - especial al movimiento distolateral, debemos estimar la naturaleza de la oclusión anterior.

Falta de armonía intermaxilar en la erupción de los incisivos.

Si los incisivos inferiores permanentes están adelantados en - forma considerable respecto de su antagonista superior, pueden -

alcanzar el plano de oclusión y ocluir con los incisivos prima-- rios antes de que hayan exfoliado. Cuando los incisivos inferio res permanentes pueden seguir erupcionando hasta ocluir con el - reborde del maxilar superior siempre con antelación de que los - incisivos permanentes erupcionen en la cavidad bucal. Cuando - los incisivos superiores permanentes aparezcan, se verán forza-- dos hacia adelante por el contacto de los incisivos inferiores - sobre erupcionados hasta ocluir por fin en una sobre mordida pro funda y una protrusión maxilar.

Por tanto, una vez que los incisivos inferiores alcanzan el plano de oclusión, es necesario estabilizar su posición para im- pedir la extrusión y la sobre erupción. Esto se puede llevar a cabo con un arco lingual fijo o semifijo, o con un aparato remo- vible de Hawley. En cualquier caso, el aparato debe descansar - sobre los angulos para impedir su ulterior erupción. La deci-- sión de que aparato usar, depende de la evaluación de los facto- res previamente descritos.

Sobreerupción de los incisivos inferiores.

Si la relación vestibulolingual de los incisivos inferiores sobreerupcionados es normal, se puede hacer en el maxilar supe-- rior un simple aparato de Hawley con un plano de oclusión. Cuan do el paciente cierra, solo los dientes anteriores ocluyen. Co- mo resultado de esto, los dientes posteroinferiores tienden a -- seguir erupcionando y se puede nivelar el arco inferior. Esta - técnica resulta adecuada en niños en quienes los primeros mola-- res permanentes todavia estan erupcionando. En muchos casos, - los incisivos inferiores no estan en la posición axial conve---- niente y es preciso ejercer más control sobre ellos de los que -

se puede realizar con un plano de mordida únicamente.

Protrusión de los incisivos superiores.

La corrección de los incisivos superiores puede ser una de las tareas más simples o más complicadas.

Caso núm.1

Patrones de crecimiento general	normales
Aspecto general	protrusión superior
Hábitos	ninguno
Deslizamientos funcionales	ninguno
Relaciones esqueletales intermaxilares	normal
Relaciones esqueletales craneomaxilares	normal
Dientes ausentes y en mal posición	ninguno
Entrecruzamiento	3 mm.
Resalte	5 mm.
Molares	clase I normal
Discrepancia entre el tamaño de los dientes y la longitud del arco.	no hay

En tal situación, los dientes anteriores pueden ser llevados hacia atras por medio de un aparato de Hawley con un alambre vestibular de 0.030 pulgadas. Las asas se cierran hasta que los dientes esten tan atras como se desee. Al cerrar las asas es necesario hacer dobleces adicionales en el arco, de modo que el alambre vestibular quede aproximadamente a mitad de canino entre la línea cervical y el borde incisal.

Caso núm 2.

Patrones de crecimiento general.	normales
Aspecto general	protrusión superior
Hábitos	ninguno
Deslizamientos funcionales	ninguno
Relaciones esqueletales intermaxilares	normal
Relaciones esqueletales craneomaxilares	normal
Dientes ausentes y en mal posición	ninguno
Entrecruzamiento	6 mm.
Resalte	5 mm.
Molares	Clase I
Discrepancia entre el tamaño de los dientes y la longitud del arco	no hay

Como podemos interferir de la comparación del caso 2 con el caso 1 ya expuesto, aquél difiere solamente en que el entrecruzamiento es más profundo. En esta situación, el aparato con alambres gemelos o de fuerzas ligeras limitado son el tratamiento de elección porque la acción de intrusión puede acompañarse de una acción de retrusión. En otras palabras, en el caso de los alambres gemelos cuando estan en descanso, deben quedar hacia apical de los brackets.

Caso núm 3.

La maloclusión en este caso es esencialmente la misma que en el caso núm 2. La única diferencia es que los incisivos inferiores constituyen una interferencia oclusal a la retrusión palatina de los incisivos superiores. Esto puede considerarse una maloclusión dentaria bimaxilar.

En tal situación, los incisivos inferiores pueden haber so--breerupcionado. Por tanto, antes que los dientes superiores puedan desplazarse hacia palatino es necesario intruir los inferiores. Por lo general, los aparatos de alambres gemelos o de alambres redondos de fuerzas ligeras, se aplican en tal eventualidad

Caso núm 4.

La maloclusión es exactamente la misma que en el problema - anterior, excepto que existe una pronunciada discrepancia entre el tamaño de los dientes y la longitud del arco.

Antes de que se puedan llevar hacia atrás los incisivos superiores e inferiores, como se hizo en el caso anterior, es nece--sario dejar suficiente lugar. Por lo común esto se lleva a cabo en esta etapa con la extracción de los caninos primarios.

Caso núm 5.

Existen las mismas condiciones que en el caso núm 4, excepto que también se observa un hábito. En esta situación, el hábito se manifiesta por una seria deglusión atípica y empuje lingual.

En tal caso, el tratamiento puede ser el señalado antes, con el agregado de una criba lingual al botón palatino y terapia de la conducta (miofuncional).

Apiñamiento anterior.- Si los caninos primarios o los incisivos laterales estan aún en su sitio debe consultarse el análisis de la etapa 1, con particular referencia a la extracción de los dientes primarios anteriores. En la mayoria de los casos en esta etapa el espacio por lo general se crea mediante la extra----cción de los caninos primarios.

Laterales impactados.- Los laterales impactados reflejan con frecuencia una diferencia entre el tamaño de los dientes y la longitud del arco. En la generalidad de los casos es necesario extraer inmediatamente los caninos primarios.

Disposición en abanico excesiva.- Podría ser el resultado de un problema de conducta como el empuje lingual o un gran espacio residual después de la extracción de los dientes primarios.

Los espacios se pueden cerrar sea con un aparato removible o con uno de bandas.

Extracciones de premolares.- Si el caso parece presentar una pronunciada diferencia entre el tamaño de los dientes y la longitud del arco, la decisión final de extraer premolares no se adopta por lo normal hasta que se halla completado la etapa 3 del desarrollo oclusal. No obstante, se deben hacer otras correcciones de la etapa 3, si están indicadas. En algunas situaciones, la posición final de los incisivos puede no ser localizada hasta la etapa 4 como en el caso de las erupciones ectópicas de los caninos donde el movimiento palatino de aquéllos puede sobrepasar a éstos. En cualquier caso, la decisión con respecto a la extracción de los premolares se resuelve en el análisis de la etapa 4.

4.- ANALISIS DE LA ETAPA 4.

Guía de la erupción de los caninos permanentes y los premolares.

El análisis y el tratamiento de los casos de la etapa 4 representan quizá la fase más importante en el manejo de los problemas oclusales de los niños. Las decisiones tomadas en el análisis de la etapa 4 se refieren a la verdadera conclusión del caso. Es cierto que una vez que han erupcionado los caninos permanentes y los premolares y el caso pasa a la etapa 5, se puede desear hacer los últimos ajustes, por lo general con respecto a la corrección de rotaciones, cierre de espacios, etc; no obstante, las relaciones críticas de los molares ya están establecidas, así como las posiciones de los incisivos. Las líneas medias, el entrecruzamiento y el resalte están terminados. Se ha logrado reunir los requisitos estéticos. Lo más importante, es decir, la decisión final sobre si deben extraer o no dientes permanentes, se adopta en el análisis de la etapa 4.

La etapa 4 del desarrollo oclusal estriba en la erupción y la oclusión de los caninos permanentes y los premolares durante las edades de 9 a 11 años. El caso típico presenta los primeros molares permanentes, los 8 incisivos permanentes completamente erupcionados, los caninos y molares primarios remanentes y los caninos permanentes y premolares en erupción.

Registros necesarios: Una historia completa personal, médica dental y de hábitos. Un examen completo preventivo y general.

Un examen completo del desarrollo bucal. Optimas radiografías - de toda la boca. Modelos de estudio cuidadosamente ocluidos.

Al considerar los registros que se necesitan para realizar - el análisis de la etapa 4 durante el cual se tomará la decisión de extraer o no dientes permanentes libres de caries, se deben - tener en cuenta los valores relativos de la topometría o de la - cefalometría.

Aunque la cefalometría significa literalmente " mediciones de la cabeza ", en ortodoncia realmente se refiere a las mediciones radiográficas del craneo. La topometría puede definirse como las relaciones de las mediciones de la anatomia superficial - de la cabeza.

- Casos tratados previamente.

Si los casos se tratarón antes, es probable que el tratamiento inicial haya comenzado en la etapa 1 del desarrollo oclusal y continuado a lo largo de la guía de erupción de los incisivos -- permanentes, en la etapa 3. En tal situación, las relaciones de los molares y la de los incisivos permanentes es probable que sean normales. El niño puede estar llevando mantenedores con bandas o removibles. Por tanto, todo lo que debe hacerse es mantener los molares permanentes y los incisivos permanentes en posición y llevar los caninos permanentes y los premolares a su oclusión correcta.

- Casos no tratados antes.

Existirán hábitos muy arraigados. En los incisivos superiores quizá la protrusión sea muy marcada. Los incisivos manifestarán un apiñamiento más severo, mucha rotación e irregularida--

des en el plano oclusal. El entrecruzamiento y el resalte tendrán a ser más acentuados. Hay mayor posibilidad de que ya exista una desarmonía esqueletal o se haya agravado una existente. Es muy probable que hubiere considerable pérdida de espacio a causa del desplazamiento de los molares. Aunque un caso no tratado antes puede tornarse tan grave como lo ya indicado, cada caso tiene al comienzo este potencial indeseable si se le deja sin tratar.

En la etapa 4 dependerán del hecho de que el caso se haya tratado antes o no. Si no lo fue, entonces diríjase a la etapa 1, 2 y 3 para ver como se controlan los hábitos, la corrección de las posiciones de los molares permanentes y de los incisivos permanentes, y las relaciones de los movimientos de ciertos grupos de dientes con otros dientes en oclusión. Al considerar el análisis de la etapa 4 los objetivos estarán limitados a la resolución de las discrepancias entre el tamaño de los dientes y la longitud del arco con el conocimiento de que a los demás problemas, si existen, ya se les ha tratado antes.

Cualquiera que sea la decisión con respecto a la concordancia de la relación entre el tamaño de los dientes y la longitud del arco, la oportunidad es el siguiente paso crítico. La razón es que deseamos ofrecer cualquier tratamiento que sea necesario, en el período más breve posible.

Determinación de la historia familiar e individual del paciente y de su propio patrón de erupción. La exfoliación de los dientes primarios también debe considerarse.

Apiñamiento, que en muchos casos puede impedir la erupción -

de los premolares. Esto se aplica especialmente a los segundos premolares inferiores, que pueden impactarse como resultado de la pérdida prematura de los segundos molares primarios.

Sexo y maduración sexual. Esto es especialmente crítico en la etapa 4, edades de 9 a 11 años, porque en este grupo muchos niños hacen su brote de crecimiento preadolecente. Esto sucede especialmente en las niñas, que ha menudo llegan a la pubertad a los 10 años o aún antes.

Formación de la raíz, quizás el más crítico de todos los factores. La historia personal, la historia familiar, la disponibilidad de espacio, la ausencia de patología y la valoración sexual pueden sugerir una erupción temprana. No obstante, los dientes no erupcionarán a menos que las raíces estén desarrolladas correctamente. La formación radicular se evalúa en términos de fracción que se haya desarrollado con respecto a su longitud definitiva.

Si las raíces tienen aproximadamente un tercio, el diente erupcionará dentro de 1 o 2 años.

Programa de control de caries intensivo que acompaña la instalación de los aparatos que permanecerán en la boca durante un período prolongado. Este programa debe completarse con la remoción periódica de las bandas de ortodoncia y tratamiento con flúor.

Instalación de aparatos para interrumpir hábitos, de ser necesarios, tan pronto como sea posible. Cuanto más arraigado esté el hábito, especialmente en este grupo de edad, más probable es que dañe a la oclusión y someta a traumatismos a los dientes. Además, cuanto más prolongado sea el hábito o más tiempo persis-

ta la conducta nociva, más resistente se hará a las medidas correctivas.

Gravedad del apiñamiento. Generalmente, cuanto más importante es el apiñamiento más pronto deben extraerse los dientes permanentes seleccionados. No obstante, al hacerlo se debe estimar siempre si es aconsejable la colocación de un aparato en el mismo momento. Si se ejercen presiones considerables por los segundos molares permanentes en desarrollo y se extraen los premolares, se puede perder el espacio. En algunas situaciones en que el espacio residual suele ser excesivo, se pueden desear en parte las extracciones. No obstante, en tal situación es necerio actuar con cautela ya que el desplazamiento mesial total del molar puede invadir el espacio que se necesita para la erupción de los caninos permanentes y los segundos premolares.

Los pacientes deben ser considerados como seres humanos en su totalidad y como parte de una familia.

Lo mejor en términos del desarrollo oclusal no es siempre lo mejor o si quiera el tratamiento más ideal, se contrapone con otros factores que deben ser considerados. El tiempo es siempre un aliado del clínico ya que la ortodoncia puede hacerse a una edad más avanzada. Aunque es posible que se pierdan algunos beneficios, deben ser calculados teniendo en cuenta la gravedad de cualquier contraindicación.

El examen y el informe del crecimiento bucal debe proporcionar una visión rápida pero total del examen y del diagnóstico de los problemas oclusales en los niños. El plan dental y ortodóntico integrado con las demás necesidades dentales del paciente -

desde la etapa 4 hasta que erupcionen o sean extraídos los terceros molares y hasta que exista una razón adecuada para pensar que, excepto por accidentes o pérdida patológica de los dientes, no se anticiparán más cambios oclusales.

5.- ANALISIS DE LAS ETAPAS 5 Y 6.

Erupción de segundos y terceros molares hacia la oclusión.

La etapa 5 se refiere a la erupción y oclusión de los segundos molares permanentes, lo que por lo general ocurre cerca de - los 12 años. Implica a los incisivos permanentes, caninos permanentes, premolares y primeros y segundos molares permanentes.

Dentro de nuestro marco de referencia puede ubicarse en 2 categorias: los que no fuerón tratados previamente y los que sí lo fuerón.

Casos no tratados previamente:

Representa el caso ortodóntico clasificado por Angle en términos de relación molar de clase I (oclusión molar normal), - clase II (mesiooclusión) de los primeros molares superiores - permanentes, o clase III (distooclusión) de los primeros molares superiores permanentes. Más recientemente, los casos de la clase II y III fuerón subdivididos en maloclusiones esqueletales y no esqueletales.

El hecho de que un caso sea esqueletal no lo hace necesariamente el más complejo para su tratamiento.

Algunos de los factores que crean la complejidad de un caso- son los siguientes:

Si falta confianza o no se está seguro de la técnica es necesario evitar los problemas de conducta generales de los pacien-- tes.

Los casos límites de extracciones siempre son considerados - complejos no importa quién los trate.

Para comenzar, la decisión de extraer, o no, es dificil de tomar. En segundo lugar, si no se extraen los dientes, generalmente no-resulta fácil adaptar las bandas y cementar porque aquéllos tienen contactos muy apretados. Y, es dificultoso desarrollar el espacio al que se debe mover los dientes, y si se extraen dien--tes, a menudo es complicado cerrar los espacios residuales.

Casos tratados previamente:

Si el caso ha sido tratado previamente, es muy probable, a - este respecto, que los incisivos y molares estén embandados y en oclusión correcta y que las extracciones necesarias ya se hayan realizado. Lo que queda por hacer es lo siguiente:

Corregir las rotaciones o inclinaciones axiales de los caninos permanentes o premolares.

Cerrar los espacios residuales, si existen. La mejor forma de hacer esto es con asas para cerrar.

Fabricar un posicionador.

Retirar las bandas.

Terminar el caso con un posicionador.

Instalar la contención.

No es necesario hacer análisis alguno en la etapa 5 en los - casos previamente tratados porque esto ya se efectuó en las etapas anteriores, especialmente en la 4.

Solo resta realizar la terminación. Como no es preciso esperar a que hayan erupcionado los 4 segundos molares permanentes los pasos mencionados se pueden completar ya a la edad de 10 a--ños. No obstante, puede ser necesario ajustar la contención - cuando erupcionan los segundos molares permanentes.

Si lo hacen en oclusión anormal, el problema se puede corregir según se describió en las etapas 2,3 y 4.

La etapa 6 se ocupa de la erupción de los terceros molares.

Todos los demás dientes permanentes han erupcionado y se han corregido sus problemas oclusales. El análisis de un caso en la etapa 6 se refiere a la decisión de extraer o no estos dientes. La decisión de extraer o no los terceros molares depende de la evaluación de las siguientes preguntas, lo que representa un enfoque analítico de este problema.

Si el tercer molar está en vestibulo, linguo, mesio o distoversión acentuada, o si ha erupcionado ectópicamente en estas posiciones de modo que será difícil mantenerlo limpio, o si puede interferir en los tejidos blandos y crear una irritación crónica debe ser extraido.

Si el tercer molar está parcialmente impactado es posible llevarlo a una oclusión correcta. Hay tres métodos simples que pueden utilizarse:

1) Ocacionalmente, el tejido blando u óseo que lo recubre impide que se complete la erupción. En tal situación, este tejido puede removerse quirúrgicamente.

2) A veces, el tercer molar antagonista sobre erupciona tanto que una de sus cúspides puede interferir la de su oponente e impedir que se complete la erupción.

3) En ocaciones, un tercer molar queda atrapado debajo de la convexidad distal del segundo molar permanente.

En tal situación el tercer molar a menudo puede ser liberado de su atrapamiento por medio de una gruesa ligadura de alambre -

de brance.

Al considerar este factor, nosotros tenemos que decidir en-- tre no extraer los terceros molares o posponer su extracción.

Si este fuera el caso, puede ser aconsejable que el paciente siga usando su contención ortodóntica si existe el temor de una recidiva. Por otra parte, si el desplazamiento distal de la dentición es el motivo que lleva a la extracción del tercer molar, cabe preguntarse si el desgaste de los dientes posteriores ha sido totalmente explorado.

Por supuesto hay otros factores que deben considerarse, como la longitud de las raíces y la anatomía radicular de los terce-- ros molares. El punto en que más se ha insistido es que, cual-- quiera fuere la decisión, no ha de ser rutinaria o dogmática. - En cambio debe representar el juici profesional basado en los datos disponibles.

CAPITULO III.

PRINCIPIOS Y TECNICAS DEL TRATAMIENTO.

El objetivo de todos los tratamientos comentados, es preveer un enfoque total y sistemático de problemas oclusales en las sucesivas etapas del crecimiento bucal y el desarrollo oclusal. Con el objeto de ofrecer una suave continuidad del manejo oclusal comenzando a los 3 años y terminando cuando la dentición adulta, excluyendo los terceros molares, se haya completado.

Por su aplicabilidad en las sucesivas etapas del crecimiento bucal y el desarrollo oclusal, las técnicas y aparatos se denominan:

1.- Técnica de etapas múltiples.

2.- Aparatos de etapas múltiples.

La técnica de etapas múltiples, se usa en el tratamiento oclusal en Odontopediatría, consiste en la prevención, intercepción y tratamiento de los problemas oclusales en los niños y en sus sucesivas etapas del crecimiento y desarrollo bucal.

Esta técnica, no trata problemas oclusales aislados. En cambio toma una visión panorámica de las correcciones oclusales al mismo tiempo que la dentición se desarrolla. Considera no sólo cómo cada acto terapéutico afectará la etapa presente de la evaluación, sino también lo relacionado tanto con las etapas previas como con las futuras. Con el fin de proporcionar este tratamiento continuo, los aparatos de etapas múltiples fuerón fabrica

dos empleando materiales y elementos mecánicos de fácil adquisición y total aceptación.

Los aparatos de etapas múltiples son tan usados en las sucesivas etapas del crecimiento y desarrollo bucal que acarrean los movimientos dentarios deseados sin interferir en la erupción de los dientes. Aunque cualquier aparato capaz de lograr este objetivo puede utilizarse, los aparatos mencionados (de etapas - múltiples) fuerón fabricados de tal modo que estos movimientos se puedan efectuar en las siguientes etapas del desarrollo bucal sin interferir en la erupción de los dientes permanentes.

El progreso en la profesión dental y en la manufactura de -- sus productos posibilitó la creación de aparatos que ayudan a superar ciertos obstáculos en la más amplia práctica de la terapia oclusal odontopediátrica. Tales habilidades, como la fabrica-- ción de bandas y las soldaduras que se emplean en complejos sistemas mecánicos, pueden ser mejor desempeñados por aquellos que dedican todo su tiempo al dominio de estas técnicas. No obstante, los avances de la Odontología hicierón factible el desarro-- llo de aparatos que pueden ser manejados con idoneidad en la -- práctica general.

En la etapa 1 se pueden utilizar aparatos removibles o con - bandas. Naturalmente, aquellos con bandas si se usan tienen que ser descartados cuando exfolian los dientes primarios que soportan las bandas. No obstante, si se considera que algunos de - los niños se tratan desde la edad de los 3 años y que muchos de ellos pueden no perder sus segundos molares primarios hasta los 10 años o más, el tiempo de uso de estos aparatos habra sido su-

ficiente. El embandamiento de los segundos molares primarios - puede proporcionar un servicio razonable, que depende de la edad en la que esos dientes fuerón embandados.

En la etapa 2 el aparato de etapas múltiples empleado, es una modificación del aparato vestibulo-lingual que se usó durante mucho tiempo en ortodoncia. Primero se embandan los primeros molares permanentes y luego se insertan arcos vestibulares y linguales dentro de los agarres de estas bandas. Se pueden efectuar numerosos movimientos con este conjunto vestibulo-lingual.

En la etapa 3, los incisivos permanentes pueden ser embandados cuando se acercan a la línea. Usando las mismas bandas molares y los arcos linguales utilizados en la etapa 2, se ligarían ahora distintos arcos vestibulares a los brackets de los incisivos permanentes embandados.

Cuando los caninos permanentes y los premolares llegan al - plano oclusal, pueden embandarse y ligarse a los arcos vestibulares.

Así, vemos que la aparatología se desarrolla al mismo tiempo que lo hace la dentición.

Es aconsejable instalar un aparato removible cuando se estime que el paciente no debe llevar el aparato durante lapsos prolongados. Se deben retirar las bandas e instalar el aparato removible para mantener las nuevas posiciones de los dientes.

En estos casos se debe prestar continuamente atención al control de placa y a la prevención de caries así como de enfermedades parodontales.

1.- Tratamiento miofuncional de los hábitos.

El tratamiento de los hábitos en Odontología puede definirse como la prevención, intersepción y tratamiento de los problemas bucales por medio de la modificación de aquéllos.

Los procedimientos de control en el tratamiento dental preventivo se ocupan, en esencia, de la modificación de tales hábitos del paciente, como su higiene bucal personal, dieta y nutrición. Como resultado, numerosos casos de caries y enfermedad periodontal fuerón evitados y detectados por esta técnica de conducta. En muchas otras situaciones, en las que las lesiones cariosas o periodontales estaban aún en estado reversible, fuerón totalmente eliminadas o curadas.

El tratamiento de los hábitos en la prevención, intercepción y tratamiento de los problemas oclusales de los niños se ocupa de la modificación de aquellos relacionados con la mala oclusión Algunos llamarón a esta terapia miofuncional. " Mio " significa " músculo ", y el objetivo de la terapia es cambiar la función de los músculos faciales y bucales para impedir, interceptar o tratar una maloclusión.

El tratamiento miofuncional de los hábitos es primordial para la adecuada revisión de los problemas oclusales de los niños así como de los hábitos, control de placa, es básico para el manejo correcto de la caries dental y la enfermedad periodontal.

a) Hábitos bucales fisiológicos normales y anormales.

La fisiología bucal trata de la función de las partes del mecanismo oral. En efecto, esto se refiere a la acción muscular

de los labios, lengua y carrillos en descanso, y durante la fonación, deglución y respiración. La acción y el equilibrio normal muscular tienden a provocar y mantener oclusiones normales.

La acción muscular bucal normal se caracteriza por los signos extraorales normales siguientes:

1.- La respiración se hace por la nariz con la boca cerrada.

2.- La deglución ocurre con la boca cerrada sin proyectar la lengua, mostrar los dientes ni mover los labios.

3.- Los elementos extraorales, como dedos y ropa no deben llevarse a la boca. Los dedos y los nudillos no están enrojecidos ni presentan callosidades, sino que tienen apariencia normal

Intraoralmente en descanso, los dientes estan separados, los labios juntos, la punta de la lengua apenas por debajo de las rugas palatinas y las partes medias y posterior de la lengua algo deprimidas. Como los labios estan cerrados, el paciente debe respirar por la nariz. Durante la fonación normal, la lengua no debe verse sobresaliendo entre los dientes o labios.

En el hábito bucal anormal la acción muscular tiende a perturbar el equilibrio muscular entre los labios y los musculos buccinadores sobre las caras vestibulares de los dientes y la lengua sobre las caras linguales y palatinas de estos últimos. Como resultado de ello, los dientes tienden a asumir nuevas y malas posiciones. La persistencia de la acción muscular anormal tiende a favorecer la creación y el mantenimiento de estas maloclusiones.

Con el fin de ayudar a corregir y mantener una adecuada oclusión, el objetivo del tratamiento miofuncional es modificar la -

función muscular bucal anormal y convertirla en la función anormal descrita.

El hábito bucal fisiológico anormal se caracteriza por los - signos siguientes:

1.- Respiración bucal.

2.- Cierre incompleto de los labios cuando se respira.

3.- Proyección de la lengua entre los dientes y/o los labios cuando el paciente deglute.

4.- Proyección de la lengua entre los dientes y/o los labios durante la respiración.

5.- Cierre incompleto de los labios durante la deglución.

6.- Movimiento notable de la musculatura facial periobucal - durante la deglusión, aunque los labios puedan permanecer cerrados.

7.- Dedos irritados, inflamados,inusualmente limpios o con - callosidades.

Los signos antes mencionados sugieren los hábitos siguientes

1.- Empuje lingual (deglución atípica)

2.- Mordedura del labio.

3.- Succión del dedo.

Estos y otros hábitos nocivos pueden provocar los problemas oclusales siguientes:

1.- Mordidas abiertas.

2.- Protrusiones del maxilar superior.

3.- Retrusión del maxilar inferior.

4.- Construcción del arco.

5.- Rotación de incisivos.

6.- Desplazamiento mesial de los dientes posteriores.

7.- Discrepancias agravadas entre el tamaño de los dientes - y la longitud del arco.

8.- Diastemas antiestéticos.

9.- Interferencias en la secuencia normal de la erupción.

10.-Malversión de los incisivos.

Aunque la succión del dedo, la respiración por boca y la mordedura de labios son evidentes, sería apropiado describir los detalles intrabucales menos obvios de la deglusión anormal. En ella, la punta de la lengua puede descansar en cualquiera de las siguientes posiciones anormales:

1.- Contra los dientes superiores.

2.- Contra los dientes inferiores.

3.- Entre los dientes superiores y los inferiores.

4.- Entre los labios.

Por lo general, el paciente es un respirador bucal y presenta algún tipo de patología en la fonación (pronunciación incorrecta de algún tipo de sonidos). Los labios son por lo común débiles.

En prevención no nos procupamos solo del tratamiento de los efectos de un proceso patológico sino también de su causa, no podemos detenernos allí pues, en verdad, los hábitos pueden no ser una causa primaria sino una intermedia. Sino llegamos a la causa básica del hábito nocivo, nuestro pronóstico de éxito en su - tratamiento deberá ser reservado. Hay factores etilógicos subyacentes a los hábitos perjudiciales que ocacionan la maloclusión. Las causas pueden ser de tipo mecánico, patológico y emo-

cional.

El daño infligido por tales conductas depende de :

1.- Intensidad.

2.- Duración.

3.- Frecuencia.

Un hábito de poca duración y de ligera intensidad puede no - provocar daño en absoluto. Lo que el niño puede requerir aquí es amor y comprensión y no un tratamiento miofuncional. En realidad, la terapia miofuncional podría aún agravar el hábito o hacerlo lo suficientemente importante como para crear una maloclusión.

Ejercicios bucales: Principios para corregir hábitos.

Es básico como requisito previo el control de caries, ya que se refiere a la conducta voluntaria y es más fácil de llevar a - cabo. Este procedimiento se menciona tan solo porque es un requisito previo para el tratamiento miofuncional, la aplicación - de aparatos y aún la odontología restauradora.

Hábito de succión digital. Si el control de placa es satisfactorio o si se desaparece en un grado satisfactorio, este hábito, en caso de existir, debe ser corregido antes de emprender el tratamiento miofuncional por deglución atípica. En este caso,- la técnica estriba en establecer primero una relación con el niño. Luego se le debe decir como afecta sus dientes el hecho de chuparse el dedo y como sus dientes modifican su aspecto y lo - que las demas personas piensan de ello. Se puede mostrar dibujos o fotografías de niños con dientes normales o " de conejo".

El paciente es motivado así para abandonar el hábito. Se -

pueden utilizar distintos elementos auxiliares como recordadores

Estos se incluyen, pero no son los únicos, los siguientes:

Thum.- Una medicación de mal gusto pintada sobre el dedo. Estos y otros elementos son presentados al paciente como para tratar de recordarle que no se debe chupar el dedo.

Vendaje elástico.- Se envuelve alrededor del brazo cuando éste está estirado. Cuando el niño trata de succionar, la resistencia ofrecida actua como recordatorio. La resistencia nunca es tan grande como para que el niño no pueda chuparse el dedo. El vendaje es un recordatorio y no un freno.

Elementos para cubrir el dedo y la mano.- Estos incluyen vendajes con cintas adhesivas, medias y férulas digitales, se les debe utilizar solo como recordatorio.

Aparatos.- También se pueden utilizar aparatos para hábitos digitales fijos y removibles. Estos incluyen arcos palatinos y aparatos de Hawley con protectores digitales así como numerosas pantallas orales.

Ejercicios:

Ubicación de la lengua.- Cuando el niño ya controla la placa y mantiene los dedos fuera de la boca, el trabajo siguiente consistirá en señalarle a colocar la lengua en forma correcta, lo que puede conseguirse con el siguiente ejercicio, conocido como " posicionador de la lengua " :

1.- Identifique la papila incisiva y las rugas palatinas en la zona de los dientes anterosuperiores. Muéstrele esta área al paciente. Tóquela. Deje que él mismo palpe. Esta zona se llamará " el punto situado por detrás de los dientes anterosuperio

res " .

2.- Trate de que el paciente, con su boca bien abierta, practique tocar con la lengua el punto situado detrás de sus dientes anterosuperiores.

3.- Haga que el paciente, con los labios separados y los - - dientes cerrados, degluta sosteniendo " la punta de la lengua " sobre " el punto situado por detrás de los dientes anterosuperiores " . Como ayuda se puede utilizar agua o una bebida dietética.

4.- Coloque un espejo delante del paciente, el que tendrá -- los labios separados y los dientes posteriores en contacto. La punta de la lengua se vuelve a ubicar en el lugar antes mencionado. Se le pide entonces que degluta sin proyectar su lengua hacia adelante. Este ejercicio dará al paciente una idea general acerca de la posición que deberá tener su lengua mientras deglute.

Respiración nasal y posición de la lengua en reposo.- Los - pacientes con deglusiones atípicas tienden a ser respiradores - bucales. La lengua se mantiene entre los dientes o los labios. Antes de intentar el ejercicio siguiente es necesario asegurarse de que las vías nasales no estén bloqueadas por obstrucciones físicas como adenoides agrandadas, amígdalas aumentadas de volumen resfríos o alergias. El ejercicio consiste en los siguientes pasos:

- 1.- Se coloca la punta de la lengua en el lugar situado por detrás de los dientes anterosuperiores.

2.- Se cierran los dientes posteriores.

3.- El paciente palpa entonces sus maseteros contraídos.

4.- En este momento su respiración es nasal; durante 5 minutos deberá mantener los labios cerrados, los dientes posteriores en contacto y la lengua en posición correcta.

Este ejercicio puede hacerse en cualquier lugar y prácticamente en cualquier momento. El paciente deberá comprobar periódicamente su forma de respirar, para lo cual pueden ayudarlo los padres.

Desarrollo lingual.- Como en el proceso de la deglución intervienen las distintas partes de la lengua, en algunos pacientes es necesario desarrollar una ó más de esas partes. Existen varios ejercicios específicos que ayudan a reforzar los reflejos de cada parte de la lengua para efectuar una deglución correcta.

Punta de la lengua.- Ejercicio con goma única. Se coloca una banda de goma para ortodoncia de 1/4 de pulgada de diámetro en la punta de la lengua del paciente. Este último la presiona contra el lugar que se le ha indicado, por detrás de los dientes anterosuperiores.

Con los dientes de atrás en contacto, bebe un sorbo de agua u otro líquido y lo deglute. Si la punta de la lengua no presiona en el punto donde está colocada la gomita se tragará a ésta junto con el sorbo. Este ejercicio ayudará a desarrollar la función de la punta de la lengua en el patrón de deglución normal.

Ejercicios de fonación.- Algunos sonidos se hacen correctamente por la colocación de la punta de la lengua sobre " el punto situado por detrás de los dientes anterosuperiores " . Estos sonidos deben ser claros y, cuando se les produce, la lengua no

debe proyectarse entre los dientes ó labios durante la función ó en reposo. Los sonidos que requieren esa posición de la punta - de la lengua son los siguientes: El sonido de " d " ; el de la " l " ; y el de la " t " .

Parte media de la lengua.- Ejercicio con dos gomas de ortodóncia. Para realizar este ejercicio se coloca una goma de ortodóncia en la punta de la lengua y otra en el medio de ella. El paciente practica presionando la primera contra " el punto situado por detras de los dientes anterosuperiores " y la del medio contra el centro del paladar. Se deglute con los labios separados y los dientes superiores en contacto, para experimentar sensación de deglución. El paciente debe mirarse en un espejo y observar que su lengua no se proyecta hacia adelante. Una vez - que ha dominado las posiciones, tragara un líquido de a sorbos - comprobando después de cada deglución que las dos bandas de goma están en su posición correcta. De la punta y centro de la lengua no presionan adecuadamente las gomas, habra tendencia a tragarse una de ellas o las dos.

Ejercicios de fonación. Los sonidos producidos por la porción media de la lengua al presionar contra el paladar duro son: El sonido de la " ch " y de la " y " .

Parte posterior de la lengua. Maníes y gomitas. Haga que - el paciente mastique un maní, sin tragarlo. Estos frutos se prefieren por su bajo poder coreogénico. Una vez masticado se coloca al maní en la porción media de la lengua y en la punta de - - ella se pone una gomita.

Se instruye al paciente para que mantenga los labios abier--

tos y cierre los dientes posteriores. Luego, presionando la goma contra " el punto situado por detrás de los dientes anterosuperiores " , el paciente debe tragar el maní masticado. Para hacerlo tendra que llevar hacia abajo la parte posterior de la lengua y, sin proyectarla y sin tragar la gomita deglutir el maní.

Ejercicios de fonación.- Los sonidos que se producen con la parte posterior de la lengua son los siguientes sonidos guturales: " c " dura; " g " dura; y " k " .

Desarrollo labial.- Los respiradores bucales y los empujadores linguales tienden a tener debiles los músculos orbiculares de los labios. Estos músculos necesitan a menudo ser estirados y reforzados, de modo que los labios puedan permanecer cerrados sin tención durante la respiración nasal y la correcta deglución Se usan dos ejercicios: El de tirar el labio para darle fuerza y del labio sobre el labio para alargarlos.

Ejercicio de tirar el labio.- El ejercicio consiste en lo siguiente: Se utilizan dos botones estériles de aproximadamente 6 mm. de diámetro. Se ata cada botón a un extremo de un trozo de cinta dental de 1.20 a 1.50 mts. de longitud. El paciente con los labios debilitados coloca entonces el botón entre sus labios y los dientes, su padre o la asistente dental, que tienen labios normales, se colocan el otro botón entre sus labios y dientes y tratan de sacar el botón de la boca del paciente, acción que este trata de resistir. Esto desarrollará los músculos orbiculares de sus labios. Cada atracción se considera un ejercicio.

Tiempo de práctica para los ejercicios.- El tiempo de prac-

tica, que depende del niño, debe variar desde no menos de 5 mins por sesión hasta no más de 30 mins.

El tiempo diario total dedicado durante todo el tratamiento no debe exceder los 60 mins. Treinta minutos es una cifra más - realista, de modo que los ejercicios no interfieran en los deberes, el juego o el descanso general. Cinco minutos, cinco veces al dia o diez minutos tres veces por dia es una excelente - distribución de la práctica. El exceso de éstos puede ser contraproducente y concluir en un fracaso completo.

b) Tecnología de la conducta. (Psicología del niño).

La psicología es básicamente el estudio de la conducta del - individuo. Se ocupa de lo que la gente hace y de cuando, cómo y porqué lo hace. Los niños son personas y quizá se les trate mejor si se les considera pequeños adultos.

En resumen, otorgue a los niños la consideración que les corresponde como seres humanos. Respete su tiempo, su inteligencia y sus intereses. Una vez que estén adecuadamente motivados ellos como usted, quieren que el trabajo se complete en forma rápida y efectiva.

Sociología del niño. Los niños de todas las edades reflejan los intentos y tribulaciones de los distintos grupos sociales a los cuales pertenecen. Los problemas familiares, sean ellos enfermedades, divorcio, peleas entre los padres o inseguridad financiera, se reflejan todos en el paciente niño. La indiferencia de los padres así como su excesiva autoridad también se pone de manifiesto. Ellos transmiten fácilmente al niño sus temores confianza y aprensiones. La relación entre los hermanos pueden

ser útiles en términos de práctica casera o, por el contrario, - generar situaciones embarazosas y atentar contra el progreso del tratamiento.

Aprendizaje y educación.- El aprendizaje puede definirse como " un cambio en la conducta como resultado de la información, la experiencia y la práctica ". Así, no todo paciente informado ha aprendido. La educación, a su vez, es " un medio para - modificar la conducta que emplea la información, la experiencia y la prctica ".

Aprendizaje condicionado.- El aprendizaje se puede dividir - en varias categorías.

1.- Aprendizaje abstracto o intelectual, que resulta de estímulos verbales o palabras escritas.

2.- Aprendizaje físico, que deviene de la práctica de ciertas destrezas. En efecto, el objeto y los beneficios se pueden olvidar pero se recuerda la actividad motora. El esfuerzo educacional original puede haber sido verbal.

3.-El aprendizaje condicionado, provocado como reacción a un estímulo o estímulos. Por ejemplo, Un niño puede aprender a no tocar una estufa caliente si, al haberla tocado una vez, recibió una quemadura dolorosa.

En cierto sentido, un protector lingual en forma de raqueta recibe una respuesta por aprendizaje condicionado. Si el paciente proyecta su lengua recibe una sensación desagradable, por lo que este aparato actúa como un elemento que enseña a ubicar - la lengua.

El uso correcto de estos aparatos pueden convertirlos en ele

mentos de enseñanza para lograr modificaciones de la conducta. - No emplearlos cuando se les necesita es como prácticar la medicina sin recurrir a los antibióticos. Quizás, en el pasado, ambos fuerón prescritos con exageración. Pero eso no autoriza a pasarse al extremo opuesto y abstenerse por completo de su uso.

Su condicionamiento exitoso dependerá de la prescripción.

El problema de la percepción también se crítico en el tratamiento miofuncional. ¿ En qué grado percibe el paciente la posición de la lengua y de los labios ?. Este acto de percibir la - posición relativa de las propias partes se llama propiocepción. La deglución atípica y la patología de la fonación podrían ser,- aunque rara vez lo son, causadas por una patología del sistema - nervioso que interfiere en la propiocepción.

Una vez que el paciente es capaz de percibir dónde está su - lengua y sabe dónde debería estar, su capacidad para colocarla - correctamente depende en parte de su coordinación motora.

Coordinación motora.- La modificación de la conducta de una deglución atípica es extremadamente dificil, sino imposible, si existe un problema neurológico que interfiere en la coordinación motora. Algunas personas tienen alguna deficiencia neurológica que les impide coordinar en forma adecuada el movimiento de su - musculatura oral. Identificar esta anomalía es fundamental para el pronóstico de la terapia miofuncional.

Habilidad.- " Uno puede hacer sólo aquello que es capaz de hacer ". Esta regla de la conducta es tan básica y tan obvia -- que con frecuencia se pasa por alto. ¿ Cómo se puede entrenar - un paciente para deglutir correctamente si existe un problema -- funcional en la propiocepción y/o en la coordinación motora ? la

respuesta es que no se puede. Por lo tanto, antes de extender un extenso programa, es necesario comprobar estos factores.

Lo reciente.- Aquello aprendido más recientemente es a menudo, lo que se recuerda con más facilidad. No obstente, la incapacidad de recordar no siempre dura mucho tiempo. Clínicamente el hecho de un aprendizaje reciente tiene importancia en cuanto a que el niño aprenderá a veces con rápidez nuevos hábitos.

Motivación.- La motivación se refiere al deseo total del paciente de cooperar para llevar a buen término el tratamiento. El visualizar el resultado final como algo fuertemente deseado ya que pertenece al orden de sus mejores intereses.

Refuerzo y oportunidad del refuerzo.- El refuerzo es más limitado en su objetivo y más inmediato que la motivación. En lugar de recompensar y castigar, se habla de refuerzo positivo y negativo. El positivo tiende a apoyar o favorecer una conducta en particular. El negativo a desalentar o a inhibir cierto comportamiento específico. El mejor refuerzo para el paciente es comprobar una mejoria constante de su estado y apreciar su importancia. El peor es no haber ningún progreso después que ha invertido en el intento un esfuerzo considerable.

Comunicaciones.- La comunicación simple entre dos personas es, paradójicamente, uno de los fenómenos humanos más complejos. En efecto, en cualquier momento de esa comunicación se canalizan muchos tipos de señales por medio de la atención y la acción.

El terapeuta, por supuesto tiene sus problemas para llevar a cero las distracciones de su paciente y las propias, y conseguir de ese modo la más eficiente y efectiva modificación de la con--

ducta. Si queremos llegar a la gente. Primero debemos asumir - nuestras propias preocupaciones y luego ser receptivos de los demas. Como clínicos, a menudo podemos realizar un mejor trata--- miento siendo comprensivo con las preocupaciones del paciente, - porque de este modo logramos una cooperación mucho mayor que la que conseguimos reprendiendolo por su falta de cooperación.

La terapia miofunsional no es el simple dominio de una serie de ejercicios. Es una disciplina de la tecnología de la conducta que nos ayuda a comprender y modificar el comportamiento humano reflejo.

c) Modificación de la conducta.

La modificación de la conducta, para ser efectiva y eficiente deben cuadrarse dentro de un cierto marco científico. Este - puede aplicarse a cualquier ejercicio o procedimiento miofunsional programado o seleccionado para un paciente individual. Para elegir el ejercicio adecuado y prescribir frecuencia y números - correctos de repeticiones, es necesario alguna habilidad. Otra tarea dificil es comprender al paciente y su medio social, pero estos esfuerzos no tendrán ningun provecho si el paciente no realiza correctamente lo que se le enseña. Cómo y cuándo se le ha dicho que lo haga, hasta que el acto se vuelva completamente reflejo.

Establecimiento de la transferencia.- Para que sea efectiva la modificación de la conducta humana sobre una base de persona a persona, es necesario que se establezca una transferencia. Esto ha sido definido como una relación cercana y sentida. El terapeuta debe presentarse como alguien que quiere cooperar con el

paciente para conseguir el cambio de conducta que éste desea hacer. Como la mayoría de las relaciones de cooperación se apoyan sobre el hecho de compartir intereses comunes, el terapeuta puede dirigir su atención inicial a un interés ya existente en el niño y luego transferir esa relación a sus objetivos terapeúticos. Algunas áreas de exploración serian las muñecas, los deportes, los programas de televisión, los juegos, las comidas, los amigos, los temas del colegio ó las bicicletas.

Motivación general.- En la mayoria de los casos el objetivo de la terapia miofuncional es lograr un objetivo de oclusión general. Conductas como chuparse el dedo, morderse el labio, empujar con la lengua y deglutir en forma atípica, realizadas con la suficiente intensidad, duración y frecuencia, producen una cantidad de problemas oclusales que pueden incluir, entre otras anomalías, mordida abierta, protrusión del maxilar superior o linguoversión inferior. En muchos casos, el problema oclusal puede ser fácilmente relacionado con la estética facial. Esta relación debe hacérsele clara al paciente mediante los siguientes pasos:

1.- Se le motiva para que desee una mejor estética.

2.- La importancia de este objetivo, en los niños, puede estar referida a la belleza, al poder atlético, la amistad, la aceptación, los estudios, etc.

3.- Se relaciona entonces el resultado final estético que se desea con la corrección de un problema oral específico, con una protrusión del maxilar superior por una mordida abierta. Así, del objetivo general de la buena estética dental, se esta-

blece un objetivo específico miofuncional.

Identificación del objetivo miofuncional.- Una vez establecido el objetivo estético, relacionado éste con las preocupaciones emocionales del paciente y transferido luego a un objetivo oclusal específico como el cierre de una mordida abierta o la retrusión de los dientes superiores protruidos, es necesario identificar ante el paciente la conducta que causa el problema oclusal.

Prescripción del ejercicio.- Esto ya ha sido señalado y se refiere al número de repeticiones requeridas y su mejor distribución por sesiones durante el día.

Oportunidad de los refuerzos positivos y negativos.- Es una parte fundamental de la prescripción del ejercicio, tratada en detalle con anterioridad.

Mecanismo de autocontrol.- Estos procedimientos son los métodos utilizados para inducir a los pacientes a realizar sus propias modificaciones de conducta, de modo que sean capaces de supervisar la exactitud de sus ejercicios. Estos pueden ser observados con la ayuda de espejos, mientras que para controlar la práctica de la fonación se utilizarán grabadores.

Periódicamente, el niño debe observar sus progresos y tanto un resultado positivo como uno negativo servirán como estimulantes para aumentar sus esfuerzos, si percibe que el objetivo oclusal es importante tanto para sí como para sus padres y para el terapeuta.

El tratamiento se termina si existen las siguientes condiciones:

1.- Se ha establecido la conducta refleja.

2.- El paciente no progresa.

3.- El paciente pierde interés.

4.- El padre desea interrumpir.

5.- El profesional desea interrumpir.

Aunque todos queremos un éxito inmediato, el dentista no debe preocuparse en forma excesiva si el tratamiento se termina antes de obtener los resultados deseados. Ocacionalmente los beneficios del tratamiento de hábitos, son inmediatos.

Una vez que se ha examinado con cuidado al paciente, realizado un análisis de los hábitos, planeado el tratamiento, el caso presentado al padre y aceptado de acuerdo con los honorarios establecidos y se han hecho los arreglos para el pago, es decir, cuando los planes del dentista han sido completados y aceptados, es el momento de que los siga: pero, no debe dejar que el plan sea el que gobierne. Debe ser sensible a los cambios del niño, su situación personal, etc., y aprender a avenirse a las transformaciones.

Se termina el tratamiento del hábito cuando el comportamiento deseado está sustentado por una base refleja. Se determinan visitas de evaluación periódica. Esto puede efectuarse junto con el programa de control dental y ortodóntico.

El tratamiento miofuncional es totalmente diferente de otros tipos de tratamientos oclusales en los que trabajamos con el paciente. Estriba en la aplicación de principios básicos a los casos individuales. En forma más estrecha que otras modalidades de tratamiento se le adopta a muy diversas situaciones que comprenden no sólo los problemas oclusales, sino también la personalidad y la ubicación social del niño.

2.- TRATAMIENTO MECANICO.

a) Principios.

Principio 1.

Hay sólo 15 movimientos dentarios básicos, divididos en cuatro grupos, que se emplen para alinear los dientes.

Hay 4 movimientos de inclinación, 4 de torque, 6 de todo el cuerpo y 1 de rotación.

La inclinación es aquel movimiento de los dientes en el que la corona se mueve una distancia mayor que el ápice de la raíz.

Algunos dicen que el ápice es el fulcrum.

El torque, por otra parte, es exactamente lo opuesto a la inclinación. Al hacer el torque, el ápice de la raíz se mueve una distancia mayor de lo que lo hace la corona del diente. En este caso, el fulcrum está colocado en una posición más coronaria.

El movimiento de todo el cuerpo de un diente se refiere a aquel en el que la corona, el cuello y el ápice del diente se mueven todos aproximadamente a la misma distancia. Aunque el movimiento total del diente requiere casi la misma magnitud de fuerza que el torque, por lo general no se observa tanto daño en la raíz, por lo tanto, se considera una técnica más segura.

En la rotación ni el ápice radicular ni el cuello ni la corona del diente se mueven con respecto al eje mayor del diente, sino que rotan en torno del mismo. Muchos movimientos dentarios son una combinación de los distintos movimientos que se acaban de describir.

Hay 6 movimientos del cuerpo de los dientes. Pueden ser ha-

cia mesial, distal, vestibular, lingual, apical o incisal. Cuando se hacen hacia apical o incisal se les denomina movimientos de intrusión o de extrusión.

Las fuerzas de intrusión y extrusión se emplean para nivelar los planos oclusales de los arcos dentarios. Estos movimientos generalmente se hacen una vez que se ha obtenido un espacio adecuado en el arco dentario y los dientes están alineados en ese arco. La intrusión se refiere al movimiento del cuerpo de un diente a lo largo de un trayecto que representa una extensión apical de su eje mayor; la extrusión, al movimiento del cuerpo de un diente a lo largo de un trayecto que representa la extensión coronaria de su eje mayor.

Los movimientos de inclinación pueden hacerse con un aparato removible o con algunos aparatos que usan bandas. En realidad, a menos que el diente que será movido esté embandado, generalmente sólo se producen movimientos de inclinación. La inclinación es el movimiento más fácil y seguro de hacer y es el que más frecuentemente se necesita en la guiá del crecimiento bucal.

El torque de las raíces puede realizarse en una diversidad de maneras. Es posible hacer torque sobre los dientes anteriores usando arcos para torque prefabricados. En este caso, el arco consiste en un alambre redondo con un resorte para hacer torque. Cuando el alambre redondo se liga al bracket, el resorte para torque ejerce una presión hacia apical del mismo.

El arco de alambre redondo actúa como fulcrum y la distancia entre el alambre redondo y aquella parte del resorte que toca el diente representa el brazo de palanca. Un tipo similar de palan

ca se puede obtener doblando un alambre delgado. Cuanto más - largo sea el resorte, más suave y más continua será la presión. El torque también se puede realizar sobre los dientes posterio-- res. Es posible hacer dobleces con alambres delgados en el arco de alambre o utilizar resortes auxiliares, según se explica - después.

Principio 2.

La alineación de los dientes requiere un espacio adecuado a travéz del cual y hacia el cual los dientes se muevan.

Lo que hay que recordar es que dos dientes no pueden ocupar el mismo espacio al mismo tiempo. Esta tan básica considera-- ción del espacio debe ser siempre mantenida en mente. Mientras enfocamos nuestra atención en problemas de espacio insuficiente, ocacionalmente hallamos que existe demasiado espacio en todo el arco o en segmentos del mismo.

El espacio excesivo puede ser la consecuencia de problemas - genéticos, de desarrollo o de la extracción indiscriminada de -- dientes y suele crear tantas dificultades en el tratamiento mecánico como la falta de espacio. Así, en la consideración del espacio del arco, como en la de la mayoría de las entidades biológicas, el terapeuta debe enfrentarse con esa zona a menudo nebulosa entre el exceso y el defecto.

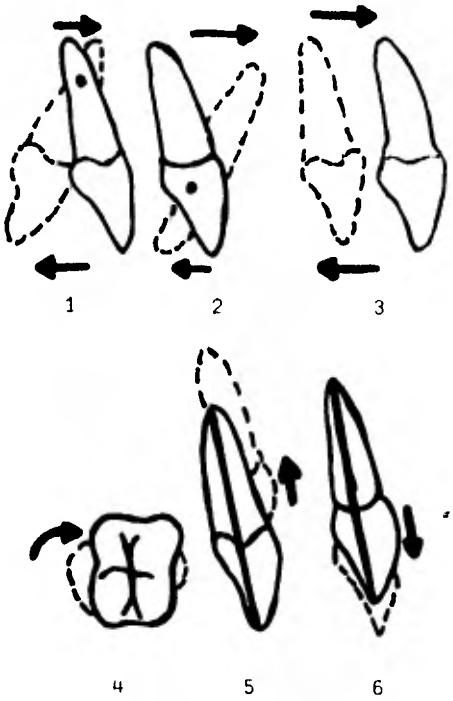

Ejemplos de tipos de movimientos dentarios:

1. Inclinación. 2. Torque.
3. Todo el cuerpo del diente.
4. Rotación.
5. Intrusión (de todo el cuerpo del diente).
6. Extrusión (de todo el cuerpo del diente).

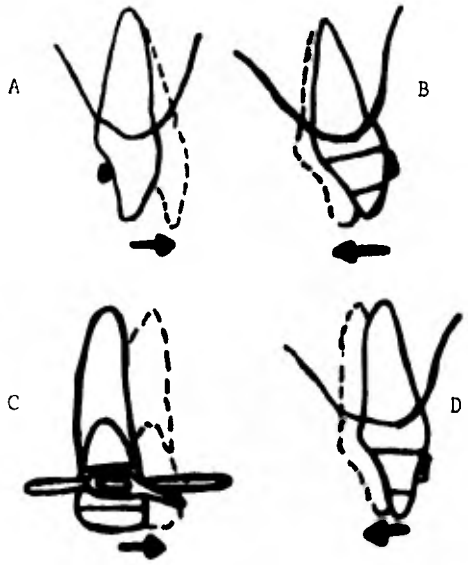

Métodos utilizados en los distintos tipos de movimientos dentarios. A. Inclinación con un resorte palatino de un aparato removible. B. Movimiento hacia palatino de un incisivo superior utilizando un arco de alambre redondo. C. Por medio de un arco rectangular ubicado en un bracket para arco de canto. D. Los dientes se inclinarán a menos que la fuerza que los mueve esté unida de tal manera al diente que éste no pueda hacerlo.

Principio 3.

La fuerza ejercida sobre un diente para moverlo en una dirección dada no sólo depende de la fuerza total que se ejerza sobre el sistema mecánico sino también del modo en que se le aplique.

Los dientes no se mueven a menos que algo los haga moverse. Ese algo se llama "fuerza" y puede definirse como la energía requerida para poner un cuerpo en movimiento o para detenerlo. En ortodoncia se le define, simplemente, como la energía necesaria para mover un diente.

Hay muchos modos de ejercer una fuerza sobre un objeto. Algunos de éstos son : 1) horizontalmente y perpendicularmente a un plano; 2) sobre un plano inclinado; 3) en forma oblicua; 4) por el uso de palancas.

1) Fuerzas horizontales perpendiculares a un plano.

Si una fuerza horizontal es aplicada perpendicularmente a una superficie plana de un cuerpo movible, éste ejerce una resistencia opuesta a la dirección de la fuerza. Si ésta es mayor que la resistencia, el cuerpo se moverá hacia el punto o dirección contraria a la fuerza.

2) Fuerzas horizontales sobre planos inclinados.

En el movimiento de los dientes se usan con frecuencia resortes para aplicar fuerzas contra sus planos inclinados.

Estas fuerzas se resulven en 2 vectores: horizontales y verticales. Esta resolución de fuerzas influye sobre la retención de los aparatos y la fuerza que se aplica para mover un diente.

3) Fuerzas oblicuas.

Se utilizan con frecuencia en los movimientos dentarios orto

1. Distoversión.



2. Raíces paralelas.

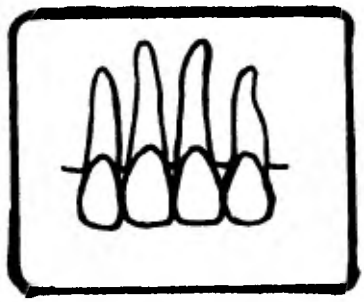

Radiografías diagramáticas de los incisivos que se moverán hacia mesial. A. Nótese la inclinación hacia distal. El movimiento mesial de estos incisivos hará que se enderezen. B. Nótese la posición original vertical de los incisivos. La inclinación hacia mesial puede provocar ciertas angulaciones axiales indeseables.

1. Raíces paralelas.

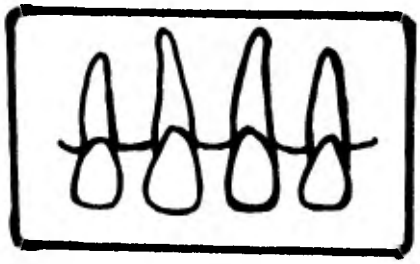

2. Mesioversión.



dónticos. Algunos ejemplos de estas fuerzas se encuentran en - las gomas intermaxilares que se extienden oblicuamente de un arco a otro y en los aparatos extraorales, como las bandas para la nuca conectadas en forma oblicua con arcos externos. Como en - el caso de las fuerzas dirigidas contra el plano inclinado, las fuerzas oblicuas pueden resolverse en componentes verticales y horizontales.

4) Palancas utilizadas para ejercer fuerzas.

El principio de la palanca se usa en el torque mesiodistal - de las raíces, también llamado enderezamiento de los dientes o - paralelización de las raíces.

Principio 4.

El movimiento de los dientes dentro de los límites biológi-- cos que resultan de la aplicación de las fuerzas de ortodoncia - está sujeto a las leyes básicas del movimiento. La tercera - ley de Newton del movimiento afirma que para cada acción existe una reacción igual en el sentido opuesto.

La fuerza ha sido definida antes como la energía requerida - para poner en movimiento un cuerpo o para detenerlo. En efecto estamos considerando el movimiento y particularmente el movimiento de los dientes según se realiza con las técnicas ortodónticas Las fuerzas aplicadas sobre los dientes deben provenir de otro - cuerpo o de otra masa. Por ejemplo, si una goma conecta los primeros molares inferiores con los ganchos intermaxilares de un arco de alambre superior para llevar hacia atrás los dientes anterosuperiores, nos vemos comprendidos en la tercera ley de Newton

del movimiento que dice que por cada acción existe una reacción igual en el sentido opuesto.

Principio 5. Anclajes.

Con el objeto de mover un diente o un grupo de dientes la fuerza aplicada debe conectarse con una estructura anatómica relativamente inmóvil, como otro diente, otro grupo de dientes u otra parte del organismo a la que se denomina anclaje. En el movimiento dentario ortodóntico, el anclaje puede definirse como un diente, dientes u otras estructuras anatómicas o zonas relativamente estables o inmóviles desde las cuales se pueden dirigir fuerzas para mover o resistir el movimiento de otro diente, dientes, arcos dentarios o maxilares.

Clasificación de los anclajes:

I. Intraoral
   A. Intermaxilar
      1. Estacionario
      2. Simple
      3. Recíproco

II. Extraoral
   A. Cervical
   B. Occipital

III. Diferencial

IV. Múltiple
   A. Intraoral
   B. Extraoral
   C. Intraoral y extraoral.

Tipos de anclaje de acuerdo con la ubicación.

En el anclaje intraoral la unidad relativamente inmovíl está dentro de la boca. Si el anclaje es intramaxilar, la unidad relativamente inmovíl está en el mismo arco que el diente o dientes que se han de mover. Si es intermaxilar, la unidad relativamente inmovíl está en el maxilar opuesto a aquel en el que se hallan el diente. o dientes que serán removidos.

Si es extraoral, la unidad relativamente inmovíl está entonces afuera de la cavidad oral. En esos casos puede ser cervical u occipital. Si el anclaje es cervical, la parte posterior del cuello se usa como la unidad relativamente inmovíl.

Si se conectan dos incisivos centrales a un alambre redondo por medio de brackets que están unidos con un hilo elástico, ammos dientes se moverán el uno hacia el otro, siempre que la fuerza sea mayor que la resistencia del diente al movimiento.

En esta situación se dice que el anclaje es recíprocamente estacionario, en tanto ambos dientes o cuerpos sirvan como anclajes recíprocos para el movimiento de la otra pieza.

Consideremos la situación en la que se liga un arco de alambre redondo de 0.022 pulgadas de diámetro al elemento de unión de sólo uno de los incisivos centrales y a un alambre redondo de 0.018 pulgadas de diámetro se le da forma de resorte y toca el incisivo central adyacente que no tiene banda en un punto sobre la cara mesial en el cuello del diente. Ambos dientes, de igual resistencia al movimiento, son desplazados hacia distal. No obstante, un diente es llevado paralelamente a lo largo del arco mientras que el otro es inclinado en forma distal. Como el mis-

mo diente o dientes similares ofrecen aproximadamente 3 veces más resistencia al movimiento en paralelo que a la inclinación, si la fuerza es mayor que la resistencia a la inclinación pero menor que la resistencia al movimiento del cuerpo, un diente se inclinará hacia distal y el otro permanecerá estacionario y puede ser considerado el anclaje. Así, el anclaje estacionario puede ser estimado anclaje de todo el cuerpo porque se refiere a aquel anclaje cuya resistencia es equivalente a la fuerza requerida para mover al diente en todo su cuerpo.

Consideremos ahora la situación en la que nos gustaría crear cierto espacio para un incisivo lateral trabado hacia palatino utilizando resortes sobre el arco de alambre lingual. La raíz de un canino superior promedio es más larga y más gruesa que la de un incisivo central superior promedio. Por lo tanto, el canino ofrecerá más resistencia a la inclinación de lo que lo hará el incisivo, quizá en el orden de 1.5 a 1 unidad de fuerza. No obstante, si dos incisivos centrales estuvieran en contacto proximal, los dos dientes ofrecerían aproximadamente 2 unidades de resistencia al movimiento comparado con 1.5 unidad de resistencia ofrecida por el canino. Por consecuencia, si la fuerza aplicada es de 1.5 a 2 unidades el canino se inclinará hacia distal. En esta situación, la resistencia ofrecida por los incisivos centrales es equivalente a la fuerza necesaria para inclinar esos dientes hacia distal. Esto se llama anclaje simple o de inclinación y puede definirse como la resistencia ofrecida por el diente a una fuerza que trate de inclinarlo. Se puede ver que las diferencias entre la resistencia de algunos dientes varían con

los dientes en forma individual y como grupos y en el modo en que la fuerza es aplicada. Estas diferencias en las fuerzas requeridas para mover dientes específicos o grupos de dientes dan origen a lo que se llama fuerzas diferenciales.

Consideremos las diferencias reletivas en la resistencia a varios tipos de movimientos dentarios de acuerdo con el tipo de movimiento. Hablando en términos generales, es necesario una fuerza por lo menos 3 veces mayor para producir un movimiento de torque o de todo el cuerpo de un diente que para inclinarlo.

Deberá notarse, por lo tanto, que las fuerzas para mover un diente pueden variar tanto con el tipo de movimiento y el tamaño del diente como con la estructura de su raíz.

Así, la cantidad relativa de fuerza requerida para mover todo el cuerpo de un gran molar puede ser 9 veces mayor que la que se necesite para inclinar un pequeño diente como, por ejemplo, un incisivo central inferior.

Principio 6. Desplazamiento y distorsión del aparato.

Cuando se aplica una fuerza a los dientes por medio de un aparato de ortodoncia no sólo es transmitida al anclaje sino que, además, tiende a desplazar o distorsionar al aparato.

Si se utiliza un anclaje intermaxilar con una aparatologia vestibulolingual de la etapa 2, la aplicación de fuerzas más intensas puede exceder la capacidad retentiva de las bandas molares inferiores. Si esto sucediera, las bandas se aflojarían y, probablemente, se saldrían de su sitio. Además de las consideraciones biomecánicas relacionadas con la aplicación de la fuerza que dictan un rango de fuerzas aceptables requeridas para mover

un diente sin peligro, por debajo del cual no ocurrirá ningún movimiento y por encima del cual no habrá movimiento o se podrán - producir daños en los tejidos, existen también límites mecánicos Si estos límites mecánicos son excedidos puede prodicirse distorsión, rotura o desplazamiento de los aparatos. Un punto al que se le debe prestar particular atención es a la relación entre la magnitud de la fuerza aplicada y la retención del aparato.

Principio 7. Resistencia.

Ciertos tipos de factores que inciden normalmente en cualquier sistema mecánico, absorbiendo, impidiendo o resistiendo - las fuerzas para mover los dientes, se conocen con el nombre de resistencia.

La resistencia se refiere a aquellos factores que se oponen a las fuerzas aplicadas a los dientes para moverlos. Estos factores son intrínsecos del sistema y deben identificarse. Pueden dividirse en los siguientes grupos: anatómicos, friccionales y - oclusales.

Resistencia anatómica. Evidentemente, un incisivo inferior ofrecerá mucho menos resistencia al movimiento que un molar inferior. Del mismo modo, un diente permanente en la dentición en - desarrollo requerirá menos fuerza que el mismo diente en un adulto. En un niño la raíz no está formada completamente; po lo tanto, es más corta. El hueso es más esponjoso, menos calcificado y menos denso. Esto naturalmente hace más fácil el movimiento - dentario.

Resistencia friccional. En la técnica labiolingual de la e-

tapa 2 que utiliza gomas intermaxilares, la fuerza efectiva ejercida por las bandas de goma es, en las condiciones más ideales, reducida por una cierta cantidad de resistencia friccional entre el alambre del arco vestibular y la superficie interna de los tubos vestibulares. Además, puede haber alguna resistencia fri--- ccional entre el arco vestibular y la encía y la mucosa bucal.

Resistencia oclusal. Hablando en términos generales, los -- dientes bien interdigitados tienden a ofrecer mayor resistencia al movimiento que aquellos que están en una relación de borde a borde. Los que presentan esta última reacción están en una si-- tuación bastante inestable. Puede comparárseles con una persona sentada sobre un cerco. Los dientes se pueden mover casi con la misma facilidad hacia mesial que hacia distal. Por lo tanto, si se quisiera desplazar un molar que está en una relación de borde a borde hacia distal será necesario ejercer menos fuerza que si el diente estuviera bien engranado.

Principio 8. Interferencias.

En cualquier sistema mecánico utilizado para mover dientes - algunos factores indeseables que no son normales a tal sistema,- conocidos como interferencias, pueden tender a absorver, impedir o resistir fuerzas pertenecientes a ese sistema.

Por interferencia se entiende factores tales como la falta - de remosión del plástico que está en el camino del movimiento -- del diente.

Al tratar la dentición en desarrollo, la interferencia en el movimiento que pueda existir por debajo de la superficie de ---

la encía debe ser también considerada.

Principio 9. Hueso esponjoso y cortical.

El hueso cortical es más resistente al movimiento de los --- dientes que el esponjoso.

Es necesario recalcar que cuando se habla del movimiento del diente en el hueso se comprende que se hace referencia, fundamentalmente al hueso esponjoso. En ocaciones, en el movimiento de los dientes uno de ellos se pone en contacto con el hueso cortical, que no responde exactamente del mismo modo. Es más denso,- más altamente calcificado y no tiene el abundante material celular que se encuentra en el hueso esponjoso. En el movimiento - de los dientes, el contacto de éstos con el hueso cortical puede provocar daño al diente o al hueso.

Cuando un diente se pone en contacto con el hueso cortical - (en contraste con el hueso esponjoso) puede suceder lo siguiente:

1. El movimiento del diente se detendrá.
2. El movimiento dentario se retardará considerablemente.
3. Es probable que se produzca resorción radicular.
4. Se puede producir la perforación o fenestración del hueso, aunque esto quizá no se note clínicamente.

Si se trata de mover un molar inferior hacia distal, sea la raíz, la corona o ambos, puede encontrarse hueso cortical. Si - esto es probable, sería deseable esperar que el paciente crezca.

Cuando el paciente se hace mayor, el arco de la mandíbula -- crece distolateralmente. Si no se desea posponer el tratamiento

será necesario hacer alguna modificación en el plan.

Principio 10. Higiene bucal.

La higiene bucal, fundamental para prevenir la caries dental y los problemas periodontales, es más difícil de mantener durante el tratamiento mecánico y, por lo tanto, se requiere una especial consideración en el diseño del aparato y en el control de la placa.

Ahora, si nuestros pacientes deben tener sus aparatos, dientes y encías limpios, diseñemos y utilicemos aparatos que puedan mantenerse limpios con más facilidad.

Principio 11. Principios físicos de los materiales para ortodoncia.

Los materiales dentales que se emplean en los aparatos de ortodoncia deben satisfacer los principios mecánicos, biológicos y de comportamiento descritos previamente. Los materiales utilizados deben ser capaces de entregar las fuerzas suaves requeridas, que disminuyen gradualmente sin provocar molestias excesivas ni interferir indebidamente en la higiene oral o la función oral normal. Además, deben ser relativamente fáciles de emplear tanto por el dentista como por el paciente.

Principio 12. Materiales elásticos usados para mover dientes.

Generalmente, para mover dientes se utilizan sustancias con propiedades alásticas.

Para lograrlo, se deforman, por medic de la energía humana,- sustancias que tienen propiedades elásticas, como bandas de goma de latex, para la nuca, alambres y resortes, para que estas sustancias vuelvan a su forma y tamaño originales y al hacerlo la - energía se transmita a un diente o grupo de dientes con el objeto de ponerlos en movimiento. Por supuesto, los dientes no sonmeras entidades físicas, sino estructuras biomecánicas cuyos movimientos comprenden una consideración biológica y una mecánica.

Una comprensión de las propiedades elásticas de los materiales en el movimiento de los dientes es fundamental para realizar un tratamiento efectivo y eficiente.

El porcentaje de recuperación se refiere al porcentual de deformación de una sustancia que vuelve a su forma original.

Los alambres, por ejemplo, dependiendo del material del que están hechos, su diámetro, método de fabricación y tratamiento,- variarán en su porcentaje de recuperación, aunque todos se parezcan.

El límites de elasticidad de una banda de goma es aquel que se alcanza cuando la goma se estira hasta un punto en que se rompe. Así, si se toma una banda de goma y se elonga continuamente aumentando las fuerzas que se le aplican, alcanzada cierta fuerza se romperá. Si se aplica menos fuerza, no se rompe sino que tiende a volver a su tamaño y forma originales. O sea que todas las fuerzas ejercidas sobre las sustancias elásticas deben estar dentro de sus límites de elasticidad. En el caso de los alam--- bres, la distorsión más allá de los límites de la elasticidad -- puede provocar rotura o deformación permanente.

Fatiga elástica. Se refiere a la atenuación de las propiedades elásticas de una sustancia durante el período en el que esta deformada. Esto es especialmente crítico en el movimiento de los dientes por la necesidad de aplicar fuerza durante un período.

La vida elástica se refiere a la cantidad de tiempo durante el cual la sustancia elástica que se utiliza mantiene sus propiedades. Por supuesto, una sustancia puede conservar algunas de sus propiedades elásticas, pero, a causa de la fatiga elástica, las fuerzas ejercidas sobre el sistema pueden caer por debajo de aquellos niveles requeridos para mover el diente o dientes.

Principio 13. Propiedades de los alambres y resortes metálicos.

El tamaño, la configuración y el tratamiento de los metales determina, en parte, sus propiedades elásticas.

Tipos de metales.- Nosotros trabajamos casi exclusivamente con acero inoxidable. No es necesario discutir la importancia del valor del acero inoxidable en oposición al oro. Tal discusión es sólo de un valor académico. Quizá la única excepción para el uso del acero inoxidable es el empleo ocacional de alambre de bronce para separar.

Temple de los metales.- Los alambres de acero inoxidable se pueden obtener en una diversidad de temples. Este generalmente se halla bien descrito por el fabricante. Cuando se construye un aparato en un laboratorio comercial, rara vez se conocen el fabricante, las propiedades físicas y cómo fue manejado en el la

boratorio. Por lo tanto, esto obliga al dentista a probar los alambres para asegurarse de que son del temple o elasticidad deseados.

Metales ablandados.- La mayoria de los alambres de acero inoxidable de 0.020 pulgada de diámetro y más grueso por lo general se obtienen ablandados. En otras palabras, son blandos y se doblan con facilidad. Aunque esto facilita su doblado en la fabricación del aparato, en el producto terminado se requiere mayor dureza y resistencia. Las razones para esto son:

1) El paciente puede distorsionar fácilmente los alambres más blandos.

2) El metal ablandado puede no tener la elasticidad suficiente como para mover los dientes.

No obstante, a diferencia del oro, una vez que el acero inoxidable ha sido templado no se le puede hacer un tratamiento térmico para ablandarlo con técnicas clínicas simples. Puede, no obstante, endurecerce (aumentar la elasticidad) si en la fabricación se le ha hecho un tratamiento ablandador.

El tratamiento térmico de los metales de acero inoxidable los hace más duros y aumenta su elasticidad o capacidad como resortes. Esto se logra calentando suavemente el alambre (será suficiente un fósforo o una lámpara de alcohol para la mayoría delos alambres) hasta que tome un color marrón dorado (no rojo).- Si se vuelve rojo sus propiedades, a menudo, se destruyen por completo. Este proceso, tan simple, puede provocar una notable diferencia en el tratamiento.

Los alambres de acero inoxidable pueden pulirse, una vez que se

han doblado y que se les ha hecho el tratamiento térmico, por medio del uso de una rueda para pulir Craytex. Este proceso lleva tiempo y puede ser dificultoso. También se puede usar un pulidor eléctrico. Siendo los demás factores constantes, cuanto mayor sea el diámetro del alambre más duro tenderá a ser.

b) Diseño y armado de aparatos.

Los aparatos activos removibles suelen utilizarse en la etapa de dentición mixta para procedimientos de inclinación de los dientes. Para que estos dispositivos sean útiles y eficientes,- su diseño debe obedecer a principios fundamentales perfectamente definidos.

Componentes del diseño de un aparato. Cada dispositivo activo está compuesto por varios componentes o sistemas que, al ser analizados individualmente, pueden integrarse luego en una unidad funcionante para cado caso particular. Los principales sistemas de un aparato activo son: activación, retención y anclaje.

Para poder interpretar correctamente estos sistemas es necesario hacer una evaluación por etapas antes de establecer el diseño final para cada caso individual.

Orden de evaluación para el diseño.

Paso 1.- Identificación de las porciones movibles.

Es indispensable identificar con toda claridad tanto los - - dientes que han de moverse como el trayecto del movimiento; esto es lo que rige el diseño del sistema de activación. Si son previstos varios movimientos, se determinará el orden y el método - empleado para cada uno de estos movimientos ya que pueden influir en el diseño del sistema de activación y permiten establecer si será o no posible proporcionar retención y anclaje suficiente para cada paso del movimiento utilizado solo un aparato.

Paso 2.- Identificación de la porción estable.

Una vez establecida la porción movible o activa, el resto --

del aparato será la porción estable donde finalmente quedarán - ubicados los sistemas de retención y anclaje. Esta separación ayuda a comprobar si realmente se esta manteniendo un anclaje - estable durante el movimiento de los dientes. Generalmente, todos los esfuerzos estan dirigidos a mover los dientes sin analizar donde y como ocurre todo este movimiento. La pérdida de anclaje es uno de los mayores peligros de los aparatos removibles activos.

Paso 3.- Diseño del sistema de activación.

Resortes cubiertos. Suelen llamarse así porque el brazo libre esta protegido contra la distorsión por una placa de base - en acrílico. Un resorte cubierto esta formado por un extremo - (apéndice), un espiral y un brazo. El apéndice se halla empotrado en el acrílico y la espiral (fulcro) es utilizada para transmitir la fuerza de activación al brazo libre, que toca el diente que debe ser movido. Puesto que el acrílico da apoyo al brazo libre se suele utilizar un alambre de 0.5 mm. de diámetro para el resorte.

La posición del punto de apoyo (fulcro) es muy importante para el trayecto que se quiere dar al movimiento del diente. - Si la posición del fulcro es correcta, los ajustes realizados a nivel del punto de apoyo guiarán el diente a lo largo del tra-- yecto predeterminado para el movimiento.

La espiral debe ser de diámetro adecuado, unos 3 mm., para poder aplanar ligeramente una sección corta de dicha espiral -- con alicates. La espiral debe adaptarse de tal manera que se - desarrolle al moverse el diente; por lo tanto, se colocará ha--

cia el lado mesial cuando se piense mover el diente en sentido - distal.

Lo ideal sería colocar el fulcro sobre una perpendicualr trazada a partir del punto que divide en dos partes iguales la línea que conecta las posiciones de principio y terminación del -- diente por mover. Cuando el trayecto indicado es recto, se utilizará un brazo relativamente largo; si el trayecto del movimiento debe ser curvo, se utilizará un brazo corto. En muchos pa--- cientes será imposible colocar el fulcro en su posición correcta

En este caso, es necesario hacer una evaluación minuciosa -- del punto de contacto del brazo libre con la superficie del diente.

El hecho de cambiar el punto de contacto del brazo libre sobre el diente puede cambiar el trayecto del movimiento; así que es la combinación de la posición del fulcro y del punto de con-- tacto del brazo libre con el diente la que, finalmente, establece el trayecto que se desea dar al movimiento.

Puesto que el punto de apoyo es fijado cuando el aparato ya esta construido, se tendrá cuidado de verificar el punto de contacto del brazo libre con la superficie del diente. La finali-- dad del procedimiento es asegurar un contacto correcto constante entre el brazo libre y diente al moverse este a lo largo del - trayecto deseado cuando se activa el resorte a nivel del punto - de apoyo (fulcro).

Resortes no cubiertos. Este tipo de resorte no recibe ninguna protección por parte del acrílico. Como son más propensos a ser deformados por el paciente se fabrican con alambre de 0.6 mm ó 0.7 mm. de diámetro, según sea el largo del resorte individual

Por lo general, el resorte no cubierto se utiliza para la retracción de caninos desplazados en sentido vestibular. El punto del fulcro se halla ubicado de la misma manera que en el resorte cubierto, pero no hay espiral. La experiencia ha demostrado que este diseño particular hace que el resorte sea más fácil de adaptar durante su uso clínico.

Tanto el resorte cubierto como el no cubierto, suelen entrar en contacto con los dientes que estan siendo desplazados en un punto que se halla gingival al punto de contacto. Generalmente se incorpora un doblez en forma de palo de golf en la extremidad del brazo libre de los resortes no cubiertos.

Cabe señalar que aunque los caninos desplazados vestibularmente necesitan tener un movimiento distal, también pueden estar saliendo al mismo tiempo y esto exige cambios en la posición relativa del fulcro. La presencia de una espiral hace innecesariamente difícil la readaptación del resorte.

Es difícil determinar con precisión la cantidad de activación aplicada a estos resortes. Depende del largo del resorte y del diámetro del alambre utilizado. Una pauta de orientación bastante válida es que la activación no debe exceder el 50 % del ancho del diente que esta siendo movido, salvo en caso de molares permanentes, donde se aconseja una activación de aprox. 2 mm Esto evita que el resorte se aloje distalmente a las cúspides mesiales y que tenga un efecto depresor sobre sus superficies oclusales.

Paso 4.- Dirección del movimiento.

Es necesario hacer una evaluación exacta de los dientes que están siendo movidos, en términos tanto en la dirección deseada

como del tipo de resorte que ha de utilizarse. Esto permite conocer la probable naturaleza de las fuerzas de desplazamiento y su efecto sobre la estabilidad del aparato.

Paso 5.- Análisis de las fuerzas de desplazamiento.

Cuando la fuerza del resorte se aplica a las superficies curvas del diente, la fuerza de reacción tiene 2 componentes : uno dirigido distalmente a lo largo de la línea de aplicación de la fuerza y otro dirigido ya sea hacia abajo (en la arcada superior) o hacia arriba (en la arcada inferior). Este segundo componente es conocido como la fuerza del desplazamiento. A menos que el diseño del aparato se haga algo para compensar esta fuerza de desplazamiento, todo el aparato será desplazado de la posición estable de la dentición. Como resultado, la activación de los resortes conduce a la pérdida del anclaje y puede favorecer movimietnos dentarios adversos en la parte estable de la dentición.

Es importante saber que del desplazamiento puede ocurrir y que es posible compensarlo. Una de las maneras para compensar el desplazamiento es utilizar segundas rejillas, adicionales a las de los últimos dientes molares. Por lo general, estas segundas rejillas están ubicadas lo más cerca posible del área de desplazamiento potencial.

La retracción de caninos superiores o la inclinación hacia adelante de los dientes anteriores suele producir un desplazamiento hacia abajo del frente del aparato. En ambos casos es necesario colocar una segunda rejilla lo más cerca posible del área de desplazamiento a fin de estabilizar el aparato en la porción estable de la dentición, protegiendo así y hacia donde sea

posible el anclaje.

Cuando se hace la retracción de dientes anteriores superio-- res ligeramente inclinados, utilizando un arco labial, el desplazamiento ocurre en sentido posterior, con la cara posterior del dispositivo inclinada hacia abajo. Esto se debe a la tendencia del arco labial activado a deslizarse sobre las superficies in-- clinadas de los dientes anteriores. Así pues, las segundas rejillas deben colocarse cerca de las rejillas molares, generalmente, bajo la forma de ganchos de punta de flecha accesorias a los segundos premolares o segundos molares temporales.

Paso 6.- Retención efectiva.

Después de haber realizado la compensación de los efectos de desplazamiento, se dispondrá de una retención verdadera durante el uso clínico activo del aparato. La regla básica para el diseño de un dispositivo es analizar la fuerza activadora en térmi-- nos de su efecto de desplazamiento sobre el dispositivo y entonces icorporar segundas rejillas lo más cerca posible al área prevista de desplazamientos del dispositivo. Luego el dispositivo quedará estabilizado en la porción estable de la dentición, lo-- grandose un anclaje máximo durante el movimiento de los dientes.

Paso 7.- Incorporación de tracción externa.

A veces, al tratar de retraer los caninos superiores, existe el peligro de que los segmentos vestibulares no proporcionen un anclaje suficiente siendo entonces necesario reforzar la porción estable de la dentición. En este caso se puede contemplar la -- oportunidad de incorporar al diseño del aparato una tracción extrabucal. Existen dos procedimientos para realizarlo:

1.- Si los dientes anteriores superiores presentan inclina--

ción considerable entonces se utiliza un arco facial con tubos - bucales soldados a los ganchos de punta de flecha accesorios sobre el segundo premolar o segundos molares temporales. En caso de haber sido imcorporado un arco labial para retraer, más tarde los anteriores superiores, esto no debe ejercer fuerza alguna -- hasta que los caninos hayan sido retraidos.

2.- Si los anteriores superiores son verticales, se pueden - utilizar ganchos atados al arco labial de asa U invertida.

En el primer ejemplo, la fuerza adicional que actúa sobre -- los molares impedirá la migración masial, y en el segundo ejem-- plo, la tracción sobre la sección anterior asegurará su estabilidad.

Cuando se utilizan dispositivos removibles activos con tracción extrabucal incorporada, es preferible emplear una tracción de tipo occipital. Esto permite ajustar la tracción de manera - que sea dirigida ligeramente hacia arriba y hacia atrás a fin de contrarrestar el desplazamiento del dispositivo, como ocurre a - veces si se utiliza solamente una tira o correa para el cuello. Una vez retraidos los caninos, se puede utilizar ya sea un re-- sorte delantero o bién un retractor de Roberts para retraer los anteriores superiores.

Paso 8.- Anclaje efectivo y dispositivos con tornillos de - separación.

Cuando se utilizan dispositivos con tornillos de separación para mover un solo diente en sentido distal, la posición del tornillo define el trayecto del movimiento del diente interesado.

En este tipo de dispositivos el sistema de anclaje debe dise

ñarse de manera que pueda resistir el empuje anterior del tornillo. Punto importante: La porción estable de la dentición debe tener dientes suficientes para poder resistir este empuje anterior.

No debe descuidarse el uso de tracción extrabucal cuando se piensa mover molares superiores en sentido distal. La tracción puede aplicarse directamente a los dientes interesados utilizando un arco facial y tubos bucales soldados a las rejillas molares.

El movimiento distal de los molares inferiores debe realizarse con prudencia. La vigilancia debe ser cuidadosa, puesto que el segmento anterior inferior no puede proporcionar un anclaje estable constante, y es difícil reforzar aquí el anclaje. Un factor importante es el número de dientes, además de los cuatro anteriores, disponibles para fines de anclaje. También es importante la resistencia prevista al movimiento distal. Factores como la magnitud del movimiento (de preferencia a 3 mm.) la inclinación axial del diente que va a ser movido y el orden de erupción de los segundos molares son todos puntos importantes que han de tomarse en cuenta antes de intentar el movimiento distal de los molares inferiores.

Los dispositivos con tornillo de separación pueden emplearse para el movimiento distal de los segmentos vestibulares superiores, pero es necesario utilizar tracción extrabucal para proteger el segmento anterior, que es la porción estable de la dentición. No se recomienda tratar de reducir una superposición dentaria horizontal aumentada por medio del movimiento distal de

los segmentos vestibulares, puesto que para ello se necesitaría un movimiento exagerado de los dientes lo cual podría resultar - en una inclinación axial distal adversa de los dientes vestibulares al término del tratamiento.

Cuando se utiliza tracción extrabucal con dispositivos activos removibles la retención efectiva y la estabilidad del dispositivo son puntos importantes. Raramente la unión mediante rejilla de únicamente los dos últimos molares será suficiente para - vencer cualquier tendencia al desplazamiento que lógicamente, podría ejercer la tracción extrabucal sobre el dispositivo. Rejillas secundarias, como puntas de flecha accesorias ya sea para - segundos molares temporales o para dientes más adelante en la arcada, como incisivos centrales o primeros premolares, asegurarán mayor estabilidad y resistencia al desplazamiento del dispositivo, siempre y cuando la dirección de la tracción haya sido cuidadosamente ajustada.

Después de haber analizado paso a paso la etapa del diseño - de los diferentes sistemas de componentes de un dispositivo activo, es importante recordar el principio implícito de que, en el aparato terminado, ningún artefacto de alambre o de acrílico deberá ser adaptado de manera que pueda impedir un movimiento natural de los dientes que es de suponer que ocurrirá durante el tratamiento o que pueda obstaculizar el trayecto deseado para el movimiento de los dientes que se piensa mover.

Los aparatos ortodónticos removibles, quizá más que cual---- quier otra forma de tratamiento mecánico, son apropiados para -- realizar movimientos dentales en la práctica general.

c) Aparatos removibles y con bandas.

Aunque los aparatos removibles se utilizan en la ortodoncia del desarrollo, están límitados por una cantidad de razones como las siguientes:

1.- Sólo se pueden lograr eficientemente movimientos de inclinación.

2.- Los alambres usados para los retenedores, resortes y arcos vestibulares pueden interferir en la erupción de los dientes

3.- Ofrecen una mínima facilidad para su aprovechamiento en los sucesivos estadios o etapas del desarrollo oclusal.

4.- Tienen otras desventajas como: perderse fácilmente, no poder dejar de usarse e interferir en el espacio lingual.

El aparato, sus componentes y ajustes.

Los aparatos removibles pueden construirse en forma adecuada en los laboratorios comerciales siguiendo prescripciones muy específicas. No obstante, también son factibles en parte o por completo en el laboratorio del consultorio.

En un aparato de Hawley típico, la retención es provista por retenedores. De éstos se emplean básicamente 3 tipos : circunferenciales, los de Adams y los de bolilla.

El retenedor circunferencial se usa poco en los niños más pequeños porque, como resultado de la resección gingival pasiva insuficiente, las zonas gingivales retentivas de los dientes raravez están expuestas. No obstante, si se emplean estos retenedores, se les ajusta activando sus extremos. Generalmente, se uti

liza un alambre de 0.036 pulgadas de diámetro. En bocas más pequeñas puede usarse alambre de acero inoxidable de 0.030 pulgada de diámetro.

Los retenedores de Adams, ofrecen generalmente más retención en las bocas jóvenes que los circunferenciales. Funcionan tomando los ángulos mesiovestibulares de los dientes en las zonas de mayor retención. Las proyecciones redondeadas a menudo se deslizan por debajo de la encía para agarrarse al diente.

Estos retenedores se activan doblando el brazo vestibular y las extensiones redondeadas hacia gingival y palatino o lingual.

Los retenedores de bolilla, que también se pueden comprar en el comercio, se ubican en las troneras mayores de dos dientes -- contiguos. Por este motivo, están contraindicados si se desea - retener un diente aislado. Se activan doblándolos en sentido -- gingivopalatino o gingivolingual dentro de las troneras. Sus -- ventajas sobre los ganchos Adams consisten en que son menos voluminosos, más comodos en la boca, tienen menos probabilidades de- atrapar comida y son más fáciles de limpiar. El retenedor de bolilla es el de elección en muchas técnicas. Los otros tipos de retenedores se utilizan solamente cuando los de bolilla están -- contraindicados.

Arco vestibular. El arco vestibular requiere muchos dobleces No obstante, se le puede comprar prefabricado en diversos tama-- ños. Si se usan arcos prefabricados, es necesario seguir las -- instrucciones del fabricante para seleccionar el tamaño adecuado El arco vestibular puede ser activo o pasivo y retentivo o no. Generalmente se confecciona en alambre de acero inoxidable de --

0.030 o 0.036 pulgada de diámetro. El más grueso se usa para periodos largos y funciones pasivas. El más delgado, paralos más breves y funciones activas.

En los pacientes mayores suelen hallarse zonas retentivas en las caras vestibulares de los dientes. Rl arco vestibular puede ubicarse hacia gingival de la retención, en el mayor diámetro vestibulolingual, o hacia incisal de la misma. Naturalmente, si se le coloca hacia gingival es retentivo; si está hacia incisal puede tender a caerse al activarlo. La angulación de los dientes anteriores (especialmente en el amxilar superior) puede ofrecer algunos problemas en la retención del arco vestibular.

Si los dientes superiores están en labioversión y el aparato se activa demasiado, el arco vestibular puede moverse hacia gingival por el plano inclinado; si los retenedores no son lo suficientemente fuertes, la parte posterior del aparato tenderá a caer. El aparato de Hawley, que según se ha dicho es un aparato más bien sencillo, es en realidad muy complejo y puede ser bastante frustrante para el profesional que recién se inicia. En forma inversa, en las manos de un operador habilidoso puede ser un aparato sumanente versátil. Es evidente que no hay que tomar solamente, un enfoque mecánico para la terapia con aparatos, aun cuando se use aquel que parece ser un aparato simple.

Si se emplea un aparato de Hawley en los incisivos superiores que están en vestíbuloversión y si los ganchos posteriores ofrecen una retención mínima, será necesario utilizar fuerzas muy ligeras sobre los dientes anteriores. De no ser así, el aparato tenderá a caerse. Si los dientes anteriores están inclina-

Diseño para corregir la mordida cruzada de los dientes posteriores y estabilizar los incisivos inferiores.

A

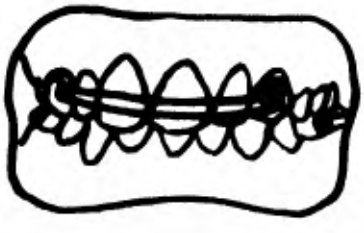

B

A. Aparato de Hawley con ganchos elásticos para llevar hacia atrás los incisivos superiores.

B. Diseño de un aparato para ese caso.

dos hacia palatino o si no existen retenciones gingivales, el arco vestibular tendrá poco valor retentivo. Un modo de ajustarlo es sostener la parte distal del asa con una pinza de How y luego utilizar una segunda pinza para cerrar las asas. Otra forma de llevar a cabo este movimiento es por medio del uso de una pinza de tres picos. Cuando el arco vestibular se activa tiende a desplazarse hacia incisal de los dientes. Esto se corrige sosteniendo el extremo mesial del asa con una pinza de How y doblando el arco hacia gingival a su posición original. Para abrirlo o aflojarlo, colóquese una pinza de tres picos a la altura de las asas vestibulares y apriétese de nuevo, esto modificará la posición del arco vestibular sobre los dientes.

Resortes.- Generalmente, los resortes no se pueden comprar en el comercio, pero son pequeños y fáciles de confeccionar.

La parte del resorte que va a quedar incluida en el material plástico debe tener un ligero doblez para su retención. El alambre que se emplea comunmente es redondo de acero inoxidable de 0.022 pulgada de diámetro, pero para el futuro está planeado el uso de diámetros más pequeños. Según ya se mencionó, cuanto más largo sea el alambre, más suave será la fuerza, mayor la distancia que se desplazará y más prolongado el tiempo en que actuará. Por lo tanto, están indicados numerosos dobleces. Esto también hace posible tener un mayor control mesiodistal sobre el movimiento de los dientes. Una vez que se ha doblado el resorte, el extremo activo se cubre con una lámina que luego será cubierta con material plástico para que los alimentos tengan menos rpobabilidades de quedar atrapados y el resorte no irrite la lengua.

Este se activa abriéndolo ligeramente. Una vez más, están indicadas las fuerzas ligeras. Estos resortes actúan, por lo general, sobre planos inclinados. Si se les abre demasiado, de modo que se apliquen fuerzas intensas, se puede desplazar el aparato. Si se usa un resorte para mover un diente hacia vestibular hay que asegurarse de que el arco vestibular no toque la cara labial del diente que se va a mover.

Si el trabajo metálico ha sido hecho en el consultorio, se une ahora a las superficies vestibulares de los dientes con cera pegajosa. En el caso de los resortes que están sobre la zona palatina, ashiéraselos a la cara lingual del diente con el mismo tipo de cera.

No importa como haya sido procesado el aparato, deberá ser recortado y algo ajustado cuando se le coloque en la boca al paciente. Para recortar el acrílico se emplea una fresa para este material redonda o en forma de llama. Los ajustes de los alambres se hacen con las pinzas que ya se han descrito.

Todo lo que se necesita para hacer un aparato removible es una simple pero exacta impresión al alginato.

Muchos dentistas hacen el vaciado de estos modelos en yeso taller. No obstante, si la impresión se encajona rápidamente con cera especial y se confecciona un modelo de yeso piedra, se producirán menos roturas y distorciones en el modelo mientras se trabaje en él. El encajonado también permite una fácil rotulación y es imprescindible cuando aumenta la clientela. Si los modelos están bien lubricados o se utiliza un buen separador, no hay necesidad de preocuparse por el empleo de largo tiempo para

separar el yeso del aparato.

El aparato de Hawley es el fundamento para los aparatos de - placa hendida, el activador y muchos otros accesorios. Si se desea soldar, pueden agregarse al arco de alambre vestibular resortes auxiliares y topes. Las piezas molares se moverían hacia -- vestibular o distalmente. Es posible incluir asas en la placa - de acrílico para que el aparato pueda ser utilizado junto con gomas para mover los dientes hacia palatino. El material plástico puede agregarse a la zona premaxilar para abrir la mordida con - un plano de mordida. Es posible incorporar protectores para la lengua dentro de la zona palatina sin necesidad de soldaduras.

Aparatos con bandas multietapas.

Son muchos los aparatos aptos para la movilización de los -- dientes. Algunos son más eficientes que otros para determinados movimientos. No obstante, cualquiera que se emplee, cuanto más exactamente se cumplan los principios básicos del movimiento de los dientes en su uso, su acción será más efectiva. Uno de los objetivos es el indicar que la prevención, intercepción y tratamiento de los problemas oclusales en los niños puede ser una terapia suave y continua en las sucesivas etapas del crecimiento - bucal y del desarrollo oclusal que comienza alrededor de los 3 - años y concluye cuando la dentición permanentes, excluyendo los terceros molares, se completa. Naturalmente en dicho tratamiento habrá ciertos requisitos para los aparatos que diferirán de - aquellos de los que se usan en la dentición completa del adulto.

Las condiciones de los aparatos para el tipo de ortodoncia - del desarrollo son:

1.- El aparato tiene que poder ser usado en los sucesivos estadios o etapas del desarrollo oclusal sin interferir en la erupción de los dientes sucedáneos.

2.- Los dientes utilizados para el anclaje deben tener adecuadas formaciones radiculares.

3.- Los dientes empleados para el anclaje no tienen que exfoliarse antes de que el efecto deseado (pasivo o activo) se haya logrado.

4.- Los dientes usados para el anclaje, si son primarios, deben conservarse lo suficiente en proporción al gasto involucrado

5.- El aparato utilizado en una etapa tiene que poder ser adaptado a las etapas siguientes.

Componentes de los aparatos con bandas. (etapa 2)

Bandas molares. En ocaciones, pueden embandarse los segundos molares primarios. Se utilizan bandas para primeros molares presoldadas y prefabricadas de contorno regular. Son muchos los fabricantes que las preveen. Si no se desean uniones o si se piensa armar un aparato en particular en una boca determinada, los brackets presoldados pueden ser desgastados con una piedra que produzca poco calor, siendo posible agregar otros en caso necesario. Aunque esto es una pérdida del bracket pasa tan raramente que el valor de la conveniencia y el tiempo ahorrado por el presoldado excede con creces el costo de la ocacional destrucción de un bracket.

Los aditamentos presoldados son los siguientes:

Aditamentos para los molares inferiores.-

Aditamento lingual. Corredera lingual, tubo del tipo acanalado sin gancho pero con una muesca para el alambre de 0.030 doblado.

Aditamento vestibular. Tubo vestibular de 0.036 pulgada con gancho mesial; en estas condiciones se necesitan bandas para los molares inferiores izquierdos y derechos.

Aditamentos para los molares superiores.

Aditamento lingual. Lo mismo que para los molares inferiores

Aditamento vestibular. Dobles tubos vestibulares de 0.036 y-0.045 con un gancho mesial. El de 0.045 está hacia gingival del de 0.036.

Arcos linguales. Generalmente se utilizan arcos preformados con asas de 0.030 de diámetro.

Arcos vestibulares. Están formados por un alambre de 0.020 pulgada de diámetro en tubos vestibulares terminales de 0.036 -- con ganchos.

Si cualquier aparato, con bandas o removible, se utilizará - en la dentición primaria, eventualmente tendrá que ser reemplazado.

No obstante, las bandas que se emplean en los primeros molares permanentes pueden usarse en los sucesivos estadios o etapas del desarrollo oclusal.

Etapa 3.

Aparatología básica de la etapa 2 con variaciones en el arco

vestibular.

En los primeros molares permanentes se utilizan las bandas - ya descritas. El arco lingual es el mismo. El arco labial consiste en tubos terminales de 0.036, con ganchos o sin ellos, pinzados o no sobre el arco principal de alambre. Los arcos principales de alambre usados pueden ser uno o varios de los siguientes :

1.- Alambres gemelos: 2 arcos de alambre de 0.010 para rotaciones serias.

2.- Alambres twist-flex para rotaciones severas

3.- Alambre redondo, también se pueden utilizar 0.014, 0.016 0.018 y 0.020.

Cuanto más acentuada es la deformación, más pequeño el diámetro del alambre. Cuanto más grande es el diente, más largo el - arco y mayor el diámetro del alambre.

4.- Alambre rectangular: 0.018 x 0.025 a 0.022 x 0.028.

Las gomas intermaxilares requieren, por lo general, alambres más fuertes para impedir la distorsión del aparato. Por lo tanto, corríjanse primero las rotaciones graves, las intrusiones y las extrusiones con fuerzas más ligeras. Luego utilícense los alambres más gruesos, de 0.018 o 0.020 cuando se hayan colocado - las gomas intermaxilares.

5.- También se puede emplear una combinación del arco de alambre de Broussard tallado para adaptarlo a un tubo terminal - distal de 0.036 pulgada de diámetro.

Agregado de bandas incisivas. Se utilizan bandas precontorneadas y prefabricadas de ancho regular. Las bandas diseñadas -

especialmente para los incisivos centrales superiores izquierdo y derecho, los laterales y los dientes anteroinferiores se prefieren a las universales.

Aditamentos linguales. Topes de calce. Si se necesita un botón lingual en un caso especial de rotaciones graves, se puede desgastar el tope de calce con una piedra que no produzca calor y soldar el botón.

Aditamentos vestibulares. Se utiliza el bracket siamés estándar para arco de canto más ancho.

Etapa 4.

Equipo básico de la etapa 3 excluyendo el arco de alambre vestibular.

Las bandas molares e incisivas son las descritas en las etapas 2 y 3.

Agregado de bandas para el canino permanente y los premolares. Se emplean bandas prefabricadas y precontorneadas para el canino y los premolares. Las bandas para los caninos pueden tener prolongaciones incisales.

Brackets vestibulares. Son iguales a los agarres vestibulares de los incisivos (brackets siameses estándar para la técnica del arco de canto).

Aditamentos linguales. Las rotaciones de los caninos y los premolares serían más difíceles de corregir por medio de ligaduras al arco de alambre. Esto se debe probablemente al menor ancho mesiodistal de las coronas de los premolares y sus contornos y al hecho de que las raíces de los caninos son más largas y gru

esas. Por lo tanto, en ocaciones se necesitan elementos auxiliares. Se emplean botones linguales y resortes para rotación de - Steiner. No obstante, a causa del frecuente uso de los arcos -- linguales en la técnica multietapas, la inserción rutinaria de - botones linguales puede no ser deseada. Además, hay rotaciones menos graves en los casos tratados con la técnica multietapas - que en la ortodoncia de una dentición adulta completa.

Los topes de calce se usan como rutina. Se pueden agregar - botones linguales en los casos de grandes rotaciones en los que no interferirán los arcos linguales. (iguales a los descritos - para las etapas 2 y 3).

Nuevos arcos vestibulares para la etapa 4.

En la etapa 4 no se usan tubos vestibulares terminales a menos que sea necesario para ejecutar algún tipo de mecánica empleada en las etapas 2 y 3 antes de unir los caninos y los premolares al arco. En tales situaciones, los caninos permanentes y -- los premolares no se embandan hasta que los movimientos de las etapas 2 y 3 se hayan completado total o parcialmente. Una ventaja de este procedimiento es que se requiere menos anclaje cuando se mueve menor cantidad de dientes por vez y la mecánica generalmente es más simple. Después de embandar los premolares y los - caninos permanentes, se pueden utilizar los siguientes ercos de alambre preformados:

Twist-flex.

Alambre de 0.014 pulgada de diámetro.

" " 0.016 " " " .

Alambre de 0.018 pulgada de diámetro.

" " 0.020 " " " .

Alambre rectangular de 0.016 x 0.033 pulgada.

" " " 0.018 x 0.025 " .

" " " 0.022 x 0.028 " .

Cuanto más acentuada sea la deformación menor será el alam-- bre que se use.

Uso del embandamiento directo. Las bandas para ortodoncia - pueden confeccionarse directamente en la boca o en forma indirec ta en el laboratorio a partir de la impresión de los dientes.

En la ortodoncia del desarrollo, la encía no se ha retraído por completo y las coronas están, por lo general cubiertas en - parte por el tejido gingival. Con el objeto de obtener suficien te retención para las bandas, es necesario utilizarlas lo más an chas posible. En muchos casos, aún con la retracción gingival,- es virtualmente imposible obtener una impresión adecuada de es-- tos dientes como para hacer las bandas en forma indirecta. Por lo tanto, se deb utilizar la construcción directa.

Las bandas pueden ser adaptadas en la boca en una diversidad de modos. Tradicionalmente, se hacían con tiras de metal de dis tintos espesores y anchos. Este material para bandas se adapta- ba entonces sobre los dientes y se soldaba dándole una forma cir cular. El pinzado de las bandas, como se le denomina no puede - hacerse en forma satisfactoria en el tratamiento oclusal odonto- pediátrico porque, muy a menudo está expuesta una porción insufi ciente de corona. Se han desarrollado bandas prefabricadas y -- precontorneadas que pueden ser insertadas en forma indolora den-

tro de los surcos gingivales, bastante profundos que se encuen-- tran en los niños cuyas edades oscilan entre los 3 y los 9 años. Puede lograrse una excelente adaptación.

Selección y adaptación de las bandas.

Adaptación de las bandas molares. Primero se adaptan las bandas molares del maxilar superior. El hecho de trabajar sobre estos dientes parece no molestar a los pacientes jóvenes tanto como con los de abajo; por lo tanto la ansiedad y la salivación excesiva no se estimulan con tanta facilidad.

Retire los separadores superiores y limpie los dientes con - un dentífrico fluorurado, las caras proximales con cintas dentales. Mediante los modelos de estudio como guía, elija las bandas para el maxilar superior; éstas adaptan bien cuando se necesita una presión moderada para llevarlas a la zona de mayor diámetro del diente sin el empleo de un posicionador de bandas. Deben tener cierta retención sin cemento, y requerir ser retiradas con un extractor para bandas. Los márgenes gingivales de -- las bandas en las caras vestibular y palatina deben deslizarse apenas dentro del surco gingival. Cuando las bandas están en su sitio, los tubos linguales no deben interferir con la oclusión o clavarse en la encía. Observe la oclusión antes de aceptar la - banda.

Si los primeros molares superiores no están rotados, ni en - linguoversión, debe poderse ver la abertura de los tubos vestibulares desde el frente de la boca. De no ser así, se requerirá - retirar las bandas y volverlas a calzar. Si los molares superio

res están en linguoversión o rotados en dirección mesiopalatina, sus posiciones deberán corregirse con un aparato removible o un arco palatino antes de poder insertar las bandas labiales. Los molares se alinearán en forma correcta para que el arco vestibular superior pueda insertarse con facilidad.

Cuando se ha elegido el tamaño correcto de bandas, ésta se - pule con mucho cuidado mediante un instrumento para insertar bandas, dentro de los surcos vestibular y lingual. Lo ideal sería que no quedara espacio entre la banda y el diente, lo que reduciría la posibilidad de la disolución del cemento y posibilitaría un cementado mejor y más duradero. No obstante, por la anatomía de algunos dientes, esto no siempre es posible. Las bandas molares deben reunir ciertos requerimientos básicos, que son los siguientes:

1.- Ser lo más anchas posibles (en el sentido oclusogingi-- val) para dar un máximo de retención y protección al esmalte.

2.- El margen proximal oclusal debe estar a nivel de los rebordes marginales.

3.- Los márgenes gingivales vestibular y lingual deben pro-- yectarse ligeramente dentro de los surcos gengivales sin causar irritación.

4.- Los márgenes oclusales vestibulares o linguales no deben interferir con la oclusión, sea céntrica o en las excurciones.

5.- Las bandas serán lo bastante retentivas sin cemento, para que puedan retirarse con un extractor para bandas.

6.- No cubrirán ninguna lesión cariosa dudosa o restaura--- ción defectuosa.

7.- Los márgenes oclusales deben pulirse contra el diente para que no se disuelva el cemento.

8.- La banda se debe adaptar en forma que los márgenes oclusales de las caras proximales y las caras vestibular y lingual queden paralelas a la cara oclusal del diente.

Adaptación de bandas para incisivos. Se adaptan bandas que ajusten con firmeza. Los brackets deben quedar en tal posición que cuando los dientes estén ubicados en un arco de alambre recto, todos los brackets queden alineados en dientes en correcta posición. Puede utilizarse un alineador de brackets. Como en el caso de los dientes inferiores, sus bordes incisales deben estar en la misma línea y las líneas medias horizontales de los brackets a la misma distancia de los bordes incisales. Así, los incisivos inferiores están dispuestos irregularmente, cuando estén bien alineados por sus brackets en un arco recto, sus bordes incisales estarán todos sobre una línea recta. Por otra parte, muy a menudo se desea que en al maxilar superior los bordes incisales de los laterales queden 1 mm o más hacia gingival del borde incisal se los centrales. Si en este caso se insertarán bandas y brackets en los dientes, la distancia de los bordes incisales de los laterales a sus ranuras horizontales en los brackets sería menor que la distancia de los bordes incisales de los centrales a sus ubicaciones en los brackets.

Selección y adaptación de las bandas para el canino permanente y el premolar.

No intente embandar los premolares y los caninos permanentes hasta que ésten bien erupcionados. Tratar de hacerlo, a menudo

causa dolor y expone al fracaso ya que no esta expuesta una porción suficiente de la corona anatómica. Aunque este embandamiento puede retardarse, por lo general el caso se terminará casi al mismo tiempo.

Use las bandas más anchas (en sentido oclusogingival) para los premolares y caninos que se encuentre. Las bandas para los caninos pueden obtenerse preformadas con una pollera vestibular que aumente la retención y ayuda a posicionar mejor el bracket con respecto al borde incisal del diente.

Si desea como rutina, tener los elementos para el asentamiento preformados a las bandas de los incisivos, quizá quiera también que éstos ésten soldados en forma rutinaria a las bandas de los premolares y los caninos.

De lograrse una adaptación suficiente, es posible utilizar cemento de fosfato de cinc.

Selección y adaptación del arco lingual.

Sobre los modelos de estudio, marque la cara lingual de los primeros molares permanentes a unos 2 mm hacia distal de la línea media. Luego, utilizando un alambre de bronce para ligaduras, mida desde una de las marcas hacia mesial a lo largo de las líneas cervicales a la marca del diente homológo en el otro lado del modelo. Marque el alambre luego mida esta distancia con una regla. Los arcos linguales preformados pueden adquidirse en numerosas longitudes, pero el asa permitirá el ajuste de diferencias en las medidas o en los arcos que puedan conseguirse.

Luego se inserta el arco de alambre dentro del agarre lin---

A. Arco lingual semifijo. Está formado por un arco lingual preformado con asas.

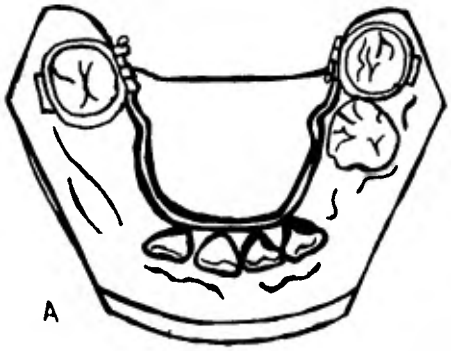



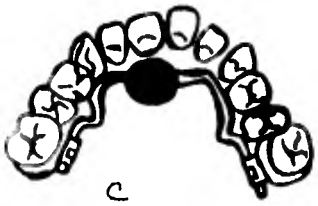

B. Una corredera lingual horizontal.

C. Arco palatino semifijo con botón palatino.

gual de las bandas molares. Esto puede hacerse de muchas maneras.

Adaptación del arco lingual. Una vez seleccionados el arco lingual y las bandas, el arco debe adaptarse y ajustarse.

Hay que estar seguros de que tiene la curvatura adecuada para que no mueva los molares hacia vestibular o lingual a menos que así se desee. Debe ir a su posición en forma pasiva: es decir, una vez en su sitio, si se saca una banda debe permanecer sobre la cara oclusal del diente y no saltar hacia vestibular, lingual u oclusal. Es preciso cuidar que el asa no se clave en la encía lingual. De hacerlo así, es necesario doblarlas sin distorsionar el arco de alambre. Si el arco es demasiado corto o largo, las asas pueden abrirse o cerrarse con pinzas de 3 picos o de pico de loro. Se necesitarán dobleces compensatorios. El arco de alambre debe quedar lo más cerca posible de las líneas cervicales de los dientes y están por mesial de los molares Una vez bien conformado y adaptado, se retira el alambre de las 2 bandas, se aplica el precedimiento térmico y se pule. Luego vuelve a armarse el arco y se prueba en la boca; después se hacen los ajustes finales.

Cementado de bandas. Se tratará de acuerdo con los dientes respectivos.

Bandas molares superiores. Una vez seleccionadas y adaptadas las bandas molares superiores, están listas para cementar. Se limpian los dientes y se les trata con fluoruro. Luego se le aisla con rollos de algodón y se les seca. Se coloca en la boca

n eyector de saliva. Los aditamento vestibulares y linguales - e bloquean con cera roja blanda para impedir que el cemento se ntroduzca en ellos o los rodee. Se prepara una cinta adhesiva- oblando casi 1 cm sobre sí misma. Esta contendrá el cemento du ante el cementado. El interior de las bandas se limpia con un lgodón embebido en alcohol. La cara oclusal de las bandas se - oloca sobre la cinta. Tras ponerse guantes de goma desechable, e mezcla el cemento y la banda se llena con él. Los dientes -- uelven a secarse. Se colocan las bandas en posición y se les - ace calzar hasta su sitio con un posicionador para bandas.

El exceso de cemento se limpia con una gasa, y la banda así ementada se cubre con un papel metálico para protegerlo de los- fluidos bucales. Una vez fraguado el cemento, se eliminan los- excesos con un raspador y se permite al paciente enjuagarse la - oca.

Bandas molares inferiores. Se eligen las bandas molares in- feriores, pero no se les cementa enseguida. Una vez elegidas y adaptadas, se selecciona y adapta al arco lingual. Este arco y las bandas molares se cementan como una unidad. Se prepara la - cinta adhesiva. Los guantes de látex desechables utilizados an- tes pueden volver a emplearse ahora. Se aíslan y se secan los - dientes. Se mezcla el cemento se llenan las bandas y se colocan en su posición sobre los dientes. Luego se les lleva hasta su - sitio mediante presión digital o un posicionador de bandas. Se retira la cinta adhesiva y se eliminan los excesos de cemento -- con una gasa, se recomienda usar cemento de carboxilato por sus cualidades retentivas. Se cubren los dientes ambandados con una

lámina y se deja fraguar el cemento; el exceso se limpia luego - con un raspador de mano. El arco lingual se a hecho y colocado sin hacer soldaduras en el consultorio. Por lo general, las 2 - bandas de los primeros molares se cementan al mismo tiempo.

Selección e inserción del arco vestibular.

Se utilizan diversos arcos vestibulares preformados. Algu-- nos se emplean con tubos terminales vestibulares en los estadios o etapas 2 y 3 ; otros, se usan por sí mismos. En el estadio o etapa 3 , el arco vestibular consiste en un arco básico y tubos vestibulares terminales. La diferencia principal aqui es que el arco vestibular esta ligado a las bandas incisivas.

En la etapa 4, el arco vestibular esta formado por un simple alambre. No se utilizan tubos vestibulares si los premolares y los caninos permanentes están embandados.

Para eliminar la necesidad de doblar alambres, se utilizan - arcos redondos con asas o combinaciones de arcos de Broussard.

La ortodóncia del desarrollo nos da la oportunidad de aprove char el potencial de crecimiento para realinear los dientes. Es te proceso natural de crecimiento durante la oclusión en desarro llo puede a menudo ser guiada mejor con aparatos pasivos.

Los aparatos pasivos pueden ser removibles o construit en -- cualquiera de las aparatologías mutietapas o multiestadios, con bandas descritas previamente. En muchos casos son los mismos apa ratos que se utilizan para mover dientes. Un aparato pasivo ha -

de ser pasivo; no debe ejercer fuerza alguna sobre los dientes. Si soportan fuerzas los dientes se pueden mover. El uso de aparatos pasivos puede dividirse en 2 categorias generales: los convencionales y los de etapas multiples.

Muchos usos convencionales de aparatos pasivos sólo requieren una breve mención. Ellos son:

1.- Como mantenedor de espacio después de la pérdida prematura de un molar primario.

2.- Como aparato para hábitos, tal como protector lingual.

3.- Como contenedor luego de haber completado el tratamiento mecánico.

En la técnica de etapas múltiples comprende el mantenimiento selectivo de la posición de los dientes con respecto a los demás a los que se deja mover con el crecimiento natural y el desarrollo oclusal. El movimiento de los dientes debe considerarse en 2 planos: Horizontal y Vertical.

Contención selectiva horizontal.

Escalón distal o plano terminal. En la etapa 1 los molares primarios pueden estar en una relación terminal de plano recto o puede existir un escalón distal. En cualquiera de estos casos es posible el desarrollo de una maloclusión molar permanente. Si existe espacio adecuado para los incisivos permanentes, los caninos y los premolares, o su estan indicadas las extracciones de los 4 premolares de modo que se pueda dejar que los molares se desplacen hacia mesial, la estabilización de la posición de los segundos molares primarios superiores con un aparato removible o con bandas ayudará a impedir, interceptar o corregir una

maloclusión molar. Esto se lleva a cabo de la siguiente manera.

A medida que el niño crece, los primeros molares permanentes tienden a desplazarse hacia mesial. Esto se debe, en parte, a las fuerzas oclusales, y es posible por la exfoliación de los dientes primarios que estan hacia mesial de los segundos molares primarios además, si existen espacios interdentarios en la dentición primari, también éstos tienden a cerrarse mientras erupcionan los primeros molares permanentes. Así, la restricción del movimiento mesial de los segundos molares primarios superiores con un aparato pasivo, mientras se permite que los molares inferiores se desplacen hacia mesial, tenderá a corregir el plano terminal o el escalón distal de los segundos molares primarios y promoverá una mejor relación intermaxilar de los primeros molares permanentes.

Relación molar de clase II de Angle. En las etapas 2 y 3 si los primeros molares permanentes estan en una relación de borde a borde o si existe una ligera oclusión mesial, la estabilización selectiva de los primero molares superiores mientras los primeros molares inferiores se desplacen hacia mesial, puede ayudar a corregir esta situación en las condiciones descritas. En las etapas 2 y 3, generalmente los primeros molares se embandarán según se describió en la aparatología molar de estapas múltiples.

Relación molar de clase III de Angle. Si existe una tendencia a la clase III de Angle o una relación de este tipo, los aparatos pasivos pueden ofrecer cierta utilidad. En este caso, no obstante, la migración mesial del primer molar inferior es impe-

dida por el aparato pasivo, mientras se deja que los molares superiores se desplacen hacia mesial.

Deslizamiento del aparato. En la retención selectiva estamos trabajando básicamente en dimensiones de 1.3 a 3.1 mm. por lo tanto, la prevención del deslizamiento del aparato es funcional. Este deslizamiento se puede producir si el arco lingual se mueve, sea en dirección coronaria o apical con referencia a los incisivos. Por este motivo, se puede pensar en ligar el arco lingual a los incisivos, usar un botón palatino o tocar por mesial tantos dientes de una banda como sea posible.

Retención selectiva vertical. Erupción no armoniosa de los incisivos. Si la erupción de los incisivos superiores está adelantada con respecto a la de los incisivos superiores que éstos tienden a ocluir con la en la superior antes de que sus antagonistas hayan erupcionado, la posición de los incisivos inferiores debe estabilizarse en el plano de oclusión en el que puedan esperar la erupción de los incisivos superiores. Para esto se puede utilizar un aparato removible o un aparato de etapas múltiples para la etapa 2 con un arco lingual con asas.

Sobremordida profunda. Si existe una sobremordida profunda antes del estadio o etapa II, es posible reducirlo con el uso de un plano de mordida. Este puede estar en un aparato removible o ser extensión de un botón palatino. Cuando los incisivos inferiores ocluyen con el plano de mordida superior, los otros dientes quedarán fuera de oclusión. Cuando los caninos permanentes y los premolares erupcionan, tendrán a sobreerupcionar y por lo tanto mantendrán la avertura vertical. En este punto, se puede

eliminar el plano de mordida y realizar los ajustes finales. Como existe una tendencia de la cara a crecer verticalmente durante este período, este procedimiento está en armonía con el crecimiento natural. Por supuesto, los hábitos podrían contraindicar esta técnica. Tal procedimiento tiene muchas menos probabilidades de éxito una vez que los caninos permanentes y los premolares estan en oclusión.

Falta de espacio anticipado. Prevención del desplazamiento mesial de los primeros molares permanentes. Si se anticipa falta de espacio en las etapas 1, 2 ó 3, la estabilización de los primeros molares permanentes de modo que no pueden migrar hacia mesial, puede ayudar a lograr de 1 a 3 mm. de espacio para los premolares y los caninos permanentes en erupción.

Mantención de los espacios interdentarios primarios.

Si se anticipa falta de espacio de 2 a 4 mm. una vez que se haya producido el cierre de los espacios interdentarios primarios y el desplazamiento mesial del molar, puede ser posible lograr dicho espacio manteniendo los espacios interdentarios primarios y estabilizando los primeros molares permanentes. Esto, no obstante, debe hacerse sólo si no se prevee la extracción de dientes permanentes.

Aparatos utilizados. El mantenimiento de los espacios primarios puede lograrse con un aparato removible o embandando los segundos molares primarios y utilizando un arco lingual. La estabilización de los primeros molares permanentes se obtiene mejor embandándolos y utilizando un arco lingual. Generalmente se emplea el aparato de etapas multiples para la etapa 2.

Soporte dentario de los hábitos. Los incisivos inferiores - tienden a moverse hacia lingual cuando erupcionan en presencia - de un hábito como la succión digital o el atrapamiento labial. Para impedir el colapso de los incisivos interiores antes de que se haya controlado completamente el hábito se puede intentar un arco labial.

Ayuda al tratamiento con extracciones. La extracción de los caninos primarios y los laterales primarios en los casos de grave falta de espacio anterior puede traer como consecuencia el colapso del arco y el excesivo apantallamiento de los incisivos. Para evitar esto, se puede construir un arco lingual pasivo con apoyos por distal de los laterales permanentes.

Contención después del movimiento dentario. El tipo de aparato para contención que se utiliza después de haber movido los dientes depende del tipo de movimiento dentario que se haya concluido y de la etapa de la oclusión.

Etapa 1.- La mayoría de los movimientos de la etapa 1 son - de inclinación. Generalmente pueden contenerse con un aparato - removible de Hawley.

Etapa 2.- Movimientos de inclinación. Si los dientes se movierán a su posición provicional o final inclinándolos, se podría utilizar un aparato de Hawley. Además, también se puede usar un aparato con bandas y un arco lingual.

Torque.- Movimiento vestibulolingual y mesiodistal. Hablando en términos generales el mejor modo de retener el movimiento de torque de un molar que se ha desplazado en sentido vestibulolingual o mesiodistal es por medio de un arco lingual. Al cabo

de 3 a 6 meses se puede pensar en un aparato removible. El torque mesiodistal también se mantiene con un arco vestibular grueso como los arcos de alambres redondos. Estos arcos son los que mejor funcionan en la contención del movimiento de torque mesiodistal cuando están ligados, sea a los brackets o a los dientes anteriores.

Movimiento de todo el cuerpo. El movimiento en paralelo se puede mantener generalmente por medio de un arco lingual, un arco vestibular o un aparato removible.

Etapa 3.- Inclinación. Movimiento de todo el cuerpo y de rotación. Como en el caso de los otros dientes, estos movimientos pueden contenerse con aparatos removibles. Los arcos vestibulares o los aparatos removibles son necesarios para impedir la inclinación lingual o vestibular. Para contener la inclinación mesiodistal, será suficiente utilizar aparatos removibles, arcos linguales con topes por distal de los laterales o arcos vestibulares con los dientes ligados en forma de ocho. El movimiento mesiodistal de todo el cuerpo a lo largo del arco de alambre vestibular puede conservarse con una ligadura en ocho.

Torque. El torque mesiodistal se mantiene generalmente con arcos de alambre. El torque vestibulolingual puede mantenerse mejor con un alambre rectangular pasivo. Aunque se realice un torque vestibulolingual con arcos para torque prefabricados para dar una acción suave e impedir la resorción radicular, el movimiento, una vez logrado, se contiene mejor con un arco de alambre rectangular que calce pasivamente en los brackets. Al cabo de 3 a 6 meses, se puede utilizar un aparato removible.

Etapa 4.- Inclinación y movimiento de todo el cuerpo. Se - pueden contener mejor ligando a arcos de alambre o por medio de un aparato removible.

Movimiento de torque y rotación. Se contienen mejor con arcos vestibulares de alambre. Y también se realizó una inclina-- ción vestibulolingual, se sugiere el uso de un arco rectangular.

Si no, será suficiente un arco redondo.

CAPITULO IV.

PROCEDIMIENTOS EMPLEADOS. (Casos clínicos)

La selección de casos se hizó para aplicar los principios ya descritos, requiriendo criterio y responsabilidad clínica para - diversas situaciones que puedan presentarse.

Los casos clínicos presentados en este capítulo, son problemas que son tratados con más frecuencia durante la etapa del desarrollo y crecimiento y que deben ser atendidos con procedimientos simples de realizar y fáciles de aprender. Siendo el objetivo principal lograr una oclusión estética y funcionalmente aceptable a lo largo de su desarrollo.

I. Problemas de la etapa 1.

Caso número 1.

La paciente, una niña de 4 años de edad, según su historia - clínica y el informe dental general y preventivo, presentaba estos antecedentes:

En ocaciones se chupaba el pulgar.

La efectividad de su higiene bucal no alcanzaba al 50 %.

Una vez completada la ficha diferencial entre el tamano de - los dientes y la longitud del arco, el predicho problema de espacio resultó un desnivel entre el tamano de los dientes anterio-- res y la longitud del arco que alcanzaba a unos 2 mm para cada - maxilar.

Tratamiento.

Preventivo dentario inicial. Como la higiene bucal de la niña era deficiente, y era la primera vez que veía a un dentista, se puso especial cuidado en el control de placa bacteriana y el logro de una buena relación.

Tratamiento oclusal inicial.

Aunque se chupaba el pulgar, el daño causado a la dentición era relativo. Para no ejercer sobre la niña una presión indebida por lo que al parecer era un hábito comparativamente inocuo y la posibilidad de interferir con el programa de control de placa no se intentó en el momento modificar dicho hábito.

Un año después.

Estos eran los rasgos más destacados:

La higiene bucal mejoró hasta alcanzar casi un 90 % de efectividad.

La paciente se succionaba el pulgar con menos frecuencia.

El padre aprobó la ejecución de un análisis de la etapa 1.

Análisis de la etapa 1.

Se tomarón radiografías y se hicierón modelos de estudio.

Se realizó la ficha de examen sobre el crecimiento bucal.

Los hallazgos adicionales se ubicarón en la ficha diferen--- cial. El hallazgo principal lo constituyó una deficiencia anterior de espacio.

Mandíbula: Falta predicha de espacio 4 mm.

Maxilar: Falta predicha de espacio 5 mm.

Anticipándose a dichas deficiencias de espacios y rotaciones intraóseas serias de los incisivos permanentes se consideró la - extracción de dientes primarios. Antes de tomar decisión, se - llenó la ficha de espacio residual anterior. Lo más destacado - de este estudio fue que señalo los siguientes espacios residua-- les:

Mandíbula 7.8 mm.

Maxilar 7 mm.

Por el grave apiñamiento intraóseo se planearón las extra--- cciones, pero un estudio del tratamiento de apoyo reveló la necesidad de aparatos.

Para ayudar a diseñar los aparatos, se llenó la ficha correspondiente, y se alcanzó el diseño que incluía lo siguiente:

Los segundos molares inferiores primarios se iban a emban--

y se realizaría un arco lingual con asa. Se agregarón topes para impedir el apantallamiento distal excesivo y se colocó un resorte recurvado para controlar el colapso del arco o la sobrerupción.

En el maxilar, se colocó un aparato removible para reducir la cantidad de dientes embandados y procurar lo necesario para el ajuste más frecuente de los resortes que corregirían las rotaciones en los incisivos superiores. También se incluyó un protector lingual.

Se completó el plan de tratamiento dental y ortodóntico.

Luego se les mostró a los padres, que dierón su aprobación.

Los pasos principales del tratamiento consistían en lo siguiente:

Tratamiento mecánico.

Maxilar: aparato removible.

Mandíbula: aparato semifijo.

Tramiento quirúrgico.

Extracción de los laterales y los caninos primarios.

La paciente a los 9 años.

A la erupción de los incisivos permanentes (etapa 3) se le había guiado estéticamente y casi completado. La relación de los molares permanentes (etapa 2) era de cúspide a cúspide. Por supuesto, el espacio era insuficiente para los molares permanentes y los caninos (etapa 4). Se presentó la necesidad de un análisis para la etapa 4 que fue aceptado.

El análisis de la etapa 4 se comenzó tomando serie radiográ-

fica y modelos de estudio. Como uno de los problemas principa-- les era la falta de espacio, se confeccionarón fichas del tamaño de los dientes, de la longitud del arco posterior y de la reconciliación de espacio. El análisis demostró serias deficiencias de espacio en la zona posterior como se expone a continuación:

Mandíbula; 15.2 mm de falta de espacio.

Maxilar: 18.8 mm de falta de espacio.

El tratamiento planeado fue:

Extraer los cuatro primeros premolares.

Mantener los primeros molares permanentes atrás para que los caninos permanentes pudieran ocupar el espacio creado por la extracción de los primeros premolares. Para lograrlo se usarón arcos linguales. Se embandarón los primeros molares permanentes.

También se embandarón los incisivos y se usarón arcos geme-- los multietapas para alinear con mayor adecuación a los incisi-- vos permanentes. Los dientes anteriores se embandarón durante - unos 3 meses.

Una vez erupcionados los caninos inferiores permanentes, se retiró el aparato inferior para permitir a los molares desplazarse hacia adelante y cerrar el espacio residual inferior.

El arco palatino superior se sacó, y más tarde se instaló un contenedor de Hawley con retenedores de bolilla y un arco vestibular. Esto mantuvo hacia atrás los primeros molares superiores permanentes pero los primeros molares inferiores permanentes se desplazaban hacia mesial para crear una relación molar permanente normal. El arco vestibular estabilizó la relación de los incisivos.

Resultado - La paciente a la edad de 10 años.

Los modelos sobre la evolución de la niña a los 10 años revelarón lo siguiente:

La relación molar (etapa 2) se mantuvo pendiente de la erupción del canino.

La relación de los incisivos mejoró (etapa 3).

El apiñamiento del canino permanente y el premolar (etapa 4) se había aliviado. Nótese la erupción de los caninos en su sitio. El espacio para los caninos superiores se mantuvo y el espacio residual inferior estaba en vías de cerrarse por el desplazamiento mesial natural de los molares inferiores.

2. Problemas de la etapa 2.

Caso número 2.

Un niño de 7 años de edad.

Cuando se observó por primera vez al paciente, su higiene bucal tenía casi un 50 % de efectividad.

Presentaba varias lesiones cariosas. El problema oclusal principal era una mordida cruzada en los primeros molares permanentes del lado derecho. Se le prestó tratamiento preventivo y general y se le indicó la necesidad de un análisis del crecimiento bucal. A la madre no le interesaba mucho la mordida cruzada posterior y así transcurrió un año. Al erupcionar los incisivos superiores con un diastema la madre comenzó a preocuparse. Así fue solicitado y realizado un examen del crecimiento bucal.

Este reveló problemas, no sólo en la etapa 2, según se manifestó por la mordida cruzada en los primeros molares permanentes sino también en las etapas 1 y 3. En la etapa 1, había una malposición (mordida cruzada de los segundos molares primarios superiores). En la etapa 3, la erupción era inarmónica. Los incisivos inferiores permanentes y los incisivos centrales superiores permanentes estaban en oclusión. Pese a esto, clínicamente no había signos de los laterales superiores permanentes. Se tomarón radiografías y se hicierón modelos de diagnóstico. Se llenó una ficha de derivación entre el tamaño de los dientes anteriores y la longitud del arco.

A esta edad, no es habitual predecir crecimiento adicional o aumento de la longitud del espacio entre los caninos primarios.

Los raspos puestos de relieve por las radiografías tenían el lateral superior derecho permanente impactado y el incisivo superior izquierdo permanente retardado. Sin embargo, no se actuó más sobre factores anteriormente mencionados. También se llevó a cabo una medición cuidadosa que indicó una falta de espacio de 1mm en la mandíbula y otra de 5 mm en el maxilar. Podría postularse que la falta de armonía en la erupción de los incisivos superiores e inferiores ocurría por la falta de espacio y que la dificultad que los laterales superiores tenían era causada por la reabsorción de los caninos primarios superiores.

Para resumir, es este momento los problemas eran:

Etapa 1. Mordida cruzada de molares derechos primarios.

Etapa 2. Mordida cruzada de molares derechos permanentes.

Etapa 3. Erupción retardada de los incisivos originada por limitación de espacio.

Tratamiento.

Consistió en la corrección de los problemas de las etapas 1 y 3 así como de la etapa 2. Considerando primero la etapa 3, los incisivos inferiores permanentes tenían buena alineación.

La extracción de los caninos inferiores conduciría a un espacio residual excesivo y el beneficio sería limitado. En el maxilar superior, aunque la extracción de los caninos superiores primarios también originaría un espacio residual considerable, la erupción de los laterales permanentes se vería obstruida por la presencia de aquellos dientes. En consecuencia, debían extraerse los caninos superiores primarios.

La mordida cruzada en las etapas 1 y 2 se corrigió con un arco palatino de Porter. Al hacerlo, los molares permanentes también se llevarón hacia distal a una relación de Clase I de Angle

Una vez que los 8 incisivos permanentes estuvierón en oclusión aceptable (etapa 3) y se corrigierón las mordidas cruzadas de las etapas 1 y 2, era imperioso tomar una determinación relativa al espacio para los caninos permanentes y los premolares.

Se efectuó un análisis del tamaño de los dientes posteriores y la longitud del arco. La diferencia entre los anchos radiográficos y los anchos estadísticos, hicierón sospechar de la confiabilidad de ambos. Las mediciones radiográficas en la mandíbula se corrigierón según la distorsión, pero las medidas eran mayores que las normas estadísticas. Se concluyó que las medidas reales serían mayores que los promedios estadísticos pero menores que las medidas radiográficas.

En la mandíbula, sin el desplazamiento molar, debería haber un exceso de espacio de 1 mm, con el desplazamiento del molar una deficiencia de 5.2 mm. En el maxilar, la diferencia antes del desplazamiento molar se predecía en 5 mm y, después del desplazamiento en 7.6 mm. En general, una diferencia de 7 mm o más en la dentición adulta es indicación para extracciones de premolares.

La prevención del desplazamiento mesial de los molares permanentes en la mandíbula por el empleo de un arco lingual proporcionó espacio suficiente. No obstante, en el maxilar se necesitaba más que la prevención del desplazamiento mesial del molar porque faltaría aún un espacio de 5 mm. Como no se planeaban extraccio

nes en la mandíbula, se trató también de evitarlas en al maxilar superior, sobre todo porque la falta de espacio era menor de 7mm en la mandíbula. El desplazamiento distolateral de los primeros molares permanentes superiores no se consideró porque, como ya se dijo, estaban en una relación aceptable de Clase I de Angle con respecto a los molares inferiores. El desplazamiento distal perturbaría esta relación. Por consiguiente, se planteó el desgaste proximal de 10 piezas superiores (incisivos, caninos y premolares). Estos 10 dientes tenían 20 caras proximales. Si cada una se desgastaba 0.25 mm y luego se trataba con fluoruro no se dañarían los dientes y se lograrían los 5 mm de espacio. Para impedir la migración mesial de los primeros molares permanentes, se mantuvo el arco lingual inferior semifijo y para mantener la corrección de la mordida cruzada se usó un aparato de Hawley superior, había que continuar empleándolo para impedir la migración mesial de los molares superiores durante el proceso de los desgastes.

Más tarde se tomarón radiografías, donde puede apreciarse que al tiempo que erupcionan los primeros molares inferiores, tomarán contacto con el tubérculo mesial de los segundos molares inferiores primarios y se desplazarán hacia mesial causando un apiñamiento en el ángulo canino. El objetivo era utilizar el espacio ganado al mantener atrás a los primeros molares inferiores Este espacio estaba en la zona de los segundos molares primarios por consiguiente, se extrajerón los segundos molares inferiores primarios.

En radiografías tomadas más tarde se nota que se agregarón asas auxiliares al arco lingual inferior para impedir el desplazamiento distal de los primeros premolares inferiores. También se insertó un arco palatino de Porter, para corregir una mordida -- cruzada premolar desarrollada más tarde. El arco palatino de -- Porter se utilizó entonces como contenedor.

Resultados.

Los resultados del tratamiento se aprecian en los modelos de estudio, en este caso se buscó y se logro una oclusión ideal.

Se evitarón las extracciones de los premolares mediante un - tratamiento oportuno, juicioso y racional.

Resumen.

Se demostró el manejo de una mordida cruzada molar en la etapa 2, y su relación con las etapas de crecimiento precedente y - siguiente se trató hasta completar el caso excluyendo la erup--- ción de los terceros molares.

3. Problemas de la etapa 3.

Caso número 3.

Apiñamiento incisivo, en una niña de 8 años.

Los dientes anterosuperiores están protruidos. Aún en esta posición, no hay espacio sificiente para los laterales superio-- res.

En la mandíbula, se han extraído los caninos inferiores. El espacio remanente no alcanzó para los caninos permanentes. La - relación molar era normal.

Básicamente, este es un problema de la etapa 3, referido a - la posición de los incisivos permanentes. Para ayudar a esta decisión, se efectuó un análisis de la etapa 4. Los resultados no fuerón decisivos ni mostrarón indicaciones claras como para decidirse a extraer los premolares. La paciente podía cerrar la boca sin tensión pero manifestaba un poco al deglutir. No se precisó si este movimiento muscular lo provocaba la posición de los dientes o patrones musculares anormales.

Tratamiento.

Una vez considerados todos los factores: caso límite, na--- riz prominente, temor a la cirugía, conservación de la dentición permanente; se decidió no extraer premolares. Entonces se instituyó el siguiente tratamiento.

Se extrajerón los caninos primarios superiores.

Se instaló un arco lingual con asa inferior para impedir el desplazamiento mesial de los primeros molares permanentes.

Se colocó la aparatología multietapas de alambres gemelos. Se utilizarón resortes en espiral abiertos entre los tubos vestibulares terminales inferiores y los laterales para ejercer una fuerza anterior.

Se redondearón los arcos incisivos superior e inferior.

El caso se terminó con un posicionador.

La contención se realizó con un aparato de Hawley.

Resultados.

Al paciente se le retirarón todas las bandas antes de ingresar al colegio secundario. Los resultados se aprecian. Desde el punto de vista dentario, la oclusión es aceptable. No obstante esto, como se esperaba, la relación dentomaxilar resultó en una tendencia hacia la biprotrusión. Así y todo, la paciente tiene un buen conjunto estético dentofacial y una buena función. Es posible lograr algo de retrusión de los incisivos haciendo desgastes interproximales y llevándolos hacia atrás con un aparato de Hawley.

Este caso demuestra que una protrusión bimaxilar a veces es preferible al desarrollo de un perfil recto o cóncavo que tienda a acentuar la prominencia de la nariz. Este factor afectará la posición definitiva de los incisivos permanentes, que en ciertas oportunidades desempeñan un rol importante al tener que decidir por sí o no la extracción de los premolares.

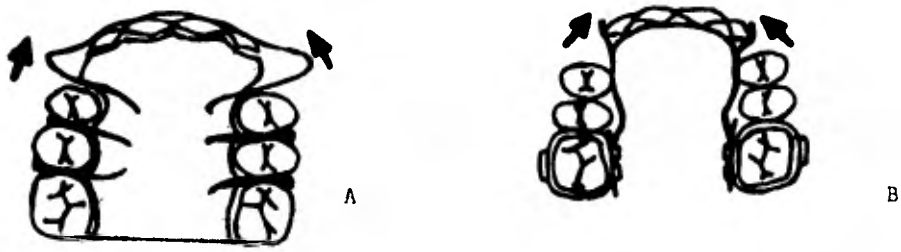

Métodos para contener los movimientos de inclinación mesial de los incisivos. A. Aparato removible con proyecciones de - plástico. B. Arco lingual con topoes soldados.

Movimiento en masa de los incisivos hacia vestibular. A. Nótese que el arco vestibular no toca los incisivos.

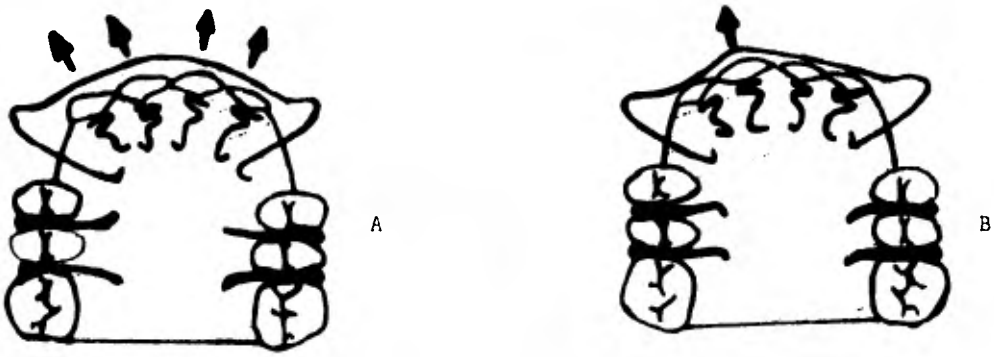

B. Movimiento individual de los incisivos hacia vestibular. Si ha de moverse hacia vestibular un incisivo por vez, el arco labial no debe tocar ese diente y se activa sólo un resorte palatino por turno.

Caso Número 4 (etapa 3)

Incisivos laterales impactados, en una niña de 7 años de - - edad.

La queja de los padres fué que 2 incisivos permanentes inferiores tomarón el lugar de 3 incisivos primarios. La madre estaba alarmada porque un incisivo superior no había erupcionado y - el otro estaba casi en oclusión. Se examinó a la paciente, y todos los demás aspectos del caso eran clínicamente normales. Se tomó serie radiográfica; la que permitió observar que los incisivos laterales permanentes estaban impactados.

Se llenó una ficha de la diferencia entre el tamaño de los - dientes anteriores y la longitud del arco. En esta edad y esta etapa de la erupción, podemos suponer que no había un aumento -- adicional en el espacio entre los caninos primarios, por lo que se anticipó un déficit de espacio de 8.8 mm. en la mandíbula y - de 5 mm. para el maxilar.

Cuando se completó la ficha del espacio residual anterior, -- este revelo que siguiendo la posible extracción de los caninos - primarios habría sólo un espacio residual de 3.2 mm. en la mandíbula y de 7 mm. en el maxilar. Estos espacios parecerían aceptables.

Tratamiento.

Se decidió extraer los laterales y los caninos primarios remanentes.

El espacio residual de la mandíbula resultó de 3 mm. divididos en forma simétrica. El espacio residual en la mandíbula fue de 8 mm. No había hábitos. Se utilizó un tratamiento con aparatos para estabilizar a los incisivos inferiores en el plano oclusal al alcanzar ese nivel.

A continuación, se efectuó un análisis de la etapa 4. Por supuesto, la extracción de los 4 premolares causaría un pequeño exceso de espacio residual. Una vez completada la oclusión anterior se retiró el arco lingual inferior y se extrajerón los 4 primeros premolares. Las rotaciones menores de los incisivos inferiores se corrigierón con un aparato de Hawley.

Los resultados del tratamiento a la edad de 12 años, fue que los segundos molares permanentes en erupción cerrarón con rapidez los únicos espacios residuales.

La niña disfruto de una buena estética dental para su edad, durante el tratamiento. El caso presentado ilustra el valor de guiar la erupción de los incisivos permanentes como el puente ineludible entre la guía de la oclusión de los primeros molares permanentes y el tratamiento de la dentición mixta.

4. Problemas de la etapa 4.

Caso número 5.

Problema menor de espacio, en una niña de 11 años de edad.

Al evaluar los aspectos de la etapa 4 en los modelos y radiografías demustran que el problema más notable es la insuficiencia de espacio para el rpimer premolar inferior izquierdo. Una mirada a la etapa 3, revela la diferencia en las líneas medias. La relación de la etapa 2 tiende a formar un plano terminal.

Los registros anteriores nos dan la oportunidad de echar una mirada retrospectiva en el tiempo y estudiar el desarrollo de esta etapa. Cuando el paciente tenia 6 años las radiografías anteriores mostraban numerosas irregularidades. Los gérmenes dentarios estaban rotados y desarrolándose en forma ectópica, aunque la dentición primaria era normal sin espacios interdentarios abundantes. El crecimiento de la niña en general era lento y estaba excedida de peso. Los exámenes físicos y endocrinológicos fuerón negativos.

Las mediciones exactas de los dientes sin erupcionar no fuerón posibles porque estos estaban rotados y no eran idénticos en forma bilateral. Considerandose esto como la falta de espacio anterior se estimó en 3.5 mm. para la mandíbula y 6.4 mm. para el maxilar.

Tratamiento.

Por las rotaciones, las posiciones ectópicas y la falta de -

espacio estimada, se extrajeron los laterales primarios y los caninos inferiores primarios. Se observó que en los dientes primarios inferiores a pesar del apiñamiento había poca reabsorción - radicular.

En las radiografías tomadas a la edad de 7 y 8 años el progresivo desapiñamiento intraoseo se hace manifiesto. Los caninos primarios superiores se han extraido. Este desapiñamiento - continuo hasta la face terminal de la etapa 3. Se habían producido grandes diastemas superiores y existía una sobremordida profunda. Las radiografías, no obstante, sugerían que los caninos permanentes que estaban erupcionando podían cerrar parte de los espacios. Estos se cerrarón sin intervernción mecánica; así, la alineación de los incisivos visible en el problema de la etapa 4 fue el resultado de la juiciosa extracción de dientes primarios. Se penso en cierta guía mecánica. Pese a ello, por el lento desarrollo eruptivo de la niña no se instituyó un tratamiento mecánico en ese momento, pero de no haberse tratado el problema de - desarrollo de la etapa 3, se hubierán hecho rotaciones o erupciones ectópicas bastante más complicadas de tratar en la etapa 4.

Los puntos destacados del exámen y el análisis de la etapa 4 pueden verse en la ficha de diferencia del espacio posterior y - en la ficha de reconciliación de espacio. Los datos estadísticos no se estudiarón a causa de la formación anómala de los incisivos inferiores que los haría no confiables. Las mediciones de los dientes se hicierón a partir de los ya erupcionados y las radiografías. Como vemos en la ficha de diferencia de espacio, antes del desplazamiento molar, había un exceso de 1.1 mm. Des---

pués del desplazamiento molar, este exceso se convirtió en una - falta de 5.1 mm. En el maxilar superior, antes del desplazamiento molar, había una falta de espacio de 5 mm. Los objetivos del tratamiento eran los siguientes: En la mandíbula mantener a los primeros molares permanentes lo que garantizaría un espacio adecuado sin extracciones. La línea media inferior debería ser desplazada hacía la derecha para compensar la falta de espacio del lado izquierdo con el exceso del lado derecho.

En cuanto al maxilar había carencia general de espacio de 5 mm. o un promedio de 2.5 mm. para cada cuadrante. A esta altura debemos notar que los molares permanentes estaban en una relación de cúspide. Si no se mantenía atras a los molares inferiores se desplazarían hacia mesial a una relación de Clase I de -- Angle. Como esto no ocurriria ahora, la única forma de lograr - una relación molar normal consistía en desplazar distolateralmente los molares superiores. Esto aliviaría el problema de espacio superior y también lograría una relación molar normal y más estable. La línea media del arco superior debería desplazarse - apenas hacia la izquierda y alinearla con la del arco inferior.

A los 12 años, la paciente manifestó aumento de altura y peso. También maduraba sexualmente. Antes de que se produjera el brote de crecimiento preadolecente el tratamiento se instituyo - en forma inmediata.

La terapia consistió en un arco lingual inferior con asa para impedir la migración mesial de los molares inferiores. Se extrajerón los segundos molares primarios inferiores y se embandarón los dientes anteriore. Como base para el desplazamiento se

utilizó un arco de [illegible] pulgada de diámetro. Se conectó una cadena Alastik desde el molar inferior derecho a los dientes anteriores, a los que traccionaba hacia la derecha. Entre el molar izquierdo y el canino se colocó un resorte en espiral abierto -- que tendía a empujar los dientes anteriores hacia la izquierda. Se utilizarón fuerzas suaves. El arco lingual sirvió como un anclaje doble recíproco tanto para el movimiento derecho como para el izquierdo.

En el maxilar los dientes anteriores fuerón embandados lo -- mismo que los premolares. Se empleo una aparatología de la etapa 3 consistente en tubos vestibulares terminales deslizantes, - resortes en espiral abiertos y gomas intermaxilares, para llevar hacia distal a los molares. Una vez logrado esto se insertó un arco palatino y se corrigierón las líneas medias del mismo modo que en la mandíbula, pero invirtiendo la mecánica de los lados - izquierdo y derecho. Nótese que el movimiento distal de los molares ayudo a reducir la sobremordida.

Los resultados dejarón ver la reducción en la sobremordida,- líneas medias bién alineadas y efectivo manejo del problema de - espacio. Una vez que las líneas medias estuvierón alineadas y - todos los dientes ubicados en su lugar, los caninos sin erupcionar y los premolares rápidamente alcanzarón el plano oclusal y - el caso se terminó. La paciente tenía 13 años. La mecánica que se aplicó después de la guía de los incisivos permanentes por medio de las extracciones de dientes primario, se simplificó en -- gran medida. El resultado es virtualmente una oclusión ideal, - lograda rapidamente después de la erupción de los caninos perma-

nentes y los premolares, en un paciente que demostraba un lento desarrollo oclusal.

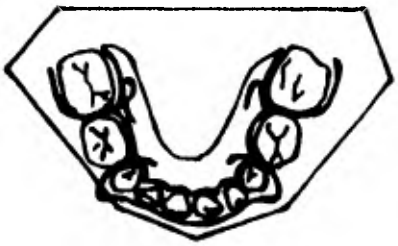

1. Mantenedor de espacio.

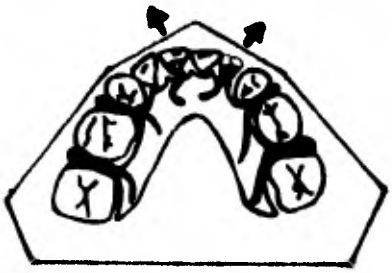

2. Movimiento de dientes.

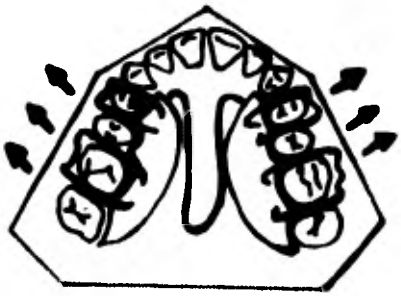

3. Expansión del arco.

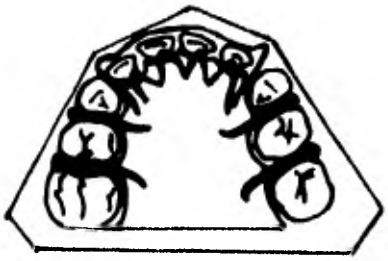

4. Protector lingual.

Caso número [illegible] ([illegible])

Grave problema de espacio, sin varía[illegible] 1[illegible] años de edad.

El problema saliente de esta maloclusión fue un espacio inadecuado para los caninos permanentes y los premolares. Nótese que la curva de Spee era relativamente plana, y que los otros factores además del apiñamiento en el maxilar eran básicamente normales. El apiñamiento superior se manifestó en un espacio inadecuado para el canino superior derecho permanente y la desviación de la línea media probablemente provocada por la exfoliación unilateral del canino superior derecho primario. En la mandíbula, la insuficiencia de espacio se manifestó en el primer premolar inferior derecho impactado y la posición [illegible] del canino inferior izquierdo.

Tratamiento.

Una vez que el problema fue identificado, se efectuó un detallado exámen y análisis. Se comprobó que los dientes medidos en las radiografías eran mayores que el promedio estadístico. Antes del desplazamiento molar, había una falta de espacio predicha de 5 mm. en la mandíbula y 8.4 mm. en el maxilar. La falta de espacio en el maxilar estaba más cerca de la predicción estadística que en el maxilar inferior. Como regla general, suelen extraerse 4 premolares cuando la falta de espacio es de 7 mm. o más en cada arco. Por tanto, la deficiencia de 8.4 mm. en el maxilar antes del desplazamiento molar, justificaría que la extracción de 4 premolares una vez producido el desplazamiento molar,

la falta de espacio se calcula en 11.1 mm. para cada arco.

El tratamiento propuesto consistió en extraer el canino superior izquierdo primario y los 4 primeros premolares. Esto originaría un exceso de espacio aproximado de 5 mm. en cada arco o -- 2.5 mm. en cada cuadrante. Se extrajerón los dientes y se advirtió a los padres que quizás fuera necesario un tratamiento con - aparatos para alinear los dientes y cerrar espacios.

Aproximadamente un año más tarde sin utilizar aparatos, las líneas medias de ambos arcos se habían alineado. Se observó --- algo de espacio residual por mesial de los segundos premolares - de cada arco. Los caninos no habían erupcionado en forma total. Seis meses más tarde, los espacios residuales se habían cerrado casi por completo en la mandíbula y los caninos superiores estaban bajando en forma correcta a su espacio correspondiente. De no haberse extraido los premolares, los caninos hubieran erupcionado en forma ectópica. El desplazamiento mesial de los primeros molares permanentes hubiera creado un grave caso de Clase I de Angle con extracciones de 4 premolares, que requeriría una -- complicada mecánica para llevar hacia atras y alinear los caninos. Por lo general, en este caso es preciso un embandamiento - total y uno o dos años de tratamiento activo con aparatos. Sin ellos, se logró el mismo resultado con un exámen cuidadoso, un - análisis y una juiciosa y oportuna planificación y tratamiento.

Es necesario señalar que los problemas de grave falta de espacio, sin otros factores, como protrusión y hábitos bucales, -- llevan por sí mismo al tratamiento exclusivo por medio de extracciones. Los problemas menores de espacio, de casi 1 a 2 mm. por

cuadrante, en general dan lugar a un tratamiento pasivo, con aparatos como por ejemplo arcos linguales o palatinos. Los casos más difíciles son aquellos de problemas múltiples, donde los hábitos, las malposiciones y los problemas funcionales están combinados con la falta de espacio. Lo mismo sucede con los casos límite, como los que se ven en los pacientes antes mencionados.

5. Hábitos.

Caso número 7.

Empuje lingual anterior y bilateral, en una niña de 9 años - de edad. Con inteligencia por encima del promedio normal.

Aunque no presentaba datos de succión digital, la paciente - sufría de problemas respiratorios de las vías aéreas superiores, resfríos y alergias. Se le habían extirpado las amígdalas y -- las adenoides. Era respiradora bucal y dormía con la boca abierta. Su madre mostraba mordida abierta y también era respiradora bucal, con patrón de deglusión atípica.

Examen de los hábitos. La vía nasal era permeable, pero la niña era una respiradora bucal, si bien los labios eran plenos y no se mostraban acortados. La deglusión incluía un decidido empuje lingual y fue considerada atípica. La fonación era clara. El labio inferior quedaba atrapado por los dientes superiores.

Examen dental preventivo. La boca estaba impecable y libre de placa bacteriana.

Examen dental general. No se observó patología.

Examen oclusal. Había una deficiencia menor de espacio en - la mandíbula. La mordida era abierta y los incisivos superiores estaban algo protruidos. La reposición crearía espacio insufi-- ciente entre los caninos primarios. Los primeros molares permanentes tendían a una relación de clase II de Angle. No se debía permitir que los molares inferiores se desplazarán hacia mesial, a causa de la falta de espacio. Era probable entonces, que los primeros molares superiores permanentes deberían ser desplazados

distolateralmente para obtener una relación normal en molares.

Evaluación de la conducta general.

Inteligencia: Por encima del promedio normal.

Coordinación motora: Por encima del promedio normal.

Personalidad: Por encima del promedio, encantadora.

Intereses y objetivos: Deportes, muchachos, ser azafata y mejorar su aspecto.

Etiología. Básicamente patológica relacionada con los problemas de las vás aéreas superiores. También mecánica por la probable erupción ectópica y protrusión de los incisivos superiores. Posiblemente también imitativa con respecto a sus padres.

Pronóstico. Excelente. Los fáctores etiológicos básicos (bloqueo de las vías nasales) habían sido tratados. Esta paciente activa, inteligente, bien coordinada, interesada y entusiasta seria fácilmente motivada y guiada.

Tratamiento. Control de placa, innecesario. Se realizarón tratamientos profilácticos con fluor.

Tratamientos con aparatos. Se utilizó un arco lingual con asa, colocandose un protector lingual superior. Los molares se llevarían hacia distal con un aparato multietapas labiolingual, empleando resortes en espiral abiertos y ganchos deslizantes. El aparato superior se cambiaría más tarde por un multietapas de alambres gemelos. Para liberar al labio inferior de su atrapamiento se empleo una pantalla oral de goma.

Tratamiento quirúrgico. Se extrajerón los caninos superiores primarios.

Selección de ejercicios. Se seleccionarón los siguientes ejercicios:

1. Posición de la lengua.
2. Respiración nasal.
3. Deglución con una goma.

No se necesitarón ejercicios de fonación.

Frecuencia de los ejercicios. A causa de la respiración bucal nocturna y la vivacidad de la niña, los ejercicios se indicarón 5 veces por día de la manera siguiente: Antes de las comidas, después del colegio y en el momento de irse a acostar. En una paciente tal como ésta, se podría comenzar con 3 grupos 5 minutos por día, y rápidamente incrementar hasta 5 grupos 5 veces por día.

Motivación. Esta paciente era muy sociable, por lo que daba gran importancia al buen aspecto personal. Deseaba que el trabajo le mejorará la estética de sus dientes.

Refuerzos. Su positiva orientación hacia lo social despertaba su interés por la ropa. Su madre generalmente se la confeccionaba, dejando que la niña eligierá el modelo y el material para ocaciones especiales. Sobre esta base se implementó el siguiente diagrama de refuerzos. La primera semana en que ella tuvo sesiones de ejercicios, su madre compraría un modelo elegido por la niña. La semana siguiente de 28 sesiones, la madre dejaría que la niña eligiera la tela. Para la semana siguiente, también de 28 sesiones, la madre haría la confección. La niña trabajó duro y, en unos pocos meses, se armo de un vestuario comple

to.

Procedimientos de autocontrol. La paciente debía aprender a dormir con la boca cerrada. Esto le ayudaría a respirar por la nariz durante la noche. Como la mayoría de los respiradores bucales tenía el hábito de dormir de espaldas. Para impedirlo, usaba un cinturón de una salida de baño con un pañuelo anudado en la parte posterior del cinturón que le hacía incómodo dormir de espaldas. Aunque tuvo algunas noches de insomnio, como sus vías aéreas nasales estaban permeables y ella estaba altamente motivada aprendió rápidamente a respirar en forma refleja a travéz de su nariz.

Manejo de los resultados. Como ya se definio, la evaluación de los resultados esta referido a la modificación de la conducta mediante la obtención progresiva de logros relacionados con el comportamiento en el interés de los objetivos personales del individuo. Antes de que hubiera transcurrido un año desde el comienzo del tratamiento, se retirarón los aparatos y se pudierón notar los resultados que se observarón. La niña tenía ahora sólo 10 años, pero maduraba muy rápidamente. El problema remanente era la erupción de los caninos superiores. No obstante, cuando se le mostrarón los modelos originales, la paciente estaba más que satisfecha con su progreso. Se supuso que los caninos superiores caerían simplemente dentro de sus espacios apropiados sin embargo esto no ocurrio.

La paciente, que originalmente tenía una deglución atípica anterior, desarrollo una deglución atípica bilateral. Pero alentados por los resultados se intentó la corrección de este proble

ma sin tratarlo con aparatos. Se modificó el ejercicio de posicionamiento lingual y se indicó el ejercicio de deglución con una goma con la siguiente modificación en 2 etapas. En la primera la paciente mantenía las puntas agudas de escarbadientes redondos en el espacio canino. Su lengua aprendió rápidamente a no meterse en ese espacio y a deglutir sin un empuje bilateral.

Para reforzar esta nueva conducta, luego practicaba con los labios separados y los dientes juntos y observaba su lengua en un espejo para ver que no se moviera dentro de los espacios caninos.

Los resultados de un enfoque combinado de tratamiento de hábitos mecánicos y quirúrgicos. La niña tenía ahora 13 años. Era atractiva y había madurado completamente. Hubiese sido lamentable que hubiera tenido que esperar hasta los 13 años para comenzar el tratamiento. Hubiera sido aún más desafortunado retirar los aparatos a los 15 o 16 años y sufrir la recidiva del caso a causa de que uno de los factores que provocarón la maloclusión (deglusión atípica) no se había corregido.

Este caso ilustra los beneficios de la aplicación oportuna del tratamiento oclusal total.

CONCLUSIONES.

Aunque la oclusión debe examinarse desde muchas perspectivas lo que hemos observado fundamentalmente es lo siguiente:

Patrones de crecimiento anormales, aspecto anormal, hábitos, deslizamientos funcionales, relaciones esqueletales incorrectas, dientes ausentes y en mal posición, discrepancia entre el tamaño de los dientes y la longitud del arco.

En resumen, se hace notar que el examen y el informe preventivo del crecimiento bucal es un método excelente para ayudar a reconocer los problemas oclusales de los niños.

El plan dental y ortodóntico completo, dará una visión general del tratamiento ortodóntico integrado con las demas necesidades del paciente.

El hecho de realizar la historia clínica completa nos dice - qué hacer y cuándo hacerlo en la prevención, intercepción y tratamiento de los problemas oclusales de los niños.

El objetivo de los tratamientos comentados en ésta investigación es proveer un enfoque total y sistemático de los problemas oclusales en sus sucesivas etapas del crecimiento bucal y el desarrollo oclusal. Con el objeto de ofrecer una suave continuidad del manejo oclusal comenzando a los tres años y terminando - cuando la dentición adulta, excluyendo los terceros molares, se haya completado.

Así, vemos que la aparatología se desarrolla al mismo tiempo

que lo hace la dentición.

El tratamiento miofuncional es totalmente diferente de otros tipos de tratamientos oclusales en los que trabajamos con el paciente, en lugar de sobre el paciente, como son los hábitos; estriba en la aplicación de los principios básicos a los casos individuales. En forma más estrecha que otras modalidades del tratamiento, se le adapta a muy diversas situaciones que comprenden no sólo los problemas oclusales, sino también la personalidad y la ubicación social del niño.

Al tiempo que aumenta la experiencia clínica y se emplean aparatos estandarizados, se concluye que para el diseño y ajuste de un aparato las bases son el espacio, la fuerza y el anclaje.

Para finalizar, se hace mensión que la terapia oclusal es de suma importancia, pués no sólo se obtienen oclusiones estética y funcionalmente aceptables cuando la dentición permanente se completa, sino también durante su desarrollo.

BIBLIOGRAFIA.

Terapia Oclusal en Odontopediatría.
Barnett, Edward M.
Edit. Médica-Panamericana. 1°Ed.

Principios para guiar una dentición en desarrollo.
Clínicas Odontológocas de Norteamerica. Vol IV.
Edit. Interamericana. 1978.

Odontopediatría Clínica.
Finn, Sidney B.
Edit. Bibliográfica Argentina. 2°Ed.

Oclusión.
Franklin, Ross Ira.
Edit. Mundi. 1°Ed.

Ortodoncia. Principios y prácticas.
Graber, T.M.
Edit. Mundi. 2°Ed.

Ortodoncia en la práctica diaria.
Hutz, Rudolf.
Edit. Científico-Médica. 2°Ed.

Introducción a la Ortodoncia.
Lunstroom, Anders.
Edit. Mundi.

Oclusión.
Martínez, Ross Erik.
Vicova Editores S.A. 2°Ed.

Ortodoncia. Principios fundamentales y práctica.
Mayoral, José.
Edit. Labor. 1°Ed.

Odontología para el niño y el adolecente.
McDonald, Ralph E.
Edit. Mundi. 1°Ed.

Pequeños movimientos dentarios en niños.
M. Cohen.
Edit. Saunders. 1°Ed.

Génesis de la Rehabilitación Neuro-Oclusal.

Planas Casanovas Pedro.

1°Ed.

Oclusión.

Ramfjord, Sigurd P.

Edit. Interamericana. 2°Ed.

Ortodoncia Actualizada.

Whalter, D.P.

Edit. Mundi. 1°Ed.