



UNIVERSIDAD NACIONAL AUTÓNOMA DE MÉXICO
MAESTRÍA Y DOCTORADO EN CIENCIAS MÉDICAS, ODONTOLÓGICAS
Y DE LA SALUD

FACULTAD DE MEDICINA
Instituto Nacional de Ciencias Médicas y Nutrición Salvador Zubirán

FALLA DE BARORRECEPTOR DEL SENO CAROTÍDEO POSTERIOR A RESECCIÓN
DE TUMORES DEL CUERPO CAROTÍDEO

Tesis
QUE PARA OPTAR POR EL GRADO DE:
Maestro en Ciencias Médicas

PRESENTA:
Santiago Mier y Terán Ellis

TUTOR PRINCIPAL:
Carlos A. Hinojosa Becerril
Instituto Nacional de Ciencias Médicas y Nutrición Salvador Zubirán

MIEMBROS DEL COMITÉ TUTOR

María A. González Duarte Briseño
Instituto Nacional de Ciencias Médicas y Nutrición Salvador Zubirán

Sergio Moreno Jiménez
Instituto Nacional de Neurología y Neurocirugía

Ciudad Universitaria, CDMX, México. 15 de marzo de 2024



Universidad Nacional
Autónoma de México




UNAM – Dirección General de Bibliotecas
Tesis Digitales
Restricciones de uso

DERECHOS RESERVADOS ©
PROHIBIDA SU REPRODUCCIÓN TOTAL O PARCIAL


Todo el material contenido en esta tesis esta protegido por la Ley Federal del Derecho de Autor (LFDA) de los Estados Unidos Mexicanos (México).

El uso de imágenes, fragmentos de videos, y demás material que sea objeto de protección de los derechos de autor, será exclusivamente para fines educativos e informativos y deberá citar la fuente donde la obtuvo mencionando el autor o autores. Cualquier uso distinto como el lucro, reproducción, edición o modificación, será perseguido y sancionado por el respectivo titular de los Derechos de Autor.

FALLA DE BARORRECEPTOR DEL SENO CAROTÍDEO POSTERIOR A RESECCIÓN
DE TUMORES DEL CUERPO CAROTÍDEO



Dr. Carlos A. Aguilar Salinas
Responsable de la Entidad Académica



Dr. Carlos A. Hinojosa Becerril
Profesor Titular del Curso de Angiología y Cirugía Vascular
Tutor de Tesis



Dr. Santiago Mier y Terán Ellis
Alumno de Maestría

Índice

Resumen	4
Marco teórico	6
Planteamiento del problema	11
Justificación	12
Hipótesis	13
Objetivos del estudio	14
Metodología	15
Resultados	18
Discusión	28
Conclusiones	34
Referencias	36

Resumen

Introducción

Los tumores del cuerpo carotídeo (TCC) y la falla de los barorreceptores (FBR) son dos condiciones distintas pero interrelacionadas que afectan el cuerpo carotídeo y sus mecanismos reguladores asociados. Los autores pretenden describir, clasificar y cuantificar FBR después de resecciones unilaterales o bilaterales de TCC.

Metodología

Estudio de cohorte prospectiva y observacional, que incluye a todos los pacientes con TCC uni o bilateral, sometidos a resección en la institución del autor desde abril de 2021 hasta enero 2023. Se describirán los datos demográficos de los pacientes y las características de los tumores. Las evaluaciones de sensibilidad de los barorreceptores se realizarán utilizando la puntuación de gravedad autonómica compuesta (CASS)

Resultados

Un total de 30 pacientes con TCC se sometieron a resección quirúrgica durante ese período. Se incluyeron en el estudio 23 pacientes (18 TCC unilaterales y 5 bilaterales). Todos (100%) eran mujeres, con una media de edad de 60 años. Respecto a los pacientes con tumores unilaterales; preoperatoriamente, el 73% tenía FBR. La disfunción preoperatoria más común fue mixta y postoperatoria, insuficiencia simpática. Ninguno tuvo una evaluación postoperatoria sana. En lo que respecta a los TCC bilaterales; 2/5 pacientes estaban sanos

antes de la operación y uno permaneció así después de ambas resecciones. Después de la segunda resección del tumor, todos los demás pacientes persistieron con la misma disfunción que la diagnosticada después de la 1er resección.

Conclusión

La FBR está presente en más del 70% de los pacientes con TCC unilateral y en el 60% con TCC bilaterales. Muy pocos pacientes con insuficiencia autonómica preoperatoria se resolverán después de la resección. La mayoría permanecerá con algún tipo de disfunción autonómica y sólo cambiarán las características de dicha falla. No encontramos asociación con el tipo o la gravedad de FBR, clasificación de Shamblin o si los tumores son unilaterales o bilaterales.

Marco Teórico

La historia de los tumores del cuerpo carotídeo se remonta al principio del siglo XX, cuando fueron descritos por primera vez por un médico español llamado Santiago Ramón y Cajal en 1906. Cajal reconoció la naturaleza única de estos tumores y su asociación con el cuerpo carotídeo. Identificó el cuerpo carotídeo como un órgano responsable de mantener la homeostasis al detectar cambios en los niveles de oxígeno y dióxido de carbono en la sangre.¹ En las décadas siguientes, los tumores del cuerpo carotídeo captaron más atención de la comunidad médica. En la mitad del siglo XX, los avances en técnicas de diagnóstico como la angiografía y la histopatología permitieron una identificación y caracterización más precisas de estos tumores. Además, las técnicas quirúrgicas evolucionaron, permitiendo una extracción más segura y efectiva de los tumores del cuerpo carotídeo.²

Los tumores del cuerpo carotídeo (TCC) y la falla de los barorreceptores son dos condiciones distintas pero interrelacionadas, que afectan al cuerpo carotídeo y sus mecanismos reguladores asociados. Los TCC, también conocidos como quimodectomas, son neoplasias neuroendocrinas raras que se originan en el cuerpo carotídeo, un órgano quimiorreceptor especializado ubicado en la bifurcación de la arteria carótida común. Aunque su incidencia es baja, los TCC constituyen el paraganglioma más común en la cabeza y el cuello, representando aproximadamente el 65% de todos los paragangliomas de cabeza y cuello, pero apenas el 0.5% de todos los tumores en esta región.³ La mayoría de los TCC son unilaterales, pero la presentación bilateral no es infrecuente, con una incidencia del 7% en la institución del autor.⁴ Aunque algunos abogan por un manejo conservador en algunos casos, la resección quirúrgica sigue siendo el estándar de atención

en la mayoría de los centros debido a su potencial maligno. A pesar de que, en muchos centros los cirujanos de cabeza y cuello son los médicos principales, los cirujanos vasculares deben estar involucrados debido al riesgo de lesión arterial y la necesidad de reconstrucción.^{5,6}

La homeostasis de la presión arterial es mantenida por los barorreceptores, que evitan cambios hemodinámicos súbitos.⁷ Los barorreceptores (BR) son uno de los principales componentes del arco reflejo barorreceptor, y de estos, los ubicados en el arco aórtico y las bifurcaciones carotídeas desempeñan un papel importante.⁸ El barorreceptor carotídeo está compuesto principalmente por el seno carotídeo (SC) y el cuerpo (CC): el primero está compuesto por receptores de estiramiento ubicados en la adventicia del bulbo carotídeo y se activan cuando aumenta la presión intraluminal deformando la pared del vaso; el último es el quimiorreceptor vascular periférico principal, constituido por células glómicas tipo 1 o principales y células de soporte sustentaculares tipo 2.^{9,10} Después de los estímulos iniciales en el CB y/o CS, el barorreceptor viaja a través de una rama del nervio glossofaríngeo (CN IX) o el nervio de Hering hasta el núcleo del tracto solitario (NTS) en la médula dorsal.¹¹

El SC y el CC tienen varias funciones hemodinámicas y quimiorreceptoras. Entre las funciones más importantes del CS se encuentra la inhibición del tono simpático del tejido vascular y cardíaco, lo que evita cambios volátiles en la frecuencia cardíaca y la presión arterial.¹¹ Por otro lado, el CC es uno de los quimiorreceptores arteriales más relevantes, que reacciona a los cambios en la PaO₂, PaCO₂, pH y el flujo sanguíneo, generando estímulos simpáticos en el tejido vascular y parasimpática en el corazón.¹² La evidencia

actual sugiere una asociación entre los barorreflejos y el control de la presión arterial a largo plazo.¹³⁻¹⁵

La falla de los barorreceptores (FBR) se refiere a la disfunción o deterioro del arco reflejo barorreceptor, que puede ocurrir debido a diversas causas como accidente cerebrovascular del tronco encefálico, radioterapia en el cuello, envejecimiento (disminución de la sensibilidad barorrefleja cardiovagal), factores genéticos (disautonomía familiar, deficiencia de dopamina- β -hidroxilasa, etc.), diabetes mellitus, sinucleinopatías (enfermedad de Parkinson, demencia con cuerpos de Lewy), cirugía extensa en el cuello (denervación de los barorreceptores carotídeos).^{12,16-18}

Robertson (et al., 2002) clasificó la falla de los barorreceptores según las manifestaciones clínicas. La crisis hipertensiva es la más frecuentemente vista en pacientes hospitalizados y en escenarios postoperatorios agudos, caracterizada por hipertensión severa (por lo general, presión arterial sistólica (PAS) superior a 200 mmHg), taquicardia y dolor de cabeza. Es una emergencia médica que requiere tratamiento rápido. La hipertensión volátil es, en general, la forma más común de falla de los barorreceptores y resulta de un declive crónico y progresivo de las funciones autonómicas, dando lugar a una presión arterial (PA) lábil. La PA basal tiende a ser normal, pero con episodios de aumentos repentinos de la PA y taquicardia que pueden durar minutos u horas. La taquicardia ortostática es un aumento en la frecuencia cardíaca (FC) cuando el paciente asume una posición vertical. Típicamente, el aumento de la FC es >30 latidos por minuto en los primeros minutos del cambio de posición. Los síntomas comunes pueden ser mareos, palpitaciones y vértigo. Por último, la vagotonía maligna es secundaria a un tono parasimpático elevado, que puede

causar bradicardia severa, hipotensión (PAS <50 mmHg), síncope y, en los casos más graves, incluso asistolia.¹⁹

La altitud elevada (7,200-12,894 pies sobre el nivel del mar) y la densa población en la Ciudad de México dan lugar a una incidencia relativamente alta de tumores del cuerpo carotídeo evaluados y tratados en el Servicio de Cirugía Vascular de nuestra institución.²⁰ Las pautas de manejo en cuanto a indicaciones quirúrgicas y contraindicaciones de los TCC son escasas. Algunos centros, como el del autor, tienen la política de manejar de manera conservadora los TCC pequeños, menores a <1 cm, si no son bioquímicamente funcionales y no presentan síntomas evidentes de compresión. Por otro lado, Reitz et al.⁵ sugiere que un enfoque conservador podría ser apropiado para pacientes con TCC no bioquímicamente funcionales y sin mutación somática, ya que la resección quirúrgica ha demostrado un riesgo de complicaciones postoperatorias considerable. En una carta posterior al editor, Bobadilla et al.²¹ discutieron el número no despreciable de lesiones de nervios craneales postoperatorias, que rara vez son transitorias. Además, casi el 30% de los pacientes en el grupo de observación inicialmente no eran aptos para la cirugía. Además, nuestro grupo ha demostrado que la presencia de TCC tiene un impacto negativo en la calidad de vida (QoL) de los pacientes, independientemente del volumen del tumor y con un impacto creciente en los casos de Shamblin 2 y 3.²² Por otro lado, hay evidencia del impacto negativo del tratamiento quirúrgico de los TCC en la función de los BR.^{23,24} En nuestra institución, una evaluación retrospectiva de 7 pacientes que previamente se sometieron a resección bilateral de tumores del cuerpo carotídeo, encontró que el 100% de ellos tenía disfunción autonómica, correspondiente a la falla de los barorreceptores.⁷ Finalmente, no hay un mecanismo de imagen o bioquímico confiable para evaluar el potencial maligno de los TCC,

lo que hace que la resección quirúrgica sea la única herramienta para un diagnóstico adecuado.

Con el fin de justificar mejor la resección quirúrgica de un TCC, debemos comprender mejor los mecanismos fisiopatológicos subyacentes de la presencia del TCC y el impacto de su resección en la fisiología del paciente. La falla de los barorreceptores postoperatorios podría ser un buen argumento a tener en cuenta para adoptar una postura expectante en algunos pacientes previamente asintomáticos con TCC.

Planteamiento del Problema

La resección uni o bilateral de tumores del cuerpo carotídeo puede causar interrupción del arco barorreflejo y causar falla de barorreceptor. Cuando se presenta, genera morbilidad considerable en los pacientes, la cual puede ser no diagnosticada y por tal motivo, infratratada.

Actualmente no existen estudios prospectivos que evalúen la incidencia, tipo y gravedad de presentación de esta entidad, posterior a resección de este tipo de tumores.

Justificación

Se desconoce la incidencia de falla de barorreceptor posterior a resección de tumores del cuerpo carotídeo. Así como también, el tipo y la gravedad de disfunción autonómica y si esta se asocia a resecciones unilaterales o bilaterales de los quimodectomas. Las indicaciones actuales de resección quirúrgica del TCC son debatibles y, conocer la asociación de esta a FBR, podría complementar a la toma de decisiones preoperatorias y al seguimiento de los pacientes.

Hipótesis

Los pacientes sometidos a resecciones bilaterales de tumores del cuerpo carotídeo presentan una mayor incidencia y gravedad de disfunción de barorreceptor que los pacientes sometidos a resecciones unilaterales.

Objetivos del Estudio

1) Objetivo Primario

- a. Documentar la incidencia de falla de los barorreceptores después de las resecciones unilaterales y bilaterales de tumores del cuerpo carotídeo.

2) Objetivos Secundarios

- a. Describir las características clínicas de los pacientes que fueron sometidos a resección de tumores del cuerpo carotídeo.
- b. Describir las características clínicas y la gravedad de la falla de barorreceptor.

Metodología

Este es un estudio de cohorte prospectiva y observacional que incluyó a todos los pacientes con tumores unilaterales o bilaterales del cuerpo carotídeo sometidos a resección en el Instituto Nacional de Ciencias Médicas y Nutrición Salvador Zubirán desde abril de 2021 hasta enero de 2023. Se obtuvo la aprobación del comité de ética de investigación y se obtuvo el consentimiento informado por escrito de todos los individuos en el estudio. Además de las características demográficas y clínicas iniciales, se realizó una evaluación de la función de los barorreceptores de todos los pacientes. Este es un estudio piloto, ya que no hay literatura previa que describa la incidencia de disfunción autonómica después de la resección de TCC, por lo tanto; se utilizará un muestreo no probabilístico. Las funciones autonómicas se evaluaron con el Composite Autonomic Severity Score (CASS) para evaluar las funciones simpáticas y parasimpáticas.

El laboratorio autonómico está equipado con una mesa inclinada, monitor de ECG, monitor continuo de presión arterial no invasiva, monitor respiratorio y software apropiado para el registro y evaluación de la evaluación. Las pruebas autonómicas incluyen la respiración profunda, la maniobra de Valsalva y la mesa de inclinación. La respuesta cardiovagal o parasimpática se evaluó mediante la respiración profunda, que evalúa las variaciones de la frecuencia cardíaca durante la respiración profunda (6 por minuto). Por otro lado, la maniobra de Valsalva evaluó tanto las funciones simpáticas adrenérgicas como parasimpáticas. El procedimiento requiere mantener una espiración forzada contra resistencia con una presión mínima de 40 mmHg durante 15 segundos.²⁵ Finalmente, la prueba de inclinación evaluó la hipotensión ortostática por estimulación autonómica durante el movimiento pasivo de una posición supina a una inclinación vertical. La respuesta

patológica consiste en una disminución de la presión arterial de al menos 20/10 mmHg en una posición vertical, después de estar en decúbito supino.¹⁸

El puntaje CASS permite la clasificación y cuantificación de la función autonómica como falla simpática (adrenérgica), parasimpática (cardiovagal) o mixta, y como leve, moderada o severa. Los puntajes de los pacientes se compararon con tablas de valores normativos de pruebas autonómicas según el género y la edad. Los pacientes sirvieron como su propio control, comparando la función de los barorreceptores antes y después de la resección del tumor del cuerpo carotídeo. Se esperó que los pacientes tuvieran 3 evaluaciones autonómicas, pero tener al menos dos pruebas autonómicas fue apropiado:

- la primera, dentro de las 2 semanas previas a la cirugía
- la segunda se realizó 1-4 semanas en el período postoperatorio
- la tercera prueba se realizó 3 meses después de la cirugía

En casos de tumores bilaterales, los pacientes tuvieron 3 pruebas autonómicas:

- Dentro de las 2 semanas previas a la cirugía
- 1-3 meses después de la resección del primer tumor
- 3 meses después de la resección del tumor contralateral

En este estudio, se utilizaron diversas pruebas estadísticas para analizar e interpretar los datos recopilados. La elección de las pruebas estadísticas se basó en la naturaleza de las variables bajo investigación. Para el análisis descriptivo, se utilizaron medidas como la media, la mediana y la desviación estándar para resumir la tendencia central y la dispersión de los datos. Además, para el análisis inferencial, se realizaron pruebas paramétricas y no

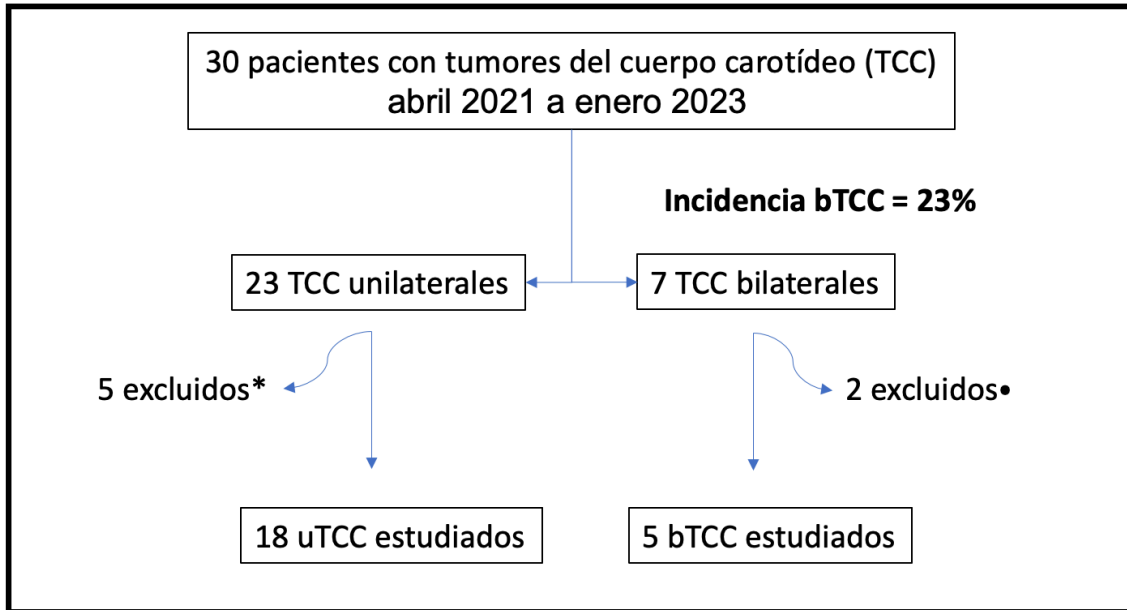
paramétricas en función de la distribución y supuestos de los datos. Para pruebas paramétricas, se realizaron pruebas t y análisis de varianza (ANOVA) y, en casos donde los supuestos de las pruebas paramétricas no se cumplieron, se realizaron alternativas no paramétricas, como la prueba U de Mann-Whitney o la prueba de Kruskal-Wallis. Para pruebas de hipótesis que involucren variables dicotómicas, se utilizaron pruebas estadísticas apropiadas, como la prueba de chi-cuadrada. Cuando no se cumplieron los supuestos de las pruebas de chi-cuadrada, especialmente en casos de tamaño de muestra pequeño, frecuencias de celdas esperadas bajas, etc., se empleó la prueba exacta de Fisher.

Para ilustrar y comprender mejor el patrón o comportamiento de la falla de los barorreceptores, se crearon diagramas de Sankey. Estos representarán visualmente el flujo y proporcionarán una representación concisa e intuitiva de estos datos complejos. Todos los datos se recopilaron mediante una hoja de Microsoft Excel™ y los análisis estadísticos se realizaron utilizando software apropiado (SPSS™ o R™), y el nivel de significancia se estableció en un α de dos colas = 0,05. Al utilizar estas pruebas estadísticas, nuestro objetivo fue analizar rigurosamente los datos y obtener conclusiones significativas a partir de nuestros hallazgos de investigación.

Resultados

Un total de 30 pacientes con tumores del cuerpo carotídeo fueron tratados en nuestra institución desde abril de 2021 hasta enero de 2023 (**Figura 1**). De ellos, se excluyeron dos pacientes con TCC bilaterales. Uno de ellos, debido a que se sometió a una embolización preoperatoria del TCC en otro hospital y, como complicación del procedimiento, sufrió una embolización cerebral y cerebelosa y un accidente cerebrovascular, lo que resultó en una estancia en la unidad de cuidados intensivos de varias semanas y secuelas a largo plazo. Esta paciente no deseaba someterse a la resección bilateral del TCC. La paciente decidió que se resecara el TCC más grande y que el tumor contralateral fuera evaluado clínicamente y, si fuera necesario, mediante ultrasonido. El segundo paciente con tumores bilaterales que no se incluyó ya había sido sometido a la resección de uno de los tumores antes de la fecha de inicio del estudio; como consecuencia, no se le realizó una evaluación autonómica preoperatoria. Aunque tres pacientes con tumores unilaterales dieron su consentimiento para participar en el estudio y se les realizó la evaluación autonómica preoperatoria, se retiraron del estudio debido a las dificultades y los gastos requeridos para viajar a la Ciudad de México para las evaluaciones de seguimiento posoperatorias. Dos pacientes más con TCC unilaterales fueron excluidos de la cohorte debido a que uno de ellos había tenido un intento previo de resección quirúrgica sin éxito en otra institución. De manera similar, el último paciente había recibido radioterapia en otro hospital. La decisión de excluir a estos dos últimos pacientes se tomó debido a que existe un posible factor de confusión con respecto a la alteración del arco reflejo barorreceptor como consecuencia de esas dos intervenciones (cirugía previa y radioterapia) antes de que se pudiera realizar la evaluación autonómica.

Figura 1. Resumen del proceso de inclusión



uTCC: tumor del cuerpo carotídeo unilateral, bTCC: tumor del cuerpo carotídeo bilateral

* 3 excluidos, 1 radioterapia previa, 1 intento previo de resección quirúrgica

• 1 rechazó resección bilateral, 1 resección bTCC previa

La cohorte resultante estuvo compuesta por 23 pacientes y 28 TCC resecados en nuestra institución. Todos los 23 (100%) eran mujeres con una mediana de edad de 60 años (mínimo 22 - máximo 80, rango 58). Veintiún pacientes (91%) tenían algún tipo de comorbilidad, siendo la diabetes mellitus tipo 2 y la hipertensión arterial las más prevalentes. Ocho pacientes tenían hipotiroidismo, 4 (22%) en el grupo unilateral y 4 (80%) en el grupo de TCC bilateral. Es destacable que 3 de los 5 pacientes con tumores bilaterales tenían antecedentes de tiroidectomía total como consecuencia de cáncer de tiroides previo (2 cánceres papilares de tiroides y 1 cáncer folicular de tiroides). Se espera que se realicen pruebas genéticas próximamente. El caso restante de hipotiroidismo en el grupo de TCC bilateral se debía a tiroiditis de Hashimoto. Otras comorbilidades presentes en la cohorte

fueron miastenia gravis, enfermedad cardíaca isquémica, enfermedad arterial periférica, enfermedad pulmonar obstructiva crónica, hipertensión arterial pulmonar, fibrilación auricular, entre otras. En cuanto a las características de los tumores, 18 pacientes (78%) tenían tumores unilaterales y 5 (22%) tenían tumores bilaterales. De los tumores unilaterales, 3 (17%) eran Shamblin 1, 10 (55%) eran Shamblin 2 y 5 (28%) eran Shamblin 3. Por otro lado, la distribución de la clasificación de Shamblin de los tumores bilaterales es la siguiente: 5 (50%) Shamblin 1, 4 (40%) Shamblin 2 y 1 (10%) Shamblin 3. **(Tabla 1 y 2)**

Tabla 1. Características demográficas y clínicas de los pacientes

	Unilaterales	Bilaterales	
Pacientes	18 (78%)	5 (22%)	
Género femenino	16 (100%)	5 (100%)	
Edad	53 (rango 22-80)	64 (rango 60-66)	p 0.257
Comorbilidades			
Total	16 (89%)	5 (83%)	p 1.000
Diabetes Mellitus	6 (33%)	1 (20%)	p 0.611
Hipertensión Arterial	9 (50%)	2 (40%)	p 1.000
Hipotiroidismo	4 (22%)	4 (80%)	p 0.033
Otras (HAP, AR, FA, EPR, TDM, TAG, EIC, EAP, EVC, CPT, CFT, MG, TH)	8 (44%)	5 (100%)	p 0.046

HAP: hipertensión arterial pulmonar, AR: artritis reumatoide, FA: fibrilación auricular, EPR: enfermedad pulmonar restrictiva, TDM: trastorno depresivo mayor, TAG: trastorno de ansiedad generalizada, EIC: enfermedad isquémica coronaria, EAP: enfermedad arterial periférica, EVC: enfermedad vascular cerebral, CPT: cáncer papilar de tiroides, CFT: cáncer folicular de tiroides, MG: miastenia gravis, TH: tiroiditis de Hashimoto

Tabla 2. Características de los Tumores

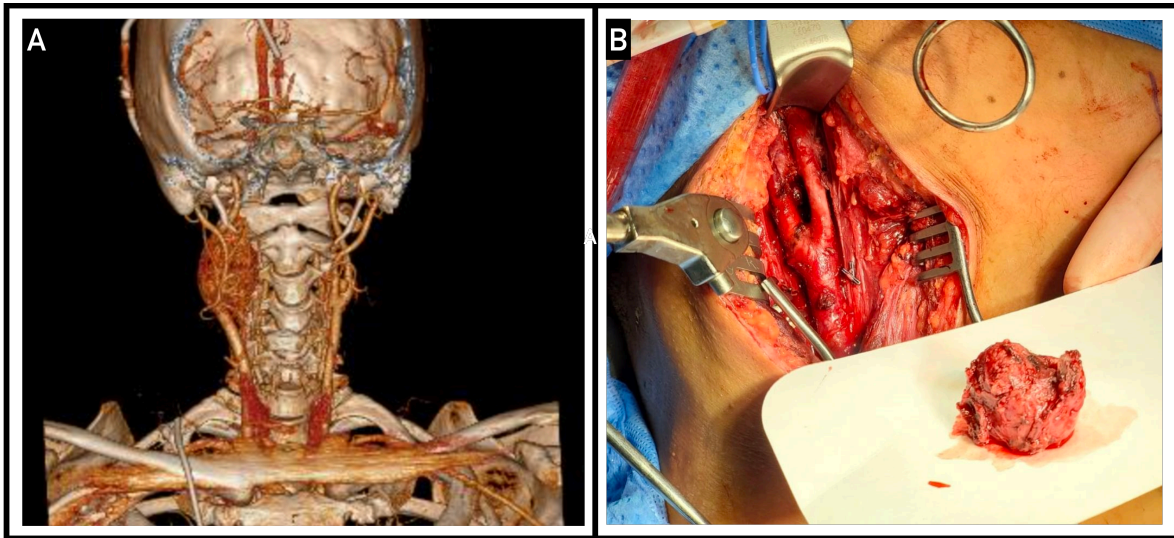
Shamblin:			
1	3 (17%)	5 (50%)	p 0.091
2	10 (55%)	4 (40%)	p 0.695
3	5 (28%)	1 (10%)	p 0.375
Secretores hormonales*			p 1.000
Noradrenalina	2 TCCs		
5-HT	1 TCC	1 TCC	
CgA	2 TCCs		
DA	1 TCC	1 TCC	
5-HT + CgA	3 TCCs	1 TCC	
NA+DA+CgA	1 TCC		
NA+NMN+CgA+5-HT	1 TCC		
Sangrado quirúrgico			p 0.338
Shamblin 1	150 ml	20 ml	p 0.476
Shamblin 2	300 ml	300 ml	p 0.925
Shamblin 3	1100 ml	500 ml	p 0.095
Tiempo quirúrgico			p 0.628
Shamblin 1	135 min	120 min	p 0.700
Shamblin 2	180 min	150 min	p 0.209
Shamblin 3	240 min	180 min	p 0.095
EIH	3 días (rango 2-6)	4 días (rango 2-8)	p 0.464

5-HT: serotonina o 5-hidroxitriptamina, CgA: cromogranina A, DA: dopamina, NA: noradrenalina, NMN: normetanefrina, EIH: estancia intrahospitalaria

*: resultados expresados en relación al límite superior de normalidad

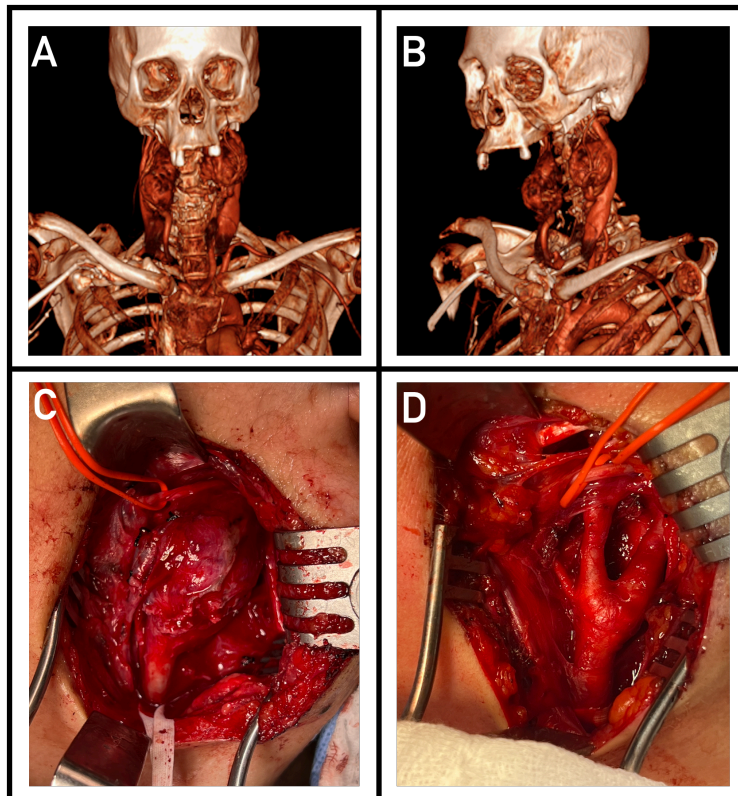
En cuanto al manejo preoperatorio de los tumores, como es habitual en nuestro centro, no se realizó embolización en ninguno de los pacientes. En cuanto a la técnica quirúrgica, todos los tumores fueron resecados utilizando la técnica retrocarotídea, en la cual el nervio hipogloso es cuidadosamente disecado y aislado en un lazo de silicona antes de intentar la resección del tumor. Lo anterior es la técnica estándar utilizada en la institución del autor. La **Figura 2** y la **Figura 3** muestran la reconstrucción de la angiografía por tomografía computarizada (CTA) y la resección quirúrgica utilizando la técnica retrocarotídea de TCC unilateral y bilateral, respectivamente. En pacientes con TCC bilaterales, las cirugías se realizaron en etapas con una mediana de 266 días (rango de 155 a 517 días) entre cada resección.

Figura 2. Paciente femenina con TCC unilateral.



A: CTA preoperatoria con reconstrucción en 3D. B: Imagen intraoperatoria de la resección del tumor.

Figura 3. Paciente con TCC bilaterales.

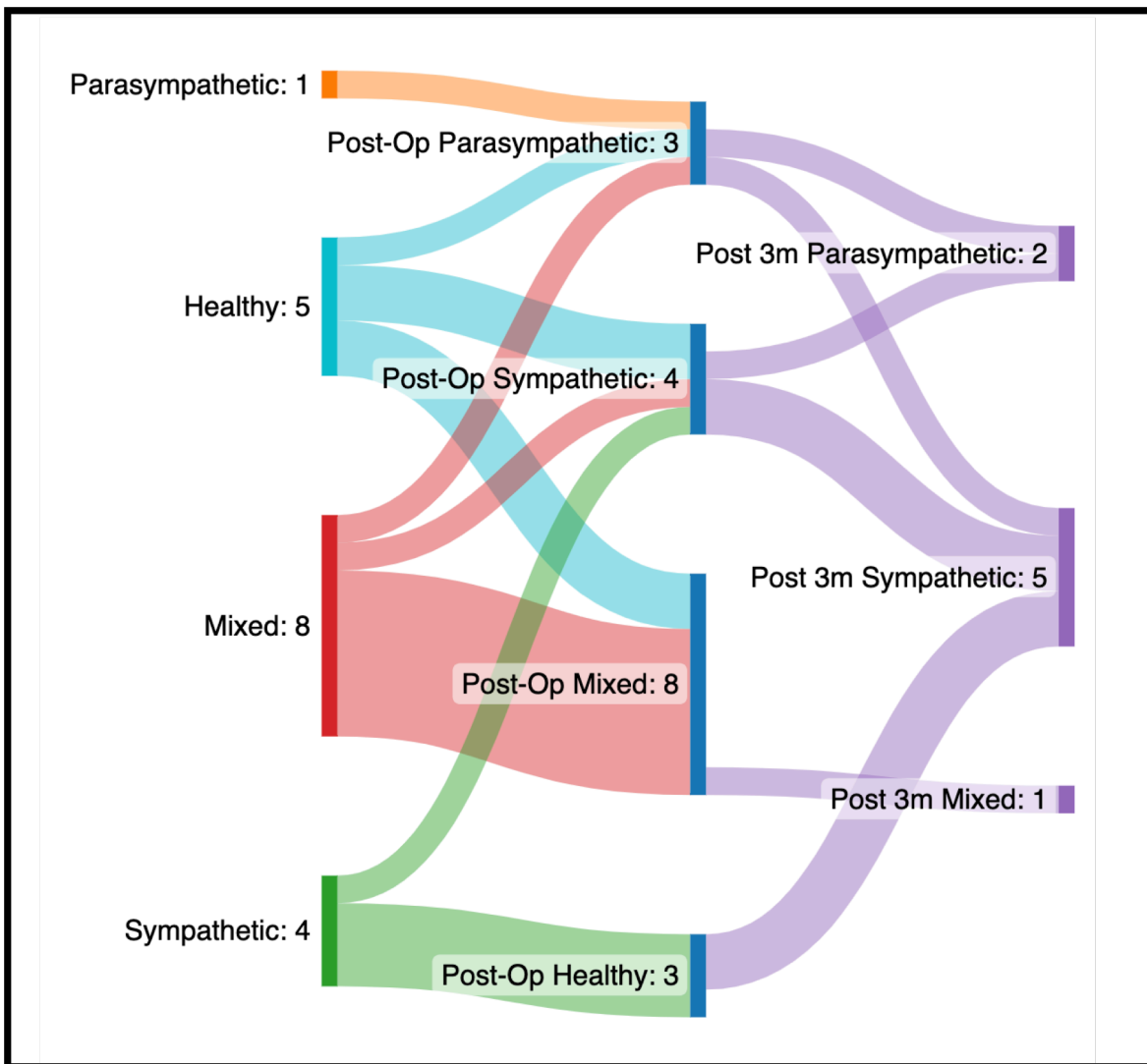


A & B: CTA preoperatoria con reconstrucción en 3D. C & D: Imagen intraoperatoria de la resección, utilizando la técnica retrocarotídea. El nervio hipogloso es referido con una cinta de silicona.

La pérdida de sangre estimada y los tiempos operatorios se muestran en la **Tabla 2**, ambos tienen una asociación lineal con la clasificación de Shamblin. En cuanto a las complicaciones posoperatorias, se identificaron cinco lesiones nerviosas, que consistieron en parálisis nerviosa transitoria de la rama mandibular marginal del nervio facial, secundaria al uso de un retractor automático. Todas ellas se resolvieron en un plazo de 6 meses sin secuelas. Se reportaron tres lesiones vasculares. Dos de ellas fueron lesiones carotídeas puntiformes durante la resección, que se repararon de manera primaria. Una lesión carotídea requirió pinzamiento arterial durante 6 minutos.

En cuanto a las pruebas autonómicas, los pacientes fueron analizados en dos grupos: tumores unilaterales y bilaterales. De los pacientes con tumores unilaterales, en el período preoperatorio, solo 5 (27%) pacientes estaban sanos (sin disfunción autonómica) antes de la operación, un paciente tenía falla parasimpática, se diagnosticó disfunción simpática en 4 pacientes y 8 tenían falla autonómica mixta. Durante el seguimiento, 8 pacientes completaron las 3 evaluaciones autonómicas, sin embargo, todos ellos tuvieron al menos una evaluación autonómica posoperatoria. De los 5 pacientes sin anomalías en las pruebas autonómicas, 2 desarrollaron falla mixta, 2 falla simpática y 1 falla parasimpática. Un paciente tenía disfunción autonómica parasimpática en el período preoperatorio y permaneció sin cambios después de la cirugía. Tres de los cuatro pacientes con falla simpática preoperatoria se vieron afectados positivamente por la cirugía, mostrando una evaluación autonómica saludable o sin cambios. El cuarto paciente persistió con falla simpática en la primera evaluación posoperatoria, la cual continuó en la evaluación de 3 meses. Por último, 8 pacientes tenían disfunción autonómica mixta preoperatoria y las evaluaciones posoperatorias son las siguientes: 1 falla parasimpática, 1 falla simpática y 6 continuaron teniendo falla mixta después de la resección del TCC. **(Figura 4)**

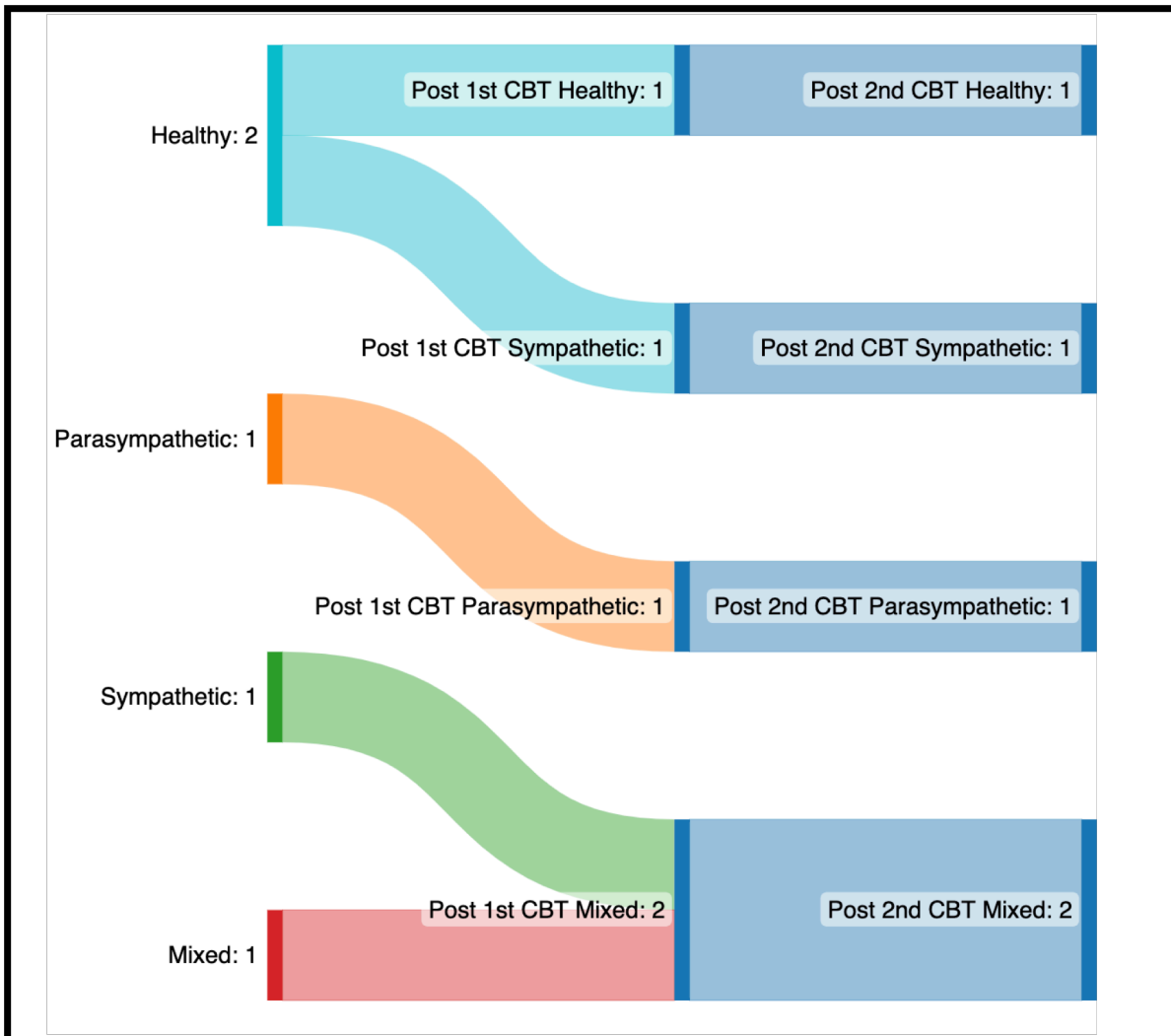
Figura 4. Evaluación Autónoma de pacientes con TCC unilateral.



Como se mencionó anteriormente, los pacientes con TCC bilateral tuvieron 3 evaluaciones: preoperatoria, después de la resección del primer TCC y la última, después de la resección del tumor contralateral. Dos pacientes con tumores bilaterales estaban sanos antes de la operación y uno de ellos permaneció sin cambios después de la primera resección. El paciente restante desarrolló falla simpática después de la primera resección. De manera

similar, dos pacientes más permanecieron sin cambios en la evaluación autonómica después de la primera cirugía, 1 con falla parasimpática y 1 con falla mixta. El último paciente presentó falla simpática antes de la operación y desarrolló disfunción autonómica mixta después de la resección del primer TCC. Después de la resección contralateral, el paciente sin disfunción autonómica permaneció sin cambios como una persona "sana". Un paciente con falla simpática después de la primera resección del TCC persistió con la misma disfunción después de la cirugía contralateral. Ambos pacientes con falla mixta después de la primera cirugía continuaron con falla mixta después de la segunda resección. Por último, el paciente con disfunción parasimpática manifestó la misma falla en las 3 evaluaciones autonómicas. **(Figura 5)** Es destacable que, después de la segunda resección del tumor, 4 pacientes persistieron con la misma disfunción diagnosticada después de la primera extirpación del tumor, lo que sugiere un impacto no significativo después de la resección del tumor contralateral.

Figura 5. Evaluación Autónoma de pacientes con TCC bilaterales.



En cuanto a la gravedad de la disfunción adrenérgica, se clasificó como leve en todas las evaluaciones preoperatorias. Todas las disfunciones adrenérgicas posoperatorias fueron leves, excepto en 2 pacientes, en quienes se clasificó como grave. De esos dos pacientes, uno tenía TCC unilateral y su leve falla adrenérgica en el período preoperatorio se agravó en la evaluación de 1 mes. El paciente restante tenía TCC bilaterales. Ella tenía una evaluación autónoma no patológica en el período preoperatorio, desarrolló una leve

disfunción adrenérgica después de la primera resección del TCC y finalmente, agravó la falla autonómica después de la resección contralateral.

La mediana de la pérdida estimada de sangre transoperatoria para pacientes con TCC unilateral fue: 150 ml para Shamblin 1, 300 ml para Shamblin 2 y 1100 ml para Shamblin 3; en casos de TCC bilaterales, la mediana de sangrado transoperatorio fue: 20 ml, 300 ml y 500 ml, respectivamente. No hubo diferencias estadísticas entre ambos grupos. De manera similar, el tiempo operatorio medio para pacientes con TCC unilateral fue: 135 min para Shamblin 1, 180 min para Shamblin 2 y 240 min para Shamblin 3; en casos de TCC bilaterales, el tiempo operatorio medio fue: 120 min, 150 min y 180 min, respectivamente. Los resultados no mostraron diferencias estadísticamente significativas entre ambos grupos.

Discusión

El cuerpo carotídeo es un pequeño grupo de células especializadas, aproximadamente de 5 a 8 mm de longitud, 3 a 4 mm de ancho, ubicado en la adventicia de la bifurcación de las arterias carótidas. Son responsables de detectar cambios en los niveles de oxígeno y regular la respiración.²⁶ Los tumores del cuerpo carotídeo, también conocidos como quimiodectomas o paragangliomas, son neoplasias raras que se desarrollan a partir de las células del cuerpo carotídeo. Estos tumores son neoplasias neuroendocrinas no epiteliales que se originan en los paraganglios y generalmente son de crecimiento lento y benignos, pero en algunos casos pueden ser malignos.²⁷ Los tumores del cuerpo carotídeo suelen ocurrir en adultos y se observan con mayor frecuencia en mujeres que en hombres. Aunque la causa exacta de estos tumores aún no está clara, se ha asociado ciertas mutaciones genéticas con su desarrollo.³

Es notable la alta incidencia de tumores bilaterales observados en nuestra cohorte. Del total de pacientes tratados en nuestra institución en este período, el 26% de todos los pacientes de la cohorte original y el 23% de los incluidos en este estudio tenían TCC bilaterales. Una incidencia significativamente mayor que la publicada anteriormente por nuestro grupo.⁴ Aunque se planea solicitar pruebas genéticas, vale la pena mencionar que 4 de los 5 pacientes con TCC bilateral tenían algún tipo de enfermedad tiroidea; 2 con cáncer papilar de tiroides, 1 con cáncer folicular de tiroides y 1 con tiroiditis de Hashimoto, lo que sugiere una asociación genética subyacente.

Las ciudades de gran altitud, caracterizadas por su elevación sobre el nivel del mar, tienen condiciones ambientales únicas que pueden afectar potencialmente la salud humana. Una condición asociada con altitudes elevadas es la hipoxia crónica. Existen algunas evidencias que sugieren una posible relación entre vivir a gran altitud y el desarrollo de tumores del cuerpo carotídeo.²⁸ Se cree que las condiciones hipóxicas en áreas de gran altitud, o algunos trastornos médicos patológicos prevalentes como la enfermedad pulmonar obstructiva crónica, contribuyen al desarrollo y crecimiento de los tumores del cuerpo carotídeo. La hipoxia crónica puede estimular el cuerpo carotídeo, dando lugar a una mayor liberación de ciertos factores de crecimiento y hormonas, como el factor de crecimiento endotelial vascular (VEGF) y la eritropoyetina (EPO). Estos factores pueden favorecer el crecimiento de células anormales en el cuerpo carotídeo, lo que podría llevar a la formación de tumores.²⁹ Sin embargo, es importante señalar que los tumores del cuerpo carotídeo siguen siendo relativamente raros, incluso en áreas de gran altitud, y la mayoría de las personas que viven a gran altitud no desarrollan estos tumores. Los mecanismos exactos que subyacen al desarrollo de tumores en este contexto aún no se comprenden completamente, y se necesita más investigación para dilucidar la relación entre vivir a gran altitud y la formación de tumores del cuerpo carotídeo.

El barorreceptor del cuerpo carotídeo desempeña un papel crucial en el mantenimiento de la presión arterial y la homeostasis cardiovascular en el cuerpo humano. Sin embargo, en ciertas circunstancias, estas estructuras pueden comprometerse, dando lugar a la falla del barorreceptor (FBR), lo que puede tener importantes implicaciones para la salud.¹⁷ Aunque los TCC son de crecimiento lento, la resección quirúrgica sigue siendo la piedra angular de la modalidad de tratamiento, con el objetivo de lograr la eliminación completa del tejido patológico, preservando al mismo tiempo las estructuras adyacentes.³⁰ Sin embargo, la

proximidad de los TCC al seno carotídeo y sus barorreceptores y nervios asociados plantea un riesgo potencial de FBR.^{31,32} Diagnosticar la FBR requiere una evaluación integral del historial médico del paciente, examen físico y pruebas diagnósticas específicas, como la mesa inclinada, pruebas de maniobra de Valsalva y respiración profunda. La falla de barorreceptor puede manifestarse en diversas formas o etapas, cada una con características e implicaciones distintas, que pueden causar una modificación progresiva de la función barorreceptora con el tiempo.¹³

Los primeros síntomas que sugieren FBR después de la resección de TCC fueron reportados por Sugarbaker et al.³³ en un paciente que previamente había sido sometido a resección bilateral, con cirugías escalonadas, separadas por 5 meses. El paciente desarrolló hipertensión y taquicardia en el período postoperatorio inmediato después de la segunda resección, y permaneció con hipertensión leve sostenida hasta el seguimiento de 1 año. Una revisión de la literatura realizada por De Toma et al.²³ encontró 97 pacientes con resección bilateral de TCC, de los cuales 16 tuvieron un diagnóstico postoperatorio de FBR (una incidencia del 16.4%). Sin embargo, es probable que no se haya realizado la prueba adecuada para FBR en todos los pacientes. Además, Netterville et al.⁹ publicaron una serie de casos que incluyó a 10 pacientes con TCC bilaterales que fueron operados y los 10 desarrollaron síntomas que sugerían FBR (una incidencia del 100%). Esto respalda una publicación de la serie de casos por parte del grupo de autores,⁷ en la que se encontró una incidencia del 100% de FBR en pacientes que se habían sometido a resección bilateral de TCC. Este diagnóstico se realizó con pruebas autonómicas apropiadas después de ambas resecciones de tumores.

Sin embargo, es de suma importancia enfatizar que ninguno de los pacientes mencionados anteriormente se sometió a pruebas autonómicas preoperatorias. En el presente estudio, los autores evaluaron una cohorte de pacientes consecutivos tratados en su institución para la resección de TCC. Curiosamente, 3 pacientes (60%) en el grupo de TCC bilaterales tenían disfunción autonómica preoperatoria; 1 con falla simpática, 1 con falla parasimpática y 1 con falla mixta. De los 2 pacientes restantes, uno desarrolló una disfunción simpática leve después de la primera resección, que se agravó después de la resección contralateral y se clasificó como grave. El último paciente no desarrolló ningún tipo de disfunción autonómica, a pesar de someterse a la resección bilateral de TCC. Hasta donde conocen los autores, este es el primer informe que demuestra que no todos los pacientes con resección bilateral de TCC desarrollarán FBR y, la mayoría de ellos, tienen algún tipo de disfunción en el período preoperatorio.

Ninguno de los pacientes con TCC unilaterales en la serie de Netterville et al.⁹ desarrolló síntomas de disfunción autonómica. Hasta tal punto que algunos autores han sugerido, como medio para prevenir FBR en pacientes con TCC bilaterales, la resección unilateral y el manejo conservador del lado contralateral.³⁴ Sin embargo, es importante destacar que el 73% de los pacientes con TCC unilaterales en esta cohorte tenían alguna falla autonómica preoperatoria. Esto sugiere un impacto intrínseco de la presencia del tumor con una alteración del arco barorreflejo. Tres pacientes con pruebas autonómicas normales tenían tumores secretores de hormonas; uno de catecolaminas en plasma y orina, y 2 de serotonina y cromogranina A. ambos tenían falla mixta postoperatoria. Por otro lado, solo 3 pacientes tenían una función autonómica saludable en la evaluación de 1 mes, todos los cuales tenían una disfunción simpática leve preoperatoria. Dos de ellos volvieron a tener una disfunción simpática leve en la evaluación de 3 meses. El paciente restante no tuvo

esa evaluación. Este último fue el único paciente con una función autonómica saludable en la última evaluación disponible. En cuanto a la gravedad autonómica, todos los pacientes tenían una disfunción adrenérgica leve, excepto uno, que tenía una falla mixta leve preoperatoria y desarrolló una falla adrenérgica grave en el período postoperatorio.

Un paciente requirió oclusión de la carótida durante 6 minutos y se presentó en el departamento de emergencias una semana después del alta con un accidente cerebrovascular isquémico. Es importante destacar que el paciente tenía antecedentes de colocación quirúrgica de un clip en el aneurisma de la arteria comunicante posterior. La puntuación modificada de Rankin en su última evaluación clínica fue de 2. Este paciente no tenía disfunción autonómica en el período preoperatorio y desarrolló una falla simpática leve en las pruebas autonómicas de 3 meses.

El número muy reducido de pacientes impide determinar la existencia de una asociación entre estos fenómenos. Considerando la evaluación postoperatoria de cada paciente, 3 (17%) tuvieron una evaluación autonómica normal después de la resección del TCC. Todos ellos tenían falla simpática preoperatoria. Dos de ellos tuvieron una evaluación de 3 meses, que demostró un retorno a su disfunción simpática preoperatoria, con solo una función autonómica saludable transitoria en el período postoperatorio inmediato.

Aunque 6 pacientes no tuvieron la prueba autonómica de 3 meses, no se conoce bien cuál es el impacto del tiempo muy reducido en la adaptación del arco barorreflejo. Sin embargo, llama la atención que 5 de esos pacientes tenían una falla mixta previa. Se están haciendo esfuerzos para contactar a esos pacientes y realizar una nueva evaluación autonómica. En

cuanto al tamaño del tumor o la clasificación de Shamblin, no hay una asociación evidente entre este último y la presencia o tipo de disfunción autonómica preoperatoria o postoperatoria.

En cuanto a la gravedad de la disfunción autonómica, en el período preoperatorio, los 12 pacientes (100%) con un componente simpático (8 con falla mixta y 4 con falla simpática pura) se clasificaron como leves. Por otro lado, en la última evaluación postoperatoria, de los 14 pacientes con FBR que tenían un componente simpático (el 57% con falla mixta y el 43% con falla adrenérgica pura), solo 1 presentó disfunción grave.

Todo lo anterior solo añade más al dilema de cómo manejar a los pacientes con TCC. La amplia variedad de resultados, desde resultados postoperatorios aceptables hasta paro cardíaco transoperatorio.^{35,36} Además, no hay consenso sobre quién debe realizar la resección quirúrgica, lo que dificulta que una sola especialidad obtenga la experiencia necesaria. Por otro lado, el manejo expectante de los TCC no es necesariamente inocua, ya que pueden crecer al menos 1 cm³ y un promedio de 3.3 cm³ en un período de 15 meses, lo que hace que la resección sea más propensa a complicaciones postoperatorias.³⁷

El comportamiento a largo plazo de la falla de barorreceptor después de la resección de TCC es desconocido. Algunos autores sugieren plasticidad de otros quimiorreceptores cardiovasculares que, con el tiempo, pueden compensar o amortiguar la vulnerabilidad autonómica.³⁸ Se necesitan estudios adicionales para evaluar el impacto a largo plazo de la resección unilateral y bilateral del TCC.

Conclusiones

A pesar de que diversos factores pueden contribuir a la falla de los barorreceptores, una causa potencial es el daño quirúrgico del arco barorreflejo. La resección quirúrgica es la modalidad de tratamiento principal para los TCC, con el objetivo de lograr una extracción completa, preservando las estructuras adyacentes. Sin embargo, la proximidad de los TCC al seno carotídeo y sus barorreceptores asociados, representa un riesgo potencial para la disfunción de los barorreceptores. La falla de los barorreceptores resultante de la resección del tumor del cuerpo carotídeo representa un desafío clínico único. El daño inadvertido a los barorreceptores durante la cirugía puede interrumpir la regulación de la presión arterial y llevar a implicaciones clínicas significativas.

La disfunción autonómica está presente en el 70% de los pacientes con TCC antes de la resección quirúrgica. Aunque muy pocos pacientes con falla autonómica preoperatoria, probablemente como consecuencia de la mera presencia del TCC, se resolverán después de la resección, la mayoría permanecerá con FBR y solo cambiará las características de dicha falla autonómica. Al revisar casos individuales, parece que no hay asociación con el tipo o la gravedad de la disfunción autonómica, y la clasificación de Shamblin o si los tumores son unilaterales o bilaterales. Los autores reconocen las limitaciones de esta pequeña cohorte de pacientes y que se necesita una evaluación autonómica a largo plazo para comprender mejor la capacidad adaptativa de los barorreceptores restantes. El impacto que la FBR tiene en la calidad de vida no se conoce. Para futuros estudios, incluir una cohorte más grande y una evaluación de la calidad de vida será de suma importancia.

Aún existe incertidumbre con respecto al mejor manejo para TCC y si debería haber un umbral de tamaño para operar. Hemos demostrado que no todos los pacientes con extirpación bilateral de TCC desarrollarán FBR, y la mayoría de los pacientes con un TCC tienen algún tipo de disfunción preoperatoria. A pesar de las varias limitaciones de este estudio, estos resultados podrían influir en la decisión de operar a los pacientes y fomentar la vigilancia posoperatoria de los síntomas autonómicos. Se necesitan más estudios para mejorar nuestra comprensión de los mecanismos subyacentes y desarrollar intervenciones dirigidas para este contexto específico.

Bibliografía

1. de Castro F. Cajal and the spanish neurological school: Neuroscience would have been a different story without them. *Front Cell Neurosci.* 2019;13(May):1-14. doi:10.3389/fncel.2019.00187
2. Sidawy, Anton N, MD M, Bruce A. Perler, MD M. *Rutherford's Vascular and Endovascular Therapy 10th Edition.* Vol 1.; 2022. doi:10.1016/j.suc.2013.06.004
3. Birbrair A, ed. *Tumor Microenvironments in Organs.* Vol 1296. Cham: Springer International Publishing; 2020. doi:10.1007/978-3-030-59038-3
4. Bobadilla-Rosado LO, Garcia-Alva R, Anaya-Ayala JE, et al. Surgical Management of Bilateral Carotid Body Tumors. *Ann Vasc Surg.* 2019;57:187-193. doi:10.1016/j.avsg.2018.10.019
5. Reitz K, Ramos A, Speranza G, et al. Non-Functional Carotid Body Tumors in Patients Without Somatic Mutations May Be Considered for Non-Operative Management. *Ann Vasc Surg.* 2022;85:57-67. doi:10.1016/j.avsg.2022.04.021
6. Lozano-Corona R, Anaya-Ayala JE, Martínez-Martínez R, et al. Usefulness of preoperative three-dimensional volumetric analysis of carotid body tumors. *Neuroradiology.* 2018;60(12):1281-1286. doi:10.1007/s00234-018-2095-0
7. Mier y Teran-Ellis S, Estrada-Rodriguez HA, Anaya-Ayala JE, et al. Physiological and clinical impact in the carotid baroreceptor function following the surgical management of bilateral carotid body tumors. *Vascular.* 2022;0(0):1-7. doi:10.1177/17085381221140167
8. Biaggioni I, Shibao CA, Diedrich A, Muldowney JAS, Laffer CL, Jordan J. Blood

- Pressure Management in Afferent Baroreflex Failure: JACC Review Topic of the Week. *J Am Coll Cardiol*. 2019;74(23):2939-2947. doi:10.1016/j.jacc.2019.10.027
9. J L Netterville, K M Reilly, D Robertson, M E Reiber, W B Armstrong PC. Carotid Body Tumor-A review of 30 patients with 46 tumors.pdf. *Laryngoscope*. 1995;105.
 10. Porzionato A, Macchi V, Stecco C, De Caro R. The Carotid Sinus Nerve—Structure, Function, and Clinical Implications. *Anat Rec*. 2019;302(4):575-587. doi:10.1002/ar.23829
 11. Robles Cabrera A, Michel Chávez A, Callejas Rojas RC, Malamud Kessler C, Delgado G, Estañol Vidal B. Los barorreflejos arteriales cardiovagal, cardiosimpático y vasosimpático y el control neural de la presión arterial a corto plazo. *Rev Neurol*. 2014;59(11):508. doi:10.33588/rn.5911.2014314
 12. Ghali MGZ, Srinivasan VM, Hanna E, DeMonte F. Overt and Subclinical Baroreflex Dysfunction After Bilateral Carotid Body Tumor Resection: Pathophysiology, Diagnosis, and Implications for Management. *World Neurosurg*. 2017;101:559-567. doi:10.1016/j.wneu.2017.02.073
 13. Heusser K, Tank J, Luft FC, Jordan J. Baroreflex failure. *Hypertension*. 2005;45(5):834-839. doi:10.1161/01.HYP.0000160355.93303.72
 14. Smit AAJ, Timmers HJLM, Wieling W, et al. Long-term effects of carotid sinus denervation on arterial blood pressure in humans. *Circulation*. 2002;105(11):1329-1335. doi:10.1161/hc1102.105744
 15. Kougias P, Weakley SM, Yao Q, Lin PH, Chen C. Arterial baroreceptors in the management of systemic hypertension. *Med Sci Monit*. 2010;16(1):1-8.
 16. Timmers HJLM, Wieling W, Karemaker JM, Lenders JWM. Baroreflex failure : a

- neglected type of secondary hypertension. *Neth J Med*. 2004;62(5):151-155.
17. David Robertson, Alan S. Hollister, Italo Biaggioni, James L. Netterville, Rogelio Mosqueda-Garcia and RMR. The Diagnosis and Treatment of Baroreflex Failure. *N Engl J Med*. 1993;329(20). doi:10.1056/NEJM19931113292003
 18. Kaufmann H, Norcliffe-Kaufmann L, Palma J-A. Baroreflex Dysfunction. *N Engl J Med*. 2020;382(2):163-178. doi:10.1056/nejmra1509723
 19. Ketch T, Biaggioni I, Robertson RM, Robertson D. Four faces of baroreflex failure: Hypertensive crisis, volatile hypertension, orthostatic tachycardia, and malignant vagotonia. *Circulation*. 2002;105(21):2518-2523. doi:10.1161/01.CIR.0000017186.52382.F4
 20. Hinojosa CA, Ortiz-Lopez LJ, Anaya-Ayala JE, Orozco-Sevilla V, Nunez-Salgado AE. Comparison of retrocarotid and caudocranial dissection techniques for the surgical treatment of carotid body tumors Presented at the 2014 Vascular Annual Meeting of the Society for Vascular Surgery, Boston, Mass, June 5-7, 2014. *J Vasc Surg*. 2015;62(4):958-964. doi:10.1016/j.jvs.2015.05.001
 21. Bobadilla-Rosado LO, Anaya-Ayala JE, Mier y Teran-Ellis S, Contreras-Jimenez E, Hinojosa CA. Comment on “Non-Functional Carotid Body Tumors in Patients Without Somatic Mutations May Be Considered for Non-Operative Management.” *Ann Vasc Surg*. 2023;93:448-449. doi:10.1016/j.avsg.2023.03.004
 22. García-Alva R, Lozano-Corona R, Anaya-Ayala JE, et al. Assessment of health-related quality of life in patients prior to carotid body tumor resection. *Vascular*. 2019;27(6):612-616. doi:10.1177/1708538119848522
 23. De Toma G, Nicolanti V, Plocco M, et al. Baroreflex failure syndrome after bilateral excision of carotid body tumors: An underestimated problem. *J Vasc Surg*.

2000;31(4):806-810. doi:10.1067/mva.2000.103789

24. Gur I, Katz S. Baroreceptor failure syndrome after bilateral carotid body tumor surgery. *Ann Vasc Surg*. 2010;24(8):1138.e1-1138.e3. doi:10.1016/j.avsg.2010.05.022
25. Novak P. Quantitative autonomic testing. *J Vis Exp*. 2011;(53):1-24. doi:10.3791/2502
26. Butt N, Baek WK, Lachkar S, et al. The carotid body and associated tumors: updated review with clinical/surgical significance. *Br J Neurosurg*. 2019;33(5):500-503. doi:10.1080/02688697.2019.1617404
27. Asa SL, Ezzat S, Mete O. The diagnosis and clinical significance of paragangliomas in unusual locations. *J Clin Med*. 2018;7(9):1-15. doi:10.3390/jcm7090280
28. Rodríguez-Cuevas S, López-Garza J, Labastida-Almendaro S. Carotid body tumors in inhabitants of altitudes higher than 2000 meters above sea level. *Head Neck*. 1998;20(5):374-378. doi:10.1002/(SICI)1097-0347(199808)20:5<374::AID-HED3>3.0.CO;2-V
29. López-Barneo J, González-Rodríguez P, Gao L, Fernández-Agüera MC, Pardal R, Ortega-Sáenz P. Oxygen sensing by the carotid body: Mechanisms and role in adaptation to hypoxia. *Am J Physiol - Cell Physiol*. 2016;310(8):C629-C642. doi:10.1152/ajpcell.00265.2015
30. Davila VJ, Chang JM, Stone WM, et al. Current surgical management of carotid body tumors. *J Vasc Surg*. 2016;64(6):1703-1710. doi:10.1016/j.jvs.2016.05.076
31. Timmers HJLM, Karemaker JM, Wieling W, Marres HAM, Lenders JWM. Baroreflex control of muscle sympathetic nerve activity after carotid body tumor resection.

Hypertension. 2003;42(2):143-149. doi:10.1161/01.HYP.0000080495.07301.31

32. Shah-Becker S, Pennock M, Sinoway L, Goldenberg D, Goyal N. Baroreceptor reflex failure: Review of the literature and the potential impact on patients with head and neck cancer. *Head Neck*. 2017;39(10):2135-2141. doi:10.1002/hed.24857
33. Sugarbaker E V., Chretien PB, Jacobs JB. Bilateral familial carotid body tumors: report of a patient with an occult contralateral tumor and postoperative hypertension. *Ann Surg*. 1971;174(2):242-247. doi:10.1097/00000658-197108000-00011
34. Onan B, Öz K, Onan IS. Baroreflex failure syndrome: A rare complication of bilateral carotid body tumor excision. *Turk Kardiyol Dern Ars*. 2010;38(4):267-270.
35. Robertson V, Poli F, Hobson B, Saratzis A, Ross Naylor A. A Systematic Review and Meta-Analysis of the Presentation and Surgical Management of Patients With Carotid Body Tumours. *Eur J Vasc Endovasc Surg*. 2019;57(4):477-486. doi:10.1016/j.ejvs.2018.10.038
36. Duan HY, Guan Q, Guo YJ, Liang N. Case report: Cardiac arrest during carotid body tumor resection indicating carotid sinus hypersensitivity. *Front Cardiovasc Med*. 2022;9(5). doi:10.3389/fcvm.2022.996644
37. Gonzalez-Urquijo M, Hinojosa-Gonzalez DE, Fabiani MA, et al. High Altitude Carotid Body Tumors Growth During active Surveillance. *Vasc Endovascular Surg*. 2023;57(5):451-455. doi:10.1177/15385744231154089
38. Eugenin J, Larraín C, Zapata P. Plasticity of cardiovascular chemoreflexes after prolonged unilateral carotid body denervation: implications for its therapeutic use. *Am J Physiol Heart Circ Physiol*. 2020;318(5):H1325-H1336. doi:10.1152/ajpheart.00451.2019

