



**FACULTAD DE MEDICINA  
DIVISIÓN DE ESTUDIOS DE POSGRADO**

**INSTITUTO MEXICANO DEL SEGURO SOCIAL  
UNIDAD MEDICA DE ALTA ESPECIALIDAD  
HOSPITAL DE ESPECIALIDADES  
“DR ANTONIO FRAGA MOURET”  
CENTRO MÉDICO NACIONAL LA RAZA**

**DETERMINACIÓN DEL VALOR PREDICTIVO POSITIVO DE LA CITOLOGÍA  
POR ULTRASONIDO ENDOSCÓPICO EN EL DIAGNÓSTICO DE TUMORES  
PANCREÁTICOS**

**QUE PARA OBTENER EL GRADO DE:  
ESPECIALISTA EN CIRUGÍA GENERAL**

**PRESENTA:**

**DR RIGOBERTO ZUAZO MANCILLA**

**ASESOR DE TESIS**

**DR JOSE LUIS BERISTAIN HERNÁNDEZ**

**CIUDAD DE MÉXICO MAYO 2022**





Universidad Nacional  
Autónoma de México

Dirección General de Bibliotecas de la UNAM

**Biblioteca Central**



**UNAM – Dirección General de Bibliotecas**  
**Tesis Digitales**  
**Restricciones de uso**

**DERECHOS RESERVADOS ©**  
**PROHIBIDA SU REPRODUCCIÓN TOTAL O PARCIAL**

Todo el material contenido en esta tesis esta protegido por la Ley Federal del Derecho de Autor (LFDA) de los Estados Unidos Mexicanos (México).

El uso de imágenes, fragmentos de videos, y demás material que sea objeto de protección de los derechos de autor, será exclusivamente para fines educativos e informativos y deberá citar la fuente donde la obtuvo mencionando el autor o autores. Cualquier uso distinto como el lucro, reproducción, edición o modificación, será perseguido y sancionado por el respectivo titular de los Derechos de Autor.

## HOJA DE AUTORIZACIÓN

---

**Dr. Jesús Arenas Osunas**

Jefe de la División de Educación en Salud  
UMAE, Hospital de Especialidades “Dr. Antonio Fraga Mouret”  
Centro Médico Nacional “La Raza”

---

**Dr. José Luis Beristain Hernández**

Asesor de tesis  
UMAE, Hospital de Especialidades “Dr. Antonio Fraga Mouret”  
Centro Médico Nacional “La Raza”

---

**Dr. Rigoberto Zuazo Mancilla**

Residente del cuarto año de Cirugía General  
UMAE, Hospital de Especialidades “Dr. Antonio Fraga Mouret”  
Centro Médico Nacional “La Raza”

No. De Registro R-2022-3501-051

## ÍNDICE

RESUMEN.....	4
MARCO TEÓRICO.....	6
JUSTIFICACIÓN.....	13
OBJETIVOS.....	14
HIPÓTESIS.....	18
MATERIAL Y MÉTODOS.....	15
INSTRUMENTO DE RECOLECCIÓN DE DATOS.....	18
RESULTADOS.....	19
DISCUSIÓN.....	40
CONCLUSIÓN.....	33
REFERENCIAS BIBLIOGRÁFICAS.....	34

## RESUMEN

**Título:** Determinación del valor predictivo positivo de la citología por ultrasonido endoscópico en el diagnóstico de tumores pancreáticos

**Antecedentes:** El ultrasonido endoscópico es una técnica en la cual se incorpora un transductor de ultrasonido en la punta del endoscopio, esto proporciona imágenes de alta resolución de la pared gastrointestinal y las estructuras adyacentes. Entre sus indicaciones se encuentra la de estadificar tumores del tracto gastrointestinal como es el páncreas. Ofrece la ventaja de poder tomar biopsias por aspiración con aguja fina (BAAF) para el estudio citológico de estos tumores.

**Objetivo:** Determinar el valor predictivo positivo de la citología por ultrasonido endoscópico en el diagnóstico de tumores de páncreas.

**Material y métodos:** Se realizó un estudio de prueba diagnóstica, retrolectivo, transversal, observacional y analítico. En el que se determinó la precisión diagnóstica de la citología obtenida mediante ultrasonido endoscópico en el diagnóstico de tumores pancreáticos. El cual se obtuvo mediante la revisión del expediente clínico y electrónico (HIS, ECE, SIOC, JAIMES), de los pacientes que requirieron ultrasonido endoscópico en el tiempo comprendido del 01/enero/2017 al 31/12/2021. Para el análisis estadístico se determinó el valor predictivo positivo, valor predictivo negativo, sensibilidad y especificidad.

**Recursos e infraestructura:** El hospital cuenta con todos los recursos necesarios para llevar a cabo el protocolo.

**Experiencia del grupo:** El Dr. José Luis Beristain Hernández es investigador asociado "A" del IMSS e investigador nivel 1 del Sistema Nacional de Investigadores de CONACYT, ha participado en distintos estudios sobre patología pancreática.

**Tiempo a desarrollarse:** 1º de marzo del 2022 al 1º de mayo del 2023.

**Palabras clave:** ultrasonido endoscópico, tumores de páncreas, BAAF, diagnóstico histopatológico.

## **ABSTRACT**

**Title:** Determination of the positive predictive value of endoscopic ultrasound cytology in the diagnosis of pancreatic tumors.

**Background:** Endoscopic ultrasound is a technique in which an ultrasound transducer is incorporated into the tip of the endoscope, this provides high-resolution images of the gastrointestinal wall and adjacent structures. Among its indications is that of staging tumors of the gastrointestinal tract such as the pancreas. It offers the advantage of being able to take biopsies by fine needle aspiration (FNA) for the cytological study of these tumors

**Objective:** To determine the positive predictive value of endoscopic ultrasound cytology in the diagnosis of pancreatic tumors.

**Material and methods:** A diagnostic, retrolective, cross-sectional, observational and analytical study will be carried out. In which the diagnostic accuracy of cytology obtained by endoscopic ultrasound in the diagnosis of pancreatic tumors was determined. Which will be obtained by reviewing the clinical and electronic file (HIS, ECE, SIOC, JAIMEs), of the patients who required endoscopic ultrasound in the time from January 1, 2017 to 12/31/2021. For the statistical analysis, the positive predictive value, negative predictive value, sensitivity and specificity will be determined.

**Resources and infrastructure:** The hospital has all the necessary resources to carry out the protocol.

**Group experience:** José Luis Beristain Hernández is an associate researcher "A" of the IMSS and level 1 researcher of the National System of Researchers of CONACYT, he has participated in different studies on pancreatic pathology.

**Time to develop:** March 1, 2021 to May 1, 2023.

**Keywords:** endoscopic ultrasound, pancreatic tumor, FNA, histological diagnosis.

## MARCO TEÓRICO:

### Ultrasonido endoscópico

El ultrasonido endoscópico es una técnica híbrida mediante la cual se incorpora un transductor de ultrasonido en la punta del endoscopio o se pasa una sonda a través del canal del endoscopio. Esto proporciona imágenes de alta resolución de la pared gastrointestinal y las estructuras adyacentes. Los instrumentos se pueden pasar bajo la guía del endoscopio para obtener muestras de tejido y realizar la terapia.

El ultrasonido endoscópico generalmente está indicado para [1]:

- Estadificación de tumores del tracto gastrointestinal, páncreas, conductos biliares y mediastino, incluido el cáncer de pulmón.
- Evaluación de anomalías de la pared del tracto gastrointestinal o estructuras adyacentes.
- Muestreo de tejido de lesiones dentro o adyacentes a la pared del tracto gastrointestinal.
- Evaluación de anomalías del páncreas, incluidas masas, pseudoquistes, quistes y pancreatitis crónica.
- Evaluación de anomalías del árbol biliar.
- Colocación de marcadores en tumores dentro o adyacentes a la pared del tracto gastrointestinal.
- Tratamiento de pseudoquistes sintomáticos mediante la creación de una comunicación enteral-quiste.
- Administración de fármacos (p. ej., neurólisis del plexo celíaco).
- Brindar acceso a los conductos biliares o al conducto pancreático, ya sea de forma independiente o como complemento de la CPRE.
- Evaluación de pancreatitis crónica.
- Evaluación de la pancreatitis aguda de etiología desconocida.
- Evaluación de trastornos perianales y perirrectales (lesiones del esfínter anal, fístulas, abscesos).

- Evaluación de pacientes con mayor riesgo de cáncer de páncreas.

El ultrasonido endoscópico se ha convertido en una modalidad de diagnóstico central para la evaluación y adquisición de tejido en enfermedades gastrointestinales. [2]

### Técnica

El ultrasonido endoscópico se realiza con un transductor ultrasónico electrónico integrado en la punta de un endoscopio flexible. El ecoendoscopio se pasa a través la boca del paciente, generalmente bajo sedación consciente como con endoscopia digestiva alta estándar. Hay dos tipos diferentes de instrumentos disponibles: un escáner radial, que proporciona un plano de imagen de 360° perpendicular al eje del ecoendoscopio, y una matriz lineal electrónica, donde el sector 180 es paralelo al endoscopio eje.

Ambos instrumentos se pueden utilizar para la detección y estadificación de lesiones masivas, pero solo los ecoendoscopios de matriz lineal permite la realización de biopsia por aspiración de aguja fina en tiempo real de estructuras dentro o muy cerca del tracto gastrointestinal. Las frecuencias ultrasónicas (5–12 MHz) permiten la identificación de mucosa superficial, mucosa profunda, submucosa, muscularis propia y serosa). Con frecuencias de (20-30 MHz) se pueden visualizar hasta nueve capas de la pared del tracto gastrointestinal limitado a profundidad del tejido de 1 a 3 cm.

El tiempo de procedimiento típico para un examen de ultrasonido endoscópico es de aproximadamente 30 minutos, y los pacientes suelen ser dados de alta después de un breve período de tiempo en la recuperación. [3] Las agujas utilizadas para la biopsia por aspiración con aguja fina en el ultrasonido endoscópico (BAAF-USE) son típicamente 22G, aunque el rango es 19G-25G. En manos experimentadas, las BAAF-USE de masas pancreáticas, lesiones submucosas y ganglios linfáticos es extremadamente seguro en comparación con otras modalidades de muestreo de tejidos, con un perfil de riesgo similar al de la endoscopia convencional y muchos estudios que informaron cero morbilidad [4].



Una revisión multicéntrica de aproximadamente 500 pacientes que se sometieron BAAF-USE para una variedad de indicaciones encontró que había un 0.5% de riesgo de complicaciones (generalmente leves) para lesiones sólidas y ninguna fatalidad [5], aunque en un informe de caso de BAAF-USE, se ha informado sobre la siembra de tumores pancreáticos [6].

En general, la BAAF-USE de lesiones tumorales tiene una precisión de 70 a 90% para la detección de malignidad. Sin embargo, el diagnóstico de ciertas neoplasias, como linfomas, tumores del estroma, tumores neuroendocrinos y cáncer de páncreas bien diferenciado, puede ser difícil en la evaluación de muestras citológicas obtenidas con aguja estándar 22 G. Para superar las limitaciones de citología, se ha diseñado y desarrollado recientemente una aguja de biopsia tipo trucut 19G para su uso con un endoscopio USE. [7]

### El páncreas

El páncreas es un órgano retroperitoneal, en un adulto, pesa entre 75 y 100 g y posee alrededor de 15 a 20 cm de longitud. La irrigación sanguínea del páncreas proviene de múltiples ramas de las arterias celíaca y mesentérica superior, estas arterias forman arcadas dentro del cuerpo y la cola del páncreas y dan cuenta de la irrigación sanguínea abundante del órgano, el drenaje venoso del páncreas sigue un patrón similar al de la irrigación arterial.

El páncreas exocrino representa casi 85% de la masa pancreática, 10% de la glándula cuenta con matriz extracelular y 4% por los vasos sanguíneos y los conductos principales; mientras que sólo 2% de la glándula está compuesto por tejido endocrino.

El páncreas secreta entre 500 a 800 ml por día de jugo pancreático, que es una combinación de las secreciones de la célula acinar y de las células del conducto. Las células acinares secretan amilasa, proteasas y lipasas, enzimas responsables de la digestión de los tres tipos de alimentos: carbohidratos, proteínas y grasas. A diferencia del páncreas endocrino donde las células del islote se especializan en la

secreción de un tipo de hormona, las células acinares individuales secretan todo tipo de enzimas. Las células del conducto centroacinar secretan el agua y los electrolitos presentes en el jugo pancreático.

Existe casi 1 millón de islotes de Langerhans en el páncreas de un adulto normal. La mayoría de los islotes contiene de 3 000 a 4 000 células de cinco tipos principales: células alfa que secretan glucagón, células beta que secretan insulina, células delta que secretan somatostatina, células épsilon que secretan ghrelina y células PP que secretan PP. [8]

### Enfermedades del páncreas

La pancreatitis aguda es un trastorno inflamatorio del páncreas que se caracteriza por edema y, cuando es grave, por necrosis. Es una enfermedad común y desafiante que puede desarrollar complicaciones locales y sistémicas. Como tal, varía desde una inflamación leve y autolimitada del páncreas hasta una enfermedad grave y crítica, caracterizada por una necrosis pancreática infectada, disfunción multiorgánica y una alta mortalidad. Las causas más comunes son los cálculos biliares y el alcohol, que representan hasta 80% de los casos. [9]

La pancreatitis crónica es una enfermedad inflamatoria crónica e incurable. Existen múltiples etiologías de pancreatitis crónica como las mutaciones genéticas, la exposición al alcohol, la obstrucción del conducto; debido a traumatismos, cálculos biliares y tumores, enfermedades metabólicas como la hiperlipidemia e hiperparatiroidismo y enfermedades autoinmunes. El dolor es el síntoma más común, por lo general, su localización es en el epigastrio. [10]

Las neoplasias del páncreas endocrino son poco frecuentes, se consideran funcionales o no funcionales si son asociados con un síndrome clínico o no, la mayoría de estos tumores son malignos porque tienen un potencial de crecimiento y metástasis. Los insulinomas son las más comunes, estos presentan un síndrome clínico típico conocido como tríada de Whipple, que clínica y bioquímicamente no es posible distinguir de la nesidioblastosis, el diagnóstico final se basa en la evaluación histopatológica. [11] El gastrinoma es un tumor endocrino que libera

gastrina, lo cual causa la secreción hiperácida y la úlcera péptica, origina el síndrome de Zollinger – Ellison. Entre otros tumores endocrinos funcionantes se encuentran el tumor secretor de péptido intestinal vasoactivo, el glucagonoma y el somatostatino. [8]

El cáncer de páncreas (neoplasia del páncreas exocrino) tiene el peor pronóstico de todas las neoplasias malignas con una tasa de supervivencia de 5 años de sólo 7.2%. El adenocarcinoma ductal, constituye cerca de 75% de los cánceres no endocrinos del páncreas, el resto lo constituyen el carcinoma adenoescamoso, el carcinoma de células acinares, entre otros. [12] La tasa de incidencia de cáncer de páncreas en 2020 en México fue de 3.9 por 100 000 personas, a nivel mundial es de 6.4 por 100,000 personas. [13]

Los cánceres del ámpula de Váter deben diferenciarse de los cánceres periampulares. El ámpula es la unión de los conductos biliares y pancreáticos dentro del duodeno. El cáncer periampular incluye tumores que se originan en el conducto biliar distal, la mucosa duodenal o el páncreas, adyacente al ámpula; esta puede ser cubierta por cánceres que surgen de estas áreas adyacentes, lo que la hace posible determinar el verdadero sitio del origen. [8]

La neoplasia quística del páncreas debe considerarse cuando un paciente se presenta con una lesión pancreática que contiene líquido, algunas de estas neoplasias experimentan una lenta transformación maligna y, por tanto, representan una oportunidad para el tratamiento quirúrgico. La lesión quística más común del páncreas es el pseudoquiste, que no tiene revestimiento epitelial y es una complicación no neoplásica de la pancreatitis o la lesión del conducto pancreático. [14]

Los cistoadenomas serosos se consideran en esencia tumores benignos sin potencial maligno. Alrededor del 50% de los cistoadenomas son asintomáticos y se detectan como un hallazgo incidental. Las neoplasias quísticas mucinosas comprenden un espectro que abarca desde aquellas que son benignas, pero con

potencial de malignidad hasta el carcinoma con un comportamiento muy agresivo. [8]

Las neoplasias mucinosas papilares intraductales se encuentran generalmente dentro de la cabeza del páncreas y surgen dentro de los conductos pancreáticos. La frecuencia de malignidad es de 62%, las guías recomiendan la resección para todos los pacientes con indicación quirúrgica. [15] Los tumores sólidosseudopapilares son raros y suelen aparecer en mujeres jóvenes. La mayoría se cura mediante resección, aunque se han notificado metástasis hepáticas y peritoneales. Los quistes linfoepiteliales del páncreas son usuales que ocurran en hombres desde la quinta a la sexta décadas de vida, estas lesiones benignas pueden ser uniloculares o multiloculares y varían mucho en tamaño, mientras que el contenido del quiste también es variable.

El linfoma puede afectar al páncreas, la presentación clínica a menudo es similar al adenocarcinoma pancreático, con dolor abdominal vago y pérdida de peso. La identificación de una tumoración grande que a menudo involucra la cabeza y el cuerpo del páncreas debe generar sospecha. [16]

#### Ultrasonido endoscópico en enfermedades del páncreas

La estrecha proximidad anatómica del páncreas con el estómago y el duodeno permite obtener imágenes excelentes del páncreas por ultrasonido endoscópico, lo que permite una evaluación detallada de sólidos y lesiones pancreáticas quísticas [17].

En relación con el cáncer de páncreas, la experiencia con el ultrasonido endoscópico ha permitido precisiones de hasta el 92% para estadio T y 74% para el estadio N. En una revisión sistemática de cuatro estudios que compararon la precisión del ultrasonido endoscópico con la tomografía helicoidal en la evaluación de sospecha de cáncer de páncreas, el USE detectó más tumores (97% vs. 73%) y fue superior en determinar tanto la resecabilidad del tumor (91% vs. 83% de precisión) e invasión vascular (91% vs. 64% sensibilidad). Aunque estos primeros

datos sugieren que la USE podría ser más precisa que la tomografía, se necesitan más estudios comparativos de alta calidad. [18]

Soriano et al. Compararon la eficiencia de diferentes estrategias basadas en ultrasonido endoscópico, tomografía helicoidal, resonancia magnética y angiografía en la evaluación de la estadificación tumoral de pacientes con cáncer de páncreas previo a procedimiento quirúrgico. La tomografía helicoidal fue más precisa en evaluación de la extensión del tumor primario (73 % de precisión), extensión locorregional (74 %), invasión vascular (83 %), metástasis a distancia (88 %), estadio TNM del tumor (46 %) y resecabilidad tumoral (83%), mientras que el ultrasonido endoscópico tuvo la mayor precisión en la evaluación del tamaño del tumor ( $r = 0,85$ ) y la caracterización de ganglios linfáticos (65%). [19]

El ultrasonido endoscópico también juega un papel en la evaluación de lesiones quísticas pancreáticas, aunque el ultrasonido endoscópico por sí solo no puede discriminar de forma fiable entre lesiones quísticas pancreáticas benignas y malignas [20]. La BAAF – USE permite el muestreo del contenido del quiste para citología, marcadores tumorales y análisis de enzimas pancreáticas, es de destacar que el muestreo de tejido pancreático guiado por ecografía o tomografía tiene una tasa de precisión de aproximadamente del 80% [21].

Anderson evaluó el ultrasonido endoscópico en 82 pacientes con sospecha de tumores neuroendocrinos del páncreas con base en anomalías clínicas o bioquímicas. El USE fue más preciso que la angiografía dinámica y la tomografía para localizar lesiones neuroendocrinas pancreáticas, con una sensibilidad de 93% y una especificidad del 95%. [22] El ultrasonido endoscópico tiene un papel en la evaluación de pancreatitis aguda inexplicada o "idiopática", ya que puede evaluar el parénquima pancreático, el sistema ductal, evaluar la región ampular, excluir anomalías congénitas de los conductos biliares, descartar colelitiasis, microlitiasis en la vesícula biliar o coledocolitiasis con una alta sensibilidad. La ecografía endoscópica se ha propuesto como método diagnóstico prueba de pancreatitis crónica temprana. [23]

## JUSTIFICACIÓN

El diagnóstico oportuno y preciso de las enfermedades del páncreas, sobre todo en aquellos pacientes en que se sospecha de cáncer, puede contribuir en modificar la evolución y mejorar los resultados clínicos de los pacientes con esta enfermedad, que, en su mayoría, presentan una evolución fatídica por el retraso en el diagnóstico, o en la poca exactitud en la etapa clínica temprana de esta enfermedad.

Al realizarse el presente protocolo de investigación se pretende corroborar la precisión diagnóstica del ultrasonido endoscópico en nuestro medio, al comparar el diagnóstico citológico (preoperatorio) con el histopatológico (postoperatorio).

Esto sin conllevar ningún riesgo para los pacientes, debido a que es un estudio observacional retrospectivo, y ofreciendo los beneficios de comprobar la precisión diagnóstica del ultrasonido endoscópico, apoyar en las decisiones terapéuticas y selección de los pacientes con indicación de cirugía y/o establecer la necesidad de neoadyuvancia, obtener nuestra propia estadística y epidemiología de los tumores pancreáticos más frecuentes de nuestro medio y poder estructurar con los datos obtenidos directrices para el diagnóstico oportuno y tratamiento de los pacientes con tumores del páncreas.

Con este estudio se espera confirmar y reforzar sobre lo que se sabe del beneficio del uso del ultrasonido endoscópico como parte del protocolo diagnóstico en aquellos pacientes con sospecha de enfermedades del páncreas, así como conocer las limitaciones técnicas y diagnósticas de este método de estudio. Los datos obtenidos podrán apoyar en la realización de directrices y guías institucionales para el protocolo de detección y diagnóstico de este tipo de pacientes y ofrecerán datos valiosos en futuras investigaciones.

## OBJETIVOS

### Objetivo General

Determinar el valor predictivo positivo de la citología por ultrasonido endoscópico en el diagnóstico de tumores de páncreas.

### Objetivos Específicos:

1. Describir los datos demográficos de los pacientes con enfermedades pancreáticas sometidos a ultrasonido endoscópico.
2. Describir las complicaciones asociadas al uso del ultrasonido endoscópico
3. Determinar los diagnósticos obtenidos por ultrasonido endoscópico en el estudio de pacientes con enfermedades pancreáticas
4. Determinar los diagnósticos obtenidos por citología en el estudio de pacientes con enfermedades pancreáticas sometidos a ultrasonido endoscópico.
5. Describir el estado actual del diagnóstico de tumores pancreáticos en este hospital.
6. Compartir la experiencia con el ultrasonido endoscópico en el hospital de Especialidades del CMN La raza.
7. Evaluar la precisión diagnóstica del ultrasonido endoscópico en las enfermedades del páncreas.
8. Establecer las limitaciones diagnósticas del ultrasonido endoscópico en tumores del páncreas.
9. Identificar puntos de oportunidad con el fin de mejorar los resultados clínicos de los pacientes con enfermedades del páncreas.

## MATERIAL Y MÉTODOS

### ***Diseño de estudio***

#### Estudio de prueba diagnóstica

Por la intervención: **Observacional**

Por el tiempo en que se produjo la información: **Retrolectivo**

Por la interpretación de resultados: **Analítico**

Por la medición de variables de resultado: **Transversal**

### **Universo de trabajo:**

Pacientes atendidos en el Hospital de Especialidades del Centro Médico Nacional La Raza en un periodo comprendido del 24 de mayo del 2017 al 11 de febrero del 2021.

### **Lugar del estudio:**

Hospital de Especialidades del Centro Médico Nacional La Raza.

### **Población:**

Pacientes derechohabientes adscritos al Instituto Mexicano del Seguro Social enviados al servicio de Endoscopia del Centro Médico Nacional La raza para realización de ultrasonido endoscópico.

### **Tiempo:**

Se recabará la información del 01 de marzo de 2021 al 01 de mayo de 2022.



## **Criterios de selección**

Criterios de inclusión:

- Pacientes derechohabientes al Instituto Mexicano del Seguro Social
- Cualquier sexo
- Mayores de 14 años.
- Pacientes con diagnóstico de enfermedad pancreática enviados al servicio de Endoscopia para realización de ultrasonido endoscópico.

Criterios de exclusión

- Pacientes con expediente incompleto que no permita recabar los datos.

## ***Muestreo***

Se realizó una revisión de todos los pacientes que fueron sometidos a ultrasonido endoscópico en el Hospital de Especialidades del Centro Médico Nacional de La raza, en el periodo comprendido entre el 1º de Enero del 2017 al 31 de diciembre del 2021.

La base de datos se obtendrá del sistema electrónico intrahospitalario "HIS", en el cual se puede consultar número de seguridad social, nombre, edad, sexo y fecha de la realización del ultrasonido endoscópico. Además, se puede consultar los registros de estudios citológicos e histopatológicos que se hallan obtenido en esta unidad.

Para realizar el seguimiento de los pacientes e identificar se requirieron cirugía, se consulta el sistema "ECE" de notas medicas de consulta externa y la base de datos "JAIMES" y "SIOC", que lleva el registro del historial médico intrahospitalario.

## Descripción General del Estudio

- De la hoja diaria de los pacientes internados en el servicio de cirugía general, entre el 1º de Enero del 2017 al 31 de diciembre del 2021, se obtuvo el nombre y NSS de los pacientes con diagnóstico de patología pancreática.
- Del expediente clínico físico y electrónico, se recabó los datos de aquellos pacientes sometidos a ultrasonido endoscópico.
- Del expediente electrónico "HIS" se recabó nombre, NSS, sexo, edad y fecha de la realización del ultrasonido endoscópico.
- Del expediente electrónico "HIS" se recabó los resultados de citología e histología de los pacientes que se les hizo BAAF por ultrasonido endoscópico y de aquellos que fueron sometidos a intervención quirúrgica.
- Se ordenaron los datos y se graficaron en hoja de cálculo Excel de Microsoft office.
- El valor predictivo positivo se obtuvo mediante la fórmula  $VP / VP+FP$ , en donde (VP) es verdadero positivo y (FP) falso positivo.
- A base de fórmulas matemáticas se calculó la precisión diagnóstica de la citología en el diagnóstico de tumores de páncreas, en la cual se obtuvo el valor predictivo positivo, valor predictivo negativo, sensibilidad y especificidad de este estudio.
- Se graficaron los resultados y se obtuvieron conclusiones.

## HOJA DE RECOLECCIÓN DE DATOS

Nombre \_\_\_\_\_

NSS \_\_\_\_\_

Edad \_\_\_\_\_ Sexo \_\_\_\_\_

Fecha de realización del ultrasonido endoscópico \_\_\_\_\_

Causa de diferimiento \_\_\_\_\_

Diagnostico ultrasonografico \_\_\_\_\_

Tamaño de la lesión \_\_\_\_\_

Realización de BAAF  SI  NO

Resultado de la BAAF \_\_\_\_\_

Seguimiento  SI  NO Meses \_\_\_\_\_

CPRE  SI  NO Cepillado / biopsia  SI  NO

Resultado \_\_\_\_\_

¿Se realizó cirugía?  SI  NO Procedimiento \_\_\_\_\_

¿Se mandó pieza a histopatología?  SI  NO

Resultado \_\_\_\_\_

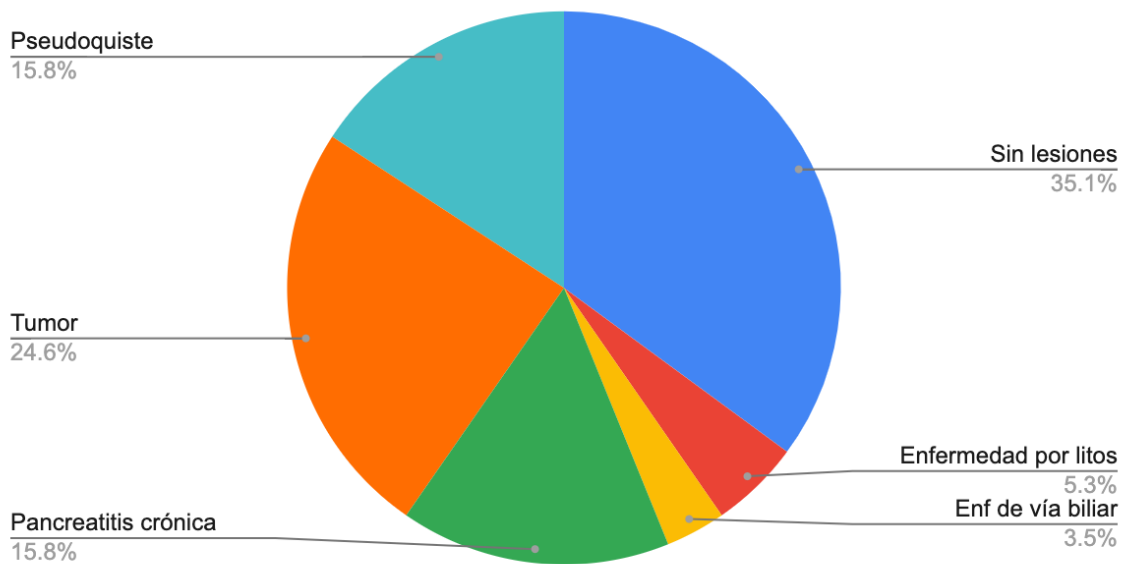
---

## RESULTADOS

El número total de pacientes en este estudio fue de 58, de los cuales 38 fueron mujeres y 20 hombres. La edad promedio de los pacientes fue de 54.4 años, se observó un amplio rango de edad de 14 a 93 años.

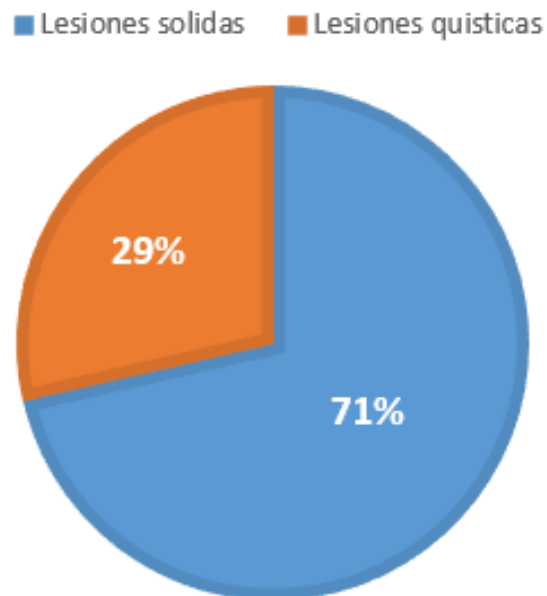
Todos los pacientes incluidos se encontraban en protocolo de estudio por enfermedad pancreática. Se encontraron pacientes con tumores de páncreas (14), pseudoquistes (9), pancreatitis crónica (9), necrosis pancreática (1), enfermedad de la vesícula biliar (3), enfermedad benigna de la vía biliar (4), estudio sin lesiones (18). (Figura 1).

Tabla 1. Distribución de los hallazgos ultrasonográficos por endoscopia en pacientes con enfermedad del páncreas



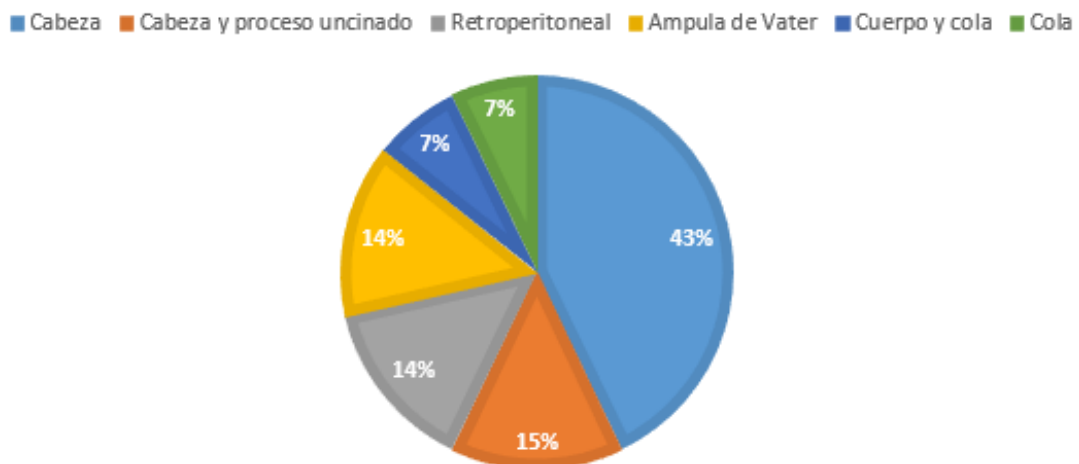
De los 14 pacientes con lesión tumoral en el páncreas, se caracterizaron como lesiones sólidas (10) y lesiones quísticas (4). (Figura 2).

**FIGURA 2. CARACTERISTICAS DE LOS TUMORES PANCREATICOS POR ULTRASONIDO ENDOSCOPICO**



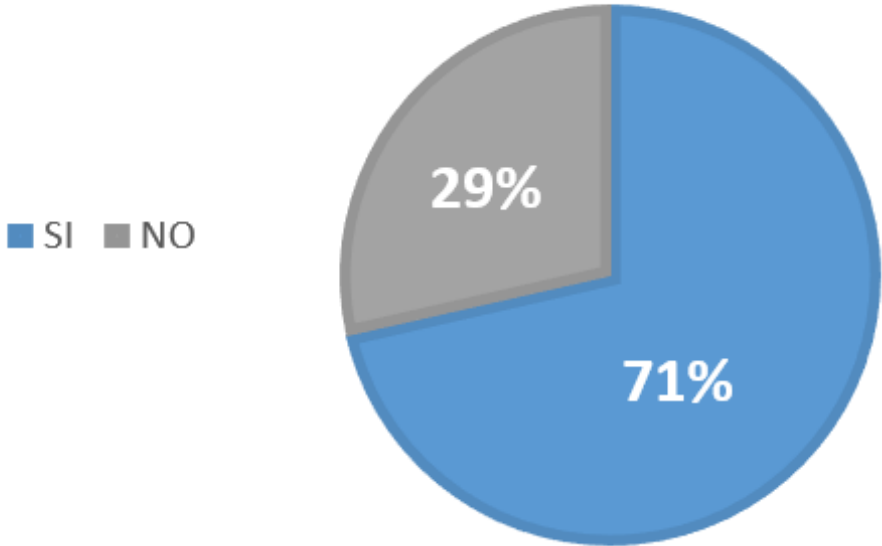
La distribución anatómica de las lesiones por ultrasonido endoscópico fue: cabeza de páncreas (6), cabeza y proceso uncinado (2), cuerpo y cola (1), cola (1), cara posterior del páncreas (retroperitoneo) (2), ampular (2). (Figura 3).

**FIGURA 3. DISTRIBUCION ANATOMICA DE LAS LESIONES TUMORALES DE PANCREAS**



De los pacientes a quienes se les encontró tumor en el páncreas por ultrasonido endoscópico, se les tomó BAAF a (10) y no se le tomó BAAF a (4). (Figura 4).

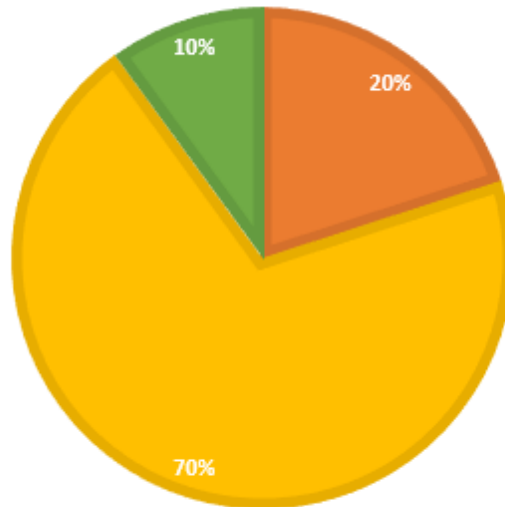
**FIGURA 4. TOMA DE BAAF POR ULTRASONIDO ENDOSCOPICO EN PACIENTES CON TUMORES DE PANCREAS**



De las biopsias por aspiración con aguja fina (BAAF) que se tomaron, los reportes citológicos fueron los siguientes: positivo a células neoplásicas (2), negativo a células neoplásicas (7), no valorable (1). (Figura 5)

**FIGURA 6. RESULTADO DE LA CITOLOGIA POR BAAF EN PACIENTES CON TUMORES DE PANCREAS**

■ Positivo a celulas neoplasicas    ■ Negativo a celulas neoplasicas    ■ Muestra no valorable



Los reportes citológicos en los dos casos arrojaron neoplasia epitelial con patrón papilar. Los anteriores resultados se resumen en la siguiente tabla. (Tabla 1).

Tabla 1. Género, edad, diagnóstico ultrasonográfico, ubicación de la lesión, diagnóstico citológico e histopatológico de los 58 pacientes estudiados.

Paciente	Género	Edad	Diagnostico ultrasonografico	Localización	Diagnóstico citológico	Diagnóstico histopatológico
1	M	41	Tumor quístico	Cabeza	Negativo a malignidad	Neoplasia sólida pseudopapilar
2	M	48	Lesión sólida	Cuerpo y cola	Negativo a malignidad	No se operó
3	H	81	Sin lesión	N/A	N/A	N/A
4	H	82	Coledocolitiasis	Vía biliar	N/A	N/A
5	M	65	Pseudoquiste	N/A	Se desconoce	N/A
6	H	62	Tumor ampular	Ámpula	N/A	Adenocarcinoma tipo intestinal
7	M	40	Tumor sólido	Cabeza	N/A	Nesidioblastosis
8	M	40	Sin lesión	N/A	N/A	Nesidioblastosis
9	M	82	Sin lesión	N/A	N/A	N/A
10	H	60	Pancreatitis crónica	N/A	N/A	N/A
11	M	56	Pancreatitis crónica	N/A	N/A	N/A
12	H	37	Quiste del colédoco	Vía biliar	N/A	N/A
13	M	34	Sin lesión	N/A	N/A	Quiste seroso
14	M	49				
15	H	61	Sin lesión	N/A	N/A	N/A
16	H	66	Sin lesión	N/A	N/A	N/A
17	M	28	Tumor sólido	Retroperitoneal	Neoplasia sólida pseudopapilar	Neoplasia sólida pseudopapilar
18	M	38	Pancreatitis	N/A	N/A	N/A



			crónica			
19	H	14	Pseudoquiste	N/A	N/A	N/A
20	H	81	Tumor ampular	Ámpula	N/A	Se desconoce
21	M	81	Pancreatitis crónica	N/A	N/A	N/A
22	H	33	Pseudoquiste	N/A	N/A	N/A
23	H	33	Pseudoquiste	N/A	Negativo a malignidad	N/A
24	M	77	Sin lesión	N/A	N/A	N/A
25	H	55	Sin lesión	N/A	N/A	N/A
26	M	42	Colelitiasis	Vesícula biliar	N/A	Se desconoce
27	H	61	Sin lesión	N/A	N/A	Adenocarcinoma
28	M	40	Sin lesión	N/A	N/A	N/A
29	H	59	Pancreatitis crónica	N/A	N/A	N/A
30	H	46	Sin lesión	N/A	N/A	N/A
31	H	17	Pancreatitis crónica	N/A	N/A	N/A
32	M	53	Sin lesión	N/A	N/A	N/A
33	M	93	Sin lesión	N/A	N/A	N/A
34	M	70	Sin lesión	N/A	N/A	N/A
35	H	74	Tumor sólido	Cabeza	Negativo a malignidad	N/A
36	M	65	Pancreatitis crónica	N/A	N/A	N/A
37	H	33	Pseudoquiste	N/A	N/A	N/A
38	M	62	Sin lesión	N/A	N/A	N/A
39	M	66	Sin lesión	N/A	N/A	N/A
40	M	74	Lesión quística	Cabeza y	Negativo a	N/A

				proceso uncinado	malignidad	
41	M	57	Sin lesión	N/A	N/A	N/A
42	M	87	Dilatación de vía biliar	Vía biliar	N/A	N/A
43	M	58	Tumor sólido	Cabeza	Negativo a malignidad	Adenocarcinoma
44	M	58	Tumor sólido	Cabeza	N/A	Adenocarcinoma
45	M	67	Pancreatitis crónica	N/A	N/A	N/A
46	M	68	Sin lesión	N/A	N/A	N/A
47	H	31	Pseudoquiste	Cuerpo y cola	Negativo a malignidad	N/A
48	M	59	Lesión quística	Cola	N/A	N/A
49	M	59	Pseudoquiste	Cola	Negativo a malignidad	N/A
50	M	55	Tumor sólido	Cuerpo	Neoplasia epitelial	Neoplasia sólida pseudopapilar
51	M	67	Tumor sólido	Cabeza	Negativo a malignidad	Negativo a malignidad
52	H	38	Pseudoquiste	Cola	N/A	N/A
53	M	76	Pseudoquiste	N/A	N/A	N/A
54	M	22	Sin lesión	N/A	N/A	N/A
55	M	35	Colelitiasis	Vesícula biliar	N/A	Colecistitis crónica litiasica
56	M	27	Pancreatitis crónica	N/A	N/A	N/A
57	M	72	Lesión quística	Cabeza	Negativo a malignidad	Cistadenoma seroso
58	M	25	Sin lesión	N/A	N/A	N/A

De los 58 pacientes anteriores, solamente se intervinieron quirúrgicamente a 13, los cuales se resumen en la siguiente tabla:

Tabla 2. Pacientes que fueron intervenidos quirúrgicamente.

Paciente	Género	Edad	Diagnostico ultrasonografico	Localización	Diagnóstico citológico	Diagnóstico histopatológico
1	M	41	Tumor quístico	Cabeza	Negativo a malignidad	Neoplasia sólida pseudopapilar
2	H	62	Tumor ampular	Ámpula	N/A	Adenocarcinoma tipo intestinal
3	M	40	Tumor sólido	Cabeza	N/A	Nesidioblastosis
4	M	40	Sin lesión	N/A	N/A	Nesidioblastosis
5	M	34	Sin lesión	N/A	N/A	Quiste seroso
6	M	28	Tumor sólido	Retroperitoneal	Neoplasia sólida pseudopapilar	Neoplasia sólida pseudopapilar
7	H	61	Sin lesión	N/A	N/A	Adenocarcinoma
8	M	58	Tumor sólido	Cabeza	Negativo a malignidad	Adenocarcinoma
9	M	58	Tumor sólido	Cabeza	N/A	Adenocarcinoma
10	M	55	Tumor sólido	Cuerpo	Neoplasia epitelial	Neoplasia sólida pseudopapilar
11	M	67	Tumor sólido	Cabeza	Negativo a malignidad	Negativo a malignidad
12	M	35	Colelitiasis	Vesícula biliar	N/A	Colecistitis crónica litiasica
13	M	72	Lesión quística	Cabeza	Negativo a malignidad	Cistadenoma seroso

Sin embargo, de estos 13 pacientes no a todos se les hizo BAAF, por lo que en la siguiente tabla, solamente se representan a los pacientes que se puede comparar la citología por BAAF y el espécimen quirúrgico.

Tabla 3. Pacientes a los que se les tomó BAAF por USE y fueron operados.

Paciente	Género	Edad	Diagnostico ultrasonografico	Localización	Diagnóstico citológico	Diagnóstico histopatológico
1	M	41	Tumor quístico	Cabeza	Negativo a malignidad	Neoplasia sólida pseudopapilar
2	M	28	Tumor sólido	Retroperitoneal	Neoplasia sólida pseudopapilar	Neoplasia sólida pseudopapilar
3	M	58	Tumor sólido	Cabeza	Negativo a malignidad	Adenocarcinoma
4	M	55	Tumor sólido	Cuerpo	Neoplasia epitelial	Neoplasia sólida pseudopapilar
5	M	67	Tumor sólido	Cabeza	Negativo a malignidad	Negativo a malignidad
6	M	72	Lesión quística	Cabeza	Negativo a malignidad	Cistadenoma seroso

Fueron 6 pacientes a los que se les puede comparar el resultado citológico tomado por BAAF con el reporte histopatológico de la pieza quirúrgica, con estos datos calculamos la sensibilidad, especificidad, valor predictivo positivo y valor predictivo negativo de la citología por ultrasonido endoscópico en el Hospital de Especialidades del CMN La raza.

Tabla 4. Resultados en la comparación de la citología por BAAF y el histopatológico de la pieza quirúrgica.

Paciente	Género	Edad	Diagnostico ultrasonografico	Diagnóstico citológico	Diagnóstico histopatológico	Resultado
1	M	41	Tumor quístico	Negativo a malignidad	Neoplasia sólida pseudopapilar	Falso negativo
2	M	28	Tumor sólido	Neoplasia sólida pseudopapilar	Neoplasia sólida pseudopapilar	Verdadero positivo
3	M	58	Tumor sólido	Negativo a malignidad	Adenocarcinoma	Falso negativo
4	M	55	Tumor sólido	Neoplasia epitelial	Neoplasia sólida pseudopapilar	Verdadero positivo
5	M	67	Tumor sólido	Negativo a malignidad	Negativo a malignidad	Verdadero negativo
6	M	72	Lesión quística	Negativo a malignidad	Cistadenoma seroso	Falso negativo

Los resultados obtenidos fueron los siguientes:

Resultado	Número de casos
Verdadero positivo	2
Verdadero negativo	1
Falso positivo	0
Falso negativo	3

Con estos datos, calculamos la sensibilidad de la citología por BAAF, la cual realizaremos con la siguiente fórmula:

$$\text{Sensibilidad} = \frac{VP}{VP + FN}$$

Sustituyendo esta fórmula tendremos:

$$\text{Sensibilidad} = 2 / 2 + 3$$

$$\text{Sensibilidad} = 2 / 5$$

$$\text{Sensibilidad} = 0.4$$

$$\text{Sensibilidad} = 40\%$$

Para calcular la especificidad usaremos la siguiente fórmula:

$$\text{Especificidad} = \frac{VN}{VN + FP}$$

Sustituimos la fórmula:

$$\text{Especificidad} = 1 / 1 + 0$$

$$\text{Especificidad} = 1/1$$

$$\text{Especificidad} = 1$$

$$\text{Especificidad} = 100\%$$

Para calcular el valor predictivo positivo (VPP) usaremos la fórmula:

$$\frac{VP}{VP + FP}$$

VPP =

En donde  $VPP = 2 / 2 + 0$

$VPP = 2 / 2$

$VPP = 1$

**VPP = 100%**

Y para el valor predictivo negativo (VPN) usaremos la siguiente formula:

$$\frac{VN}{VN + FN}$$

VPN =

En donde  $VPN = 1 / 1 + 3$

$VPN = 1 / 4$

$VPN = 0.25$

**VPN = 25%**

## Discusión

Hoy en día el ultrasonido endoscópico se ha convertido en uno de los pilares diagnósticos en enfermedades del páncreas y en especial relacionado a tumores y cáncer. [2] Aunque no está disponible en todos los medios hospitalarios, en nuestro entorno se puede hacer uso de esta herramienta diagnóstica para realizar un diagnóstico preciso y ofrecer un tratamiento más rápido en pacientes que tiene enfermedades del páncreas y que por su complejidad en ocasiones es difícil llegar a un diagnóstico certero con los medios habituales como lo es el ultrasonido y la tomografía.

En algunas series internacionales reportadas mencionan que la biopsia por aspiración con aguja fina tomada por ultrasonido endoscópico en padecimientos del páncreas se ha observado que tiene una sensibilidad mayor del 90%. [21]. Esto se explica debido a que estos centros tienen gran experiencia con esta técnica, se usa rutinariamente y cuentan con técnicos citólogos especializados en el proceso y manejo de las biopsias tomadas, además siguen protocolos ya establecidos para el análisis de estas muestras y se publican sus resultados obtenidos.

En nuestro centro hospitalario encontramos que la BAAF tomada por ultrasonido endoscópico en enfermedades benignas del páncreas y tumores, la sensibilidad está por debajo de lo publicado internacionalmente y la especificidad por arriba del promedio internacional [22], esto puede ser explicado por los siguientes factores:

1.- el procedimiento en nuestro hospital y en general en nuestro entorno (México) no es estandarizado, y no se cuenta con protocolos establecidos para la toma, procesamiento y análisis de las muestras, se requiere citólogos especializados para la correcta interpretación de las laminillas.

2.- La baja cantidad de pacientes que son sometidos a ultrasonido endoscópico y toma de biopsia por aspiración con aguja fina, hace que este estudio sea muy poco sensible para diagnosticar enfermedades benignas y tumores pancreáticos, pero muy específico en personas que padecen estas enfermedades, por lo que



esta justificado su uso y proporciona una buena relacion costo – beneficio, sabiendo que el diagnóstico y tratamiento de enfermedades del páncreas en términos económicos llegan a ser importantes.

3.- Por ultimo, su especificidad es muy alta, ya que se realiza este estudio a los paciente en los que por otros métodos de estudio (ultrasonido, tomografia y resonancia magnetica) ya cuentan con reportes positivos de enfermedad pancreática y se utiliza este recurso para corroborar el diagnóstico, detemrnar limites quirurgicos y obtener un diagnóstico citologico previo a su intervención quirurgica.

En este estudio también se observo que el ultrasonido endoscópico es una herramienta excelente para el diagnostico de enfermedades benignas como lo es la enfermedad litiasica biliar, la pancreatitis crónica y las complicaciones de la pancreatitis aguda, como lo es el diagnóstico y estudio de los pseudoquistes pancreaticos. [23]

Llama la atención que el valor predictivo positivo de este estudio es del 100 % y el valor predictivo negativo es del 25 %. Esto es importante tomar en cuenta ya que si a través de este estudio sale con una citología sospechosa de proceso neoplásico estamos obligados a continuar estudiando al paciente, y también muy importante si tenemos un estudio con reporte negativo no confiarnos y tener una alta sospecha clínica de un problema neoplásico en el páncreas y complementar este estudio con algún otro diferente, por ejemplo tomografía o resonancia magnética. [20].

## **Conclusión**

El ultrasonido endoscópico forma parte del protocolo de estudio en enfermedades pancreáticas, y lo tenemos disponible en nuestro medio. Es utilizado para el estudio de enfermedades del páncreas tanto benignas como malignas. Este método ofrece la posibilidad de realizar citología mediante una biopsia por aspiración con aguja fina en caso de encontrar un proceso tumoral.

Un resultado positivo de enfermedad neoplásica tiene mucha probabilidad de que el paciente tenga esta enfermedad y nos obliga a completar el protocolo de estudio y ofrecerle un tratamiento rápido. Una citología negativa no descarta una enfermedad neoplásica del páncreas y tenemos que hacer uso del juicio clínico, que nos obliga a pedir otro tipo de estudio para descartar tumores de páncreas que conllevan una gran morbi-mortalidad en todos los pacientes.

Aun queda mucho por conocer de esta herramienta, sobre todo en el campo del tratamiento de enfermedades del páncreas y se espera que en poco tiempo se adopten protocolos establecidos en nuestro medio para el uso de esta herramienta diagnóstica y para el procesamiento de las muestras citológicas obtenidas por medio de este.

## REFERENCIAS BIBLIOGRÁFICAS

- [1] Early DS, Ben-Menachem T, Decker GA. et al. Appropriate use of GI endoscopy. *Gastrointest Endosc* 2012; 75: 1127-1131
- [2] Shahidi, N., Ou, G., Lam, E., Enns, R., & Telford, J. (2017). When trainees reach competency in performing endoscopic ultrasound: a systematic review. *Endoscopy international open*, 5(4), E239–E243. <https://doi.org/10.1055/s-0043-100507>
- [3] Prasad, P., Wittmann, J., & Pereira, S. P. (2006). Endoscopic ultrasound of the upper gastrointestinal tract and mediastinum: diagnosis and therapy. *Cardiovascular and interventional radiology*, 29(6), 947–957.
- [4] Wallace MB, Kennedy T, Durkalski V, et al. (2001) Randomised controlled trial of EUS-guided fine needle aspiration techniques for the detection of malignant lymphadenopathy. *Gastrointest Endosc* 54(4):441–447
- [5] Wiersema MJ, Vilman P, Giovannini , et al. (1997) Endosonography-guided fine-needle aspiration biopsy: diagnostic accuracy and complication assessment. *Gastroenterology* 112(4):1087–1095
- [6] Paquin SC, Garipey G, Lepanto L, et al. (2005) A first report of tumor seeding because of EUS-guided FNA of a pancreatic adenocarcinoma. *Gastrointest Endosc* 61(4):610–611
- [7] Larghi A, Verna EC, Stavropoulos SN, et al. (2004) EUS-guided trucut needle biopsies in patients with solid pancreatic masses: A prospective study. *Gastrointest Endosc* 59(2):185–190

[8] Fisher WE, Andersen DK, Windsor JA, Dudeja V, Brunnicardi F. Páncreas. In: Brunnicardi F, Andersen DK, Billiar TR, Dunn DL, Kao LS, Hunter JG, Matthews JB, Pollock RE. eds. *Schwartz. Principios de Cirugía, 11e*. McGraw Hill; 2020. Accessed January 23, 2022. <https://accessmedicina-mhmedical-com.pbidi.unam.mx:2443/content.aspx?bookid=2958&sectionid=250642900>

[9] Petrov MS, Shanbhag S, Chakraborty M, Phillips AR, Windsor JA. Organ failure and infection of pancreatic necrosis as determinants of mortality in patients with acute pancreatitis. *Gastroenterology*. 2010;139:813–820.

[10] Etemad B, Whitcomb DC. Chronic pancreatitis: diagnosis, classification, and new genetic developments. *Gastroenterol*. 2001;120:682–707.

[11] Dravecka I, Lazurova I. Nesidioblastosis in adults. *Neoplasma*. 2014;61(3):252-256. doi:10.4149/neo\_2014\_047

[12] Howlader N, Noone AM, Krapcho M, et al, eds. *SEER Cancer Statistics Review, 1975–2014*. Bethesda, MD: National Cancer Institute. Available at: [https://seer.cancer.gov/csr/1975\\_2014/](https://seer.cancer.gov/csr/1975_2014/). Accessed January 23, 2021.

[13] Ferlay J , Soerjomataram I, Ervik M, Dikshit R, Eser S, Mathers C, Rebelo M, Parkin DM, Forman D, Bray F. GLOBOCAN 2012 v1.0, Cancer Incidence and Mortality Worldwide: IARC CancerBase No. 11. Lyon, Francia: Agencia Internacional para la Investigación del Cáncer; 2013. Consultado el 18 de abril de 2022. Disponible en: <http://globocan.iarc.fr>.

[14] Laffan TA, Horton KM, Klein AP, et al. Prevalence of unsuspected pancreatic cysts on MDCT. *AJR Am J Roentgenol*. 2008;191(3):802–807. doi: 10.2214/AJR.07.3340

[15] Tanaka M, Adsay V, Chari S, et al. International consensus guidelines 2012 for the management of IPMN and MCN of the pancreas. *Pancreatology*. 2012(12):183–197.

[16] Boni L, Benevento A, Dionigi G, Cabrini L, Dionigi R. Primary pancreatic lymphoma. *Surg Endosc*. 2002;16:1107–1108. [[PubMed: 11984658](#)]

[17] Ahmad NA, Lewis JD, Ginsberg GG, et al. (2000) EUS in preoperative staging of pancreatic cancer. *Gastrointest Endosc* 52(4):463–468

[18] Fickling WE, Wallace MB (2003) Endoscopic ultrasound and upper gastrointestinal disorders. *J Clin Gastroenterol* 36(2):103–110

[19] Soriano A, Castells A, Ayuso C, et al. (2004) Preoperative staging and tumor resectability assessment of pancreatic cancer: Prospective study comparing endoscopic ultrasonography, helical computed tomography, magnetic resonance imaging, and angiography. *Am J Gastroenterol* 99(3):492–501

[20] Ahmad NA, Kochman ML, Lewis JD, et al. (2001) Can EUS alone differentiate between malignant and benign cystic lesions of the pancreas? *Am J Gastroenterol* 96(12):3295–3300

[21] Mallery JS, Centeno BA, Hahn PF, et al. (2002) Pancreatic tissue sampling guided by EUS, CT/US, and surgery: a comparison of sensitivity and specificity. *Gastrointest Endosc* 56(2):218–2

[22] Anderson MA, Carpenter S, Thompson NW, et al. (2000) Endoscopic ultrasound is highly accurate and directs management in patients with neuroendocrine tumors of the pancreas. *Am J Gastroenterol* 95(9):2271–2277

[23] Dahan P, Andant C, Levy P, et al. (1996) Prospective evaluation of endoscopic ultrasonography and microscopic examination of duodenal bile in the diagnosis of cholecystolithiasis in 45 patients with normal conventional ultrasonography.

