UNIVERSIDAD NACIONAL AUTÓNOMA DE MÉXICO
Facultad de Medicina
División de estudios de posgrado

Unidad Médica de Alta Especialidad
Hospital de Pediatría
Centro Médico Nacional de Occidente

Correlación de gradiente transcoartación por medio de ecocardiografía transtorácica y gradiente pico estimado por cateterismo cardiaco en pacientes con diagnóstico de coartación aórtica

TESIS

Para obtener el título de la subespecialidad en

CARDIOLOGÍA PEDIÁTRICA

PRESENTA

Dra. María Fernanda Rosas De Silva

DIRECTOR DE TESIS

Dr. Jorge Luis Villatoro Fernández

ASESOR METODOLÓGICO

Dra. Rosa Ortega Cortés

Guadalajara, Jalisco, 2024.

Universidad Nacional Autónoma de México
UNAM
Biblioteca Central
Dirección General de Bibliotecas de la UNAM

UNAM – Dirección General de Bibliotecas
Tesis Digitales
Restricciones de uso

DERECHOS RESERVADOS ©
PROHIBIDA SU REPRODUCCIÓN TOTAL O PARCIAL

Todo el material contenido en esta tesis esta protegido por la Ley Federal del Derecho de Autor (LFDA) de los Estados Unidos Mexicanos (México).

El uso de imágenes, fragmentos de videos, y demás material que sea objeto de protección de los derechos de autor, será exclusivamente para fines educativos e informativos y deberá citar la fuente donde la obtuvo mencionando el autor o autores. Cualquier uso distinto como el lucro, reproducción, edición o modificación, será perseguido y sancionado por el respectivo titular de los Derechos de Autor.

DIRECCIÓN DE EDUCACIÓN E INVESTIGACIÓN EN SALUD

AUTORIZACIÓN

COMITÉ LOCAL DE INVESTIGACIÓN EN SALUD

R-2023-1302-053

En virtud de haber terminado de manera satisfactoria su tesis y contar con el aval de su director de tesis para obtener el grado de especialista en:

CARDIOLOGÍA PEDIATRICA

SE AUTORIZA LA IMPRESIÓN DE TESIS DEL ALUMNO

DRA. MARIA FERNANDA ROSAS DE SILVA

"CORRELACION DE GRADIENTE TRANSCOARTACION POR MEDIO DE ECOCARDIOGRAFIA TRANSTORACICA Y GRADIENTE ESTIMADO POR CATETERISMO CARDIACO EN PACIENTES CON DIAGNOSTICO DE COARTACION AORTICA"

DIRECTOR DE TESIS

DR. JORGE LUIS VILLATORO FERNANDEZ

ENC. DIRECCIÓN DE EDUCACIÓN E INVESTIGACIÓN EN SALUD

DRA. HORACIA CELINA VELARDE SCULL

IDENTIFICACIÓN DE AUTORES

ALUMNO (A)

Dra. María Fernanda Rosas De Silva
Residente de Cardiología Pediátrica
UMAE, Hospital de Pediatría, CMNO
Av. Belisario Domínguez No. 735 Col. Independencia.
CP 44340, Guadalajara, Jalisco.
Matrícula: 991446068
Teléfono: 3211026835
Correo electrónico: ferrosasdesilva12@gmail.com

DIRECTOR DE TESIS

Dr. Jorge Luis Villatoro Fernández
MNF Cardiólogo Pediatra e Intervencionista.
UMAE, Hospital de Pediatría, CMNO
Av. Belisario Domínguez No. 735 Col. Independencia.
CP 44340, Guadalajara, Jalisco.
Matrícula: 991431444
Teléfono: 3319186004
Correo: jorgevillatoro@hotmail.com

ASESOR METODOLÓGICO

Dra. Rosa Ortega Cortés
Investigador, Unidad de Investigación Médica
UMAE, Hospital de Pediatría, CMNO
Av. Belisario Domínguez No. 735 Col. Independencia.
CP 44340, Guadalajara, Jalisco.
Matrícula: 9951873
Teléfono: 3333991658
Correo: rosaortega@imss.gob.mx

INDICE

I.	**Resumen**	**5**
II.	**Marco teórico y antecedentes**	**7**
III.	**Planteamiento del problema**	**26**
IV.	**Justificación**	**27**
V.	**Objetivos**	**28**
VI.	**Hipótesis**	**29**
VII.	**Material y métodos**	
	A) Tipo y diseño	**30**
	B) Universo y lugar de trabajo	**30**
	C) Cálculo muestral	**30**
	D) Criterios de selección	**30**
	E) Variables del Estudio	**31**
	F) Definición de variables	**31**
	G) Operalización de variables	**33**
VIII.	**Desarrollo de estudio y procedimientos**	**38**
IX.	**Análisis estadístico**	**39**
X.	**Aspectos éticos**	**40**
XI.	**Recursos, financiamiento y factibilidad**	**43**
XII.	**Resultados**	**45**
XIII.	**Discusión**	**56**
XIV.	**Conclusiones**	**49**
XV.	**Referencias bibliográficas**	**60**
XVI.	**Anexos**	
	1. **Hoja de recolección de datos**	**63**
	2. **Carta de dispensa de consentimiento informado**	**64**
	3. **Carta de confidencialidad**	**66**
	4. **Dictamen de aprobación**	**67**

ABREVIATURAS

CoA: Coartación aórtica

Cr: Cromosoma

LSA: Arteria subclavia izquierda

VACA: Valvuloplastía y angioplastía en cardiopatías congénitas

AHA: American Heart association

AAP: American Academy of Pediatrics

NYHA: New York Heart Association

IECAS: Inhibidores de enzima convertidora de angiotensina

FEVI: Fracción de eyección de ventrículo izquierdo

PHT: Tiempo de hemipresión

VIT: la velocidad integral de tiempo

EVD: Velocidad diastólica temprana (EVD)

LDV: Velocidad telediastólica

PWV: Velocidad de onda pulsada

I. RESUMEN

Introducción: La coartación aórtica se define como una disminución de calibre que dificulta el paso de flujo sanguíneo hacia la aorta descendente(1). El diagnóstico se establece por el gradiente clínico de la presión arterial y la evaluación inicial se realiza mediante ecocardiografía transtorácica que permite medir la zona de estrechez, estimar el gradiente máximo y medio, definir la anatomía, las malformaciones asociadas y evaluar la función cardiaca(2). Algunas guías recomiendan el tratamiento tan pronto como se establece el diagnóstico, ya que este incrementa la esperanza de vida y disminuye la morbilidad(5). Las recomendaciones según la guía para cateterismo cardiaco e intervención publicada por la AHA para pacientes pediátricos se basan en el gradiente pico a pico y en algunas características como presencia de vasos colaterales, corazón univentricular o disfunción ventrícular. El seguimiento por ecocardiograma también nos permite identificar el momento en el cual realizar una reintervención, por lo que es importante definir puntos de cohorte sin necesidad de evaluar de manera invasiva el gradiente pico de la zona coartada.

Objetivo general: Correlacionar los gradientes máximos y medios transcoartación por medio de ecocardiografía transtorácica y los gradientes picos obtenidos por medio de cateterismo cardiaco en pacientes pediátricos con diagnóstico de coartación aórtica.

Material y métodos: A través de un estudio retrospectivo y correlacional, se realizó una revisión de expedientes de pacientes con diagnóstico de coartación aórtica que fueron sometidos a cateterismo evaluados con ecocardiograma transtorácico previo al procedimiento en el periodo de 2017 a 2022. El tamaño de muestra se estimó de acuerdo al censo de 2021, en el cual se realizaron 30 cateterismos en pacientes con coartación aórtica, se incluyeron 117 intervenciones que se realizaron en un periodo de 5 años.

Resultados: Del total de expedientes revisados el predominio fue género masculino con el 66% (n=77) con una relación 1.9:1. El grupo en el cuál se realizaron más cateterismos fue la adolescencia con el 37.6% (n=44). También se registró la edad en la cuál fueron diagnosticados, se detectaron dos picos, el primero en lactantes menores con el 27.3% (n=32) y el segundo pico en los adolescentes los cuales correspondieron al 26.4% (n=31). Respecto a las variables clínicas de este estudio, se evidencía una cantidad importante (41.8%) se referían asintomáticos. La clase funcional de acuerdo a Ross y escala de NYHA en escolares y adolescentes el 69% (n=81) de los pacientes se encontraba en clase funcional I y 11.1% (n=13) en clase funcional IV, que se relaciona con los pacientes que se presentaron con datos de choque cardiogénico. La hipertensión arterial se detectó en el 46.1% (n=54), los

medicamentos más utilizados fueron por orden los inhibidores de enzima convertidora de angiotensina y los beta bloqueadores. El 83% (n=98) de los pacientes se reportó en el ecocardiograma transtorácico la función ventricular normal. Respecto a las características propias de la coartación aórtica, el tipo más frecuente reportado en el expediente fue yuxtaductal en el 60.6% (n=71). Las anomalías cardiacas asociadas se presentaron en 79 pacientes que corresponden al 61.7%, los más frecuentes fueron aorta bivalva. El 12.8% (n=15) de los pacientes presentaron complicaciones inmediatas, la más frecuente fue la formación de aneurismas en 11 de estos pacientes. De los 117 expedientes evaluados, en los resultados obtenidos por ecocardiografía doppler transtorácica, respecto al gradiente medio transcoartación se obtuvo un promedio de 23.35 mmHg (± 9.4), gradiente máximo con una media de 49.68 (±19.26). En el resultado por cateterismo el gradiente pico promedio fue de 28.74 mmHg (±16.9). La relación de los gradientes por medidos por doppler y la medición invasiva de gradiente pico a pico se analizó por medio de la correlación de Pearson bivariada. De los 117 expedientes que cumplieron los criterios de inclusión respecto al gradiente medio por ecocardiografía doppler y el gradiente pico a pico por cateterismo se obtuvo una correlación estadísticamente significativa ($r= 0.391$ y $p <0.01$) el coeficiente obtenido se interpreta como una correlación baja (>0.2-0.4). En lo que respecta a la correlación del gradiente máximo por ecocardiograma y pico a pico por cateterismo se encontró de igual manera una relación significativa discretamente más baja que la previa descrita ($r= 0.367$ y $p <0.01$).

Conclusiones: 1. En nuestro estudio encontramos una correlación significativa entre los gradientes obtenidos por ecocardiograma transtorácico y por cateterismo, con discreta mayor correlación entre el gradiente medio por ecocardiograma doppler y el gradiente pico a pico. 2. Las características de nuestra población algunas coinciden con la población general como el predominio masculino, la edad de diagnóstico que fue el periodo neonatal y la adolescencia, sin embargo a diferencia de otros estudios, casi la mitad de los pacientes se encontraban asintomáticos y la mayoría con clase funcional conservada. 3. Los tipos de coartación aórtica intervenidos por cateterismo fueron yuxtaductal, en segundo lugar posductal y en la minoria preductales. 4. Las anomalías cardiacas asociadas mas frecuentes encontradas fueron aorta bivalva, conducto arterioso y comunicación interventricular. 5. Las complicaciones que se identificaron como consecuencia al cateterismo fueron aneurismas, lesiones vasculares, vasoespasmo, arritmias y una defunción.

II. MARCO TEÓRICO

La coartación aórtica se define como una disminución de calibre en la aorta que se presenta a diferentes niveles de la misma, lo que provoca dificultad para el paso de flujo sanguíneo desde la aorta ascendente hasta la descendente(1). La lesión se caracteriza por el engrosamiento de la capa media aórtica y por hiperplasia de la íntima, se localiza en la pared posterior, después del origen de la arteria subclavia. Es un defecto relativamente común que ocurre en el 0.06% - 0.08% de la población general(7). Se reporta del 5% al 8% de la cardiopatías congénitas y ocurre de 4 de cada 10,000 recién nacidos vivos, con predominio en el sexo masculino que va de 2:1 hasta 4:1(8). El 64% de los pacientes se presentan en el periodo neonatal- lactante menor, el 36% restante se presentan a una edad mayor(9).

La etiología exacta de la CoA continua sin esclarecerse por completo, por lo que se existen diferentes teorías para explicar la malformación(1); sin embargo hay evidencia de suceptibilidad genética, esto incluye los casos de CoA en la familia, recurrencia en hermanos, asociación con sindromes genéticos y a mutaciones genéticas(6). En los casos de CoA aislada la expresión genética conocida es heterogénica, pleiotrópica y complicada, debido a una expresividad variable y a no penetrancia(10). Las asociaciones genéticas sindromáticas incluyen síndrome de Turner, PHACE, DiGeorge, Noonan y síndromes velocardiofaciales(11).

El síndrome de Turner es causado por una ausencia parcial o total del cromosoma X en las mujeres, aproximadamente el 30% de las niñas presentan CoA la cual puede ocurrir de manera aislada o en combinación con válvula aórtica bicúspide(2). Se han identificado que la pérdida de genes ubicados en el brazo corto del Cr X (Xp) puede ser responsable del fenotipo de CoA aislada. Los genes implicados en la etiología incluyen NOTCH1 que juega un papel importante en el desarrollo cardiaco y la vasculogénesis(10).

Embriología

El arco aórtico y sus vasos se desarrollan durante la 6ta semana de gestación. El 3er arco aórtico persiste como la carótida común, el 4to arco forma la aorta torácica y el

istmo y el 4to arco derecho en condiciones normales involuciona. Aún no se logra definir claramente el aspecto fundamental de las alteraciones a nivel del arco aórtico, sin embargo se han desarrollado diversas teorías(12).

Las tres teorías mejor fundamentadas que explican el desarrollo de esta patología son:

1. Teoría de Skoda que se basa en el crecimiento (migración) anormal del tejido ductal dentro de la aorta, lo que se respalda por la presentación más común, a nivel yuxtaductal, que posterior al nacimiento presenta constricción en el periodo neonatal (1).
2. Teoría hemodinámica de flujo fetal sugiere que la disminución del flujo a través del istmo aórtico provoca hipoplasia del istmo y con ello coartación aórtica, esto se respalda con la asociación con defecto interventricular, estenosis aórtica, síndrome de ventrículo izquierdo hipoplásico(6).
3. Teoría de migración cefálica anormal en el desarrollo del arco aórtico y la aorta descedendente, derivada de los arcos faríngeos, inicialmente simétricos que posteriormente sufren regresión; un desarrollo anormal en el segmento del cuarto arco faríngeo izquierdo provoca la falta de migración cefálica de la subclavia izquierda lo que origina retracción cuando el conducto se cierra(1).

Fisiopatología

La fisiopatología depende de la importancia de la constricción y su extensión, la presencia o no de circulación colateral, la permeabilidad del conducto arterioso y la localización de la coartación(13).

Las alteraciones en la etapa fetal están determinadas por la sobrecarga de presión impuesta por la obstrucción, tanto al ventrículo derecho como al izquierdo; dicha sobrecarga se relaciona con el grado de obstrucción y condiciona hipertrofia del ventrículo izquierdo. En la vida fetal, al evitar el paso por la circulación pulmonar el gasto cardiaco depende del ventrículo derecho y el flujo a través del conducto arterioso, solo <10% del gasto fluye a tráves del istmo aórtico, por lo que la sobrevida fetal no está comprometida incluso en CoA severa(6). Cuando la obstrucción es importante y distal al conducto arterioso, se desarrollará circulación colateral in utero para permitir la sobrevida. La circulación colateral se ha demostrado en la primera

semana de vida en casos de obstrucción muy severa; de no existir, son mayores las posibilidades de muerte temprana(13).

En la etapa neonatal la sobrecarga de presión cambia del ventrículo derecho al ventrículo izquierdo, por lo que se activan mecanismos compensadores para asegurar y mantener perfusión de la mitad inferior del cuerpo, todo esto se relaciona con el tiempo de cierre de conducto arterioso y con hipoplasia del arco aórtico. El cierre del conducto arterioso en casos de obstrucción severa puede provocar falla ventricular, de manera transitoria se presenta vasocontricción de las arteriolas sitémicas para conservar la presión diastólica elevada y a través de colaterales mantener el flujo.

Las consecuencias hemodinámicas sobre todo en las primeras semanas de vida incluyen disminución de gasto cardiaco, incrementa la presión telediastólica del ventrículo izquierdo, eleva la presión auricula izquierda, provoca congestión venocapilar e hipertensión pulmonar. Si el gasto cardiaco se encuentra severamente comprometido se desarrolla acidosis que además disminuye la contractilidad miocárdica(12).

Los mecanismos compensatorios incluyen la activación sistéma nervioso simpático que incrementa la frecuencia cardiaca y la contractilidad, además de activación del mecanismo de Frank-starling para incrementar el volumen telediastólico y mantener un gasto cardiaco normal. Sin embargo el miocardio inmaduro es relativamente inefectivo para responder a estos mecanismos, por lo que la infancia es un periodo particularmente vulnerable para alteraciones hemodinámicas(12). Debido a la hipovolemia en el segmento inferior del cuerpo se presenta hipoxia y trastornos ácido-base lo que además tiene consecuencias multisistémicas. El conducto arterioso permite el paso de sangre hacia las porciones inferiores del cuerpo, lo cual es dependiente de la resistencia vascular pulmonar. En la coartación aórtica además se presenta disfunción diastólica, los estudios ecocardiográficos han demostrado dismininución de la relajación temprana ventricular, provocando un cambio del llenado hacia la diástole tardía. Estas anormalidades se relacionan con la complianza ventricular disminuida por hipertrofia miocárdica, fibrosis miocárdica e incremento del inotropismo(12). En los casos en los que la obstrucción no es severa, la presentación

clínica puede ser gradual en el transcurso de meses y desarrollar la presencia de arterias colaterales para mejorar el flujo sanguíneo a la porción inferior del cuerpo.
La presencia de defectos asociados cambian el comportamiento hemodinámico, por ejemplo en asociación a estenosis valvular o subvalvular aórtica se incrementa aún más la presión sistólica ventricular y la poscarga, un defecto amplio del septum interventricular, el conducto arterioso permeable o insuficiencia valvular mitral pueden incrementar el volumen telediastólico ventricular izquierdo y la precarga lo que aunado a la presión telediastólica incrementada, empeora la presión venosa pulmonar y arterial pulmonar(12). Los pacientes con coartación aórtica además pueden presentar anormalidades en la fisiología vascular debido a los cambios que se desarrollan en la pared arterial como alteraciones de la complianza, la función de los barorreceptores y los cambios en la reactividad vascular, manifestados como hipertensión arterial sistólica que pueden persistir a pesar de la reparación exitosa.

Clasificación

La CoA se puede presentar como una estructura en forma tubular o membranosa con una abertura excéntrica o central, en segmentos pequeños o largos, los segmentos más cortos es la forma más común (14).
Existen distintas clasificaciones las cuales se pueden dividir

1. Por edad: neonatal, infantil y del adulto.
2. Segmento de presentación: yuxtaductal (clásica), ístmica o del arco transverso
3. Lesiones asociadas: simple o compleja.

La forma clásica se localiza en la aorta torácica distal al origen de la subclavia izquierda y es yuxtaductal. En la coartación aórtica simple no existe ninguna otra anomalía asociada, lo que se ha reportado hasta en el 50% de los casos(5). La forma compleja donde se asocian otras anomalías los mas común como defectos septales ventriculares, la presencia aorta bicúspide se ha reportado hasta en dos terceras partes de los pacientes, las alteraciones a nivel de la válvula mitral también se han asociado aunque son menos frecuentes(14), lesiones obstructivas del ventrículo izquierdo, hasta asociaciones con cardiopatías mas complejas.

Cardiopatías asociadas
Comunicación interventricular
Válvula aórtica bicúspide
Conducto arterioso permeable
Válvula aórtica
Válvula mitral
Doble entrada a ventrículo izquierdo
Doble vía de salida de ventrículo derecho (anomalía de Taussig-Bing)
Atresia tricuspidea con transposición de grandes arterias
Síndrome de corazón izquierdo hipoplásico
Trasposición de grandes arterias

Fig 1. Cardiopatías más frecuentes asociadas a coartación aórtica.

El espectro de la patología es muy variable y su pronóstico también depende de las asociaciones con otras malformaciones cardiacas(15). Existen también asociaciones no cardiacas, principalmente causadas de manera secundaria a la hipertensión arterial, como aneurisma intracerebral (aneurisma en cereza) se reporta aproximadamente en el 10% de los casos, las anomalías pulmonares y anormalidades de los vasos aórticos(4).

Clínica

Se estima que del 60%-80% de los recien nacidos con coartación aórtica no se diagnostican antes del egreso hospitalario(5). La presentación clínica es muy variable y es dependiente de la severidad. Los pacientes neonatos y lactantes generalmente se presentan con algún grado de falla cardiaca congestiva y choque. En los casos de hipoplasia tubular y defectos septales el cuadro que predomina es insuficiencia cardiaca temprana. Generalmente se presenta durante el primer mes de vida, los pacientes se encuentran irritables, con diaforesis al esfuerzo, disnea durante la alimentación y determina una mortalidad importante, usualmente en condiciones críticas, con palidez de tegumentos, mala perfusión tisular y diaforesis cefálica, cuando se asocia a cianosis distal, es habitualmente diferencial y limitada a los miembros

inferiores como resultado de un conducto arterioso perisistente hipertenso que mantiene la circulación del hemicuerpo inferior(13). Cuando la obstrucción es aislada lo habitual es un cuadro clínico poco sintomático, porque existe mejor tolerancia, y la insuficiencia cardiaca es de aparición más tardía, en ocasiones precipitado por procesos infecciosos pulmonares; por lo que la coartación aórtica se puede dividir en dos grupos distintos: coartación aórtica crítica o coartación aórtica asintomática(5). Los pacientes pasan asintomáticos por un periodo variable, comienzan por presentar claudicación con el ejercicio, dolor en miembros inferiores, disnea, dolor torácico, hipertensión arterial sistémica e insuficiencia cardiaca; por lo que escolares y adolescentes usualmente se presentan con hipertensión arterial en las extremidades superiores, pulsos femorales ausentes o disminuidos y ocasionalmente con soplo a nivel valvular aórtico. Debido a diferencias en la circulación, el segmento superior del cuerpo adquiere apariencia atlética, mientras el inferior se observa adelgazado, de estar involucrada alguna de las subclavias, el brazo ipsilateral se observará hipodesarrollado(13). A pesar una adecuada reparación aórtica con mínimo o sin gradiente residual, los pacientes continuan presentando hipertensión arterial sistémica, por lo que se sabe que su etiología es multifactorial(15).

A la exploración física el precordio es hiperdinámico, la auscultación depende de los defectos asociados, en caso de aorta bivalva, se ausculta chasquido protosistólico, cuando se asocia a defecto septal ventricular, soplo holosistólico irradiado en barra, el componente del segundo ruido puede estar reforzado en presencia de hipertensión pulmonar. En caso de ser un defecto aislado, se puede escuchar un soplo sistólico suave en mesocardio por la irradiación del soplo en el área coartada, en caso de presentar colaterales se puede percibir soplo continuo y suave en la región posterior del tórax o por el conducto asociado. A pesar de que la coartación aórtica sea exitosamente tratada, los pacientes pueden desarrollar complicaciones como hipertensión arterial sistémica crónica, hipertrofia ventricular izquierda, insuficiencia cardiaca, coronariopatía, infartos e incluso muerte súbita(7).

Diagnóstico

Se establece por el gradiente clínico de la presión arterial con la presencia de pulsos femorales débiles siendo definido como una diferencia en la presión sistólica entre las extremidades superiores e inferiores >20 mmHg, o en caso de presentar una reducción del diámetro aórtico mayor al 50% en la zona más estrecha(2). El diagnóstico debe iniciarse con el cuadro clínico, los hallazgos de electrocardiograma y radiografía dependen de la edad de presentación del paciente con coartación aórtica pudiendose identificar que el paciente lactante puede tener la resistencias vasculares pulmonares elevadas(11). El electrocardiograma no es característico de la entidad, en el recién nacido y el lactante el ritmo es sinusal y la onda P normal, con eje desviado a la derecha por sobecarga de presión, el crecimeinto del ventriculo izquierdo depende de las anomalías asociadas, se desarrolla conforme la edad avanza, en el 30% de lo pacientes existe bloqueo de rama derecha del haz de His.

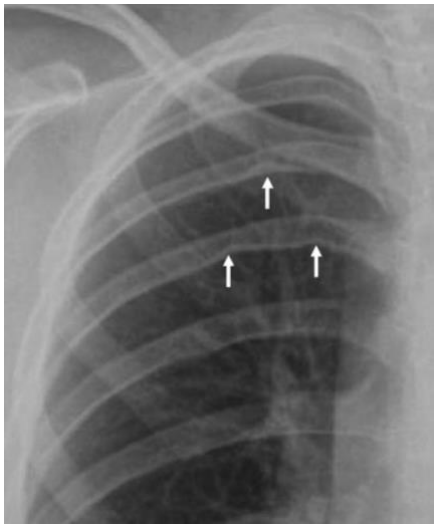

Fig. 2. Radiografía de tórax anteroposterior. Las flechas blancas indican erosión de arcos costales.(16)

La radiografía de tórax no es específica, se observa cardiomegalia de grado variable, que depende de defectos asociados, en caso de defectos septales hay aumento de flujo pulmonar e hipertensión venocapilar. En los pacientes mayores como escolares y adolescentes puede no presentar cardiomegalia, el flujo pulmonar puede ser normal o dependiendo si existen defectos septales. Después de los 6 años se pueden presentar datos más característicos de coartación como el botón aórtico prominente (13), que da una apariencia de signo de 3 (debido a la zona de cortación y la dilatación posestenótica), además se puede presentar el signo de Roessler por la erosión de los arcos costales posteriores, debido a arterias intercostales tortuosas y dilatadas(12).

Los métodos diagnósticos que se pueden utilizar es la ecocardiografía como estudio inicial, la angiotomografía y la resonancia magnética, el cateterismo juega un papel

importante tanto diagnóstico como terapéutico. Generalmente esta patología se corrige al momento del diagnóstico, pero algunos casos leves se otorga seguimiento para valorar incremento de la severidad. Se puede diagnosticar de mantera prenatal desde el primer semestre, sin embargo la detección prenatal es dificil y puede pasar desapercibido hasta el nacimeinto.

Ecocardiograma

Prenatal

El diagnóstico prenatal continua siendo un reto, en un estudio reciente, solo el 20% de los pacientes con coartación aórtica fueron diagnosticados en el periodo prenatal. En otro reporte solo una tercera parte de los fetos con sospecha de coartación aórtica, fueron confirmados al nacer.

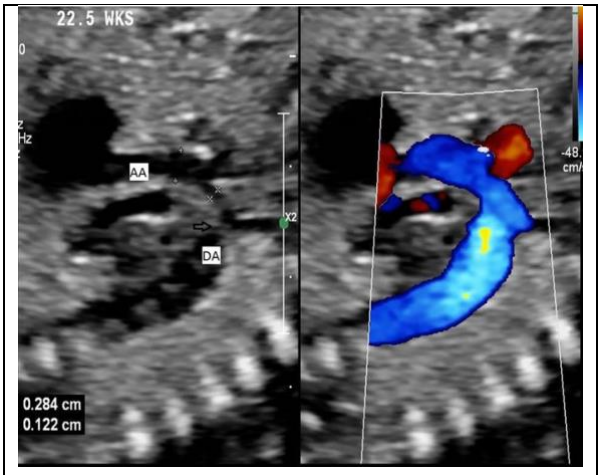

Fig.3 Vista sagital del arco aórtico fetal con hipoplasia del arco transverso .(6)

La asimetria ventricular (ventrículo derecho mayor que el ventrículo izquierdo) aunque se presenta frecuentemente, no es específico de coartación aórtica, generalmente se acompaña de insuficiencia tricuspidea. La aorta ascendente es frecuentemente menor que la arteria pulmonar. La presencia de hipoplasia del arco aórtico con diámetro a nivel de istmo menor de -2, la relación del diámetro del istmo con el conducto arterioso <0.74 en la vista de tres vasos traquea y el incremento de la velocidad con flujo diastólico a través del arco aórtico, son marcadores que predicen la posibilidad de coartación aórtica(6).

Postnatal

El ecocardiograma bidimensional y doppler color es el método inicial para el dianóstifco de los pacientes con coartación (3), además es parte de la revisión rutinaria de la aorta, sobre todo más últil para los segmentos proximales de la aorta y es fundamental su uso para el seguimiento (17). En la etapa neonatal, primera infancia y escolares, la

ecocardiografía provee suficiente información para el diagnóstico, sin embargo en los adultos puede ser dificil evaluar sobre todo aorta descendente por lo que en muchas ocasiones requieren complementación con tomografía o resonancia magnética(9). La ecocardiografía es un método accesible, incluso para diagnóstico a pie de cama.
La vista supraesternal es la mejor para evaluar coartación aórtica se caracteriza por una desviación anterior del segmento postero lateral del vaso distal a la arteria subclavia izquierda(2). En los neonatos incluso se puede valorar en la ventana infraclavicular izquierda y derecha(9).

La vista del arco aórtico se realiza de manera inicial en un plano transverso siguiendo la aorta ascendente cranealmente para demostrar el patrón de ramificación, la lateralidad y descartar anomalías asociadas, como el arco aórtico derecho o doble y/o origen aberrante de una arteria subclavia. Los barridos desde la escotadura supraesternal con giro desde la 1 a las 5 de las manecillas del reloj pueden mostrar una imagen completa del arco aórtico. El plano sagital oblicuo con la rotación adecuada se utiliza para visualizar el eje largo de la aorta ascendente, el arco, el istmo y aorta descendente proximal.(9)

Fig.4. Ecocardiograma transtorácico 2-D vista supraesternal. (6)

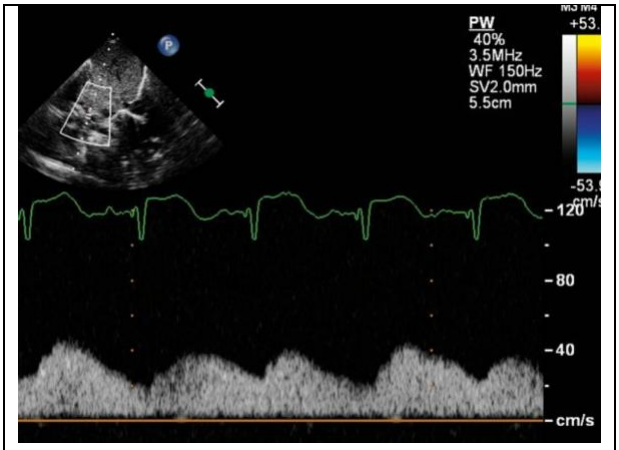

Fig. 5 Onda de doppler pulsada en aorta abdominal donde se demuestra la disminución de flujo el cual se continua hasta la diástole (3).

En las vistas subxifoideas posterior a determinar el situs abdominal, la posición cardiaca, anatomías segmentaria, las características del flujo sanguíneo en la aorta descendente se valoran con doppler espectral, se debe de alinear el ultrasonido con el eje largo de la aorta descendente(9). El patrón de doppler en la aorta abdominal

muestra flujo pulsátil en sístole sin flujo diastólico, en la presencia de coartación aórtica significativa, el flujo se observa disminuido, con baja velocidad y con flujo continuo en diástole, con retraso del tiempo de la velocidad pico a pico y disminución del gradiente medio de aceleración(3). En neonatos con coartación aórtica severa y conducto arterioso permeable, la amplitud e la onda de pulso, usualmente esta solo ligeramente disminuida o normal, y el componente diastólico es ausente o reverso, esto debido a que el ventriculo derecho genera la onda de pulso cuando la función sistólica se encuentra conservada mostrando una velocidad normal entre 20-40cm/s. A diferencia de los pacientes con coartación aórtica severa y conducto arterioso en vias de cierre o cerrado. Además se puede realizar la evaluación del arco aórtico y el conducto desde vista subxifoidea en un plano oblicuo sagital. (9)

En las vistas apical 4 cámaras, 5 cámaras y 3 cámaras se evalua el flujo de entrada y salida del ventrículo izquierdo, su volumen y masa, la presión sistólica de ventrículo derecho, la medida y función de la válvula mitral. Las vistas para esternales se utilizan para evaluar tramaño ventricular, función ventricular, flujo de salida, morfología de la válvula aórtica, mecanismos de estenosis e insuficiencia.(3) El arco aórtico distal entre la carótida común izquierda y la subclavia izquierda suele estar alargado e hipoplásico(9). La hipoplasia del arco aórtico se define como z-score el diámetro menor a -2.0. El doppler color muestra aceleración de flujo a nivel de proximal del segmento coartado, en la coartación severa es frecuente la presentación de aliasing del flujo por rebasar el límite de nyquist, con flujo contínuo en sístole y diástole. La anchura del color se ha relacionado bien con el diámetro de la coartación medido por angiografía(3). La evaluación integral aórtica y de sus propiedades biofísicas incluye: la evaluación de la relación presión-dimensión aórtica, rigidez arteria (medida por la velocidad de las ondas) y las ondas reflejadas. (17)

La velocidad de onda pulsada (PWV) se define como la velocidad de viaje a través de la aorta de la onda de pulso, con el aumento de la rigidez aórtica, aumenta la PWV, que se expresa como la relación entra la distancia entre dos puntos, en los que se regista el inicio de la onda y el tiempo de viaje entre los dos sitios. Los valores de PWV

incrementan en la aorta ascendente y en la aorta abdominal. (17) Para confirmar el diagnóstico de debe de valorar el gradiente, el tiempo de hemipresión b y el flujo diastólico, siempre teniendo en cuenta que estos pueden estar alterados por otros factores como el gasto cardiaco, la longitud de la zona coartada, la presencia de colaterales y la complianza aórtica(18). La medición con flujo doppler debe de realizarse directamente en la aorta descendente en la zona de coartación, la posición óptima es en la parte media del conducto arterioso. Se interroga con flujo continuo y se evidencia una imagen en "diente de sierra", el cual es resultado del retraso del flujo diastólico a través de la zona de estrechez. (19)

Es frecuente encontrar dos velocidades en el flujo que representan la velocidad pre y post coartación. Esta imagen puede no presentarse en casos de función sistólica ventricular disminuida y en caso de conducto arterioso permeable, por lo que en esos casos no es confiable estimar la severidad de la coartación en caso de disminución del gasto cardiaco. (18)



Fig. 6 Ilustración de Coartación aórtica, estimación de gradiente por ecocardiografía obtenido mediante ecuación de Bernoulli.(4)

El gradiente pico frecuentemente sobre estima el gradiente real (por cateterismo), esto generalmente por la velocidad de flujo previo a la coartación, influenciado por anormalidades en la válvula aórtica y no puede ser evitado en la ecuación modificada de Bernoulli(3).

Se ha correlacionado de manera significativa el gradiente pico a través de cateterismo con el tiempo de hemipresión (PHT), la velocidad integral de tiempo (VTI) a nivel de aorta abodminal, velocidad diastólica temprana (EVD), velocidad telediastólica (LDV) la velocidad media y el gradiente medio de la aorta descendente(20).

La fracción de eyección del ventrículo izquierdo (FEVI) no es un marcador sensible para la detección de disfunción sistólica subclínica y el doppler tisular tiene sus propias limitaciones como ser dependiente del ángulo. El uso de speckle-tracking es un método que nos muestra función miocárdica regional sublínica. La detección temprana de la disfunción miocárdica es escencial para establecer manejo (7).

Tomografía contrastrada, resonancia magnética y cateterismo

Cuando la vista por ecocardiografia no es adecuada, sobre todo en niños mayores y adultos, es necesario completar con otras modalidades de imagen previo a la intervención. Los estudios de imagen tienen un importante rol para el diagnóstico, la planeación prequirúrgica y el seguimiento de los pacientes con coartación aórtica.(4)

El cateterismo cardiaco en pocas ocasiones es utilizado en la actualidad para diagnóstico, la tomografía contrastada tiene la ventaja de una excelente resolución espacial y de ser un estudio muy rápido, la limitación es la exposición a radiación ionizante, aunque en los equipos de nueva generación existen protocolos para disminuir de manera significativa la exposición a la radiación (6).

De acuerdo la guía del 2008 AHA/ACC, todos los pacientes con diagnóstico de coartación aórtica (reparada o no) deben de tener por lo menos un estudio de imagen cardiovascular RMN o TC para evaluar la aorta y los vasos intracraneales (nivel de evidencia B)(4) La TC ha mostrado una sensibilidad mayor al 95% en la detección de coartación aórtica, las anomalías asociadas y las complicaciones posoperatorias en niños y en adultos, tiene la mejor resolución espacial de las modalidades de imagen no invasivas.(4)

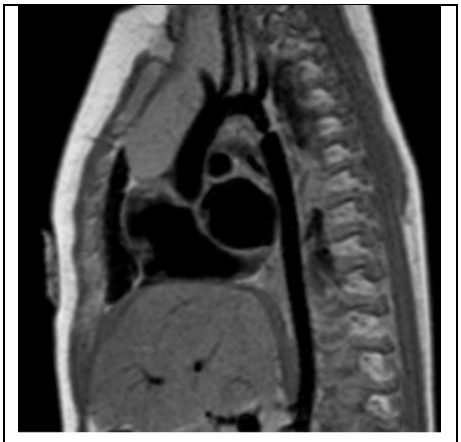

Fig. 7 Resonancia magnética cardiaca con imagen de coartación aórtica aislada. Ofrece alta resolución del arco aórtico, ayuda a localizar la longitud y la severidad de la coartación.(10)

El uso de resonancia magnética se ha incrementado debido a los avances en la obtención de imágenes, las secuencias de recuperación de doble inversión potenciadas en T1 de sangre negra y la angiografía por resonancia magnética proporcionan un excelente detalle anatómico de las estructuras del arco aórtico, además las secuencias libres de contraste de fase, brindan información adicional en forma de flujos, volumenes y gradientes a través de segmentos estenóticos, además no existe exposición a radiación, sin embargo su uso es limitado por el tiempo, necesidad de cooperación de los pacientes o el uso de anestesia general en los niños pequeños(6). La obtención de reconstrucciones multiplanares en

3D de la TC y RMN, han mostrado una ventaja adicional para el diagnóstico y las propuestas terapéuticas, muy útiles tanto para el médico como para el paciente.
El cateterismo cardiaco ha sido utilizado para complementar el diagnóstico realizado por ecocardiografía, proporcionando información hemodinámica y permitiendo visualizar los grandes vasos. Una de las ventajas es que es menos operador dependiente, se pueden obtener gradiente de presiones de manera confiable así como niveles de oxigenación por lo que provee información sobre el estado hemodinámico, otra ventaja es el uso de la técnica de sustracción que elimina estructuras óseas, es menos operador dependiente, las desventajas por ser un método invasivo incluyen compromiso venoso o arterial, sangrado, exposición a la radiación.(18)

Tratamiento

El manejo médico en los pacientes con coartación aórtica crítica es fundamental para mejorar el pronóstico, en los neonatos que presentan datos de choque requieren reapertura de conducto arterioso con infusión de prostaglandinas, además uso cauteloso de líquidos, soporte inotrópico, ventilación con presión positiva y corrección de alteraciones metabólicas. El manejo de la hipertensión en los niños mayores y adultos es complejo debido al riesgo de disminución de la perfusión en la porción inferior del cuerpo. Los IECAS y los β-bloqueadores generalmente son la terapia de primera elección. Los β-bloqueadores se utilizan de elección en las primeras 24-48 horas posterior a la cirugía de reparación, probablemente debido al pico de catecolaminas. Los IECAS generalmente se usan 48 horas después de la cirugía, debido al mecanismo de hipertensión mediado por renina-angiotensina. (6)

Indicaciones

Algunas guías recomiendan el tratamiento tan pronto como se haga el diagnóstico, se considera que incrementa la esperanza de vida y disminuye la morbilidad. El tratamiento ideal para la corrección continua en debate y como se ha comentado previamente se debe de tener en consideración las características de cada paciente, la edad, las comorbilidades y las lesiones cardiacas asociadas.(5).

Las recomendaciones según la guía para cateterismo cardiaco e intervención publicada por la AHA para pacientes pediátricos para angioplastía transcateter en coartación nativa y recoartación son(21):

Clase I

1. Se indica a angioplastía con balón en recoartación con gradiente transcatéter >20mmHg y anatomía favorable sin importar la edad del paciente. (nivel de evidencia C)
2. Se indica angioplastía con balón en recoartación con gradiente transcatéter <20mmHg en la presencia de vasos colaterales, corazón univentricular o disfunción ventrícular. (nivel de evidencia C).

Clase II

1. Es razonable considerar angioplastía con balon en coartación nativa como medida paliativa para estabilidar a un paciente independientemente la edad cuando se encuentra la función cardiaca disminuida, en insuficiencia mitral severa, bajo gasto cardiaco o enfermedad sistémica provocada por la condición cardiaca.(nivel de evidencia C).

Clase IIb

1. Puede ser razonable con pacientes de 4-6 meses con coartación nativa cuando el gradiente transcateter sistólico es >20mmHg en caso de anatomía favorable.
2. En paciente con CoA recurrente o nativa con anatomía compleja o condiciones sistémicas como enfermedades de tejido conectivo. (21)

En casos de colocación de Stent en CoA nativa y recoartación se recomienda

Clase I

1. Colocación de Stent en paciente con coartación recurrente en los que es seguro el tamaño suficiente para la edad adulta en caso de gradiente transcatéter >20mmHg.(Nivel de evidencia B)

Clase IIa

1. Es razonable considerar el stent en pacientes con CoA nativa o recoartación con:
    a. Gradiente transcateter <20mmHg asociada a hipertensión arterial sistémica secundaria a CoA.
    b. Segmento largo de CoA en gradiente transcatéter >20mmHg.

2. En caso de pacientes con angioplastía con balón no exitosa, cuando sea posible expandirlos a tamaño adulto.

Clase IIb

1. Razonable considerar implantación de stent para el tratamiento de CoA en niños y neonatos cuando exista obstrucción compleja del arco aórtico y tengan alto riesgo de mortaldiad quirúrgica. Se debe de considerar el equipo necesario para remover o ampliar posteriormente.
2. Considerar colocación de stent que pueden ser dilatados para la edad adulta como tratamiento inicial en pacientes con:
    a. Gradiente transcoartación <20mmHg con presión telediastólica ventricular izquierda incrementada.
    b. Gradiente transcoartación <20mmHg en los cuales existan colaterales significativas que subestimen el gradiente de coartación (21).

Quirúrgico

El tratamiento inicial para la coartación nativa es dependiente de la edad de diagnóstico y la forma de presentación, en muchos centros el tratamiento quirúrgico sigue siendo el “gold estándar”, sin embargo en los últimos años la angioplastía con balón con o sin implantación de stent, cada vez es una alternativa más importante y menos invasiva (21). En el periodo neonatal los pacientes con coartación aórtica crítica, posterior al periodo de estabilización generalmente debe de ser intervenido de manera quirúrgica para corrección. La cirugía de preferencia depende de la longitud de la región afectada, en la mayoría de los casos presentan incidencia baja de mortalidad transquirúrgica a pesar de bajo peso al nacimiento, además estos pacientes presentan poca recurrencia (6). La reparación quirúrgica se realiza con diversas técnicas e incluso en ocasiones puede ser realizada a través de toracotomía lateal sin necesidad de circulación extracorporea. Las opciónes quirúrgicas incluyen: anastomosis término-terminal, angioplastía con parche, reconstrucción de arco aórtica y colocación de injerto (22).

En lactantes sin evidencia de hipertensión en las extremidades superiores, generalmente se intervienen entre el año y los tres años de edad debido a que se

disminuye el riesgo de mortalidad operatoria y la recurrencia, en caso de que la intervención se realice posterior a la infancia se incrementa el riesgo de hipertensión persistente y de enfermedad cardiovascular ateroesclerótica (6). Las opciones quirúrgicas incluyen resección y anastomosis término terminal, aortoplastia con injerto de subclavia, aortoplastía con parche protésico, injertos de derivación entre aorta ascendente y descendente, preferentemente realizadas por toracotomía izquierda.

Las complicaciones posquirúrgicas más frecuentes son insuficiencia ventricular izquierda, hipertensión arterial sistémica e insuficiencia renal aguda que traduce en mas días de estancia intrahospitalaria y eleva la morbimortalidad(11). Otras complicaciones que son parcialmente dependientes de la estrategia terapéutica son parálisis del nervio laríngeo recurrente, lesión del nérvio frénico, sangrado que requiere reexploración, quilotórax y paraplegia(4).

Cateterismo

Existe controversia sobre el tratamiento por cateterismo en coartación aórtica, ya que no necesariamente ha venido aún a reemplazar el tratamiento quirúrgico, en muchos casos es necesaria la intervención quirúrgica y transcatéter; sin embargo, en la actualidad el stent percutáneo es un tratamiento aceptado en casos de coartación aórtica aislada, la angioplastía con balón se ha utilizado en varios centros desde 1980(18).

La angioplastía y la implantación de stent son opciones menos invasivas disponibles para manejo de Coartación aórtica, se ha reportado incluso mortalidad cercana a cero. Dependiendo el centro y la preferencia del operador, se puede ofrecer angioplastía con balón como alternativa a procedimiento quirúrgico en pacientes lactantes y escolares, la angioplastía con balón es el método de preferencia en pacientes con recoartación sin importar la edad, la colocación de stent con balón es una opción terapéutica efectiva para pacientes mayores y adultos con coartación (6). El tamaño del balón se debe de basar en la medición del diámetro de la lesión, el estándar inicial es dos a tres veces el diámetro mínimo de la lesión sin exceder 1.2 veces el diámetro de la aorta que lo rodea; respecto a la longitud es importante establecer adecuada estabilidad con precaución de no alterar la curvatura natural del arco aórtico (23). La

colocación de stents mantiene la íntegridad de la pared posterior a la dilatación con globo al oponerse al colapso del vaso elástico, además ayudan a volver a adherir la íntima desgarrada a la media, eso minimiza la extensión de la pared lesionada y el riesgo de formación de disección o aneurisma (18). El diámetro del balón para la colocación de stents suele ser 1-2 mm mayor que el utilizado para la predilatación si permitía inflarse por completo. Se requiere que el globo sea más largo que el stent, sobreestimar el tamaño ya que puede provocar una deformidad significativa del stent durante el inflado (23). En los niños más pequeños se evita la colocación de stent debido a la limitación en el crecimiento del diámetro aórtico para la edad adulta(6).

Pronóstico

En los pacientes sin reparación de la zona con coartación se ha reportado una tasa de mortalidad a los 50 años del 90%. Afortunadamanete el manejo de estos pacientes ha mejorado considerablemente en las útimas décadas, con lo que ha mejorado el pronóstico significativamente(4). A pesar de tratamiento oportuno la prevalencia de hipertensión arterial durante la infancia posterior a la reparación de estos pacientes es aproximadamente del 30% y se ha incrementado en el seguimiento de los adultos jóvenes hasta 68%(15), de lo contrario en pacientes con reparación quirúrgica en el periodo de lactante se reporta que persisten con hipertensión en <5% (4). Se ha reportado tasas de reintervención hasta 40% de pacientes, con un intervalo desde la primera intervención desde una semana hasta 25 años posterior al procedimiento inicial (22). La cual se reporta mayor en los pacientes con intervenciones percutáneas comparadas con intervenciones quirúrgicas. En el seguimiento de una reparación quirúrgica exitosa no es infrecuente encontrar incremento del gradiente pico sistólico a través del sitio de la reparación. El flujo doppler es normal, con ausencia de flujo en diástole. Cuando se presenta cortación residual, el patrón del doppler es similar al visto previo a la reparación y se observa flujo continuo en diástole (3).

ANTECEDENTES

La coartación aórtica fue descrita por primera vez por Morgagni en 1760 (CoA del latin *coarctare,* “contraer”) (4). Los primeros reportes sobre la reparación quirúrgica en neonatos con coartación aórtica se escribieron por Crafoord, Nylin y Gross a mediados en la década de 1940 (14). Posterior a la intervención quirúrgica el tratamiento de los pacientes ha cambiado dramáticamente, con un incremento significativo hasta la edad adulta; estos pacientes requieren seguimiento a largo plazo (24). El avance en los años setenta en la ecocardiografía desencadenó una revolución en el diagnóstico no invasivo de las patologías cardiacas, convirtiendose en un estudio básico para el diagnóstico y seguimiento de las cardiopatías, para determinar la presión, la función de las cámaras, las anomalías intracardiacas y con eso realizar un procedimiento quirúrgico oportuno(18). La angioplastía con balón se describió como alternativa al inicio de la década de los ochenta, las técnicas de dilatación con balón se han utilizado como tratamiento sustituto de la cirugía, fueron descritas por Dotter and Judkings y asociados, se aplicaron en especimenes postmortem y en pacientes pediátricos con recoartaciones posquirúrgicas por Singer and Seprling (25). Posteriormente varios investigadores participaron en el registro de valvuloplasía y angioplastía en las anomalías congénitas (VACA)(26). A pesar de que es una patología común y que el diagnóstico se establece por ecocardiografía bidimensional y espectro doppler, el cateterismo a pesar de ser un método invasivo, continua siendo el gold estándar en pacientes pediátricos para medir el gradiente pico a pico a través de la coartación. En la mayoría de los casos el gradiente obtenido mediante doppler sobre estima el gradiente por cateterismo. La revista de cardiología en jóvenes de la Universidad de Cambridge en el 2015 publicó un estudio retrospectivo comparando los gradiente de presión obtenidos por métodos invasivos y no invasivos, donde no se encontró asociación entre el gradiente máximo obtenido por ecocardiografía y el gradiente pico por cateterismo, además con variaciones importantes en casos de disfunción ventricular y presencia de colaterales, cambios hemodinámicos en los pacientes debido a la sedación además de presentar limitaciones por ser una población pequeña (27). Sin embargo a pesar de las ventajas de uso de ecocardiografía, no existen suficientes estudios para justificar la sustitución de los gradientes obtenidos por

cateterismo a los obtenidos por doppler y con ellos establecer nuevos parámetros para intervención en base a los gradientes por ecocardiografía. En el 2015 la revista Mexicana de Cardiología publicó un estudio de cohorte con seguimiento a 10 años para detectar complicaciones tardías comparando los diferentes métodos de intervención en los pacientes, donde se concluyó mayor tasa de reintervención en pacientes sometidos a angioplastía con balón y también menos complicaciones en la angioplastía con colocación de stent(28).

III. PLANTEAMIENTO DEL PROBLEMA

La coartación aórtica es una cardiopatía congénita frecuente con edad de presentación muy variable desde la etapa neonatal hasta adolescentes y adultos, con prevalencia importante y comorbilidades, las cuales permanecen hasta la edad adulta, se relaciona mejor pronóstico cuando el diagnóstico y el tratamiento se efectua de manera oportuna, de lo contrario pueden incrementar la incidencia de complicaciones, las cuales son muy variables y van desde hipertensión arterial sistémica establecida hasta eventos cerebrovasculares por lo que presenta un problema de salud pública. Por lo consiguiente es muy importante la detección, el seguimiento e intervención oportuna. Estas dependen directamente de una adecuada exploración física, abordaje integral en pacientes con hipertensión arterial jovenes, para lograr alta sospecha clínica en etapa neonatal, para con eso realizar una evaluación complementaria por medio de ecocardiografía para establecer el diagnóstico definitivo y normar conducta terapéutica. Las guías para establecer manejo en pacientes con presencia de coartación aórtica se basan en los gradientes obtenidos por medio de cateterismo cardiaco, el cuál no se realiza en todos los pacientes con este diagnóstico, además es un método invasivo, es conocido que los gradientes máximos estimados por ecocardiografía son mayores que los obtenidos por cateterismo, sin embargo no existen guías con puntos de cohorte para establecer manejo de la lesión unicamente estimando gradientes por ecocardiografía transtorácica.

Es por eso que nos planetamos la siguiente pregunta de investigación:
¿Cuál es la relación entre los gradientes estimados por ecocardiografía trastorácica y por cateterismo en pacientes con diagnóstico de Coartación aórtica?

IV. JUSTIFICACIÓN

Magnitud

Las cardiopatías congénitas son las anomalías congénitas más frecuentes, la coartación aórtica se reporta del 6-8% de las cardiopatías congénitas, la supervivencia en estos pacientes después de intervención es de 83% a 25 años, por lo que es importante la detección y el manejo oporturno para mejorar el pronóstico.

Trascendencia

La ecocardiografía transtorácica es el principal método diagnóstico para esta patología, es no invasiva y nos permite estimar el gradiente máximo y medio a través de la coartación aórtica, la evaluación de estos pacientes en el seguimiento nos permite identificar el momento en el cual realizar una intervención quirúrgica o percutánea, por lo que es importante definir puntos de cohorte sin necesidad de evaluar de manera invasiva el gradiente pico de la zona coartada.

Vulnerabilidad

Al tratarse de un método diagnóstico operador dependiente, existe la posibilidad de variabilidad en los cálculos estimados por ecocardiografía, sin embargo los médicos que lo realizan poseen las habilidades y la experiencia necesaria para la estimación de los valores de manera confiable.

Factibilidad

La Unidad Médica de Alta Especialidad, Hospital de Pediatría de Centro Médico Nacional de Occidente, es un centro de concentración que recibe pacientes de occidente y noreste del país, por lo que la cantidad de pacientes con diagnóstico de coartación aórtica en seguimiento de nuestra unidad es significativa; además cuenta con personal médico calificado en el servicio de hemodinámica y ecocardiografía, por lo que los parámetros reportados son confiables y fidendignos.

V. OBJETIVOS

Objetivo general

Correlacionar los gradientes máximos y medios transcoartación por medio de ecocardiografía transtorácica y los gradientes picos obtenidos por medio de cateterismo cardiaco en pacientes pediátricos con diagnóstico de coartación aórtica.

Objetivos específicos

1. Comparar gradientes medio y máximo por ecocardiograma transtorácico y gradiente pico por cateterismo cardiaco en coartación aórtica.
2. Caracterizar a la población de acuerdo a variables sociodemográficas y clínicas.
3. Clasificar los tipos de coartación aórtica que fueron intervenidos por cateterismo en esta unidad.
4. Describir la frecuencia de presentación de anomalías cardiacas asociadas.
5. Identificar las complicaciones del cateterismo en pacientes con coartación aórtica.

VI. HIPÓTESIS

El gradiente medio transcoartación obtenido por ecocardiograma transtorácico se correlaciona directamente con el gradiente pico obtenido por cateterismo.

VII. MATERIAL Y METODOS

a) **Tipo y diseño**: Retrospectivo y correlacional

b) **Universo de estudio:** Expedientes de pacientes del servicio de Cardiología pediátrica de Centro Médico Nacional de Occidente en la Unidad Médica de alta especialidad del Hospital de Pediatría

c) **Población de estudio:** Expedientes de pacientes con diagnóstico de coartación aórtica que fueron sometidos a cateterismo evaluados con ecocardiograma transtorácico previo al procedimiento en el periodo de 2017 a 2022.

d) **Cálculo muestral**: El tamaño de muestra se estima de acuerdo al censo de 2021, en el cual se realizaron 30 cateterismos en pacientes con coartación aórtica, se incluirán pacientes intervenidos en un periodo de 5 años por lo que el número aproximado de pacientes que se incluirán será 150.

e) Criterios selección

Criterios de Inclusión:

1. Expedientes de pacientes con diagnóstico de coartación aórtica sometidos a cateterismo cardiaco.
2. Expedientes de pacientes menores de 18 años
3. Expedientes de pacientes con ecocardiograma transtorácico previo al cateterismo.

Criterios de no inclusión:

1. Expedientes de pacientes con datos de choque no cardiogénico que interfieran con la medición de gradientes confiables.
2. Expedientes de pacientes con ecocardiograma transtorácico incompleto.
3. No se cuente con expediente completo

f) Variables del estudio

-Dependientes: Gradiente medio en la coartación aórtica por ecocardiograma transtorácico, gradiente máximo en la coartación aórtica por ecocardiograma transtorácico, gradiente pico a pico por cateterismo en coartación aórtica.

-Independientes:

Sociodemográficas: Edad, Género

Clínicas: Edad al diagnóstico, clase funcional, sintomatología, hipertensión arterial, fracción de eyección del ventrículo izquierdo (FEVI), tratamiento farmacológico, tipo de coartación, diámetro de la zona de coartación, anomalías asociadas, intervención quirúrgica previa, tiempo desde la intervención quirúrgica, tipo de intervención por cateterismo, complicaciones.

g) Definición de variables

Edad: Tiempo transcurrido a partir del nacimiento de un individuo.

Género: Características biológicas que definen a un individuo como hombre o mujer

Edad al diagnóstico: Tiempo transcurrido desde el nacimiento hasta el diagnóstico de la cardiopatia.

Clase funcional escala modificada de Ross: Estadificación diseñada para valorar insuficiencia cardiaca clínica en pacientes neonatos, lactantes y preescolares.

Clase funcional escala NYHA: Estadificación diseñada para valorar gravedad de insuficiencia cardiaca en pacientes desde 6 años de edad.

Sintomatología: Problema físico o mental que presenta una persona puede indicar enfermedad o afección, no se pueden observar.

Hipertensión arterial: Se define como la presión arterial sistólica y/o diastólica arriba del percentil 95th para el sexo y talla.

Tratamiento farmacológico antihipertensivo: Sustancia que se utiliza para tratar cifras de presión alta mayores a la normalidad para evitar complicaciones a corto y largo plazo.

Fracción de eyección ventriculo izquierdo: Índice de función ventricular calculado por porcentaje de sangre expulsada por el ventrículo izquierdo durante un latido.

Tipo de coartación : Clasificación de la coartación dependiente del segmento del arco aórtico estrecho.

Diámetro de la zona de coartación: Medición en milímetros (mm) obtenida por angiografía en proyección lateral a 90 grados desde un extremo al otro del sitio de coartación.

Anomalías asociadas: Cardiopatías congénitas que se presentan de manera simultanea en los pacientes con coartación aórtica.

Intervención quirúrgica previa: Cirugía mayor a nivel aórtico realizada en el paciente como tratamiento inicial.

Tiempo desde la intervención quirúrgica: Tiempo transcurrido desde la cirugía a nivel aórtico hasta el procedimiento por cateterismo.

Tipo de intervención por cateterismo: Procedimiento complejo e invasivo en el cuál por medio de catéteres intravasculares permite diagnsoticar y/o tratar afecciones cardiacas.

Complicaciones: Resultado desfavorable de una condición o tratamiento puede afectar negativamente el pronóstico de una enfermedad.

Gradiente máximo: Cálculo obtenido mediante ecocardiografía a partir de la velocidad máxima de la sangre utilizado la ecuación de Bernoulli simplificada, expresado en milímetros de mercurio.

Gradiente medio: Cálculo obtenido mediante ecocardiografía a partir de la velocidad de la sangre utilizado la ecuación de Bernoulli simplificada, mediante un trazado que nos expresa el promedio de la velocidad, expresado en milímetros de mercurio.

Gradiente pico a pico: Diferencia de presión máxima medida por medio de cateterismo entre dos compartimentos, siempre mayor en la cámara proximal en sentido de flujo.

h) Cuadro de operacionalización de variables

VARIABLE	TIPO DE VARIABLE	ESCALA	UNIDAD DE MEDICION	DEFINICIÓN OPERACIONAL	PRUEBA ESTADÍSTICA
Edad	Cualitativa	Ordinal	0= neonato (0-28 días) 1= lactante menor (1-12 meses) 2= lacante mayor (13-24 meses) 3= preescolares (23 meses-3 años) 4= escolares (3 años 1 mes a 12 años 11 meses) 5= adolescente (13-17 años 11 meses)	Tiempo transcurrido a partir del nacimiento de un individuo.	Media y DE o mediana y rango de acuerdo a distribución de datos
Género	Cualitativa	Nominal	Femenino/ Masculino	Características biológicas que definen a un individuo como hombre o mujer	Frecuencias y %
Edad al diagnóstico	Cuantitativa	Discreta	0= neonato (0-28 días) 1= lactante menor (1-12 meses) 2= lacante mayor (13-24 meses) 3= preescolares (23 meses-3 años) 4= escolares (3 años 1 mes a 12 años 11 meses) 5= adolescente (13-17 años 11 meses)	Tiempo transcurrido desde el nacimiento hasta el diagnóstico de la cardiopatía	Media y DE o mediana y rango de acuerdo a distribución de datos
Clase funcional (Ross/NYHA)	Cualitativa	Ordinal	1= Clase I 2= Clase II 3= Clase III 4= Clase IV	Estadificación diseñada para valorar gravedad	Frecuencias y porcentaje.

				de insuficiencia cardiaca	
Sintomas	Cualitativa	Nominal	1=Cefalea 2=Disnea 3=Claudicación 4=Choque 5=Falla en el medro 6= Extremidades frías 7= asintomáticos 8= choque 9= EVC	Problema físico o mental que presenta una persona puede indicar enfermedad o afección, no se pueden observar.	Porcentaje, Frecuencia.
Hipertensión arterial	Cualitativa	Nominal	Si/No	Se define como la presión arterial sistólica y/o diastólica arriba del percentil 95th para el sexo y talla.	Frecuencias y porcentaje.
Tratamiento farmacológico antihipertensivo	Cualitativa	Nominal	1= IECA 2= Betabloqueador 3=Calcio antagonista 4= ARA 5= ninguno	Sustancia que se utiliza para tratar cifras de presión alta mayores a la normalidad para evitar complicaciones a corto y largo plazo.	Porcentaje, Frecuencia
Fracción de eyección de ventrículo izquierdo	Cualitativa	Ordinal	1= Disfunción severa (<30%) 2= Disfunción moderada (31-40%) 3= Disfunción leve (41-54%) 5= Normal (>54%)	Índice de función ventricular calculado por porcentaje de sangre expulsada por el ventrículo izquierdo durante un latido.	Porcentaje, Frecuencia

Tipo de coartación aórtica	Cualitativa	Nominal	1= Preductal 2= Posductal 3= Yuxtaductal	Clasificación de la coartación dependiente del segmento del arco aórtico estrecho.	Frecuencias y porcentaje.
Diámetro de la coartación	Cuantitativa	Discreta	0-100	Medición en milímetros (mm) obtenida por angiografía en proyección lateral a 90 grados desde un extremo al otro del sitio de coartación.	Media y DE o mediana y rango de acuerdo a distribución de datos.
Anomalías asociadas	Cualitativa	Nominal	1=Comunicación interventricular 2= Aorta bivalva 3=Conducto arterioso permeable 4=Estenosis aórtica 5=Atresia triscuspídea 6= Complejo de Shone 7= Ninguna 8= Subclavia derecha aberrante	Cardiopatías congénitas que se presentan de manera simultanea en los pacientes con coartación aórtica.	Frecuencias y porcentaje.
Intervención qurirúrgica previa	Cualitativa	Nominal	1= Si 2= No	Cirugía mayor a nivel aórtico realizada en el paciente como tratamiento inicial.	Frecuencias y porcentaje.
Tiempo desde la intervención previa	Cuantitativa	Discreta	Meses /años	Tiempo transcurrido desde la cirugía de corrección	Media y DE o mediana y rango de acuerdo a

				hasta el cateterismo.	distribución de datos.
Tipo de intervención por cateterismo	Cualitativa	Nominal	1= angioplastía con balón 2= angioplastía con colocación de stent cubierto 3= angioplastía con colocación de stent desnudo	Procedimiento complejo e invasivo en el cuál por medio de catéteres intravasculares permite diagnsoticar y/o tratar afecciones cardiacas.	Frecuencias y porcentaje.
Complicaciones	Cualitativa	Nominal	1=Ninguna 2=Lesión vascular 3=Aneurismas 4=Vasoespasmo 5=Muerye 6=Arritmias	Resultado desfavorable de una condición o tratamiento puede afectar negativamente el pronóstico de una enfermedad.	Porcentaje y frecuencia.
Gradiente máximo por ecocardiografía transtorácica	Cuantitativa	Discreta	0-200	Cálculo obtenido mediante ecocardiografía a partir de la velocidad máxima de la sangre utilizado la ecuación de Bernoulli simplificada, expresado en milímetros de mercurio.	Media, desviación estándar o mediana y rango de acuerdo a distribución de datos. Corelación de Pearson o de Spearman de acuerdo a distribución de datos.
Gradiente medio por ecocardiografía transtorácia	Cuantitativa	Discreta	0-100	Cálculo obtenido mediante ecocardiografía a partir de la velocidad de la sangre utilizado la ecuación de Bernoulli	Media, desviación estándar o mediana y rango de acuerdo a distribución de datos. Corelación de Pearson o de

				simplificada, mediante un trazado que nos expresa el promedio de la velocidad, expresado en milímetros de mercurio.	Spearman de acuerdo a distribución de datos.
Gradiente pico a pico por cateterismo cardiaco	Cuantitativa	Discreta	0-100	Diferencia de presión máxima medida por medio de cateterismo entre dos compartimentos, siempre mayor en la cámara proximal en sentido de flujo.	Media, desviación estándar o mediana y rango de acuerdo a distribución de datos. Corelación de Pearson o de Spearman de acuerdo a distribución de datos

VIII. DESARROLLO DEL ESTUDIO Y PROCEDIMIENTOS

El estudio se llevó a cabo en la Unidad Médica de Alta Especialidad, Hospital de Pediatría en Centro Médico Nacional de Occidente con previa evaluación y aprobación de protocolo de investigación por parte del comité local de investigación en salud 1302.

Se revisaron los expedientes de todos los pacientes sometidos a cateterismo cardiaco con diagnóstico de coartación aórtica que contaban con ecocardiograma realizado por un cardiólogo pediatra de esta unidad previo al procedimiento intervencionista realizado en la sala hemodinámica en un periodo de 5 años comprendido entre enero 2017- diciembre 2022.

Se recabaron por parte del tesista, datos de los estudios para realizar una comparación entre los gradientes obtenidos por ecocardiograma y cateterismo previos a la intervención percutánea; además se realizó un descripción de las características de los pacientes por medio de los datos obtenidos, plasmados en una hoja de recolección los datos.

IX. ANÁLISIS ESTADÍSTICO

Se realizó un formato de recolección de datos que contenía variables clínicas, diagnóstico, antecedentes de los pacientes y los datos obtenidos por medio de estudio ecocardiográfico y por cateterismo percutáneo. Los datos se capturaron en una hoja de cálculo de Microsoft Excel®, se analizon mediante el programa estadístico ”Stadistical Package for the Social Sciencies” (SPSS). Para las variables cuantitativas, se determinó la media, DE o mediana y rangos de acuerdo a la distribución de datos, y para las variables cualitativas se expresarán con frecuencias y porcentajes.

Para la estadística inferencial se realizó la Prueba de Correlación de Pearson ya que la distribución de los datos fue normal. Se considero significancia estadística valor de p menor a 0.05.

X. ASPECTOS ÉTICOS

La elaboración de este protocolo se apegó en base a resultados de estudios en pacientes menores de edad, se fundamentó en la normativa establecida en las Buenas Prácticas Clínicas de la Comisión Nacional de Bioética, pautas éticas internacionales relacionada con la salud de seres humanos elaborada por el Consejo de organizaciones internacionales de las ciencias médicas en colaboración con la Organización Mundial de la Salud del 2016, así como en el Reglamento de la Ley General de Salud en Materia de Investigación para la Salud, última reforma 2014, acorde al artículo 3ro de este último mencionado, donde define a la investigación para la salud como el desarrollo de acciones que contribuyen, entre otros, al conocimiento de los vínculos entre las causas de enfermedad, la práctica médica y la estructura social y donde se establece que “la protección de los derechos de niñas, niños y adolescentes, tiene como objetivo asegurarles un desarrollo pleno e integral, lo que implica la oportunidad de formarse física, metal, emocional, social y moralmente en condiciones de igualdad”.

De igual manera se respetó lo expresado en el artículo 13avo respecto a que en toda investigación en la que el ser humano sea sujeto de estudio, deberá prevalecer el criterio del respeto a su dignidad y la protección de sus derechos y bienestar, en el caso de este protocolo propuesto, se obtuvo la información por medio del expediente clínico, por lo que no se requirió la participación de los pacientes. Se realizó acorde al artículo 14vo ajustado a los principios científicos y éticos que la justifican y se realizó debido a que el conocimiento que se produjo no era posible obtenerse por otro medio idóneo, por lo que esta investigación se ajustó a los principios éticos para justificar su ejecución, debido a que los beneficios sobrepasaron los riesgos de la obtención de información de expedientes, todo bajo la supervisión de las normativas institucionales que establece el Instituto Mexicano del Seguro Social.

Este protocolo se realizó siempre con la adecuada protección de datos personales, mediante base de datos, acorde al artículo 16, almacenando documentos e información con número de identicación en base a un folio alfanumérico asignado, en

medios digitales, siendo resguardados en computadora personal de la investigadora, tales como asesores correspondientes siempre bajo contraseña al ingreso del sistema operativo y así como en carpeta personalizada, organizada y reservada para fin de este protocolo, sin dar acceso a terceras personas. La información obtenida se resguardará durante al menos cinco años posteriores a la recolección de dichos datos, estando disponibles para revisión del Comité de ética hospitalario al igual que por el Comité de Investigación del hospital. Además en ninguna circunstancia los datos obtenidos fueron ni serán revelados, ni las características que pudieran permitir identificar algún paciente. Solo los resultados obtenidos se plasmaron en formato de tesis para la comunidad médica.

Este protocolo de estudio se encuentra dentro de la clasificación como investigación sin riesgo (tipo I), la cual se comenta en el artículo 17 apartado I, debido a que no se realizó niguna intervención o modificación al manejo de los pacientes ya que solo se revisaron los expedientes, con técnicas y métodos de investigación documental retrospectivos por lo que en ningún momento se requierió la participación propia del paciente. Sin embargo para dar cumplimiento a la pauta 10 que se encuentra en las pautas éticas internacionales donde se comenta que no se debe de iniciar una investigación sin obtener consentimiento informado, se solicitó al comité de ética la dispensa de consentimiento informado, debido a que la obtención del mismo se dificultaba para el tesista y director de tesis ya que no se conocen a lo participantes, además que la obtención de la firma del consentimiento implicaba el desplazamiento de los pacientes y sus familiares hasta la unidad hospitalaria, los cuales son de diferentes localidades fuera del estado, algunos pacientes tienen discapacidades físicas por los que es dificil su desplazamiento e incluso algunos pacientes han fallecido, por lo que de esta manera se justifica la realización de dispensa de consentimiento informado, el cual se realizó por medio del formato establecido, además el protocolo de investigación que se presentó fue factible, tiene valor social importante y se trata de una investigación sin riesgo, por lo que cumplieron las tres condiciones para solicitar la dispensa de constimiento informado al comité de ética e investigación.

Para la realización de esta investigación se sometió el protocolo a revisión y aprobación por parte del comité de ética en investigación y comité local de investigación en salud 1302 de la UMAE Hospital de Pediatría de Centro Médico Nacional de Occidente, se obtuvo el registro de autorización correpondiente.

XI. RECURSOS, FINANCIAMIENTO Y FACTIBILIDAD

Humanos

Para la elaboración del protocolo, recolección y análisis de la información, se contó con el personal médico del servicio de Cardiología Pediátrica del Hospital de Pediatría, el Doctor Jorge Luis Villatoro, Cardiólogo Pediatra e Intervencionista que se encargo de asesoramiento, revisión de los datos capturados y verificación de procesos en tiempo y forma, la asesoría Metodológica de la Dra. Rosa Ortega Cortes quién proporcionó apoyo para la el diseño del estudio, verificación de datos y análisis estadístico, así como la elaboración del protocolo de investifación por la Dra. María Fernanda Rosas De Silva, residente de 2do año de Cardiología Pediátrica, la cual obtuvo la información de los expedientes, recopiló los datos, realizó el análsis estadístico y reporte de resultados.

Materiales

Se cubrió de parte del tesista los costos de las hojas tamaño carta, lápices y plumas, el equipo de cómputo y software.

Financiamiento o recursos financieros

No se requirió financiamiento externo, todo el material requerido fue proporcionado por los investigadores participantes y encargados del mismo.

Infraestructura

Las instalaciones de la Unidad Médica de Alta Especialidad, Hospital de Pediatría del Centro Médico Nacional de Occidente, particularmente del servicio de cardiología que incluye departamento de hemodinamia, consulta externa y hospitalización.

Factibilidad

Este protocolo de investigación fue capaz de realizarse en la UMAE Hospital de Pediatría de CMNO debido a que esta cuenta con los recursos requeridos para la obtención de la información necesaria, cuenta con personal capacitado con alta especialidad para que los datos los cuales se analizaron fueran confiables, el número

importante de pacientes para realizar un protocolo de investigación significativo y además no representó costo para la unidad, por lo que su realización implica un beneficio, además en ningún momento se realizó ninguna intervención en los procesos que se realizan en el hospital.

XII. RESULTADOS

Se realizó la revisión de expedientes físicos y electrónicos de donde se recabaron los datos de los expedientes de pacientes sometidos a cateterismo cardiaco con diagnóstico de coartación aórtica en el periodo 2017 a 2022 que cumplieran los criterios de inclusión al estudio, se recabó información de 117 procedimientos.

Resultados sociodemográficos

Del total de expedientes revisados el predominio fue género masculino con el 66% (n=77) y 40% femenino (n=40), con una relación 1.9:1 (gráfico 1).

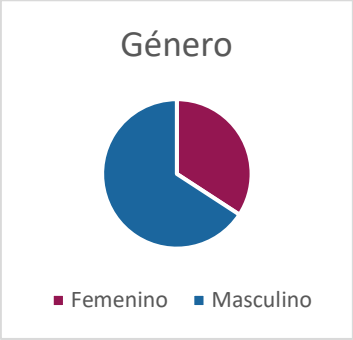

Gráfico 1. Género

La distribución de grupos etarios se catalogó en 6 grupos, etapa neonatal, lactantes menores, lactantes mayores, preescolares, escolares y adolescentes. El grupo en el cuál se realizaron más cateterismos fue la adolescencia con el 37.6% (n=44), posteriormente los escolares con 24.7% (n=29), lactantes menores 17.9% (n=21), neonatos 9.4% (n=11) y por último lactantes mayores y preescolares (gráfico 2).

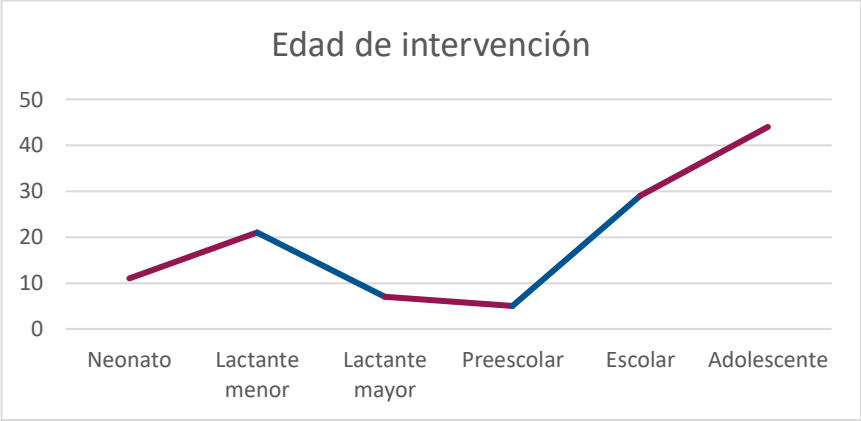

Gráfico 2. Edad de intervención

También se registró la edad en la cuál fueron diagnosticados los pacientes, se detectaron dos picos el primero en lactantes menores con el 27.3% (n=32) y el segundo pico en los adolescentes los cuales correspondieron al 26.4% (n=31), posterior a estos los escolares con el 21.3% (n=25) y la etapa neoantal con el 17% (n=20) (gráfico 3).

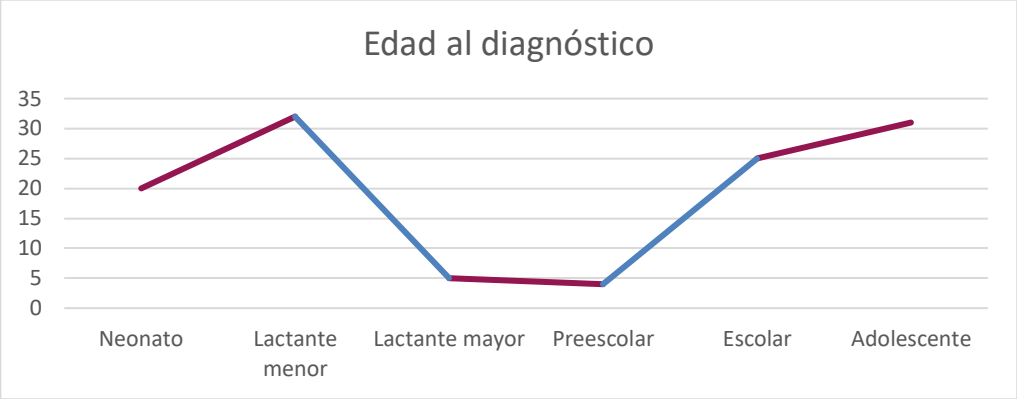

Gráfico 3. Edad de diagnóstico

Resultados clínicos

Respecto a las variables clínicas de este estudio, se evidencía que la mayoría de los pacientes pueden permanecer asintomáticos por lo que esta patología puede pasar desapercibida sobre todo a mayor edad de presentación, en esta serie de pacientes 49 se referían asintomáticos lo que corresponde al 41.8%, el síntoma más frecuente fue cefalea en el 20.5% (n=24), posteriormente disnea 11.9% (n=14) ambos en pacientes escolares y adolescentes, 13 pacientes que representan el 11.1% se presentarón con datos de choque sobre todo en periodo neonatal y lactantes menores, otra manifestación severa de presentación fueron los eventos vasculares cerebrales en el 5% (n=6) los cuales fueron eventos hemorrágicos relacionados a crisis hipertensivas, otros pacientes presentaron falla de medro, extremidades frías y claudicación, estos síntomas en menor proporción (gráfico 4).

Respecto a la clase funcional de acuerdo a Ross y escala de NYHA en escolares y adolescentes el 69% (n=81) de los pacientes se encontraba en clase funcional I, 14.5%

(n=17) en clase funcional II y 11.1% (n=13) en clase funcional IV, que se relaciona con los pacientes que se presentaron con datos de choque cardiogénico (gráfico 5).

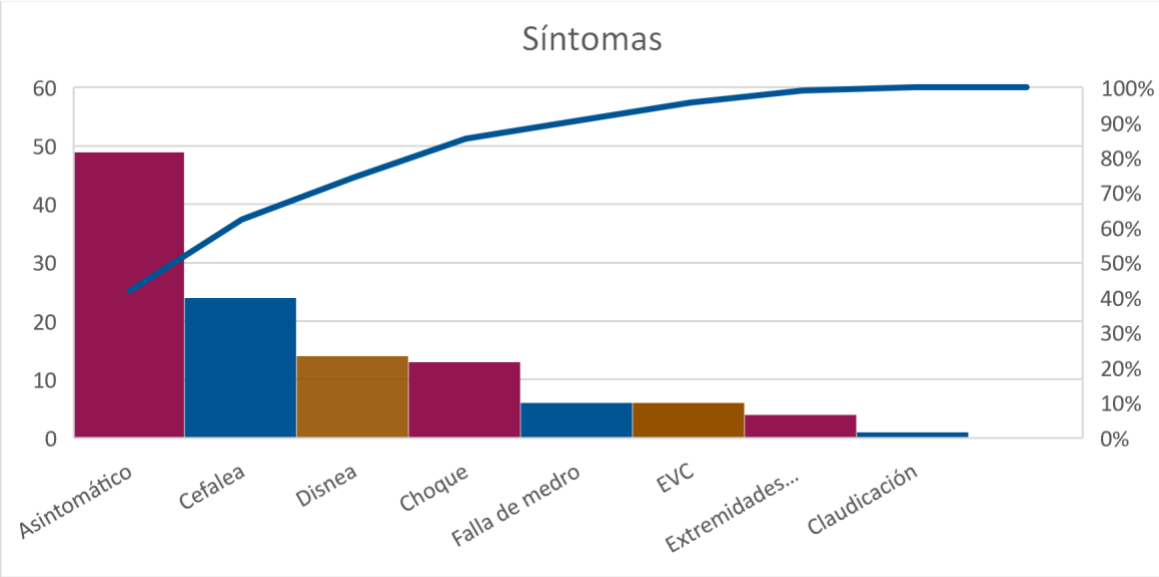

Gráfico 4. Síntomas

La hipertensión arterial sistémica es una de las formas de presentación de esta patología y dependiendo de la edad a la cual se realiza el diagnóstico y tratamiento persiste hasta la edad adulta, en este estudio se detecto hipertensión en el 46.1% (n=54), los cuales se encontraban con tratamiento antihipertensivo, los medicamentos más utilizados fueron por orden los inhibidores de enzima convertidora de angiotensina, los beta bloqueadores, antagonistas de receptores de aldosterona y calcio antagonistas (gráficos 6 y 7).

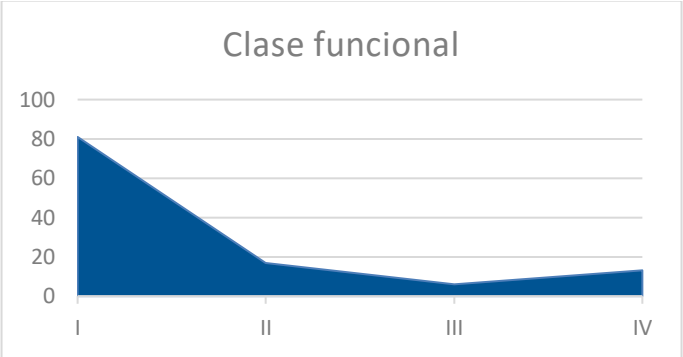

Gráfico 5. Clase funcional

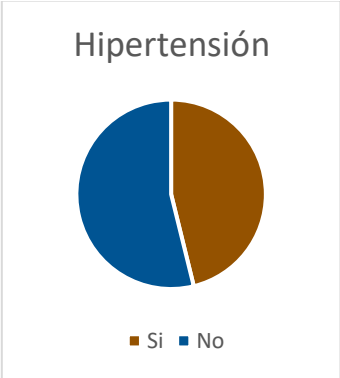

Gráfico 6. Hipertensión

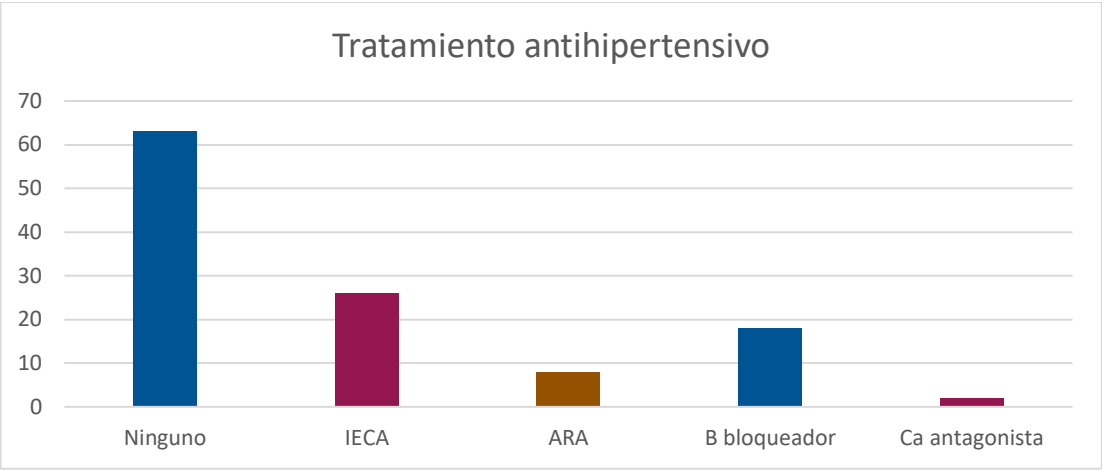

Gráfico 7. Tratamiento antihipertensivo

La evaluación de la función ventricular izquierda es fundamental en esta patología debido a que esta directamente relacionada con el gradiente obtenido en la zona de coartación, afortunadamente el 83% (n=98) se reportaba en el ecocardiograma la función ventricular normal, 9 pacientes se encontraban con disfunción moderada y solo en el 4.2% se reportó disfunción leve y severa (n=5) correspondientemente (gráfico 8).

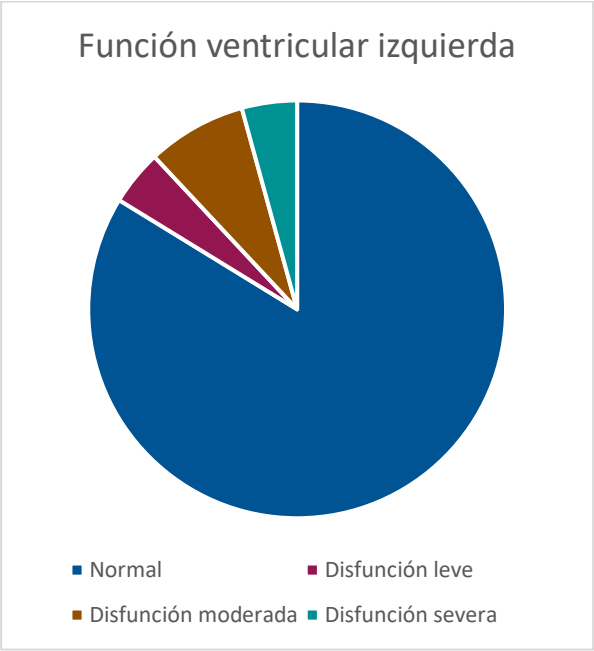

Gráfico 8. Función ventricular izquierda

Resultados patológicos

Respecto a las características propias de la coartación aórtica, el tipo más frecuente reportado en el expediente fue yuxtaductal en el 60.6% (n=71), posteriormente posductal en el 32.4% (n=38) y preductal en 8 pacientes (gráfico 9).

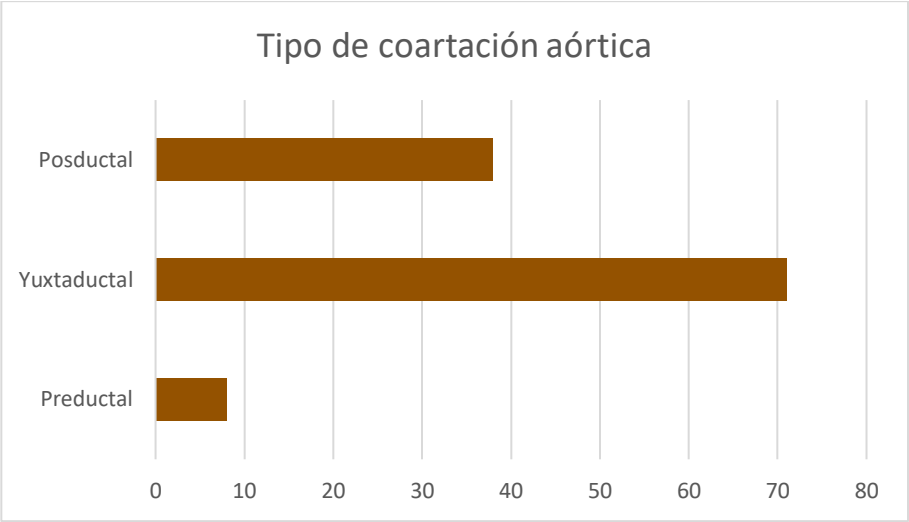

Gráfico 9. Tipo de coartación aórtica

Las anomalías cardiacas asociadas se presentaron en 79 pacientes que corresponden al 61.7%, los más frecuentes fueron aorta bivalva en el 34.1% (n=27), conducto arterioso en 26.5% (n=21) y comunicación interventricular en el 22.7% (n=18), el 12.6% (n=10) presentaban estenosis aórtica y en menor proporción se detectó atresia tricuspídea, subclavia derecha aberrante y complejo de shone (gráfico 10).

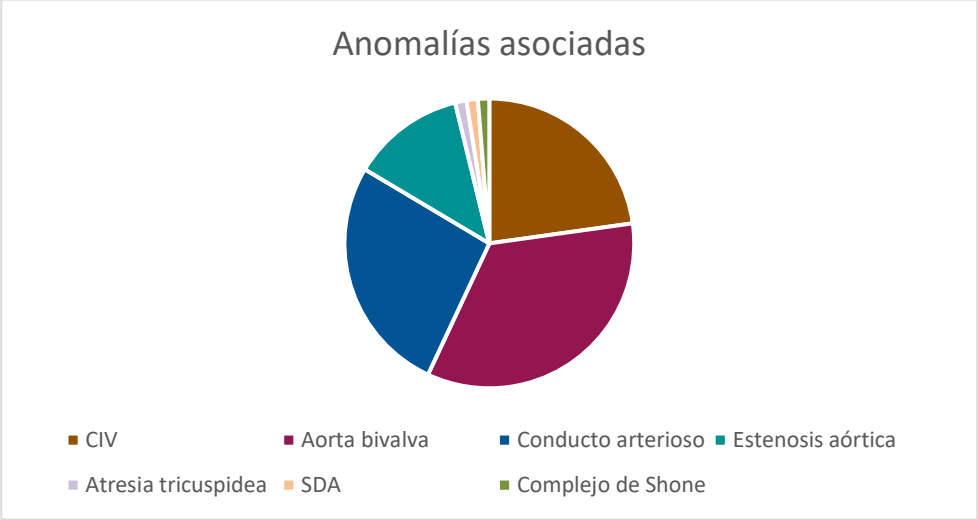

Gráfico 10. Anomalías asociadas

Resultados de tratamiento

Debido a que la coartación aórtica es una patología que en ocasiones requiere mútiples reintervenciones, se consultó en el expendiente si los pacientes contaban con intervenciones (quirúrgicas o percutáneas) previas al cateterismo, en el 64.9 % (n=76) de los pacientes se trataba de su primera intervención y en el 35.1% (n=41) fueron casos de recoartación aórtica (gráfico 11). El tiempo desde la intervención previa en los pacientes los cuales presentaron datos de recoartación fue un rango de menos de un año hasta 10 años, con una mediana de 3 años (gráfico 12).

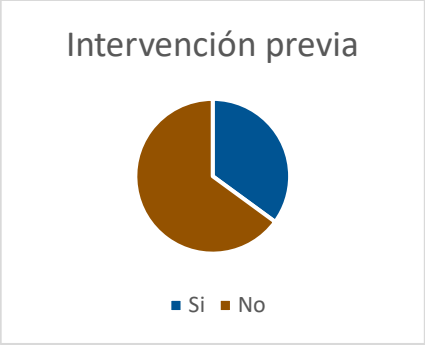

Gráfico 11. Intervención previa

El tipo de intervención mas realizada fue angioplastía con balón en el 52.1% (n=61), posteriormente la angioplastía con stent cubierto en 32.4% (n=38), en 16 pacientes que correspondió al 13.6% no se realizó ningun procedimiento intervencionista en la mayoría porque el gradiente pico encontrado por cateterismo no ameritaba intervención y en algunos casos debido a que la anatomía del arco aórtico no era favorable para realizar intervención, solo en el 1.7% de pacientes (n=2) se colocó stent desnudo (gráfico 13).

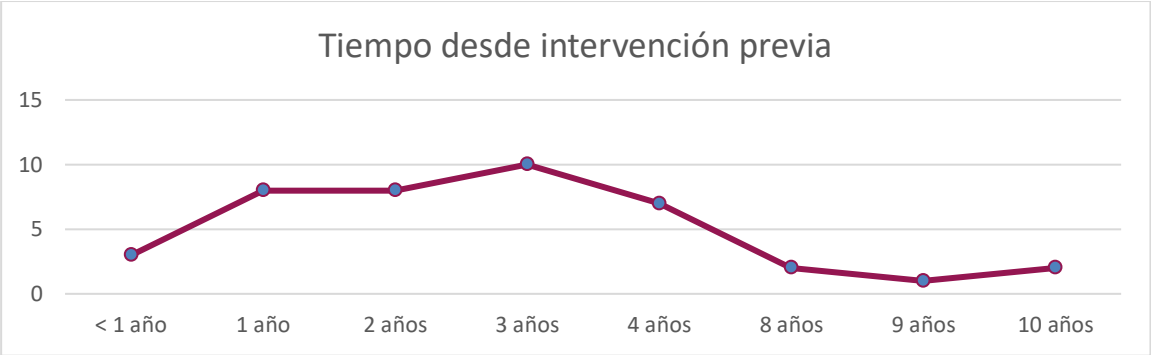

Gráfico 12. Tiempo desde intervención previa

El 12.8% (n=15) de los pacientes presentaron complicaciones inmediatas, la más frecuente fue la formación de aneurismas en 11 de estos pacientes, el resto presentaron en menor proporción lesiones vasculares, vasoespasmo, arritmias y se reportó un caso de muerte asociada. En 102 pacientes no se reportaron complicaciones inmediatas ni mediatas que corresponden al 87.1% (gráfico 14).

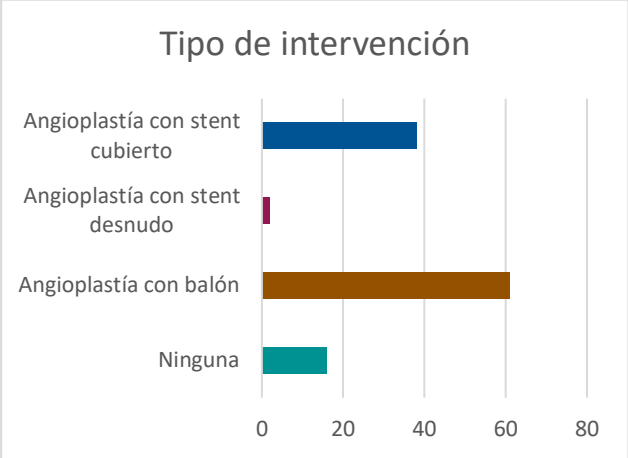

Gráfico 13. Tipo de intervención

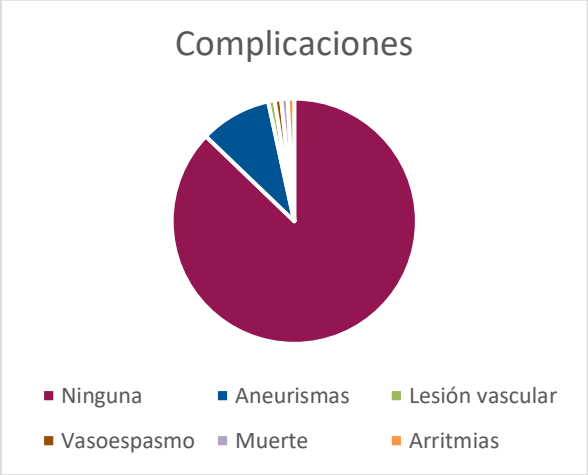

Gráfico 14. Complicaciones

Gradientes transcoartación

De los 117 expedientes evaluados, en los resultados obtenidos por ecocardiografía doppler transtorácica, respecto al gradiente medio transcoartación se obtuvo un promedio de 23.35 mmHg (± 9.4), gradiente máximo con una media de 49.68 (±19.26). En el resultado por cateterismo el gradiente pico promedio fue de 28.74 mmHg (±16.9) (tabla 1).

	Media	*Desviación estándar*	*N*
Gradiente medio ECO	23.35	9.441	117
Gradiente máximo ECO	49.68	19.26	117
Gradiente pico cateterismo	28.74	16.900	117

Tabla 1. Estadística descriptiva de gradientes transcoartación.

La relación de los gradientes por medidos por doppler y la medición invasiva de gradiente pico a pico se analizó por medio de la correlación de Pearson bivariada. De los 117 expedientes que cumplieron los criterios de inclusión respecto al gradiente medio por ecocardiografía doppler y el gradiente pico a pico por cateterismo se obtuvo una correlación estadísticamente significativa (r= 0.391 y p <0.01) el coeficiente obtenido se interpreta como una correlación baja (>0.2-0.4) (tabla 2) se exponen dos gráficos de medidas de dispersión donde se observa la baja correlación entre líneas (gráfico 15) y puntos de dispersión con una baja correlación (gráfico 16).

		Gradiente pico cateterismo	*Gradiente medio ECO*
Gradiente pico cateterismo	Correlación de Pearson	1	.391**
	Sig. (bilateral)		.000
	N	117	117
Gradiente medio ECO	Correlación de Pearson	.391**	1
	Sig. (bilateral)	.000	
	N	117	117

Tabla 2. Correlación de Pearson entre gradiente doppler medio y gradiente pico a pico por cateterismo.

***. La correlación es significativa en el nivel 0,01 (bilateral)*

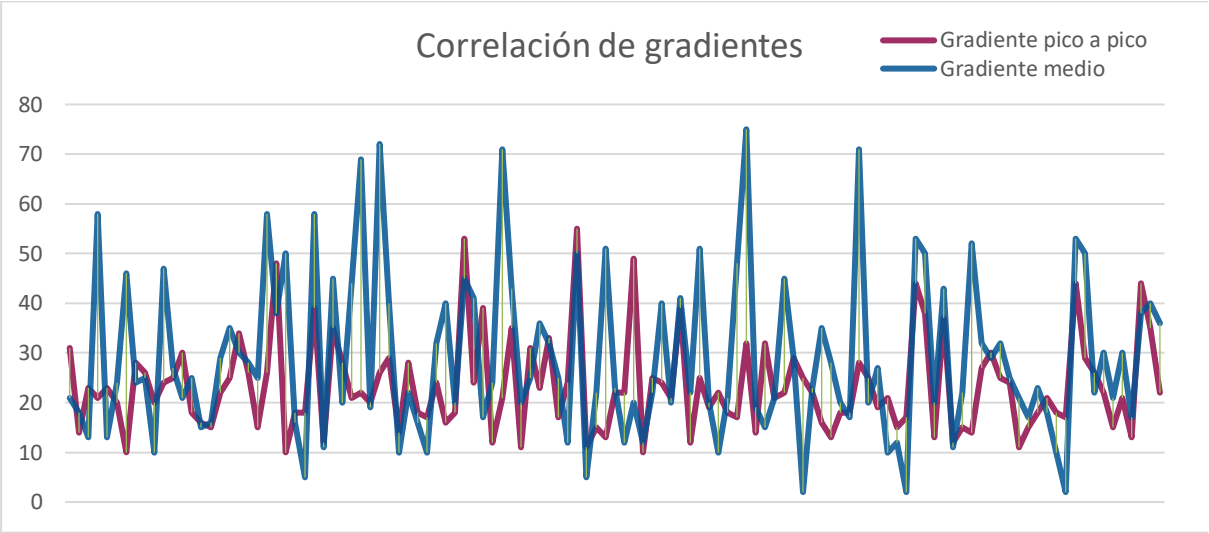

Gráfico 15. Lineas de dispersión correlación con gradiente medio.

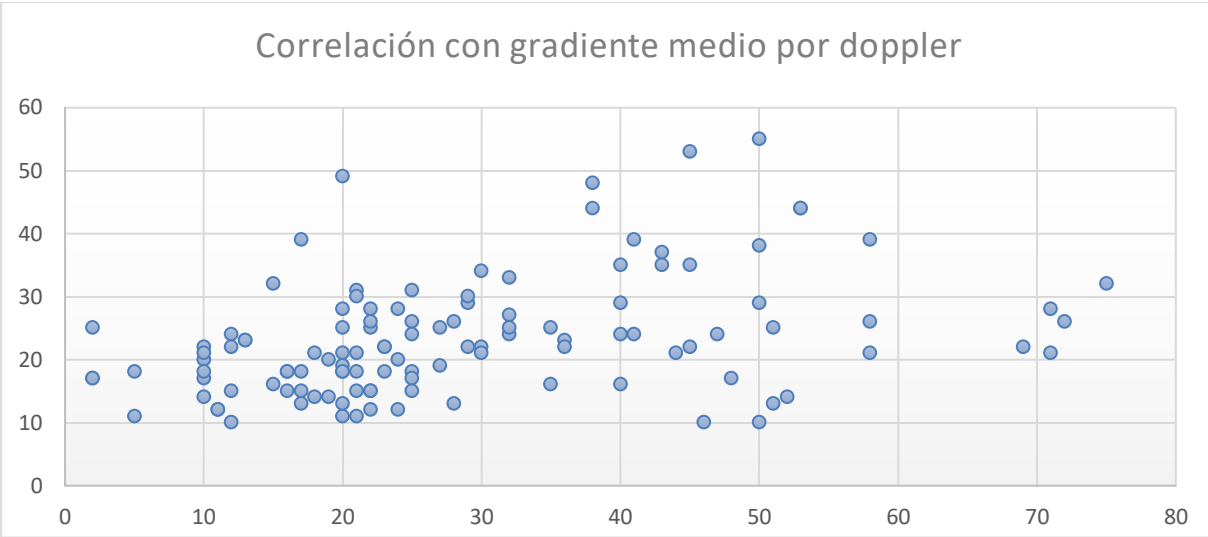

Gráfico 16. Muestra por medio de dispersión de puntos la correlación positiva débil de gradiente medio doppler en correlación con gradiente pico a pico.

En lo que respecta a la correlación del gradiente máximo por ecocardiograma y pico a pico por cateterismo se encontró de igual manera una relación significativa discretamente más baja que la previa descrita (r= 0.367 y p <0.01) (tabla 3) de igual manera se muestran los gráficos con evidencia de dispersión mayor entre líneas de los resultados comparativos con el gradiente máximo obtenido por doppler y mayor dispersión de puntos (gráficos 17 y 18).

		Gradiente pico cateterismo	*Gradiente máximo ECO*
Gradiente pico cateterismo	Correlación de Pearson	1	.367**
	Sig. (bilateral)		.000
	N	117	117
Gradiente máximo ECO	Correlación de Pearson	.367**	1
	Sig. (bilateral)	.000	
	N	117	117

Tabla 3. Correlación de Pearson entre gradiente doppler máximo y gradiente pico a pico por cateterismo.

***. La correlación es significativa en el nivel 0,01 (bilateral)*

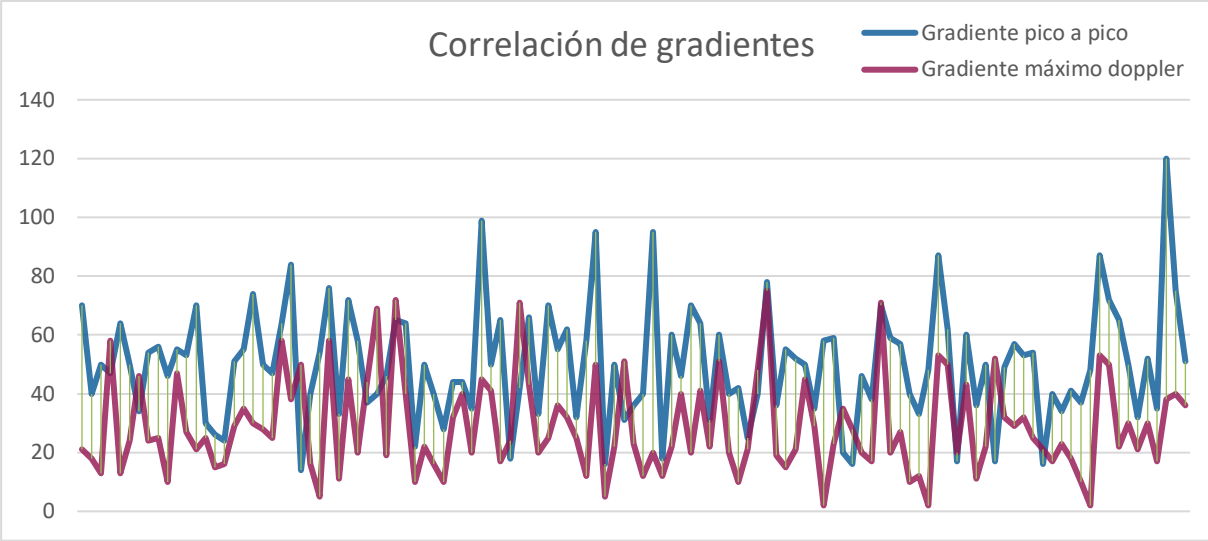

Gráfico 17. Lineas de dispersión correlación con gradiente máximo.

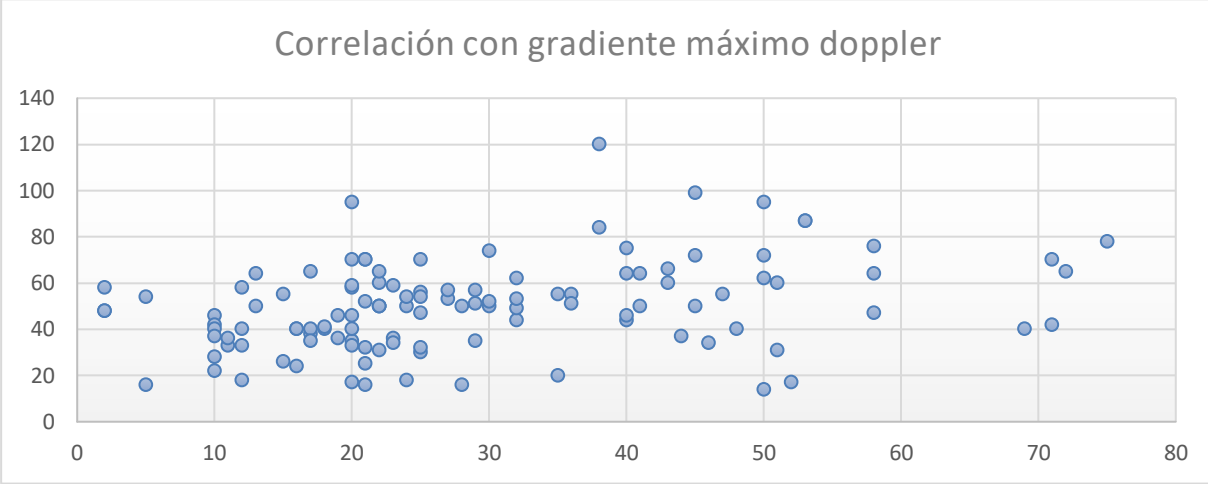

Gráfico 18. Muestra por medio de dispersión de puntos la correlación positiva débil de gradiente máximo doppler en correlación con gradiente pico a pico.

Debido a la importancia de la función ventricular sobre el gradiente transcoartación se aplicó la prueba descartando los expedientes de los pacientes que se reportaban con disfunción sistólica ventricular izquierda severa, con una restante de 112 pacientes que representó el 4.2%, en los cuales se obtuvo una correlación de pearson para el

gradiente medio de con una r 0.371 y p <0.01 , y para el gradiente máximo de con una r= 0.334 y p <0.01, ambos con una correlación baja (tabla 4 y 5).

		Gradiente pico cateterismo	*Gradiente medio ECO*
Gradiente pico cateterismo	Correlación de Pearson	1	.371**
	Sig. (bilateral)		.000
	N	112	112
Gradiente medio ECO	Correlación de Pearson	.371**	1
	Sig. (bilateral)	.000	
	N	112	112

Tabla. 4 Correlación de Pearson con exclusión de pacientes con disfunción sistólica ventricular izquierda severa entre gradiente doppler medio y gradiente pico a pico por cateterismo.

***. La correlación es significativa en el nivel 0,01 (bilateral)*

		Gradiente pico cateterismo	*Gradiente máximo ECO*
Gradiente pico cateterismo	Correlación de Pearson	1	.334**
	Sig. (bilateral)		.000
	N	112	112
Gradiente máximo ECO	Correlación de Pearson	.334**	1
	Sig. (bilateral)	.000	
	N	112	112

Tabla. 5 Correlación de Pearson con exclusión de pacientes con disfunción sistólica ventricular izquierda severa entre gradiente doppler máximo y gradiente pico a pico por cateterismo.

***. La correlación es significativa en el nivel 0,01 (bilateral)*

XIII. DISCUSIÓN

La coartación aórtica es una malformación cardiaca frecuente con una presentación muy diversa que se puede presentar de manera aislada o asociada con malformaciones más complejas. El diagnóstico oportuno sobre todo en la etapa neonatal puede prevenir incluso la muerte del paciente y en edades mayores prevenir comorbilidades como hipertensión arterial establecida o incluso secuelas de eventos vasculares cerebrales.

En nuestro país existen algunos trabajos de seguimiento de los pacientes pediátricos con coartación aórtica, en el 2020 se publicó en la revista de Archivos de Cardiología de México, un trabajo realizado en el Insituto Nacional de Cardiología Ignacio Chávez sobre las características de estos pacientes. Se incluyeron 187 pacientes con diagnóstico de coartación aórtica sometidos a cirugía, con predominio sexo masculino al igual que en nuestros resultados, respecto a la edad al diagnóstico la mayoría fueron lactantes menores, sin embargo no se incluyeron adolescentes a diferencia de nuestro estudio, que fue la mayor cantidad de pacientes, la malformación asociada mas frecuente fue conducto arterioso en el 57% de los pacientes, a diferencia de nuestra caracterización la malformación asociada más frecuente fue aorta bivalva, en dicho estudio se comenta que el tratamiento proporcionado por intervencionimo ha incrementado, tanto prequirúrgico como posquirúrgico y se resalta la importancia del cateterismo prequirúrgico ya que se observó que en el 82% de los fallecidos no se realizó, lo que hace cuestionar si el tratamiento percutáneo previo, puede mejorar las condiciones y el pronóstico del paciente (28).

El momento adecuado de establecer el tratamiento en un paciente con coartación nativa o con datos de recoartación se establece mediante la severidad de la obstrucción del flujo, la cual se clasifica como gold estándar por medio de gradiente pico a pico en cateterismo cardiaco, sin embargo es una medida invasiva, que en la edad pediátrica requiere sedación, por lo que en la práctica clínica para estimar gradientes se utiliza el ecocardiograma doppler, sin embargo no se cuenta con un punto de cohorte establecido como guía para la toma de decisiones.

La introducción de la evaluación ecocardiográfica en la década de los años 70 revolucionó el diagnóstico no invasivo de las patologías cardiacas, se convirtió en el principal método para diagnóstico y seguimiento incluso para estimar presiones en las cámaras cardiacas y su función.

Desde el inicio del siglo XVI se han publicado algunos estudios en los cuales se ha hecho la correlación de los métodos diagnósticos para establecer puntos de cohorte para tratamiento en coartación aórtica.

En el 2018 se publicó un artículo en la revista de Cardiología y terapia Cardiovascular realizado en Egipto en el que se realizó un estudio prospectivo donde incluyeron 40 pacientes adultos con coartación aórtica nativa, se enviaron al gabinete de ecocardiografía del Instituto Nacional de Cardiología, se les realizó ecocardiograma 24 horas antes y después de la colocación de stent, evaluado en la vista supraesternal aórtica por doppler continuo durante la sístole, todos con función ventricular izquierda conservada, de los cuales 32 fueron hombres, la media de edad fue de 15.4 ± 9.17 años (6.5 a 28 años), 36 pacientes con diagnóstico de hipertensión arterial, todos sintomáticos 95% presentaban claudicación intermitente y extremidades inferiores frías, 65% disnea, solo el 5% con falla de medro. Respecto a los resultados que se obtuvieron al momento de correlación las gradientes, se obtuvo una correlación significativa entre el gradiente pico a pico y el gradiente en aorta descendente previo a la colocación del stent ($r = 0.584$ $p < 0.003$) (18). Sin embargo una limitación su estudio fue el tamaño de muestra, por lo tanto se concluyó que se requieren más estudios de seguimiento donde se evaluen diversos parámetros para diferenciar coartación aórtica y recoartación aórtica significativa para establecer los momento de intervención.

El departamento Cardiovascular de la Clínica Mayo en Minnesota recientemente publicó un artículo en la Revista Americana de Cardiología en agosto 2023 en el que se realizó un estudio retrospectivo transversal, en adultos donde se incluyeron 121 pacientes con coartación aórtica donde al igual que nuestro estudió se realizó la comparación de gradiente máximo y medio por ecocardiograma transtorácico y gradiente obtenido por cateterismo cardiaco, se aplicó correlación de Pearson y fuerza

de correlación con Meng test, posterior a la exclusión de 13 pacientes con disfunción o circulación colateral, se observó una correlación significativa media entre el gradiente pico a invasivo y el gradiente medio ($r = 0.66$, $p < 0.001$), sin diferencia significativa al aplicar la fuerza de correlación ($r = 0.58$) (29).

De manera similar al estudio que realizamos se presentaron varias limitantes como que la medición ecocardiográfica y por cateterismo no se realizaron de manera simultanea, por lo que las condiciones pudieron alterar los resultados.

Se proponen ecuaciones que se pueden aplicar para estimar la presión correspondiente invasiva con la obtenida por doppler, eso incrementará la selección adecuada de pacientes los cuales deben de ser sometidos a medición invasiva de gradientes que serán beneficiados de intervención por cateterismo.

En la actualidad se utilizan el resto de métodos diagnósticos para la toma de decisiones y se reserva en la mayoría de los centros el cateterismo cardiaco para pacientes en los cuales las condiciones hemodinámicas lo demandan, cuando son candidatos a intervención percutánea o como métodos diagnóstico en algunos casos como en estudio de hipertensión pulmonar.

XIV. CONCLUSIONES

1. En nuestro estudio encontramos una correlación significativa entre los gradientes obtenidos por ecocardiograma transtorácico y por cateterismo, con discreta mayor correlación entre el gradiente medio por ecocardiograma doppler y el gradiente pico a pico, sin embargo ambas correlaciones se encontraron en grado débil.
2. Las características de nuestra población algunas coinciden con la población general como el predominio masculino, la edad de diagnóstico que fue el periodo neonatal y la adolescencia, sin embargo a diferencia de otros estudios, casi la mitad de los pacientes se encontraban asintomáticos y la mayoría con clase funcional conservada, que se aproxima a la cantidad de pacientes en los que se detectó hipertensión arterial, la segunda presentación clínica al diagnóstico fue cefalea.
3. Los tipos de coartación aórtica intervenidos por cateterismo fueron yuxtaductal, en segundo lugar posductal y en la minoria preductales, no se logró realizar la descripción de otras clasificaciones de la coartación debido a que no se encontraban descritas en los expedientes.
4. Las anomalías cardiacas asociadas mas frecuentes encontradas fueron aorta bivalva, conducto arterioso y comunicación interventricular.
5. Las complicaciones que se identificaron como consecuencia al cateterismo fueron aneurismas, lesiones vasculares, vasoespasmo, arritmias y una defunción.

XV. BIBLIOGRAFÍA

1. Centella T, Stanescu D, Stanescu S. Coartación aórtica. Interrupción del arco aórtico. 2014;21(2):97–106.
2. Park MK, Park S. Pediatric Cardiology for practitioners. 7th ed. Elsevier; 2021. 152–159 p.
3. Eidem BW. Echocardiography in Pediatric and Adult Congenital Heart Disease. 3rd Ed. Wiley, editor. Vol. 122, Wolters Kluwer. 2021. 430–452 p.
4. Nance JW, Ringel RE, Fishman EK. Coarctation of the aorta in adolescents and adults: A review of clinical features and CT imaging. J Cardiovasc Comput Tomogr [Internet]. 2016;10(1):1–12. Available from: http://dx.doi.org/10.1016/j.jcct.2015.11.002
5. Cangussú LR, Lopes MR, de Almeida Barbosa RH. The importance of the early diagnosis of aorta coarctation. Rev Assoc Med Bras. 2019;65(2):240–5.
6. Ganigara M, Doshi A, Naimi I, Mahadevaiah GP, Buddhe S, Chikkabyrappa SM. Preoperative Physiology, Imaging, and Management of Coarctation of Aorta in Children. Semin Cardiothorac Vasc Anesth. 2019;23(4):379–86.
7. Demircan T, Kizilca Ö, Yilmaz N, Zihni C, Kir M, Ünal N. Evaluation of left ventricular functions by speckle-tracking echocardiography in coarctation patients. Echocardiography. 2021;38(3):410–6.
8. Dijkema EJ, Leiner T, Grotenhuis HB. Diagnosis, imaging and clinical management of aortic coarctation. Heart. 2017;103(15):1148–55.
9. Lai WW. Echocardiography in pediatric and congenital heart disease. 3rd Ed. luc L Mertens, Meryl S. Cohen TG, editor. Vol. 1, WileyBlackwell. 2022.
10. Bhatt AB, Lantin-Hermoso MR, Daniels CJ, Jaquiss R, Landis BJ, Marino BS, et al. Isolated Coarctation of the Aorta: Current Concepts and Perspectives. Front Cardiovasc Med. 2022;9(May):1–16.
11. Muralles-Castillo FA. Characteristics of pediatric patients operated of aortic coartation in the years 2009 to 2018 at the National Institute of Cardiology Ignacio Chávez. Arch Cardiol Mex. 2020;90(4):436–41.
12. Allen HD, Shaddy RE, Penny DJ, Feltes TF, Cetta F. Moss and Adams' heart disease in infants, children, and adolescents: Including the fetus and young adult.

9th ed. Vols. 1–2, Moss and Adams' Heart Disease in Infants, Children, and Adolescents: Including the Fetus and Young Adult: Ninth Edition. 2016. 1044–1058 p.

13. Attie, Calderón, Zabal B. Cardiología Pediátrica. 2a ed. Calderón-colmenero, Cervantes-Salazar, García Montes FA, editor. Editorial Panamericana; 2012. 320–330 p.
14. Rao PS. Neonatal (and Infant) Coarctation of the Aorta: Management Challenges . Res Reports Neonatol. 2020;Volume 10:11–22.
15. Vigneswaran T V., Sinha MD, Valverde I, Simpson JM, Charakida M. Hypertension in Coarctation of the Aorta: Challenges in Diagnosis in Children. Pediatr Cardiol. 2018;39(1):1–10.
16. Ijland MM, Tanke RB. Aortic coarctation. Circulation. 2009;120(13):1294–5.
17. Evangelista A, Flachskampf FA, Erbel R, Antonini-Canterin F, Vlachopoulos C, Rocchi G, et al. Echocardiography in aortic diseases: EAE recommendations for clinical practice. Eur J Echocardiogr. 2010;11(8):645–58.
18. Alassal MA. Doppler Echocardiographic Indices in Aortic Coarctation: A Comparison of Profiles before and After Stenting. J Cardiol Cardiovasc Ther. 2018;11(2).
19. Silka MJ, Shah MJ, Silva JNA, Balaji S, Beach CM, Benjamin MN, et al. 2021 PACES Expert Consensus Statement on the Indications and Management of Cardiovascular Implantable Electronic Devices in Pediatric Patients: Executive Summary. Hear Rhythm. 2021;18(11):1925–50.
20. Doshi AR, Chikkabyrappa S. Coarctation of Aorta in Children. Cureus. 2018;10(12):1–10.
21. Feltes TF, Bacha E, Beekman RH, Cheatham JP, Feinstein JA, Gomes AS, et al. Indications for cardiac catheterization and intervention in pediatric cardiac disease: A scientific statement from the American Heart Association. Circulation. 2011;123(22):2607–52.
22. Dijkema EJ, Dik L, Breur JMP, Sieswerda GT, Haas F, Slieker MG, et al. Two decades of aortic coarctation treatment in children; evaluating techniques. Netherlands Hear J. 2021;29(2):98–104.

23. Lisa Bergersen SF. Congenital Heart disease The Catheterization Manual. Audrey C. Marshall JM, editor. Springer Science. NY; 2009.
24. Nguyen L, Cook SC. Coarctation of the Aorta. Strategies for Improving Outcomes. Cardiol Clin [Internet]. 2015;33(4):521–30. Available from: http://dx.doi.org/10.1016/j.ccl.2015.07.011
25. Khalilullah M, Bahl VK, Yadav BS. Percutaneous transluminal balloon angioplasty of congenital coarctation of aorta. Indian Heart J. 1985;37(3):147–9.
26. Sandoval JP, Kang SL, Lee KJ, Benson L, Asoh K, Chaturvedi RR. Balloon Angioplasty for Native Aortic Coarctation in 3- to 12-Month-Old Infants. Circ Cardiovasc Interv. 2020;13(11):E008938.
27. Wisotzkey BL, Hornik CP, Green AS, Barker PCA. Comparison of invasive and non-invasive pressure gradients in aortic arch obstruction. Cardiol Young. 2014;25(7):1348–57.
28. Márquez-González H, De León-Mena S, Yáñez-Gutiérrez L, López-Gallegos D, Camargo-Zetina CO, Ortiz-Vázquez IC, et al. Late complications of aortic coarctation treatment: a mexican cohort study with more than 10-year follow-up Complicaciones tardías de tratamiento de coartación aórtica: estudio mexicano de cohorte con más de 10 años de seguimiento. Rev Mex Cardiol [Internet]. 2015;26(4):169–73. Available from: www.medigraphic.com/revmexcardiolwww.medigraphic.org.mxwww.medigraphic.com/revmexcardiolwww.medigraphic.org.mx
29. Egbe AC, Anderson JH, Karnakoti S, Jain CC, Ahmed MH, Burchill LJ, et al. Assessment of Coarctation of Aorta Gradient: Echocardiogram-Catheterization Correlation. Am J Cardiol [Internet]. 2023;205:420–1. Available from: https://doi.org/10.1016/j.amjcard.2023.08.083

XVI. ANEXOS

ANEXO 1. HOJA DE RECOLECCIÓN DE DATOS

Unidad Médica de Alta Especialidad Hospital de Pediatría
Centro Médico Nacional de Occidente
Dra. María Fernanda Rosas De Silva
Director de Tesis: Dr. Jorge Luis Villatoro Fernández
Asesor Metodológico: Dra. Rosa Ortega Cortés

Hoja de recolección de datos

Protocolo de tesis para obtener título en la Especialidad en Pediatría
"Correlación de gradiente transcoartación por medio de ecocardiogragía transtorácica y gradiente pico estimado por cateterismo cardiaco en pacientes pediátricos con diagnóstico de coartación aórtica"

Folio: _____

1. Edad:_____
2. Género: __Masculino __Femenino

Condición Clínica

3. Edad al diagnóstico:_____
4. Clase funcional (Ross/ NYHA):

__ Clase I __ Clase II __Clase III __Clase IV

5. ¿Qué síntomas presentó?

__Cefalea	__Cambio de colocación en extremidades
__Disnea	__Falla Medro
__Claudicación	__Extremidades frías
__Pérdida de peso	__Asintomático

6. ¿Cursó con hipertensión arterial? __Si __No

7. Tratamiento farmacológico antihipertensivo

__IECA __B-bloqueador __Calcio antagonistas __ARA

8. Fracción de eyección de ventrículo izquierdo (FEVI)

__<20% __20-30% __31-54%. ___>54%

9. Tipo de coartación aórtica

__preductal __posductal __yuxtaductal

10. Diámetro de la coartación _____

11. Anomalías asociadas

CIV	__Estenosis mitral
__Ao bivalva	__Ventrículo único
__Conducto arterioso permeable	__Atresia tricuspidea.
__Estenosis aótica	___Sx corazón izquierdo hipoplásico

12. Intervención quirúrgica previa: Si_____. No_____

13. Tiempo desde la intervención quirúrgica:_____

14. Tipo de intervención por cateterismo

__Angioplastía con balón
___Angioplastía con colocación de stent cubierto
___Angioplastía con stent desnudo

15. ¿Qué complicaciones se presentaron?

__Sangrado __Lesión vascular __Aneurismas __Disección aórtica __Hipotensión __Arritmias __

16. ¿Cuál fue el gradiente medio por ecocardiografía?_____
17. ¿Cuál fue el gradiente máximo por ecocardiografía?_____
18. ¿Cuál fue el gradiente pico a pico por cateterismo?_____

ANEXO 2.- DISPENSA DE CONSENTIMIENTO INFORMADO

GOBIERNO DE MÉXICO | IMSS | 80 AÑOS

Guadalajara, Jalisco a 02 de mayo de 2023

SOLICITUD DE EXCEPCION DE LA CARTA DE CONSENTIMIENTO INFORMADO

Para dar cumplimiento a las disposiciones legales nacionales en materia de investigación en salud, solicito al Comité de Ética en Investigación de la Unidad Médica de Alta Especialidad en Pediatría del Centro Médico Nacional de Occidente IMSS, apruebe la excepción de la carta de consentimiento informado debido a que el protocolo de investigación **"Correlación de gradiente transcoartación por medio de ecocardiografía transtorácica y gradiente pico estimado por cateterismo cardiaco en pacientes con diagnóstico de coartación aórtica"**, es una propuesta de investigación sin riesgo que implica la recolección de los siguientes datos ya contenidos en los expedientes clínicos:

VARIABLES		
Edad	Fracción de eyección de ventrículo izquierdo	Tiempo desde la intervención quirúrgica
Género	Tratamiento farmacológico antihipertensivo	Tipo de intervención por cateterismo
Edad al diagnóstico	Tipo de coartación aórtica	Complicaciones
Clase funcional (Ross/NYHA)	Diámetro de la coartación	Gradiente máximo por ecocardiografía
Síntomas	Anomalías asociadas	Gradiente medio por ecocardiografía
Hipertensión arterial	Intervención quirúrgica previa	Gradiente pico a pico por cateterismo

Salvador Domínguez No. 735, Col. Independencia, C. P. 44340, Guadalajara Jalisco
Tel. 33 36 17 00 60, Ext. 32717, rafael.garcialo@imss.gob.mx

2023 Francisco VILLA

GOBIERNO DE MÉXICO | IMSS | 80 AÑOS

MANIFIESTO DE CONFIDENCIALIDAD Y PROTECCION DE DATOS

En apego a las disposiciones legales de protección de datos personales, me comprometo a recopilar solo la información que sea necesaria para la investigación y esté contenida en el expediente clínico y/o base de datos disponible, así como codificarla para imposibilitar la identificación del paciente, resguardarla, mantener la confidencialidad de esta y no hacer mal uso o compartirla con personas ajenas a este protocolo.

La información recabada será utilizada exclusivamente para la realización del protocolo **"Correlación de gradiente transcoartación por medio de ecocardiografía transtorácica y gradiente pico estimado por cateterismo cardiaco en pacientes con diagnóstico de coartación aórtica"** cuyo propósito es la realización de una tesis de posgrado.

Estando en conocimiento de que en caso de no dar cumplimiento se procederá acorde a las sanciones que procedan de conformidad con lo dispuesto en las disposiciones legales en materia de investigación en salud vigentes y aplicables.

Atentamente

Jorge Luis Villatoro Fernández
MNF Cardiólogo Pediatra e Intervencionista
Investigador Responsable

Belisario Domínguez No. 735, Col. Independencia, C. P. 44340, Guadalajara Jalisco
Tel. 33 36 17 00 00, Ext. 32717, rafael.gancilale@imss.gob.mx

2023 Francisco VILLA

ANEXO 3. CARTA DE CONFIDENCIALIDAD

GOBIERNO DE MÉXICO | IMSS | 80 AÑOS

Guadalajara, Jalisco a 02 de mayo de 2023

CARTA DE CONFIDENCIALIDAD

El Dr. Jorge Luis Villatoro Fernández (investigador responsable) del proyecto de investigación titulado **"Correlación de gradiente transcoartación por medio de ecocardiografía transtorácica y gradiente pico estimado por cateterismo cardiaco en pacientes con diagnóstico de coartación aórtica"** con domicilio ubicado en Av. Belisario Domínguez no. 735, Colonia Independencia, CP 44340, Guadalajara, Jalisco; me comprometo a resguardar, mantener la confidencialidad y no hacer mal uso de los documentos, expedientes, reportes, estudios, actas, resoluciones, oficios, correspondencia, acuerdos, directivas, directrices, circulares, contratos, convenios, instructivos, notas, memorandos, archivos físicos y/o electrónicos, estadísticas o bien, cualquier otro registro o información que documente el ejercicio de las facultades para la evaluación de los protocolos de investigación, a que tenga acceso en mi carácter investigador responsable, así como a ni difundir, distribuir o comercializar con los datos personales contenidos en los sistemas de información, desarrollados en el ejercicio de mis funciones como investigador responsable.

Estando en conocimiento de que en caso de no dar cumplimiento, se estará acorde a las sanciones civiles, penales o administrativas que procedan de conformidad con lo dispuesto en la Ley Federal de Transparencia y Acceso a la información pública gubernamental, la Ley Federal de Protección de datos personales en posesión delos particulares y el Código Penal del Estado de Jalisco, a la Ley Federal de protección de datos personales en posesión de los particulares, y demás disposiciones aplicables en la materia.

Acepto

Dr. Jorge Luis Villatoro Fernández
MNF Cardiólogo Pediatra e Intervencionista
Investigador Responsable

Belisario Domínguez No. 735, Col. Independencia, C. P. 443400, Guadalajara Jalisco
Tel. 33 36 17 00 60, Ext. 32717 rafael.garciale@imss.gob.mx

2023 Año de Francisco VILLA

ANEXO 4. DICTAMEN DE APROBACIÓN

INSTITUTO MEXICANO DEL SEGURO SOCIAL
DIRECCIÓN DE PRESTACIONES MÉDICAS

Dictamen de Aprobado

Comité Local de Investigación en Salud **1302.**
HOSPITAL DE PEDIATRIA, CENTRO MEDICO NACIONAL DE OCCIDENTE LIC IGNACIO GARCIA TELLEZ, GUADALAJARA JALISCO

Registro COFEPRIS **17 CI 14 039 045**
Registro CONBIOÉTICA **CONBIOETICA 14 CEI 001 2018022**

FECHA **Lunes, 14 de agosto de 2023**

Doctor (a) Jorge Luis Villatoro Fernández

P R E S E N T E

Tengo el agrado de notificarle, que el protocolo de investigación con título **Correlación de gradiente transcoartación por medio de ecocardiografía transtorácica y gradiente pico estimado por cateterismo cardiaco en pacientes con diagnóstico de coartación aórtica** que sometió a consideración para evaluación de este Comité, de acuerdo con las recomendaciones de sus integrantes y de los revisores, cumple con la calidad metodológica y los requerimientos de ética y de investigación, por lo que el dictamen es **A P R O B A D O**:

Número de Registro Institucional
R-2023-1302-053

De acuerdo a la normativa vigente, deberá presentar en junio de cada año un informe de seguimiento técnico acerca del desarrollo del protocolo a su cargo. Este dictamen tiene vigencia de un año, por lo que en caso de ser necesario, requerirá solicitar la reaprobación del Comité de Ética en Investigación, al término de la vigencia del mismo.

ATENTAMENTE

Doctor (a) Ruth Alejandrina Castillo Sánchez
Presidente del Comité Local de Investigación en Salud No. 1302

IMSS