UNIVERSIDAD NACIONAL AUTÓNOMA DE MÉXICO

FACULTAD DE ODONTOLOGÍA

CARCINOMA INTRAÓSEO PRIMARIO DERIVADO DE UN QUISTE ODONTOGÉNICO: REVISIÓN SISTEMÁTICA DE LA LITERATURA

T E S I N A

QUE PARA OBTENER EL TÍTULO DE

C I R U J A N O D E N T I S T A

P R E S E N T A:

SOLYENITZIN HERRERA MIRÓN

TUTOR: Mtra. DIANA IVETTE RIVERA REZA

MÉXICO, Cd. Mx. **2024**

Universidad Nacional Autónoma de México
UNAM
Biblioteca Central
Dirección General de Bibliotecas de la UNAM

UNAM – Dirección General de Bibliotecas
Tesis Digitales
Restricciones de uso

DERECHOS RESERVADOS ©
PROHIBIDA SU REPRODUCCIÓN TOTAL O PARCIAL

Todo el material contenido en esta tesis esta protegido por la Ley Federal del Derecho de Autor (LFDA) de los Estados Unidos Mexicanos (México).

El uso de imágenes, fragmentos de videos, y demás material que sea objeto de protección de los derechos de autor, será exclusivamente para fines educativos e informativos y deberá citar la fuente donde la obtuvo mencionando el autor o autores. Cualquier uso distinto como el lucro, reproducción, edición o modificación, será perseguido y sancionado por el respectivo titular de los Derechos de Autor.

Agradecimientos

A Dios, gracias por siempre acompañarme y ser mi fortaleza, permitirme desenvolverme en este medio de una manera honrada y justa. Y sobre todo dejarme poner mi fe en ti en los momentos de vulnerabilidad.

A mis padres, no existen palabras para poder demostrar todo el cariño, amor y respeto que les tengo. Solo me queda decir gracias, papás, porque sin ustedes absolutamente nada de esto hubiera sido posible. Gracias, porque sé bien que en ningún momento dudaron de mis capacidades, siempre supieron guiarme y aconsejarme, y gracias por siempre haber estado presentes en cada reto que la vida me a puesto. Este logró es todos.

A mis hermanos, gracias por haberme dado un motivo por el cual siempre enfocarme y que este logró sea un ejemplo para ustedes de querer lograr siempre más.

A mi familia, gracias por nunca dudar en darme la mano siempre que se las pedía y motivarme para poder lograr cada meta en mi vida.

A mi novia, gracias por acompañarme a través de este camino y nunca dejarme caer, por enseñarme a ver mis virtudes en la carrera y ayudarme a superar mis defectos. Por acompañarme en cada desvelo y cada triunfo.

A la UNAM, gracias por regalarme una oportunidad de cursar esta hermosa carrera dentro de tus puertas y brindarme los conocimientos necesarios para poder desenvolverme con la vocación que todos mis maestros me enseñaron, y mostrarme que no hay honor más grande que el servir al prójimo.

¡POR MI RAZA HABLARÁ EL ESPIRÍTU!

ÍNDICE

RESUMEN **3**
INTRODUCCIÓN **4**
I. NEOPLASIA **5**
1.2 Benignas 5
1.3 Malignas 6
II. TUMORES ÓSEOS DE LOS MAXILARES **8**
2.1 Carcinomas Odontogénicos 10
III. CARCINOMA DE CÉLULAS ESCAMOSAS INTRAÓSEO PRIMARIO **11**
3.1 Definición 11
3.2 Etiología 12
3.3 Epidemiología 13
3.5 Características radiográficas 15
3.6 Características histopatológicas 16
3.7 Clasificación 16
3.8 Inmunohistoquímica 17
3.9 Tratamiento 20
3.10 Pronóstico 28
JUSTIFICACIÓN **29**
PLANTEAMIENTO DEL PROBLEMA **30**
OBJETIVO **31**
MATERIALES Y MÉTODOS **32**
RESULTADOS **36**
DISCUSIÓN **39**
CONCLUSIONES **41**
REFERENCIAS BIBLIOGRÁFICAS **42**

RESUMEN

Introducción: El carcinoma de células escamosas intraóseo primario (CCEIP) es una neoplasia maligna que puede surgir del epitelio odontogénico. Es una entidad poco común que afecta a los maxilares. **Objetivo:** Identificar los aspectos epidemiológicos reportados con mayor frecuencia en esta entidad. **Material y métodos**: Se realizó una revisión sistemática acerca de CCEIP en PUBMED, en el periodo comprendido entre del 01 de enero del 2013 al 31 de octubre del 2023. Se incluyeron los artículos que referían tener como antecedente un quiste odontogénico, se recopilaron las variables de sexo, edad, sintomatología, pronóstico, tratamiento, biopsia involucración de tejidos adyacentes y localización de la lesión. Y con esto se construyó una base de datos. **Resultados:** En los artículos incluidos se identificaron 41 casos clínicos, en los cuales se pudo confirmar algunos datos expuestos en la literatura. Sin embargo, la proporción de casos presentes en hombres con respecto a mujeres no se pudo confirmar. Así como tampoco el pronóstico de vida (5 años) posterior a la identificación de la entidad. **Discusión:** De acuerdo con la literatura se presenta con mayor frecuencia en hombres con una proporción de 2:1, dato que no pudo confirmarse. Con respecto a la localización anatómica, se presentó mayormente en la región mandibular, confirmando las diversas publicaciones de los autores, así como la sintomatología y edades reportadas. Sin embargo, no se encontró evidencia clara en el seguimiento y la toma de biopsia de cada paciente, ya que no se contó con los datos necesario para su análisis. **Conclusiones:** El diagnóstico de esta enfermedad es complicado, por tanto, realizar un buen interrogatorio, así como el uso y análisis de los auxiliares del diagnóstico permitirá tener una adecuada evaluación y un diagnóstico correcto. La detección temprana y el seguimiento adecuado de los quistes odontogénicos puede ser una medida preventiva que reduzca el uso de diferentes procedimientos invasivos como la maxilectomía o la mandibulectomía, mejorando la calidad de vida de los pacientes.

INTRODUCCIÓN

El “carcinoma intraóseo primario” o “carcinoma de células escamosas intraóseo primario” es un tumor odontogénico maligno que se presenta exclusivamente en la mandíbula y el maxilar sin afectar a la mucosa oral. Está entidad fue descrita por primera vez en 1913 por Loos como un carcinoma epidermoide interalveolar, pero de acuerdo con la última clasificación de la Organización Mundial de la Salud, se define como un tumor central que probablemente surge del epitelio odontogénico y que puede asociarse con quistes odontogénicos u otros precursores benignos.

Existe una clasificación que los cataloga en tres tomando en cuenta el probable origen o antecedente del tumor, el primero, de tipo sólido, segundo, cuando surge a partir del revestimiento de un quiste odontogénico y el último cuando surge derivado de un tumor odontogénico. Debido a esto, es de suma importancia poder identificar oportunamente los principales signos y síntomas de la enfermedad, así como poder tomar en cuenta el uso de herramientas de diagnóstico, tales como estudios imagenológicos y toma de biopsia para su estudio histopatológico y en algunos casos inmunohistoquímico, y así poder llegar a su correcta identificación.

Esta revisión sistémica tuvo como objetivo recopilar información acorde datos epidemiológicos más frecuentes del carcinoma de células escamosas intraóseo primario.

I. NEOPLASIA

1.1 Definición

El término "*neoplasia*" se refiere literalmente a un "*nuevo crecimiento*". Según su definición, una neoplasia es una masa anormal de tejido que crece de manera excesiva y no coordinada en comparación con los tejidos normales, y continúa creciendo incluso después de que se interrumpe el estímulo que indujo el cambio. El origen de todas las neoplasias se basa en cambios hereditarios (genéticos) que permiten una proliferación excesiva y no regulada, dependiendo de estímulos reguladores del crecimiento fisiológico. Se menciona que las células neoplásicas se transforman porque continúan replicándose, aparentemente sin tener en cuenta las influencias reguladoras que controlan el crecimiento celular normal. Por lo tanto, las neoplasias tienen cierto grado de autonomía y aumentan constantemente en tamaño, independientemente del entorno y del estado nutricional del huésped. Sin embargo, su autonomía no es completa. La nutrición y el suministro sanguíneo de todas las neoplasias dependen del huésped (1).

1.2 Benignas

Se dice que un tumor es considerado benigno cuando sus características microscópicas y macroscópicas son relativamente inofensivas, permanece localizado, no se propaga a otros lugares y puede ser removido mediante cirugía local; generalmente el paciente sobrevive. No obstante, es importante tener en cuenta que los tumores benignos pueden generar masas no tan bien localizadas y, en ocasiones, pueden ocasionar una enfermedad grave (1).

1.3 Malignas

Los tumores malignos son conocidos como cánceres, palabra derivada del latín cáncer (cangrejo), ya que se adhieren a cualquier parte, donde crecen persistentemente, de manera similar al comportamiento de un cangrejo.
El término “maligno”, aplicado a una neoplasia, es una lesión que puede invadir y destruir estructuras adyacentes y extenderse a áreas distantes (metastatizar) para causar la muerte. No todos los cánceres siguen una evolución tan mortal. Algunos son menos agresivos y se tratan satisfactoriamente, pero el término maligno es una señal de alerta (1).

Las células neoplásicas malignas presentan diversos grados de diferenciación. Mientras más grande la anaplasia de las células, más agresivo tiende a ser el cáncer, también forman numerosas figuras mitóticas lo que significa su estado tan activo de división celular y crecimiento acelerado (2).

1.4 Nomenclatura

En el ámbito médico, se suele llamar “*tumor*” a una neoplasia y el estudio de los tumores se conoce como oncología (de oncos, "*tumor*" y logos "*estudio de*"). En oncología, es importante la clasificación de las neoplasias en benignas y malignas. Esta clasificación se fundamenta en el criterio de la potencial conducta clínica de una neoplasia (1).

En general, los tumores benignos se denominan añadiendo el sufijo -*oma* al tipo celular del que se origina el tumor. Un tumor benigno que se origina en el tejido fibroso es un fibroma; un tumor cartilaginoso benigno es un condroma. La nomenclatura de los tumores epiteliales benignos es más compleja. A veces se clasifican según el patrón microscópico y, a veces, según el patrón macroscópico. Otros se clasifican según las células de origen(1).

Dentro de las neoplasias malignas existen dos tipos generales, sarcoma y carcinoma. Estos términos tienen origen en su nomenclatura relativa al cáncer. El término “carcinoma” se aplica a los cánceres que se derivan de las células epiteliales, así como el término “sarcoma” denota de un tumor el cual deriva de tejidos conjuntivos. A este último se le debe agregar el nombre del tejido de origen específico (osteosarcoma, fibrosarcoma, etc.). Estas nomenclaturas no son consistentes y existen excepciones a la regla (melanoma, linfoma, leucemia, etc.)(2).

II. TUMORES ÓSEOS DE LOS MAXILARES

El crecimiento de tejido compacto se encuentra regularmente en la boca y por ellos se debe siempre evaluar la posibilidad de que exista alguna enfermedad (2).

La mayor parte de los tumores óseos no presentan síntomas y se detectan de forma accidental. Otros pueden presentarse con dolor o como una zona voluminosa de lento crecimiento. Los tumores benignos son mucho más abundantes que los malignos (Figura 1) (3).

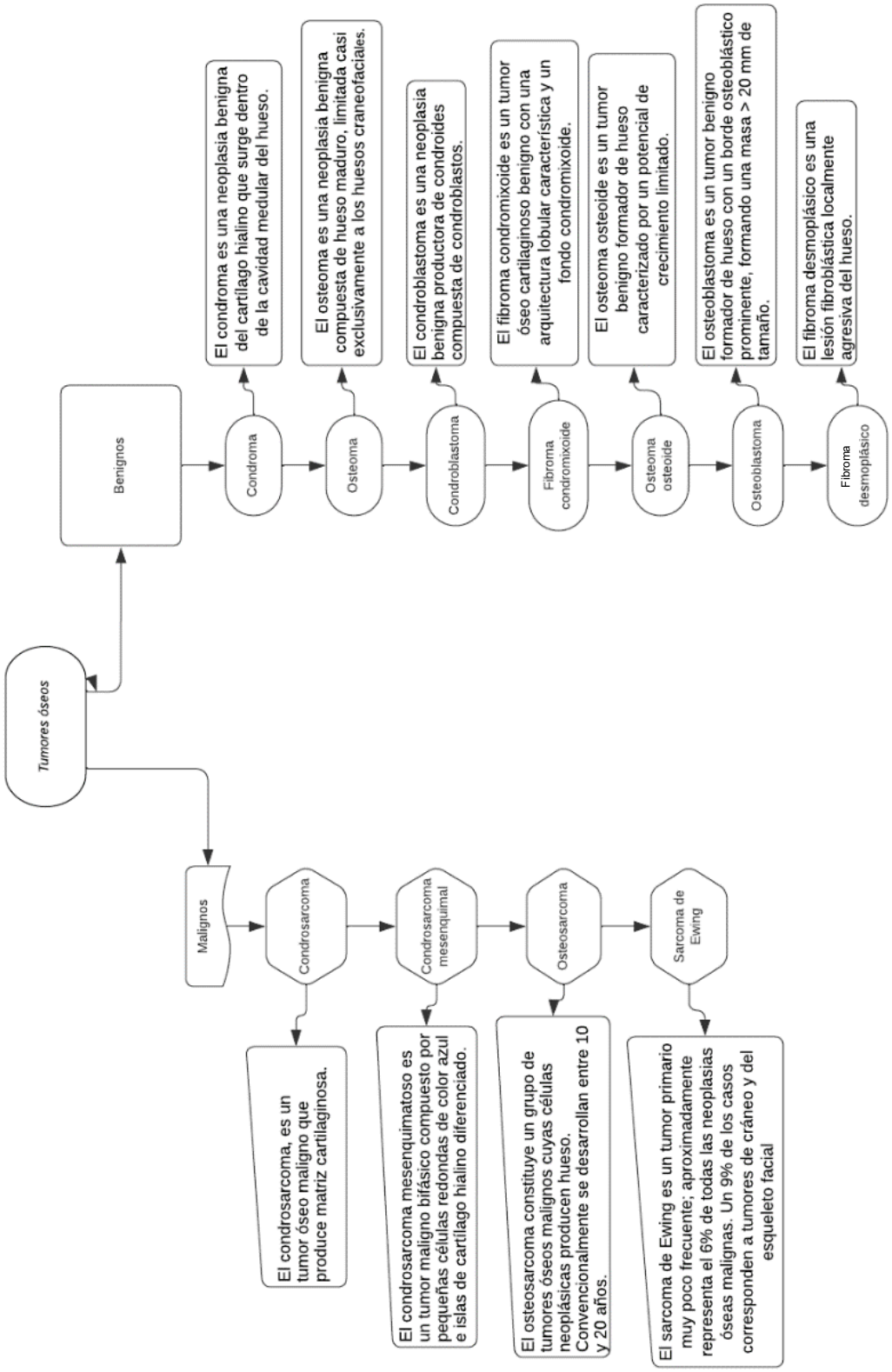

Figura 1. **Tumores óseos de los maxilares**. *Fuente: International Agency for Research on Cancer (IARC)* (5).

2.1 Carcinomas Odontogénicos

Los carcinomas odontogénicos se cree que surgen a partir de la proliferación de restos odontogénicos derivados de la lámina dental dentro del hueso (4).

Tabla 1. Clasificación modificada de la Organización Mundial de la Salud de carcinomas odontogénicos.

CARCINOMAS ODONTOGÉNICOS	DEFINICIÓN
Carcinoma ameloblástico	Es una neoplasia maligna epitelial primaria odontogénica poco frecuente. Es la contraparte maligna del ameloblastoma.
Carcinoma primario intraóseo	Es un carcinoma de mandíbula central que no puede clasificarse como ningún otro tipo de carcinoma. Se supone que surge del epitelio odontogénico. Algunos casos surgen en quistes odontogénicos u otros precursores benignos.
Carcinoma odontogénico esclerosante	Es un carcinoma de los maxilares. con citología suave, estroma marcadamente esclerótico e infiltración agresiva.
Carcinoma odontogénico de celulares claras	Carcinoma odontogénico caracterizado por láminas e islas de células vacuoladas y claras.
Carcinoma odontogénico de células fantasma	Es un carcinoma odontogénico caracterizado por una queratinización aberrante de células fantasma y depósito de dentinoide en cantidades variables.

Fuente de International Agency for Research on Cancer (IARC) (5).

III. CARCINOMA DE CÉLULAS ESCAMOSAS INTRAÓSEO PRIMARIO

3.1 Definición

El Carcinoma de Células Escamosas Intraóseo Primario (CCEIP) constituye un tipo de carcinoma poco frecuente que se localiza en el interior de los huesos maxilar o de la mandíbula y se cree que se origina a partir del epitelio odontogénico. En más del 90% de los casos, son carcinomas infiltrantes y aproximadamente la mitad son bien diferenciados con presencia de queratinizaciones. En un mayor número de casos se ha identificado como antecedente la presencia de un quiste odontogénico y se presenta en un patrón folicular (4).

3.2 Etiología

En los estudios de esta enfermedad se ha descrito que puede surgir a partir de un quiste odontogénico, tumor odontogénico preexistentes o a partir de restos odontogénicos. Aproximadamente el 60% de los casos están asociados con un quiste residual o radicular, el 16% con un quiste odontogénicos, y el 14% con un queratoquiste odontogénico (6). Es muy probable que se compare con el carcinoma ameloblástico, ya que se menciona que ambos surgen de restos odontogénicos dentro de los huesos de la mandíbula, excepto que uno presenta un fenotipo de carcinoma de células escamosas y el otro un fenotipo claramente ameloblastomatoso (6).

Aún se desconoce la patogénesis del CCEIP, una de la hipótesis ampliamente aceptada es que el microambiente inflamatorio crónico actúa como un factor clave para la degradación del epitelio (7).

Se han considerado tres mecanismos principales mediante los cuales la inflamación promueve la carcinogénesis:

- La inflamación crónica suele ir acompañada de la formación de especies reactivas de oxígeno y nitrógeno por parte de los fagocitos.
- La inflamación crónica parece promover la apoptosis de las células normales, lo que conduce a una respuesta proliferativa compensatoria por parte de las células restantes.
- Esta respuesta proliferativa aumenta la cantidad de células que se están dividiendo y por lo tanto están sujetas a daños en el ADN y promueve el crecimiento de células malignas (8).

3.3 Epidemiología

Existe una mayor predilección en hombres que en mujeres teniendo una proporción aproximada de 2:1 (9). Chaisuparatet, describió una relación 2:3 entre hombre: mujer (10). Pero la última actualización con respecto a el sexo y la edad de los casos estudiados llegaron a una relación de 2.3:1 en proporción de hombres y mujeres, presentando con mayor proporción es hombres. Con respecto a la edad se informó que se diagnosticó entre los 50 a 60 años y se obtuvo una edad media de 57 años (11).

3.4 Características clínicas

Este carcinoma en etapas tempranas comúnmente es asintomático, sin embargo, las características más comunes de los casos avanzadas pueden incluir dolor 13.3%, inflamación 43.4% y entumecimiento 10% (12).

También se ha observado que la localización de la lesión ha tenido mayor predilección de aparición en la mandíbula 86.7% en comparación con el maxilar 13.3 (13). Teniendo como predilección por presentarse en la región posterior a la altura de terceros molares inferiores (**Figura 1**) (11).

Figura 1. **Características clínicas de un paciente masculino.** a: fotografía extraoral de frente del paciente que muestra inflamación difusa en el tercio inferior de la cara. b: fotografía intraoral que muestra el vestíbulo bucal obliterado y mucosa intacta. *Fuente: Hegde U. 2020* (22)

3.5 Características radiográficas

Las características radiográficas suelen ser inespecíficas y se distingue como una lesión radiolúcida unilocular y multilocular bien circunscrita, de tamaño y formas variables.

Estas imágenes radiológicas suelen sugerir principalmente lesiones benignas como queratoquiste odontogénico o ameloblastoma, entre otros (**Figura 2**) (14).

Figura 2. **Radiografía de un carcinoma de células escamosas intraóseo primario**. Ortopantomografía que muestra una lesión radiolúcida multilocular en la rama ascendente de la mandíbula en el cuadrante izquierdo (flechas).

3.6 Características histopatológicas

El método de diagnóstico determinante para considerarse un CCEIP es mediante un estudio histopatológico. Gardner mencionó criterios para identificar la entidad los cuales eran: área microscópica de transición de un revestimiento epitelial quístico benigno a carcinoma de células escamosas, mucosa oral normal intacta, ausencia de carcinoma en tejidos adyacentes y ausencia de carcinoma metastásico de un tumor distante (**Figura 3**) (15).

Sin embargo, Gardner y Harrigan mencionaron que el criterio más importante para el diagnóstico del carcinoma intraóseo primario es la presencia de una zona de transición entre el epitelio normal y maligno.

3.7 Clasificación

De acuerdo con las características clínicas antecedentes e histológicas en el 2005 Eversole clasificó la entidad en tres tipos (12).

1. De tipo sólido.
2. Derivado de un quiste odontogénico.
3. Derivado de un tumor odontogénico.

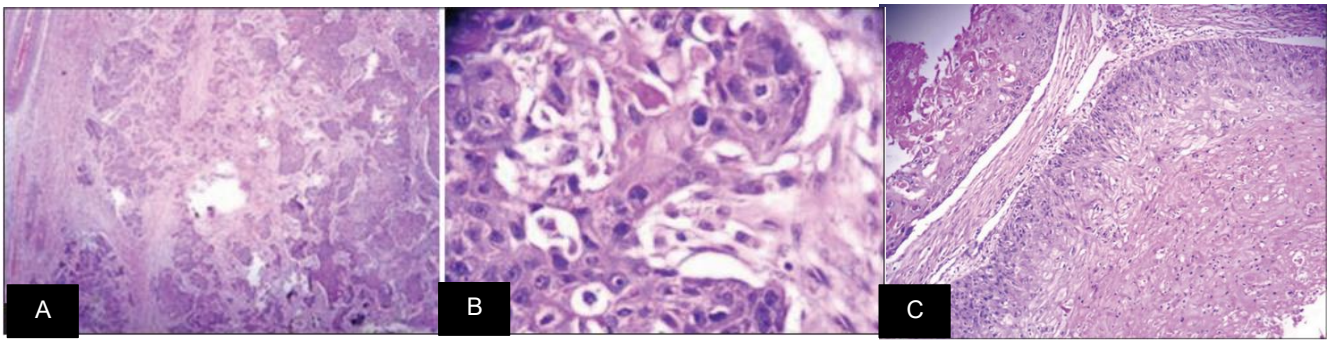

Figura 3**. Cortes histopatológicos de CCEIP, tinción H&E.** A y B: Se pueden identificar islas de células epiteliales escamosos displásicas en un estroma de tejido conjuntivo, A: 4X, B: 10X. C: se observa revestimiento epitelial de queratoquiste odontogénico, con displasia y queratinización aberrante. Fuente: *Hegde U. 2020* (22).

3.8 Inmunohistoquímica

La inmunohistoquímica es un método bioquímico que puede determinar la presencia y el nivel de ciertas proteínas celulares. La inmunohistoquímica mide la expresión proteica por medio de anticuerpos etiquetados o marcados que se adhieren a las proteínas de interés. El anticuerpo se puede mezclar con los componentes celulares de un tumor, y después de cierto tiempo, la mezcla se enjuaga para aislar a los anticuerpos que se unieron. La presencia de estos anticuerpos se puede detectar fácilmente con un microscopio, ya que su apariencia se distingue de otras moléculas. Las muestras con más proteínas se unen con más fuerza al anticuerpo, por lo que el cambio de color se intensifica. Por ende, esta metodología logra determinar la ausencia o presencia de la proteína además de su cantidad relativa. Los resultados de la prueba se basan el número o la proporción de células teñidas (16).

La presencia de estos puede ser fácilmente detectada mediante un microscopio, ya que su apariencia es diferente a la de otras moléculas. Aquellas muestras con mayor cantidad de proteínas se unirán con mayor fuerza al anticuerpo, lo que intensificará el cambio de color. De tal forma que permite determinar la presencia o ausencia de la proteína, así como su cantidad relativa. Los resultados de la prueba se basan en el número o proporción de células teñidas. Actualmente se considera que la transformación neoplásica es una acumulación de mutaciones en una extensa región del genoma (17).

Gen p53

El gen p53 es considerado un modulador esencial en la respuesta celular al estrés exógeno y endógeno. Su función consiste en impedir la división de células con material genético dañado, inhibiendo la replicación transcripcional e induciendo la

apoptosis celular. Las alteraciones en la expresión de p53 son un evento común en neoplasias humanas.

Las células malignas suelen tener niveles elevados de expresión de p53 y varios autores han sugerido que este fenómeno confiere una ventaja selectiva en la aparición del fenotipo tumoral. En carcinomas de cabeza y cuello, la inactivación de p53 ocurre en una alta proporción de casos debido a la mutación del gen. Se sugiere que una expresión moderada o débil de p53 puede indicar un crecimiento lento y expansivo de tumores (17).

Ki-67

El anticuerpo monoclonal Ki-67 es capaz de detectar un antígeno nuclear que se expresa exclusivamente en las células que están en el ciclo celular, lo que lo convierte en una herramienta útil para evaluar la tasa de proliferación en tumores. Esta técnica permite evaluar rápidamente la proporción de células que proliferan en un tumor y ha demostrado ser un buen marcador de recidiva de lesiones tumorales, así como estar correlacionado con metástasis (17).

Citoqueratinas

Las citoqueratinas, que forman parte del citoesqueleto de las células epiteliales, son un grupo de proteínas conocidas como filamentos intermedios. Estas proteínas se dividen en cinco grupos según su origen celular: CK-epitelio, glial-astrocitos, neurofilamentos-células del sistema nervioso, desmina-músculo y vimentina-células mesenquimales. La expresión de las citoqueratinas varía dependiendo del estadio de formación del epitelio. En el caso del epitelio simple, se expresan las citoqueratinas 7, 8, 19 y 20, mientras que en el epitelio estratificado se expresan las citoqueratinas 5, 6, 10, 14 y 15.

En una transformación maligna del epitelio el uso de citoqueratinas tiene lugar, ya que estas se encargan de determinar las fases de diferenciación por las cuales pasa el epitelio (18).

La expresión de citoqueratinas en el germen dental en desarrollo puede ser útil para entender la histogénesis de quistes odontogénicos o tumores benignos y malignos. Las CK 5, 7, 8, 14 y 19 se expresan en el órgano del esmalte y específicamente en la identificación de tumores odontogénicos se emplea la CK14, la cual tiene una expresión en las células del remanente de la lámina dental, el epitelio reducido del esmalte y el epitelio de la mucosa oral (18).

Receptor del factor de crecimiento epidérmico

El receptor del factor de crecimiento epidérmico (RFCE) desempeña una función crucial en la homeostasis de los tejidos, pero también en la progresión de ciertos tumores cutáneos, manifestando una actividad anormalmente elevada asociada a mutaciones del receptor (19).

El RFCE tiene una función importante en la prevención de la apoptosis, un mecanismo que contribuye al desarrollo del cáncer. Es capaz de bloquear la apoptosis inducida por receptores de muerte, como la familia del receptor de factor de necrosis tumoral (FNT). Estas alteraciones, relacionadas con las vías de señalización, a menudo se presentan simultáneamente en la célula cancerosa, asegurando la supervivencia sostenida, metástasis y resistencia a cualquiera de las terapias convencionales o específicas (19).

3.9 Tratamiento

Biopsia

Cuando los datos clínicos y/o radiográficos son insuficientes para tener un diagnóstico definitivo es necesario realizar una intervención quirúrgica llamada toma de biopsia que permita esclarecer el diagnóstico.
Una toma de biopsia es un procedimiento quirúrgico en el que se obtiene un tejido o un fragmento representativo de él, el cual podrá ser evaluado mediante un estudio histopatológico y así establecer un diagnóstico certero y planificar el tratamiento.
Existen diferentes tipos de biopsia, los más frecuentes son biopsia incisional y excisional(20).

- *Incisional:* se extirpa un fragmento de la lesión (sospecha de malignidad), se realiza en lesiones mayores a dos centímetros o que presentan una localización complicada, si las lesiones son heterogéneas deben tomarse varias muestras (20).

- *Escisional:* se extirpa toda la lesión, con márgenes limitados, indicada en lesiones menores de un centímetro, se debe de incluir un margen periférico de dos a tres milímetros o de cinco a diez milímetros en el caso de sospecha de malignidad. y que en algunos casos suele ser el tratamiento de la lesión (20).

Técnicas quirúrgicas

El tratamiento de elección es de tipo quirúrgico: mandibulectomía marginal y disección supraomohioidea del cuello, maxilectomía radical, mandibulectomía segmentaria, maxilectomía parcial y biopsia escisional (20).

Mandibulectomía

Las mandibulectomías se clasifican según se interrumpan la continuidad mandibular: segmentarias (cuando se interrumpe la continuidad) y marginales (cuando no se interrumpe la continuidad) (Figura 4) (20).

Segmentaria

Es un tratamiento cuyos márgenes quirúrgicos requieren la extirpación de una gran parte de la altura vertical de la mandíbula o que comprometan su integridad (20).

Indicaciones

En tumores malignos de la cavidad oral, que presenten las siguientes características:

- Cuando se presentan cambios histológicos en la cortical ósea intraoperatoriamente.
- Con patrones radiográficos infiltrativos que afecta más allá de la apófisis alveolar.
- En pacientes con antecedentes de radioterapia, donde el hueso presente osteorradionecrosis y se observe infiltración ósea.
- En caso de invasión ósea en pacientes edéntulos con mandíbula atrófica. En estos casos, la cortical basal remanente no es suficiente para soportar las cargas masticatorias.
- En los carcinomas óseos o con invasión del espacio medular, que requieren resección segmentaria.

Contraindicaciones

La mandibulectomía segmentaria está contraindicada en quistes o tumores pequeños que puedan ser tratadas con enucleación, resección marginal o marsupialización, preservando la integridad de la mandíbula (20).

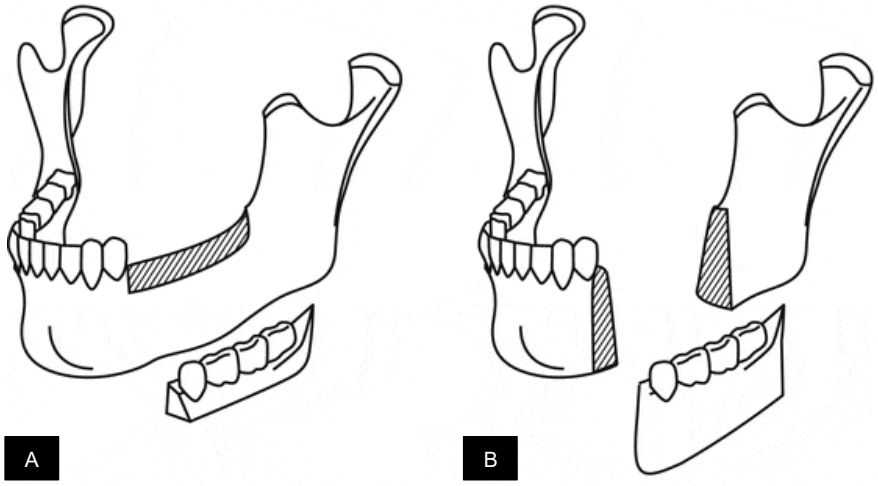

Figura 4**. Esquema de tipo de mandibulectomías**. [A] Marginal. [B] Segmentaria. *Fuente: https://bit.ly/3Rc9N5J*

Marginal

Esta técnica quirúrgica está indicada en lesiones malignas que afectan a alveolos y a tejidos blandos. Estas lesiones cumplen con un patrón radiográfico erosivo por encima del canal dentario. Es una alternativa a la mandibulectomía segmentaria en casos de osteonecrosis, osteomielitis o tumores benignos que permiten preservar al menos 10 mm de hueso basal (**Figura 5**) (20).

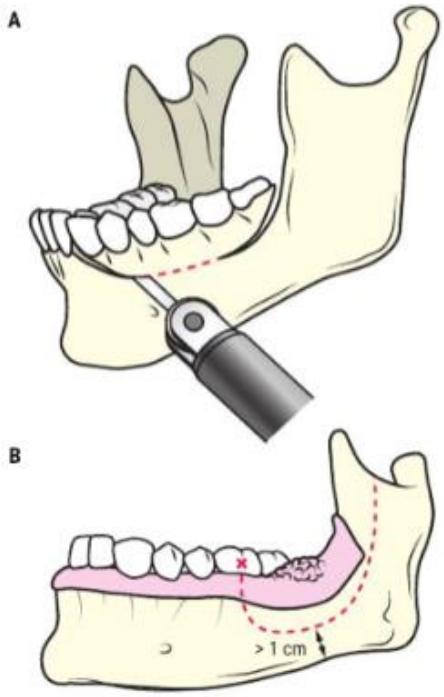

Figura 5**. Esquema de mandibulectomía marginal**. A: diseño de resección marginal en la región del trígono retromolar en forma de canoa. B: modificación incluyendo la parte anterior de la rama ascendente en continuidad con la coronoides. *Fuente: Luis LCC. Cirugía Oral y Maxilofacial Atlas de procedimientos y técnicas quirúrgicas. 2019* (20).

Maxilectomía

La maxilectomía, fue descrita por Lizards en 1826 y realizada por primera vez en 1827 por Genzoul, es una técnica quirúrgica la cual comprende la resección del maxilar y de algunas estructuras anatómicas adyacentes a este, el macizo facial.
El macizo facial, es constituido por los huesos maxilares, nasales y cigomático, al cual pudiesen añadirse el hueso etmoides y el lagrimal (21).

Indicaciones
Está indicada cuando se presenta una infiltración del maxilar por tumores benignos o malignos y en ocasiones estructuras adyacentes.

Tipos
Existen diferentes tipos de clasificaciones de las maxilectomías. La clasificación clásica de Brown es una de ella y esta se divide en:

1. Maxilectomía sin fistula oroantral.
2. Maxilectomía baja, sin incluir suelo de la órbita ni los anexos.
3. Maxilectomía alta, incluyendo anexos orbitarios.
4. Maxilectomía radical, con excentración orbitaria.

Contraindicaciones

En caso de tumores malignos con destrucción ósea de la base de cráneo, en tumores que estén afectando de la arteria carótida interna y en tumores localizados en áreas del encéfalo asiento de funciones vitales. Pero en ciertas de estas contraindicaciones son relativas, por ello cuando la resección tumoral no es posible en su totalidad, se debe realizar un abordaje multidisciplinaria (Figura 6) (20).

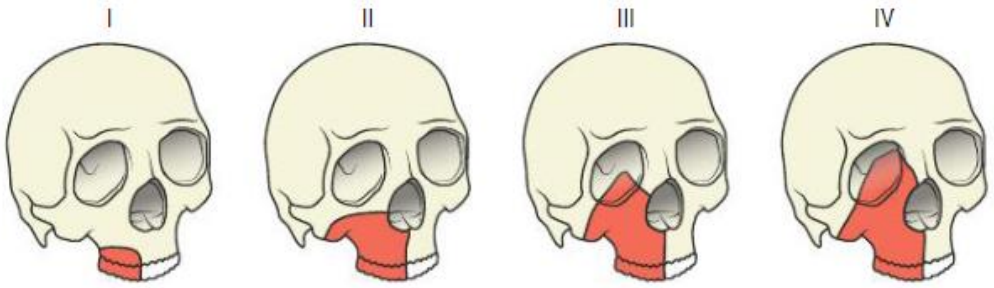

Figura 6. **Esquema de maxilectomías.** 1. Maxilectomía sin fistula oroantral, 2. Maxilectomía baja, 3. Maxilectomía alta, 4. Maxilectomía radical. *Fuente: Luis LCC. Cirugía Oral y Maxilofacial Atlas de procedimientos y técnicas quirúrgicas, 2019.* (20).

Disección supraomohioidea del cuello

La disección supraomohioidea del cuello tiene como límite inferior el músculo omohioideo, que separa las áreas III y IV (niveles ganglionares del cuello) y recorre de forma oblicua de abajo y atrás hacia arriba y adelante. El límite superior corresponde al nivel ganglionar I (Figura 7) (20).

- Nivel I (ganglios submentonianos y submandibulares), limitado por el cuerpo mandibular, el vientre anterior del músculo digástrico contralateral, el hioides y el vientre posterior del digástrico homolateral. Dos niveles: IA (entre el hioides y los vientres anteriores de ambos digástricos) y IB (entre ambos vientres del digástrico
- Nivel III (ganglios yugulares internos medios), desde el bulbo carotídeo o el hioides hasta la intersección del músculo omohioideo con la vena yugular interna, y desde el borde posterior del esternocleidomastoideo (ECM) hasta el borde lateral del esternohioideo.
- Nivel IV (ganglios yugulares internos inferiores), desde el músculo omohioideo hasta la clavícula, y desde el borde posterior del ECM hasta el borde lateral del músculo esternohioideo (20).

Figura 7. **Abordaje transmandibular. Diseño de incisión cervical, en la línea media y el mentón.** *Fuente: Luis LCC. 2019* (20).

Indicaciones

Estas disecciones supraomohioidea se recomiendan para todas las zonas tumorales intraorales. La disección posterolateral está indicada en tumores de la región retroauricular. En el piso de la boca es recomendable una disección anterolateral (20).

3.10 Pronóstico

En general, el pronóstico de esta enfermedad es reservado, ya que en la literatura se menciona una tasa de supervivencia entre un 30% y 40% a 5 años posteriores a cualquier tipo de intervención médica. Sin embargo, la tasa de supervivencia de un CCEIP que surge de un quiste odontogénico es del 64.7% a los 2 años y del 28.6% a los 5 años según Gay-Escoda (12).

JUSTIFICACIÓN

A pesar de la baja prevalencia que presenta el CCEIP en la actualidad, es importante conocer las características de la entidad, su tipo de clasificación, los signos y síntomas más frecuentes y las herramientas de diagnóstico fundamentales como son los estudios imagenológicos, histopatológicos e inmunohistoquímicos. Ya que la identificación de toda entidad patológica es importante para cualquier profesional de la salud, y en específico para los cirujanos dentistas del futuro, los cuales serán los responsables para el diagnóstico oportuno de estas entidades.

Esta misión es fundamental para la toma de decisiones con respecto al abordaje individual de cada paciente por que repercutirá en la calidad de vida de cada uno de ellos. Y al final debemos recordar que esta acción será completa responsabilidad de nosotros. Mientras más información se tenga de esta enfermedad, más fácil será su diagnóstico, más pronto será la intervención y mejor será su pronóstico.

PLANTEAMIENTO DEL PROBLEMA

Población	Pacientes con diagnóstico de carcinoma de células escamosas intraóseo primario derivado de un quiste odontogénico.
Intervención	----------
Comparación	----------
Outcome	Identificación de los rasgos epidemiológicos más recurrentes en la literatura.
¿Cuáles son los aspectos epidemiológicos mayormente reportados en paciente con diagnóstico de carcinoma de células escamosas intraóseo primario?	

OBJETIVO

Identificar los aspectos epidemiológicos reportados con mayor frecuencia en el diagnóstico del CCEIP a partir de la revisión de la literatura registrada en PUBMED dentro del periodo de septiembre del 2023 a octubre del 2023.

MATERIALES Y MÉTODOS

Tipo de estudio

Revisión sistemática de la literatura

Fuente de información

Base de datos de PUBMED.

Fecha: datos recopilados de septiembre del 2023 a octubre del 2023.

Muestra

Artículos internacionales asociados con el término Primary Intraosseous Squamous Cell Carcinoma registrado en la base de datos de PUBMED del 01 de enero del 2013 al 31 de mayo del 2023.

Criterios de selección

- Criterios de inclusión
    - Artículos de textos completos y gratuitos que expusieron casos clínicos de carcinoma intraóseo primario de células escamosas derivado de un quiste odontogénico “tipo 2”.
    - Artículos publicados dentro del periodo comprendido de. 01 de enero del 2013 al 31 de octubre del 2023.
- Criterios de exclusión
    - Artículos que expusieron casos de PIOSCC tipo 3.
    - Artículos que expusieron casos de PIOSCC tipo 1.
    - Artículos que presenten revisiones sistemáticas.
    - Artículos que no exhibieron PIOSCC
- Criterios de eliminación
    - Artículos que no exponen carcinomas de tipo PIOSCC en humanos.

Definición de las variables

Fecha de publicación

- Definición: Margen de fechas establecidas para la obtención de artículos en la base de datos de PUBMED. Del 01 de enero del 2013 al 31 de diciembre del 2022
- Indicador: Año

Sexo

- Definición: Género al que pertenece el sujeto de investigación referido por el autor del artículo.
- Indicador: 1. Femenino, 2. Masculino

Edad

- Definición: Edad de la paciente descrita en el artículo.
- Indicador: Años

Localización anatómica de la lesión

- Definición: Sitio anatómico de la cavidad bucal donde se encontró referido por los autores.
- Indicador: 1. Maxilar, 2. Mandíbula

Sintomatología

- Definición: Datos clínicos referidos por el paciente y autores del artículo.
- Indicador: 1. Inflamación crónica, 2. Dolor, 3. Parestesia

Panel inmunohistoquímico

- Definición: Pruebas de biología molecular que se llevaron a cabo como complemento de la presentación del caso y que fue referida por los autores.
- Indicadores: Anticuerpos

Biopsia

- Definición: Procedimiento quirúrgico en el que se obtiene un tejido o un fragmento representativo de él, el cual podrá ser evaluado mediante un estudio histopatológico y así establecer un diagnóstico certero y planificar su debido tratamiento.
- Indicador: 1. Incisional, 2. Escisional

Seguimiento de pacientes

- Definición: La atención de seguimiento consiste en reconocimientos médicos regulares, que pueden incluir un examen físico, análisis de sangre y pruebas de imágenes. Durante la atención de seguimiento, se vigilan problemas de salud que se pueden presentar meses o años después de terminar el tratamiento.
- Indicador: Meses

Estrategia de búsqueda

Se realizó la búsqueda de artículos con las palabras clave: *Primary Intraosseous Squamous Cell Carcinoma* en la base de datos PUBMED utilizando el filtro de textos libres o gratuitos y fechas delimitadas del 01 de enero del 2013 al 31 de octubre del 2023 utilizando el operador booleano “AND”, dándonos como resultado la frase “Primary AND Intraosseous AND squamous AND cell AND carcinoma”.

Procesamiento de datos

Con la estrategia de búsqueda realizada se seleccionaron los artículos que cumplieran con los criterios de selección para la lectura de estos. Se construyó una base de datos para la recopilación de las variables de interés para el estudio.

RESULTADOS

Se obtuvieron un total de 47 artículos, de los cuales fueron descartados 15 artículos al leer el resumen debido a que no describían casos de CCEIP en humanos, no tenían disponible el texto completo y se trataban de revisiones de la literatura. Posteriormente se leyó el texto completo y se eliminaron 13 debido a que se trataban de otros tipos de CCEIP, dando así un total de 19 artículos (**Figura 8**).

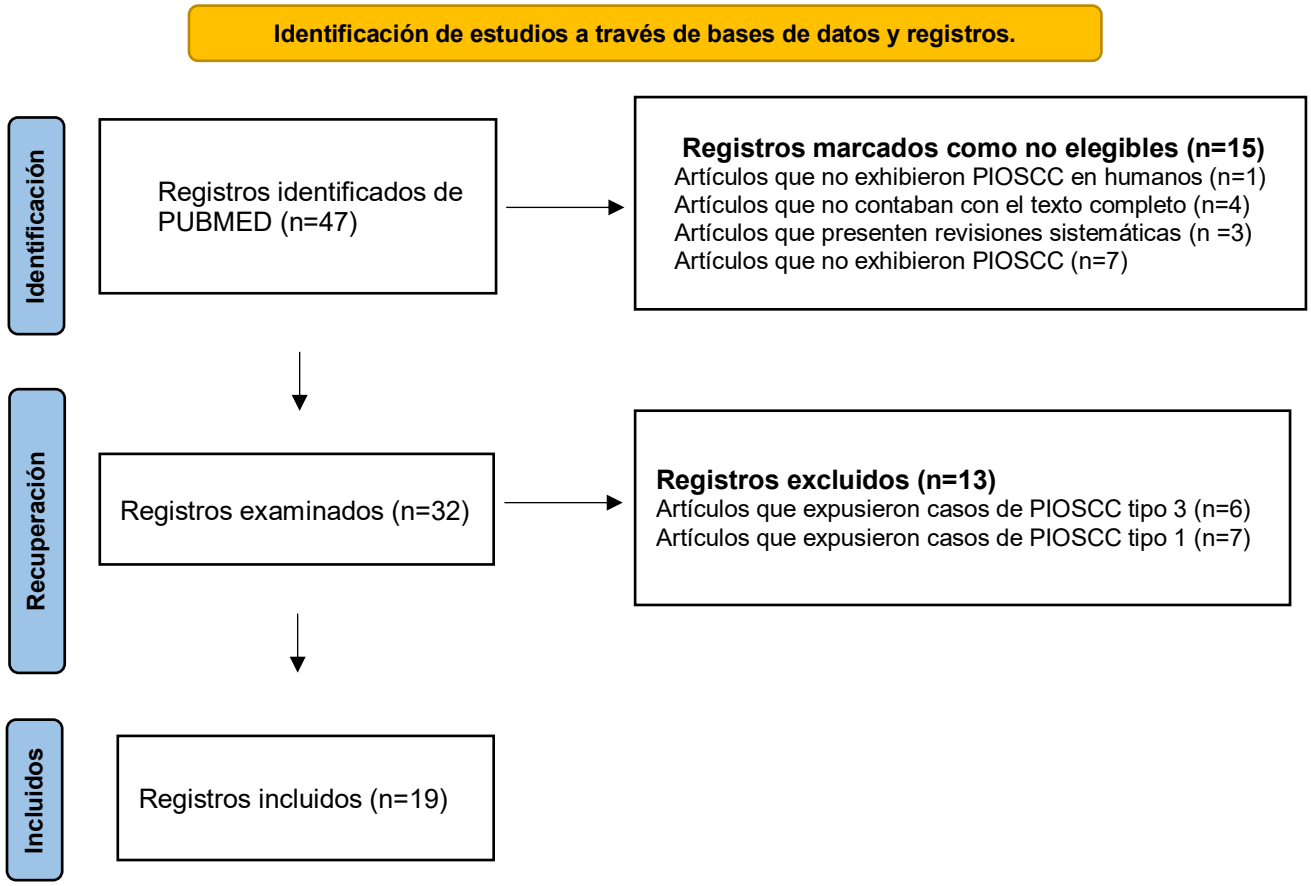

Figura 8. Diagrama PRISMA

En los 19 artículos incluidos se identificaron un total de 41 casos clínicos. Se recopilaron datos específicos: género, edad, localización de la lesión, sintomatología, panel inmunohistoquímico, tomografía, tipo de biopsia, tratamiento y seguimiento del paciente de cada uno de los casos.

Se identificó una edad promedio de 50 años, presentándose con mayor frecuencia en hombres (51%), en comparación con las mujeres (49%). Dentro de los síntomas más frecuentes se reportó la inflamación en el área de la lesión, seguido de dolor y parestesia. Respecto a la localización de la lesión, se mostró una mayor prevalencia en el área de la mandíbula, presentándose en un 78% y en el maxilar en un 22%. De los 41 casos evaluados solo 16 reportaron haber realizado biopsias, de las cuales 2 fueron de tipo escisional y 14 de tipo incisional, antes de establecer un diagnóstico. Con estas muestras se pudieron hacer distintos estudios inmunohistoquímicos, en los cuales se contempló un panel inmunohistoquímico con biomarcadores como Ki-67, p53, citoqueratinas y RFCE, los cuales presentaron efectividad para la identificación de la lesión, con ayuda de esto, también se pudo determinar el estado de involucración de la enfermedad en tejidos adyacentes. En las opciones de tratamiento, la mandibulectomía segmentaria y la disección suprahomoidea del cuello tuvieron una mayor frecuencia el tratamiento de elección. Posterior a la intervención quirúrgica, solo se reportó 34 casos con el seguimiento de los pacientes, el cual se determinó en meses para su reporte (Tabla 2).

Tabla 2. Características de los estudios incluidos

AÑO	EDAD	GÉNERO	LOCALIZACIÓN	INVOLUCRACIÓN DE TEJIDOS ADYACENTES	SINTOMATOLOGÍA	TRATAMIENTO	PANEL INMUNOHISTOQUIMICO	SEGUIMIENTO (MESES)	TIPO DE BIOPSIA
2013	20	F	2	SMET	DOL, INF	MS, DS	p53	SD	EXCISIONAL
2013	66	M	2	MET	DOL, INF	MS, DSBi	Ki67, p53	6	INCISIONAL
2013	51	M	1	SMET	DOL, INF	MAXalt, DS	SD	SD	INCISIONAL
2015	57	F	2	SMET	DOL, PAR	MS, DS, RT	SD	7	SD
2015	47	M	2	SMET	INF	MS, RT	SD	3	SD
2015	72	F	2	SMET	AS	MS, RS	SD	8	SD
2016	37	M	1	SMET	DOL, INF	MAXb	SD	53	INCISIONAL
2016	25	M	2	SMET	INF	MM, DS	SD	SD	INCISIONAL
2016	77	M	2	SD	INF	MS, DS	SD	27	INCISIONAL
2018	49	F	1	SD	DOL, INF	MAXr	Ki67, p53,	POSTQUIRURGICO VIVO	INCISIONAL
2015	57	M	2	SMET	DOL, INF, PAR	MS, DS	Ki67 ,EGFR	12	INCISIONAL
2013	75	M	1	SD	PAR	EXT	SD	18	NB
2013	38	F	1	SD	INF	MAXb	SD	SD	INCISIONAL
2013	72	M	2	MET	DOL	MAXb	SD	MUERTO	INCISIONAL
2013	59	F	2	SMET	INF, PAR	MS, DS	SD	12	INCISIONAL
2015	57	F	2	SMET	INF	MM, DS	SD	36	INCISIONAL
2015	60	M	2	SMET	INF, PAR	SD	SD	SD	INCISIONAL
2017	76	M	2	SMET	INF	STx	SD	SD	EXCISIONAL
2019	19	M	2	SD	INF	SD	SD	SD	INCISIONAL
2020	54	F	1	SMET	DOL, INF	MAXb, DS, RT	SD	12	INCISIONAL
2020	69	F	2	SMET	SD	MS, DS	p40, Ki-67, p53	17	NB
2013	43	M	2	SMET	DOL, PAR	MS, DS, RT	SD	69	SD
2016	35	M	2	SMET	DOL, INF	MS, DS,RT	SD	37	SD
2018	37	F	2	SMET	INF	MM	SD	20	SD
2013	67	M	2	SMET	DOL, INF	MS, DS	SD	8	SD
2015	45	M	1	SMET	INF	RT	SD	36	SD
2015	49	M	2	MET	DOL, INF	DS, RT, QT	SD	3	SD
2015	57	F	2	SMET	DOL, PAR	DS	SD	12	SD
2015	47	M	2	SMET	INF	RT	SD	3	SD
2015	72	F	2	SMET	AS	DS	SD	8	SD
2017	77	F	2	SMET	DOL, INF	MS, DS	SD	6	SD
2017	50	F	2	SMET	DOL, INF, PAR	MS, DS	SD	18	SD
2013	54	F	2	SMET	DOL, INF	SD	SD	MUERTO	SD
2018	15	F	2	SMET	DOL, INF	SD	SD	18	SD
2013	32	F	2	SMET	DOL, INF	SD	SD	37	SD
2015	59	M	2	SMET	INF	SD	SD	20	SD
2018	49	F	1	SMET	DOL	SD	SD	36 MESES VIVO	SD

Género: M=masculino, F=femenino Localización: 1=Maxilar, 2=Mandíbula, Involucación de tejidos adyacentes: SMET=Sin metástasis, MET= Metástasis, Sintomatología: DOL=Dolor, INF=Inflamación, PAR=Parestesia, AS=Asintomático, Tratamiento: MS= Mandibulectomía segmentaría, MM=Mandibulectomía marginal, DS=Disección supraomohioidea, DSBi=Disección supraomohioidea bilateral, MAXr=Maxilectomía radical, MAXalt=Maxilectomía subtotal , RT=Radioterapia , QT=Quimioterapia, STx=Sin tratamiento, EXT=Extirpación, MAXb=Maxilectomía baja, SD=Sin datos, Biopsia: NB=No biopsiado

DISCUSIÓN

Según los resultados de la investigación, se encontraron variables asociadas al carcinoma de células escamosas intraóseo primario, las cuales desempeñan un papel fundamental en el diagnóstico de la entidad estudiada. Estas fueron; sexo, edad, sintomatología, pronóstico, tipo de tratamiento, involucración de tejidos adyacentes, tipo de biopsia y localización de la lesión. Los datos recabados provenientes de los casos evaluados demostraron una mayor incidencia en el sexo masculino presentándose en 21 de los 41 casos. Sin embargo, los 20 casos reportados en mujeres demostraron una discrepancia con respecto a la proporción publicada por “Morita T.” (9). la cual menciona una proporción de 2:1 teniendo mayor predilección en hombres. Esta proporción no se cumple con los resultados obtenidos en esta revisión.

En cuanto a la localización también pudo notarse una mayor predilección en el área anatómica de mandíbula que el maxilar, confirmando las diferentes publicaciones de autores dentro de la literatura, donde mencionan mayor proporción de casos en mandíbula (13). Con respecto a la sintomatología expuesta en la literatura se obtuvieron resultados similares, demostrando una alta prevalencia en síntomas como dolor e inflamación crónica expuesta por los pacientes en la mayoría de los casos(12). También se demostró una similitud con los datos publicados en la literatura respecto a la edad expuesta por los distintos autores, dándonos una edad promedio de 50 años (11).

En los estudios histopatológicos se confirmó una falta de relación entre los tejidos adyacentes y la zona de la lesión, donde la mucosa oral no presentaba ninguna alteración, misma postura expuesta por parte de diferentes autores dentro de la literatura (15). En la mayor parte de los tratamientos realizados en los casos expuestos, se realizó un tratamiento invasivo por parte de los cirujanos, los cuales optaron por realizar mandibulectomías segmentarias y disecciones supraomohioidea del cuello (20).

Sin embargo, no se pudo confirmar la toma de biopsia en 25 de los 41 casos evaluados, la cual debe de considerarse información fundamental en la exposición de cualquier caso donde se involucren estudios histopatológicos para el diagnóstico de cualquier tipo de enfermedad. De igual manera no se pudo encontrar evidencia suficiente en el seguimiento individual de cada paciente, ya que en la literatura se nos menciona una esperanza de vida de 5 años posteriores al tratamiento de la enfermedad, pero esto no se pudo confirmar, ya que solo 2 de los 41 casos evaluados demostraron un seguimiento mayor de 12 meses (12).

CONCLUSIONES

Dado que el carcinoma intraóseo primario es una lesión extremadamente rara a nivel mundial, su diagnóstico puede significar un reto para el cirujano dentista. Por lo que siempre se debe realizar una correcta y minuciosa exploración clínica, así como tomarse en cuenta todos los elementos de diagnóstico disponibles (radiografías, toma de biopsia, estudios histopatológicos y estudios inmunohistoquímicos), para un diagnóstico presuntivo adecuado. Hasta el día de hoy no se conoce ningún tratamiento no-invasivo para poder tratar la enfermedad, pero podemos decir que el diagnóstico temprano de quistes odontogénicos y su correcto seguimiento podría ser una alternativa preventiva para poder disminuir el uso de técnicas quirúrgicas radicales como las maxilectomías y/o mandibulectomías en futuros pacientes con este diagnóstico.

REFERENCIAS BIBLIOGRÁFICAS

1. Kumar V. Robbins. Patología humana. 8a ed. México: Elsevier; 2008.
2. DeLong L BN. Patologia oral y general en odontologia. 2a ed. España: Lippincott Williams & Wilkins; 2013.
3. Mitchell RN. Compendio de Robbins y Cotran. Patologia Estructural y Funcional. España: Health Sciences; 2012.
4. Woo S-B. Oral pathology: A comprehensive atlas and text. Philadelphia: Elsevier-Health Sciences Division; 2016.
5. International Agency for Research on Cancer. WHO classification of head and neck tumours. 4th ed. France. IARC; 2017.
6. Woo S-B. Oral pathology: A comprehensive atlas and text. 2a ed. Philadelphia: Elsevier-Health Sciences Division; 2016.
7. Ye P, Wei T, Gao Y, Zhang WB, Peng X. Primary intraosseous squamous cell carcinoma arising from an odontogenic keratocyst: Case series and literature review. *Med Oral Patol Oral Cir Bucal*. 202; 26(1): 49–55. DOI: 10.4317/medoral.23947
8. Takahashi H, Takaku Y, Kozakai A, Otsuru H, Murata Y, Myers MW. Primary Intraosseous Squamous Cell Carcinoma Arising from a Dentigerous Cyst of the Maxillary Wisdom Tooth. *Case Rep Oncol*. 2020; 13(2): 611–6. DOI: 10.1159/000507478
9. Morita T, Yamashiro M, Kayamori K, Mizutani M, Nakakuki K, Michi Y. Primary intraosseous squamous cell carcinoma derived from a maxillary cyst: A case report and literature review. *Mol Clin Oncol*. 2016; 4(4): 553–8. DOI: 10.3892/mco.2016.741
10. Aboul-hosn Centenero S, Marí-Roig A, Piulachs-Clapera P, Juárez-Escalona I, Monner-Diéguez A, Díaz-Carandell A. Primary intraosseous carcinoma and odontogenic cyst. Three new cases and review of the literature. Med Oral Patol Oral Cir Bucal. 2006; 11(1): E61-5.
11. Sukegawa S, Matsuzaki H, Katase N, Kanno T, Mandai T, Takahashi Y, et al.

Primary intraosseous squamous cell carcinoma of the maxilla possibly arising from an infected residual cyst: A case report. *Oncol Lett*. 2015; 9(1): 131–5. DOI: 10.3892/ol.2014.2644

12. Gay-Escoda C, Camps-Font O, López-Ramírez M, Vidal-Bel A. Primary intraosseous squamous cell carcinoma arising in dentigerous cyst: Report of 2 cases and review of the literature. *J Clin Exp Dent*. 2015;7(5): e665–70. DOI: 10.4317/jced.52689
13. Zhang L, Liu SL, Ye WM, Zheng J. STAT3 is a key pathway in primary intraosseous squamous cell carcinoma arising from an odontogenic keratocyst. *Am J Transl Res*. 2015; 7(10): 1860–9.
14. Marchal A, Gérard É, Curien R, Bourgeois G. Primary intraosseous carcinoma arising in dentigerous cyst: Case report. *Int J Surg Case Rep*. 2020; 76: 530–3. DOI: 10.1016/j.ijscr.2020.10.059
15. Kikuchi K, Ide F, Takizawa S, Suzuki S, Sakashita H, Li T. Initial-Stage Primary Intraosseous Squamous Cell Carcinoma Derived from Odontogenic Keratocyst with Unusual Keratoameloblastomatous Change of the Maxilla: A Case Report and Literature Discussion. *Case Rep Otolaryngol*. 2018; 2018: 7959230. DOI: 10.1155/2018/7959230
16. Zafrani B, Aubriot MH, Mouret E, De Crémoux P, De Rycke Y, Nicolas A, et al. High sensitivity and specificity of immunohistochemistry for the detection of hormone receptors in breast carcinoma: comparison with biochemical determination in a prospective study of 793 cases. *Histopathology*. 2000; 37(6): 536-45. DOI: 10.1046/j.1365-2559.2000.01006.x
17. Maturana Ramírez A, Aitken Saavedra J, Reyes Rojas M, Rojas-Alcayaga G. Expresión inmunohistoquímica de ki-67 y p53 en tumor odontogénico queratoquístico en comparación con ameloblastoma multiquístico. *Rev. Clin. Periodoncia Implantol. Rehabil. Oral*. 2014; 7(1): 12-16. DOI: 10.4067/S0719-01072014000100003
18. Colmenares-González DR, Peña-Vega CP, Fajardo-Ortiz LV. Expresión Inmunohistoquímica: Citoqueratinas CK19, CK14, β-Catenina y Ki67 en el

Ameloblastoma y Queratoquiste Odontogénico. *CES Odontol*. 2020; 33(2): 86–99. DOI: 10.21615/cesodon.33.2.8

19. Zerecero Carreón O, Valle Mendiola A, Weiss Steider B, Soto Cruz I. El receptor para el factor de crecimiento epidérmico (EGFR) y su relación con el cáncer. *Vertientes*. 2012; 15(1): 15-25.
20. López-Cerdún JL. Cirugía Oral y Maxilofacial Atlas de procedimientos y técnicas quirúrgicas. 2a ed. España: Medica Panamericana; 2019.
21. Cuevas Véliz I, Azcue Bilbao M, Díaz Martínez JR, Fernandez Mirabal A. La maxilarectomía en las neoplasias del macizo facial. Consideraciones diagnósticas y tratamiento. Diagnostic considerations and treatment. *Rev Cubana Invest Bioméd.* 2010; 29(4): 485-501.
22. Hegde U, Sheshanna S, Jaishankar H, Prasad R. Primary intraosseous squamous cell carcinoma ex-odontogenic cyst. *J Cancer Res Ther*. 2020; 16(3): 683–5. DOI: 10.4103/jcrt.JCRT_606_16
23. Tamgadge S, Tamgadge A, Modak N, Bhalerao S. Primary intraosseous squamous cell carcinoma arising from an odontogenic keratocyst: a case report and literature review. *Ecancermedicalscience*. 2013; 7: 316. DOI: 10.3332/ecancer.2013.316