UNIVERSIDAD NACIONAL AUTÓNOMA DE MÉXICO

DIVISIÓN DE ESTUDIOS DE POSGRADO

FACULTAD DE MEDICINA

INSTITUTO MEXICANO DEL SEGURO SOCIAL

DELEGACIÓN SUR DEL DISTRITO FEDERAL

UMAE HOSPITAL DE ESPECIALIDADES. CMN SIGLO XXI

"DR. BERNARDO SEPÚLVEDA"

TÍTULO

DETECCIÓN DEL DERRAME PLEURAL DE ORIGEN EXTRAVASCULAR POR MEDIO DE LA GAMMAGRAFÍA PERITONEAL EN EL HOSPITAL DE ESPECIALIDADES DR. BERNARDO SEPÚLVEDA GUTIÉRREZ, CENTRO MÉDICO SIGLO XXI

TESIS

PARA OBTENER EL DIPLOMA

EN LA ESPECIALIDAD DE MEDICINA NUCLEAR E IMAGENOLOGÍA

MOLECULAR

PRESENTA:

DRA. YAZMÍN SÁNCHEZ VERA

TUTOR PRINCIPAL:

DR. DAVID RICARDO CARDOZA OCHOA

CO- TUTORES:

DR. JORGE IVÁN GONZÁLEZ DÍAZ.
DRA. ESTRELLA AGUILERA HERNANDEZ

CIUDAD DE MÉXICO SEPTIEMBRE 2023

Universidad Nacional Autónoma de México
UNAM
Biblioteca Central
Dirección General de Bibliotecas de la UNAM

UNAM – Dirección General de Bibliotecas
Tesis Digitales
Restricciones de uso

DERECHOS RESERVADOS ©
PROHIBIDA SU REPRODUCCIÓN TOTAL O PARCIAL

Todo el material contenido en esta tesis esta protegido por la Ley Federal del Derecho de Autor (LFDA) de los Estados Unidos Mexicanos (México).

El uso de imágenes, fragmentos de videos, y demás material que sea objeto de protección de los derechos de autor, será exclusivamente para fines educativos e informativos y deberá citar la fuente donde la obtuvo mencionando el autor o autores. Cualquier uso distinto como el lucro, reproducción, edición o modificación, será perseguido y sancionado por el respectivo titular de los Derechos de Autor.

Universidad Nacional Autónoma de México
UNAM
Biblioteca Central
Dirección General de Bibliotecas de la UNAM

UNAM – Dirección General de Bibliotecas
Tesis Digitales
Restricciones de uso

DERECHOS RESERVADOS ©
PROHIBIDA SU REPRODUCCIÓN TOTAL O PARCIAL

Todo el material contenido en esta tesis esta protegido por la Ley Federal del Derecho de Autor (LFDA) de los Estados Unidos Mexicanos (México).

El uso de imágenes, fragmentos de videos, y demás material que sea objeto de protección de los derechos de autor, será exclusivamente para fines educativos e informativos y deberá citar la fuente donde la obtuvo mencionando el autor o autores. Cualquier uso distinto como el lucro, reproducción, edición o modificación, será perseguido y sancionado por el respectivo titular de los Derechos de Autor.

DETECCIÓN DEL DERRAME PLEURAL DE ORIGEN EXTRAVASCULAR POR MEDIO DE LA GAMMAGRAFÍA PERITONEAL EN EL HOSPITAL DE ESPECIALIDADES DR. BERNARDO SEPÚLVEDA GUTIÉRREZ, CENTRO MÉDICO SIGLO XXI

DOCTORA

VICTORIA MENDOZA ZUBIETA
JEFE DE LA DIVISIÓN DE EDUCACIÓN EN SALUD
UMAE HOSPITAL DE ESPECIALIDADES CMN SIGLO XXI

DOCTOR
JORGE IVÁN GONZÁLEZ DÍAZ
PROFESOR TITULAR DEL CURSO DE ESPECIALIZACIÓN EN MEDICINA NUCLEAR
UMAE HOSPITAL DE ESPECIALIDADES CMN SIGLO XXI

DOCTOR

DAVID RICARDO CARDOZA OCHOA

MÉDICO ADSCRITO AL SERVICIO DE MEDICINA NUCLEAR

UMAE HOSPITAL DE ESPECIALIDADES CMN SIGLO XXI

DOCTORA

ESTRELLA AGUILERA HERNANDEZ
MÉDICO ADSCRITO AL SERVICIO DE MEDICINA NUCLEAR

UMAE HOSPITAL DE ESPECIALIDADES CMN SIGLO XXI

INSTITUTO MEXICANO DEL SEGURO SOCIAL
DIRECCIÓN DE PRESTACIONES MÉDICAS

Dictamen de Aprobado

Comité de Ética en Investigación **36018**.
HOSPITAL DE ESPECIALIDADES Dr BERNARDO SEPÚLVEDA GUTIERREZ, CENTRO MEDICO NACIONAL SIGLO XXI

Registro COFEPRIS **17 CI 09 015 034**
Registro CONBIOÉTICA **CONBIOETICA 09 CEI 023 2017082**

FECHA **Jueves, 01 de junio de 2023**

M.C. JORGE IVAN GONZALEZ DIAZ

P R E S E N T E

Tengo el agrado de notificarle, que el protocolo de investigación con título **DETECCIÓN DEL DERRAME PLEURAL DE ORIGEN EXTRAVASCULAR POR MEDIO DE LA GAMMAGRAFÍA PERITONEAL EN EL HOSPITAL DE ESPECIALIDADES DR. BERNARDO SEPÚLVEDA GUTIÉRREZ, CENTRO MÉDICO SIGLO XXI** que sometió a consideración para evaluación de este Comité, de acuerdo con las recomendaciones de sus integrantes y de los revisores, cumple con la calidad metodológica y los requerimientos de ética y de investigación, por lo que el dictamen es **A P R O B A D O**:

Número de Registro Institucional
Sin número de registro

De acuerdo a la normativa vigente, deberá presentar en junio de cada año un informe de seguimiento técnico acerca del desarrollo del protocolo a su cargo. Este dictamen tiene vigencia de un año, por lo que en caso de ser necesario, requerirá solicitar la reaprobación del Comité de Ética en Investigación, al término de la vigencia del mismo.

ATENTAMENTE

Dr. MARTHA LETICIA GONZALEZ BAUTISTA
Presidente del Comité de Ética en Investigación No. 36018

Imprimir

IMSS
SEGURIDAD Y SOLIDARIDAD SOCIAL

INSTITUTO MEXICANO DEL SEGURO SOCIAL
DIRECCIÓN DE PRESTACIONES MÉDICAS

Dictamen de Aprobado

Comité Local de Investigación en Salud **3601**.
HOSPITAL DE ESPECIALIDADES Dr. BERNARDO SEPULVEDA GUTIERREZ, CENTRO MEDICO NACIONAL SIGLO XXI

Registro COFEPRIS **17 CI 09 015 034**
Registro CONBIOETICA **CONBIOETICA 09 CEI 023 2017082**

FECHA **Martes, 13 de junio de 2023**

Maestro (a) JORGE IVAN GONZALEZ DIAZ

P R E S E N T E

Tengo el agrado de notificarle, que el protocolo de investigación con título **DETECCIÓN DEL DERRAME PLEURAL DE ORIGEN EXTRAVASCULAR POR MEDIO DE LA GAMMAGRAFÍA PERITONEAL EN EL HOSPITAL DE ESPECIALIDADES DR. BERNARDO SEPÚLVEDA GUTIÉRREZ, CENTRO MÉDICO SIGLO XXI** que sometió a consideración para evaluación de este Comité, de acuerdo con las recomendaciones de sus integrantes y de los revisores, cumple con la calidad metodológica y los requerimientos de ética y de investigación, por lo que el dictamen es **A P R O B A D O**:

Número de Registro Institucional
R-2023-3601-195

De acuerdo a la normativa vigente, deberá presentar en junio de cada año un informe de seguimiento técnico acerca del desarrollo del protocolo a su cargo. Este dictamen tiene vigencia de un año, por lo que en caso de ser necesario, requerirá solicitar la reaprobación del Comité de Ética en Investigación, al término de la vigencia del mismo.

ATENTAMENTE

Maestro (a) GUADALUPE VARGAS ORTEGA
Presidente del Comité Local de Investigación en Salud No. 3601

Imprimir

IMSS
SEGURIDAD Y SOLIDARIDAD SOCIAL

AGRADECIMIENTOS

A mis profesores y compañeros que me han guiado en el aprendizaje durante la especialidad.

Al Dr. Jorge González, Dr. David Cardoza y Dra. Estrella Aguilera que colaboraron en la realización de este protocolo.

DEDICATORIA

A mi familia y al amor de mi vida.

ÍNDICE

Resumen 7

Marco teórico 12

Planteamiento del problema 34

Justificación 34

Pregunta de investigación 35

Hipótesis 36

Objetivo 36

Material y métodos 37

Diseño del estudio: 37

Criterios de selección 37

Aspectos estadísticos 39

Variables del estudio 40

Aspectos éticos 41

Resultados 45

Discusión 59

Conclusiones 62

Referencias 63

RESUMEN

Introducción

La gammagrafía peritoneal puede detectar el derrame pleural de origen extravascular sobre todo en el contexto de comunicaciones pleuro-peritoneales. (3,4) Hasta donde sabemos no hay información de series de pacientes sometidos a gammagrafía peritoneal en la modalidad tomografía por emisión de fotón único y tomografía computada (SPECT/CT) que determinen el porcentaje de detección de derrame pleural de origen extravascular en pacientes con sospecha de derrame pleural de origen extravascular por lo que este estudio tiene como objetivo aportar información sobre los resultados que se han obtenido en nuestro centro.

OBJETIVO

Determinar el porcentaje de detección de derrame pleural de origen extravascular mediante gammagrafía peritoneal en la modalidad tomografía por emisión de fotón único y tomografía computada (SPECT/CT) en pacientes con sospecha de derrame pleural de origen extravascular.

PACIENTES Y MÉTODOS

Diseño del estudio: se realizó un estudio retrospectivo, transversal y descriptivo de imágenes diagnósticas.

Universo del estudio

Pacientes con sospecha clínica de derrame pleural de origen extravascular sometidos a una gammagrafía peritoneal con SPECT/TC, entre el período comprendido entre enero de 2016 y febrero de 2023.

Metodología

Se recabaron los datos demográficos, motivo de sospecha de derrame pleural de origen extravascular, síntomas, estudios citoquímicos, estudios morfológicos previos; dichos datos se obtuvieron del expediente clínico y se revisó del resultado de la gammagrafía peritoneal a través del archivo del Servicio de Medicina Nuclear del Hospital de Especialidades CMN Siglo XXI del Instituto Mexicano del Seguro Social.

ASPECTOS ESTADÍSTICOS

Se realizó un muestreo no probabilístico de estudios consecutivos realizados en el periodo de enero de 2016 y febrero de 2023. Al tratarse de una patología infrecuente (<1% en la población con diálisis peritoneal e hidrotórax hepático), se incluyeron todos los estudios recabados.

Para el análisis descriptivo las variables del estudio se expresaron mediante frecuencias absolutas, frecuencias relativas y porcentajes para las variables cualitativas. Se determino si existe diferencia entre el grupo con gammagrafía peritoneal positiva y gammagrafía peritoneal negativa mediante la Prueba U de Mann-Whitney, se consideró $p < 0.005$ como estadísticamente significativa. El análisis estadístico se realizó con el paquete estadístico Sigma Plot.

RESULTADOS

Se obtuvieron 12 (70.6%) gammagrafías peritoneales con transito anormal del radiofármaco hacia cavidad pleural (resultado positivo) y se obtuvieron 5 (29.4%) gammagrafías sin transito anormal del radiofármaco (gammagrafía negativa) (p 0.001) prueba U de Mann-Whitney.

CONCLUSIONES

Nuestro estudio tuvo como objetivo determinar el porcentaje de detección de la gammagrafía peritoneal en la detección de PEEVO y mostrar la experiencia del centro en la técnica gammagráfica. Se obtuvo un porcentaje de detección del PEEVO de 70.6% de gammagrafías peritoneales incluidas, las cuales estuvieron relacionas con hidrotórax hepático e hidrotórax secundario a diálisis peritoneal; dichos resultados contribuyeron a la implementación de tratamiento tales como; diuréticos, pleurodesis y suspensión de la diálisis peritoneal. Además, mostramos la experiencia en la realización de la administración de los radiofármacos y la adquisición de imágenes.

La gammagrafía peritoneal con SPECT/CT es un método diagnóstico con baja exposición a la radiación, no se utilizan medios de contrastes yodados (de especial importancia en pacientes con deterioro de la función renal y alergias), no es irritante como el azul de metileno con potencial de identificar la zona de defecto diafragmático y gravedad (velocidad de aparición del tránsito anormal del radiofármaco); en la evaluación de derrames pleurales de origen extravascular con un porcentaje de detección alto (70.6%), que es de utilidad cuando por otro métodos diagnósticos no ha sido posible determinar la causa de los derrames pleurales.

HOJA DE DATOS

DATOS DEL ALUMNO	
Apellido paterno	Sánchez
Apellido materno	Vera
Nombre	Yazmín
Teléfono	5513559572
Universidad	Universidad Nacional Autónoma de México
Facultad o escuela	Facultad de Medicina
Especialidad	Medicina nuclear e imagenología molecular
No. de cuenta	521212962
Correo electrónico	yazmin119503@gmail.com
DATOS DE LOS TUTORES	
TUTOR PRINCIPAL	Dr. David Ricardo Cardoza Ochoa Médico de adscrito de Medicina nuclear, IMSS, UMAE Centro Médico Nacional siglo XXI Hospital de especialidades, Servicio de Medicina Nuclear, ciudad de México. Teléfono: 56276900 ext- 21306 y 21462 Correo electrónico: dcardoza0107@gmail.com
CO-TUTORES	Dr. Jorge Iván González Díaz Jefe de servicio. Especialista en Medicina Nuclear Profesor titular del Curso de Medicina nuclear e imagenología molecular. Hospital de Especialidades. Centro Médico Nacional Siglo XXI Teléfono: 56276900 ext. 21306 E-mail: drjorgeivan81@gmail.com Dra. Estrella Aguilera Hernandez Médico de adscrito de Medicina nuclear, IMSS, UMAE Centro Médico Nacional siglo XXI Hospital de especialidades, Servicio de Medicina Nuclear, ciudad de México. Teléfono: 56276900 ext- 21306 y 21462 Correo electrónico: aguileraestrella@gmail.com
DATOS DE LA TESIS	
TITULO	DETECCIÓN DEL DERRAME PLEURAL DE ORIGEN EXTRAVASCULAR POR MEDIO DE LA GAMMAGRAFÍA PERITONEAL EN EL HOSPITAL DE ESPECIALIDADES DR. BERNARDO SEPÚLVEDA GUTIÉRREZ, CENTRO MÉDICO SIGLO XXI
N° DE PAGINAS	67
AÑO	2023
NUMERO DE REGISTRO	R-2023-3601-125

ABREVIATURAS

99m-Tc	Tecnecio 99 metaestable
^{99m}Tc- DTPA	^{99m}Tc-dietilpentaaminotetracético
^{99m}Tc-MAA	^{99m}Tc- macroagregados de albúmina
^{99m}Tc- SC	^{99m}Tc-sulfuro coloidal.
CPP	Comunicaciones pleuroperitoneales
CPRE	Colangiopancreatografía retrógrada endoscópica
DBP	Drenaje biliar percutáneo
DP	Diálisis peritoneal
HH	Hidrotórax hepático
FDP	Fístula duropleural
GP	Gammagrafía peritoneal con radionúclidos
SPECT	Tomografía computarizada por emisión de fotón único
DPT	Derrames de tipo trasudado
LDH	Lactato deshidrogenasa
LCR	Líquido cefalorraquídeo
PEEVO	Derrame pleural de origen extravascular (pleural effusion of extra-vascular origin, por sus siglas en inglés)
PRM	Peritoneografía por resonancia magnética

MARCO TEÓRICO

Introducción

El derrame pleural de origen extravascular (pleural effusion of extra-vascular origin, PEEVO por sus siglas en inglés) es la acumulación de líquido debido al movimiento de líquido extrapleural hacia el espacio pleural.(1) El análisis del líquido pleural y los estudios de imagen convencional, pueden ser de gran ayuda para el diagnóstico etiológico; sin embargo, en una proporción de pacientes no se conoce la causa para la toma de decisiones terapéuticas.(2)

La gammagrafía peritoneal es una herramienta de utilidad en la detección de derrame pleural de origen extravascular principalmente cuando es secundario a comunicaciones pleuroperitoneales.(5,6)

Las comunicaciones pleuroperitoneales (CPP) corresponden al tránsito anormal de líquido peritoneal hacia el espacio pleural a través de defectos diafragmáticos. (7–10) La etiología más frecuente de una comunicación pleuroperitoneal es un defecto diafragmático congénito, también pueden surgir por un hiato anatómico, como el hiato esofágico, o por la rotura de una parte frágil del diafragma secundaria a un aumento de la presión intraabdominal.(11) Las causas más frecuentes de derrame pleural de origen extravascular por comunicación pleuroperitoneal son secundarias a diálisis peritoneal, hidrotórax hepático y defectos diafragmáticos iatrogénicos.(9,12)

Anatomía del diafragma

El diafragma torácico es una estructura musculo-tendinosa en forma de cúpula que separa la cavidad torácica y abdominal. El diafragma está formado por dos grupos musculares; el grupo de músculos costales y el grupo de músculos crurales. Las

fibras costales y crurales se insertan en el tendón central. La porción anterior del tendón se une a la cara posterior de la unión xifoesternal y la porción posterior del tendón central se une a los tres primeros cuerpos vertebrales lumbares (L1-L3). Las inserciones laterales del tendón central se producen en la 6ª costilla anteriormente y en la 12ª costilla posteriormente.(3,4)

Existen hiatos por los que atraviesan estructuras nerviosas, vasculares y el esófago. El hiato aórtico está localizado a nivel de T12 o L1, limitado hacia dorsal por los cuerpos vertebrales, lateralmente por las cruras diafragmáticas. El foramen de la vena cava está a nivel de T8 y se ubica a la derecha de la línea media dentro del tendón central, por lo que todos sus márgenes son tendinosos.(4)

Además, existen forámenes de menor tamaño. La abertura menor del pilar derecho (permite el paso de nervios esplácnicos menores y mayores). La abertura menor del pilar izquierdo (permite el paso de la vena hemiácigos y los nervios esplácnicos menor y mayor). (3,4)

El diafragma es asimétrico con el lado izquierdo ligeramente más inferior que el derecho, principalmente por la presencia del hígado ubicado en el lado derecho. La irrigación del diafragma proviene de la arteria frénica y de las arterias pericardiofrénicas. El nervio frénico se origina en las ramas anteriores de C3, C4 y C5 y atraviesa el cuello y el mediastino antes de insertarse centralmente en el diafragma. El borde externo del músculo diafragmático está inervado lateralmente desde T7 hasta T12. (3,13)

Funciones del diafragma

El diafragma es el músculo más importante utilizado en la inspiración. Durante la inhalación, el diafragma se contrae y se empuja hacia abajo en la cavidad abdominal. Los músculos intercostales externos ubicados entre las costillas elevan la pared torácica anterior, esto da como resultado que la cavidad torácica se haga más grande y ancha, lo que permite la entrada de aire desde el exterior. Durante la exhalación, la cavidad torácica vuelve a su posición original. Al mismo tiempo, hay relajación y elevación del diafragma.(14)

Peritoneo

El peritoneo es una membrana serosa que recubre la cavidad abdominal, formada por células mesoteliales. Existen 2 capas de peritoneo; la capa parietal y visceral, entre ellas hay un espacio potencial, el cual contiene alrededor de 50 a 100 ml de líquido. El peritoneo parietal se adhiere a las paredes abdominal y pélvica. El peritoneo visceral envuelve los órganos ubicados dentro del espacio intraperitoneal. Los órganos intraperitoneales incluyen el estómago, el bazo, el hígado, la primera y cuarta partes del duodeno, el yeyuno, el íleon, el colon transverso y el sigmoide. Los órganos retroperitoneales se encuentran detrás de la vaina posterior del peritoneo e incluyen la aorta, el esófago, la segunda y tercera parte del duodeno, el colon ascendente y descendente, el páncreas, los riñones, los uréteres y las glándulas suprarrenales.(3,15)

En diversas situaciones, como la cirrosis o las fugas de quilo, puede haber un aumento patológico del volumen del líquido peritoneal. (16)

Pleura

La pleura visceral y parietal están separadas por un espacio potencial que contiene un líquido con un volumen aproximado de 0,26 ml/kg en total en adultos. (17)El líquido pleural normal tiene una concentración de proteínas de 15 g/L, con un pequeño número de macrófagos, células mesoteliales y linfocitos. Los vasos linfáticos de la pleura visceral y parietal son importantes para la homeostasis del volumen de líquido pleural en estado normal. (18) Un componente fundamental de la anomalía linfática es la existencia de poros naturales (estomas) en áreas de la pleura parietal periférica y la pleura mediastínica inferior.(17) Es a través de estos poros que las partículas y las células se mueven directamente hacia los canales linfáticos. La mayor parte del líquido que se acumula en los espacios pleurales se deriva de los pulmones a través de la pleura visceral y se absorbe principalmente a través de la pleura parietal.(18,19)

DERRAME PLEURAL

Un derrame pleural es la acumulación patológica de líquido en el espacio pleural, derivado de una amplia variedad de etiologías**.** Hay cuatro mecanismos fisiopatológicos responsables de la acumulación de líquido pleural: aumento de la presión transpleural; aumento de la permeabilidad capilar, alteración del drenaje linfático; y derrame pleural de origen extravascular.(19)

El enfoque diagnóstico etiológico de un derrame pleural inicia con clasificar el derrame en tipo trasudado y de tipo exudado. Los criterios de Light son de utilidad para distinguir el tipo de líquido pleural; se clasifica como exudado si cumple alguno de los siguientes criterios(2)

- Proporción de proteínas del líquido pleural a proteínas séricas > 0,5:1
- Proporción de lactato deshidrogenasa (LDH) en líquido pleural a LDH sérica >0,6:1
- LDH en líquido pleural superior a dos tercios del límite superior normal para LDH en suero (anteriormente se utilizó un valor de corte de 200 UI/L)

Si las tres características están ausentes, el líquido se clasifica como trasudado.

-Derrame pleural trasudativo

Los derrames de tipo trasudado (DPT) se derivan de desequilibrios hidrostáticos y oncóticos, la insuficiencia cardiaca es la causa más frecuente, y tiene una prevalencia de hasta 35% en algunas series.(2) A continuación, se mencionan otras causas de DPT:

- Oclusión venosa central
- Glomerulonefritis
- Hidrotórax hepático
- Hipoalbuminemia
- Síndrome nefrótico

- Embolia pulmonar
- Enfermedad veno-oclusiva

- Derrame pleural tipo exudado:

El derrame pleural tipo exudado puede ser secundario a un proceso infiltrativo o inflamatorio; a continuación, se mencionan otras causas(20):

- Neoplasia maligna: cáncer metastásico o primario
- Infección
- Derrame paraneumónico
- Empiema
- Derrame tuberculoso
- Embolia pulmonar
- Hemotórax
- Quilotórax
- Fístula pleuropancreática
- Amianto
- síndrome de Meigs(2)

DERRAME PLEURAL DE ORIGEN EXTRAVASCULAR

El derrame pleural de origen extravascular (pleural effusion of extra-vascular origin, PEEVO por sus siglas en inglés) se refiere a un derrame pleural que no se origina en la vasculatura pleural, sino que migra desde el espacio extrapleural (p. ej.,

abdomen). PEEVO comprende una amplia variedad de entidades que son inusuales.(1)

-Trasudados

- Diálisis peritoneal
- Urinotórax
- Fístula duropleural
- Migración extravascular de un catéter venoso central
- Glicinotórax
- Migración de derivación ventriculoperitoneal

Exudados

- Fístula biliopleural
- Quilotórax
- Alimentación por sonda enteral
- Rotura esofágica
- Fístula gastropleural
- Fístula pancreaticopleural(19)

-**Derrame pleural asociado a la diálisis peritoneal**

La diálisis peritoneal (DP) es un método efectivo de terapia de reemplazo renal, y debido al alto costo de otros otras terapias como la hemodiálisis y el trasplante renal, la DP continúa siendo el tratamiento sustitutivo más común. (12)

La complicación más frecuente de la diálisis peritoneal es la infección, otras complicaciones incluyen fugas en el sitio del catéter, bloqueo del catéter, hernia de la pared abdominal, perforación intestinal y derrames pleurales de origen extravascular secundarios a comunicaciones pleuroperitoneales (CPP). La incidencia de CPP debida a diálisis peritoneal ambulatoria es del 1,6 % al 10 % y suele manifestarse después de 8 semanas desde el inicio de la terapia de reemplazo renal.(21)

Las CPP pueden ser secundarias al tránsito anormal del líquido peritoneal a través de defectos diafragmáticos congénitos ante el incremento en la presión intrabdominal en la instalación del líquido dializante.(10)

Los estudios clínicos han demostrado que la cavidad peritoneal vacía tiene una presión de aproximadamente 0.5 a 2.2 cm H_2O, la presión intraabdominal aumenta linealmente en proporción al volumen de la solución dializante que se instila. La presión intraabdominal varía de 2 a 10 cm de H_2O con el volumen de dializado de 3 litros aproximadamente, que puede conducir a la fuga del dializado fuera de la cavidad peritoneal.(21,22)

Es posible que el fluido peritoneal se mueva hacia el espacio pleural a través de defectos diafragmáticos congénitos que se manifiestan por el aumento presión peritoneal. Estudios postmortem en pacientes con diálisis peritoneal que clínicamente habían presentado derrames pleurales, han demostrado defectos en la porción tendinosa del diafragma derecho.(23)

Presentación clínica

Los pacientes sometidos a diálisis peritoneal que desarrollan un derrame pleural pueden ser asintomáticos y encontrarse el derrame en una radiografía de tórax realizada por otras razones. La aparición de derrame pleural en un paciente en diálisis peritoneal obliga a descartar sobrecarga de volumen e insuficiencia cardiaca. Sin embargo, cuando no existen causas aparentes del derrame, se puede sospechar un derrame pleural de origen extravascular secundario a diálisis.(7,24)
Los factores de riesgo para el desarrollo de derrames pleurales en pacientes con diálisis peritoneal son la multiparidad y la peritonitis. (24,25)

-Hidrotórax hepático

El hidrotórax hepático (HH) se define como derrame pleural significativo, generalmente mayor de 500 ml, en un paciente cirrótico, sin una enfermedad pulmonar o cardíaca subyacente. (9) Los pacientes con cirrosis hepática pueden desarrollar esta complicación en un 5 a 15%.(26,27)
La mayoría de los casos se presenta en pacientes con enfermedad descompensada. La incidencia de un derrame pleural es mucho mayor con la presencia concomitante de líquido ascítico. Los derrames pueden afectar uno o ambos espacios pleurales, pero hay predilección por el hemitórax derecho.(28)

El mecanismo fisiopatológico de las comunicaciones pleuroperitoneales se puede explicar por las siguientes teorías; la presencia de un defecto congénito diafragmático, gradiente de presión pleuroperitoneal elevada y un trastorno en el drenaje linfático.(29)(30)

En pacientes con hidrotórax hepático, la presencia de ascitis aumenta la presión intraabdominal y promueve el flujo de líquido peritoneal hacia la cavidad torácica a través de defectos diafragmáticos.(26) Aunque se han descritos casos de hidrotórax hepático en ausencia de ascitis. (28)

Otros mecanismos implicados en el desarrollo de hidrotórax hepático son hipertensión de la vena ácigos que provoca la formación de anastomosis colaterales entre los sistemas porta y ácigos, paso de líquido desde el espacio peritoneal al pleural a través de los vasos linfáticos transdiafragmáticos, hipoalbuminemia que resulta en una disminución de la presión osmótica coloidal y fuga linfática del conducto torácico.(31)

También condiciones que aumentan la presión intraabdominal como la tos y el estiramiento son la causa común de defectos pleurales o hernias (la presión intraabdominal alcanza 120-150 cm H_2O al toser o hacer fuerza, en comparación con 0,5-2,2 cm H_2O en condiciones normales). (32)

Los defectos diafragmáticos se encuentran con más frecuencia en el diafragma derecho, debido a que el diafragma izquierdo es más grueso. (31) Además, puede existir un adelgazamiento del diafragma por desnutrición por lo que aumenta el riesgo de ruptura de bullas y paso de líquido al compartimiento pleural.(28)

El hidrotórax hepático se desarrolla en el lado derecho en aproximadamente el 73 al 85 % de los pacientes, en el lado izquierdo en aproximadamente el 13 al 17 % y en forma bilateral en aproximadamente el 8 al 24 %(31)

Urinotórax

El urinotorax se refiere a la presencia de orina en la cavidad pleural, es una condición rara, la principal causa es la uropatía obstructiva, otras causas son el cáncer de vejiga, cáncer de próstata, quistes renales y nefrolitiasis. (33)

La uropatía obstructiva conduce a la acumulación de líquido perirrenal o los urinomas, que drenan al espacio pleural por movimiento retroperitoneal directo a través de defectos diafragmáticos. Un urinotórax es típicamente ipsilateral para el riñón obstruido. (1,33)

El urinotórax se desarrolla rápidamente después de la obstrucción grave y también se resuelve relativamente rápido después alivio de la obstrucción. El fluido pleural es típicamente amarillo claro con un nivel de proteína total de menos de 1.0 g/dL, creatinina mayor que la creatinina sérica, el pH puede ser menor que 7.30 o alcalino. (33) El manejo de un urinotórax implica alivio de la uropatía obstructiva o reparación de la lesión de la vejiga. (1)

Fístula duropleural

Una fístula duropleural (FDP) representa una comunicación entre el espacio subaracnoideo y pleurales. Al menos 30 casos han sido reportados en la literatura.

Para que se establezca una FDP, debe haber interrupción de las membranas pleurales y durales. El gradiente de presión que permite que el líquido cefalorraquídeo (LCR) fluya de la presión positiva del espacio subaracnoideo a la presión negativa pleural. (1)

La mayoría de los casos de FDP son secundarios a un trauma cerrado o penetrante.

Los síntomas que sugieren la fuga de líquido cefalorraquídeo incluyen cefalea postural, náuseas y vómitos. Los síntomas relacionados con el derrame, como el dolor torácico, la disnea o fiebre. Se caracteriza por presentar un derrame de tipo trasudativo, nivel de proteínas total inferior a 1.0 g/dL.(34)

La β2-transferrina es producido por la acción de la neuraminidasa en el tejido cerebral; es un marcador sensible y específico para identificar fugas de LCR en el espacio pleural.(35)

La mielografía convencional y con radionúclidos son las técnicas de imagen más utilizadas para la determinación de los sitios de fistula. Se ha reportado que la gammagrafía con ^{111}Indio - dietilentriaminopentaacetato (DPTA) es más sensible que la mielografía convencional. La resolución espontánea es rara y la mayoría los pacientes requieren ligadura quirúrgica o drenaje con tubo cerrado como tratamiento. (1,36)

Migración extravascular de un catéter venoso central

Las principales complicaciones de la inserción percutánea de un catéter venoso central incluyen neumotórax, infección del catéter y trombosis. La migración anormal del catéter venoso central es una complicación infrecuente que condiciona erosión vascular y perforación.(37)

La mayoría de los informes de erosión del catéter ocurren con colocación en el lado izquierdo, la predilección de los catéteres del lado izquierdo para perforar una vena es probablemente atribuible a la orientación horizontal de la vena braquiocefálica izquierda en comparación con la vena braquiocefálica derecha. Cuando la vena está perforada, el líquido puede infundirse en el espacio pleural o mediastino.

El volumen de líquido pleural puede ser de pequeño a masivo y, puede mostrar ensanchamiento del mediastino. La ubicación anormal de la punta del catéter sugiere que se ha producido una perforación. (1,37)

Quilotórax

El quilotórax, se define como la presencia de quilo en el espacio pleural. Un quilotórax es una causa relativamente rara de derrame pleural. La causa más común de quilotórax en la actualidad es la malignidad, especialmente el linfoma no Hodgkin. (38) Cuando el conducto torácico o uno de sus grandes afluentes se rompe, el quilo fluye hacia los tejidos circundantes. Si la pleura mediastínica permanece intacta, transcurren los días mientras el quilo llena el mediastino y forma un quiloma antes de romperse en el espacio pleural.(1)

El color del quilo es típicamente blanco y opalescente si hay grasa presente; sin embargo, puede ser claro y amarillo en el neonato que aún no ha ingerido leche, seroso en el adulto que no ha comido durante 12 horas, o hemorrágico si se ha producido un traumatismo. (39,40)

Fístula pancreaticopleural

Un pseudoquiste pancreático (que no contiene verdadero paredes) en realidad representa una colección de líquido y desechos ubicados dentro o yuxtapuestos al páncreas que contiene altas concentraciones de enzimas pancreáticas. Se desarrolla un pseudoquiste en aproximadamente el 10% de los pacientes con pancreatitis aguda, mientras que sólo la mitad de los que tienen un pseudoquiste desarrollan derrames pleurales. (41)La causa más probable de un gran derrame

pleural en la enfermedad pancreática es una fístula pancreaticopleural, que se detectó en la colangiopancreatografía retrógrada endoscópica (CPRE), ecografía, TC y resonancia magnética colangiopancreatografía.

El trayecto fistuloso puede entrar en el mediastino, ambos espacios pleurales, o el saco pericárdico. El diagnóstico debe ser considerado en un paciente con un derrame pleural izquierdo aislado, con antecedentes de enfermedad pancreática o traumatismo abdominal.(1)

El líquido pleural es de predominio neutrofílico, de tipo exudado con un nivel de amilasa extremadamente alto, por lo general superior a 100.000 UI/L. El pH suele estar entre 7,32 y 7,50.(41)

Fístula biliopleural

Las causas de una fístula biliopleural incluyen trauma toracoabdominal, enfermedad hepática parasitaria, complicaciones supurativas de la obstrucción del tracto biliar, absceso hepático piógeno primario, absceso hepático tuberculoso, ablación por radiofrecuencia para metástasis hepáticas, estenosis postoperatorias y drenaje biliar percutáneo (DBP).(1)

Los síntomas de presentación comunes son fiebre, disnea, dolor en el cuadrante superior derecho y dolor en la parte inferior del tórax derecho. dolor. Una rara manifestación es la biliptisis, que significa fístula broncobiliar.(42)

La radiografía de tórax típicamente muestra un derrame pleural derecho, por lo general sin otras patologías torácicas. El diagnóstico se establece cuando el líquido verdoso se aspira junto con una proporción de bilirrubina total entre líquido pleural y suero superior a 1,0. (42)

DIAGNÓSTICO DE DERRAME PLEURAL DE ORIGEN EXTRAVASCULAR SECUNDARIO A COMUNICACIONES PERITONEO-PLEURALES

Clínicamente, los pacientes suelen manifestarse como derrame pleural, asociado a disnea y dolor torácico. Las causas más comunes que se deben descartar son la insuficiencia cardíaca congestiva, el cáncer, la neumonía y la embolia pulmonar.(43)

En pacientes con hidrotórax hepático, la mayoría presenta un aumento progresivo de la disnea de esfuerzo y una disminución de la tolerancia al ejercicio. El HH de tensión aguda con acumulación rápida que lleva al colapso hemodinámico es extremadamente rara.(28)

El enfoque diagnóstico de los derrames pleurales conduce a la investigación a través de métodos diagnósticos clínicos, bioquímicos, de imágenes e invasivos.(44)
El análisis bioquímico del líquido pleural permite evaluar el derrame utilizando los criterios de Light para clasificarlo según sus características como exudado o trasudado, orientando su etiología. (45)
El derrame pleural con liquido de tipo exudado pueden deberse a infecciones, secundarios a traumas y algunas por algunos tipos de cáncer. (43,44)
El derrame pleural tipo trasudado suele ser secundario a insuficiencia cardiaca, hipoalbuminemia, síndrome nefrótico, diálisis peritoneal e hidrotórax hepático.(44,45)

Las comunicaciones pleuroperitoneales asociadas a la diálisis peritoneal tienen un líquido pleural similar a un trasudado con un alto contenido de glucosa, también conocido como “derrame pleural dulce”.(24)

El hidrotórax hepático, al igual que en las comunicaciones pleuroperitoneales asociadas a la diálisis, con de tipo trasudado, tienen características como líquido ascítico, pudiendo también presentar signos de infección cuando se asocia a peritonitis bacteriana espontánea.(27)

En resumen, las características clínicas y de laboratorio del hidrotórax hepático son derrame pleural derecho en el 85% de los casos, ausencia de derrame pericárdico, el análisis del líquido pleural generalmente con una concentración de proteínas totales <2,5 g/dL, proporción total de proteína líquido pleural a suero <0,5 y gradiente de albúmina de suero a líquido pleural > 1,1 g/dL.(31)

Estudios de imagen en el diagnóstico de comunicaciones pleuroperitoneales

Entre los métodos de imagen disponibles para el diagnóstico de comunicaciones pleuroperitoneal se encuentran la peritoneografía por TC con contraste yodado, la peritoneografía por RM (PRM) con gadolinio y la gammagrafía peritoneal con radionúclidos (GP).(46)

Otros métodos de diagnóstico incluyen la instilación de azul de metileno en la cavidad peritoneal y la videotoracoscopia, requieren mucho tiempo, son costosos y están asociados con riesgos de peritonitis química con azul de metileno. (12)Yuuki Kou y cols, demostraron la utilidad de la toracoscopia infrarroja y la técnica de

presión negativa para detectar sitios de comunicación en casos difíciles, pero se trata de una técnica invasiva y poco disponible.(22)

- Peritoneografía por tomografía con contraste

En pacientes con diálisis peritoneal la peritoneografía por tomografía con contraste, consiste en administrar en la cavidad peritoneal medio de contraste iónico en conjunto con la solución dializante a través del catéter de Tenckhoff , después de unas horas se realiza una TC, se determina si existe un cambios en las unidades promedio de atención entre la tomografía previa a la administración y posterior a la administración del medio de contraste.(5) En pacientes sin catéter Tenckhoff se puede realizar la administración del medio de contraste directamente en la cavidad abdominal la cual puede ser guiada mediante ultrasonido abdominal. (32)

-Peritoneografía por resonancia magnética (RM) utilizando gadolinio en la solución de líquido peritoneal, sus desventajas incluyen un costo más alto y una disponibilidad limitada que otras modalidades.(21) Las ventajas es que no presenta riesgos asociados con la radiación ionizante y el medio de contraste nefrotóxico.(47)

-**GAMMAGRAFÍA PERITONEAL CON RADIONÚCLIDOS (GP)**

En la gammagrafía peritoneal se instila un radioisótopo en la cavidad peritoneal y posteriormente se obtienen imágenes desde los primeros 10 minutos y hasta 24 horas después de la administración del radioisótopo. (10)El estudio evalúa el tránsito anormal de la cavidad abdominal a la torácica.(25,48)

Una de las principales ventajas de la gammagrafía peritoneal con radionúclidos (GP) es la posibilidad de detectar comunicaciones con bajas dosis de radiación y sin el uso de medio de contraste. (30,49)

La gammagrafía peritoneal complementada con tomografía computarizada por emisión de fotón único (SPECT) con TC permite la detección de comunicaciones pleuroperitoneales, con la ventaja de localizar anatómicamente el área del defecto de la pared, lo que puede orientar el tratamiento.(50,51)

Los radioisótopos administrados comparten la característica de tener un tamaño mayor que los poros mesoteliales del diafragma, quedando normalmente dentro de la cavidad intraperitoneal.

Para la realización de la GP se utilizan diversos radiofármacos entre ellos el ^{99m}Tc-ácido dietilentriaminopentaacético (^{99m}Tc -DTPA), ^{99m}Tc-macroagregados de albúmina (^{99m}Tc-MAA) y el ^{99m}Tc-sulfuro coloidal. De acuerdo con un estudio comparativo no existen diferencias estadísticamente significativas en la elección de los distintos radiofármacos.(49,52)

Los ^{99m}Tc-MAA tienen un tamaño de partícula de 5-100 µm, la principal aplicación es en la realización de gammagrafías pulmonares, pero por sus características de tamaño y al no metabolizarse puede utilizarse en la gammagrafía peritoneal. (53) El ^{99m}Tc -DTPA tiene un tamaño promedio de partículas de 1,2 a 2 µm, principalmente se utiliza para la realización de la gammagrafía renal con la cual se determina el filtrado glomerular. (54) El ^{99m}Tc-sulfuro coloidal tiene un tamaño de partícula de 350–5,000 nm, se utiliza para la realización de lifogammagrafía. (55,56)

El tiempo en el que se puede observar la migración depende del tamaño del defecto, se ha reportado un tiempo de 12 minutos para casos de comunicaciones secundarias a diálisis peritoneal. (57,58) Una de las ventajas de la gammagrafía peritoneal es la posibilidad de obtener imágenes tardías hasta 24 horas después de la administración de los radiofármacos. (49) lo anterior tiene importancia para las comunicaciones pleuroperitoneales pequeñas y lentas, ya que el tiempo medio para la detección de comunicaciones pleuroperitoneales es variable.

Para facilitar la salida de líquido de la cavidad peritoneal y mejorar así la sensibilidad diagnóstica, se pueden emplear una variedad de medidas para aumentar las presiones intraabdominales; deambular, usar volúmenes más grandes, si se toleran. No existe una técnica estandariza respecto a cómo realizar la gammagrafía peritoneal, sin embargo, se cuenta con publicaciones en las que se describe la realización de cada centro y el impacto que puede tener la gammagrafía en tratamiento de los pacientes incluyo en pacientes pediátricos. (59)

Se ha descrito la utilidad de la gammagrafía peritoneal en el diagnóstico de comunicaciones pleuroperitoneales en pacientes que tienen reemplazo renal con diálisis peritoneal y que presentan derrame pleural. En dichos pacientes se descarta insuficiencia cardiaca congestiva, hipoalbuminemia y sobrecarga hídrica, por lo que se sospecha en comunicación pleuroperitoneal. (60) (23)

Utilidad de la detención de derrame de origen extravascular

El análisis del líquido pleural y métodos de imagen convencional, pueden ser de gran ayuda para el diagnóstico etiológico; sin embargo, en una proporción de pacientes no se conoce la causa para la toma de decisiones terapéuticas.

La confirmación de derrame pleural de origen extravascular secundario a de comunicaciones pleuroperitoneales impacta en el tratamiento de pacientes con diálisis peritoneal ya que es una indicación para suspender la terapia de reemplazo renal.(30,61)

En pacientes con hidrotórax hepático, el porcentaje de mortalidad aumenta en un 10%, la identificación y el tratamiento temprano de este tipo de comunicaciones pleuroperitoneales pueden tener un impacto significativo en el pronóstico y la supervivencia.(9,62,63)

La localización y reparación del defecto diafragmático aumenta la tasa de éxito y mejora la mortalidad.(28)

-TRATAMIENTO DEL DERRAME DE ORIGEN EXTRAVASCULAR SECUNDARIO A COMUNICACIONES PERITONEO-PLEURALES

La terapia del derrame de origen extravascular secundario a comunicaciones peritoneo- pleurales tiene como objetivo reducir la dificultad respiratoria causada por derrames masivos y/o recurrentes. La colocación de un tubo de pleurostomía ayuda a reducir la disnea al drenar el líquido pleural, además de permitir la obtención de líquido para el análisis citoquímico. (43)

El tratamiento del derrame pleural de origen extravascular depende la causa. En el contexto de diálisis peritoneal se inicia con suspensión de la diálisis para permitir la resolución del hidrotórax y la reparación diafragmática espontanea, con reintroducción gradual a la diálisis peritoneal. Si no existe una adecuada respuesta se pueden optar por otras medidas como la pleurodesis química. (10)

La pleurodesis química consiste en la instilación de irritantes en la cavidad pleural a través de un catéter intercostal, con el fin de fibrisar la cavidad pleural y resolver las zonas de defecto. Por otra parte, otros tratamientos invasivos incluyen la pleurectomía quirúrgica, la abrasión mecánica y el parche diafragmático; estos procedimientos pueden realizarse mediante cirugía abierta o cirugía toracoscópica asistida por video.(10,22)

En concreto, en pacientes que estén en tratamiento con diálisis peritoneal y se confirme la presencia de una fuga, requerirán suspensión temporal o definitiva de la diálisis peritoneal y cambio de terapia renal sustitutiva, por lo que tener un diagnóstico certero tiene implicaciones importantes.(30,46)

Aproximadamente el 50% al 60 % de los pacientes con defectos pleurales reanudan la DP de mantenimiento después de un tratamiento conservador o intervencionista, pero los demás tienen que pasar permanentemente a hemodiálisis.(32,64)

El hidrotórax hepático se trata inicialmente con la administración de diuréticos acompañados de una dieta restringida en sodio.(43) Aproximadamente el 60% de los pacientes responden adecuadamente a la terapia conservadora, medicamentos y dieta. Del 4 al 12% de los pacientes requerirán medidas invasivas, como la colocación de un tubo de endopleural por un período determinado, pleurodesis y terapia quirúrgica endoscópica o vía abierta.(25,26) A continuación se comentan algunas de las intervenciones terapéuticas en el tratamiento del hidrotórax hepático.(65)

Medidas terapéuticas en pacientes con hidrotórax hepático

- Dieta restringida en sodio
- Diuréticos
- Toracocentesis terapéutica
- Derivaciones portosistémicas intrahepáticas transyugulares
- Pleurodesis química
- Reparación quirúrgica de defectos diafragmáticos
- Derivación peritoneovenosa(65)

PLANTEAMIENTO DEL PROBLEMA

El derrame pleural de origen extravascular es una patología inusual, en ocasiones no se reconoce la etiología a través de métodos diagnósticos convencionales. La gammagrafía peritoneal puede detectar el derrame pleural de origen extravascular sobre todo en el contexto de comunicaciones peritoneo- pleurales. Hasta donde sabemos no hay información de series de pacientes sometidos a gammagrafía peritoneal en la modalidad tomografía por emisión de fotón único y tomografía computada (SPECT/CT) que determinen el porcentaje de detección de derrame pleural de origen extravascular en pacientes con sospecha de derrame pleural de origen extravascular por lo que este estudio tiene como objetivo aportar información sobre los resultados que se han obtenido en nuestro centro.

Adicionalmente, describiremos la técnica la gammagrafía peritoneal en la modalidad SPECT/CT realizada en la institución.

JUSTIFICACIÓN

El derrame pleural de origen extravascular es la acumulación de líquido debido al movimiento de líquido extrapleural hacia el espacio pleural. El análisis del líquido pleural puede ser de gran ayuda para el diagnóstico etiológico; sin embargo, en una proporción de pacientes no se conoce la causa para la toma de decisiones terapéuticas. La gammagrafía peritoneal es una herramienta de utilidad en la detección de derrame pleural de origen extravascular.

Las causas más frecuentes de derrame pleural de origen extravascular por comunicación peritoneo- pleural son secundarias a diálisis peritoneal, hidrotórax hepático y defectos diafragmáticos iatrogénicos.(9,12)

La confirmación de derrame pleural de origen extravascular a través de la gammagrafía peritoneal es importante en pacientes con diálisis peritoneal ya que es una indicación para suspender la DP.

En pacientes con hidrotórax hepático, el porcentaje de mortalidad aumenta en un 10%, la identificación y el tratamiento temprano de este tipo de derrame de origen extravascular secundario a comunicaciones pleuroperitoneales pueden tener un impacto significativo en el pronóstico y la supervivencia.

La gammagrafía peritoneal es una herramienta diagnostica que se realiza en nuestro centro, la presente investigación tiene como objetivo mostrar el porcentaje de detección de derrame pleural de origen extravascular mediante gammagrafía peritoneal en la modalidad tomografía por emisión de fotón único y tomografía computada (SPECT/CT) en pacientes con sospecha de derrame pleural de origen extravascular en el Hospital de Especialidades Dr. Bernardo Sepúlveda Gutiérrez, Centro Médico Siglo XXI, al tratarse un estudio que se realiza con poca frecuencia consideramos que mostrar los resultados obtenidos ayudara a su difusión.

PREGUNTA DE INVESTIGACIÓN

¿Cuál es el porcentaje de detección de derrame pleural de origen extravascular mediante gammagrafía peritoneal en la modalidad tomografía por emisión de fotón único y tomografía computada (SPECT/CT) en pacientes con sospecha de derrame pleural de origen extravascular?

HIPÓTESIS

La gammagrafía peritoneal en la modalidad tomografía por emisión de fotón único y tomografía computada (SPECT/CT) permite detectar el derrame pleural de origen extravascular en el 80% de los pacientes sometidos a este método diagnóstico.

OBJETIVO

Objetivo general:

Determinar el porcentaje de detección de derrame pleural de origen extravascular mediante gammagrafía peritoneal en la modalidad tomografía por emisión de fotón único y tomografía computada (SPECT/CT) en pacientes con sospecha de derrame pleural de origen extravascular.

Objetivos específicos:

- Recabar las gammagrafías peritoneales realizadas en el periodo de entre enero de 2016 y febrero de 2023.
- Obtener los expedientes clínicos de los pacientes sometidos a la gammagrafía peritoneal.
- Cuantificar el número gammagrafías peritoneales en la modalidad tomografía por emisión de fotón único y tomografía computada (SPECT/CT) con resultado positivo
- Cuantificar el número gammagrafías peritoneales en la modalidad tomografía por emisión de fotón único y tomografía computada (SPECT/CT) con resultado negativo
- Determinar el porcentaje de detección de derrame pleural de origen extravascular mediante gammagrafía peritoneal en la modalidad tomografía

por emisión de fotón único y tomografía computada (SPECT/CT) en pacientes con sospecha de derrame pleural de origen extravascular

- Describir la técnica de realización de la gammagrafía peritoneal.

MATERIAL Y MÉTODOS

Diseño del estudio:

Se realizó un estudio retrospectivo, transversal y descriptivo de imágenes diagnósticas.

Universo del estudio

Pacientes con sospecha clínica de derrame pleural de origen extravascular sometidos a una gammagrafía peritoneal con SPECT/TC, entre el período comprendido entre enero de 2016 y febrero de 2023.

Criterios de selección

Criterios de inclusión:

- Ambos sexos
- Pacientes mayores de 18 años.
- Pacientes con sospecha de derrame pleural de origen extravascular.
- Pacientes a los que se les realizó una gammagrafía peritoneal con SPECT/TC.

Criterios de exclusión:

- Paciente que presentaron marcaje deficiente del radiofármaco al realizar el estudio.

- Pacientes en los que la dosis administrada no se haya administrado en cavidad peritoneal.

Criterios de eliminación:

- Datos clínicos incompletos

Descripción general del estudio

Se recabaron los datos demográficos, motivo de sospecha de derrame pleural de origen extravascular, síntomas, estudios citoquímicos, estudios morfológicos previos; dichos datos se obtuvieron del expediente clínico y se revisó del resultado de la gammagrafía peritoneal a través del archivo del Servicio de Medicina Nuclear del Hospital de Especialidades CMN Siglo XXI del Instituto Mexicano del Seguro Social.

Hallazgos gammagráficos

La presencia de acumulación anormal del radiotrazador en la cavidad torácica, se consideró como gammagrafía peritoneal positiva para derrame pleural de origen extravascular (49,57)

Los pacientes que tuvieron una gammagrafía positiva con derrame pleural de origen extravascular y la coexistencia de insuficiencia hepática crónica, sin otra causa de derrame pleural se clasificaron con un diagnóstico de hidrotórax hepático.

Los pacientes que tuvieron una gammagrafía positiva con derrame pleural de origen extravascular y la coexistencia de diálisis peritoneal sin otra causa de derrame

pleural se clasificaron con un diagnóstico de derrame pleural secundario diálisis peritoneal.

ASPECTOS ESTADÍSTICOS

Se realizó un muestreo no probabilístico de estudios consecutivos realizados en el periodo de enero de 2016 y febrero de 2023. Al tratarse de una patología infrecuente (<1% en la población con diálisis peritoneal e hidrotórax hepático), se incluyeron todos los estudios recabados, aproximadamente por año se presentan 3 pacientes para la realización de la gammagrafía peritoneal, por lo que se calculó que se tendrán un total aproximado de 18 gammagrafías peritoneales.

Para el análisis descriptivo las variables del estudio se expresaron mediante frecuencias absolutas, frecuencias relativas y porcentajes para las variables cualitativas. Se determino si existe diferencia entre el grupo con gammagrafía peritoneal positiva y gammagrafía peritoneal negativa mediante la Prueba U de Mann-Whitney, se consideró $p < 0.005$ como estadísticamente significativa. El análisis estadístico se realizó con el paquete estadístico Sigma Plot.

VARIABLES DEL ESTUDIO

Nombre de la variable	Definición conceptual	Definición operacional.	Tipo de variable y escala de medición	Indicadores
Edad	Tiempo que ha vivido una persona, contando en años desde su nacimiento	Tiempo transcurrido desde el nacimiento que se interroga o encuentre en el expediente clínico al momento de la realización del estudio.	Cuantitativa continua	Edad en años
Sexo	Características biológicas y fisiológicas que definen a hombres y mujeres	Sexo definición en la historia clínica del paciente.	Cualitativa nominal dicotómica	1. Hombre 2. Mujer
Enfermedad crónica que predisponente al desarrollo de derrame pleural de origen extravascular	Condiciones de salud que aumentas la probabilidad de presentar derrame pleural de origen extravascular de acuerdo con la literatura.	Antecedentes personales patológicos obtenidos en la historia clínica.	Cualitativa nominal Policotomica	1. Insuficiencia hepática 2. Diálisis peritoneal 3. Enfermedad veno-oclusiva 4. Cirugía gastrointestinal
Síntomas del derrame pleural extravascular	Manifestación clínica ante alguna condición de salud	Manifestaciones clínicas referidas cuando el paciente presento derrame pleural en las notas clínicas	Cualitativa nominal Policotomica	1. Asintomático 2. Dolor torácico 3. Disnea
Gammagrafía peritoneal	Estudio de medicina nuclear con instilación de un radiofármaco en la cavidad peritoneal.		Cualitativa nominal Policotómica	1. Positivo: presencia anormal del radiofármaco en cavidad torácica. 2. Negativo: ausencia del radiofármaco en cavidad torácica.

ASPECTOS ÉTICOS

Se trata de un estudio retrospectivo, transversal y descriptivo, por lo que se obtuvo la aprobación del Comité de ética y comité en investigación del Hospital de Especialidades del Centro Médico Nacional Siglo XXI del IMSS, Ciudad de México, para la realización de esta de investigación.

El estudio se guía con las consideraciones de la declaración de Helsinki, el código de Nuremberg, Informe Belmont y el reglamento de la Ley General de Salud en Materia de Investigación para la Salud.

En cuanto a los principios establecidos en la declaración de Helsinki con última modificación en Japón, octubre de 1975, asignamos un código de identificación para respetar la intimidad de las personas y reducir al mínimo el impacto del estudio sobre su integridad. Además, el protocolo estuvo guiado por personal médico científicamente calificado.

De acuerdo con el informe de Belmont y los cuatro principios establecidos en el mismo, la presente investigación respeta la beneficencia al no hacer daño, sin embargo, no hay beneficio directo para los pacientes incluidos en este protocolo; pero existe el potencial de aumentar los beneficios para futuros pacientes que requieran métodos diagnósticos para derrames pleurales de origen extravascular. Se respeta el principio de no-maleficencia, al tratarse de un estudio retrospectivo los pacientes incluidos no se expondrán a riesgo. La autonomía se cumplirá en el sentido de mantener la confidencialidad de los datos, se asignará un código a cada paciente para protección de identidad. Por otra parte, en este estudio el consentimiento informado se sustituye por la Excepción a la Carta de Consentimiento Informado para Protocolos Retrospectivos de revisión de

expedientes. En lo referente a justicia, se incluyeron a todos los pacientes que fueron referidos a la realización de la gammagrafía peritoneal.

En lo que corresponde a la Ley General de Salud en materia de investigación en seres humanos el presente protocolo se rige de acuerdo con el artículo 14; se adapta a los principios científicos y éticos (I), fue realizada por profesionales de la salud (VI), se inició cuando fue aprobado por los Comités de Investigación y ética (VII), y en el artículo 16 en cuanto a la protección privacidad y al artículo 17; catalogando al protocolo como un estudio sin riesgo, al tratarse de un estudio de revisión de expedientes y retrospectivo.

Valor científico

La gammagrafía peritoneal puede detectar el derrame pleural de origen extravascular sobre todo en el contexto de comunicaciones pleuro-peritoneales. Hasta donde sabemos no hay información de series de pacientes sometidos a gammagrafía peritoneal en la modalidad tomografía por emisión de fotón único y tomografía computada (SPECT/CT) que determinen el porcentaje de detección de derrame pleural de origen extravascular en pacientes con sospecha de derrame pleural de origen extravascular por lo que este estudio tiene como objetivo aportar información sobre métodos diagnósticos que pueden disminuir la morbimortalidad de pacientes con derrame pleural de etiología indeterminada.

Valor social

La utilización de la gammagrafía peritoneal podría ayudar a disminuir la morbimortalidad del hidrotórax hepático y en el contexto de diálisis peritoneal la

detección de derrame de origen extravascular es una indicación para suspender de forma temporal o definitiva la diálisis.

Pertinencia científica en el diseño y conducción del estudio

La presente investigación mostró el porcentaje de detección de derrame pleural de origen extravascular mediante gammagrafía peritoneal por lo que dicha información podría ser de utilidad para la indicación de este método diagnóstico, sin embargo, al tratarse de un estudio retrospectivo no hay beneficio directo para los pacientes incluidos en este protocolo.

Riesgo/beneficio

Al tratarse de un estudio retrospectivo los pacientes incluidos no se expusieron a riesgo. La presente investigación mostró el porcentaje de detección de derrame pleural de origen extravascular mediante gammagrafía peritoneal por lo que dicha información podría ser de utilidad para la indicación de este método diagnóstico.

Selección de los participantes.

La selección de pacientes fue de forma consecutiva a todos los pacientes con diagnóstico de sospecha de derrame pleural de origen extravascular comprendido entre el período comprendido entre enero de 2016 y febrero de 2023.

La información de los pacientes se manejó con confidencialidad y se asignó códigos a cada uno de los pacientes para protección de la información.

Consentimiento informado

Para este estudio el consentimiento informado se sustituye por la Excepción a la Carta de Consentimiento Informado para Protocolos Retrospectivos de revisión de expediente.

RECURSOS E INFRAESTRUCTURA

Se contó con la participación de médicos nucleares del Hospital de Especialidades "Dr. Bernardo Sepúlveda" del CMN Siglo XXI.

Se accedió a los expedientes clínicos de los pacientes.

EXPERIENCIA DEL GRUPO

El doctor Jorge Iván González Díaz, es médico nuclear con más de 10 años de experiencia en la interpretación de estudios y con experiencia en la realización y asesoría de protocolos retrospectivos y prospectivos.

El Dr. David Ricardo Cardoza Ochoa y la dra. Estrella Aguilera Hernández son médicos con especialidad en medicina nuclear y alta especialidad en PET/CT con más de 3 años de experiencia en la adquisición e interpretación de gammagrafías.

TIEMPO PARA DESARROLLARSE

Se recabaron las gammagrafías realizadas en el período comprendido entre enero de 2016 y febrero de 2023. Una vez aprobado el protocolo se estima el desarrollo de la investigación en 4 meses.

FINANCIAMIENTO Y FACTIBILIDAD

No se requirió financiamiento para la presente investigación.

FACTIBILIDAD DEL ESTUDIO

Debido al tipo de estudio y los recursos materiales empleados, este estudio es factible.

RESULTADOS

TÉCNICA DE ADMINISTRACIÓN DEL RADIOFÁRMACO.

-En pacientes con catéter de diálisis peritoneal.

La administración del radiofármaco se realiza a través del catéter con técnica estéril. Para favorecer la distribución del radiofármaco se puede administrar de 300 a 500 ml de solución.

-Pacientes sin catéter abdominal.

La administración del radiofármaco a cavidad peritoneal se realiza guiado con USG por un médico radiólogo con experiencia (>5 años de experiencia), con técnica estéril.

TÉCNICA DE ADQUISICIÓN DE IMÁGENES

-Imagen estática inicial.

En los primeros 10-20 minutos se pueden adquirir imágenes estáticas en proyección anterior centrado en abdomen para verificar la adecuada localización del radiofármaco. Se toma una imagen estática de 10 minutos con una matriz de 128 x128 o 256 x 256, con colimadores de baja energía y ultra alta resolución, y con un fotópico de 140keV.

-Imágenes estáticas (1 a 24 horas post administración)

Las imágenes siguientes se pueden adquirir desde las primeras horas post inyección hasta las 24 horas. Las imágenes se toman centradas en tórax. Se pueden complementar con imágenes de abdomen y pelvis en pacientes con antecedentes de diálisis peritoneal para buscar otras localizaciones de tránsito anormal del radiofármaco.

-SPECT/CT

Si en las imágenes estáticas se observa localización anormal del radiofármaco a nivel de tórax, se procede a realizar SPECT/CT de dicha región. Los parámetros de adquisición de una gammacámara con doble cabezal con colimadores de baja energía y alta resolución, matriz 128 x 128, imágenes cada 6° de 20 segundos por paso, fotopico de 140 keV con una ventana de ± 20. La tomografía computada de cortes de 3 mm. (**Figura 1).**

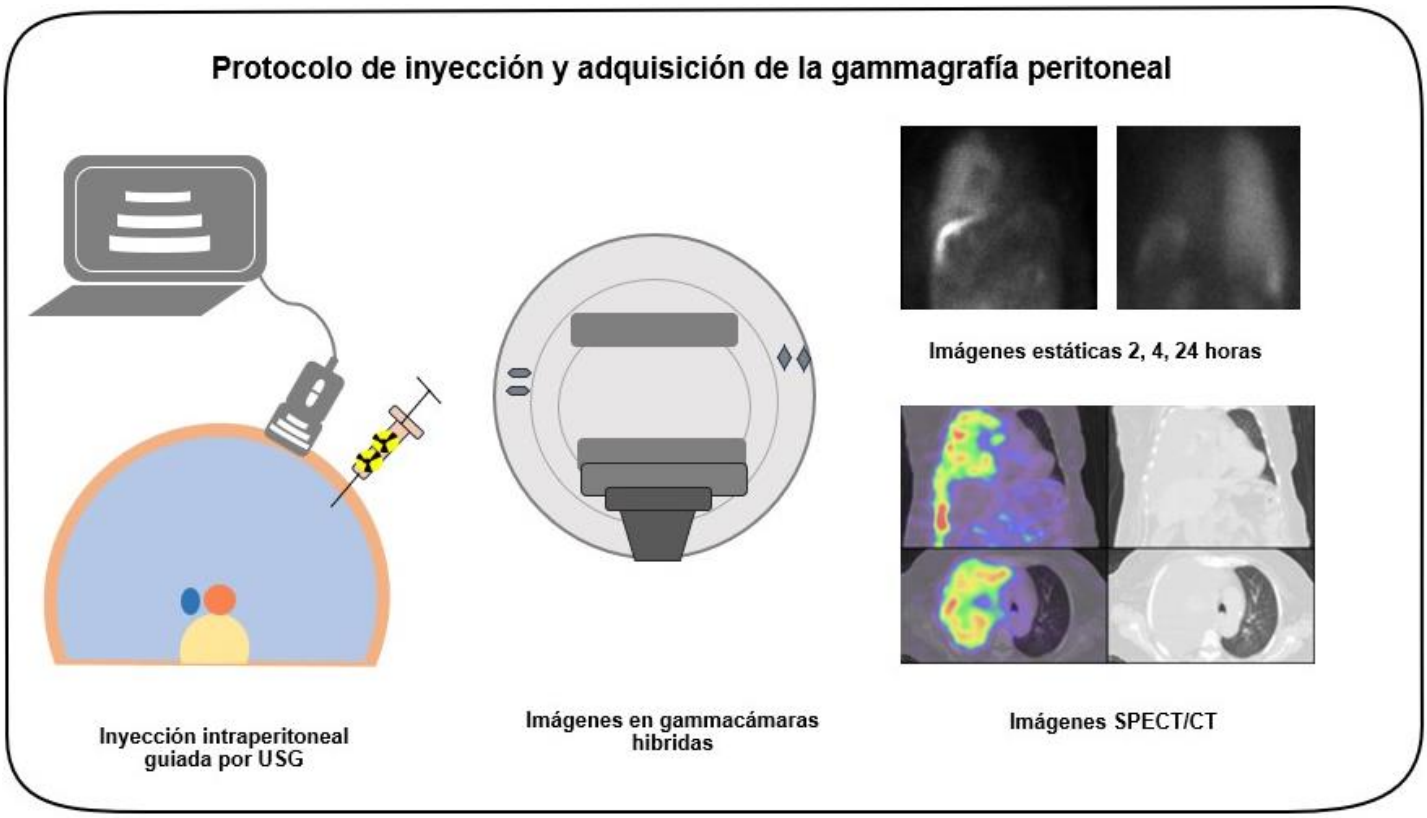

Figura 1. Protocolo de inyección y adquisición de la gammagrafía peritoneal. *La administración del radiofármaco a cavidad peritoneal se realiza guiado con USG por un médico radiólogo con técnica estéril. En los primeros 10-20 minutos se pueden adquirir imágenes estáticas en proyección anterior centrado en abdomen para verificar la adecuada localización del radiofármaco. Las imágenes siguientes se pueden adquirir desde las primeras horas post inyección hasta las 24 horas. Si en las imágenes estáticas se observa localización anormal del radiofármaco a nivel de tórax, se procede a realizar SPECT/CT de dicha región.*

GAMMAGRAFÍAS PERITONEALES INCLUIDAS

Se recabaron 20 gammagrafías peritoneales, de las cuales se incluyeron 17 que cumplían con los criterios de inclusión. La edad promedio de los pacientes fue de 49.2 años. Se incluyeron a 7 mujeres y a 10 hombres. En la **tabla 2** se muestran las características demográficas de los 17 pacientes incluidos.

Tabla 2. Características demográficas.

Características	Gammagrafía positiva (n)	Gammagrafía negativa (n)	Total	p
Edad (promedio en años)	48.75	50.6		0.797
Mujeres	7	2	9	
Hombres	5	3	8	
Insuficiencia hepática	9	0	9	0.007
Hipertensión portal	10	0	10	0.002
Diabetes mellitus	6	3	9	0.7
Hipertensión arterial	4	7	11	0.4
Insuficiencia renal crónica	3	5	8	0.007
Diálisis peritoneal	2	5	7	0.6
Insuficiencia cardiaca	1	0	1	0.6
Cirugía gastrointestinal	3	0	3	0.2
Enfermedad veno-oclusiva	1	0	1	0.6

Prueba U de Mann-Whitney, p <0.005 estadísticamente significativa.

En la **gráfica 1** se muestran los antecedentes personales patológicos que predisponen al desarrollo de PEEOV. Las características más frecuentes fueron la insuficiencia hepática crónica (9/17), seguido de la insuficiencia renal crónica (7/17), insuficiencia cardiaca (1/17) y cirugía gastrointestinal (3/17).

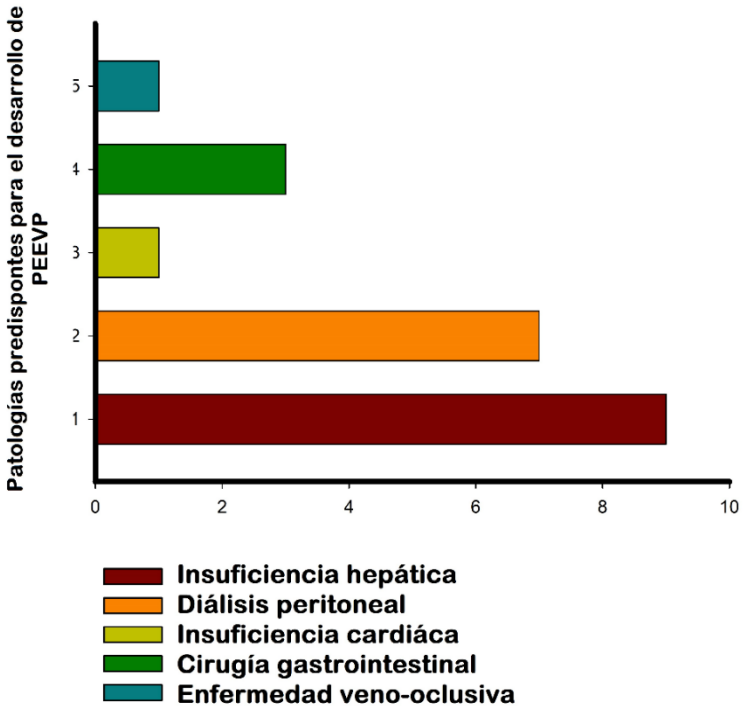

Grafica 1. *Se muestran las patológicas predisponentes más frecuentes para el desarrollo de hidrotórax de origen extravascular.*

Se obtuvieron 12 (70.6%) gammagrafías peritoneales con transito anormal del radiofármaco hacia cavidad pleural (resultado positivo) y se obtuvieron 5 (29.4%) gammagrafías sin transito anormal del radiofármaco (gammagrafía negativa) (p 0.001) prueba U de Mann-Whitney (**Gráfica 2).**

Los síntomas más frecuentes fueron la disnea y el dolor torácico, en la tabla se muestran las frecuencias **(Tabla 3).**

Tabla 3. Principales signos y síntomas de los pacientes.

Signos y síntomas	Gammagrafía peritoneal positiva	Gammagrafía peritoneal negativa	Total	p
Ascitis	10	0	10	0.002
Dolor torácico	9	5	14	0.26
Disnea	9	4	13	0.88

Prueba U de Mann-Whitney, p <0.005 estadísticamente significativa.

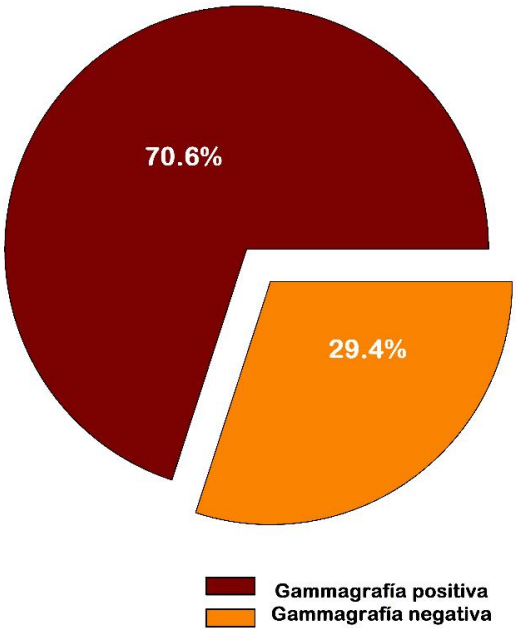

***Grafica 2**. Resultados obtenidos en las gammagrafías peritoneales. El 70.6% de gammagrafías peritoneales presento con transito anormal del radiofármaco hacia cavidad pleural (resultado positivo) y el 29.4% no presento transito anormal.*

La localización anormal del radiofármaco más frecuente fue hacia hemitórax derecho (10/12, 83.4%), hemotórax izquierdo (1/12, 8.3%) y en ambos hemitórax (1/12, 8.3%) **(Gráfica 3).**

El tiempo promedio para visualizar el tránsito anormal del radiofármaco fue de 10.3 horas. Se evidencio transito anormal en las primeras 6 horas post inyección del radiofármaco en 6 casos, 1 caso entre las 7 a 12 horas y 4 casos con tránsito anormal hasta las 24 horas **(Gráfica 4)**.

El tiempo promedio de duración del estudio en las gammagrafías negativas fue de 18.3 horas.

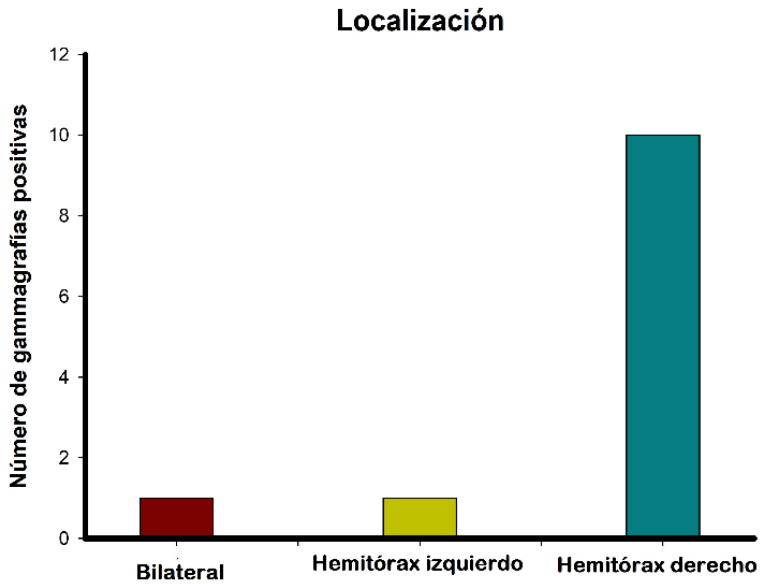

***Gráfica 3**. Frecuencia de localización de las gammagrafías positivas: hemitórax derecho (10/12, 83.4%), hemotórax izquierdo (1/12, 8.3%) y en ambos hemitórax (1/12, 8.3%).*

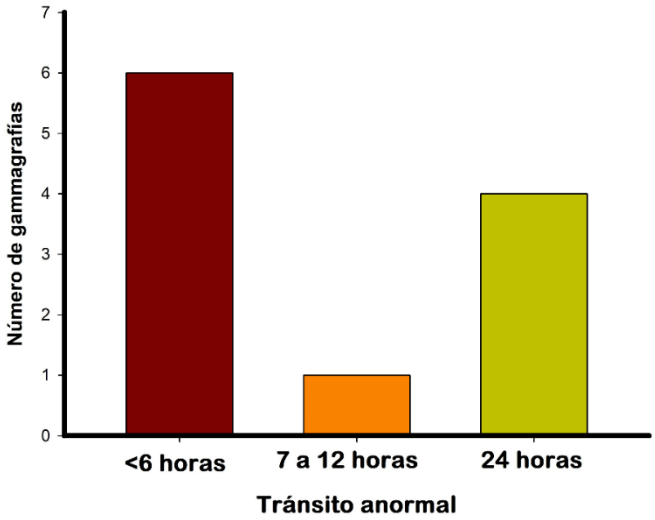

Grafica 4. *Frecuencia de la duración del estudio para observa un estudio positivo. 6 casos con transito anormal en <6 horas, 1 caso entre las 7 a 12 horas y 4 casos con tránsito anormal hasta las 24 horas.*

El ^{99m}Tc -DTPA se utilizó en 9 gammagrafías (9/17) y el ^{99m}Tc-sulfuro coloidal en 8 (8/17). La dosis promedio que se utilizó fue de 19.5 mCi en las gammagrafías positivas y de 12 mCi en las gammagrafías negativas con un rango de 370- 1110 MBq (10-30 mCi) **(Gráfica 5).**

La técnica de aplicación del radiofármaco fue vía intraperitoneal guiada por USG se utilizó en 10 pacientes y a través del catéter peritoneal (catéter Tenckhoff) en 7 pacientes.

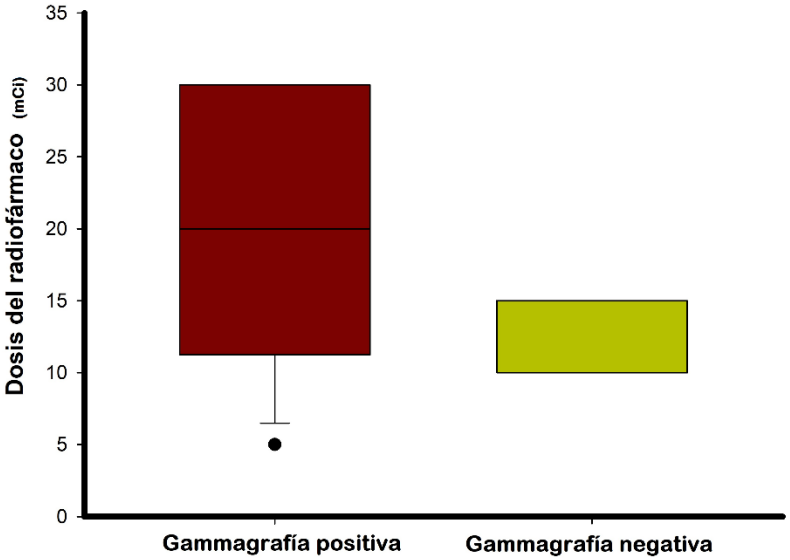

Grafica 5. *La dosis de los radiofármacos utilizadas en las gammagrafías positivas y negativas con un rango de 370- 1110 MBq (10-30 mCi).*

El diagnóstico de hidrotórax hepático fue compatible en pacientes 8 que presentaron una gammagrafía peritoneal positiva y que tuvieron antecedente de insuficiencia hepática. El diagnóstico de hidrotórax secundario a diálisis peritoneal se presentó en 2 pacientes con antecedente diálisis y gammagrafía positiva. El hidrotórax secundario a cirugía gastrointestinal se observó en 2 pacientes **(Gráfica 6)**.

En la **imagen 1** se muestra un ejemplo representativo de un paciente con hidrotórax hepático.

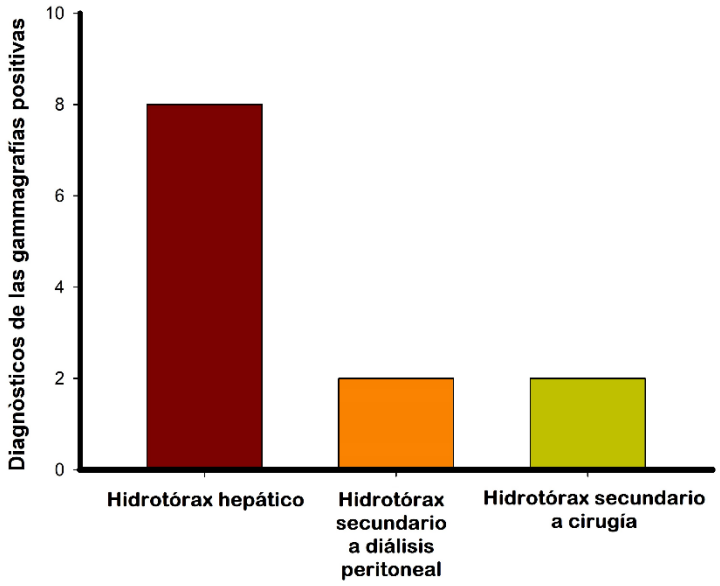

Gráfica 6. *Diagnósticos de los estudios que presentaron transito anormal del radiofármaco. El hidrotórax hepático fue compatible en pacientes 8 que presentaron una gammagrafía peritoneal positiva y que tuvieron antecedente de insuficiencia hepática. El diagnóstico de hidrotórax secundario a diálisis peritoneal se presentó en 2 pacientes con antecedente diálisis y gammagrafía positiva. El hidrotórax secundario a cirugía gastrointestinal se observó en 2 pacientes.*

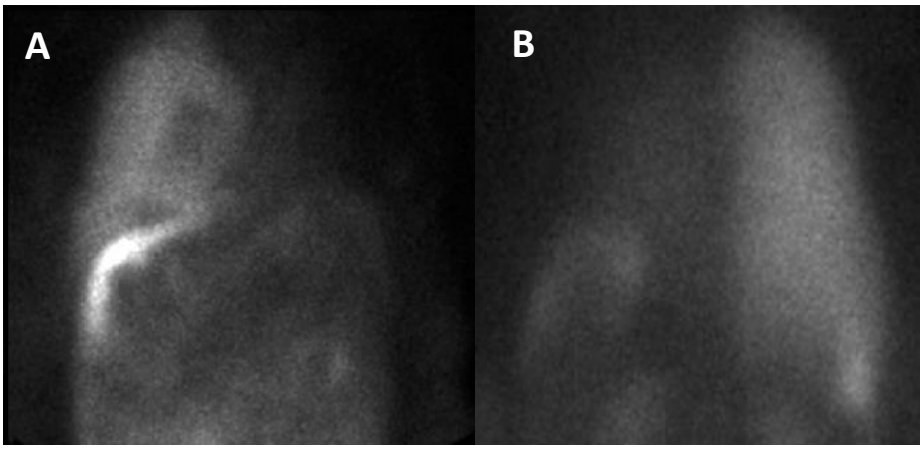

Imagen 1. *Gammagrafía peritoneal con ^{99m}Tc-DTPA de una mujer con antecedente de insuficiencia hepática crónica y hepatocarcinoma. Imagen estática en proyección anterior (A) y posterior (B) que muestra transito anormal del radiofármaco al hemitórax 2 horas posteriores a la administración del radiofármaco en cavidad peritoneal.*

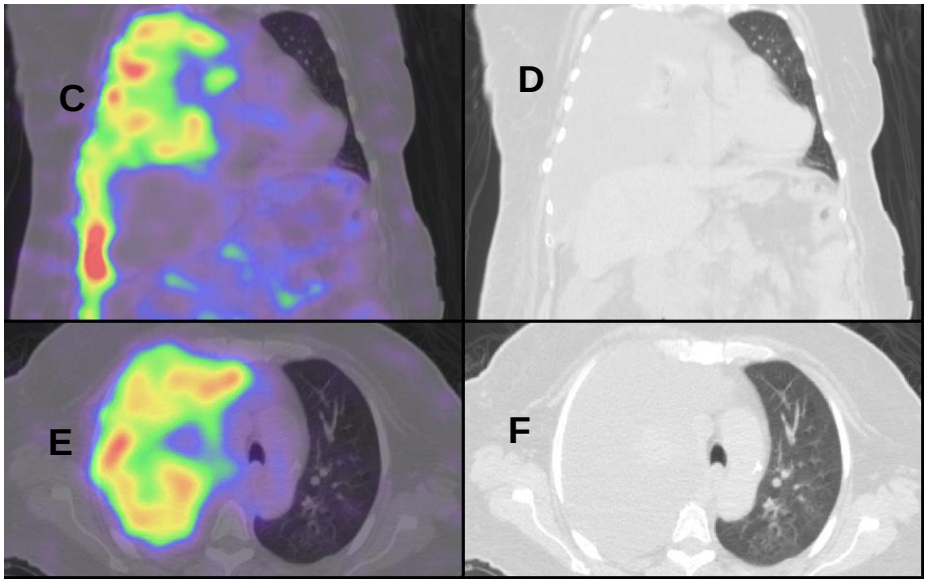

Imagen 2. *(Continuación) Gammagrafía peritoneal con ^{99m}Tc-DTPA de una mujer con antecedente de insuficiencia hepática crónica y hepatocarcinoma. Reconstrucción coronal de SPECT/CT(C) y tomografía con ventana para pulmón (D), corte axial de SPECT/CT (E) y tomografía en corto axial con ventana para pulmón (F), que muestran con transito anormal del radiofármaco a cavidad pleural derecha que corresponde con derrame pleural derecho, que por lo antecedentes fue compatible con hidrotórax hepático. El tratamiento consistió en administración de diurético y continuo en protocolo para trasplante hepático por antecedente de hepatocarcinoma.*

Se realizaron 7 gammagrafías peritoneales para búsqueda de hidrotórax secundario a diálisis peritoneal, en dos casos se demostró tránsito anormal del radiofármaco hacia tórax por lo que se suspendió la diálisis peritoneal. El resto de las gammagrafías fueron negativas por lo que la diálisis se continuo **(Gráfica 7).** En la **imagen 3 y 4** se muestra un ejemplo representativo de una gammagrafía positiva en un paciente con diálisis peritoneal.

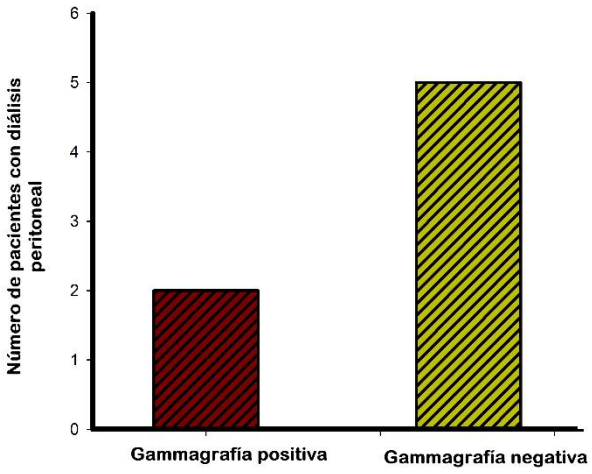

***Gráfica 7**. Número de gammagrafías peritoneales positivas y negativas en pacientes con diálisis peritoneal y que se sospechó un derrame pleural secundario. Se demostró tránsito anormal en dos casos. Se obtuvieron 5 gammagrafías negativas, en este contexto se continuo con la diálisis peritoneal.*

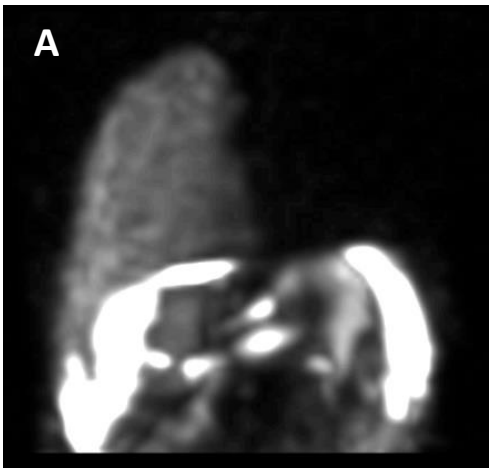

***Imagen 3**. Gammagrafía peritoneal con ^{99m}Tc-sulfuro coloidal de un hombre con antecedente de ERC en sustitución de diálisis peritoneal. (A) imagen estática 60 minutos después de la administración intraperitoneal a través de catéter peritoneal, que muestra tránsito anormal a topografía de hemitórax derecho.*

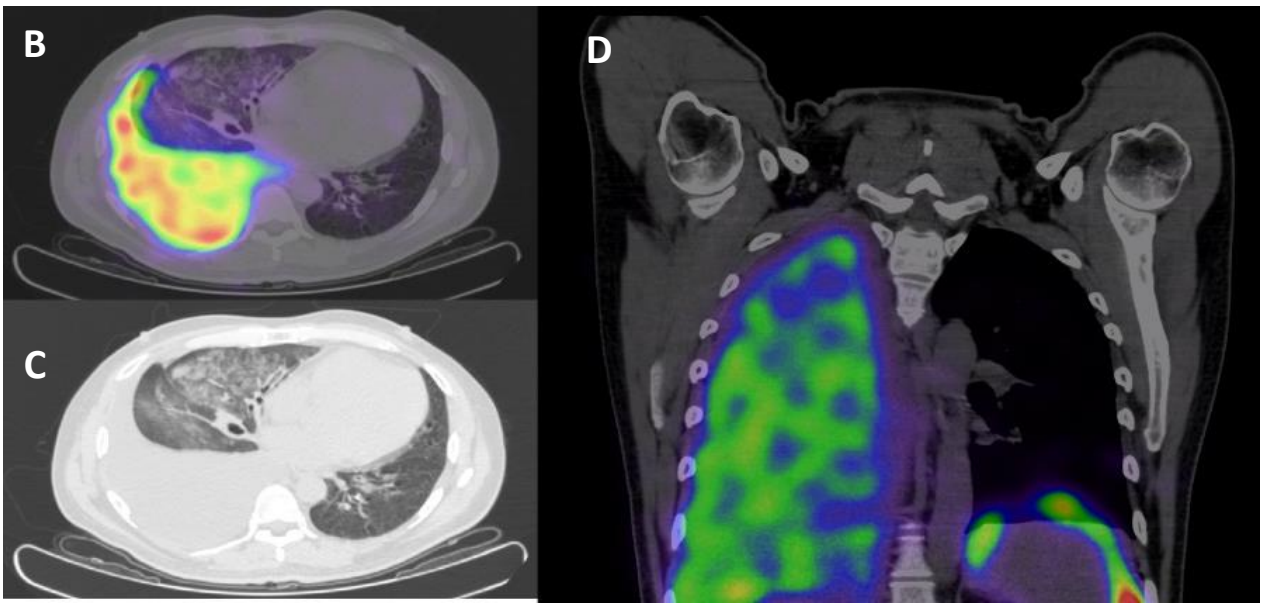

***Imagen 4**. (Continuación) Gammagrafía peritoneal con ^{99m}Tc-sulfuro coloidal. Hombre con antecedente de ERC en sustitución de diálisis peritoneal. (B) y (C) SPECT/TC y TC en corte axial con ventana para pulmón que muestra derrame pleural derecho con acumulación anormal del radiofármaco. (D) Reconstrucción coronal de SPECT/TC con ventana para tejidos blandos que muestra distribución del sulfuro coloidal en hemitórax derecho. Posterior a la gammagrafía se suspendido la diálisis y se cambió por hemodiálisis.*

En la **gráfica 8** se muestran los tratamientos posteriores a la realización de la gammagrafía peritoneal. En el contexto del hidrotórax hepático se realizó la optimización de diuréticos en combinación con pleurodesis y decorticación pleural en algunos casos.

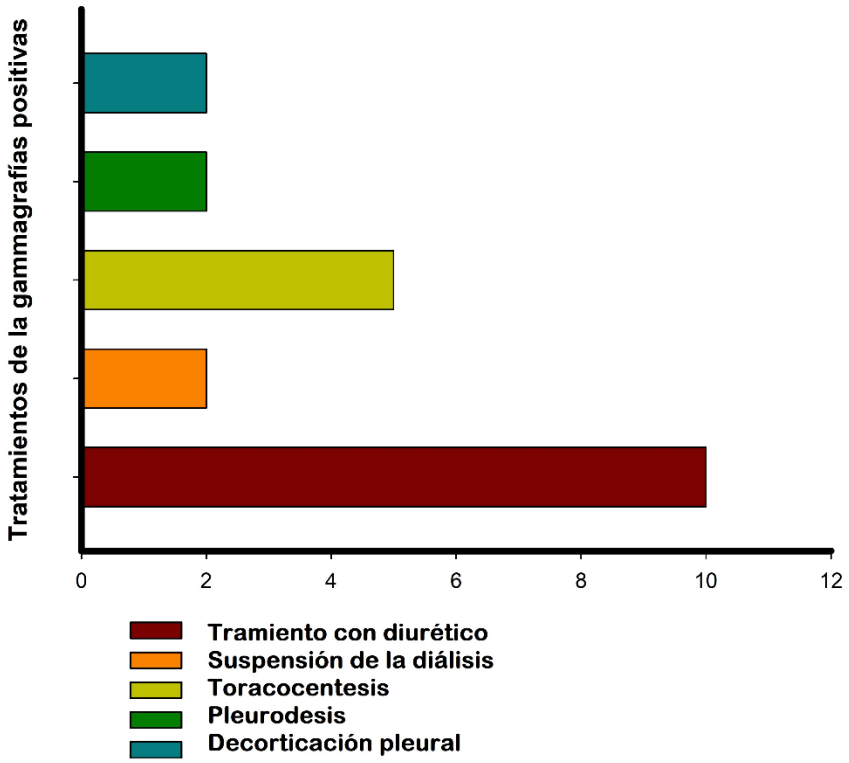

Gráfica 8. *Tratamientos después de los resultados de la gammagrafía peritoneal.*

En la **tabla 4** se muestra los resultados obtenidos de todos los estudios obtenidos y los principales antecedentes patológicos.

Tabla 4. Antecedentes patológicos y resultados de las gammagrafías peritoneales.

No. de paciente	Edad (años)	sexo	Enfermedades	Gammagrafía positiva	Localización
1	45	Hombre	Insuficiencia hepática crónica, hipertensión portal y antecedentes quirúrgicos	Si	Hemitórax derecho
2	21	Hombre	SAAF basado en la presencia de anticuerpos antifosfolípidos positivos. Enfermedad veno-oclusiva hepática.	Si	Hemitórax derecho
3	64	Mujer	Cirrosis hepática criptogenica e hidrotórax hepático refractario	Si	Ambos hemitórax
4	56	Mujer	Artritis reumatoide, pancreatitis crónica, hidrotórax, cirrosis hepática descompensada por hemorragia y ascitis	Si	Hemitórax derecho
5	59	Mujer	Cirrosis, hepatocarcinoma, esclerosis sistémica	Si	Hemitórax derecho
6	62	Mujer	Insuficiencia hepática crónica. Portadora de comunicación interventrciular membranosa.	Si	Hemitórax derecho
7	35	Hombre	ERC con diálisis peritoneal, secundario a GMN	No	NA
8	52	Hombre	DM, HAS, ERC, diálisis peritoneal	No	NA
9	59	Hombre	Enfermedad renal crónica en diálisis peritoneal, DM, HAS	No	NA
10	63	Mujer	Diálisis peritoneal, DM	No	NA
11	49	Hombre	Virus de hepatitis C, hemofilia, diálisis peritoneal	Si	Hemitórax derecho
12	49	Hombre	Desnutrición proteica calórico, derrame pleural izquierdo, cirugía gastrointestinal	Si	Hemitórax izquierdo
13	44	Mujer	ERC de 3 años de diagnóstico secundario a vasculitis P-ANCA, diálisis peritoneal	No	NA
14	58	Hombre	Diálisis peritoneal	Si	Hemitórax derecho
15	58	Hombre	ERC en hemodiálisis, Insuficiencia cardiaca, insuficiencia hepática, DM.	Si	Hemitórax derecho
16	27	Hombre	Inmunodeficiencia común variable, PTI, PO de SEP hipertensión portal	Si	Hemitórax derecho
17	37	Mujer	Cirrosis hepática secundario a hígado graso y a etilismo	Si	Hemitórax derecho

DISCUSIÓN

El diagnóstico del derrame pleural de origen extravascular requiere un alto índice de sospecha además de descartar patología cardiovascular y pulmonar como primera causa del derrame pleural.

Los estudios de imagen convencional se pueden utilizar de manera complementaria al cuadro clínico y estudio citológico del líquido pleural, sin embargo, estos métodos son inespecíficos. En nuestro estudio la gammagrafía peritoneal detecto transito anormal del radiofármaco en el 70.6% de los pacientes y en el 29.4% la descarto.

Los radiofármacos administrados comparten la característica de tener un tamaño mayor al de los poros mesoteliales del diafragma, permaneciendo el interior de la cavidad intraperitoneal de manera normal. En nuestro centro se utilizó el ^{99m}Tc - DTPA se utilizó en 9 gammagrafías (9/17) y el 99mTc-sulfuro coloidal en 8, en otros estudios se ha reportado el uso de ^{99m}Tc macroagregados de albúmina (MAA) (52), de acuerdo con un estudio realizado de forma comparativa; no existen diferencias estadísticamente significativas en la elección de los diversos radiofármacos.

Se encontró que el tiempo promedio para visualizar el tránsito anormal del radiofármaco fue de 10.3 horas. El tiempo en el que se puede observar la migración depende si existe un defecto anatómico real o el transito es secundario a la diferencia de presiones intraabdominal y torácica, en los casos presentados, el tiempo aproximado de positividad en pacientes con hidrotórax hepático fue de 6 horas post inyección del radiofármaco (6 casos) y en el caso de pacientes con hidrotórax secundario a diálisis peritoneal en tiempo promedio de positividad fue de 2 horas, dichos hallazgos corresponden con lo encontrado en otros estudios, en los

que se ha reportado un tiempo menor (hasta de 12 minutos) para los casos de derrame pleural secundarias a diálisis peritoneal.(29)

Una de las ventajas de la gammagrafía peritoneal es la posibilidad de obtener imágenes retardadas por un periodo de hasta 24 horas, esto cobra importancia en para las comunicaciones pequeñas y lentas, ya que el tiempo promedio para la detección de fistulas es variable. (12)

En nuestro centro las patologías relacionadas con exploraciones gammagráficas positivas fueron la insuficiencia hepática crónica, enfermedad veno-oclusiva, diálisis peritoneal y cirugía gastrointestinal.

Otras de las posibles indicaciones de las gammagrafías peritoneales son la detección de fenestraciones congénitas o perforaciones traumáticas del diafragma, así como la evaluación de la permeabilidad de las derivaciones peritoneovenosas.(21)

El HH se detectó en el 47% (8/17) de nuestra población de estudio, en aquellos pacientes con gammagrama peritoneal positiva cuando cumplían con la definición de hidrotórax hepático, es decir, derrame pleural (mayor a 500 cc), en un paciente con cirrosis en ausencia de enfermedad cardíaca o pulmonar que lo explique. El tratamiento indicado en la literatura es con diuréticos y restricción de sodio de manera inicial, sin embargo, puede ser recurrente o refractario a tratamiento. Algunos pacientes pueden beneficiarse de pleurodesis, como en el caso de dos de los pacientes incluidos.(28,31)

El posible mecanismo fisiopatológico puede explicarse HH puede ser en parte por la presencia de ascitis, la cual condiciona incremento de la presión intraabdominal, con migración del líquido peritoneal hacia cavidad pleural con presión negativa a través de defectos diafragmáticos congénitos(31).

Por otra parte, el 41.7% (7/17) de nuestra población de estudio tenía antecedente de diálisis peritoneal, pero solo se obtuvieron dos resultados positivos. Cabe destacar que la presencia de derrame pleural secundario a diálisis peritoneal es una indicación para suspender la diálisis, al menos por algunas semanas, por tanto, tener el diagnóstico positivo impacta en el tratamiento. La aparición rápida (<30 minutos) del radiofármaco en la cavidad pleural, se asocia a defectos diafragmáticos de mayor tamaño que requerirán conversión a hemodiálisis(64).

Debido a que la causa del PEEVO no siempre es secundario a un defecto anatómico, en nuestra población de estudio no se identificó disrupción en el diafragma, sin embargo, el realizar la modalidad hibrida (SPECT/CT), permite detectar alteraciones adicionales que pueden o no estar asociadas el desarrollo del derrame pleural.

La localización de los PEEVO fue del lado derecho en el 83.4% de los estudios positivos, el 8.3% del lado izquierdo y el 8.3% de forma bilateral, como se describe en la literatura (85% del lado derecho, 13% lado izquierdo y 2% bilateral), dichos hallazgos pueden explicarse porque los defectos diafragmáticos son más frecuentes en el hemidiafragma derecho por ser más delgado.(1)

Existen otros factores de riesgo para el desarrollo de PEEVO; la cirugía abdominal, traumatismos abdominales y peritonitis(23).

CONCLUSIONES

Nuestro estudio tuvo como objetivo determinar el porcentaje de detección de la gammagrafía peritoneal en la detección de PEEVO y mostrar la experiencia del centro en la técnica gammagráfica. Se obtuvo un porcentaje de detección del PEEVO de 70.6% de gammagrafías peritoneales incluidas, las cuales estuvieron relacionas con hidrotórax hepático e hidrotórax secundario a diálisis peritoneal; dichos resultados contribuyeron a la implementación de tratamiento tales como; diuréticos, pleurodesis y suspensión de la diálisis peritoneal. Además, mostramos la experiencia en la realización de la administración de los radiofármacos y la adquisición de imágenes.

Las limitaciones del estudio se deben a que se trató de un estudio retrospectivo y con una muestra pequeña, debido a que es una patología infrecuente.

La gammagrafía peritoneal con SPECT/CT es un método diagnóstico con baja exposición a la radiación, no se utilizan medios de contrastes yodados (de especial importancia en pacientes con deterioro de la función renal y alergias), no es irritante como el azul de metileno con potencial de identificar la zona de defecto diafragmático y gravedad (velocidad de aparición del tránsito anormal del radiofármaco); en la evaluación de derrames pleurales de origen extravascular con un porcentaje de detección alto (70.6%), que es de utilidad cuando por otro métodos diagnósticos no ha sido posible determinar la causa de los derrames pleurales.

REFERENCIAS

1. Sahn SA. Pleural Effusions of Extravascular Origin. Clin Chest Med. 2006 Jun;27(2):285–308.

2. Botana Rial M, Pérez Pallarés J, Cases Viedma E, López González FJ, Porcel JM, Rodríguez M, et al. Diagnosis and Treatment of Pleural Effusion. Recommendations of the Spanish Society of Pulmonology and Thoracic Surgery. Update 2022. Arch Bronconeumol. 2023 Jan;59(1):27–35.

3. Kalra A WCTF. Treasure Island (FL): StatPearls Publishing. 2022. Anatomy, Abdomen and Pelvis, Peritoneum.

4. Korn Bruzzone O, Figueroa-Giralt M. El diafragma, el hiato y la unión gastroesofágica. Rev Argent Cir. 2020 Dec 1;112(4):407–13.

5. Matsuoka N, Yamaguchi M, Asai A, Kamiya K, Kinashi H, Katsuno T, et al. The effectiveness and safety of computed tomographic peritoneography and video-assisted thoracic surgery for hydrothorax in peritoneal dialysis patients: A retrospective cohort study in Japan. PLoS One. 2020 Sep 3;15(9):e0238602.

6. Jany B, Welte T. Pleural Effusion in Adults-Etiology, Diagnosis, and Treatment. Dtsch Arztebl Int. 2019 May 24;116(21):377–86.

7. Aksoy OY, Gulaldi NCM, Bayrakci US. Hydrothorax in a pediatric patient on peritoneal dialysis: Answers. Pediatric Nephrology. 2020 Aug 17;35(8):1421–3.

8. Cho Y, D'Intini V, Ranganathan D. Acute hydrothorax complicating peritoneal dialysis: a case report. J Med Case Rep. 2010 Dec 8;4(1):355.

9. Garbuzenko DV, Arefyev NO. Hepatic hydrothorax: An update and review of the literature. World J Hepatol. 2017 Nov 8;9(31):1197–204.

10. Ino J, Suzuki S, Hoshino J. Prolonged scintigraphy in the diagnosis of pleuroperitoneal communication. Perit Dial Int. 2022 Sep 4;8968608221123110.

11. Hayashi K, Hanaoka J, Ohshio Y, Igarashi T. Chylothorax secondary to a pleuroperitoneal communication and chylous ascites after pancreatic resection. J Surg Case Rep. 2019 Jan 1;2019(1).

12. Harry L, Nyakale N, Tinarwo P. Scintigraphic peritoneography in the diagnosis of pleuroperitoneal leak complicating peritoneal dialysis. Medicine. 2020 Aug 7;99(32).

13. Lee Alexander Grant NG. 1.1 Pared torácica y pleura. In: Fundamentos del Diagnóstico en Radiología. segunda. Elsevie; 2020.

14. Bains KNS KSLSL. Treasure Island (FL): StatPearls Publishing. 2022. Anatomy, Thorax, Diaphragm.

15. van Baal JOAM, Van de Vijver KK, Nieuwland R, van Noorden CJF, van Driel WJ, Sturk A, et al. The histophysiology and pathophysiology of the peritoneum. Tissue Cell. 2017 Feb;49(1):95–105.

16. Tirkes T, Sandrasegaran K, Patel AA, Hollar MA, Tejada JG, Tann M, et al. Peritoneal and Retroperitoneal Anatomy and Its Relevance for Cross-Sectional Imaging. RadioGraphics. 2012 Mar;32(2):437–51.

17. DeBiasi EM, Feller-Kopman D. Anatomy and Applied Physiology of the Pleural Space. Clin Chest Med. 2021 Dec;42(4):567–76.

18. Finley DJ, Rusch VW. Anatomy of the Pleura. Thorac Surg Clin. 2011 May;21(2):157–63.

19. SAHN SA. Getting the most from pleural fluid analysis. Respirology. 2012 Feb;17(2):270–7.

20. Christie NA. Management of Pleural Space: Effusions and Empyema. Surgical Clinics of North America. 2010 Oct;90(5):919–34.

21. Prokesch RW, Schima W, Schober E, Vychytil A, Fabrizii V, Bader TR. Complications of Continuous Ambulatory Peritoneal Dialysis. American Journal of Roentgenology. 2000 Apr;174(4):987–91.

22. Kou Y, Yamazaki N, Sakaguchi Y, Tanaka H, Sonobe M. A new technique to detect communication sites for pleuroperitoneal communication. Gen Thorac Cardiovasc Surg. 2022 Jun 3;70(6):591–2.

23. Dang MH, Mathew M, Raj R. Pleuroperitoneal Leak as an Uncommon Cause of Pleural Effusion in Peritoneal Dialysis: A Case Report and Literature Review. Case Rep Nephrol. 2020 Aug 31;2020:1–4.

24. Krivokuca I, Lammers JWJ, Kluin J. Peritoneal dialysis – An unusual cause of pleural effusion ("sweet hydrothorax"). Respir Med CME. 2009;2(4):197–200.

25. Sosa Barrios RH, Rioja Martín ME, Burguera Vion V, Santos Carreño AL, Fernández Lucas M, Rivera Gorrín ME. Utility of Peritoneal Scintigraphy in Peritoneal Dialysis Patients: One Center Experience. Kidney360. 2020 May 28;1(5).

26. Badillo R, Rockey DC. Hepatic Hydrothorax. Medicine. 2014 May;93(3).

27. Chaaban T, Kanj N, Bou Akl I. Hepatic Hydrothorax: An Updated Review on a Challenging Disease. Lung. 2019 Aug 25;197(4).

28. Chaaban T, Kanj N, Bou Akl I. Hepatic Hydrothorax: An Updated Review on a Challenging Disease. Lung. 2019 Aug 25;197(4):399–405.

29. Barros MI AAFSHAGMLJ. Hidrotórax agudo: complicación poco frecuente en diálisis peritoneal en pediatría. Reporte de un caso. Rev Nefrol Dial Traspl. 2019;39:46–9.

30. Fujino Y, Kawada N, Ito K, Katsura H, Maeda H, Mitsumoto K, et al. Recurrent pleuroperitoneal leak caused by diaphragm blebs in a peritoneal dialysis patient: a case report with literature review. Ren Replace Ther. 2018 Dec 17;4(1):40.

31. Kiafar C, Gilani N. Hepatic hydrothorax: Current concepts of pathophysiology and treatment options. Ann Hepatol. 2008 Oct;7(4):313–20.

32. Xu T, Xie J, Wang W, Ren H, Chen N. Peritoneal-Pleural Leaks Demonstrated by CT Peritoneography. Case Rep Nephrol Dial. 2015;5(2):135–9.

33. Molina V, Chiner E, Arlandis M, Vañes S. Urinothorax and Chronic Renal Failure: A Rare Combination. Archivos de Bronconeumología (English Edition). 2019 Feb;55(2):105–6.

34. Saini P, Callejas L, Gudi M, Grosu HB. Recurrent Pleural Effusion Due to Duropleural Fistula. J Bronchology Interv Pulmonol. 2014 Jul;21(3):265–6.

35. Huggins JT, Sahn SA. Duro-Pleural Fistula Diagnosed by β₂-Transferrin. Respiration. 2003;70(4):423–5.

36. Maskin LP, Raimondi A, Hlavnicka A, Díaz MF, Roura N, Wainsztein N. Duropleural Fistula Revealed by Neurological Manifestations: An Unusual Cause of Pleural Effusion. Anaesth Intensive Care. 2010 Jan 1;38(1):201–3.

37. D'Angelo TD, Persano G, Crocoli A, Martucci C, Parapatt GK, Natali GL, et al. Case report: Bilateral pleural effusion secondary to late migration of a tunneled central venous catheter in a patient affected by high risk neuroblastoma. Front Pediatr. 2022 Aug 4;10.

38. García J, Alemán C, Jáuregui A, Vázquez A, Persiva Ó, Fernández de Sevilla T. Quilotórax en adultos. Revisión de la literatura a partir de una serie de 17 casos. Arch Bronconeumol. 2017 Jul;53(7):407–8.

39. Ruiz de Villa A, Spencer S, Sircar S, Bassi R, Charles K, Okonoboh P. An Unusual Case of Non-traumatic Chylothorax. Cureus. 2022 Dec 14;

40. McGrath EE, Blades Z, Anderson PB. Chylothorax: Aetiology, diagnosis and therapeutic options. Respir Med. 2010 Jan;104(1):1–8.

41. Kutz Leoz M, Irisarri Garde R, Vila Costas JJ, Martínez Echeverría A, Elizalde Apestegui I, Basterra Ederra M, et al. Derrame pleural secundario a fístula pancreático-pleural pospancreatitis aguda. Gastroenterol Hepatol. 2012 Feb;35(2):70–3.

42. Córdoba López A, Monterrubio Villar J, Álvarez-Arenas IB. Biliotórax no secundario a fístula: una complicación infrecuente en las enfermedades biliares. Arch Bronconeumol. 2008 Jul;44(7):396–7.

43. Karkhanis V, Joshi J. Pleural effusion: diagnosis, treatment, and management. Open Access Emergency Medicine. 2012 Jun;31.

44. Jany B, Welte T. Pleural Effusion in Adults—Etiology, Diagnosis, and Treatment. Dtsch Arztebl Int. 2019 May 24;

45. Light RW. The Light Criteria. Clin Chest Med. 2013 Mar;34(1):21–6.

46. Stuart S, Booth TC, Cash CJC, Hameeduddin A, Goode JA, Harvey C, et al. Complications of Continuous Ambulatory Peritoneal Dialysis. RadioGraphics. 2009 Mar;29(2):441–60.

47. Yavuz K, Erden A, Ateş K, Erden I. MR peritoneography in complications of continuous ambulatory peritoneal dialysis. Abdom Imaging. 2005 Jun 1;30(3):362–9.

48. Bhattacharya A, Mittal BR, Biswas T, Dhiman RK, Singh B, Jindal SK, et al. Radioisotope scintigraphy in the diagnosis of hepatic hydrothorax. J Gastroenterol Hepatol. 2001 Mar 21;16(3).

49. Covington MF, Choudhary G, Avery RJ, Kuo PH. Pitfalls in the Performance and Interpretation of Scintigraphic Imaging for Pleuroperitoneal Shunt. Clin Nucl Med. 2016 Nov;41(11):858–61.

50. Nishiyama K, Fukushima K, Jo T, Miyai T, Kanda S, Sugawara N, et al. SPECT/CT to diagnose pleuroperitoneal communication-associated hydrothorax in peritoneal dialysis. Kidney Int. 2015 Apr;87(4):866.

51. Álvarez Mena N, Gamazo Laherrán C, Pérez López B, Alonso Rodríguez M, Ruiz Gómez MA, Ruano Pérez R. Confirmación del origen de la fuga pleuroperitoneal mediante SPECT-TC en paciente en diálisis peritoneal. Rev Esp Med Nucl Imagen Mol. 2020 Nov;39(6):381–2.

52. Velidaki A, Koutsikos J. Scintigraphic evaluation of hepatic hydrothorax (HH). Journal of Nuclear Medicine [Internet]. 2013 May 1;54(supplement 2):1270. Available from: http://jnm.snmjournals.org/content/54/supplement_2/1270.abstract

53. Ramos Font C, López Martín J, Sánchez de Mora E, Salgado-García C, Fernández Girón F, Jiménez Hefferman A. Utilidad de la SPECT-TAC en la identificación de fístulas en una peritoneogammagrafía. Rev Esp Med Nucl Imagen Mol. 2013 Jan;32(1):52–4.

54. Jögi J, Jonson B, Ekberg M, Bajc M. Ventilation–Perfusion SPECT with ^{99m}Tc-DTPA Versus Technegas: A Head-to-Head Study in Obstructive and Nonobstructive Disease. Journal of Nuclear Medicine. 2010 May;51(5):735–41.

55. Giammarile F, Alazraki N, Aarsvold JN, Audisio RA, Glass E, Grant SF, et al. The EANM and SNMMI practice guideline for lymphoscintigraphy and sentinel node localization in breast cancer. Eur J Nucl Med Mol Imaging. 2013 Dec 2;40(12):1932–47.

56. García Gómez FJ, Martínez Esteve A, Tirado Hospital JL. Diagnóstico de comunicación peritoneo-pleural mediante peritoneograma isotópico con 99mTc-sulfuro coloidal en una niña de 3 años con síndrome nefrótico congénito tipo finlandés. Arch Bronconeumol. 2015 Apr;51(4):199–200.

57. Covington MF, Choudhary G, Avery RJ, Krupinski EA, Kuo PH. Optimal Time Points for Scintigraphic Imaging of Pleuroperitoneal Shunts. Clin Nucl Med. 2016 Oct;41(10):766–8.

58. Hewett LJ, Bradshaw ML, Gordon LL, Rockey DC. Diagnosis of isolated hepatic hydrothorax using peritoneal scintigraphy. Hepatology. 2016 Oct;64(4):1364–6.

59. Mori T, Fujino A, Takahashi M, Furugane R, Kobayashi T, Kano M, et al. Successful endoscopic surgical treatment of pleuroperitoneal communication in two infant cases. Surg Case Rep. 2021 Dec 12;7(1):181.

60. Nishiyama K, Fukushima K, Jo T, Miyai T, Kanda S, Sugawara N, et al. SPECT/CT to diagnose pleuroperitoneal communication-associated hydrothorax in peritoneal dialysis. Kidney Int. 2015 Apr;87(4):866.

61. Tokmak H, Mudun A, Türkmen C, Şanli Y, Cantez S, Bozfakioğlu S. The Role of Peritoneal Scintigraphy in the Detection of Continuous Ambulatory Peritoneal Dialysis Complications. Ren Fail. 2006 Jan 7;28(8).

62. Boonyaleepan A. Evaluation of Hepatic Hydrothorax by 99mTc-MAA Peritoneal Scintigraphy. The ASEAN Journal of Radiology. 2012 Dec 28;18(3).

63. Aygun C. Diffrential Diagnosis of Hepatic Hydrothorax by 99mTc Sulfur Colloid Peritoneal Scintigraphy: Two Cases. Gastroenterology Res. 2009;

64. Szeto CC, Chow KM. Pathogenesis and management of hydrothorax complicating peritoneal dialysis. Curr Opin Pulm Med. 2004 Jul;10(4):315–9.

65. Roussos A, Philippou N, Mantzaris GJ, Gourgouliannis KI. Hepatic hydrothorax: Pathophysiology diagnosis and management. J Gastroenterol Hepatol. 2007 Sep;22(9):1388–93.