



**UNIVERSIDAD NACIONAL AUTÓNOMA DE MÉXICO**  
**FACULTAD DE MEDICINA**  
**DIVISIÓN DE ESTUDIOS DE POSGRADO**  
**HOSPITAL JUÁREZ DE MÉXICO**

**“Descompresión microvascular mediante técnica  
de la Manga con ePTFE para el tratamiento de  
síndromes de compresión neurovascular de Fosa Posterior”**

**TESIS**

**PARA OBTENER EL GRADO DE ESPECIALISTA EN MEDICINA  
(NEUROCIRUGÍA)**

**PRESENTA:**

**ERIK BURGOS SOSA**

**DIRECTOR DE TESIS**

**DR. ARTURO AYALA ARCIPRESTE**

**DIRECTOR DE TESIS METODOLÓGICO**

**DRA. NAYELI GORETI NIETO VELÁZQUEZ**



[Ciudad de México, Julio 2023]



Universidad Nacional  
Autónoma de México



**UNAM – Dirección General de Bibliotecas**  
**Tesis Digitales**  
**Restricciones de uso**

**DERECHOS RESERVADOS ©**  
**PROHIBIDA SU REPRODUCCIÓN TOTAL O PARCIAL**

Todo el material contenido en esta tesis esta protegido por la Ley Federal del Derecho de Autor (LFDA) de los Estados Unidos Mexicanos (México).

El uso de imágenes, fragmentos de videos, y demás material que sea objeto de protección de los derechos de autor, será exclusivamente para fines educativos e informativos y deberá citar la fuente donde la obtuvo mencionando el autor o autores. Cualquier uso distinto como el lucro, reproducción, edición o modificación, será perseguido y sancionado por el respectivo titular de los Derechos de Autor.

SALUD

**DESCOMPRESIÓN MICROVASCULAR MEDIANTE  
TÉCNICA DE LA MANGA CON EPTFE PARA EL  
TRATAMIENTO DE SÍNDROMES DE COMPRESIÓN  
NEUROVASCULAR DE FOSA POSTERIOR**

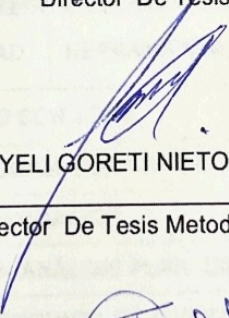
NÚMERO DE REGISTRO DE TESIS: HJM 034 / 22-R

  
DR. ERIK BURGOS SOSA

\_\_\_\_\_  
Tesisista

  
DR. ARTURO AYALA ARCIPRESTE


\_\_\_\_\_  
Director De Tesis

  
DRA. NAYELI GORETI NIETO VELÁZQUEZ

\_\_\_\_\_  
Director De Tesis Metodológico

  
DRA. ERIKA GOMEZ ZAMORA

\_\_\_\_\_  
Subdirectora De Enseñanza

  
DR. ERIK EFRAIN SOSA DURAN

\_\_\_\_\_  
Jefe De Posgrado

*El agradecimiento es para mi familia y compañeros que me brindaron su apoyo y confianza durante este proceso de mi vida con el objetivo de ser buen médico especialista, pero sobre todo mejor ser humano.*

<b>RESUMEN .....</b>	<b>6</b>
<b>ANTECEDENTES O MARCO TEÓRICO .....</b>	<b>8</b>
<b>INTRODUCCIÓN .....</b>	<b>8</b>
<b>ANATOMÍA DE LOS NERVIOS CRANEALES (V, VII).....</b>	<b>8</b>
ANATOMÍA DEL V NERVIO CRANEAL .....	8
ANATOMÍA DEL VII NERVIO CRANEAL .....	12
<b>VASCULATURA DE LA FOSA POSTERIOR .....</b>	<b>15</b>
ARTERIA CEREBELOSA SUPERIOR (SUCA) .....	15
ARTERIA CEREBELOSA ANTERO-INFERIOR (AICA) .....	16
ARTERIA CEREBELOSA POSTERO-INFERIOR (PICA).....	17
<b>DRENAJE VENOSO PETROSO .....</b>	<b>17</b>
<i>Vena petrosa superior</i> .....	18
<b>CISTERNAS DE LA FOSA POSTERIOR.....</b>	<b>18</b>
<i>Cisterna prepontina</i> .....	19
<i>Cisterna premedular</i> .....	19
<i>Cisterna cerebelopontina</i> .....	19
<i>Cisterna cerebelomedular</i> .....	19
<i>Cisterna magna</i> .....	20
<b>NEURALGIA DE TRIGÉMINO.....</b>	<b>20</b>
<i>Tratamiento</i> .....	21
<b>ESCALAS .....</b>	<b>22</b>
<i>Escala del BNI para intensidad de dolor (BNI-SI)</i> .....	22
<i>Escala del BNI para Hipoestesia (BNI-SH)</i> .....	23
<b>ESPASMO HEMIFACIAL .....</b>	<b>24</b>
<i>Tratamiento</i> .....	24
<b>ESCALAS EN ESPASMO HEMIFACIAL .....</b>	<b>25</b>
<i>Sistema de gradificación para espasmo hemifacial</i> .....	25
<i>Tipo de Resultados postoperatorios</i> .....	26
<b>DESCOMPRESIÓN MICROVASCULAR .....</b>	<b>26</b>
<b>TÉCNICA QUIRÚRGICA CON EL USO DE EPTFE (ABORDAJE RETROSIGMOIDEO).....</b>	<b>27</b>
<i>Uso de ePTFE</i> .....	28
<b>JUSTIFICACIÓN.....</b>	<b>28</b>
<b>PREGUNTA DE INVESTIGACIÓN.....</b>	<b>29</b>
<b>HIPÓTESIS. ....</b>	<b>29</b>
<b>OBJETIVOS.....</b>	<b>29</b>
<b>METODOLOGÍA .....</b>	<b>30</b>

<b>RESULTADOS.....</b>	<b>35</b>
<b>DISCUSIÓN .....</b>	<b>45</b>
<b>CONCLUSIONES .....</b>	<b>48</b>

## **Resumen**

Los síndromes de compresión neurovascular (neuralgia de trigémino, espasmo hemifacial) clásicos son ocasionados por una compresión vascular arterial o venosa. La zona de conflicto vaso-nervio es donde se ocasiona la compresión e irritación del nervio subyacente (V, VII) sobre el REZ, o TZ a lo largo del trayecto del nervio. El tratamiento definitivo y con alto grado de efectividad para esta patología es la descompresión microvascular. Algunas limitaciones que puede presentar con el uso de la técnica son las adhesiones aracnoideas, migración del material protésico, la recurrencia y la falta de tratamiento derivado de la falta de disponibilidad del material protésico (Teflón y/o Ivalón). El ePTFE es un material inerte, biocompatible, antiadherente, usado como manga aplicada de forma circunferencial al nervio, o colocado doblado como espaciador entre vaso-nervio.

## **Métodos**

Se realizó un estudio retrospectivo en Hospital Juárez de México en el periodo de 2017-2022 de los pacientes con neuralgia de trigémino o espasmo hemifacial, ocasionados por la compresión de una estructura vascular, cuyo procedimiento quirúrgico electivo mediante descompresión microvascular se realizó con ePTFE o Teflón. Para neuralgia trigeminal se utilizó como referencia la escala de intensidad de dolor Barrow Neurological Institute (BNI-SI), y la escala de hipoestesia Barrow Neurological Institute (BNI-SH). Para espasmo hemifacial, se realizó el análisis de los resultados comparando los dos materiales protésicos en el pre-quirúrgico y post-quirúrgico.

## **Resultados**

Durante este periodo se encontraron alrededor de 23 pacientes, sometidos a descompresión microvascular. De los cuales el 83% (n=19) correspondió con neuralgia de trigémino, y 17% (n=4) a espasmo hemifacial. De los cuales se encontraron 70% (n=16) mujeres, y 30% (n=7) hombres, con predominio de la sintomatología del lado derecho (56.5%, n=13). De los pacientes con neuralgia trigeminal (n=19), el 47% (n=9), se utilizó ePTFE como material protésico, y el 53% (n=10) restante se utilizó Teflon. De neuralgia trigeminal (n=19), en ambos grupos de Teflon (n=10) y ePTFE (n=9), se sometieron para BNI-SI IV (58%, n=11), y BNI-SI V (42%, n=8). En ambos grupos (n=19) mejoraron posterior a la descompresión

microvascular para neuralgia trigeminal ( $p < 0.001$ ), ePTFE  $n=9$  ( $p=0.007$ ), y Teflon  $n=10$  ( $p=0.007$ ), sin haber diferencias entre ambos grupos en postoperatorio ( $p=0.356$ ). De los pacientes con espasmo hemifacial se encontraron 3 pacientes tratados con ePTFE, y 1 con Teflon, con grados 1 ( $n=1$ ), 3 ( $n=1$ ), y 4 ( $n=2$ ), en ambos grupos mejoraron la sintomatología en el postquirúrgico.

Conclusión: La descompresión microvascular con uso de ePTFE mediante técnica de la manga puede ser eficaz para el tratamiento de estas patologías como la neuralgia de trigémino o espasmo hemifacial. Esta técnica se considera una opción ante la falta de disponibilidad de Teflon o de Ivalon.

Palabras clave: Neuralgia trigeminal, Espasmo hemifacial, descompresión microvascular, técnica de la manga, Politetraflouroetileno expandido, ePTFE



## **Antecedentes o marco teórico**

### **Introducción**

Los síndromes de compresión neurovascular se definen por una irritación mecánica de los nervios craneales por vasos sanguíneos (1). Entre estos síndromes, los más comunes son la Neuralgia Trigeminal por compresión del V (2), el espasmo hemifacial por compresión del VII, y menos frecuente la neuralgia del Glosofaríngeo por la compresión del IX par craneal (3). La causa principalmente es por compresión arterial; AICA (Arteria Cerebelosa Anteroinferior), SUCA (Arteria Cerebelosa Superior). No obstante, pueden existir otros vasos que afecten a estos nervios como PICA (Arteria Cerebelosa Postero Inferior), Arteria Vertebral, Arteria Basilar, o la Vena Petrosa superior (4). Esta zona de conflicto del vaso con el nervio generalmente comprende la zona de transición entre la mielina central y la mielina periférica de la raíz nerviosa al tallo cerebral (5), en la mayoría de los casos. Sin embargo el conflicto del vaso también puede presentarse en la porción cisternal, o incluso en ambas zonas (6).

Por lo que la opción quirúrgica para esta patología es con Teflón o Ivalón, pero probablemente tenga algunas limitaciones por la compresión multivaso, o las complicaciones que pueden presentarse como la migración del material protésico, las adhesiones aracnoideas, la formación de granuloma (7), o no esté disponible en muchos centros públicos hospitalarios, o incluso la recurrencia que puedan tener a corto plazo con el uso de este material protésico (Teflón: 12%, Ivalón: 19%) (8).

El ePTFE (Politetrafluoroetileno expandido), es proveniente de los injertos vasculares. Este es un material inerte, biocompatible, antiadherente, y fácil de manejar. Mediante el uso de este material con la técnica de la Manga al rodear el nervio, o mediante uso como espaciador entre el vaso sanguíneo y nervio con la semirigidez y la semielasticidad del mismo, se puede obtener una descompresión microvascular óptima y adecuada (9).

### **Anatomía de los nervios craneales (V, VII)**

#### **Anatomía del V nervio craneal**

El Dr. Rhoton describe que el nervio trigémino se compone de 4 segmentos a lo largo de su trayecto (10), desde el tallo cerebral hasta las divisiones periféricas que presenta. Estos cuatro segmentos son el tallo cerebral, la porción cisternal que

incluye el Root Entry Zone (REZ) y Transition Zone (TZ), el segmento del cavum de Meckel, y las tres divisiones periféricas (V1: Oftálmico, V2: Maxilar, V3: Mandibular).

### **Segmento del tallo cerebral**

Este segmento comprende los núcleos encontrados en el tallo cerebral (mesencéfalo, puente, o bulbo raquídeo).

Mesencéfalo: aquí se encuentra el núcleo que lleva el mismo nombre. Este se encuentra en la porción caudal del mismo, rostral al puente, y lateral al acueducto de Silvio, anterior y lateral al cuarto ventrículo (10). Se extiende en una dirección rostral en relación al núcleo sensorial principal o del núcleo motor (11), hasta el colículo superior (12).

Función: Converge fibras propioceptivas de los músculos extraoculares y músculos masticatorios, así como modular los mecanismos en la fuerza de la mordida (11).

Puente: se encuentra el núcleo sensorial principal, y el núcleo motor. El primero se encuentra lateral a la entrada de las raíces nerviosas sensoriales del nervio trigémino. Medial al núcleo sensorial, se encuentra el núcleo motor junto con sus fibras sensoriales (10). Las fibras del núcleo sensorial están dispuestas como ventral (división oftálmica), intermedia (división maxilar), dorsal (división mandibular) (11).

Función: el núcleo sensorial principal converge sensación táctil y de presión. El núcleo motor se proyecta por la rama mandibular. Este núcleo motor recibe colaterales de la raíz mesencefálica al recibir un estímulo sensorial conectan con el núcleo motor para formar un arco reflejo. Este núcleo motor recibe fibras corticobulbares que terminan bilateralmente en las neuronas trigeminales motoras (11).

Del núcleo sensorial principal, tiene fibras cruzadas originadas de la porción ventral que ascienden con el lemnisco medial del otro lado para formar el tracto trigémino talámico, y las no cruzadas con origen la parte dorsal-medial forman el tracto trigémino-talámico dorsal, ambos tractos terminan en el núcleo ventroposteromedial del tálamo, para enviar la información ipsilateralmente a la corteza motora somatosensorial (12).

Bulbo raquídeo: aquí se encuentra el núcleo espinotrigeminal, que se extiende del puente hacia la medula espinal cervical, hasta C2 en la medula espinal en donde se

une con la sustancia gelatinosa (12). Se encuentra en una posición anterior y lateral al cuarto ventrículo. La disposición a la entrada del nervio trigémino para formar el tracto espino trigeminal y el núcleo tienen una disposición de ventral, la rama oftálmica, de intermedio la rama maxilar, y de dorsal la rama mandibular. En el núcleo tiene tres partes, en rostral se encuentra la *pars oralis*, en la parte intermedia la *pars interpolaris*, y la parte caudal la *pars caudalis* (10).

Función: hace relevo de las funciones sensoriales de dolor y temperatura. La *pars oralis* recibe impulsos de las estructuras como la nariz y la boca, la *pars interpolaris* recibe impulsos de las regiones cutáneas de la cara, y la *pars caudalis* tiene un amplio campo de cobertura de la frente, mejilla, y la mandíbula que se ha descrito previamente como en capas de cebolla. El núcleo espinal trigeminal recibe también información sensorial de VII, IX y X par craneal. Esta ruta también tiene conexiones hacia el núcleo intralaminar y la formación reticular (10).

### **Segmento cisternal**

También tiene el nombre de raíz trigeminal, compuesta de una raíz sensorial grande y una raíz motora pequeña (10). En la raíz, la disposición de fibras para la división mandibular está caudal-lateral, la de la división maxilar intermedia, y la división oftálmica en una posición rostral-medial. Entre estas fibras de las divisiones hay pequeñas anastomosis antes de llegar al ganglio (13).

Las raicillas motoras tienen un origen en el puente anterior, superior y medial al sitio de llegada de las raicillas sensoriales. Estas pueden ser de 4-14 raicillas, cada una con un sitio separado de salida (13). Saunders et al. Menciona que tiene dos grupos de raicillas principales, una primaria (clásico origen de la raíz motora) que esta superior, y una secundaria que esta inferior. Antes de entrar al cavun de Meckel medial se unen estas dos raíces (10)(14).

La Root Entry Zone (REZ), se define como la zona de unión entre puente al nervio propiamente, y la Transition Zone (TZ) como la zona de cambio de mielina central con mielina periférica, y pueda existir a lo largo de la porción cisternal del nervio trigémino (15). Peker et al, comenta que la distancia de la TZ es variable, aproximadamente es de 1.13 mm en la porción medial, y en la parte lateral es de 2.47 mm (16), sobre la que se presume que esta zona es el sitio de compresión

para la neuralgia, y pueden ser usadas indistintamente para el tratamiento de esta patología.

### **Segmento del cavum de Meckel**

Este segmento del nervio trigeminal esta dentro del cavum de Meckel. El cavum de Meckel es una conexión entre la fosa posterior y la fosa media. Esta apertura oval esta situada en el apex petroso, debajo del seno petroso superior (17).

Este se define al pasar el nervio por la duramadre de la fosa media para entrar en el cavum de Meckel. El cavum de Meckel es una bolsa de repliegue dural con origen de la duramadre de la fosa posterior (10), para crear una impresión trigeminal y forma una apertura terminal en forma de guante. Aquí la porción petrosa de la arteria carótida interna (ACI) se encuentra debajo del cavum (17).

El espacio subaracnoideo dentro del cavum de Meckel esta detrás del ganglio trigeminal y su espacio actual es el que constituye la cisterna trigeminal (18).

### **Divisiones periféricas**

División Oftálmica (V1): la división oftálmica es la mas pequeña de las tres divisiones del nervio trigémino, y esta encontrado en la pared lateral del seno cavernoso con dirección por la fisura orbitaria superior, y al nivel de la orbita genera los nervios frontal, nasociliar, lagrimal.

El nervio frontal tiene una dirección hacia delante (entre la periorbita y músculo elevador del párpado) para generar las ramas supratroclear y el nervio supraorbitario. El nervio nasociliar arriba y lateral al nervio abducens cruza las divisiones del nervio oculomotor por arriba del nervio óptico lo que da origen a los nervios etmoidal anterior, posterior, e infratroclear. Las conexiones del nervio nasociliar conecta con el ganglio ciliar para dar origen a los nervios ciliares largos y nervios ciliares cortos. El nervio lagrimal emerge debajo de la fisura orbitaria superior, lateral al nervio frontal, por arriba de la vena oftálmica superior. Al entrar a la orbita, el nervio lagrimal cursa en el borde superior del músculo recto lateral (10).

División Maxilar (V2): La división maxilar tiene un origen debajo de la fosa media, pasando por el foramen redondo para entrar a la fosa pterigopalatina, posterior se desvía a la fisura orbitaria inferior para dar origen a los nervios cigomático, alveolar

posterior-superior fuera de la periorbita. En la fosa pterigopalatina nacen las ramas ganglionares, el nervio zigomático que se divide en el nervio zigomaticotemporal y cigomáticofacial, los alveolares posterosuperior, los nervios palatinos, el nervio vidiano, las ramas nasales, el nervio nasopalatino y el nervio faríngeo.

En el craneo emerge el nervio meníngeo el cual recibe un ramo del plexo simpático carotídeo y acompaña la rama frontal de la arteria meníngea media para inervar la duramadre en la fosa craneal media, las ramas pequeñas justo alcanzan la fosa craneal anterior por parte de este nervio (10).

**División Mandibular (V3):** Esta división es la más larga del nervio trigémino. Este es el único que cuenta con la función sensitiva y motora. Inerva el grupo muscular masticatorio, el músculo milohioideo, el vientre anterior del músculo digástrico, el tensor del velatino y el tensor del tímpano.

La división mandibular sale de la fosa media a través del foramen oval para continuar a la fosa infratemporal. Cuenta con dos divisiones principales: división pequeña - anterior y una división posterior-larga. A nivel de la fosa infratemporal se divide en una porción pequeña anterior, y una porción larga posterior. De la división pequeña anterior da origen al nervio bucal sensorial y las ramas motoras (nervio masetérico, los nervios temporales profundos, el nervio del músculo pterigoideo lateral. De la división posterior larga, se divide en 3 principales ramas sensoriales (el nervio auriculotemporal, el nervio alveolar inferior, y el nervio lingual) (10).

### **Anatomía del VII nervio craneal**

El nervio facial tiene una función sensorial y motora. Este cuenta con 8 segmentos según Rhoton, que son el tallo cerebral, la porción cisternal, el meatal, el labaríntico, el timpánico, el mastoideo, y el extratemporal (19). La función motora comprende músculos de la expresión facial, del scalp, auricular, buceador, platisma, estapedial, estilohioideo, y el vientre posterior del músculo digástrico.

### **Segmento del tallo cerebral**

El nervio proviene de fibras que se originan de los núcleos motor, solitario, salivatorio superior, espinal trigeminal.

El núcleo motor tiene subdivisiones (dorsomedial, ventromedial, intermedio y lateral), que inervan distintos grupos musculares. Las fibras eferentes del núcleo motor emergen de la superficie dorsal en un sentido medial al cuarto ventrículo. Ascienden longitudinalmente medial al núcleo del abducens, y dorsal al fascículo longitudinal medial (11). Este nervio rodea el núcleo abducens para formar la rodilla interna del nervio facial (colículo facial) (19). En su sitio de salida, estas fibras pasan medial al complejo espinal trigeminal, lateral al núcleo olivar superior, salen caudal del borde del puente en el ángulo cerebelopontino a nivel del surco pontomedular. Este inerva músculos de la expresión facial, el estilogloideo, el vientre posterior del digástrico, y el estepedial. Este núcleo recibe aferentes del núcleo espinal trigeminal involucrados en los reflejos corneal y trigéminofacial (11).

El núcleo solitario inerva la función gestatoria de los 2/3 anteriores de la lengua por medio de la cuerda del tímpano.

El núcleo espinal trigeminal recibe fibras sensoriales de los cuerpos del ganglio geniculado que inerva la superficie posterior del canal auditivo externo por la rama auricular posterior (19).

El núcleo salivatorio superior, tiene dos conexiones, la vía lagrimal que inicia en este núcleo, el cual se proyecta por el nervio intermedio al nervio petroso superficial mayor (GSPN), conecta a través del nervio vidiano a la fosa pterigopalatina (neuronas postganglionares), donde se proyecta a través de los nervios cigomático, y lagrimal. La ruta submandibular empieza en el núcleo salivatorio superior, proyectado por el nervio intermedio y la cuerda del tímpano al ganglio submandibular el cual se proyecta e inerva las glándulas submandibular y sublingual a través del nervio lingual (19).

### **Segmento cisternal**

Esta porción abarca la emergencia del nervio sobre el tallo cerebral a nivel del surco pontomedular (19). La raíz del nervio, al igual que el nervio trigémino, cuenta con dos porciones de REZ y TZ, y se usan de forma indistinta (20). La zona de transición (ZT) o zona de Obersteiner-Redlich, que se refiere la transición entre mielina periférica y central es la que está comprometida en un espasmo hemifacial, y que en primera descripción por Jannetta había sido definida como REZ (21).

Posterior a esta zona de transición, se considera propiamente el segmento cisterna del nervio facial, que tiene un curso anterolateral y superior respecto al nervio vestibulococlear para llegar al meato acústico interno. Aquí, el nervio intermedio se identifica hasta en el 80% de los casos y esta adherido a la parte vestibular del nervio vestibulococlear (19).

### **Segmento meatal**

Este segmento se considera a partir del meato acústico interno, hasta el fondo del mismo y tiene una disposición inferior en la parte lateral de la depresión meatal.

Dentro del meato acústico interno, están posicionados los nervios vestibular superior, vestibular inferior, coclear, facial, y el nervio intermedio. Los nervios facial e intermedio se encuentran en el cuadrante anterosuperior. El nervio vestibular, inerva el canal semicircular superior, el canal semicircular lateral, el utrículo, que ocupan la posición posterosuperior.

La mitad inferior del meato esta ocupada por el nervio coclear anterior, y el nervio vestibular inferior posteriormente. El nervio vestibular inferior inerva el sáculo, y esta unida por el nervio ampular posterior, que inerva el canal semicircular posterior (19).

### **Segmento laberíntico**

Esta porción es próxima al ganglio geniculado, que se extiende desde el fondo del meato al ganglio geniculado. Se mueve lateral y anterior para terminar en el ganglio geniculado donde el nervio intermedio se separa del nervio facial.

El ganglio geniculado es una protrusion del canal facial que contiene la parte terminal del nervio intermedio, el cual emerge del ganglio como GSPN anterolateral al segmento petroso de la ACI.

Al unirse la rama petrosa profunda del plexo simpático forma el nervio del canal pterigoideo, el cual pasa anterior por canal pterigoideo (19).

### **Segmento timpánico**

Este empieza en el ganglio geniculado, que pasa por debajo del canal lateral semicircular. Este segmento cuenta de dos segmentos (anterior y posterior). La parte anterior del segmento timpánico es profunda, y la parte posterior pasa entre el canal semicircular lateral, y la eminencia piramidal (19).

### **Segmento mastoideo**

Al momento de terminar el segmento timpánico en la eminencia piramidal (localizado profundo a la ventana oval), comienza el segmento mastoideo.

El nervio facial al descender por la mastoides origina tres ramas: la cuerda del tímpano, el nervio del músculo estapedial, y la rama auricular sensorial que inerva el conducto auditivo externo.

### **Segmento extratemporal**

El nervio sale del craneo por el foramen estilomastoideo. Desde la emergencia del craneo a su bifurcación en la glándula carótida es referido como tronco del nervio facial. Medial esta el proceso estilohioideo, y lateral la punta de la mastoides. Cursa anterior de forma oblicua caudal-externo con una concavidad superior. A nivel de la glándula parotidea, se divide como ramas temporofacial y cervicofacial en el borde posterior de la rama de la mandibula para dar a origen a las ramas del nervio facial (Temporal, cigomático, bucal, mandibular marginal, y cervical) (19).

### **Vasculatura de la fosa posterior**

#### **Arteria cerebelosa superior (SUCA)**

Esta va alrededor del mesencéfalo, pasando entre los nervios craneales IV y V. Esta arteria da a las arterias perforares que irrigan el pedúnculo cerebeloso superior en la fisura cerebelomesencefálica antes de alcanzar la superficie cerebelosa tentorial.

Esta pasa por el Mesencefalo, pasando por los nervios III, IV, y V, a nivel de la fisura cerebelomesencefálica por el pedúnculo cerebeloso superior hasta llegar la superficie cerebelosa tentorial (22) (23).

Esta arteria se divide en cuatro segmentos, compuestos por uno o más troncos.

**Segmento anterior pontomesencefálico:** entre el doso selar y el tallo cerebral alto. Empieza del origen de la misma por la arteria basilar, hasta el margen anterolateral del tallo cerebral (Medial al borde libre del tentorio).



**Segmento pontomesencefálico lateral:** se encuentra anterolateral del puente. Su asa caudal se proyecta hacia el REZ del nervio trigémino en un punto medio. La parte anterior se encuentra por arriba del tentorio, y la parte posterior por debajo del mismo. Termina en el margen anterior de la fisura cerebelomesencefálica.

**Segmento cerebelomesencefálico:** Este comprende el curso por la fisura cerebelomesencefálica. Hace una asa profunda con dirección medial a nivel del velo medular superior hasta la porción anterior de la incisura tentorial.

**Segmento cortical:** Aquí se incluyen las ramas distales a la fisura cerebelomesencefálica hacia la superficie tentorial del cerebelo (23).

#### Arteria cerebelosa antero-inferior (AICA)

Esta arteria está relacionada con el puente. Da origen a arterias perforares que irrigan el pedúnculo cerebeloso medio en la fisura cerebelopontina antes de alcanzar la superficie petrosa cerebelosa. Esta se encuentra a nivel del puente, pasando por los nervios craneales VI, VII, y VIII por la fisura cerebelopontina por el pedúnculo cerebeloso medio hasta alcanzar la superficie cerebelosa petrosa (22). AICA está relacionada con el meato acústico interno, y el nervio vestibulo-coclear (VIII), y cada uno de los segmentos puede estar relacionada con uno o dos troncos arteriales (23).

Esta arteria se divide en cuatro segmentos.

**Segmento pontino anterior:** Este comienza a su origen de la arteria basilar, hasta el eje axial de la oliva inferior de la medula.

**Segmento pontino lateral:** Localizada en el segmento anterolateral del puente, pasando por arriba, debajo o entre el nervio vestibulococlear. Este segmento irriga las ramas relacionadas con este nervio a nivel del meato acústico interno. A su vez, este segmento se divide en prenatal, meatal y postmeatal dependiendo de la relación con el meato. Las ramas de este segmento son la arteria laberíntica, arterias perforares recurrentes, y la arteria subarcuata.

**Segmento Floculopeduncular:** Comienza al pasar rostral o caudal al floculo del cerebelo para alcanzar el pedúnculo cerebeloso medio y la fisura cerebelopontina.

**Segmento cortical:** Esta irriga, y está relacionado con la corteza de la superficie petrosa del cerebelo (23).

### Arteria cerebelosa postero-inferior (PICA)

Esta corre alrededor de la medula espinal, usando por las raíces de los nervios craneales ix, x, y XI. Esta da origen a las arterias perforares que irrigan el pedúnculo en la fisura cerebelomedular antes de alcanzar la superficie suboccipital cerebelosa. Esta emerge a nivel de la medulla oblongata pasando por los nervios craneales IX, X, X1, y XII pasando por la fisura cerebelomedular a través del pedúnculo cerebeloso inferior hasta llegar a la superficie sub-occipital cerebelosa. (22)

Esta arteria cuenta con cinco segmentos más largos, y puede incluir más de un tronco dependiente del nivel de bifurcación de la arteria.

**Segmento anterior medular:** Anterior a la medula, y se dirige hacia atrás pasando las raicillas del hipogloso hasta el nivel más prominente de la oliva inferior.

**Segmento medular lateral:** Comienza posterior a la prominencia de la oliva inferior, y termina en el origen de los nervios IX, X, y XI.

**Segmento tonsilomedular:** comienza donde terminan las raicillas de IX, X, y XI, y termina en un punto medio de las tonsilas. La porción proximal cursa cerca del receso lateral, y posterior para alcanzar el polo inferior de la tonsila.

**Segmento telovelotonsilar:** Comienza en la porción media del ascenso de PICA, por la superficie media de la tonsila hacia el techo del cuarto ventrículo, y termina entre las fisuras del dermis, tonsilas y hemisférico.

**Segmento cortical:** Comienza al dejar el surco entre los vermis (Entre vermis medial y la tonsila y hemisferio lateral), para irrigar principalmente la superficie suboccipital del cerebelo (23).

### Drenaje venoso petroso

Las venas de fosa craneal posterior está dividido en tres grupos que son el galénico, el petroso, y el tentorial. El grupo galénico son el grupo de venas que drenara a la vena de galeno. El grupo petroso drena al seno petroso inferior, y el grupo tentorial drena a la confluencia (22).

El drenaje petroso abarca las venas que drenan a los senos petrosos superior e inferior, y a su vez dividido si drenan superficial (parte lateral del hemisferio cerebeloso), o profundo (fisuras cerebelopontina, y cerebelomedular, cerebelomensencefalica, la parte inferior del techo y pared lateral del cuarto ventrículo). El grupo profundo incluye las venas pontotrigeminal, la vena

mesencefalica lateral, venas de la fisura cerebelomedular, venas del pedúnculo cerebeloso inferior. Este drenaje se lleva a cabo principalmente por las venas petrosas superior e inferior que dependerá a que seno drenará (superior o inferior). Las venas petrosas superior son de las más largas y más frecuentes. Las petrosas inferiores son pequeñas venas puente.

### **Vena petrosa superior**

La vena petrosa superior está formada como segmento terminal de una vena simple, o por un pedúnculo formado por la unión de muchas venas (24). Las tributarias más comunes son la vena pontina transversa y la vena pontotrigeminal. Esta se divide en un grupo lateral, intermedio y medial de acuerdo con el sitio de entrada dentro del seno petroso superior en relación con el meato acústico interno. En orden de frecuencia 64.7% esta medial, 8.8% intermedio, y 26.5% se encuentra lateral (24). Desde el punto de vista quirúrgico y por la relación al meato, como retromeatal, meatal, y premeatal. Retromeatal: las venas están laterales al tubérculo suprameatal, Meatal: en el mismo plano del tubérculo suprameatal, y premeatal: las venas localizadas mediales al tubérculo (25).

Del grupo medio, usualmente es un tronco que está formado por la unión de dos o tres venas (vena pontina transversa, vena ponto-trigeminal, vena de la fisura cerebelopontina, y vena del pedúnculo cerebeloso medio). Del grupo intermedio está formado por 2 o 3 venas petrosas superiores que drenan la vena de la fisura cerebelo-pontina. Del grupo lateral, el tronco está formado por la unión de las venas hemisféricas superior e inferior, y la vena de la fisura cerebelo-pontina (24).

### **Cisternas de la fosa posterior**

Son compartimientos llenos de líquido cerebroespinal delimitadas por membranas aracnoideas, en el grupo infratentorial. El Dr. Rhoton divide estas cisternas en pares o impares (26). Las cisternas impares son la cisterna interpeduncular, cisterna prepontina, cisterna premedular, cisterna cuadrigeminal, y cisterna magna. Las cisternas pares son la cerebelo-pontina, y la cerebelo-medular. El Dr. Yasargil (27), agregado a estas describe otras cisternas presentes en la fosa posterior como la cisterna hemisférica del cerebelo, la cisterna vermiana.

### Cisterna prepontina

Se encuentra entre las membranas aracnoideas sobre el clivus y la superficie anterior del puente. Contiene membranas aracnoideas que rodean la AICA, en su dirección a la cisterna cerebelopontina. Contiene a la arteria basilar, el origen de la AICA, así como el curso del VI de la región pontina al canal de Dorelo (27).

### Cisterna premedular

Se encuentra entre la superficie anterior de la medula, y la membrana aracnoidea que cubre al clivus. Su límite superior entre la unión del puente y la medula. Se extiende superiormente desde el surco pontomedular sobre el aspecto ventral de la medula hacia el área cervical superior. La extensión lateral de la cisterna no sobrepasa las arterias vertebrales y el nervio hipogloso en la cisterna cerebelomedular. La cisterna contiene la arteria espinal anterior, y la vena medular anterior (27).

### Cisterna cerebelopontina

Se posiciona anterolateral al puente y cerebelo, separada de la cisterna prepontina por la membrana pontina anterior. Lateralmente se extiende al borde de la superficie cerebelosa. La arteria SUCA entra a esta cisterna pasando por la unión de la membrana pontina anterior y el nervio oculomotor, lateral a la membrana pontomencefalica.

Lateral se extiende a lo largo de la porción petrosa del hueso temporal, el cual conecta con el meato auditivo interno, y el meato del cavum de Meckel. Medial está el floculo que es inmediatamente posterior a la cisterna cerebelopontina (27).

### Cisterna cerebelomedular

Posicionada caudal a la unión del puente y la medula. Separada por la cisterna cerebelopontina por la membrana pontomedular, y de la cisterna premedular por la trabecula en frente del glosofaríngeo, vago y accesorio. PICA entra a esta cisterna alcanzando la superficie anterior de las raicillas de los nervios IX, X, y XI, continuando su curso hasta la cisterna magna (27).

### Cisterna magna

Está posicionada dorsal a la medula y al vermis cerebeloso. La característica de la cisterna magna es la densa malla trabeculada que se extiende de las tonsilas a la medula, y al foramen de Magendie. Esta cisterna tiene proyección anterior y posterior al vermis cerebeloso. Anterior se abre a la fisura cerebelomedular, y posterior al vermis junto con la incisura cerebelosa posterior. La arteria PICA pasa alrededor de la medula. Entra a la cisterna magna cerca del punto en el cual se divide en un tronco lateral que irriga el hemisferio y la tonsila, y un tronco medial que irriga el vermis (26)(27).

Cisterna cerebelosa superior: Localizada entre la parte superior del vermis y la membrana arácnida que descansa sobre el borde inferior del seno recto. Comunica debajo de la tórula con la cisterna Magna. Lateralmente se junta con el espacio subaracnoideo sobre los hemisferios cerebelosos. Esta contiene las ramas mediana y paramedianas de la SUCA y de la vena vermiana superior (26)(27).

### **Neuralgia de trigémino**

Es un trastorno neuropático crónico (2) caracterizado por la presencia de dolor, que afecta las actividades humanas. Según la clasificación internacional de trastornos que causan dolor de cabeza (ICHD, International Classification of Headache Disorders), la neuralgia trigéminas se define como un dolor paroxístico severo en el territorio en el territorio del nervio trigémino, que puede durar fracciones de segundo hasta 2 minutos, con dolor descrito como choques eléctricos, lancinante o sordo, y este desencadenado por un estímulo inocuo (28). Este trastorno puede condicionar un incremento de la ansiedad, depresión, y afectar el sueño repercutiendo en la calidad de vida del paciente (29).

Esta patología predomina en mujeres hasta un 60%, con una edad de presentación mayoritaria 53-57 años (29), y se va incrementando con la edad (2). Puede tener alteraciones genéticas subyacentes que contribuyen a la presentación de esta enfermedad, como las mutaciones en canales de sodio.

Hay tres tipos de neuralgia: clásica, secundaria e idiopática. El tipo clásico ó primario es el mas común, y causado por la compresión vascular. En frecuencia la arteria cerebelosa superior es lo común. La de tipo secundario representa 15% de los casos, asociado a una enfermedad neurológica identificable como la esclerosis

múltiple, o algún tumor en la región cerebelopontina. La neuralgia trigeminal idiopática que se caracteriza por no encontrar una causa aparente, representa 10% de los casos (2).

El dolor por esta patología es de corta duración (28), y la calidad de este dolor es lancinante, súbito, como choques eléctricos, o como en pica-hielos (29). Este dolor esta desencadenado por gestos, y al presionar zonas gatillo, el tocado con un pañuelo o rozar sobre el labio superior, o incluso el viento cruzando por la cara (2). La presentación de la neuralgia generalmente afecta la distribución de V2, o V3 con el lado derecho más afectado que del lado izquierdo (2)(29).

En algunas ocasiones, el dolor se acompaña de características autonómicas como lagrimeo (29).

La resonancia magnética (MRI, Magnetic Resonance Imaging) contrastada con gadolinio es importante para descartar la presencia de múltiple esclerosis. La compresión neurovascular es vista por el uso de MRI, de preferencias con las secuencias imagen ponderada T2 3D, con el detalle examinado de la región cisternal, del segmento cavernoso del nervio, y la secuencia TOF para la visualización de las arterias y la fase contrastada las venas (2).

### Tratamiento

El tratamiento de primera elección para neuralgia trigeminal son la carbamazepina, (200-1200 mg/día), o la ozcarbamazepina (300 - 1800 mg/día), con un control del dolor hasta en el 90% de los pacientes. El tratamiento está relacionado con el bloqueo canales de sodio por compuerta, lo que modula la estabilización de las membranas neuronales hiperexcitables e inhibe las descargas repetitivas (2). Agregado a esta medicación, también se pueden usar otros medicamentos como la gabapentina, pregabalina, lamotrigina, baclofeno, fenitoína, sin embargo, tienen un efecto menor en el control del dolor.

Procedimientos locales.

Esta indicado cuando las dosis de los medicamentos no son las adecuadas para controlar el dolor, o si hay presencia de efectos adversos. Entre los procedimientos locales se encuentran el bloqueo periférico del nervio trigémino en su sitio de salida

mediante la inyección de alcohol (2). En las guías europeas se ha agregado el uso de toxina botulínica tipo A (30), o uso de otras medidas como bloqueo de nervio, o uso de otros medicamentos como topiramate, sin embargo hay falta de evidencia para corroborar la eficacia de los mismos (29).

El uso de radiofrecuencia por termocoagulación es una optativa para el manejo de esta patología, sin embargo, puede dañar las fibras nerviosas. Con el uso de Gama knife puede tomar varias semanas para controlar el dolor, por lo que la descompresión microvascular ha sido el tratamiento favorecido en los pacientes no respondedores a tratamiento médico (2). Incluso, la descompresión microvascular se considera como la primera elección de tratamiento para manejo de neuralgia trigeminal clásica (30).

## Escalas

### Escala del BNI para intensidad de dolor (BNI-SI)

La escala creada por el Barrow Neurological Institute es ampliamente usada, y es la escala prototipo, principalmente en cirugía esterotaxica (31), así como en cirugía de descompresión microvascular de neuralgia de trigémino, o en realización de neurectomía interfascicular (32).

Esta escala de intensidad de dolor del Barrow Neurological Institute (BNI), fue realizada en pacientes con neuralgia de trigémino manejados por radioterapia.

Para la evaluación de severidad de neuralgia trigeminal, la escala de intensidad de dolor del BNI ha mostrado ser un método efectivo para la evaluación del mismo.

Esta es una herramienta para evaluar la severidad de neuralgia trigeminal. El puntaje de la escala de intensidad de dolor del BNI es una herramienta representativa preparativa para el resultado quirúrgico postoperatorio después de la descompresión microvascular (33)(34).

Con la escala de intensidad de dolor modificada del BNI se divide el grado III en IIIa, sin la presencia de dolor con medicación, y IIIb, dolor presente controlado con medicamentos, lo cual es de utilidad para poder diferenciar la presencia de dolor con y sin control con medicación, lo que da utilidad tanto en tratamiento con radiocirugía, y en el ámbito quirúrgico (32) (35). **(Tabla 1.)**

<b>Intensidad de Dolor Barrow Neurological Institute</b>	
<b>I</b>	No dolor trigeminal, no medicación
<b>II</b>	Dolor ocasional, no requiere de medicación
<b>IIIa</b>	Sin dolor, continua con medicación
<b>IIIb</b>	Dolor persistente, controlado con medicamentos
<b>IV</b>	Algo de dolor, no adecuadamente controlado con medicamentos
<b>V</b>	Dolor severo, sin alivio de dolor

Tabla 1. Tabla de intensidad de dolor Barrow Neurological Institute (BNI-SI)

#### Escala del BNI para Hipoestesia (BNI-SH)

Esta escala es utilizada para saber el grado de adormecimiento posterior a la cirugía. Esta escala fue implementada por el Barrow Neurological Institute, en el tratamiento de neuralgia trigeminal con el uso de radiocirugía como resultado de nuevas alteraciones sensoriales como disestesias, adormecimiento o sensaciones quemantes posteriores al uso de radiocirugía (36)(35). También ha sido usada en procedimientos quirúrgicos, debido a que la manipulación del nervio trigémino durante la cirugía puede condicionar hipoestesia (32). (**Tabla 2.**)

<b>Puntaje</b>	<b>Definición</b>
<b>I</b>	No adormecimiento facial
<b>II</b>	Leve adormecimiento facial no molesto
<b>III</b>	Algo molesto, adormecimiento facial
<b>IV</b>	Bastante molesto con adormecimiento facial

Tabla 2. Escala para hipoestesia del Barrow Neurological Institute (BNI-SH)



## **Espasmo hemifacial**

Es un trastorno del movimiento caracterizado por la presencia intermitente de los músculos inervados por el nervio facial, caracterizado por la presencia de contracciones clónicas y tónicas de los músculos de la expresión facial, de forma unilateral que empieza en la musculatura de la periorbita, y progresa a la región perioral, platisma, y otros músculos de la expresión facial (37). Los espasmos pueden ser breves, contrayéndose toda la hemicara de una manera tónica .

Este comienza en la quinta y sexta década de la vida, y menos del 6% se presenta antes de los 30 años (37). La presentación familiar llega a presentarse por herencia autosómica dominante, no está muy bien definida la susceptibilidad genética (38).

El espasmo hemifacial primario es ocasionado por la compresión del séptimo nervio en la REZ en fosa posterior por un vaso aberrante o un vaso ectásico, común las arterias cerebelosa superior, AICA, y la arteria vertebral (37)(39).

Algunos factores agravantes están reportados como la ansiedad, el estrés, la fatiga, la privación de sueño, la lectura, la exposición de la luz, o incluso algunas posiciones de la cabeza (39). Algunas veces se puede comprometer la visión por las contracciones repetitivas de los músculos y disartria ocasionada por los movimientos orofaciales (40).

El diagnóstico del espasmo hemifacial primario por un conflicto vascular, se realiza mediante el estudio de MRI, complementado con un estudio de angiografía.

La combinación del estudio ponderado de 3D-T2, con la secuencia 3D de TOF, o 3D T1 con medio de contraste puede reforzar si la compresión es por conflicto venoso (40).

El uso de electroneuromiografía es un estudio complementario para la detección de esta patología. Los hallazgos muestran actividad espontánea en reposo, con o sin la actividad del espasmo (Característica de hiperexcitabilidad) (40).

## **Tratamiento**

Algunos medicamentos anticonvulsivos como carbamazepina, clonazepam, gabapentin, u otras como baclofeno, algunos anticolinérgicos, o el haloperidol (41), pueden ser usados como alternativas para el tratamiento del espasmo hemifacial.

Sin embargo no han mostrado efectividad a largo plazo, lo que limita su efectividad (38).

La toxina botulínica se derivada del bacilo Gram positivo anaerobio *Clostridium botulinum*. Esta actúa en la región presináptica de la unión neuromuscular y bloquea la liberación de la acetilcolina en la unión sináptica (38). La desventaja que puede tener son las recaídas, así como el costo de la terapia con la posibilidad de tener infecciones repetitivas cada 3-6 meses, agregado a la paresia facial que puede existir (23%), diplopia (17%), ptosis (15%) (41).

El procedimiento quirúrgico mediante la descompresión del nervio facial, por la presencia de un vaso aberrante o ectásico que tiene un éxito de hasta el 90% (42). Generalmente se indica para los pacientes no respondedores a la toxina botulinica o que prefieren la opción de cura permanente para esta patología (37).

#### Escalas en espasmo hemifacial

##### Sistema de gradificación para espasmo hemifacial

Para localización de la sintomatología, se usa esta escala que se creo para validar la solidez y para cuantificar la severidad de espasmo hemifacial antes y después de la cirugía, su utilidad en el espasmo hemifacial radica en saber si existe mejoría en la sintomatología de los pacientes (43).

**Tabla 3. Sistema de gradificación clínica de espasmo hemifacial.**

<b>Sistema de gradificación para Espasmo hemifacial</b>	
<b>I</b>	Espasmos localizados alrededor del area periocular
<b>II</b>	Esparcimiento de movimientos involuntarios a otras partes de la cara ipsilateral, afecta otro grupo muscular
<b>III</b>	Interferencia con la visión, por la presencia de espasmos tónicos frecuentes
<b>IV</b>	Asimetría disfigurante, contracción continua de los músculos orbiculares que afecta la apertura ocular

### Tipo de Resultados postoperatorios

Esta clasificación usada por el Dr. Revuelta-Gutierrez usada en 226 casos (44), evalúa los resultados postquirúrgicos de acuerdo con tipo de respuesta clínica postquirúrgica, con o sin la presencia de recurrencia posterior al procedimiento. **Tabla 4.**

<b>Resultados postoperatorios del Espasmo Hemifacial</b>		
<b>I</b>	Excelente	Cese complete del Espasmo Hemifacial, o 2 espasmos musculares por semana, o cese de las contracciones faciales no visibles por el observador
<b>II</b>	Buena	1-2 Espasmos por día, con una mejoría preoperatoria marcada
<b>III</b>	Mala	Mas de 2 espasmos musculares por día, con una ligera mejora preoperatoria, o el espasmo hemifacial sin cambios clínicos después de la cirugía
<b>IV</b>	Recurrencia	Recaída o re-aparición de los síntomas después de una resolución inicial, excelente o buena respuesta

**Tabla 4. Escala de resultados postoperatorios para espasmo hemifacial.**

### **Descompresión microvascular**

Para proceder al tratamiento quirúrgico de esta patología, se debe identificar el vaso que compromete la raíz del nervio trigémino. La descompresión microvascular es el tratamiento quirúrgico más efectivo (2), y definitivo para esta patología.

En un seguimiento de 1-2 años del procedimiento, 68-88% tienen alivio del dolor, 61-80% tienen alivio del dolor a los 4-5 años (30). Algunas complicaciones encontradas son la fístula de LCR (2%), infartos del tallo cerebral, o hematomas en 0.6%, meningitis 0.4%.

Es importante la correcta identificación del vaso que está comprimiendo la raíz nerviosa para colocar el material protésico, ya que en 11% de los casos no se encuentra la compresión neurovascular (45), para estos casos en particular en nuestra institución procedemos a la liberación de la adhesiones aracnoideas que están próximas o realizamos procedimiento de neulolisis interfascicular en caso de ser por neuralgia trigeminal.

Las complicaciones no están exentas en el tratamiento de esta patología, y pueden presentarse como pérdida sensorial de todo el nervio trigémino en 2.9%, o pérdida auditiva (1.8%) (30), característicamente en espasmo hemifacial, la pérdida auditiva puede aumentar (7-26%), o incluso presentar parálisis permanente o transitoria (46).

#### Técnica quirúrgica con el uso de ePTFE (Abordaje Retrosigmoideo)

Para la realización de esta cirugía es necesario posicionar al paciente en posición de Park Bench sobre el lado contralateral de la afección. Se procede a la colocación de cabezal de Mayfield, seguido de la flexión lateral cefálica de 30 grados y la flexión 4 cm en relación con el esternón, y colocación de tela adhesiva en hombro ipsilateral al sitio afectado en dirección caudal. El marcaje se realiza de la raíz del arco cigomático a la protuberancia occipital externa (para tener referencia del seno transversal) y para referencia del seno sigmoideo se realiza un marcaje siguiendo el eje la incisura mastoidea, paralela al reborde de la oreja. La incisión puede ser lineal o curvada de acuerdo a las características de los pacientes, 1 cm posterior a la apófisis de la mastoidea, a 3 cm del reborde de la oreja. Seguido de la disección del colgajo cutáneo, y la disección de los músculos de la región suboccipital lateral (esternocleidomastoideo, auricular posterior, esplénico y occipital). Se identifican las suturas parietomastoidea, occipitomastoidea, y lambdoidea con su respectiva convergencia en el asterion. Se realiza un trepano por debajo y posterior a la unión de las mismas, seguido de una disección y ampliación de la craneotomía hasta la localización del borde post del seno sigmoideo y el borde inferior del seno transversal. Se realiza la apertura de la duramadre adyacente a los senos en forma de "C", con una colocación de puntos de retracción dural para la ampliación del campo. Se procede al drenaje de las cisternas cerebelopontina y cerebelomedular. Posterior se retrae el cerebelo solo en sentido de nervio V y del complejo IX, X, XI para evitar una lesión del VII & VIII.

Neuralgia Trigeminal: Para la localización del mismo, se sigue el ángulo del reborde del tentorio con la cara petrosa dural. Disección de las membranas aracnoideas, se deben disecar del V, previa identificación de la vena petrosa superior (47) (la cual se debe respetar, por las complicaciones que puedan relacionarse) (48). Seguido de una examinación de la porción de la cavidad de Meckel (segmento cisternal), hacia el sitio de origen (REZ). Los vasos sanguíneos son movilizados fuera del

nervio, seguido de la colocación del pedazo de ePTFE (expanded polytetrafluoroethylene) entre el vaso y nervio.

Espasmo Hemifacial: Se realiza la apertura de la aracnoides del complejo VII & VIII y el vaso causante se identifica en la REZ. El vaso arterial que este ocasionando esta compresión (AICA, PICA, Vertebral) se moviliza fuera con una pieza de ePTFE.

### Uso de ePTFE

Para la colocación del ePTFE (expanded polytetrafluoroethylene, IMPRA®, Tempe, Arizona, US), se debe cortar de acuerdo con la cantidad de superficie requerida de descompresión microvascular. La realización de la técnica de la Manga puede ser aplicado de dos maneras. La primera colocando el material doblado que funcionará como espaciador entre el vaso inflingente y el nervio. La segunda se coloca el material rodeando al nervio que se desea descomprimir de una forma circunferencial. Esta última aplica principalmente cuando hay adhesiones aracnoideas, o compresión de más de dos vasos (arterial o venoso).

Una vez que terminado el procedimiento de descompresión, se realiza la verificación de la hemostasia, seguido de un afrontamiento de la duramadre con puntos continuos de Prolene 4-0. Posteriormente, el sellado de las celdillas mastoideas con cera para hueso, la colocación de músculo, la colocación de Gelfoam y un afrontamiento de los músculos de inserción en la línea nugal superior en "X" con el uso de Vicryl 1-0. Al último se afronta piel con puntos simples o en sujeción continuo con uso de Nylon 3-0.

Finalizada la cirugía, el paciente continúa con vigilancia al menos por 72 horas para posteriormente determinar su egreso hospitalario.

### Justificación.

Los síndromes de compresión neurovascular son una patología que requiere en muchas ocasiones de tratamiento quirúrgico para la descompresión microvascular. El tipo de técnica utilizada para tratarlos depende del sitio de compresión, o la porción cisternal del nervio afectado. No obstante, suelen presentarse complicaciones que se asocian a una recidiva. En la mayoría de los centros hospitalarios del mundo se utiliza Teflón para la descompresión, material que desafortunadamente escasea en el Hospital Juárez de México (HJM), sin embargo,

el ePTFE es un material que se utiliza para procedimientos de cirugía cardiovascular que siempre está disponible.

Por lo anterior, en algunos procedimientos de descompresión microvascular como en neuralgia de trigémino o espasmo hemifacial se ha utilizado el ePTFE, en sustitución del telón, con resultados clínicos favorables. El presente estudio evidenciará la efectividad de la técnica de la manga con ePTFE en el tratamiento de síndromes de compresión neurovascular de fosa posterior, en pacientes atendidos en el HJM. Comparando los resultados clínicos de usar esta técnica con el uso de teflón, que es el material de elección.

#### **Pregunta de investigación.**

¿Cuál es el resultado clínico de los pacientes post-operados de compresión microvascular (Neuralgia de Trigémino, Espasmo Hemifacial), con el uso de ePTFE en el Hospital Juárez de México en el periodo de enero de 2017 a diciembre de 2022?

#### **Hipótesis.**

Los pacientes con síndrome de compresión neurovascular (neuralgia de trigémino o espasmo hemifacial), tendrán una descompresión microvascular adecuada con la técnica de la manga con ePTFE, presentando mejoría clínica postquirúrgica y una disminución de la sintomatología en el seguimiento postoperatorio de mas de 3 meses, similar a la observada en pacientes tratados con teflón.

#### **Objetivos.**

Objetivo general:

Describir el resultado clínico postoperatorio de la descompresión microvascular con ePTFE en pacientes con neuralgia de trigémino y espasmo hemifacial del Hospital Juárez de México.

Objetivos específicos:

Identificar el grado de recuperación clínica de los pacientes con neuralgia de trigémino con el uso prequirúrgico y postquirúrgico de las escalas de intensidad de dolor e hiperestesia del BNI.

Identificar el grado de recuperación clínica de los pacientes con espasmo hemifacial con el uso postquirúrgico de una escala validada.

Conocer el resultado funcional, la mejoría clínica del paciente en la consulta de seguimiento al menos de 3 meses postoperatorio.

Conocer el tipo de compresión vascular (arterial o venoso) en la que se utiliza más frecuentemente esta técnica.

### **Metodología**

Diseño del estudio: ambispectivo, observacional y longitudinal.

Población de estudio: todos los pacientes sometidos a procedimiento quirúrgico mediante descompresión microvascular en el periodo de enero de 2017 a diciembre de 2022.

### **Criterios de Selección**

#### 1. Criterios de Inclusión

a) > 18 años.

(1) Pacientes con Neuralgia de Trigémino.

(2) Pacientes con Espasmo hemifacial.

b) Procedimiento quirúrgico electivo mediante Descompresión Microvascular con ePTFE o Teflón.

#### 2. Criterios de Exclusión

a) <18 años

b) Cirugías previas para el tratamiento de la Neuralgia.

c) Pacientes en los que se utilizó ePTFE o Teflón en combinación con otro material protésico.

#### 3. Criterios de eliminación

a) Expediente extraviado, expediente incompleto, operados en otra institución, seguimiento del paciente < 3 meses en la consulta externa para valoración clínica.

### **Definición de Variables**

- Neuralgia de Trigémino

- Definición conceptual: Síndrome clínico caracterizado por la presencia de dolor lancinante, de tipo choque eléctrico unilateral en la región facial desencadenado por el estímulo cutáneo.
- Definición operacional: Se registrará la presentación de datos clínicos compatibles con este diagnóstico.
- Tipo de Variable: Categórica
- Unidad de Medición: Si o No
- Espasmo Hemifacial
  - Definición conceptual: Trastorno del movimiento del séptimo nervio craneal caracterizado por la contracción intermitente o parcial de músculos inervados por el nervio facial.
  - Definición operacional: Se registrará la presentación de datos clínicos compatibles con este diagnóstico.
  - Tipo de Variable: Categórica
  - Unidad de Medición: Si o No
- Duración de Síntomas
  - Definición conceptual: Tiempo que ha transcurrido el paciente con el síntoma principal de diagnóstico.
  - Definición operacional: Se registrará el tiempo de sintomatología expresada en meses al momento de realización de base de datos.
  - Tipo de Variable: Cuantitativa
  - Unidad de Medición: Discontinua (Meses al momento de la inclusión)
- Edad
  - Definición conceptual: Años cumplidos del paciente el cual se esta evaluando en el expediente clínico.
  - Definición operacional: Se registrará el tiempo registrado en años al momento de la realización de la cirugía.
  - Tipo de Variable: Cuantitativa
  - Unidad de Medición: Discontinua
- Género



- Definición conceptual: Categoría de género que pertenece a una persona
- Definición operacional: Se registrará el tipo de género obtenido del expediente clínico
- Tipo de variable: Cualitativa
- Unidad de Medición: Hombre / Mujer
- Mejoría postquirúrgica
  - Definición conceptual: Mejoría de la sintomatología clínica posterior al tratamiento quirúrgico.
  - Definición operacional: Se registrará la mejoría en el postquirúrgico hasta los 3 meses
  - Tipo de Variable: Dicotómica
  - Unidad de Medición: Si / No
- Complicaciones postoperatorias
  - Definición conceptual: Eventualidades que pueden ocurrir después de la cirugía no intencionados por el cirujano, en el postoperatorio inmediato, mediato o tardío.
  - Definición operacional: Se registrará los tipos de complicaciones existentes posterior a la cirugía.
  - Tipo de Variable: Cualitativa
  - Unidad de Medición: Discontinua
- Estructura vascular que comprime el nervio
  - Definición conceptual: Estructura vascular (Venosa o Arterial) que comprime el nervio craneal V, VII, VIII.
  - Definición operacional: Se registrará la estructura vascular que comprime el nervio craneal
  - Tipo de Variable: Cualitativa
  - Unidad de Medición: Discontinua (AICA, PICA, SUCA, Arteria Basilar, Arteria Vertebral, Vena Petrosa Superior)
- Escala de intensidad de dolor del Barrow Neurological Institute (BNI-SI) para neuralgia de trigémino

- Definición conceptual: Esta es una escala por parte de Barro para la valoración de resultado clínico de pacientes con neuralgia de trigémino internacionalmente usada
- Definición operacional: Se registrará el puntaje I-V, tomando como no dolor I, y dolor severo V.
- Tipo de variable: Ordinal (Descrita en sección de escalas)
- Escala de hipoestesia del Barrow Neurological Institute (BNI-SH) para neuralgia de trigémino
  - Definición conceptual: Puntaje por parte de Barrow Neurological Institute para la valoración de resultado clínico con respecto a la función sensitiva por parte de V
  - Definición operacional: Se registrará con I; sin presencia de adormecimiento, y IV con la presencia de un entumecimiento facial molesto
  - Tipo de Variable: Ordinal (Descrita en sección de escalas)
- Escala de sistema de gradificación clínica de espasmo hemifacial
  - Definición conceptual: Escala de grados clínicos para la cuantificación de severidad de espasmo hemifacial
  - Definición operacional: Se registrará con Grado I con la presencia de espasmos en el área periorcular y IV como la presencia de asimetría desfigurada.
  - Tipo de Variable: Ordinal (Descrita en la sección de escalas)
- Resultados postoperatorios para espasmo hemifacial
  - Definición conceptual: Escala de graduación de resultados postoperatorios posterior a la descompresión microvascular del VII nervio craneal
  - Definición operacional: Se registrará como grado I: Excelente, IV como recurrencia
  - Tipo de variable: Ordinal

### **Recolección de información, procedimientos e instrumentos**

En el servicio de Neurocirugía del HJM se cuenta con el registro de pacientes con diagnóstico de síndrome de compresión neurovascular (neuralgia de trigémino o

espasmo hemifacial), una vez seleccionados los pacientes con este padecimiento operados de enero de 2017 a diciembre de 2022, se solicitaron los expedientes clínicos para su revisión y análisis.

Los datos de los pacientes que cumplieron con los criterios de inclusión se registraron en una base de datos en el programa Numbers, tomando en cuenta cada una de las variables de estudio. La base de datos se almacenó en una computadora con clave de acceso y se dejó un respaldo en un disco duro encriptado.

La información de identificación personal es confidencial, por lo que en la base de datos no se permite el reconocimiento de la identidad de los pacientes.

### **Análisis e interpretación de resultados**

Finalizada la base de datos, éstos se analizaron con el programa de estadística SPSS versión 25.0. Los resultados de los análisis se presentan en tablas y gráficas representativas.

Se utilizó estadística descriptiva con medidas de tendencia central y dispersión para variables cuantitativas y frecuencias y porcentajes para variables cualitativas.

Estadística analítica para variables nominales con pruebas no paramétricas, y Chi cuadrada para asociación, tomando como significativo un valor de  $p < 0.005$ . Las variables numéricas con curva de distribución normal se analizaron con la prueba de T de Student, tomando como significativo un valor de  $p < 0.005$ .

### **Recursos Materiales**

Macbook Air 13 pulgadas 2020, Numbers for Mac, Pages for Mac, SPSS 25.0, internet, memoria USB 16gb, expedientes clínicos, Material protésico ePTFE (Ya presente en Hospital obtenido por el servicio de cirugía vascular). Sin financiamiento externo.

### **Aspectos éticos**

El presente estudio se considera una investigación sin riesgo, de acuerdo con el artículo 17 de la Ley General de Salud en Materia de Investigación para la Salud.

Nos comprometemos a tratar los datos personales a los que tuvimos acceso con motivo de esta investigación, mediante un proceso de disociación de la información

con la finalidad de proteger la identidad de los participantes, a fin de no permitir por su estructura, contenido o grado de desagregación la identificación del mismo, como lo establece la fracción XIII del artículo 3 y la fracción IX del artículo 22 de la Ley General de Protección de Datos Personales en Posesión de Sujetos Obligados.

### **Aspectos de Bioseguridad**

No implica ningún aspecto de bioseguridad, debido a que se trata de una investigación sin riesgo alguno para el sujeto en cuestión, meramente observacional, donde no hay intervención por parte del investigador en el diagnóstico, tratamiento ni seguimiento de los pacientes.

### **RESULTADOS**

Un total de 23 pacientes fueron intervenidos quirúrgicamente para descompresión microvascular por el abordaje retrosigmoideo, de enero de 2017 a diciembre de 2022. De los 23 pacientes, el 83% (n=19) fueron diagnosticados con neuralgia de trigémino y el 17% (n=4) restante con espasmo hemifacial. La distribución por género de los pacientes intervenidos fue del 70% (n=16) mujeres y 30% (n=7) hombres. La sintomatología de los pacientes se presentó predominantemente del lado derecho del rostro (56.5%, n=13). Los pacientes también presentaron comorbilidades como hipertensión arterial (HAS) en el 40% (n=9) de los casos y diabetes mellitus (DM) en el 13% (n=3) de los casos.

De los pacientes con neuralgia trigeminal (n=19) en el 47% (n=9) en el procedimiento quirúrgico se utilizó el material protésico ePTFE y en el 53% (n=10) restante Teflón. De los pacientes con espasmo hemifacial (n=4) en el procedimiento quirúrgico se utilizó el material protésico ePTFE en el 75% (n=3) y en el 25% (n=1) restante teflón. Todos los resultados se analizaron diciendo al total de los pacientes intervenidos en dos grupos, los pacientes en los que se utilizó ePTFE y los pacientes en los que se utilizó teflón en el procedimiento de descompresión microvascular, como lo muestra la Tabla 1.

Del seguimiento posterior a la cirugía, de todos los pacientes intervenidos para neuralgia de trigémino y espasmo hemifacial con ePTFE (n=12) fue de 10 meses ( $\pm 12.534$ ) y para los pacientes intervenidos con Teflón (n=11) fue de 17.73 meses ( $\pm 16.322$ ). En ninguna de las variables demográficas de la población de estudio se

encontraron diferencias estadísticamente significativas entre los grupos (**Tabla 5**), por lo que partimos de una población homogénea. En el caso de los pacientes con Espasmo hemifacial no se realizó pruebas estadísticas debido a que no se obtuvieron los pacientes suficientes para poder hacerlo.

**Tabla 5. Datos demográficos de los grupos de estudio con compresión microvascular.**

Variable	ePTFE (n=12)	Teflon (n=11)	Total grupo (n=23)	Valor de p
Hombres	3	4	7 (30.4%)	0.351
Mujeres	9	7	16 (69.6%)	
Edad	54.58 ( $\pm$ 15.228)	52.09 ( $\pm$ 19.372)	53.39 ( $\pm$ 16.975)	0.222
Comorbilidades				
HAS	5	4	9 (39.1%)	0.068
DM	0	3	3 (13%)	4.921
Neuralgia de Trigémino	9	10	19 (82.6%)	1.056
Espasmo Hemifacial	3	1	4 (17.4%)	

### Neuralgia de Trigémino

En los pacientes con neuralgia trigeminal (n=19), la distribución de dolor que se valoro fue en su mayoría V1-V2-V3 en un 48% (n=), seguido de V2-V3 en un 26% (n=), de V1-V2 en un 10.5% (n=), de V3 en un 10.5% (n=) y de V2 en un 5% (n=) (**Tabla 6**).

**Tabla 6. Localización del dolor en neuralgia de trigémino.**

Localización	ePTFE (n:9)	Teflon (n:10)	Total (n:19)	Valor de p
Hombres	1	4	5 (26.3%)	2.161
Mujeres	8	6	14 (73.7%)	

Localización	ePTFE (n:9)	Teflon (n:10)	Total (n:19)	Valor de p
Edad (años)	56.11 (±17.208)	53.5 (±19.817)	54.74 (±18.159)	
Lado derecho	5	8	13 (68.4%)	1.310
Lado izquierdo	4	2	6 (31.6%)	
HAS	3	4	7 (36.8%)	0.91
V1, V2, V3	4	5	9 (47.4%)	7.192
V2, V3	2	3	5 (26.3%)	
V1, V2	2	0	2 (10.5%)	
V3	0	2	2 (10.5%)	
V2	1	0	1 (5.3%)	

En neuralgia de trigémino, el principal vaso ocasionante del síndrome de compresión neurovascular fue la arteria cerebelosa superior (SUCA) 52.6% (n=10), seguida de la arteria cerebelosa antero inferior (AICA) en un 15.8% (n=3). La distribución de ambos grupos tratados con Teflón o con ePTFE es similar, sin haber diferencia estadísticamente significativa (p=3.462) (**Tabla 7**).

Tabla 7. Determinación del vaso que comprime el nervio trigémino.

Estructura vascular	ePTFE (n:9)	Teflon (n:10)	Total (n:19)	Valor de p
SUCA	4	6	10 (52.6%)	3.462
AICA	1	2	3 (15.8%)	
Vena petrosa superior	2	1	3 (15.8%)	
AICA + vena petrosa superior	1	0	1 (5.26%)	

Estructura vascular	ePTFE (n:9)	Teflon (n:10)	Total (n:19)	Valor de p
SUCA + vena petrosa superior	0	1	1 (5.26%)	
SUCA + AICA	1	0	1 (5.26%)	

### Seguimiento del paciente con neuralgia de trigémino

El promedio de seguimiento de los pacientes con neuralgia de trigémino fue de 14.95 ( $\pm 15.675$ ) meses. Para los pacientes con uso de ePTFE fue de 11.89 ( $\pm 14.137$ ) meses, y los pacientes que se usó Teflón de 17.7 ( $\pm 17.205$ ), sin diferencia estadísticamente significativa entre los dos grupos ( $p=0.129$ ). Todos los pacientes con neuralgia trigeminal ( $n=19$ ) fueron tratados previo al procedimiento quirúrgico mediante tratamiento farmacológico y al momento de la intervención presentaban un tiempo de evolución de sintomatología de 5.27 ( $\pm 4.61947$ ) años. **(Tabla 8.)**

Tabla 8. Temporalidad de la duración de los síntomas (desde el inicio hasta el día de la cirugía) y el seguimiento postoperatorio de los pacientes con neuralgia de trigémino.

Tiempo	ePTFE (n:9)	Teflon (n:10)	Total (n:19)	Valor de p
Duración de los síntomas (años)	4.5556 ( $\pm 4.05774$ )	5.925 ( $\pm 5.20156$ )	5.2763 ( $\pm 4.61947$ )	
Seguimiento (meses)	11.89 ( $\pm 14.137$ )	17.7 ( $\pm 17.205$ )	14.95 ( $\pm 15.675$ )	0.129

### Escala de intensidad de dolor del BNI (BNI-SI) para pacientes con neuralgia de trigémino.

De todos los pacientes que se sometieron a procedimiento quirúrgico para neuralgia trigeminal, en el **preoperatorio** el 58% ( $n=11$ ) presentaron un grado de intensidad de dolor BNI-SI IV y un 42% ( $n=8$ ) con un BNI-SI V.

El resultado **postoperatorio** de los pacientes en los que se utilizó el material protésico ePTFE, fue en su mayoría con un grado de intensidad de dolor BNI-SI I (44.4%, n=4) y el 55.6% (n=5) restante presentó un BNI-SI IIIa.

Del grupo de pacientes que fueron intervenidos con Teflón, el 30% (n=3) tuvo un grado BNI-SI I, el 10% (n=1) un BNI-SI II, el 30% (n=3) un BNI-SI IIIa, el 20% (n=2) un BNI-SI IIIb y un paciente (10%) un BNI-SI V, postoperatorio. **(Tabla 9)**

Tabla 9. Distribución de puntaje de escala de intensidad Barrow Neurological Institute (BNI-SI), y escala Barron Neurological Institute de Hipoestesia (BNI-SH) de neuralgia de trigémino.

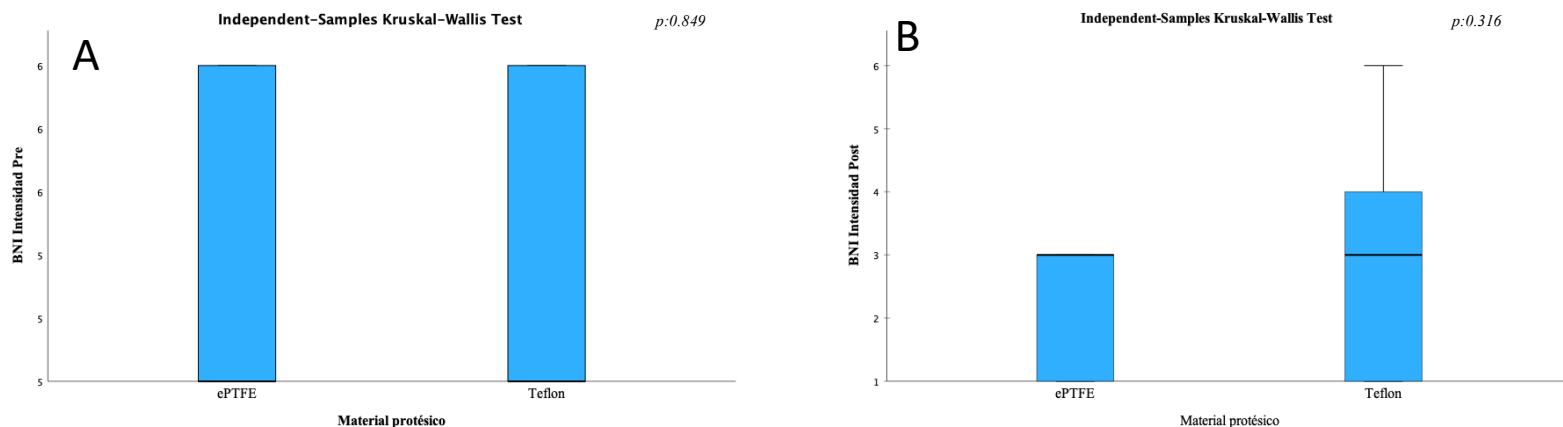
Escala	ePTFE (n:9)	Teflon (n:10)	Total (n:19)	Valor de p
Grados de resultados postquirúrgico				2.863
1	4	3	7 (36.8%)	
2	0	1	1 (5.3%)	
3	5	5	10 (52.6%)	
4	0	1	1 (5.3%)	
BNI-SI postoperatorio				6.141
I	4	3	7 (36.8%)	
II	0	1	1 (5.3%)	
IIIa	5	3	8 (42.1%)	
IIIb	0	2	2 (10.5%)	
V	0	1	1 (5.3%)	
BNI-SI preoperatorio				0.038



Escala	ePTFE (n:9)	Teflon (n:10)	Total (n:19)	Valor de p
IV	5	6	11 (57.9%)	
V	4	4	8 (42.1%)	
BNI-SH preoperatorio				1.785
I	2	4	6 (31.6%)	
II	4	5	9 (47.4%)	
III	3	1	4 (21.1%)	
BNI-SH postoperatorio				1.568
I	5	6	11 (57.9%)	
II	4	3	7 (36.8)	
III	0	1	1 (5.3%)	

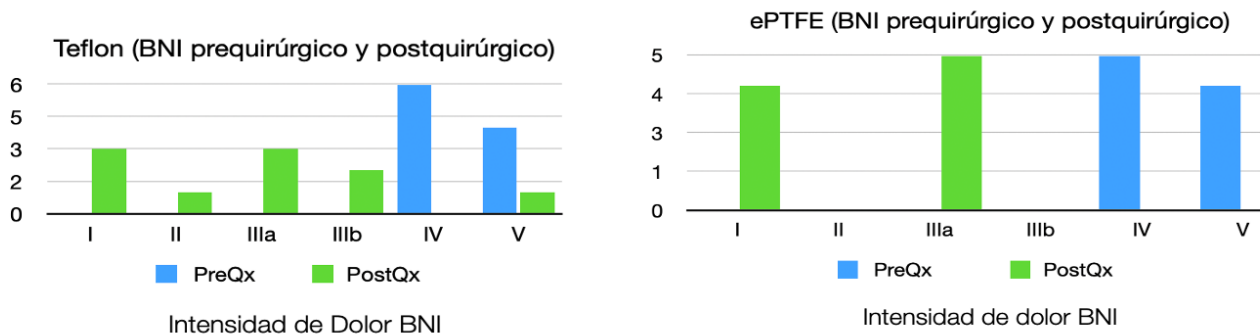
En los resultados postquirúrgicos de ambos grupos (n=19), de estudio no hubo diferencia estadísticamente significativa ( $p=6.141$ ), ni en los resultados de la escala en el prequirúrgico ( $p=0.849$ ) ni en el postquirúrgico ( $p=0.316$ ), evidenciando que ambos materiales protésicos tienen una efectividad similar sobre la descompresión microvascular. **(Gráfico 1)**

**Gráfico 1. Distribución de la escala de intensidad de dolor BNI-SI de los grupos de estudio (ePTFE y Teflón), A) prequirúrgico y B) post-quirúrgico.**



Todos los pacientes (n=19) mejoraron posterior a la descompresión microvascular para el tratamiento de la neuralgia de trigémino ( $p < 0.001$ ), analizando a los pacientes por grupo de estudio, en los tratados con ePTFE (n=9) se obtuvo un valor de  $p = 0.007$ , similar a lo encontrado en los pacientes tratados con Teflón (n=10) ( $p = 0.007$ ) (**Gráfico 2**). No se encontraron diferencias estadísticamente significativas entre los grupos (Teflón y ePTFE) en el postoperatorio ( $p = 0.356$ ) (**Gráfico 1**) (**Gráfico 2**).

**Gráfico 2. Escala BNI-SI en el pre y post-quirúrgico de los grupos de estudio (Teflón y ePTFE).**



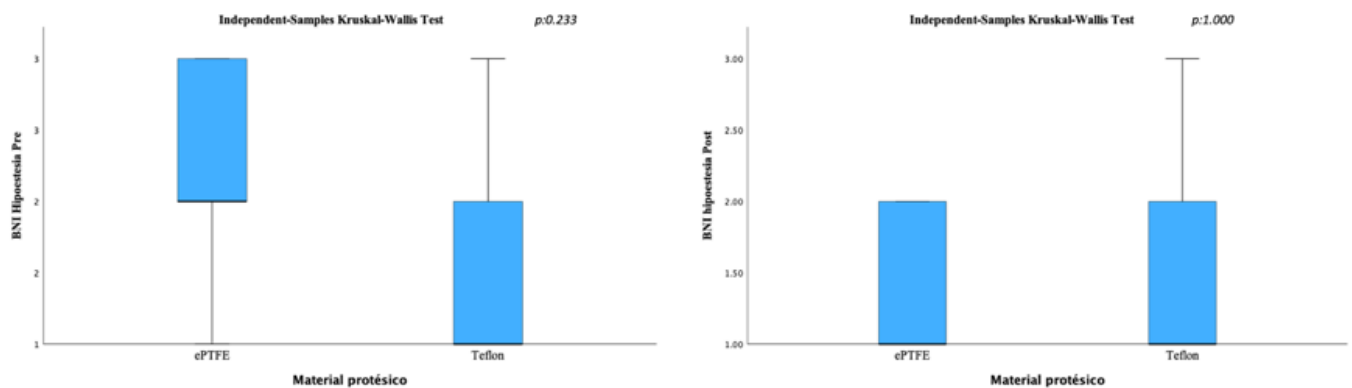
Representación gráfica pre y postquirúrgica del grupo de Teflón con BNI-SI. Aplicación de prueba de rango para muestras relacionadas con Wilcoxon ( $p: 0.007$ )

Representación gráfica pre y postquirúrgica del grupo de ePTFE con BNI-SI. Aplicación de prueba de rango para muestras relacionadas con Wilcoxon ( $p: 0.007$ )

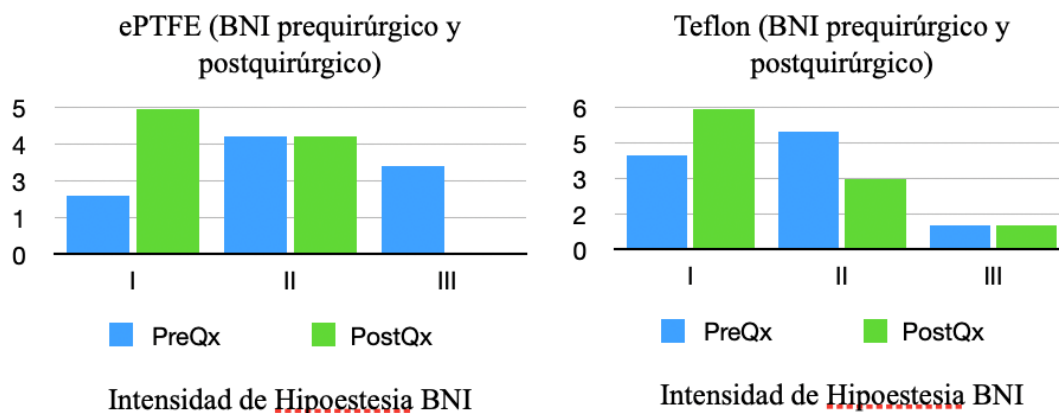
Respecto al resultado clínico para valoración de hipoestesia, mediante la escala del BNI-SH prequirúrgica, en el grupo tratado con ePTFE, el 22.2% (n=2) obtuvieron grado I, la mayoría se encontró con BNI-SH grado II con 44.4% (n:4), grado III en un 33.3% (n:3).

Del grupo operado con Teflón, la mayoría tenían hipoestesia con grado BNI I en un 40% (n=4), seguido de 50% (n=5) con BNI II, y un 10% (n=1) con BNI III (**Tabla 9**). En el postoperatorio, en el grupo tratado con ePTFE el grado I no cambio (56%, n=5), y aumento el grado BNI II (44%, n=4). Respecto al grupo de teflón aumento en el 60% (n=6) con BNI grado I, disminuyó a un BNI II en el 30% (n=3) y en el 10% (n=1) persistió el grado BNI III. En ambos grupos de estudio (ePTFE y teflón) el comportamiento de la escala fue similar en el prequirúrgico y postquirúrgico (**Gráfico 3**), sin embargo, en el grupo que fue tratado con ePTFE (n=9), hubo mejoría estadísticamente significativa, respecto a la hipoestesia en el postquirúrgico en algunos pacientes ( $p=0.034$ ). Mientras que en el grupo que fue tratado con teflón (n=10) no hubo una diferencia estadísticamente significativa respecto a la intensidad de hipoestesia del BNI ( $p=0.157$ ) (**Gráfico 4**).

**Gráfico 3. Distribución por grupos (ePTFE y Teflón) de la escala BNI-SH, prequirúrgico y post-quirúrgico.**



**Gráfico 4. Comparación de la escala BNI-SI en el pre y post-quirúrgico de los grupos de estudio (Teflón y ePTFE).**



Representación gráfica pre y postquirúrgica del grupo de ePTFE con BNI-SH. Aplicación de prueba de rango para muestras relacionadas con Wilcoxon ( $p:0.034$ )

Representación gráfica pre y postquirúrgica del grupo de Teflón con BNI-SH. Aplicación de prueba de rango para muestras relacionadas con Wilcoxon ( $p:0.157$ )

### Espasmo hemifacial

En los pacientes con espasmo hemifacial solo se operaron 4 pacientes. El principal vaso que comprimía el nervio facial fue por AICA (75%, n=3).

### Resultado postoperatorio para pacientes con espasmo hemifacial

En los pacientes post-operados los síntomas se localizaban en los grados 1 (25%, n=1), 3 (25%, n=1) y 4 (50%, n=2). El 75% (n=3) de los pacientes fueron tratados con ePTFE, solo en un paciente se utilizó el material protésico Teflón, paciente que se encontraba en grado 4. En el postoperatorio todos los pacientes (n=4), mejoraron la sintomatología, y en el resultado postoperatorio tuvieron un grado 1, con un seguimiento promedio de 7.75 meses ( $\pm 6.84957$ ) (Tabla 10.).

Tabla 10. Datos demográficos y sintomatología de pacientes con espasmo hemifacial.

Variable	ePTFE (n:3)	Teflon (n:1)	Total (n:4)
Hombres	2	0	2
Mujeres	1	1	2
Edad (años)	48.33 ( $\pm$ 9.609)	43	47 ( $\pm$ 8.287)
Lado Izquierdo	3	1	4
Duración de síntomas (años)	7 ( $\pm$ 3.60555)	1.5	5.625 ( $\pm$ 4.02854)
HAS	1	1	2
Localización de síntomas Pre			
1	0	1	1
3	1		1
4	2		2
Localización de síntomas Post			
5	3	1	4
Resultados postoperatorios	3	1	4
Tiempo de seguimiento (meses)	9 ( $\pm$ 7.810)	4	7.75 ( $\pm$ 6.850)
<b>Estructura vascular</b>			
AICA	2	1	3 (75%)
AICA + Touching VA + PICA	1	0	1 (25%)

## **DISCUSIÓN**

Este estudio describe los resultados clínicos con escalas ya preestablecidas en pacientes con síndromes de compresión neurovascular (neuralgia de trigémino y espasmo hemifacial) de fosa posterior mediante la técnica de la manga con el uso ePTFE. Los pacientes sometidos a cirugía de descompresión microvascular se separaron en dos grupos, en los que se utilizaron los materiales protésicos ePTFE o Teflón, siendo este último el material ampliamente utilizado y recomendado.

Los síndromes de compresión neurovascular son un conjunto de patologías por la irritación de algún nervio craneal por un vaso sanguíneo de la fosa posterior. Entre estos se encuentran la neuralgia trigeminal por compresión del V, el espasmo hemifacial por compresión del complejo VII-VIII (1)(2). Las primeras descripciones de esta patología fueron por Walter Dandy (49), así como Gardner (50)(51), y con la popularización de Petter Jannetta (52), la descompresión microvascular ha sido el tratamiento base para esta patología.

Estas patologías tienden a afectar a la población progresivamente de más de alrededor de la cuarta a quinta década (2)(29), con una relación 1.8:1 en la mujer, y predominio del lado derecho (53)(54). Los segmentos más comunes son el compromiso de V2-V3 (42%), seguido de V2 (20%), sin embargo encontramos el patrón V1-V2-V3 muy común en nuestra serie de hasta 47.4%, que en otras series solo lo marca del 5% (2)(29). A pesar que la HAS en neuralgia de trigémino no se considera asociada a esta patología (55), si este desarrollado a un incremento gradual por año de 3% (56), y si puede estar incrementando con la patología, tal como encontramos en nuestra población en el 39.1%, en la etiología clásica en la que el vaso comprime directamente el nervio.

La neuralgia trigeminal y el espasmo hemifacial tienen una serie de manifestaciones clínicas que pueden afectar la calidad de vida del paciente si no se trata de forma oportuna (29). El manejo médico se considera como un manejo inicial, incluso mediante radiofrecuencia, o Gama knife (2), no obstante tiende a ser mal el control, así como para espasmo hemifacial que la efectividad de tratamiento médico no ha mostrado efectividad durante el tiempo (38). Por lo que para la neuralgia trigeminal clásica, y el espasmo hemifacial la descompresión microvascular se

puede considerar de primera elección (30), o incluso cuando los pacientes prefieran la cura permanente para estas patologías (37).

Puede haber recurrencia de la sintomatología con el uso de Teflon o Ivalon, ya que la re-exploración de los pacientes puede estar asociado con presencia de complicaciones (57). La idea de utilizar el material biocompatible como el ePTFE fue debido a la falta de disponibilidad de otros materiales (Teflon, Ivalon) en la institución pública. El ePTFE es un material biocompatible, antiadherente, inerte y fácil de manejar, útil en cirugías cardiovasculares principalmente (58). Las propiedades encontradas en este material son la semi-elasticidad, y semi-rigidez que encontramos harán al momento de rodear el nervio un poco de fuerza radial alrededor del mismo para obtener una descompresión de las estructuras vasculares adyacentes (9), como en neuralgia de trigémino o espasmo hemifacial.

Para estas patologías (neuralgia de trigémino, y espasmo hemifacial) de compresión neurovascular se usa Teflón, o Ivalón para la descompresión ya que tienen buenos porcentajes de éxito que puede ir del 57-100% con Teflón, o 79-100% con Ivalón (8). En nuestra experiencia los resultados clínicos en la neuralgia de trigémino que obtuvimos fueron satisfactorios en los pacientes que se operaron en los grupos de Teflón (94%) y ePTFE (100%) para neuralgia de trigémino obteniendo un puntaje BNI-SI < IIIb en este último grupo (BNI I (44.4%), y BNI IIIa (55.6%). Respecto a los grupos de Teflon y ePTFE no hubo una diferencia significativa en el postoperatorio, por lo que ambas técnicas pueden obtener el mismo y mejorar respecto a la intensidad de dolor en el postoperatorio en un tiempo de evolución promedio de 14.95 meses.

En los pacientes con espasmo hemifacial se recuperaron el 100% sin tener sintomatología correspondiente a ambos grupos (Teflon y ePTFE) de acuerdo con el tipo de sintomatología que presentaban en cada caso con un seguimiento promedio de 7.75 meses. Lo descrito previamente representa que la técnica con el uso de ePTFE puede ser benéfica para el tratamiento en patología compresiva neurovascular.

Durante la colocación del material protésico puede haber cierta manipulación entre el material protésico y el nervio; y esta pueda manifestarse con alteraciones de la sensibilidad (nervio trigémino) y/o parálisis facial (nervio facial). Para lo descrito previamente se utilizó la escala BNI de hipoestesia en la neuralgia de trigémino. Se compararon ambos grupos de pacientes en el pre y postquirúrgico, sin haber diferencia en el resultado postoperatorio entre ambos grupos. Sin embargo, al comparar solo el grupo operado con ePTFE hubo una ligera mejoría respecto a la sintomatología de hipoestesia encontrada en el prequirúrgico, por lo que la técnica con ePTFE pueda respetar más al nervio. Lo anterior es explicado que al momento de colocar y rodear el nervio de forma circunferencial permite cierto beneficio de aislamiento del nervio, y el teflón este en más estrecho contacto con el nervio por el tipo de transmisión transmural. En los pacientes de espasmo hemifacial, no se encontró ningún déficit reportado después del procedimiento quirúrgico relacionado con la manipulación subyacente entre el vaso-nervio.

Las estructuras vasculares encontradas en neuralgia de trigémino abordadas para descompresión microvascular fueron mayoritariamente de tipo arterial. El predominio fue por la arteria cerebelosa superior (52.6%), que corresponde al complejo neurovascular superior como lo marca la frecuencia en la literatura, seguido de la arteria cerebelosa anteroinferior (15.8%), la vena petrosa superior (15.8%), y 15.8% por compresión multi-vaso. En esta última creemos que la técnica de descompresión con ePTFE pueda tener un beneficio debido a la capacidad de aislamiento que tiene al rodear y mantener aislado al nervio de las zonas de conflicto.

En espasmo hemifacial todos los pacientes tenían contacto con la arteria cerebelosa anteroinferior. De estos solo un paciente tenía agregado una compresión por estructuras vasculares como la arteria vertebral y la arteria cerebelosa posteroinferior. El predominio de compresión de los nervios V y VII está relacionado con el tipo de complejo neurovascular involucrado. Algunas veces esta dependiente de algunas variantes respecto a la elongación de algunos vasos que comprometen al nervio.



Hay que hacer notar que el seguimiento de los pacientes es corto, ya que se requiere un seguimiento por más tiempo de los pacientes en los que se usó ePTFE, además, no se utilizó ningún método de aleatorización de los pacientes en el presente estudio. Lo anterior debido a que el uso de ePTFE depende de la disponibilidad de Teflón, que es el material recomendado. Ahora que se obtuvieron resultados óptimos con el uso de ePTFE para espasmo hemifacial, se podría aumentar el número de pacientes tratados con este material. Este estudio amplió el panorama para el manejo de la compresión neurovascular con la técnica de la manga y el uso de un material protésico novedoso y con amplia disponibilidad en las instituciones de salud del país.

### **Conclusiones**

- La descompresión microvascular con uso de ePTFE es una técnica eficaz para patologías como la neuralgia de trigémino o el espasmo hemifacial.
- El resultado clínico, basado en BNI-SI posterior a la cirugía de descompresión microvascular trigeminal con uso de ePTFE fue adecuado y óptimo, con los mismos resultados clínicos postoperatorios que Teflon.
- El predominio de estructura vascular que compromete al nervio trigémino fue en su mayoría por la arteria cerebelosa superior, y para espasmo hemifacial la arteria cerebelosa anteroinferior. Las compresiones multivazo podrían beneficiarse de la descompresión con la técnica de ePTFE.
- La descompresión microvascular con uso de ePTFE es una técnica eficaz para patologías como la neuralgia de trigémino o el espasmo hemifacial.
- Se requiere aumentar la población de estudio, aleatorizando a los pacientes, para sustentar la eficacia de esta técnica quirúrgica.
- El uso de ePTFE es una opción para llevar a cabo la descompresión microvascular en caso de que no haber disponibilidad de Teflón o Ivalón.

## Referencias

1. Sindou M, Howeidly T, Acevedo G. Anatomical observations during microvascular decompression for idiopathic trigeminal neuralgia (with correlations between topography of pain and site of the neurovascular conflict). Prospective study in a series of 579 patients. *Acta Neurochir (Wien)*. 2002;144(1):1-12; discussion -3.
2. Cruccu G, Di Stefano G, Truini A. Trigeminal Neuralgia. *N Engl J Med*. 2020;383(8):754-62.
3. Haller S, Etienne L, Kovari E, Varoquaux AD, Urbach H, Becker M. Imaging of Neurovascular Compression Syndromes: Trigeminal Neuralgia, Hemifacial Spasm, Vestibular Paroxysmia, and Glossopharyngeal Neuralgia. *AJNR Am J Neuroradiol*. 2016;37(8):1384-92.
4. Chen GQ, Wang XS, Wang L, Zheng JP. Arterial compression of nerve is the primary cause of trigeminal neuralgia. *Neurol Sci*. 2014;35(1):61-6.
5. Guclu B, Sindou M, Meyronet D, Streichenberger N, Simon E, Mertens P. Cranial nerve vascular compression syndromes of the trigeminal, facial and vagoglossopharyngeal nerves: comparative anatomical study of the central myelin portion and transitional zone; correlations with incidences of corresponding hyperactive dysfunctional syndromes. *Acta Neurochir (Wien)*. 2011;153(12):2365-75.
6. Chang WS, Kim HY, Chung SS, Chang JW. Microneurovascular decompression in patients with hemifacial spasm caused by vascular compression of facial nerve at cisternal portion. *Acta Neurochir (Wien)*. 2010;152(12):2105-11.
7. Bigder MG, Kaufmann AM. Failed microvascular decompression surgery for hemifacial spasm due to persistent neurovascular compression: an analysis of reoperations. *J Neurosurg*. 2016;124(1):90-5.
8. Pressman E, Jha RT, Zavadskiy G, Kumar JI, van Loveren H, van Gompel JJ, et al. Teflon or Ivalon(R): a scoping review of implants used in microvascular decompression for trigeminal neuralgia. *Neurosurg Rev*. 2020;43(1):79-86.

9. Burgos-Sosa E, Mendizabal-Guerra R, Ayala-Arcipreste A. The ePTFE Sleeve for Microvascular Decompression of the Facial Nerve. *World Neurosurg.* 2022.
10. Joo W, Yoshioka F, Funaki T, Mizokami K, Rhoton AL, Jr. Microsurgical anatomy of the trigeminal nerve. *Clin Anat.* 2014;27(1):61-88.
11. A. P. Pons in *Carpenter's Human Neuroanatomy*. 9th ed: Williams & Wilkins; 1996.
12. Binder D. K., Sonne D. C., J. FN. *Trigeminal Nerve; Cranial Nerves: Anatomy, Pathology, Imaging*. 1st ed. Thieme 2010.
13. Rhoton AL, Jr. The cerebellopontine angle and posterior fossa cranial nerves by the retrosigmoid approach. *Neurosurgery.* 2000;47(3 Suppl):S93-129.
14. Saunders RL, Sachs E, Jr. Relation of the accessory rootlets of the trigeminal nerve to its motor root. A microsurgical autopsy study. *J Neurosurg.* 1970;33(3):317-24.
15. J. JP. Microvascular decompression for trigeminal neuralgia. *Surg Rounds.* (6):24-35.
16. Peker S, Kurtkaya O, Uzun I, Pamir MN. Microanatomy of the central myelin-peripheral myelin transition zone of the trigeminal nerve. *Neurosurgery.* 2006;59(2):354-9; discussion -9.
17. Sabanci PA, Batay F, Civelek E, Al Mefty O, Husain M, Abdulrauf SI, et al. Meckel's cave. *World Neurosurg.* 2011;76(3-4):335-41; discussion 266-7.
18. Youssef S, Kim EY, Aziz KM, Hemida S, Keller JT, van Loveren HR. The subtemporal interdural approach to dumbbell-shaped trigeminal schwannomas: cadaveric prosection. *Neurosurgery.* 2006;59(4 Suppl 2):ONS270-7; discussion ONS7-8.
19. Yang SH, Park H, Yoo DS, Joo W, Rhoton A. Microsurgical anatomy of the facial nerve. *Clin Anat.* 2021;34(1):90-102.
20. Yee GT, Yoo CJ, Han SR, Choi CY. Microanatomy and histological features of central myelin in the root exit zone of facial nerve. *J Korean Neurosurg Soc.* 2014;55(5):244-7.
21. Jannetta PJ. The cause of hemifacial spasm: definitive microsurgical treatment at the brainstem in 31 patients. *Trans Sect Otolaryngol Am Acad Ophthalmol Otolaryngol.* 1975;80(3 Pt 1):319-22.

22. T. M. The "Rules of Three" in the Posterior Cranial Fossa. In: *Microsurgical Anatomy and Surgery of the Posterior Cranial Fossa*. Springer. 2015.
23. Rhoton AL, Jr. The cerebellar arteries. *Neurosurgery*. 2000;47(3 Suppl):S29-68.
24. Matsushima T, Rhoton AL, Jr., de Oliveira E, Peace D. Microsurgical anatomy of the veins of the posterior fossa. *J Neurosurg*. 1983;59(1):63-105.
25. Villalonga JF, Baldoncini M, Pailler JI, Saenz A, Lucifero AG, Luzzi S, et al. Classification and Management of Pontocerebellar-Petrosal Bridging Veins. *World Neurosurg*. 2022;160:e481-e6.
26. Rhoton AL, Jr. The posterior fossa cisterns. *Neurosurgery*. 2000;47(3 Suppl):S287-97.
27. Yasargil MG. *Microsurgical Anatomy of the Basal Cisterns and Vessels of the Brain, Diagnostic Studies, General Operative Techniques and Pathological Considerations of the Intracranial Aneurysms in Microneurosurgery: Volume I*. Thieme. 1984.
28. Headache Classification Committee of the International Headache Society (IHS) The International Classification of Headache Disorders, 3rd edition. *Cephalalgia*. 2018;38(1):1-211.
29. Bendtsen L, Zakrzewska JM, Heinskou TB, Hodaie M, Leal PRL, Nurmikko T, et al. Advances in diagnosis, classification, pathophysiology, and management of trigeminal neuralgia. *Lancet Neurol*. 2020;19(9):784-96.
30. Bendtsen L, Zakrzewska JM, Abbott J, Braschinsky M, Di Stefano G, Donnet A, et al. European Academy of Neurology guideline on trigeminal neuralgia. *Eur J Neurol*. 2019;26(6):831-49.
31. Riesenburger RI, Hwang SW, Schirmer CM, Zerris V, Wu JK, Mahn K, et al. Outcomes following single-treatment Gamma Knife surgery for trigeminal neuralgia with a minimum 3-year follow-up. *J Neurosurg*. 2010;112(4):766-71.
32. Sabourin V, Mazza J, Garzon T, Head J, Ye D, Stefanelli A, et al. Internal Neurolysis with and without Microvascular Decompression for Trigeminal Neuralgia: Case Series. *World Neurosurg*. 2020;143:e70-e7.
33. Huang CW, Yang MY, Cheng WY, Pan SY, Wang CL, Lai WY, et al. Predictive and prognostic factors for outcome of microvascular decompression in trigeminal neuralgia. *J Chin Med Assoc*. 2022;85(2):198-203.

34. Rogers CL, Shetter AG, Fiedler JA, Smith KA, Han PP, Speiser BL. Gamma knife radiosurgery for trigeminal neuralgia: the initial experience of The Barrow Neurological Institute. *Int J Radiat Oncol Biol Phys.* 2000;47(4):1013-9.
35. Xu Z, Schlesinger D, Moldovan K, Przybylowski C, Sun X, Lee CC, et al. Impact of target location on the response of trigeminal neuralgia to stereotactic radiosurgery. *J Neurosurg.* 2014;120(3):716-24.
36. Han PP, Shetter AG, Smith KA, Fiedler JA, Rogers CL, Speiser B, et al. Gamma knife radiosurgery for trigeminal neuralgia: experience at the Barrow Neurological Institute. *Stereotact Funct Neurosurg.* 1999;73(1-4):131-3.
37. Chaudhry N, Srivastava A, Joshi L. Hemifacial spasm: The past, present and future. *J Neurol Sci.* 2015;356(1-2):27-31.
38. Lu AY, Yeung JT, Gerrard JL, Michaelides EM, Sekula RF, Jr., Bulsara KR. Hemifacial spasm and neurovascular compression. *ScientificWorldJournal.* 2014;2014:349319.
39. Lefaucheur JP, Ben Daamer N, Sangla S, Le Guerinel C. Diagnosis of primary hemifacial spasm. *Neurochirurgie.* 2018;64(2):82-6.
40. Wang A, Jankovic J. Hemifacial spasm: clinical findings and treatment. *Muscle Nerve.* 1998;21(12):1740-7.
41. Yaltho TC, Jankovic J. The many faces of hemifacial spasm: differential diagnosis of unilateral facial spasms. *Mov Disord.* 2011;26(9):1582-92.
42. P.J. J. Cranial Rhizopathies. 3rd ed. Philadelphia 1990. 4169-82 p.
43. Lee JA, Jo KW, Kong DS, Park K. Using the new clinical grading scale for quantification of the severity of hemifacial spasm: correlations with a quality of life scale. *Stereotact Funct Neurosurg.* 2012;90(1):16-9.
44. Soriano-Baron H, Vales-Hidalgo O, Arvizu-Saldana E, Moreno-Jimenez S, Revuelta-Gutierrez R. Hemifacial spasm: 20-year surgical experience, lesson learned. *Surg Neurol Int.* 2015;6:83.
45. Cruccu G, Finnerup NB, Jensen TS, Scholz J, Sindou M, Svensson P, et al. Trigeminal neuralgia: New classification and diagnostic grading for practice and research. *Neurology.* 2016;87(2):220-8.
46. Sindou MP. Microvascular decompression for primary hemifacial spasm. Importance of intraoperative neurophysiological monitoring. *Acta Neurochir (Wien).* 2005;147(10):1019-26; discussion 26.

47. Ma Z, Li M, Cao Y, Chen X. Keyhole microsurgery for trigeminal neuralgia, hemifacial spasm and glossopharyngeal neuralgia. *Eur Arch Otorhinolaryngol.* 2010;267(3):449-54.
48. Narayan V, Savardekar AR, Patra DP, Mohammed N, Thakur JD, Riaz M, et al. Safety profile of superior petrosal vein (the vein of Dandy) sacrifice in neurosurgical procedures: a systematic review. *Neurosurg Focus.* 2018;45(1):E3.
49. WE. D. Concerning the cause of trigeminal neuralgia. *Am J Surg.* 1934;24:447-55.
50. Gardner WJ, Miklos MV. Response of trigeminal neuralgia to decompression of sensory root; discussion of cause of trigeminal neuralgia. *J Am Med Assoc.* 1959;170(15):1773-6.
51. Gardner WJ. Concerning the mechanism of trigeminal neuralgia and hemifacial spasm. *J Neurosurg.* 1962;19:947-58.
52. Jannetta PJ. Arterial compression of the trigeminal nerve at the pons in patients with trigeminal neuralgia. *J Neurosurg.* 1967;26(1):Suppl:159-62.
53. van Loveren H, Tew JM, Jr., Keller JT, Nurre MA. a 10-year experience in the treatment of trigeminal neuralgia. Comparison of percutaneous stereotaxic rhizotomy and posterior fossa exploration. *J Neurosurg.* 1982;57(6):757-64.
54. Taha JM, Tew JM, Jr. Comparison of surgical treatments for trigeminal neuralgia: reevaluation of radiofrequency rhizotomy. *Neurosurgery.* 1996;38(5):865-71.
55. Teruel A, Ram S, Kumar SK, Hariri S, Clark GT. Prevalence of hypertension in patients with trigeminal neuralgia. *J Headache Pain.* 2009;10(3):199-201.
56. Pan SL, Yen MF, Chiu YH, Chen LS, Chen HH. Increased risk of trigeminal neuralgia after hypertension: a population-based study. *Neurology.* 2011;77(17):1605-10.
57. Kureshi SA, Wilkins RH. Posterior fossa reexploration for persistent or recurrent trigeminal neuralgia or hemifacial spasm: surgical findings and therapeutic implications. *Neurosurgery.* 1998;43(5):1111-7.
58. Roina Y, Auber F, Hocquet D, Herlem G. ePTFE-based biomedical devices: An overview of surgical efficiency. *J Biomed Mater Res B Appl Biomater.* 2022;110(2):302-20.



**SALUD**  
SECRETARÍA DE SALUD



Dirección de Investigación y Enseñanza  
**Comité de Investigación**

Ciudad de México, a 10 de noviembre de 2022.

**CI/395/2022**

Asunto: Carta de Aceptación

**Dr. Erik Burgos Sosa**

Médico Residente

Presente

En relación al proyecto de tesis titulado **“DESCOMPRESIÓN MICROVASCULAR MEDIANTE TÉCNICA DE LA MANGA CON ePTFE PARA TRATAMIENTO DE SINDROMES DE COMPRESIÓN NEUROVASCULAR DE FOSA POSTERIOR”**, con número de registro **HJM 034/22-R**, bajo la dirección del Dr. Arturo Ayala Arcipreste, fue evaluado por el Subcomité para Protocolos de Tesis de Especialidades Médicas, quienes dictaminan:

**“ACEPTADO”**

A partir de esta fecha queda autorizado y podrá dar inicio al protocolo. La vigencia para la culminación del proyecto es de un año, quedando como fecha límite para la entrega de este, el 09 de noviembre del 2023.

Le informo también que cualquier gasto adicional que sea necesario para el desarrollo de su proyecto deberá ser costado por usted, por lo tanto, será necesario contar con recursos para cubrir los costos adicionales generados por el mismo.

Sin otro particular, reciba un cordial saludo.

**Atentamente**

**Dr. en C. Juan Manuel Bello López**

Presidente del Comité de Investigación

Hospital Juárez de México

JMBL/MCNV/ABB

Av. Instituto Politécnico Nacional No. 5100, Col. Magdalena de las Salinas C.P. 07160 Alvaro Gustavo A. Madero CDMX  
Tel: 57-47-75160 Ext. 7375



**2022 Flores**  
Año de Magón  
PRELUDER DE LA REVOLUCIÓN MEXICANA



**Lista de Cotejo de Validación de Tesis de Especialidades Médicas**

<b>Fecha</b>	19	junio	2023
	día	mes	año

INFORMACIÓN GENERAL (Para ser llenada por el área de Posgrado)						
<b>No. de Registro del área de protocolos</b>	Si	<b>X</b>	No	Número de Registro	HJM 034/22-R	
<b>Título del Proyecto</b> Descompresión microvascular mediante técnica de la Manga con ePTFE para el tratamiento de síndromes de compresión neurovascular de Fosa Posterior						
<b>Nombre Residente</b>	Erik Burgos Sosa					
<b>Director de tesis</b>	Dr. Arturo Ayala Arcipreste					
<b>Director de tesis metodológico</b>	Dra. Nayeli Goreti Nieto Velázquez					
<b>Ciclo escolar que pertenece</b>	2019-2024	<b>Especialidad</b>	NEUROCIRUGÍA			
INFORMACIÓN SOBRE PROTOCOLO/TESIS (Para ser validado por la División de Investigación/SURPROTEM)						
<b>VERIFICACIÓN DE ORIGINALIDAD</b>	<b>HERRAMIENTA</b>	<b>PLAGIUS</b>		<b>PORCENTAJE</b>	3%	
<b>COINCIDE TÍTULO DE PROYECTO CON TESIS</b>				SI	<b>X</b>	NO
<b>COINCIDEN OBJETIVOS PLANTEADOS CON LOS REALIZADOS</b>				SI	<b>X</b>	NO
<b>RESPONDE PREGUNTA DE INVESTIGACIÓN</b>				SI	<b>X</b>	NO
<b>RESULTADOS DE ACUERDO CON ANÁLISIS PLANTEADO</b>				SI	<b>X</b>	NO
<b>CONCLUSIONES RESPONDEN PREGUNTA DE INVESTIGACIÓN</b>				SI	<b>X</b>	NO
<b>PRETENDE PUBLICAR SUS RESULTADOS</b>				SI	<b>X</b>	NO
VALIDACIÓN (Para ser llenada por el área de Posgrado)						
<b>Si</b>	<b>X</b>	<b>Comentarios:</b>				
<b>No</b>		En el apartado de resultados en los datos de neuralgia del trigémino falta agregar el valor de "n". Revisar el formato de su protocolo ya que la tipografía va cambiando, hay que establecer una y respetarla durante todo el documento. Tesis validada para continuar su papeleo en enseñanza.				

VoBo.

