



# UNIVERSIDAD NACIONAL AUTÓNOMA DE MÉXICO

FACULTAD DE MEDICINA  
DIVISIÓN DE ESTUDIOS DE POSGRADO

INSTITUTO NACIONAL DE CIENCIAS  
MÉDICAS Y NUTRICIÓN SALVADOR ZUBIRÁN

“IDENTIFICACIÓN DE MUTACIONES EN EL  
GEN *PHEX* EN UNA SERIE DE PACIENTES CON  
RAQUITISMO HIPOFOSFATÉMICO”

T E S I S

QUE PARA OBTENER EL GRADO DE ESPECIALISTA EN:  
GENÉTICA MÉDICA

PRESENTA:

LUIS ENRIQUE MAYORAL CARRASCO

TUTOR DE TESIS

DRA. JAZMIN ARTEAGA VAZQUEZ

COTUTOR DE TESIS

DR. ALFREDO REZA ALBARRAN



CIUDAD DE MÉXICO

FEBRERO 2023



Universidad Nacional  
Autónoma de México

Dirección General de Bibliotecas de la UNAM

**Biblioteca Central**



**UNAM – Dirección General de Bibliotecas**  
**Tesis Digitales**  
**Restricciones de uso**

**DERECHOS RESERVADOS ©**  
**PROHIBIDA SU REPRODUCCIÓN TOTAL O PARCIAL**

Todo el material contenido en esta tesis esta protegido por la Ley Federal del Derecho de Autor (LFDA) de los Estados Unidos Mexicanos (México).

El uso de imágenes, fragmentos de videos, y demás material que sea objeto de protección de los derechos de autor, será exclusivamente para fines educativos e informativos y deberá citar la fuente donde la obtuvo mencionando el autor o autores. Cualquier uso distinto como el lucro, reproducción, edición o modificación, será perseguido y sancionado por el respectivo titular de los Derechos de Autor.

*A mi familia por siempre brindarme su apoyo.*

## **AGRADECIMIENTOS**

A mis padres, por haberme apoyado en todo el camino de mi formación académica sin nunca dudar de los posibles resultados, sin entender a veces lo que me apasionaba de esta carrera cuando conversábamos, pero no por ello vacilando en sus palabras de aliento. Sin ustedes no estaría donde estoy.

A mi hermana y mi sobrina, esa presencia constante en mi vida, que siempre han sido un pilar de apoyo en mis momentos difíciles.

A mis compañeras de residencia, Gabriela y Tamara, porque no pude pedir mejores amigas y colegas para acompañarme en este camino, porque además de ser excelentes profesionales, son grandes personas y porque sin ustedes estos tres años no hubieran sido lo mismo, las quiero mucho.

A mis amigos de generación José Luis y Lalo, que gracias a la pandemia nos conocimos y con el tiempo conservamos una amistad que me dio sonrisas y momentos de alegría que hicieron más fácil el transcurrir del tiempo.

A mis profesores por otorgarme parte de su experiencia en mi formación, así como su amistad en la vida.

## RESUMEN.

**Introducción:** El raquitismo hipofosfatémico ligado al cromosoma X (RHX) es una enfermedad genética causada por la pérdida de función del gen *PHEX*, afectando a hombres y mujeres. Representa la causa más común de raquitismo hipofosfatémico hereditario con una prevalencia de 1/20,000 nacimientos. Se caracteriza por una profunda hipofosfatemia debido al incremento del factor de crecimiento semejante a fibroblastos 23. El diagnóstico se lleva a cabo mediante valoración clínica, bioquímica y radiológica.

**Objetivo:** Identificar variantes patogénicas (VPs) en el gen *PHEX* y su caracterización molecular en pacientes que cumplen criterios clínico-bioquímicos de raquitismo hipofosfatémico.

**Material y métodos:** Revisión del expediente físico y electrónico de pacientes que acudieron a la consulta de Genética y/o de Paratiroides y Hueso, con sospecha clínica-radiológica de RHX, en el periodo 2010-2020. Se realizó secuenciación y análisis de variantes del número de copias de los genes:

**Resultados:** Se reclutaron en total 9 pacientes con criterios clínicos de RHX (2 varones y 7 mujeres), encontrándose variantes patogénicas en el gen *PHEX* en 7 casos: 2 en sitio aceptor de “splicing”, 1 de sentido erróneo, 2 sin sentido, 1 de corrimiento del marco de lectura y 1 con delección del exón 12. Un paciente presentó una VP heterocigota en el gen *SLC34A3* y en otro se obtuvo resultado negativo. Todos los pacientes presentaron fosfatasa alcalina y PTH elevadas, hipofosfatemia, talla baja, deformidades óseas y fracturas recurrentes.

**Conclusiones:** En 7/9 pacientes con RHLX se detectaron VP en el gen *PHEX*. Frecuencia similar a la reportada en otras series. La reabsorción máxima tubular de fosfato para filtrado glomerular resultó ser un marcador muy consistente entre los 7 portadores de VP. La detección de las VP permitió dar asesoramiento genético para confirmación diagnóstica, solicitar tratamiento específico y otorgar asesoramiento en aquellos pacientes con deseos genésicos. El presente estudio resalta la importancia de realizar estudios moleculares en raquitismo hipofosfatémico.

## **ABREVIATURAS**

ADN: Ácido desoxirribonucleico

ARN: Ácido ribonucleico

ARNm: Ácido ribonucleico mensajero

DE: Desviación estándar

DMO: Densidad mineral Osea.

FA: Fosfatasa Alcalina

FGF23: Factor de crecimiento de fibroblastos 23

GH: Hormona de crecimiento

IGF: Factor de crecimiento semejante a la insulina

Pi: Fosfato

PTH: Hormona Paratiroidea

RHX: Raquitismo hipofosfatémico ligado a X

SS: Segmento superior

SI: Segmento inferior

TMP/GFR: Tasa de resorción máxima de fosfato por filtrado glomerular

TRP: Fracción de resorción de fosfato

USG: Ultrasonido

VP: Variantes patogénicas

VUS: Variante de significado incierto

## Tabla de contenido

<b>1. MARCO TEÓRICO</b> .....	9
Definición:.....	9
Clasificación general:.....	9
Epidemiología: .....	9
Etiología: .....	10
Cuadro clínico: .....	18
Genes implicados en RHLX.....	21
Heterogeneidad intrafamiliar: .....	25
Tratamiento: .....	25
<b>2. PLANTEAMIENTO DEL PROBLEMA Y JUSTIFICACIÓN</b> .....	28
<b>3. HIPÓTESIS</b> .....	29
<b>4. OBJETIVOS</b> .....	29
4.1. Objetivo primario .....	29
4.2. Objetivos secundarios .....	29
<b>5. MATERIAL Y MÉTODOS</b> .....	30
Metodología .....	30
<b>Criterios de inclusión:</b> .....	30
Criterios de exclusión.....	31
Criterios de eliminación .....	31
Diseño de estudio .....	31
Muestra.....	31
<b>Algoritmo de estudio</b> .....	32
<b>6. RESULTADOS</b> .....	33
Descripción de Pacientes.....	33
<b>Tabla 2. Hallazgos bioquímicos en pacientes con VP en RHX</b> .....	49
<b>Tabla 3. Variantes patogénicas detectadas.</b> .....	49
<b>7. DISCUSIÓN</b> .....	50
<b>8. CONCLUSIONES</b> .....	54
<b>9. BIBLIOGRAFÍA</b> .....	55

## ÍNDICE DE TABLAS

Tabla 1.....	22
Tabla 2. ....	48
Tabla 3.....	48



## ÍNDICE DE FIGURAS

Figura 1.....	11
Figura 2.....	12
Figura 3.....	16
Figura 4.....	20
Figura 5.....	24
Figura 6.....	27
Figura 7.....	34
Figura 8.....	35
Figura 9.....	36
Figura 10.....	39
Figura 11.....	41
Figura 12.....	44
Figura 13 .....	44
Figura 14.....	46

# 1. MARCO TEÓRICO

## Definición:

El raquitismo es una enfermedad del crecimiento del hueso en niños y adolescentes debido a la deficiencia de calcio, fosfato y/o vitamina D, generando una inadecuada mineralización de tejido osteoide en el disco o placa de crecimiento y la matriz ósea (1).

## Clasificación general:

Las causas genéticas contribuyen al 13 % del total del raquitismo (1). Estas pueden ser divididas en 2 grupos: 1) El raquitismo dependiente de vitamina D, que es causado por mutaciones en enzimas involucradas en el metabolismo de la vitamina D o en el receptor de la vitamina D y 2) Raquitismo hipofosfatémico que es causado por alteración de la reabsorción renal de fosfato o por desórdenes genéticos asociados a las fosfatonasas o transportadores de fosfato (1).

Los hallazgos de laboratorio incluyen niveles séricos de fosfato bajos por disminución de su reabsorción tubular, PTH normal o elevada con niveles altos de fosfatasa alcalina y calcio sérico y 25(OH)D normal y niveles de 1,25 (OH)<sub>2</sub>D normales o bajos (1). Existen otras formas menos prevalentes de raquitismo, como el tipo autosómico dominante, causado por mutaciones de ganancia de función en el dominio de escisión proteolítica de FGF23. Lo anterior evita su degradación, por lo que se incrementan sus niveles, lo que causa hipofosfatemia. Otras variantes recesivas se observan en los DMP1 y ENPP1. Todas cursan con características clínicas y bioquímicas muy parecidas, por lo que se requiere del estudio molecular para establecer el diagnóstico definitivo (1).

## Epidemiología:

Según Sezer, el raquitismo hipofosfatémico tiene una prevalencia de 3.9 por 100,000 nacidos vivos y el diagnóstico diferencial a menudo requiere análisis genético (1). Incluso existen reportes de prevalencia hasta de 5 casos por cada 100,000 nacidos vivos, como lo reportado por Davies & Stanbury en 1981(2). El RHX es la forma más común de pérdida renal de fosfato, que representa aproximadamente el 80% de los casos familiares, su prevalencia estimada es de 1: 21 000(1). Afecta a ambos géneros como resultado de inactivación al azar en mujeres(1).

Beck Nielsen y colaboradores realizaron un estudio poblacional retrospectivo mediante revisión de expedientes clínicos de hospitales del sur de Dinamarca del periodo comprendido de (1985 a 2005). Identificaron a través del Registro Nacional de Pacientes Daneses, de un total de 251,234 niños nacidos en ese periodo, se realizó perfil bioquímico y radiológico, resultando 112 pacientes con raquitismo de origen nutricional (74 % fueron inmigrantes) y 16 casos hereditarios. La incidencia calculada fue de 4.3 por 100000 habitantes, de los cuales 15 presentaron raquitismo hipofosfatémico y 1, raquitismo resistente a vitamina D. Todos los pacientes eran étnicamente daneses, (3).

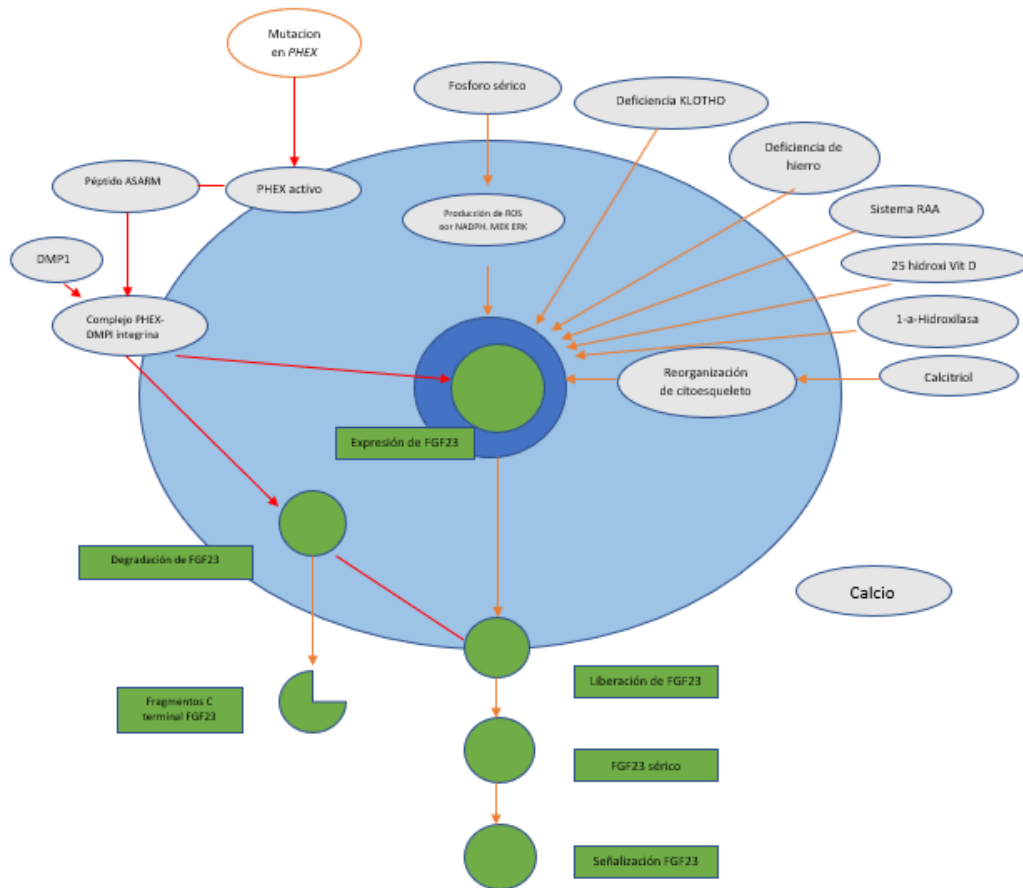
## Etiología:

El calcio es uno de los minerales más comunes en el cuerpo y es obtenido de fuentes dietéticas. Es esencial para el metabolismo óseo y varias funciones biológicas. Mientras que el 99% del total de calcio se almacena en tejidos óseos como complejos de calcio fosfato, menos del 1% es distribuido entre el compartimiento intracelular y extracelular (1,4). Del menos de 1% de calcio externo al hueso, 40% está ligado a proteínas, 9% se encuentra contenido en complejos iónicos y el 51% restante está en forma de iones de calcio libre que son la porción biológicamente activa del calcio. El calcio ionizado equilibra la reserva de calcio en el espacio intracelular- extracelular y juega un papel importante en el metabolismo óseo (1). Este equilibrio se logra a través de la acción conjunta de varias hormonas como la hormona paratiroidea (PTH) y 1,25-dihidroxitamina D [1,25(OH)<sub>2</sub>D] y órganos como el riñón, los huesos y el sistema intestinal (1,4,5).

Si el nivel sérico de calcio disminuye, los receptores sensibles a calcio localizados en las células paratiroideas mediante la excreción incrementada de PTH, la cual se une al receptor 1 de PTH (PTHrP) expresado en altos niveles en hueso y riñones para promover la reabsorción de calcio desde el hueso y desde los riñones. La PTH también activa la 25 hidroxivitamina D3-1 alfa hidroxilasa que lleva a un incremento de la síntesis de 1,25 (OH)<sub>2</sub>D, que promueve la absorción de calcio desde los intestinos y la reabsorción del túbulo proximal renal (1,5).

El fósforo es esencial para el desarrollo y mantenimiento de un esqueleto normal. En la década de 1950 Winters et al. describió una cohorte de pacientes con raquitismo resistente a la vitamina D e hipofosfatemia heredada de manera dominante ligada al cromosoma X. Se teorizó que la patología subyacente de este trastorno, ahora conocido como hipofosfatemia ligada al cromosoma X (XLH), fue un defecto intrínseco del transporte de fosfato en el riñón. La base genética de XLH, mutaciones en el gen regulador de fosfato con homología con endopeptidasas en el cromosoma X (*PHEX*), se identificó en 1995 aunque se desconocía la causa de la hipofosfatemia (6).

En las últimas tres décadas, mutaciones en al menos diez genes que conducen al raquitismo hipofosfatémico han sido descritas. La presente tesis delinea la creciente familia de trastornos hipofosfatémico, con énfasis en los trastornos mediados por FGF23 (6).



**Figura 1:** Regulación de la expresión y secreción de FGF23 en XLH. Las mutaciones inactivadoras en PHEX aumentan la expresión del factor de crecimiento de fibroblastos 23 (FGF23) al aumentar los niveles de péptido de proteína asociada a MEPE, rica en aspartato de serina ácida (ASARM). Esto conduce a una mayor liberación de FGF23 en el suero y aumento de los niveles de señalización mediada por FGF23. Estos procesos también están regulados por una amplia gama de otros mecanismos. Las líneas verdes indican regulación positiva y las líneas rojas indican represión. Para simplificar, los bucles de retroalimentación se han representado como vías lineales, centrado alrededor de FGF23. Tomado de: Beck Nielsen et al. Orphanet Journal of Rare diseases. FGF23 and its role in X-linked hypophosphatemia-related morbidity, (7).

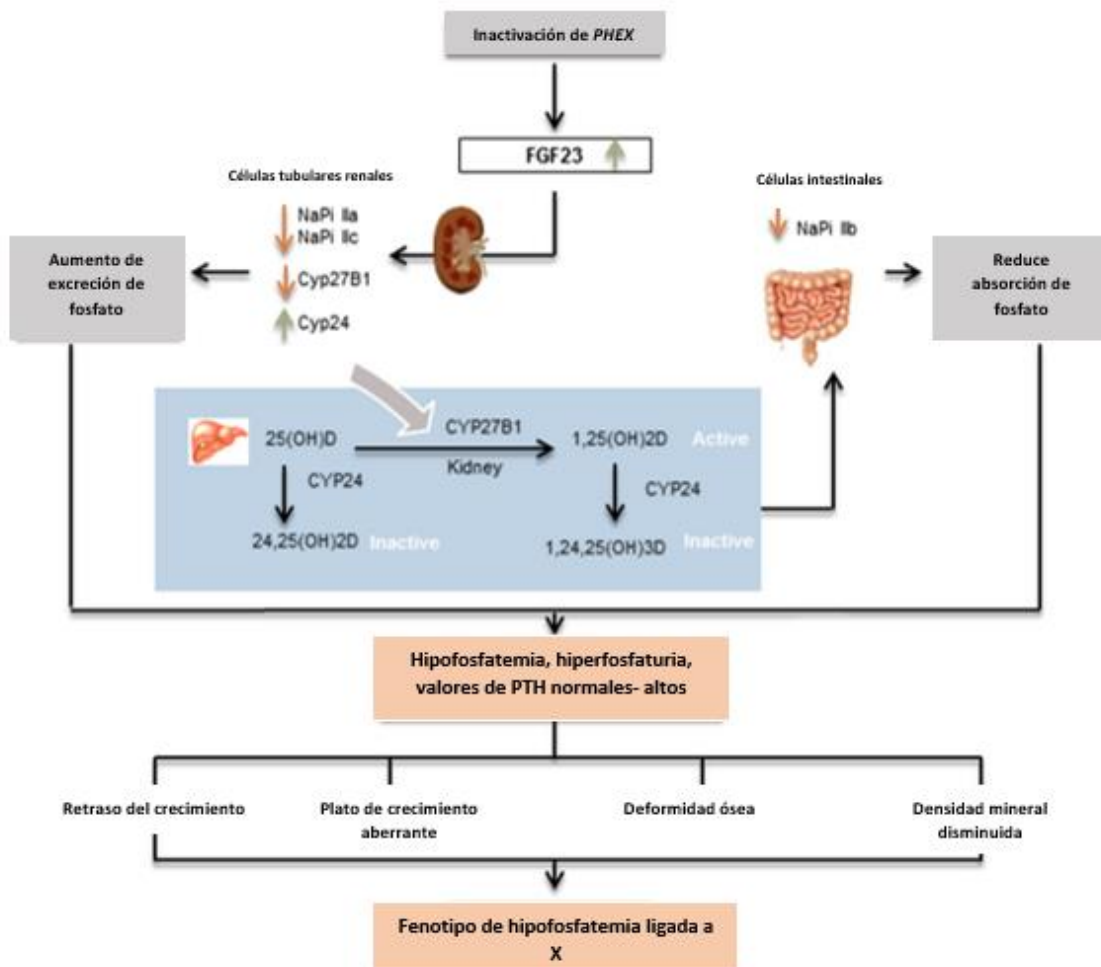
La mayoría de las dietas contienen una gran cantidad de Pi, y la cantidad absorbida generalmente excede los requerimientos. Un período de la vida en que la demanda de Pi es grande, es durante la acumulación mineral ósea rápida en el último trimestre de gestación. Por lo tanto, para el bebé prematuro, es un desafío proporcionar, ex útero, suficiente mineral para la mineralización esquelética normal. Además, aunque adecuada para las demandas de los lactantes nacidos a término sanos, la leche humana tiene un contenido de fosfato relativamente bajo y es posible no satisfacer las crecientes necesidades del recién nacido prematuro (6).

La absorción de fosfato puede verse afectada en el contexto de enfermedad gastrointestinal subyacente. Complejos intraintestinales pueden formarse cuando el calcio, el aluminio o el

magnesio no absorbibles se precipitan con el fosfato de la dieta, lo que inhibe su absorción (6).

La mayor parte del fósforo ingerido se absorbe en el intestino delgado. El transporte activo está mediado por transportadores dependientes de sodio y también ocurre transporte independiente de sodio. A diferencia del riñón, donde se establecen en detalle los mecanismos hormonales que regulan la homeostasis de Pi, no parece que hay una importante regulación hormonal de este proceso en el intestino. Un reporte identificó que la aparición de Pi en el intestino puede afectar el manejo sistémico del fosfato antes de que ocurran cambios en la concentración sérica, lo que sugiere un papel de detección intestinal del suministro de fosfato (6).

El intestino delgado es el sitio dominante de absorción de Pi. Se cree que la tasa más alta de absorción en humanos está en el duodeno y yeyuno, consistente con estudios en ratas. Sin embargo, el íleon es el sitio más activo de absorción en ratones. En adultos normales, la absorción neta de Pi es una función lineal de la ingesta dietética de Pi, con un promedio de 60 a 65 % de la ingesta. La absorción intestinal de Pi se produce a través de sustancias activas dependientes de sodio y por un mecanismo independiente del sodio, que no está bien caracterizado (6).



**Figura 2: Regulación del metabolismo mineral óseo.** Tomado de X-linked hypophosphatemia and growth (8)

El fosfato es el anión más común en el cuerpo humano, se encuentra en la forma de fosfato inorgánico y juega un papel importante en muchos procesos biológicos, como la mineralización ósea, la integridad de membranas, metabolismo de ácidos nucleicos y de energía, señales de transducción mediante fosforilación de proteínas y el transporte de oxígeno (9,10). En el cuerpo humano, el fósforo total es de 15 a 20 mol o 12 g/kg, de los cuales 80-90% se encuentra presente en hueso en la forma de hidroxapatita y el restante 10 a 20% en tejidos blandos y espacios extracelulares (9).

Aproximadamente dos terceras partes del fosfato dietario se absorben mediante el transportador de fosfato sodio dependiente NaPi2b (codificado por el gen *SLC34A2*), el principal transportador que media la absorción en el intestino delgado, predominantemente en yeyuno. Su expresión está regulada por  $1,25(\text{OH})_2\text{D}$  que induce la regulación transcripcional al alza en el intestino delgado; niveles bajos de fosfato inducen la 1 alfa hidroxilasa en el riñón (1). Aproximadamente el 50 % del transporte intestinal de Pi parece ocurrir por mecanismos dependientes de sodio, y el 90 % de los dependientes de sodio, la actividad puede explicarse por el transportador dependiente de sodio NaPi2b (10). La energía para el proceso electroquímico cuesta arriba es proporcionada por el gradiente de sodio, que es mantenido por la ATPasa de sodio-potasio. La salida de Pi del enterocito a través de la membrana basolateral y hacia la circulación no está bien comprendida. Miembros de la familia de transportadores de solutos SLC20, los cotransportadores de sodio-fosfato tipo III PiT1 y PiT2, se expresan de forma variable en el intestino; sin embargo, su papel en el proceso general no está bien establecido. El impacto sobre la homeostasis general del fosfato parece ser de menor importancia y magnitud en el intestino que en el riñón (6).

El fosfato en circulación puede ser tomado en las células para varias actividades biológicas o puede ser tomado en almacenamiento en tejido óseo. Un 85% del fosfato es reabsorbido por el transportador de fosfato dependiente de sodio 2a NaPi2a (codificado por el gen *SLC34A1*) y el transportador de fosfato dependiente de sodio 2C (NaPi2C codificado por *SLC34A3*), ambos expresados en los túbulos proximales renales (11). La  $1,25(\text{OH})_2\text{D}$  incrementa la absorción intestinal de fosfato y la reabsorción tubular, mientras que la PTH disminuye la reabsorción de fosfato. Además, otras moléculas tienen efectos fosfatúrico, llamadas fosfatoninas, que tienen un impacto significativo en el balance de fosfato sérico reduciendo la reabsorción tubular de fosfato(1,10).

La vitamina D es un grupo de prohormonas biológicamente inactivas, solubles en grasa que existen en 2 formas principales, ergo calciferol o vitamina D2, producida por plantas en respuesta a radiación ultravioleta y colecalciferol o vitamina D3, derivada de tejidos animales o 7 dehidrocolesterol en la piel humana por acción de los rayos UV de la luz solar a ondas de 279 -290nm. La principal fuente de vitamina D es la síntesis endógena. Normalmente solo 0.04% de la 25 hidroxivitamina D y 0.4% de la 1.25 vitamina D están libres en plasma, el

resto unidas de forma compacta a la proteína transportadora de vitamina D (85-88%) o a albúmina (12-15%). Ambas formas necesitan una hidroxilación de dos pasos para activarse(1,12,13). El raquitismo y la osteomalacia secundaria a deficiencia de vitamina D y/o baja ingesta de calcio en el siglo XXI ha sido un tema delicado. Recientemente, estudios locales y regionales han registrado una prevalencia de deficiencia de vitamina D superior a la esperada, principalmente en regiones de latitudes altas, debido a la exposición insuficiente a la luz ultravioleta, pero también en otros países, como Francia y Estados Unidos, que afecta a adolescentes urbanos sanos. Este tipo de raquitismo también puede estar relacionado con situaciones específicas, como vestirse cubriendo todo el cuerpo (debido a hábitos religiosos), personas con pieles oscuras pigmentadas que viven en clima templado (debido a la competencia de melanina por los rayos ultravioleta), personas mayores, vegetarianos, dietas restrictivas y lactancia materna exclusiva durante largos periodos(10).

La absorción intestinal de Pi está mediada principalmente a través del cotransportador de fosfato de sodio tipo IIb, mientras que la reabsorción renal de Pi está mediada por los cotransportadores tipo IIa y IIc ubicados en la membrana apical del túbulo proximal (7)

El primer paso ocurre en el hígado donde la vitamina D es hidroxilada a la mínimamente activa 25 (OH)D por la 25 hidroxilasa hepática, el segundo paso ocurre principalmente en el riñón donde la 25(OH)D es más hidroxilada por la 1 alfa hidroxilasa para formar la forma activa 1,25 (OH)2D o calcitriol, que se une a el receptor nuclear de vitamina D para regular la transcripción génica a través de hetero dimerización con uno de los 3 receptores retinoides X. la síntesis renal de 1,25 (OH)2D es estimulada por PTH y suprimida por calcio, fosfato y 1,25(OH)2D; a sí mismo la 1 alfa hidroxilasa siendo estimulada, por la deficiencia dietética de Pi que estimula la síntesis de vitamina D y conduce a un aumento de la absorción activa de Pi en el intestino delgado, así como por la hipercalcemia y por PTH (1,4).

Se caracteriza por pérdida renal de fosfato, que conduce a hipofosfatemia y defectos de la mineralización ósea, como raquitismo y osteomalacia. La hipofosfatemia y el calcio sérico normal son hallazgos bioquímicos típicos; los niveles de fosfato séricos se mantienen principalmente por la vitamina D y la PTH La absorción intestinal de fosfato ocurre por mecanismos para celulares pasivos y transcelulares activos dependientes de la vitamina D, con 1,25dihidroxitamina D (1,25(OH)2D o calcitriol) aumentando la expresión de la proteína transportadora de fosfato 2B dependiente de sodio y suprimiendo la biosíntesis y secreción de PTH(1,14).

Las concentraciones de fosfato en el líquido extracelular y la homeostasis del fosfato están reguladas por la PTH sérica junto con otros mecanismos, con un papel central desempeñado por FGF23. La PTH tiene un efecto fosfato úrico al reducir la expresión de NaPi2a y NaPi2c en los túbulos renales mediante PTH1R, miembro de familia de receptores acoplados a proteína G; adicionalmente, las fosfatoninas reducen el fosfato sérico mediante la inhibición de la absorción en el túbulo proximal, específicamente, FGF23 y sFRP4 pueden inhibir indirectamente la 25 OH vitamina D 1 alfa hidroxilasa y así la absorción intestinal de fosfato (1).

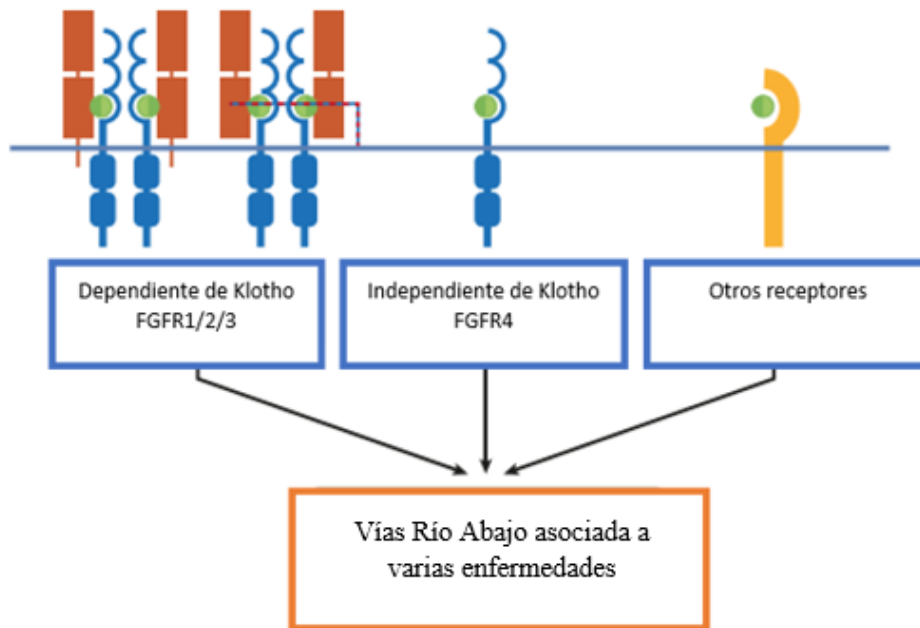
Existe una relación cercana entre los niveles de fosfato sérico y FGF23. En respuesta a niveles elevados o bajos de fosfato, los niveles séricos de FGF23 incrementan o disminuyen, respectivamente(10). Secretado por osteocitos y osteoblastos, FGF23 aumenta la excreción renal de fosfato al regular a la baja la expresión de la proteína transportadora de fosfato 2A dependiente de sodio y la proteína de transporte de fosfato dependiente de sodio 2C, desencadenando su internalización y degradación en la membrana de borde en cepillo apical del túbulo proximal (5,14). Además, FGF23 inhibe la 25-OH vitamina D 1 alfa hidroxilasa y activa la 25-OH vitamina D 24-hidroxilasa, resultando en disminución de 1,25(OH)2D y aumento de 24,25(OH)(1,7).

Los niveles de fosfato sérico normalmente varían según la edad, que debe tenerse muy en cuenta a la hora de evaluar si la hipofosfatemia está presente o no. Los rangos normales de fosfato sérico son 4.8-8.2 mg/dL durante 0-5 días de edad, 3,8-6,5 mg/dL para 1-3 años de edad, 3,7-5,6 mg/dL para 4-11 años de edad, 2,9-5.4 mg/dL para 12-15 años de edad y 2.7-4.7 mg/dL para 16-19 años (27). Además de hipofosfatemia, disminución de TRP, niveles séricos normales o levemente elevados de PTH y niveles séricos marcadamente elevados de FA normalmente se detectan. La excreción renal de fosfato se puede evaluar usando varios parámetros. El más utilizado es el TRP definido por la fórmula:  $1 - (\text{fosfato urinario} \times \text{creatinina sérica}) / (\text{fosfato sérico} \times \text{fosfato} \times \text{creatinina en orina})$ . Varios límites inferiores para TRP se utilizan generalmente en la práctica diaria en un rango de 75-85%. Sin embargo, en presencia de hipofosfatemia, la fracción de excreción de fosfato filtrado debe ser inferior al 5% (TRP>95%) (1,15).

Los hallazgos de laboratorio como calcio sérico normal, fosfato sérico bajo y fosfatasa alcalina y PTH altas pueden no ser siempre concluyentes para diagnosticar raquitismo hipofosfatémico(1).

PHEX codifica una endopeptidasa de membrana que se expresa en osteoblastos maduros y odontoblastos; juega un rol en la regulación a la baja de FGF23, por lo que sus mutaciones originan incremento de los niveles séricos de FGF23(1,9).





**Figura 3. Interacciones del receptor de FGF23.** Diagrama esquemático de interacciones conocidas y potenciales entre FGF23 (círculo verde) y sus diversos receptores (azul y amarillo). (Izquierda) Se sabe que FGF23 se une de manera dependiente de KLOTHO (rojo) a los FGFR 1, 2 y 3 (centro) y se une a FGFR4 independientemente de KLOTHO. (derecha) También se han propuesto interacciones independientes de KLOTHO con otros receptores- Tomado de: Beck Nielsen et al. FGF23 and its role in X-linked hypophosphatemia-related morbidity, Orphanet Journal of Rare diseases (7).

Los niveles bajos de fosfato sistémico interfieren con la mineralización tanto del cartílago de la placa de crecimiento como del tejido óseo. El crecimiento normal de la placa consta de capas sucesivas de condrocitos en reposo, condrocitos en proliferación y condrocitos hipertróficos. La zona de condrocitos hipertróficos adyacente a la metáfisis normalmente se mineraliza y los condrocitos sufren apoptosis(12).

El cartílago de la placa es un requisito previo para su invasión por los vasos sanguíneos que se originan en el hueso metafisario y comienzan el reemplazo del cartílago de la placa de crecimiento por tejido óseo. En modelos de ratón de RHX, como el ratón Hyp, la proliferación de condrocitos está disminuida, la zona de hipertrofia los condrocitos en la placa de crecimiento se ensanchan con condrocitos que no experimentan apoptosis, y la unión entre el cartílago y el hueso es irregular. En la RHX humana, esto se refleja radiológicamente por el ensanchamiento de las placas de crecimiento y la pérdida de un borde claro entre la placa de crecimiento y la metáfisis (12)

La apariencia histológica de la placa de crecimiento raquíctica en el ratón Hyp se parece al de otros modelos de ratón de raquitismo con hipofosfatemia, ya sea que FGF23 esté aumentado o no (16). Por lo tanto, no es obvio que el aumento de FGF23 tenga un efecto importante efecto directo sobre el fenotipo del raquitismo más allá de causar hipofosfatemia. Esto también lo sugiere la observación de que el tratamiento del ratón Hyp con calcitriol o la

vitamina D análogo ED71, que aumenta el fosfato sérico, normaliza crecimiento a pesar de conducir a un mayor aumento en la circulación FGF23(15).

En cuanto a la mineralización del tejido óseo, los osteoblastos normalmente secretan matriz ósea orgánica y luego la mineralizan incorporando calcio, fosfato y otros minerales. En el tejido óseo de niños sanos, este proceso de mineralización comienza aproximadamente 2 semanas después de que se haya secretado la matriz ósea. La diferencia de tiempo entre la secreción de matriz ósea orgánica por osteoblastos y el inicio de la mineralización se denomina tiempo de retraso de la mineralización. Cuando el fosfato no está disponible en cantidad suficiente para apoyar la mineralización, esta se retrasa, y la matriz ósea orgánica no mineralizada (osteóide) se acumula. Un mayor retraso en tiempo de mineralización y el aumento de la cantidad de osteóide en el tejido óseo son las características definitorias para el diagnóstico de la osteomalacia en el hueso. La osteomalacia es, por tanto, un trastorno de la mineralización del tejido óseo. Aunque la histología ósea se ha centrado tradicionalmente en hueso trabecular, la osteomalacia afecta la mineralización de ambos huesos trabecular y cortical (12).

En RHX, la mineralización desordenada no se limita a las superficies del hueso trabecular y cortical. También hay un distintivo defecto de mineralización alrededor de los osteocitos que están enterrados dentro hueso mineralizado. Estas lesiones del periostio resaltan el papel de los osteocitos en la remodelación y mineralización de la matriz ósea que los rodea inmediatamente. Se ha sugerido que las lesiones del periostio son causadas por inhibidores de la mineralización como la osteopenia y el pirofosfato que se acumulan alrededor lagunas de osteocitos como consecuencia indirecta de mutaciones en *PHEX*. Los estudios en ratones Hyp encontraron que el aumento de la secreción de FGF23 por los osteocitos suprime la fosfatasa alcalina expresada en estas células y por lo tanto conduce a la acumulación de pirofosfato, que a su vez inhibe la mineralización en la laguna osteocítica. En consecuencia, la remodelación ósea del periostio es claramente anormal en ratones Hyp (12,17).

La evidencia de los estudios con ratones sugiere que las lesiones del periostio encontradas en RHX son un efecto directo de aumento de la expresión de FGF23 en lugar de hipofosfatemia (16). De acuerdo con este punto de vista, las lesiones de periostio no se encuentran en el tejido óseo de pacientes con raquitismo hipofosfatémico con hipercalciuria, un trastorno en el que el raquitismo hipofosfatémico no está asociado con un aumento de los niveles de FGF23(12,15).

Sin embargo, el raquitismo hipofosfatémico con hipercalciuria conduce a una acumulación similar de osteóide en las superficies del hueso trabecular como RHX, lo que sugiere que la hipofosfatemia sola es suficiente para explicar la acumulación de osteóide en el tejido óseo. Se ha propuesto que la presencia de lesiones de periostio en RHX puede tener consecuencias funcionales para la homeostasis ósea. Los osteocitos son células mecanosensoras que están implicadas en la regulación de la masa ósea. La socavación de la laguna de osteocitos hará que el hueso se vuelva "más suave" y, por lo tanto, aumenta la deformación ósea con la carga mecánica, lo que perturbará la mecano-detección por el osteocito, esto puede contribuir a la alta masa ósea trabecular que a menudo se encuentra en individuos con RHX (12,13).

El hueso en RHX se caracteriza por un defecto de mineralización generalizado, lo que significa que una cantidad anormalmente grande de matriz ósea permanece sin mineralizar. Una herramienta clínica estándar para analizar los trastornos óseos metabólicos es la absorciometría de rayos X de energía dual, que mide la densidad mineral ósea (DMO). Como el dispositivo solo “ve” el mineral en el hueso, es intuitivo suponer que un defecto de mineralización como el causado por RHX debería resultar en una DMO baja. Sin embargo, los resultados en individuos con RHX son bastante variables. Por ejemplo, los estudios de absorciometría de rayos X de energía dual han encontrado que los resultados son bajos en el eje del radio, pero a menudo son elevadas en la columna lumbar(6,12).

La explicación de estos resultados aparentemente contradictorios probablemente radica en las diferencias entre el hueso trabecular, que es más frecuente en la columna vertebral y el hueso cortical, que por lo general es el único tipo de tejido óseo en el eje del radio. En RHX, tanto el hueso trabecular como el cortical contienen demasiado osteoide no mineralizado. Sin embargo, en el hueso trabecular, la cantidad de hueso mineralizado también es elevada. Esto se debe a que, por una razón desconocida, las trabéculas son más gruesas y numerosas que en controles sanos. Por lo tanto, la cantidad de hueso trabecular mineralizado suele estar elevado en RHX, a expensas del espacio que está disponible para la médula ósea. La mayor cantidad de hueso trabecular mineralizado se refleja en una DMO trabecular alta, como se puede ver con técnicas que son capaces de analizar hueso trabecular y cortical por separado. En cambio, hay poco margen para aumentar la cantidad de tejido óseo mineralizado en la corteza, porque el hueso cortical contiene poca médula ósea que podría ser desplazado. En consecuencia, en la corteza, la mayor cantidad de osteoide no mineralizado estará a las expensas del hueso mineralizado. La DMO del hueso cortical es, a menudo muy bajo en RHX (10,12).

#### Cuadro clínico:

Las características clínicas de RHX pueden reconocerse con retraso en la marcha en los primeros años de vida y puede incluir baja estatura, tasa de crecimiento reducida y deformidad ósea. El ablandamiento general del hueso causa que las extremidades inferiores se doblen por el peso del niño y del tiraje de los músculos sobre el hueso débil. Las mujeres generalmente tienen afectación ósea menos relevante que los varones (9).

En la infancia, el tratamiento médico temprano con terapia a dosis altas de vitamina D puede prevenir o reducir las deformidades de los huesos largos y facilitar la cicatrización de pseudo-fracturas. Sin embargo, a pesar de la atención médica adecuada y tratamiento o debido a un diagnóstico tardío, muchos pacientes todavía desarrollarán deformidades significativas, especialmente de las extremidades inferiores, que requerirán corrección quirúrgica (9).

El raquitismo es la característica clínica de presentación de RHX. Es un trastorno metabólico del hueso en crecimiento, que ocurre en niños antes de la fusión de la epífisis y se caracteriza

por alteración de la mineralización de la matriz osteoide durante crecimiento (9). Las manifestaciones clínicas de XLH incluyen el retraso de crecimiento con una estatura y extremidades desproporcionadamente bajas, deformidades, que se hacen evidentes después de la edad de 1 o 2 años (18). Las deformidades se localizan frecuentemente alrededor de la rodilla, a menudo involucrando el genu varum o valgum bilateral y comúnmente combinado con torsión tibial, arqueamiento de la tibia y del fémur. En una encuesta de 2019 que involucró a 232 adultos y 90 niños con RHX, se reportó la presencia de arqueamiento del fémur en el 63 % y arqueamiento de la tibia en el 72 % de los niños. Se encontró una prevalencia similar en adultos. Cabe destacar que el 47 % de los niños y el 94 % de los adultos informaron intervenciones quirúrgicas, más comúnmente osteotomía, seguida de epifisiodesis (14). Se informaron, además, antecedentes de fracturas o pseudo-fracturas en el 44 % de los adultos. Por otro lado, en un metaanálisis, del 18 % al 52 % de los pacientes adultos con RHX experimentaron fracturas o pseudo-fracturas (14). EL XLH a menudo se diagnostica erróneamente como raquitismo por deficiencia de vitamina D, en la que las manifestaciones clínicas y radiológicas están representadas por ensanchamiento metafisario, agrandamiento palpable de las uniones costo-condrales (rosario raquítrico), prominencia frontal, malformación en depresión horizontal a lo largo del borde inferior del tórax (surco de Harrison), ganancia de peso insuficiente y arqueamiento fisiológico (9).

Los pacientes con XLH tienen cámaras pulpares agrandadas con alteración de la forma y morfología, así como cuernos pulpares prominentes en la corona del diente especialmente en molares primarios y secundarios. Estas lesiones, asociadas con una mala mineralización de la dentina, pueden predisponer a abscesos recurrentes con fístulas que afectan a la mayor parte de pacientes. Los incisivos se ven más afectados que los caninos y los molares. Así mismo la mayoría de los pacientes tienen dolor muscular y osteoarticular con debilidad, y con frecuencia muestran fatiga que reduce la tolerancia al ejercicio. Por otro lado, se ha observado un inesperado aumento de la mortalidad en etapas posteriores de la vida (19).

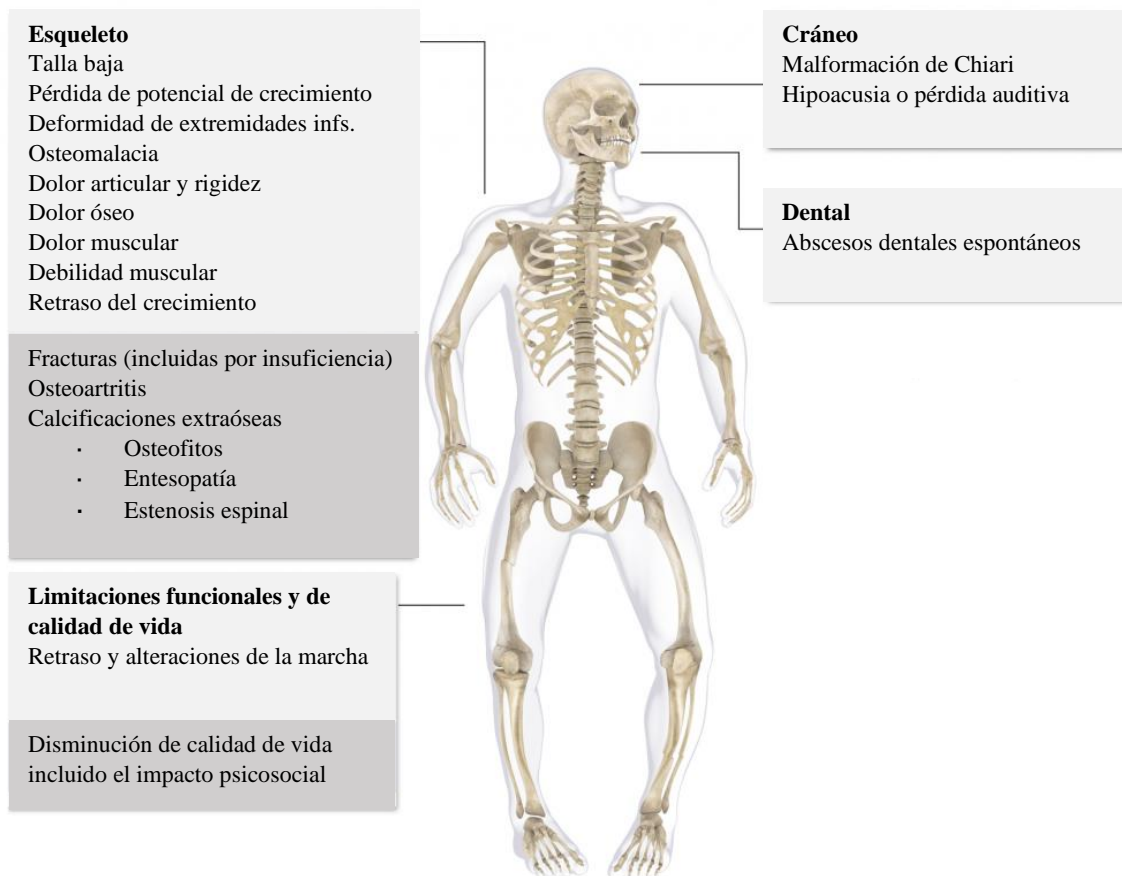
El espesor alterado de las partes centrales de los huesos parietal y frontal pueden alterar la forma de la cabeza. Las fracturas recurrentes, aunque no son comunes, pueden empeorar las deformidades óseas. Los cambios metafisarios del raquitismo suelen ser evidentes en radiografías (preferentemente se revisa el fémur distal) cuando un niño presenta XHR. Con un adecuado tratamiento de vitamina D, estas anomalías se pueden mejorar, pero por lo general no se resuelven por completo. El diagnóstico del raquitismo se basa en el examen clínico, hallazgos de laboratorio y alteraciones encontradas en la radiografía de tórax(18). La hipofosfatemia y circulación normal-baja de los niveles de 1,25(OH)<sub>2</sub>D son hallazgos bioquímicos típicos del XLH. La actividad de la fosfatasa alcalina sérica está elevada en niños, pero no al grado observado en el raquitismo debido a deficiencia de vitamina D. Esta elevada actividad, sin embargo, representa un parámetro importante para el control de enfermedades, así como la eficacia de la terapia. Las medidas de calcio sérico son normales, al igual que la 1,25-dihidroxitamina D circulante, o con calciuria reducida (9).

Los trastornos con hipofosfatemia tienen una variedad de manifestaciones que dependen del mecanismo fisiopatológico subyacente, así como de la gravedad y la duración de la depleción de fosfato, y de si la hipofosfatemia se presenta durante el período de crecimiento o en la

edad adulta. La depleción de fosfato intracelular conduce a una disminución de las concentraciones de 2,3difosfoglicerato y ATP en los glóbulos rojos; este último tiene múltiples funciones celulares en el sistema nervioso central y en las células del músculo esquelético y liso, y la disminución de los niveles de ATP en el músculo esquelético posiblemente contribuya a la miopatía proximal que se ha descrito en la hipofosfatemia. La hipofosfatemia grave se puede asociar con síntomas neuromusculares y alteración de la función cardíaca o respiratoria, aunque solo hay evidencia débil que lo demuestra(14).

Dado que el diagnóstico de XLH requiere atención médica a largo plazo, es importante controlar la pérdida renal de fosfato antes de iniciar el tratamiento. Una muestra de orina en ayunas de 2 horas, junto con una muestra de sangre en el punto medio del período de recolección de orina, es la mejor manera de calcular el porcentaje de TRP y para determinar el umbral máximo tubular de fosfato (TMP/GFR). La hiperfosfaturia es caracterizada por valores de TRP 85 % concomitantes a hipofosfatemia (9).

El diagnóstico del raquitismo es difícil en los primeros meses de vida, salvo casos sospechosos cuando hay un familiar positivo con antecedentes de la enfermedad, que se pueden diagnosticar tan pronto como el sexto mes de vida, basado en el aumento de la fosfatasa alcalina y la reducción de la reabsorción renal de fosfato (9,18).



**Figura 4: Manifestaciones del RHLX en pacientes adultos.** Tomado de Alianza Internacional de Raquitismo Hipofosfatémico Ligado a X: <https://xlhalliance.org/adult-manifestations/>

Otros hallazgos de laboratorio que podrían conducir al diagnóstico incluyen niveles plasmáticos elevados de FGF23, que caracterizan el trastorno específico, que por lo demás es notablemente similar a la FC y la hiperfosfaturia (9).

Las alteraciones radiológicas más típicas en estudios de imagen en el XLH se ven en la tibia, el fémur distal y las articulaciones radio cubitales. Característicamente existe pérdida de definición, ensanchamiento y alteraciones en la zona de calificación provisional en la placa de crecimiento. El hueso parece corto, con huesos largos rechonchos y trabeculación esquelética axial gruesa. Estos hallazgos son menos severos que los observados en el raquitismo por deficiencia de vitamina D y los signos son más intensos, específicamente en los miembros inferiores. Cuando el hueso es fibroso se sospecha displasia, siendo la gammagrafía con 99Tc útil (9,19).

La RSS es una escala de 10 puntos, donde 10 representa el mayor grado de severidad del raquitismo y 0 representa la ausencia de los cambios radiográficos del raquitismo. La respuesta radiográfica después del tratamiento del raquitismo nutricional y XLH puede ser evaluada por la RSS, y los valores de RSS se correlacionan con la actividad sérica de la fosfatasa alcalina, una medida bioquímica de la actividad. Recientemente, la Impresión Radiográfica Global de cambio (RGI-C) ha sido validada para estimar los cambios radiográficos del raquitismo en niños con XLH. La RGI-C se correlaciona con los resultados clínicos, bioquímicos y cambios informados por el paciente, y representa una evaluación complementaria a la RSS. Los puntajes en la escala RGI-C producen cuatro evaluaciones: muñeca, rodilla, pierna y resultado global(19).

En niños mayores y adolescentes, en particular cuando un hay antecedentes familiares, es muy importante considerar otros diagnósticos diferenciales que conducen a la hipofosfatemia: raquitismo hiperfosfatúrico, como ADHR, TIO, hueso displasia fibrosa y síndrome renal de Fanconi.

Las imágenes radiográficas deben excluir el diagnóstico de arqueamiento fisiológico y la mayoría de las displasias esqueléticas. A menudo se desarrollan abscesos dentales, artritis y calcificación de tendones y ligamentos (entesopatía) en etapas posteriores de la vida.

## Genes implicados en RHLX

<b>Tabla 1. Total de variantes clasificadas en diversas bases de datos (UniProt, ClinVar, VarSome &amp; PubMed).</b>						
<b>Variantes patogénicas</b>		<b>Variantes de significado incierto</b>		<b>Variantes benignas</b>		
679		114		52		
Impacto de codificación	Patogénica	Pbe. Patogénica	VSI	Pbe. Benigna	Benigna	Total

Sinónimas	2	0	11	6	17	36
Cambio de Sentido	105	46	67	8	7	233
Sin sentido	138	7	1	0	0	146
Pérdida de inicio	3	0	0	1	0	4
Pérdida de terminación	1	4	0	0	0	5
Marco de lectura	192	9	2	0	0	203
Indel en marco de lectura	5	2	13	0	0	20
Sitio de Splicing	120	19	3	0	0	142
No codificantes	11	15	17	9	4	56
Total	577	102	114	24	28	845

El RHX es causada por mutaciones inactivadoras en el gen regulador de fosfato con homología con endopeptidasas en el cromosoma X (*PHEX*), que está asociado con aumento de los niveles circulantes de FGF23 (11,20).

Más de 615 variantes diferentes en el gen *PHEX* han sido reportadas en la base de datos de mutación de genes humanos como causa de RHX. *PHEX* codifica una proteína que es miembro de familia M13 de metaloproteasas unidas a la membrana y se expresa en osteoblastos, osteocitos y odontoblastos, pero no en los túbulos renales. A la fecha no se conoce la función de la proteína *PHEX* y falta dilucidar como la deficiencia de *PHEX* conduce a la sobreproducción de FGF23. Aunque algunos estudios han analizado la correlación genotipo-fenotipo para las variantes de *PHEX*, no se ha llegado a un consenso con respecto a los dominios funcionales importantes en *PHEX* que conducen a niveles elevados de FGF23 (11).

Ishihara y colaboradores reportaron en 2021 que el análisis de la distribución de variantes de *PHEX* reveló más variantes en la porción C-terminal en lugar de en la porción N-terminal de la proteína, como había sido previamente reportado. Algunas variantes, incluyendo c.1601C > T, c.1735G > A, c.1645 + 1G > A y c.2239C > T se han reportado como *hotspots*, y también se detectaron en esta cohorte. Se encontró que las variantes c.1601C > T y c.2239C > T fueron recurrentes en familias en este estudio. Se detectó también la recurrencia de las variantes c.1769-1G > A y c.2104C > T en familias no relacionadas. Estas variantes pueden ser variantes únicas de puntos críticos en pacientes japoneses(21).

Holm analizó las correlaciones genotipo-fenotipo clasificando variantes como truncadas y no truncadas (22). Aunque Holm informó una tendencia hacia un fenotipo esquelético más severo en el grupo de mutaciones truncadas, no se observaron diferencias significativas en otras mutaciones. No se detectaron diferencias significativas en función de la clasificación en el estudio de Ishihara (21). En este se clasificaron las variantes de *PHEX* en función de la predicción cambios estructurales que afectan la función, dividieron a los sujetos en grupos con y sin sitios de unión de zinc retenidos porque se cree que *PHEX* es una metaloproteasa dependiente de zinc. Estos datos sugieren que la preservación del sitio de unión al zinc es importante para la función *PHEX* porque los niveles de i-FGF23 eran más altos en pacientes

que albergaban *PHEX* mutados sin un sitio de unión a zinc. Las ubicaciones de todas las variantes benignas tendían a estar lejos del sitio de unión al zinc, mientras que las variantes dañinas tendían a estar cerca del sitio de unión al zinc. Estos datos también sugieren que los defectos en el sitio de unión al zinc pueden resultar en pérdida de función de *PHEX*(21,22) .





Park y colaboradores encontraron que pacientes surcoreanos con mutaciones truncadas tenía un Pi sérico significativamente más bajo y una alta proporción de nefrocalcinosis durante su período de seguimiento a largo plazo, aunque las manifestaciones clínicas no fueron significativamente diferentes en su presentación inicial. Comparados estos resultados con los de otros estudios que proporcionaron las características de los pacientes, incluida la altura, hallazgos de laboratorio, y su genotipo, no fueron significativamente diferentes (23).

### Heterogeneidad intrafamiliar:

Rodríguez Rubio y colaboradores realizaron en 2021 una descripción fenotípica de 48 pacientes de 39 familias diferentes de origen español, todos con confirmación molecular de RHX, de los cuales 15 fueron varones y 33 mujeres, con un periodo de seguimiento promedio de 7.42 años, no encontrando diferencias entre la presentación clínica, alteración del crecimiento o datos bioquímicos, entre varones y mujeres. Así mismo White reportó en 1996 una serie de 27 pacientes, 18 mujeres y 9 varones, sin confirmación molecular, en los cuales no se encontraron diferencias entre grupos en parámetros de crecimiento ni marcadores bioquímicos (24).

### Tratamiento:

La terapia médica prescrita más comúnmente para niños consiste en suplementos de calcitriol y fosfato desde el momento del diagnóstico hasta que se completa el crecimiento. Se requieren normalmente tanto la vitamina D activa (calcitriol o alfacalcidol) como fosfatos. El calciferol no está indicado debido a sus mayores riesgos de toxicidad. El fosfato tiene algunos efectos secundarios, como dolor abdominal o diarrea, y pueden requerir titulación para minimizar los síntomas desagradables(25).

El tratamiento durante el crecimiento corrige parcialmente las deformidades de las piernas, disminuye el número de cirugías necesarias y mejora talla adulta(19,25).

En la literatura, las dosis indicadas de estos suplementos varían ampliamente, de 10 a 80 ng/kg/día de calcitriol, y 1–3 g de fósforo elemental repartidos en 4–5 dosis. Esto refleja una cantidad significativa de incertidumbre con respecto a las dosis óptimas e indica preocupaciones con respecto a los efectos secundarios de nefrocalcinosis, hipercalcemia e hiperparatiroidismo. Es necesaria una dosificación frecuente para evitar una disminución rápida de la droga disponible y para prevenir episodios de diarrea, que es una complicación frecuente de altas dosis de fósforo. La adherencia a la terapia puede ser mejorado con formulaciones líquidas, lo que permite más dosificación precisa en niños pequeños. La dosis recomendada de calcitriol es de 20 a 30 ng/kg/día dividido en 2-3 dosis, con una dosis fósforo elemental de 20 a 40 mg/kg/día (en 3 a 5 dosis divididas) (25). Para reducir los efectos secundarios gastrointestinales, las dosis se pueden ajustar durante varios días o semanas. Cambios en el tamaño del cuerpo, la velocidad de crecimiento y la mineralización del esqueleto requerirán ajustes periódicos de dosis. Los objetivos del tratamiento del RHX son

la minimización de las alteraciones metabólicas, la reducción de las deformidades óseas y mejora de la velocidad de crecimiento. Aunque el tratamiento reduce los síntomas, la hiperfosfatúria persiste, ya que el tratamiento no altera la reabsorción tubular de fosfato(25,26).

La recuperación total requeriría la normalización sérica de la concentración de fosfato, que no es un objetivo práctico en niños con RHX. De hecho, es probable que esta estrategia haga más daño que bien, lo que lleva a un tratamiento excesivo con fósforo y el hiperparatiroidismo secundario resultante. Más bien, los criterios de valoración más importantes de la eficacia terapéutica son aumento de la altura, disminución de la gravedad de la deformidad esquelética y evidencia radiográfica de curación epifisaria(25,27).

La prevención o corrección del hiperparatiroidismo es un objetivo importante en el manejo de pacientes adultos con RHX. La suplementación con fosfato no debe administrarse sin metabolitos activos de vitamina D. Si se desarrolla hiperparatiroidismo secundario, se deben disminuir las dosis de fosfato y aumentar las dosis del metabolito activo de vitamina D. La excreción urinaria de calcio debe controlarse cuidadosamente ya que se ha desarrollado hipercalcúria en algunos sujetos tratados (28). El abordaje quirúrgico estándar para los pacientes con hiperparatiroidismo terciario ha sido la paratiroidectomía subtotal o la paratiroidectomía total con autotrasplante. Como estos pacientes son susceptibles a un grave síndrome de “hueso hambriento” postoperatorio, la suplementación adecuada con calcio oral puede minimizar los síntomas hipocalcémicos. El hiperparatiroidismo terciario es, en teoría, el resultado de la hiperplasia de las cuatro (o más) glándulas. Sin embargo, varios informes indican que hasta el 29% de los pacientes con hiperparatiroidismo terciario pueden tener enfermedad limitada a una o dos glándulas, lo que permite una adenomecтомía selectiva (25,28).

Otra opción de tratamiento es el uso de la hormona del crecimiento (GH), a menudo administrada como terapia complementaria en RHX. La GH y el IGF-I estimulan transitoriamente la reabsorción de fosfato. Mientras que las respuestas a largo plazo a la GH en pacientes con XHR podría aumentar los niveles de fosfato sérico y el crecimiento lineal, el aumento de la actividad de la fosfatasa alcalina sérica también podría empeorar las deformidades de las piernas y el raquitismo radiográfico. Esto puede resultar en un crecimiento preferencial del tronco, exacerbando la desproporción entre la longitud de las piernas y la longitud del tronco, que es típico del RHX (25).

Las medidas quirúrgicas suelen reservarse para el tratamiento de arqueamiento severo, torsión tibial o fracturas patológicas. La osteotomía con placa, así como osteotomías múltiples y la fijación intramedular son métodos estándar para manejo operativo. En general, las osteotomías suelen ser diferidas para los niños hasta que el crecimiento es casi completo, pero las deformidades severas pueden requerir una terapia anterior. Un enfoque más nuevo y menos invasivo es la epifisiodesis, que induce el crecimiento diferencial correctivo de la placa de crecimiento(17,18,25).

El Burosumab, un anticuerpo monoclonal humano IgG1 recombinante dirigido al factor de crecimiento de fibroblastos 23 (FGF23), fue aprobado por la Agencia Europea de

Medicamentos en febrero 2018 para el tratamiento de RHX con enfermedad ósea radiológica en niños  $\geq 1$  año y en adolescentes con un esqueleto en crecimiento. También ha sido aprobado por la Administración de Drogas y Alimentos de los Estados Unidos (FDA) en abril 2018, para el tratamiento de RHX en adultos y niños  $\geq 1$  año. La dosis inicial es de 0,4 mg/kg, con una dosis de mantenimiento de 0,8 mg/kg (hasta una dosis máxima de 90 mg) administrada por vía subcutánea una vez cada 2 semanas(25).

La decisión de aprobar Burosumab para tratar RHX en adultos y niños se basó en los resultados de varios ensayos. Dos ensayos abiertos no controlados probaron Burosumab en 65 niños de 1 a 12 años de edad con RHX grave, demostrando que en 12–16 meses Burosumab resultó en un aumento estadísticamente significativo en TmP/GFR, con subsecuentes niveles de fosfato sérico más altos, mayores niveles de 1,25(OH)<sub>2</sub> vitamina D, una reducción significativa en la gravedad del raquitismo, una mejora notable en capacidad física, y una reducción significativa en el dolor e incapacidad funcional reportada por el paciente (17).

El pronóstico para RHX suele ser bueno. Cuando el raquitismo es tratado rápida y adecuadamente, hay una rápida mejoría de la sintomatología, aunque el tratamiento requiere evaluación frecuente de laboratorio. La baja estatura puede persistir(25).

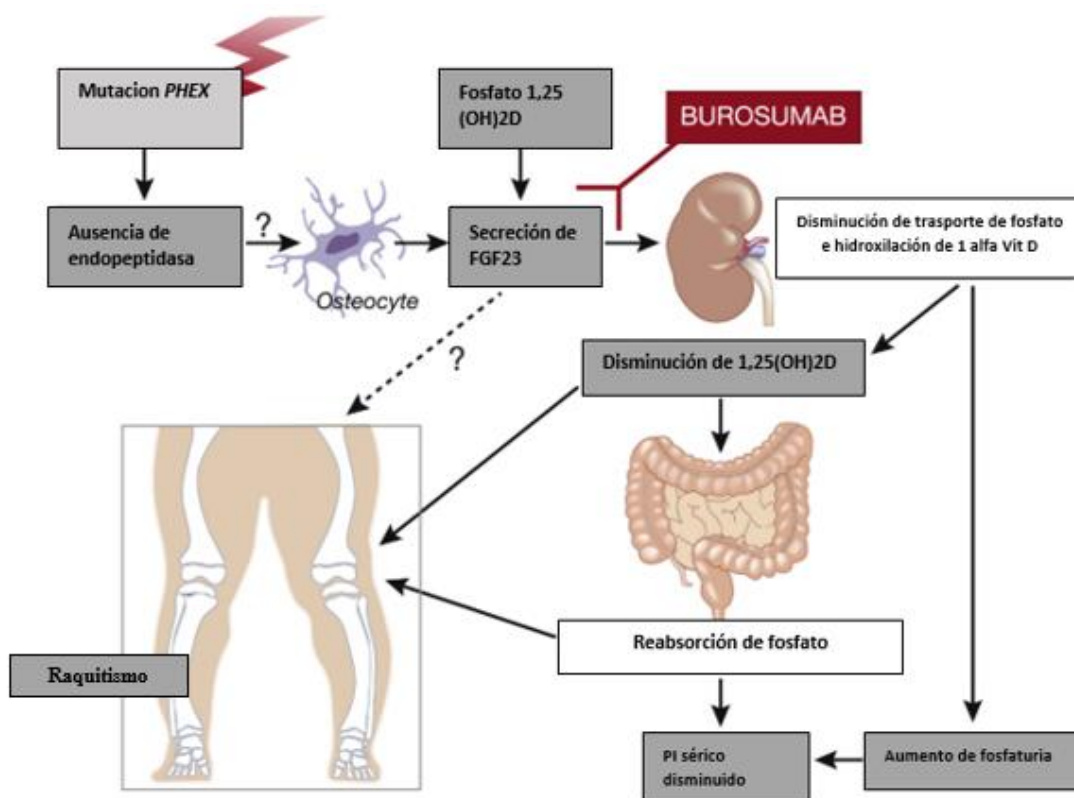


Figura 6: Funcionamiento de Burosumab en metabolismo óseo. Tomado de “FGF23 blockade coming to clinical practice” International Society of Nephrology (29)

## 2. PLANTEAMIENTO DEL PROBLEMA Y JUSTIFICACIÓN

### Justificación

La importancia de realizar la presente investigación reside en que esta enfermedad ha sido poco caracterizada en población mexicana, por lo mismo, en los casos cuando se detectan pacientes afectados, el manejo médico se encuentra enfocado en la sintomatología, no prestando atención a los antecedentes heredofamiliares, la detección de posibles miembros en riesgo, el estudio genético confirmatorio y por tanto repercute en el asesoramiento genético tanto de los pacientes como de sus familiares. Esto tiene implicaciones importantes tanto a nivel económico como familiar, dado que el no contar con la información adecuada impide la toma de decisiones informadas en cuanto a riesgo reproductivo y seguimiento.

Con este estudio se busca lograr la descripción de variantes patogénicas asociadas al raquitismo hipofosfatémico en una serie de pacientes de la población del instituto, especialmente de la forma ligada a X, al ser esta la más frecuente de las causas genéticas. Así mismo se reportarán los hallazgos encontrados en otros genes, todo esto para generar un punto de partida para posteriores estudios de caracterización molecular en pacientes con esta patología, de ser posible se buscará detectar si existen variantes patogénicas características de la población mexicana y su comparación con lo reportado en la literatura mundial.

Se otorgará asesoramiento genético a los pacientes incluidos en el protocolo, haciendo hincapié en el modo de herencia, especialmente en pacientes en edad reproductiva; Por otro lado, se canalizará a los pacientes a los servicios médicos pertinentes de acuerdo con las manifestaciones clínico-radiológicas que presenten.

### 3. HIPÓTESIS

Más del 80% de los pacientes del Instituto Nacional de Ciencias Médicas y Nutrición Salvador Zubirán con fenotipo de raquitismo e hipofosfatemia, presentan variantes patogénicas en el gen *PHEX*, asociadas a la forma ligada a X.

### 4. OBJETIVOS

#### 4.1. Objetivo primario

Identificar los tipos de variantes patogénicas en el gen *PHEX* en pacientes que cumplen criterios clínico-bioquímicos de raquitismo hipofosfatémico

#### 4.2. Objetivos secundarios

- Conocer el perfil óseo de los pacientes con y sin mutación en el gen *PHEX*
- Identificar mujeres portadoras asintomáticas
- Brindar asesoramiento genético al paciente y familiares en riesgo para ofrecer pruebas genéticas en cascada.
- Iniciar una cohorte de estudio de pacientes portadores de VP en el gen *PHEX*

## 5. MATERIAL Y MÉTODOS

### Metodología

- Se realizará revisión del expediente físico y electrónico de pacientes de la consulta de Genética médica y Paratiroides y Hueso en el período comprendido, de enero del 2010 a diciembre del 2020, por los criterios de inclusión y exclusión, para la obtención de información clínica y de laboratorio, con la cual se elaborará una base de datos de pacientes afectados. Se otorgará consulta mediante videollamada o presencial en la que se corroborarán datos clínicos y se ofrecerá la participación en el estudio, explicando posibles resultados y consecuencias de su realización.
- Previa firma del *consentimiento informado* se realizará toma de muestra de sangre periférica la cual será debidamente identificada y enviada a análisis de secuenciación y análisis de variantes del número de copias de genes asociados a hipofosfatemia. Los genes estudiados son: Fosfatasa alcalina hepática *ALPL*, Canal de cloro 5 *CLCN5*, Cistinosina *CTNS*, Citocromo P450 subfamilia 27B péptido 1 *CYP27B1*, Citocromo P450 subfamilia 2R péptido 1 *CYP2R1*, Fosfoproteína acida de matriz de dentina 1 *DMP1*, Ectonucleotido pirofosfatasa / fosfodiesterasa 1 *ENPP1*, Fumarilacetoacetato hidrolasa *FAH*, Familia similar a secuencia 20 *FAM20C*, Factor de crecimiento de fibroblastos 23 *FGF23*, Receptor del factor de crecimiento de fibroblastos 1 *FGFR1*, Proteína de unión de nucleótido guanina alfa estimulante *GNAS*, Inositol polifosfato 5 fosfatasa *OCRL*, Homologo de endopeptidasa regulador de fosfato ligado a X *PHEX*, Familia de portador de soluto 34 miembro 1, *SLC34A1*, Familia de portador de soluto 34 miembro 3 *SLC34A3* y receptor de vitamina D *VDR*. Las muestras se procesaron en un laboratorio comercial INVITAE®, mediante un programa de estudio patrocinado por Ultragenix.
- Panel multigenes con secuenciación de Nueva Generación. Una vez obtenido el ADN genómico de la muestra de sangre, éste se enriquece para regiones dirigidas, usando un protocolo de hibridación y se realiza secuenciación con tecnología Illumina. Todas las regiones dirigidas se secuencian con una profundidad de mayor o igual a 50X. Las lecturas están alineadas a una secuencia referencia y los cambios de secuencia se identifican e interpretan en el contexto de un transcrito único clínicamente relevante. El enriquecimiento y análisis se enfocan en regiones codificantes de los transcritos mencionados, 20 pares de bases de las regiones intrónicas adyacentes y otras regiones genómicas que han demostrado ser causa de enfermedad. Los promotores, regiones no traducidas o regiones no codificantes no serán estudiadas. Análisis de delección/duplicación (rearrreglo genómico grande). Las delecciones y duplicaciones exónicas se analizan usando un algoritmo patentado que determina el número de copias de cada objetivo.

### Criterios de inclusión:

Pacientes de sexo masculino o femenino, mayores de 18 años, vistos en la consulta de Genética y/o Paratiroides y Hueso, en el periodo comprendido de enero 2010 a



diciembre 2020 y que de acuerdo con la revisión del expediente clínico presenten alguno de los siguientes:

- Hipofosfatemia (< 2.5 mg/dl)
- Deformidades por arqueamiento de extremidades inferiores detectadas mediante exploración física o imagen.
- Talla baja desproporcionada (Relación de segmentos alterada de acuerdo con la edad)

Más una o más las siguientes características:

- Calcio sérico normal (8.6-10.3)
- Fosfatasa alcalina alta (>104 U/L)
- PTH alta (>88 pg/ml)
- 25 hidroxivitamina D normal (20-50 ng/ml)
- 1,25 (OH)<sub>2</sub> vitamina D normal o bajo (< 0=19.9-79.3 pg/ml)
- Engrosamiento de muñecas
- Rosario raquíptico
- Prominencia frontal
- Absceso dental
- Dolor óseo
- Fracturas recurrentes
- Estenosis del canal espinal

Que acepten la toma de muestra de sangre periférica o de saliva para la realización de estudio de genes asociados a hipofosfatemia.

### Criterios de exclusión

Historia de enfermedad renal crónica.

Que, cumpliendo los criterios de inclusión, no quieran firmar la carta de consentimiento informado antes de la toma de muestra.

### Criterios de eliminación

En cualquier etapa del estudio, deseo del paciente de dejar de participar (ello no influirá en su atención y seguimiento)

### Diseño de estudio

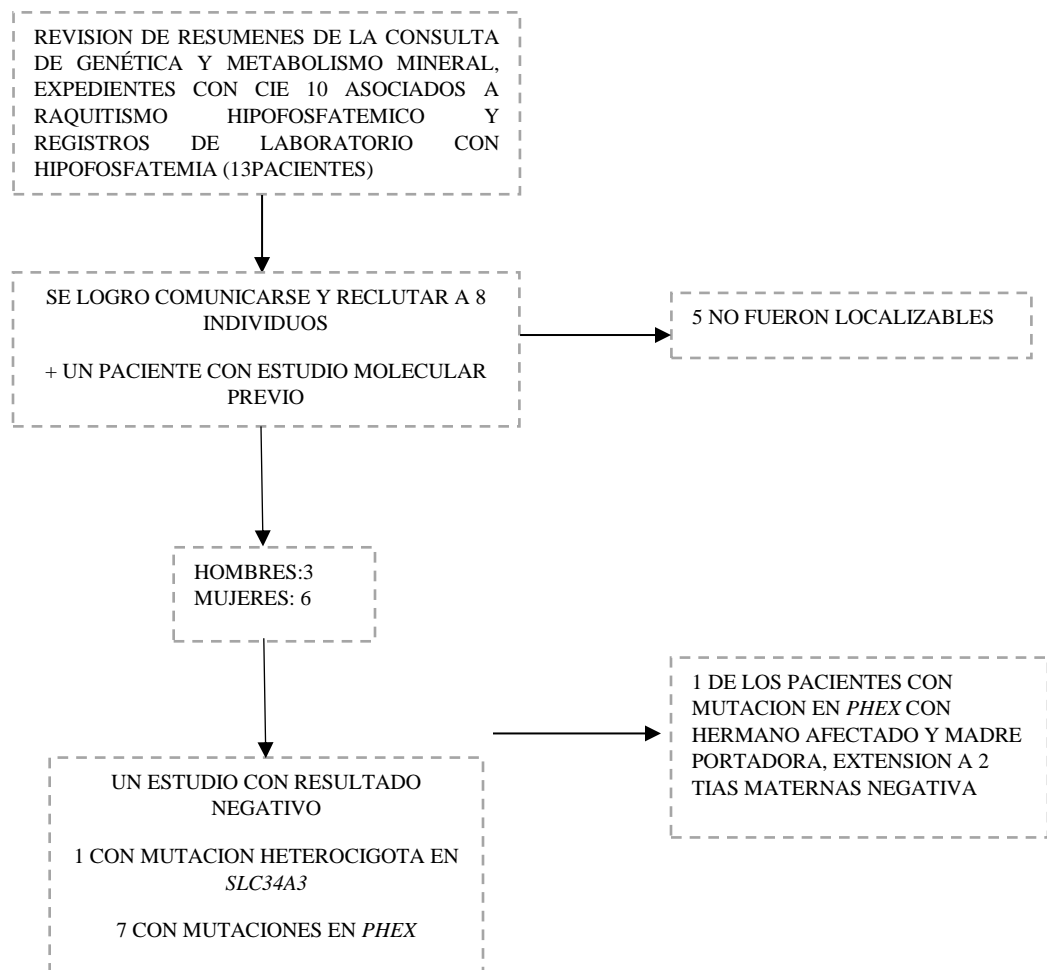
Estudio de tipo descriptivo, observacional, transversal y retrolectivo

### Muestra

Se parte de una muestra por conveniencia.



## Algoritmo de estudio



## 6. RESULTADOS

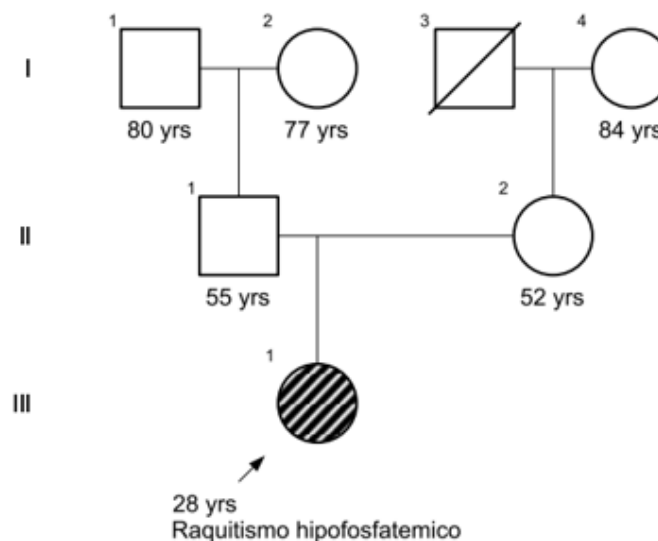
De los 8 pacientes ingresados al estudio, se encontraron 3 varones (33.3%) y 6 mujeres (66.6%). La procedencia de los pacientes fue de: Ciudad de México 5, Estado de México 1, Michoacan 1, Guerrero 1, Oaxaca 1. El rango de edad de nuestra serie comprende entre los 23 a 48 años. La edad promedio al diagnóstico fue 1.6 años (1-4 años). En lo referente a las manifestaciones clínicas todos los pacientes presentaron talla baja (7/7), deformación por arqueamiento de extremidades inferiores que condiciona limitación de la movilidad (7/7), pérdidas o abscesos dentales (6/7) y frente prominente (5/7); así mismo, el dolor articular y óseo fueron condiciones presentes en todos los casos. Cuatro pacientes presentaron al menos 1 fractura espontánea, sin embargo, todos requirieron intervenciones quirúrgicas para corrección de deformidades. Un paciente desarrolló neumopatía restrictiva por deformación torácica.

### Descripción de Pacientes

#### Paciente 1

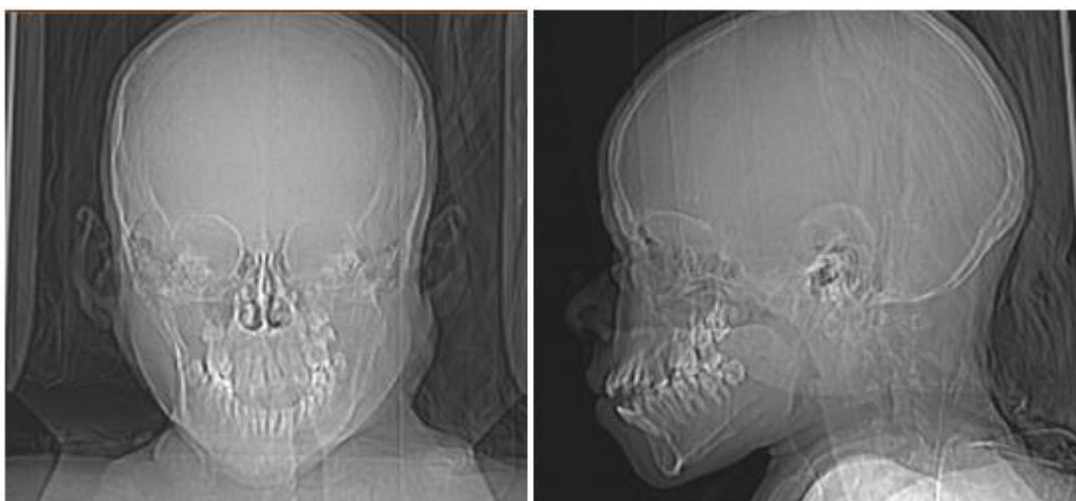
Femenino de 28 años, en sus antecedentes heredofamiliares se trata un caso único en la familia, consanguinidad y endogamia negativos. Inició su padecimiento durante la infancia con presencia de deformidades en extremidades inferiores al inicio de la marcha, presentando posteriormente fracturas de repetición en clavículas y falanges. Fue valorada en el Instituto Nacional de Pediatría donde se realizó el diagnóstico de raquitismo hipofosfatémico, siendo iniciado el tratamiento con calcitriol y monofosfato de sodio. Durante su evolución presentó fracturas de tibia, fémur, falanges, clavículas. En la actualidad ha desarrollado-neumopatía restrictiva y recibe seguimiento por los servicios de neumología y cardio-neumología.

Genealogía caso 1



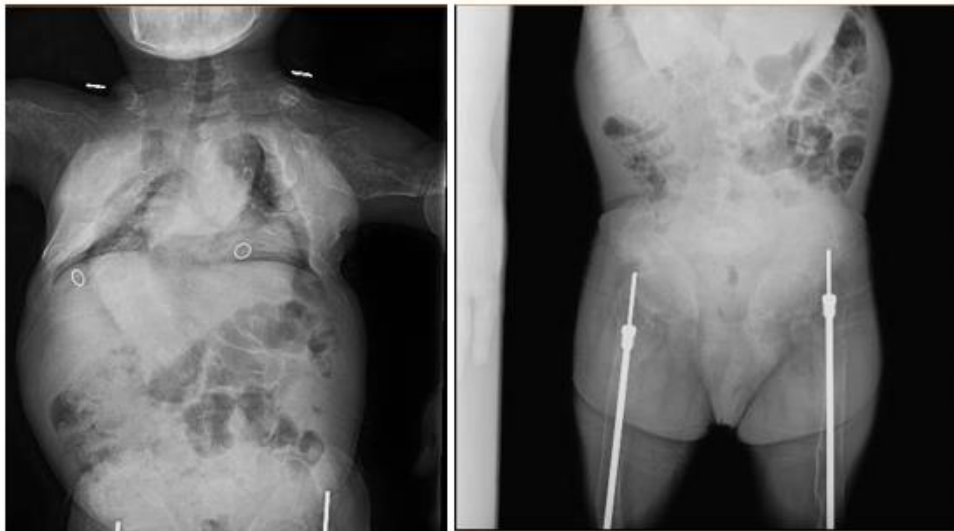
A la exploración física presenta perímetro cefálico reducido ( $p < 3$ ), talla baja desproporcionada 1.13m ( $p < 3$ ), peso 18 kg ( $< p 3$ ). Cráneo normocéfalo, frente ligeramente abombada, cuello cilíndrico, simétrico, tórax corto, asimétrico, columna con importante modificación de la anatomía con desviación dextro convexa torácica y levo convexa lumbar. Extremidades superiores hipotróficas, cortas, con limitación para la movilidad extremidades inferiores hipotróficas, asimétricas, con limitación para la movilidad, presencia de solapamiento en pie izquierdo de 2do sobre 3ero y 3ero sobre 4to, pie derecho con acortamiento de 4to dedo y solapamiento de 2do sobre 1ero y 3ero.

El perfil de laboratorio mostró se la presencia de fosfato sérico en niveles disminuidos, fosfatasa alcalina, y hormona paratiroidea elevadas y una razón de reabsorción máxima de fosfato/tasa de filtrado glomerular (TmP/GFR) en rangos menores a lo esperado a la edad. (Tabla 2).



**Figura 7.** Radiografías de Cráneo anteroposterior y lateral.

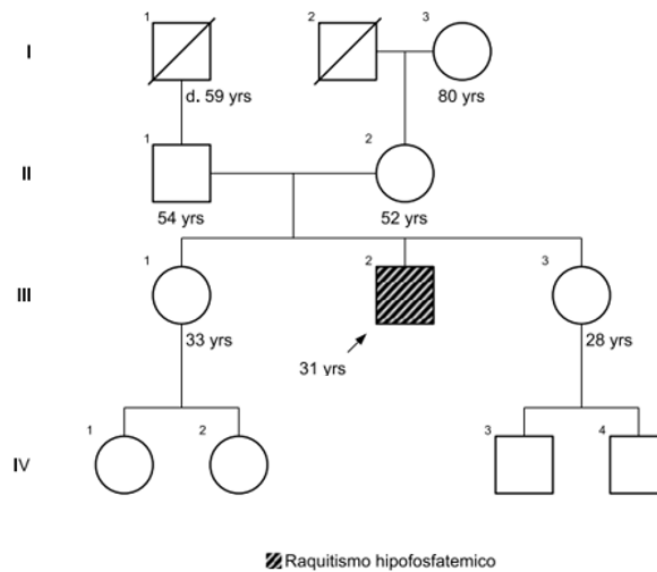
La serie ósea presentó disminución generalizada de la densidad ósea, así como un patrón permeativo expansivo (destrucción de tejidos), con pérdida de su morfología. Rotoescoliosis torácica dextro-convexa, con compensación lumbar levo-convexa. Deformación de la caja torácica, con fracturas múltiples relacionadas a su patología. Disminución de la altura de los cuerpos vertebrales generalizada. La pelvis y articulaciones coxofemorales presentan pérdida completa de su morfología. Clavos intramedulares en ambos fémur y tibias. Las extremidades superiores e inferiores con acortamiento y pérdida de su morfología, con zonas radiolúcidas transversas en relación con fracturas de Looser, se advierten arqueamiento dos de ambos húmeros y menos evidentes en el fémur derecho. Estudio genético con resultado negativo para variantes patogénicas en los genes.



**Figura 8:** Radiografía de tórax y fémures.

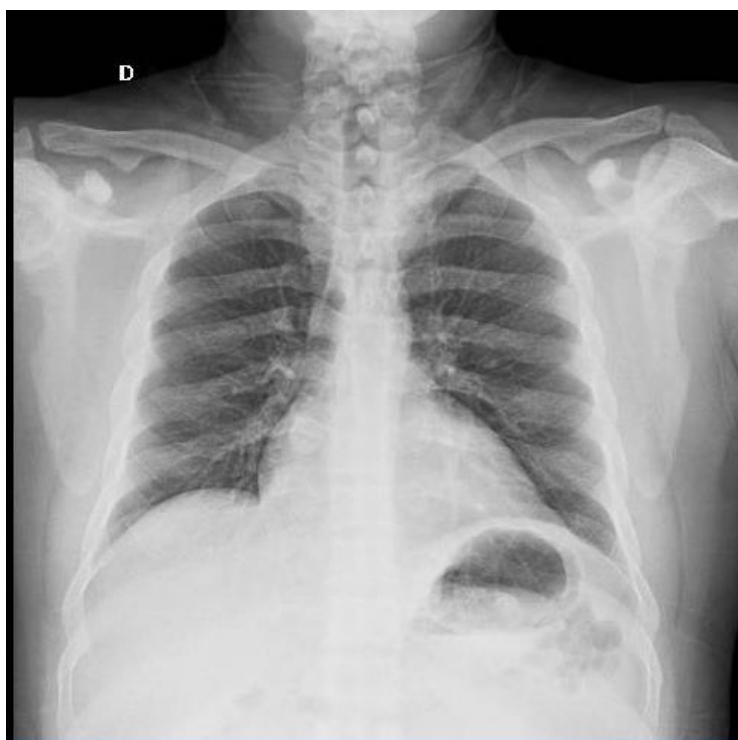### Paciente 2

Varón de 30 años dentro de los antecedentes heredofamiliares se reporta como caso único en la familia, sin mantener relación con su madre, consanguinidad y endogamia negativos. Inició su padecimiento en infancia con presentación de deformidad por arqueamiento con posterior afección por fracturas de extremidades inferiores, asociación a dificultades de movilidad, obesidad, y dolor crónico que limitan funcionalidad. Ingresó al INCMNSZ por mayoría de edad, donde recibe seguimiento por metabolismo mineral, genética, odontología y clínica del dolor.



A la exploración física, talla baja desproporcionada, (PC: 59cm ( $p > 99$ , SD +2.7) Talla: 149 cm. ( $p1$ , SD -2.4) TBF: 178.5+-4 cm Peso: 85 kg ( $p84$ , SD+0.99)). Normocéfalo, frente regular, prognatismo ligero. Paladar alto, ojival, piezas dentales incompletas con maloclusión central y apiñamiento, úvula central, simétrica. Cuello central, simétrico, cilíndrico, corto, sin adenomegalias. Tórax simétrico, pezones invertidos, con aparente ginecomastia, no se observan alteraciones óseas torácicas. Extremidades superiores simétricas con braquidactilia. Extremidad inferior derecha con cicatriz en cara externa de muslo derecho de 30 cm de longitud. Izquierda con acortamiento y arqueamiento evidente. Pie derecho con solapamiento de 2do orjejo sobre 1ero y tercero. Marcha con apoyo de bastón, con amplio plano de sustentación.

En el perfil bioquímico se encuentra niveles séricos de fosfato disminuidos, fosfatasa alcalina y hormona paratiroidea elevada, con una medición de TmP/GFR en rango menor a los normal para edad. (Tabla 2). En su abordaje genético se reportó una variante patogénica en el gen PHEX, c2071-2 A>C en estado hemisigoto, de tipo aceptor de splicing.

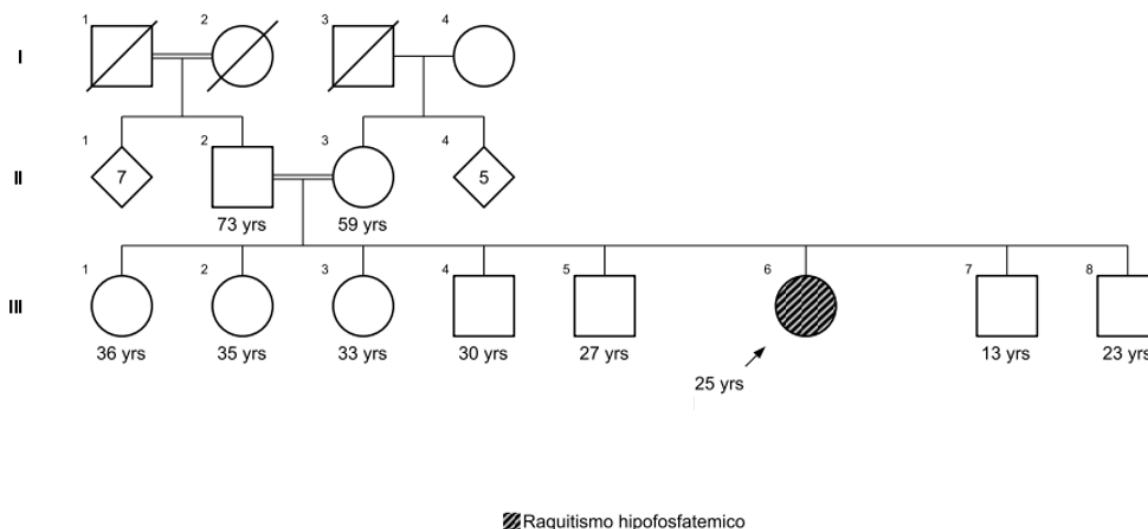


**Figura 9:** Radiografía de tórax

### Paciente 3

Femenino de 25 años, dentro de sus antecedentes heredofamiliares caso único en la familia, sin embargo, cuenta con consanguinidad positiva en padres (primos grado no especificado), y abuelos paternos (primos hermanos). Inició su padecimiento actual al año con problemas al inicio de la marcha, y deformidad de extremidades inferiores por arqueamiento, siendo de importancia la detención del crecimiento con subsecuente talla baja, es tratada con férulas para permitir la movilidad sin mayor abordaje, hasta los 19 años, donde inicia rehabilitación

y envía a Instituto Nacional de Rehabilitación posterior a lo cual se refiere al INCMNSZ. Es valorada por los servicios de metabolismo mineral y genética.



A la exploración física (Peso: 30.1 kg (P<1, -4.1 SD) Talla: 1.22 (P<1, -6.4 SD) (Talla de la madre: 1.51, Talla del padre: desconoce talla). Normocéfalo, cavidad oral con maloclusión dental y mal higiene, cuello cilíndrico, simétrico, sin nódulos, no adenomegalias, Tórax normolíneo, sin defectos aparente de caja torácica, cardiopulmonar sin alteraciones, abdomen globoso, no doloroso a la palpación, extremidades superiores íntegras, eutróficas, eutérmicas, fuerza y sensibilidad conservada, extremidades inferiores con deformidad en genu valgo, sin edema, fuerza 4/5.

En su perfil bioquímico se fosfato sérico, en niveles inferiores a rango normal, así como fosfatasa alcalina elevada, hormona paratiroidea en rangos normales, así como calcio urinario elevado y medición de TmP/GFR en rasgos por debajo de la normalidad. En su estudio genético se encontró como resultado una variante en estado heterocigoto en el gen *SLC34A3*, de tipo de cambio de sentido, clasificada como variante de significado incierto: c.371T>C. Es de importancia notar que el hallazgo de esta variante no explica la clínica de la paciente debido a encontrarse en un gen asociado a raquitismo hipofosfatémico de tipo autosómico recesivo.

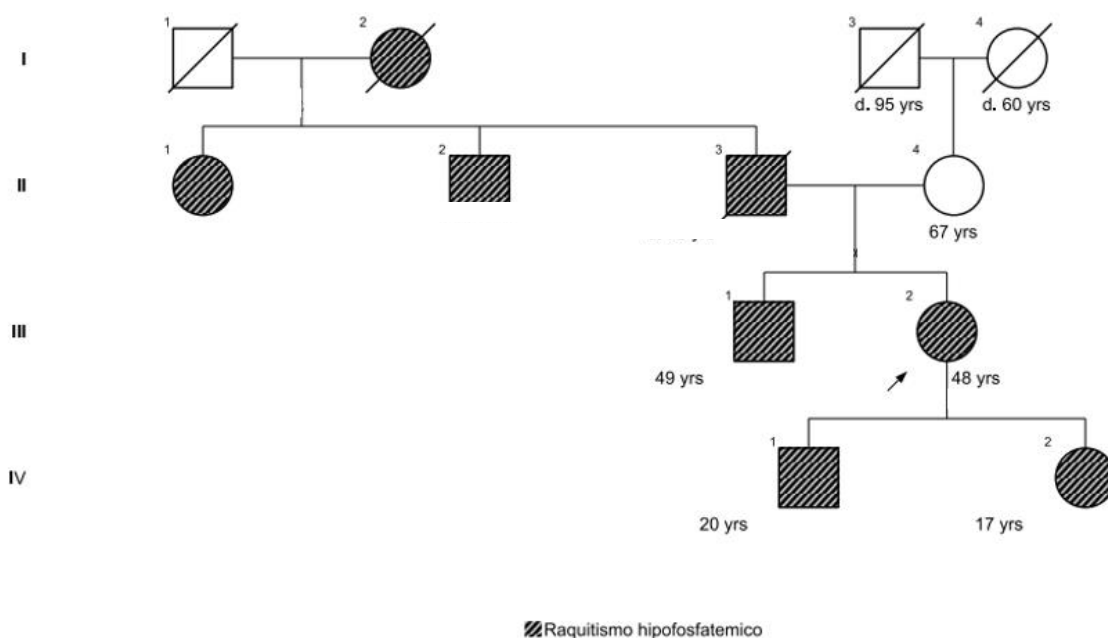
#### Paciente 4

Femenino de 47 años, en sus antecedentes heredofamiliares segregación por línea paterna, presentando abuela, padre, 2 tíos afectados, cuenta a su vez con 2 hijos (varón y mujer de 20 y 17 años) con manifestaciones físicas de la enfermedad.

Inicio con su padecimiento, presentando deformidad en varo en miembros pélvicos desde el primer año de vida, presentó limitación del crecimiento con subsecuente talla baja, posteriormente con presentación progresiva de limitación de la movilidad de grandes articulaciones (cadera y rodillas), desde los 42 años refiere parestesias en región cervical de predominio nocturno, acompañado de dolor urente. Recibió diagnóstico mediante abordaje

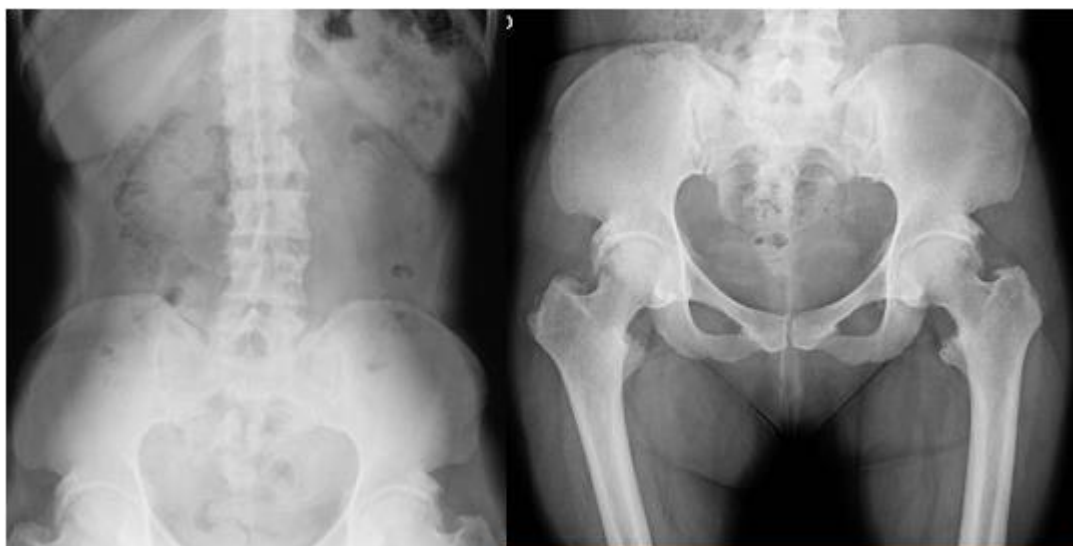bioquímico en el año 2006 secundario a abordaje de manifestaciones en hijos, en el Instituto Nacional de Pediatría.

Actualmente continúa en seguimiento por el servicio de reumatología y medicina interna. A la exploración física, talla baja desproporcionada (Talla 1.50 m (P3). Peso 67 kg (P75-90). Normocéfala, sin dismorfias faciales, cuello cilíndrico simétrico sin masas palpables, abdomen blando depresible no doloroso sin alteraciones se superficie o visceromegalias, extremidades superiores íntegras, simétricas bien conformadas, sin dismorfias, extremidades inferiores en donde se observa arqueamiento tibial bilateral.



Dentro del archivo radiográfico de la paciente se reporta radiografía de columna con cambios por espondilo artropatía en columna lumbar con formación de puentes óseos intervertebrales. No se descarta afección foraminal L5-S1 por este método de estudio. La superficie trocántérica muestra cambios por resolución y erosión de manera simétrica con aumento en la densidad de los tejidos blandos adyacentes. Estos cambios en probable relación a

entesopatía. Estos hallazgos en menor medida en espinas ilíacas y espinas isquiáticas. Sacralización parcial de L5.



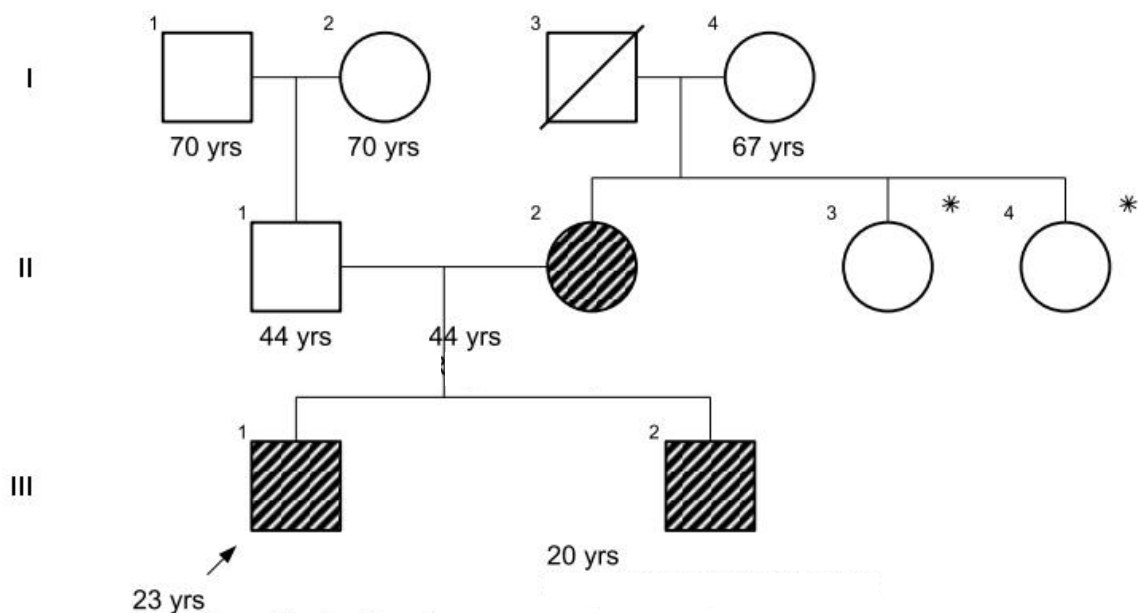
**Figura 10:** Radiografías de columna, pelvis y fémures.

En sus estudios de laboratorio se encontró disminución de fosfato sérico además de elevación de fosfatasa alcalina, con niveles de hormona paratiroidea en rangos normales con una tasa de TmP/GFR en rangos menores a los esperados para su edad. (Tabla 2). En cuanto al estudio molecular se encontró una variante patogénica en estado heterocigoto en el gen *PHEX* (c.437-2 A>G), de tipo aceptor de splicing.

#### Paciente 5

Varón de 23 años, dentro de los antecedentes heredofamiliares, hermano de 20 años con diagnóstico de raquitismo hipofosfatémico, consanguinidad y endogamia negativa. Inició su padecimiento actual en el año 2002 a los 4 años, con alteraciones de la marcha por presentación de genu varo, por lo cual es atendido en hospital Gea González, donde se estableció diagnóstico bioquímico de raquitismo hipofosfatémico, durante su seguimiento fue intervenido para correcciones quirúrgicas ortopédicas, (tibia derecha e izquierda en 2004), posteriormente fue referido a hospital Shriners donde de inicia manejo con calcitriol y fosfato. En 2007 recibe corrección quirúrgica de fémur izquierdo y en 2009 de fémur derecho. A la mayoría de edad acude a INCMNSZ para continuar manejo siendo valorado por servicios de metabolismo mineral, genética y medicina interna.

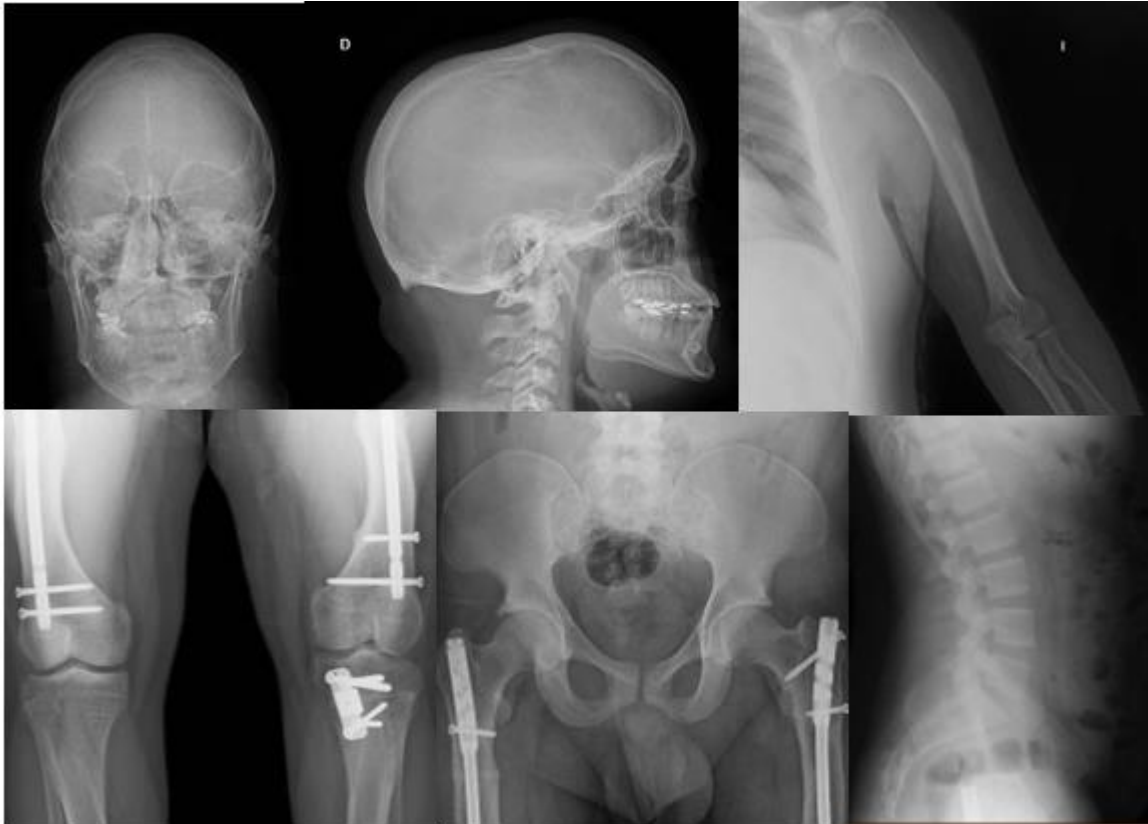




\*Se realizó prueba genética con resultado negativo

A la exploración física talla baja desproporcionada (Talla: 1.47 cm, peso: 89 kg. IMC 44.) Dolicocefalo, sin endo-exostosis, frente prominente, presenta cavidad oral con apiñamiento dental, múltiples caries. Cuello corto, cilíndrico, sin adenopatías, acantosis nigricans. Tórax normolíneo, cardiopulmonar sin alteraciones. Abdomen globoso a expensas de pániculo adiposo, normo-peristalsis, sin visceromegalias. Extremidades superiores íntegras, simétricas. Extremidades inferiores con lesiones postquirúrgicas en región tibial de forma bilateral, sin datos de inadecuada cicatrización o infección. ROTS ++/++++, fuerza 5/5, sensibilidad conservada.

Dentro de su archivo radiológico se reporta serie ósea con descripción de deformidad del cráneo con prominencia frontal. Rectificación de columna cervical. Disminución generalizada de la densidad ósea en relación con patología de base. Material de osteosíntesis en fémur de forma bilateral. Material de osteosíntesis en epífisis tibial izquierda. Cambios por osteotomía de peroné izquierdo. Trazos de fractura antigua en fémur de forma bilateral. Arqueamiento sutil de ambos húmeros.



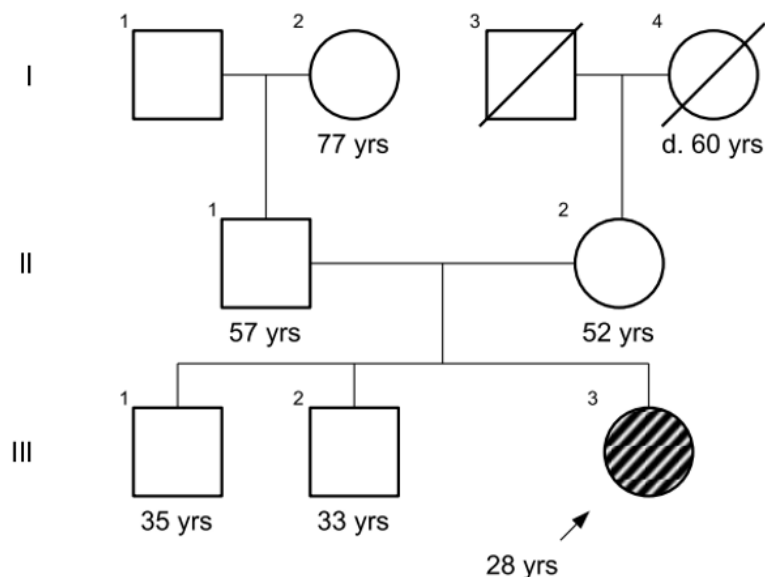
**Figura 11:** Radiografías de cráneo, brazo, fémures, cadera y columna.

En cuanto a estudios de laboratorio se encontró hipofosfatemia sérica, niveles de fosfatasa alcalina elevados y hormona paratiroidea en rango normal, así como una medición de TmP/GFR en rango menor a los esperado a la edad. Por otro lado en el estudio molecular el paciente se encontró una variante patogénica en el gen *PHEX* en estado hemicigoto, (c.1850G>T), siendo de tipo de cambio de sentido, ante lo cual se realizó estudio de extensión a hermano y madre, en el último caso por posibilidad de estado de portador, resultando ambos familiares positivos para la variante encontrada en el probando, estableciendo así la segregación de la variante, a su vez se estudió a hermanas de la madre para descartar estado de portador, siendo en este caso el resultado negativo para la mutación.

#### Paciente 6

Mujer de 28 años, dentro de sus antecedentes heredofamiliares ser caso único en la familia, consanguinidad y endogamia negativos. Inició su padecimiento actual a los 2 años, tras el inicio de la deambulación, al notar sus padres deformación de extremidades inferiores en varo, por lo cual fue referido a Hospital Infantil de México, donde fue valorada por genética y ortopedia, sospechando trastorno del metabolismo mineral óseo, concluyéndose por laboratorio el diagnóstico de raquitismo hipofosfatémico y se inició tratamiento con solución de fosfatos. Durante su seguimiento requirió múltiples cirugías para corrección de trastorno de la marcha incluyendo osteotomías de tibias, femorales, con colocación de yesos muslo-podálico y fijadores externos. Debido a mayoría de edad es referida a este instituto donde es

valorada por los servicios de nefrología, metabolismo mineral, observándose afección renal bilateral por nefrocalcinosis.



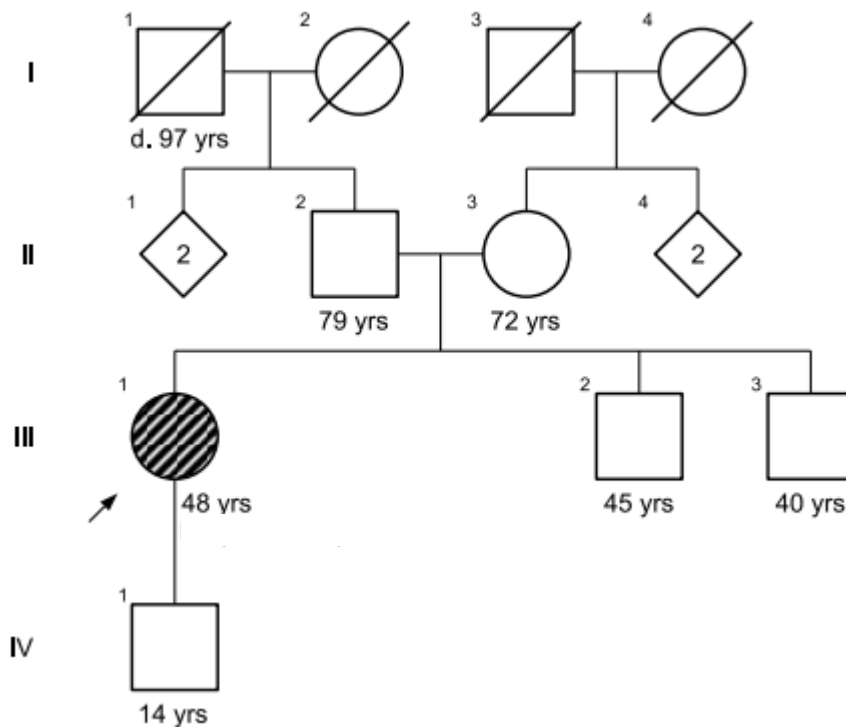
A la exploración física: talla baja no proporcionada (talla 1.39 mts (P<1, -3SD) peso 38 kg (P<1, -3SD)). normocéfalo, con prominencia frontal, pérdida auditiva no cuantificada, abscesos dentales recurrentes y apiñamiento dental, cuello cilíndrico simétrico bien conformado sin masas palpables, tórax simétrico con presencia de rosario raquíutico, abdomen asignológico, extremidades superiores íntegras bien conformadas sin dismorfias, extremidades inferiores íntegras con presencia de deformidad por curvatura de fémur tibia y peroné con cicatrices múltiples asociadas a procedimientos quirúrgicos.

Dentro de sus estudios de laboratorio se reportó la presencia de hipofosfatemia en asociación a fosfatasa alcalina en rango normal, hormona paratiroidea elevada, y medición de TmP/GFR por debajo de rangos normales para su edad. (Tabla 2). En cuanto a su estudio genético se reportó una variante patogénica en el gen *PHEX* en estado hemicigoto, (c.1344del) de tipo cambio marco de lectura.

#### Paciente 7

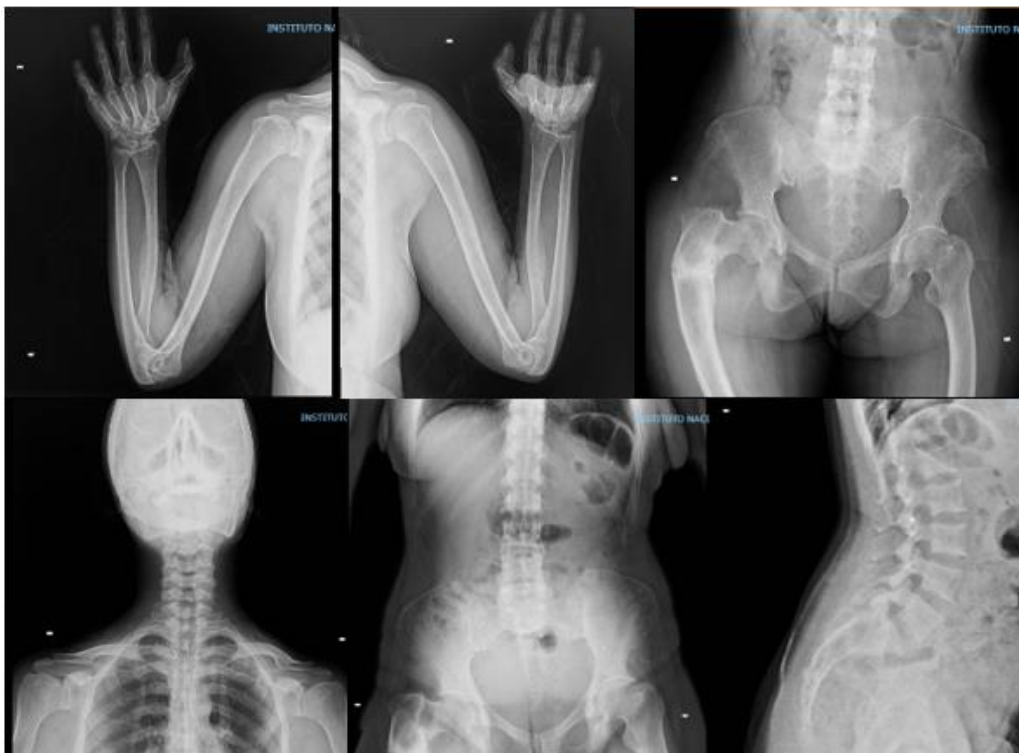
Femenino de 48 años, en sus antecedentes heredo familiares, caso único en la familia, consanguinidad e isonimia negativos. Inició su padecimiento actual al año posterior a la deambulacion con alteraciones de la marcha por lo cual fue valorada en Instituto Nacional de Pediatría donde se estableció el diagnóstico bioquímico de raquitismo hipofosfatémico y se realizó cirugía de corrección en ambas tibias, además de manejo con fosfatos. A los 5 años fue referida al hospital Shriners donde se realizaron múltiples cirugías. Fue dada de alta por mayoría de edad y continuo tratamiento por medio privado sin embargo en 2010 refiere progresión de la enfermedad con mayor alteración de la marcha, pérdida de piezas dentales, así como dolor articular y óseo generalizado por lo que fue valorada por médico ortopedista

y posteriormente referida a este hospital. Ha sido valorada por los servicios de metabolismo mineral, medicina interna, psiquiatría y genética.

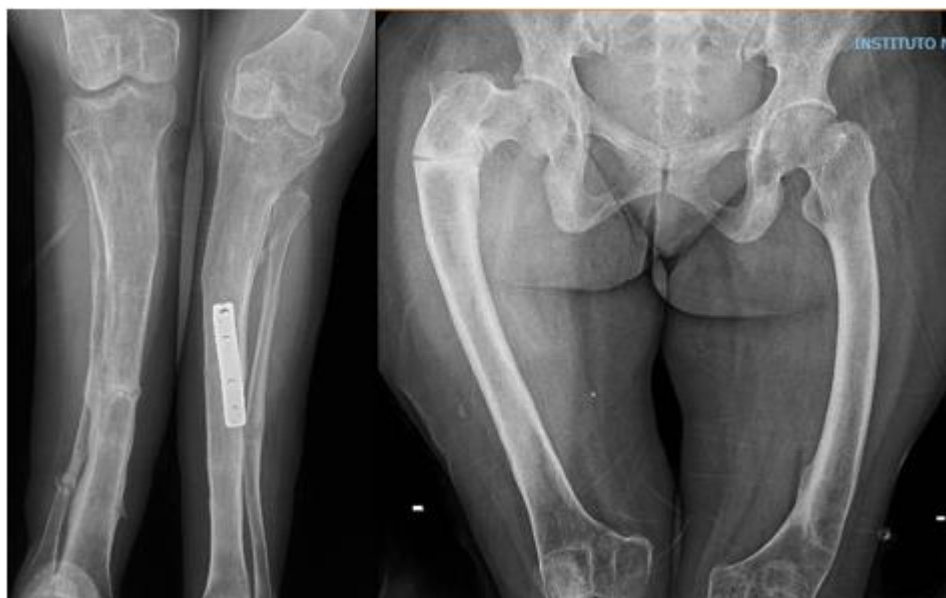

En la exploración física llama la atención talla baja desproporcionada (Talla 1.39 (P<1, -3.7SD) Peso:47.5 kg (P6, -1.55SD)). Normocéfalo, frente prominente, sin salientes ni hendiduras anormales, piezas dentales incompletas, resto con hipo mineralización de esmalte, abscesos dentales recurrente, con adecuada higiene, cuello cilíndrico, tráquea central desplazable, deglución normal. Tórax con presencia de rosario raquíutico, resto sin alteraciones, abdomen asignológico, extremidades inferiores con arqueamiento en varo, presencia de múltiples cicatrices por cirugías previas. Marcha anormal, con uso de bastón.

En su archivo radiológico se muestra disminución generalizada de la densidad ósea, deformidad bicóncava de los cuerpos vertebrales. Escoliosis lumbar de convexidad a la derecha. Deformidad con convexidad del húmero, fémur, tibia y peroné bilateral. Cambios por fracturas antigua mal consolidadas en fémur, tibia y peroné derechos. Material quirúrgico de fijación en diáfisis de tibia izquierda. Disminución del espacio femorotibial y esclerosis de las superficies articulares en rodilla izquierda.



**Figura 12:** Radiografías de extremidades superiores y columna.

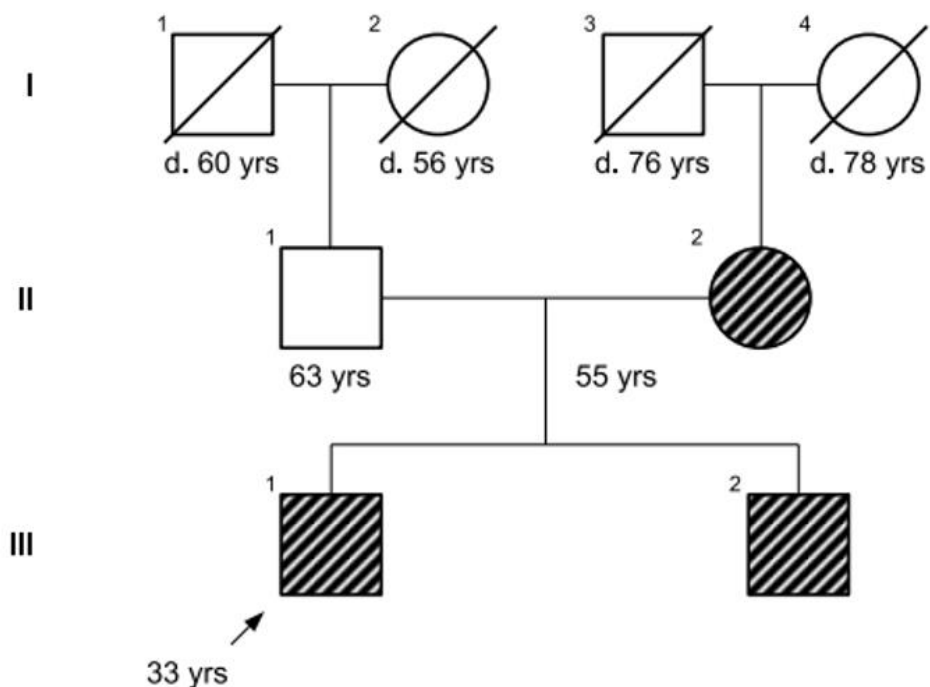


**Figura 13:** Radiografías de fémures y piernas.

En su perfil de laboratorio se encontró datos de hipofosfatemia, fosfatasa alcalina en rango de normalidad, hormona paratiroidea elevada y medición de TmP/GFR en rangos normales. (Tabla 2). En su estudio genético se encontró una variante patogénica en el gen *PHEX* (c1699C>T) de tipo sin sentido.

### Paciente 8

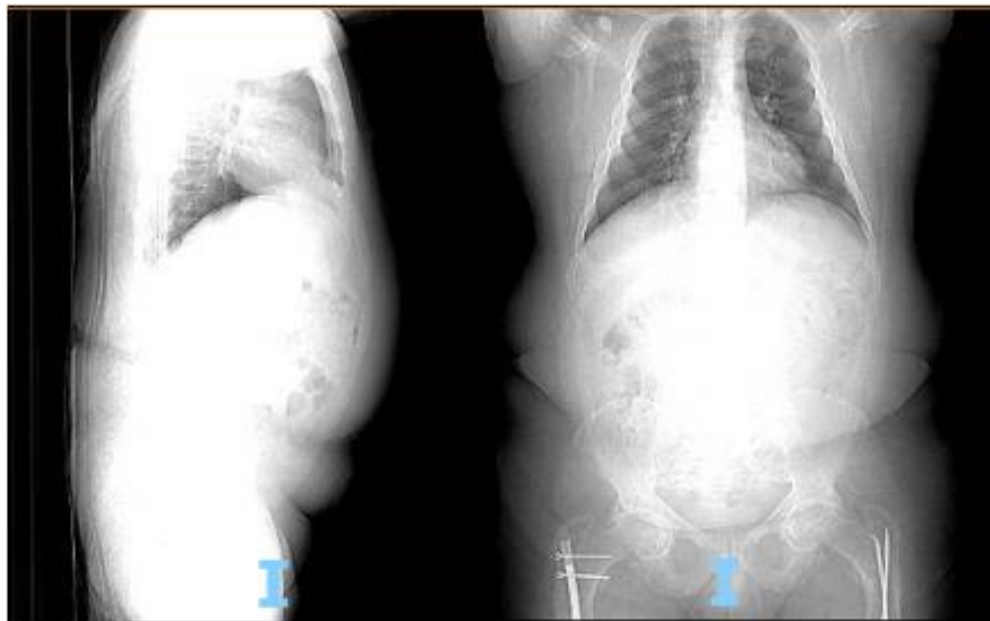Masculino de 33 años, profesión médico especialista en rehabilitación. Dentro de sus antecedentes heredofamiliares, hermano menor y madre con diagnóstico de raquitismo hipofosfatémico, consanguinidad e isonimia negativos. Inició su padecimiento actual a los 9 meses, a iniciar con la bipedestación, al presentar caídas frecuentes. Al año y seis meses de edad se realizó radiografía de tibia y peroné, así como medición de calcio fósforo y fosfatasa alcalina, con resultados alterados por lo que fue derivada al hospital Shriners donde se estableció el diagnóstico. Recibió tratamiento con calcitriol y mezcla de fosfatos desde los 2 a los 17 años. A los 12 años se le administró hormona de crecimiento por 6 meses. También se realizó osteotomía alineadora de fémur bilateral y a los 13 años osteotomía alineadora de tibia y peroné, bilateral. En el 2007 presentó fractura de fémur izquierdo al caer de "monopatín". Presentó como complicación embolia grasa por lo que requirió manejo en unidad de cuidados intensivos por 2 semanas, así mismo por falta de mejoría requirió osteosíntesis un año después. Fue dado de alta por mayoría de edad en 2010, por lo que fue referido a este instituto para seguimiento, siendo valorado por los servicios de medicina interna y metabolismo mineral.



En la exploración física, talla baja (Talla 1.45 , Peso 79.5 kg) normocéfalo, sin exostosis o endostosis, cabello y pabellones auriculares de adecuada implantación, cuello corto ancho, tórax normolíneo, movimientos respiratorios simétricos ruidos cardiacos sin soplos o agregados, abdomen, globoso a expensas panículo, sin dolor a palpación profunda, sin masas ni visceromegalias, extremidades superiores, íntegras simétricas, eutróficas, limitación a la extensión total de codos, extremidades inferiores íntegras, simétricas eutróficas, tendiendo a la rotación interna de articulaciones coxofemorales, limitación importante a la extensión de rodilla izquierda y rotación externa/abducción de cadera ipsilateral (dolor).

Dentro de su archivo radiológico se reporta tejidos blandos sin alteraciones, disminución de densidad ósea generalizada con cambios oste degenerativos en esqueleto axial. Material quirúrgico de fijación ósea en diáfisis femorales proximales de forma bilateral.

En cuanto a sus estudios de laboratorio, se encontraron datos compatibles al diagnóstico como fosfato sérico disminuido, fosfatasa alcalina baja, y hormona paratiroidea elevada, así mismo se detectó TMP/GFR por debajo de valores normales para la edad. Por último, el estudio genético reveló una variante patogénica en estado hemicígote caracterizada por deleción del exón 12. No se realizó confirmación en familiares por reticencia del paciente.

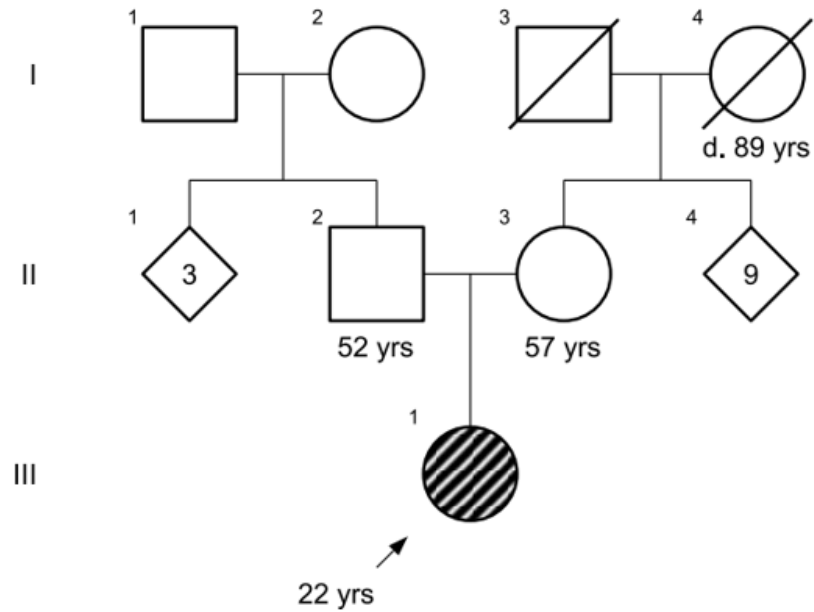


**Figura 14:** Radiografía de columna y pelvis

#### Paciente 9

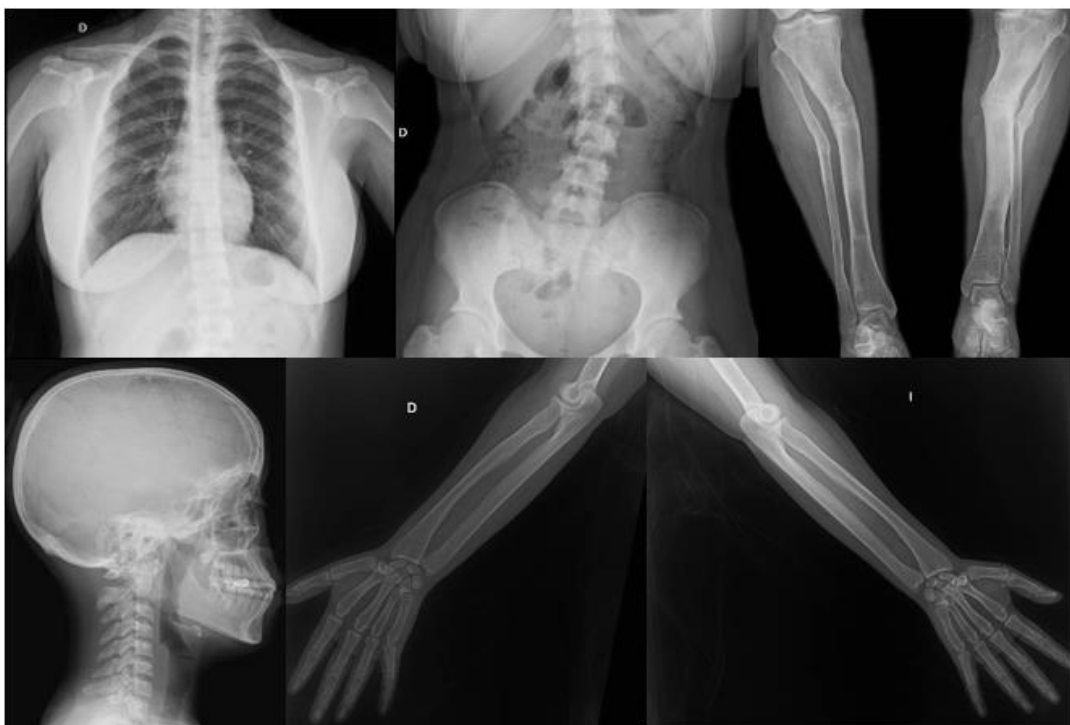Femenino de 22 años, en sus antecedentes heredofamiliares, se presenta como caso único en la familia. Inició su padecimiento actual al momento de la deambulaci3n con limitaci3n y retraso del inicio de la marcha, as3 como fatiga y disnea de moderados esfuerzos. Ante tales hallazgos, su madre acudi3 con un m3dico pediatra, donde inicialmente permaneci3 en vigilancia. Sin embargo, se evidenci3 una falta de crecimiento y se diagnostic3 con talla baja

para la edad a los 20 meses, por lo que un médico pediatra refirió a nefrología (en Estado Unidos de América). Se solicitaron estudios iniciales y de abordaje, donde se integró diagnóstico de raquitismo hipofosfatémico. Inició tratamiento con solución de fosfatos y a los 3 años regresó a México donde continuó seguimiento en el Hospital Infantil de México, siendo dada de alta por mayoría de edad en 2018. Fue referida a este Instituto para continuar seguimiento donde ha sido valorada por los servicios de Medicina interna y Genética.





A la exploración física se encuentra talla baja desproporcionada (Talla 1.34 cm (P<1,-4.5SD). SI 60cm, SS 74 cm. Peso: 51 kg (P<1,-7.9 SD) PC 55 cm (P73)). Normocéfalo, línea de implantación capilar anterior y posterior regular. Frente prominente. Cejas rectas, fisuras palpebrales hacia abajo. Doble línea de pestañas. Raíz nasal regular, puente regular, dorso recto, pequeña giba, punta bulbosa, filtrum ligeramente marcado, de adecuada relación con columna, labios gruesos. Paladar íntegro, úvula central única, Piezas dentarias íntegras. Pabellones auriculares de implantación limítrofe, ligeramente acoplados. Cuello cilíndrico, con lesiones de urticaria. No se palpan adenomegalias. Tórax normolíneo, sin deformidades aparentes, abdomen blando depresible no doloroso sin visceromegalias. Miembros superiores íntegros, simétricos, bien conformados. En cara posterior de brazo izquierdo nuevo congénito de 9 cm de diámetro. Miembros inferiores con múltiples cicatrices asociadas a procedimientos quirúrgicos. Pie derecho ligeramente rotado hacia el centro.



**Figura 15:** radiografías de tórax, columna, cráneo y extremidades.

En cuanto a sus estudios de laboratorio se encontró, fosfato sérico disminuido, FA y PTH elevados y TmP/GFR menor a los normal para su edad, siendo compatible con el diagnóstico clínico. El análisis genético reveló una variante patogénica en estado heterocigoto en *PHEX*: c.891C>G, de tipo sin sentido que genera un codón de paro. De esta forma se otorgó asesoramiento con enfermedad de herencia ligada a X.

**Tabla 2. Hallazgos bioquímicos en pacientes con VP en RHX**

PACIENTE	FOSFATO SERICO	CA SERICO	FA	PTH	25HVD	FOSFATO URINARIO	CREAT	CREAT URINARIA	CALCIO URINARIO	1,25 OH	TmP/GFR (+)
1	1.41	8.46	83.63	200	18.9	11mmolv	0.21	190	8	35	1.41 mg/dl
2	1.5	9.5	178	96.4	33.6	958 mg	0.59	1429	78	61.8	1.5 mg/dl
3	1.68	8.51	127	29.2	22	683	0.44	448	258	59.4	1.67 mg/dl
4	1.7	9.14	153	28.3	23	482	0.36	456	365	66.7	1.7 mg/dl
5	1.78	9.21	158	61.5	28.4	250	0.57	601	39	50.5	1.78 mg/dl
6	1.45	10.76	59.26	286.2	37.2	443	0.69	941	194		1.45 mg/dl
7	1.91	8.71	26.92	121.8	31.1	38	0.47	423	4		5.78 mg/dl
8	2.3	9.84	78.1	138.0	17.6	601	0.6	1324	270	61.8	2.3 mg/dl
9	2.12	9.24	48.39	50.6	17.5	1301	0.31	1246	52	41.7	2.12 mg/dl
10*	2.39	9.48		96.5	11.2		0.72			64	

(+) Para mayores de 16 años rango normal es de 2.6-3.8 mg/dl. (\*) Familiar de paciente número 5.

**Tabla 3. Variantes patogénicas detectadas.**

ID	Gen	Variante	Tipo	Clasificación	Variante reportada	Efecto en la proteína
1	Negativo	-	-	-	-	-
2	<i>PHEX</i>	c.2071-2A>C hemicigoto	Aceptor de splicing	Patogénica	Si	Proteína truncada
3	<i>SLC34A3</i>	c.371T>C heterocigoto	Cambio de sentido	VUS	Si	proteína no truncada
4	<i>PHEX</i>	c.437-2 A>G heterocigoto	Aceptor de splicing	Patogénica	No	Proteína truncada
5	<i>PHEX</i>	c.1850G>T hemicigoto	Cambio de sentido	Patogénica	No	Proteína no truncada
6	<i>PHEX</i>	c.1344del heterocigoto	Cambio de marco de lectura	Patogénica	No	Proteína no truncada
7	<i>PHEX</i>	c.1699C>T heterocigoto	Sin sentido	Patogénica	Si	Proteína truncada
8	<i>PHEX</i>	Delección del exón 12 hemicigoto	Cambio de sentido	Patogénica	Si	Proteína no truncada
9	<i>PHEX</i>	c.891C>G heterocigoto	Sin sentido	Patogénica	Si	Proteína truncada

## 7. DISCUSIÓN

En este estudio, se reclutaron un total de 9 pacientes con criterios clínicos, radiológicos y de laboratorio de RHX. La razón de sexos mujer: varón fue de 2:1, lo que coincide con los datos publicados previamente en la literatura respecto al predominio de pacientes de sexo femenino en diversas series, como la publicada por Rodríguez Rubio, en la cual 31% de los casos fueron varones(24). A su vez, Park reportó una frecuencia de 40% varones y 60% mujeres en una serie de 55 pacientes surcoreanos (23). Por el contrario, Zhen reportó una mayor prevalencia en varones (56% vs 44% en mujeres), en un grupo de 53 pacientes. Si bien no se explica esta diferencia, podría ser atribuida a las características propias de la población China. Sin embargo, el grupo de pacientes estudiados más grande comprende 153 pacientes chinos, de los cuales 45 fueron varones y 108 mujeres, mostrando que la mayor prevalencia en mujeres es una característica generalizada independientemente de la etnicidad(30). Correspondiendo además a una de las características de las enfermedades con modo de herencia dominante ligado al cromosoma X, en las que es más frecuente ver mujeres afectadas y los varones más gravemente afectados (31,32).

En cuanto a la edad de presentación del RHX, Beck Nielsen, reportó una serie de pacientes daneses con diagnóstico antes de los 3 años en todos los casos (3). Rodríguez Rubio encontró una edad media de 2 años al diagnóstico(24) Park reportó en población asiática una edad promedio de presentación de 2.1 años (18) en surcoreanos. Zheng menciona una edad media de 28 meses en China, e Ishihara menciona 25 meses en Japón. Por tanto, lo encontrado en nuestra revisión coincide con los hallazgos reportados en la literatura tanto en población Caucásica como Oriental.

Tres pacientes contaban con antecedentes heredofamiliares, lo que representa un 33% de la muestra. En comparación, Rodríguez Rubio reporta un 39% de casos familiares, no muy diferente a nuestros hallazgos. En nuestro caso se logró realizar estudio de extensión en un paciente varón portador de VP en PHEX, identificando a la madre como portadora asintomática.

Se encontraron VP en PHEX en 7/9 casos (Tabla 3), representando un 77% de nuestra muestra, coincidente con reportes previos de la literatura que sitúan la proporción de casos atribuibles a este gen cercano al 80%. Previamente se reportó en una serie de 55 pacientes surcoreanos de 48 familias no relacionadas, con variantes patogénicas en PHEX, con predominio de mutaciones de tipo sin sentido y de corrimiento de marco de lectura con un 27% del total en ambos casos. De las 48 mutaciones reportadas en este estudio, 20 estaban reportadas previamente en ClinVar (<https://www.ncbi.nlm.nih.gov/clinvar>) en las restantes, en análisis *in silico* permitió establecer patogenicidad (23).

En un estudio realizado en China, se revisaron retrospectivamente las características clínicas y moleculares de 53 pacientes (24 casos familiares y 29 casos *de novo*). Se

detectaron 47 mutaciones, 15 de corrimiento de marco de lectura, 7 sin sentido, 7 de alteración de splicing, 12 de cambio de sentido, 1 delección dentro del marco y 5 delecciones exónicas. De las variantes encontradas, 27 no habían sido previamente reportadas en la literatura. 42 variantes se distribuían en la secuencia codificante y secuencias intrónicas adyacentes. Las 7 variantes que generaban alteración del splicing causaban salto de exón y RNAm truncado (33) Lyn identificó 88 mutaciones diferentes, de las cuales 27 no habían sido reportadas previamente, siendo las más frecuentes de tipo cambio de sentido (17).

En nuestra muestra encontramos 2 variantes de cambio de sentido, 2 sin sentido, 2 de alteración de splicing y una de corrimiento de marco de lectura. No hubo VP que se repitieran, sin embargo, debido a nuestro tamaño de muestra pequeño no se pueden realizar inferencias en este sentido. Tres de las VP de ellas no han sido previamente reportadas en la literatura.

Con relación a las alteraciones bioquímicas, todos nuestros pacientes presentaron fosfatasa alcalina elevada (FA), hipofosfatemia, PTH elevada. (Tabla 2). En la literatura Park reportó un promedio de fosfato sérico al diagnóstico de 2.5 mg/dl y una tasa de resorción de fosfato de 69 (23). En la serie de Rodríguez Rubio, la media de fosfato sérico fue de 2.72 mg/dl, fosfatasa alcalina de 892 mU/ml, PTH de 7 pg/ml, TRP de 69.

En nuestra muestra el promedio de fosfato sérico al ingreso fue de 1.86 mg / dl (1.41-2.39), esto tomando en consideración que los pacientes ingresaron a nuestro instituto después de cumplir la mayoría de edad y habiendo recibido tratamiento por varios años previamente. Llama la atención que en nuestra serie el valor es considerablemente menor a los estudios mencionados. En el caso de la fosfatasa alcalina el valor promedio fue 100.23 (26.92-178.0), fuera de rango normal, sin embargo, considerablemente menor por lo reportado por Rodríguez, esto puede ser atribuido a que en su población al ser pacientes pediátricos de reciente diagnóstico presentan parámetros bioquímicos más alterados que adultos con seguimiento prolongado. Por último, la TmP/GFR en nuestra muestra fue en promedio de 2.37 mg/dl, coincidente con el diagnóstico.

En comparación, en una serie de 48 pacientes españoles, de 39 familias diferentes, 22 (55%) de los pacientes presentaron restricción de crecimiento y un total de 35 (87%) tenían talla baja por debajo del percentil 50. No se reportaron diferencias entre sexos para manifestaciones clínicas o datos bioquímicos. Así mismo no se encontró ninguna correlación genotipo- fenotipo. Incluso pacientes de una misma familia presentaron diferente gravedad de manifestaciones clínicas y bioquímicas (24). Park refiere que 44.2% de los casos se sometieron a cirugía ortopédica y 54.3% presentaron nefrocalcinosis, así mismo el 64% de los pacientes presentaron como síntoma inicial la deformidad por arqueamiento de piernas(23), en nuestro grupo el 100% de los pacientes presentaron como síntoma inicial la deformidad de extremidades, siendo esta la causas que motivó el abordaje diagnóstico.

En otro estudio retrospectivo, Lin analizó datos de 153 pacientes con diagnóstico clínico y molecular, siendo 87 casos familiares y 66 casos esporádicos, la talla de los pacientes

fue de -4.6 DE en promedio. La característica clínica más frecuente fue el arqueamiento de las extremidades en el 79% (121/153), seguido de marcha anormal en (106/153), talla baja (106/153), enfermedad dental (47/153), dolor óseo (28/153) y fracturas en 24 (24/153) (30). Además, realizó una comparación entre variantes patogénicas en el extremo N-terminal y C-terminal, sin encontrar diferencias significativas en parámetros bioquímicos y clínicos (30).

Alguna correlación genotipo-fenotipo, ha sido relativamente establecida en enfermedades de herencia ligada a X, como el síndrome de Alport o el síndrome de Rett, al mostrarse que mutaciones que generan proteínas truncadas, presentan un fenotipo más grave que mutaciones de otro tipo. Se han hecho intento en este sentido, pero no se han observado correlaciones que sugieran esta relación en RHX.(21,33) .

Zheng y colaboradores no encontraron correlación entre el fenotipo y el tipo de mutación subyacente clasificados en truncadas (72%) y no truncadas (28 %). Mediante análisis funcional con uso de vectores trasfectados a células se detectó que 6 de las 7 variantes encontradas no secretaban la proteína a medio extracelular generando un efecto funcional similar entre ambos grupos de variantes(33).

En nuestro estudio, 4 mutaciones detectadas fueron generadoras de proteínas truncadas y 3 de proteínas no truncadas, sin embargo, no se observaron diferencias sobre la gravedad de la sintomatología y o de los datos de laboratorio.

Se ha postulado que la similitud de la clínica entre sexos se debe a una herencia ligada a X de tipo dominante, al sufrir en la mujer inactivación sesgada se permite un amplio rango de severidad en la mujer (13). En nuestra muestra no se detectaron diferencias entre la clínica de las pacientes mujeres y los hombres.

En cuanto al tratamiento, Quilan clasificó a los pacientes entre los que inician el tratamiento antes del año de vida y aquellos que lo inician posterior a año de vida. Se administró fosfato y vitamina D. La duración de tratamiento en promedio fue de 8.5 años, no hubo diferencias en dosis prescritas de fosfato y vitamina D. Los pacientes del primer grupo presentaron una talla dentro de dos DE de la normalidad mientras que los del grupo 2 presentaron mejoría muy leve. No se encontró correlación genotipo fenotipo (34).

Park realizó un seguimiento de los pacientes con un promedio de 13.1 años, encontrando que aquellos con mutaciones truncantes tenían un nivel significativamente menor de fosfato sérico y una frecuencia mayor de nefrocalcinosis(23). Quilan revisó 22 pacientes evaluados con USG, 15 presentaron nefrocalcinosis. Así mismo no se encontraron diferencias en las manifestaciones clínicas entre sexos (26).

Rodríguez Rubio y colaboradores llevó a cabo un seguimiento promedio de 7.42 años, sin cambios significativos en parámetros bioquímicos (24). Este grupo postula que el tratamiento con fosfatos genera una recuperación de potencial de crecimiento tras 2 años de seguimiento (33).

Todos los pacientes de este estudio estaban sustituidos con mezcla de fosfatos, y vitamina D, desde su diagnóstico en la infancia. Sin embargo, presentaron un seguimiento irregular debido a las complicaciones al acceso de atención médica y medicamentos debido a la contingencia sanitaria por la pandemia de SARS CoV 2. Una vez realizado el estudio genético, recalizamos a consulta de metabolismo mineral para retomar tratamiento y tamizajes. Ninguno de los pacientes presentó nefrocalcinosis como complicación.

## 8. CONCLUSIONES

La búsqueda de VP en los genes relacionados a raquitismo hipofosfatémico, permitió confirmar el diagnóstico clínico en 7 de 9 pacientes. En estos, se detectó una mutación en el gen *PHEX* con una frecuencia muy similar a la reportada en otras series (70-80%). La reabsorción máxima tubular de fosfato/filtrado glomerular resultó ser un marcador muy consistente entre los individuos portadores de VP.

La frecuencia de las manifestaciones clínicas concuerda con lo reportado con la literatura, siendo la deformidad de extremidades inferiores la primera manifestación y las más frecuente en todos los casos. Dentro de las variantes encontradas en nuestra muestra ninguna fue recurrente, y a nuestro entender 3 variantes no habían sido reportadas previamente en la literatura.

La detección de las VP permitió dar asesoramiento genético para confirmación diagnóstica, solicitar tratamiento específico y otorgar asesoramiento en aquellos pacientes con deseos genésicos. No se encontraron diferencias clínicas ni bioquímicas entre sexos. El presente trabajo de investigación constituye la primera descripción de una serie de pacientes mexicanos, resalta la importancia de realizar estudios moleculares en raquitismo hipofosfatémico y muestra la heterogeneidad interfamiliar en pacientes con RHX.

## 9. BIBLIOGRAFÍA

1. Acar S, Demir K, Shi Y. Genetic Causes of Rickets. Vol. 9, JCRPE Journal of Clinical Research in Pediatric Endocrinology. Galenos Publishing House; 2017. p. 88–105.
2. Davies M SS. The rheumatic manifestations of metabolic bone disease. Clin Rheum Dis . 1981;
3. Beck-Nielsen SS, Brock-Jacobsen B, Gram J, Brixen K, Jensen TK. Incidence and prevalence of nutritional and hereditary rickets in southern Denmark. Eur J Endocrinol. 2009;160(3):491–7.
4. Segawa H, Kaneko I, Yamanaka S, Ito M, Kuwahata M, Inoue Y, et al. Intestinal Na-P(i) cotransporter adaptation to dietary P(i) content in vitamin D receptor null mice. Am J Physiol Renal Physiol [Internet]. 2004 [cited 2023 Feb 14];287(1). Available from: <https://pubmed.ncbi.nlm.nih.gov/14996670/>
5. Nakatani S, Nakatani A, Mori K, Emoto M, Inaba M, Razzaque MS. Fibroblast Growth Factor 23 as Regulator of Vitamin D Metabolism. Adv Exp Med Biol. 2022;1362:47–54.
6. Goldsweig BK, Carpenter TO. Hypophosphatemic Rickets: Lessons from Disrupted FGF23 Control of Phosphorus Homeostasis. Vol. 13, Current Osteoporosis Reports. Current Medicine Group LLC 1; 2015. p. 88–97.
7. Beck-Nielsen SS, Mughal Z, Haffner D, Nilsson O, Levtchenko E, Ariceta G, et al. FGF23 and its role in X-linked hypophosphatemia-related morbidity. Vol. 14, Orphanet Journal of Rare Diseases. BioMed Central Ltd.; 2019.
8. Fuente R, Gil-Peña H, Claramunt-Taberner D, Hernández O, Fernández-Iglesias A, Alonso-Durán L, et al. X-linked hypophosphatemia and growth. Rev Endocr Metab Disord.
9. Pavone V, Testa G, Gioitta Iachino S, Evola FR, Avondo S, Sessa G. Hypophosphatemic rickets: etiology, clinical features and treatment. Vol. 25, European Journal of Orthopaedic Surgery and Traumatology. Springer-Verlag France; 2015. p. 221–6.
10. de Menezes H, Luiz F, de Castro CG, Damiani D. Hypophosphatemic Rickets and Osteomalacia. Vol. 50, Arq Bras Endocrinol Metab. 2006.
11. Patrícia Maio A, Mano L, Rocha S, Baeta Baptista R, Francisco T, Sousa H, et al. Case RepoRt | Relato de Caso X-linked hypophosphatemic rickets: a new mutation. Available from: <https://doi.org/10.1590/2175-8239->
12. Robinson ME, AlQuorain H, Murshed M, Rauch F. Mineralized tissues in hypophosphatemic rickets. Vol. 35, Pediatric Nephrology. Springer Science and Business Media Deutschland GmbH; 2020. p. 1843–54.
13. Razali NN, Hwu TT, Thilakavathy K. Phosphate homeostasis and genetic mutations of familial hypophosphatemic rickets. Journal of Pediatric Endocrinology and Metabolism. 2015 Sep 1;28(9–10):1009–17.



14. Trombetti A, Al-Daghri N, Luisa Brandi M, Yerro P, Miguel Rosa M, Seefried L, et al. Interdisciplinary management of FGF23-related phosphate wasting syndromes: a Consensus Statement on the evaluation, diagnosis and care of patients with X-linked hypophosphataemia. Muhammad Kassim Javaid [Internet]. [cited 2023 Feb 14];5:27. Available from: [www.nature.com/nrendo](http://www.nature.com/nrendo)
15. Pettifor JM, Thandrayen K. Hypophosphatemic rickets: Unraveling the role of FGF23. Vol. 91, *Calcified Tissue International*. 2012. p. 297–306.
16. Razzaque MS. Is Klotho an essential player? *Am J Physiol Renal Physiol* [Internet]. 2009;296:470–6. Available from: <http://www.ajprenal.org>
17. Lecoq AL, Brandi ML, Linglart A, Kamenický P. Management of X-linked hypophosphatemia in adults. Vol. 103, *Metabolism: Clinical and Experimental*. W.B. Saunders; 2020.
18. Rothenbuhler A, Schnabel D, Högl W, Linglart A. Diagnosis, treatment-monitoring and follow-up of children and adolescents with X-linked hypophosphatemia (XLH). *Metabolism*. 2020 Feb 1;103.
19. Baroncelli GI, Mora S. X-Linked Hypophosphatemic Rickets: Multisystemic Disorder in Children Requiring Multidisciplinary Management. Vol. 12, *Frontiers in Endocrinology*. Frontiers Media S.A.; 2021.
20. Jagtap VS, Sarathi V, Lila AR, Bandgar T, Menon P, Shah NS. Hypophosphatemic rickets. *Indian J Endocrinol Metab* [Internet]. 16(2). Available from: [www.ijem.in](http://www.ijem.in)
21. Ishihara Y, Ohata Y, Takeyari S, Kitaoka T, Fujiwara M, Nakano Y, et al. Genotype–phenotype analysis, and assessment of the importance of the zinc-binding site in PHEX in Japanese patients with X-linked hypophosphatemic rickets using 3D structure modeling. *Bone*. 2021 Dec 1;153.
22. Mutational Analysis and Genotype-Phenotype Correlation of the PHEX Gene in X-Linked Hypophosphatemic Rickets. Cancer Genetics Department. 2001.
23. Park PG, Lim SH, Lee HK, Ahn YH, Cheong H il, Kang HG. Genotype and Phenotype Analysis in X-Linked Hypophosphatemia. *Front Pediatr*. 2021 Aug 9;9.
24. Rodríguez-Rubio E, Gil-Peña H, Chocron S, Madariaga L, de la Cerda-Ojeda F, Fernández-Fernández M, et al. Phenotypic characterization of X-linked hypophosphatemia in pediatric Spanish population. *Orphanet J Rare Dis*. 2021 Dec 1;16(1).
25. Raimann A, Mindler GT, Kocijan R, Bekes K, Zwerina J, Haeusler G, et al. Multidisciplinary patient care in X-linked hypophosphatemic rickets: one challenge, many perspectives. Vol. 170, *Wiener Medizinische Wochenschrift*. Springer Medizin; 2020. p. 116–23.
26. Velásquez-Jones L, Medeiros-Domingo M. Raquitismos hipofosfatémicos hereditarios Hereditary hypophosphatemic rickets [Internet]. Vol. 70, *Bol Med Hosp Infant Mex*. 2013. Available from: [www.medigraphic.org.mx](http://www.medigraphic.org.mx)

27. Velásquez-Jones L, Medeiros-Domingo M. Raquitismos hipofosfatémicos hereditarios Hereditary hypophosphatemic rickets [Internet]. Vol. 70, Bol Med Hosp Infant Mex. 2013. Available from: [www.medigraphic.org.mx](http://www.medigraphic.org.mx)
28. Lecoq AL, Brandi ML, Linglart A, Kamenický P. Management of X-linked hypophosphatemia in adults. Vol. 103, Metabolism: Clinical and Experimental. W.B. Saunders; 2020.
29. Emma F, Haffner D. FGF23 blockade coming to clinical practice. Vol. 94, Kidney International. Elsevier B.V.; 2018. p. 846–8.
30. Lin X, Li S, Zhang Z, Yue H. Clinical and Genetic Characteristics of 153 Chinese Patients With X-Linked Hypophosphatemia. *Front Cell Dev Biol*. 2021 Jun 1;9.
31. Morleo M, Franco B. Dosage compensation of the mammalian X chromosome influences the phenotypic variability of X-linked dominant male-lethal disorders. *J Med Genet*. 2008 Jul;45(7):401–8.
32. Franco B, Ballabio A. X-inactivation and human disease: X-linked dominant male-lethal disorders. *Curr Opin Genet Dev* [Internet]. 2006 Jun [cited 2023 Feb 13];16(3):254–9. Available from: <https://pubmed.ncbi.nlm.nih.gov/16650755/>
33. Zheng B, Wang C, Chen Q, Che R, Sha Y, Zhao F, et al. Functional Characterization of PHEX Gene Variants in Children With X-Linked Hypophosphatemic Rickets Shows No Evidence of Genotype–Phenotype Correlation. *Journal of Bone and Mineral Research*. 2020 Sep 1;35(9):1718–25.
34. Quinlan C, Guegan K, Offiah A, Neill RO, Hiorns MP, Ellard S, et al. Growth in PHEX-associated X-linked hypophosphatemic rickets: The importance of early treatment. *Pediatric Nephrology*. 2012 Apr;27(4):581–8.