



UNIVERSIDAD NACIONAL AUTÓNOMA DE MÉXICO

FACULTAD DE MEDICINA

DIVISIÓN DE ESTUDIOS DE POSGRADO

INSTITUTO DE SEGURIDAD SOCIAL Y SERVICIOS SOCIALES DE LOS
TRABAJADORES DEL ESTADO

HOSPITAL REGIONAL “GENERAL IGNACIO ZARAGOZA”

**“TÉCNICA DE RETRACCIÓN HEPÁTICA ZARAGOZA PARA CIRUGÍA
LAPAROSCÓPICA DE HIATO ESOFÁGICO”**

TESIS DE POSGRADO PARA OBTENER EL TÍTULO DE
ESPECIALISTA EN CIRUGÍA GENERAL

P R E S E N T A

DRA. ANA LAURA SÁNCHEZ BALTAZAR

TUTOR: DR. ARCENIO LUIS VARGAS ÁVILA

CIUDAD DE MÉXICO, 2023



Universidad Nacional
Autónoma de México



UNAM – Dirección General de Bibliotecas
Tesis Digitales
Restricciones de uso

DERECHOS RESERVADOS ©
PROHIBIDA SU REPRODUCCIÓN TOTAL O PARCIAL

Todo el material contenido en esta tesis esta protegido por la Ley Federal del Derecho de Autor (LFDA) de los Estados Unidos Mexicanos (México).

El uso de imágenes, fragmentos de videos, y demás material que sea objeto de protección de los derechos de autor, será exclusivamente para fines educativos e informativos y deberá citar la fuente donde la obtuvo mencionando el autor o autores. Cualquier uso distinto como el lucro, reproducción, edición o modificación, será perseguido y sancionado por el respectivo titular de los Derechos de Autor.

ÍNDICE

INTRODUCCIÓN.....	2
ANTECEDENTES	3
JUSTIFICACIÓN.....	4
HIPOTÉISIS.....	9
OBJETIVO GENERAL.....	9
OBJETIVOS ESPECÍFICOS	9
METODOLOGÍA.....	10
RESULTADOS	12
DISCUSIÓN.....	17
CONCLUSIONES	19
BIBLIOGRAFÍA	20

INTRODUCCIÓN

El desarrollo de nuevas técnicas quirúrgicas implementando tecnologías novedosas, requiere la mayoría de las veces de una mayor inversión económica, que en instituciones públicas como la nuestra, muchas veces resulta imposible de utilizar. Por ello, el desarrollo de nuevas técnicas debe centrarse en mejorar las existentes y adaptarlas según los recursos disponibles en cada entorno de trabajo quirúrgico.

En los procedimientos gastrointestinales (GI) superiores, el principal motivo de preocupación ha sido la retracción del hígado. (1) Casi todos los métodos ideados para la retracción del hígado requieren equipo adicional, como gasas y drenajes de Penrose para sostener el hígado, hemoclips y clips quirúrgicos para fijarlos y suturar hacia atrás y hacia delante a través de la pared abdominal, lo que los hace más complicados y costosos. (2) Como se realiza comúnmente, la retracción del hígado durante los procedimientos laparoscópicos requiere de un trócar adicional y una incisión subxifoidea, lo que aumenta los riesgos de complicaciones de la herida y dolor posoperatorio. (3)

ANTECEDENTES

La técnica clásica de cirugía hiatal esofágica laparoscópica se describió inicialmente con 3 puertos de 12 mm y 2 puertos de 5 mm, posteriormente la tendencia fue a sustituir los puertos de 12 mm, por puertos de 5 mm (2). En los últimos años, los cirujanos laparoscópicos informaron refinamientos de la técnica para hacerla aún menos invasiva al reducir la cantidad de incisiones y trocares necesarios, mejorando los resultados estéticos y reduciendo riesgos de complicaciones de la herida y dolor posoperatorio. (3)

En este trabajo se combinaron diferentes técnicas de retracción hepática, con el fin de mejorar la exposición del hiato esofágico para adaptarlas a nuestra conveniencia. Consideramos principalmente los recursos limitados con los que contamos y la mejora de los principios que se desplegaron en la introducción de este trabajo; que son exposición adecuada e incremento en la exposición del campo quirúrgico.

La retracción del hígado es necesaria para satisfacer los requerimientos de los diversos tipos de cirugías gastrointestinales superiores laparoscópicas que se realizan hoy en día (p. Ej., cirugía antirreflujo y cirugía bariátrica, además de gastrectomía). (2)

JUSTIFICACIÓN

Hoy en día, la cirugía laparoscópica representa la primera opción para realizar procedimientos quirúrgicos en el área esofágica. Según se ha ido adquiriendo experiencia en este procedimiento, surge la necesidad de desarrollar nuevas técnicas quirúrgicas como procedimientos menos invasivos y logrando una adecuada exposición del campo quirúrgico, así como un espacio óptimo para la manipulación de tejidos y adecuada movilidad de los instrumentos laparoscópicos.

Como se realiza comúnmente, la retracción del hígado durante los procedimientos laparoscópicos requiere de un trocar adicional y una incisión subxifoidea, lo que aumenta los riesgos de complicaciones de la herida y dolor posoperatorio. (3)

El objetivo de esta investigación es describir una técnica novedosa, segura y sencilla para la retracción hepática utilizando una rienda percutánea de monofilamento de poliamida de 90 cm de largo y 0,5 mm de diámetro, montada en una aguja hipodérmica calibre 20G x 32 mm, durante la cirugía laparoscópica del hiato esofágico con sólo tres trocares, lo que hace que nuestra técnica sea menos invasiva que otras descritas anteriormente.

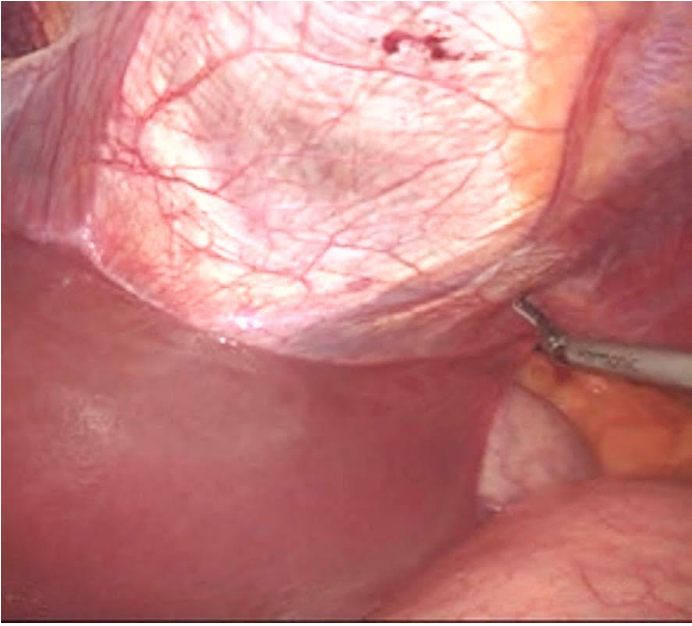
Esta nueva técnica de retracción hepática permite realizar una cirugía laparoscópica de hiato esofágico con solo tres puertos, uno umbilical de 10 mm para la cámara y dos de 5 mm para instrumentos en los cuadrantes superior derecho e izquierdo respectivamente, utilizando una rienda de monofilamento de poliamida montada en una aguja hipodérmica, con una excelente exposición del campo quirúrgico, además de obtener una adecuada movilización del lóbulo hepático izquierdo hacia la derecha, a

través de una ventana sobre el ligamento falciforme realizando tracción sobre las riendas percutáneas desde el cuadrante superior derecho, la cual puede ser realizada por un solo cirujano y un asistente, con instrumental de laparoscopia convencional. También permite reducir el trauma quirúrgico, al evitar el puerto subxifoideo para la retracción hepática.

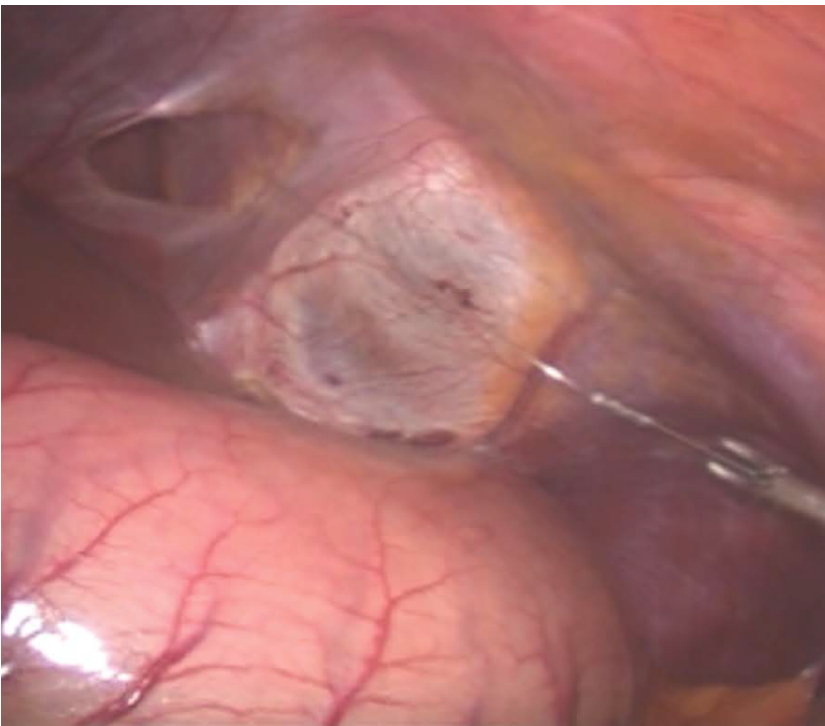
No requiere material adicional, solo necesita un equipo consistente en el cirujano principal y un asistente, también se puede aplicar a todos los procedimientos que implican la exposición del tracto gastrointestinal superior. Además, para cirujanos con experiencia laparoscópica avanzada, este procedimiento no requiere entrenamiento especial.

Nuestra técnica consiste en:

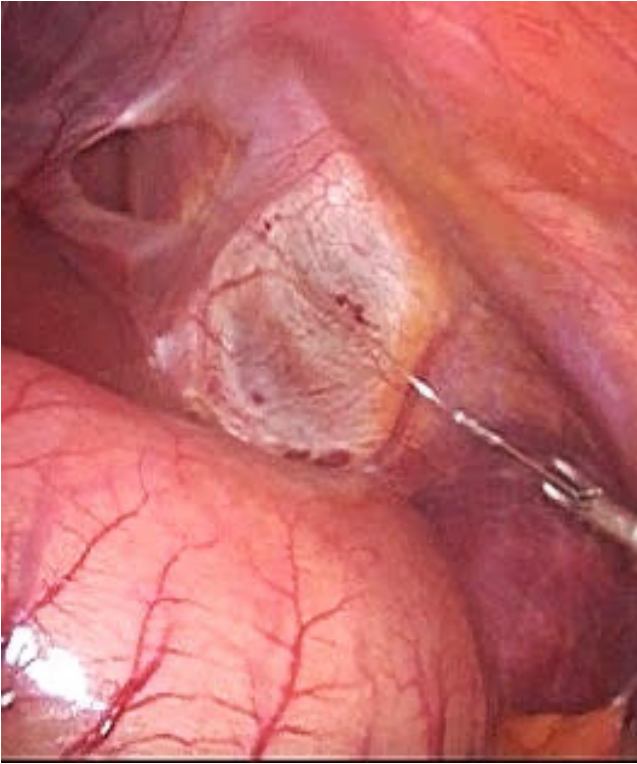
1. Abordaje inicial con aguja de Veress para obtener un neumoperitoneo entre 12 y 14 mmHg.
2. Colocación de un puerto umbilical de 12 mm para la cámara y dos puertos subcostales adicionales de 5 mm para instrumentos laparoscópicos, uno en la línea axilar anterior derecha y otro en la línea media claviclar izquierda.
3. Cortar el ligamento triangular izquierdo con bisturí armónico.



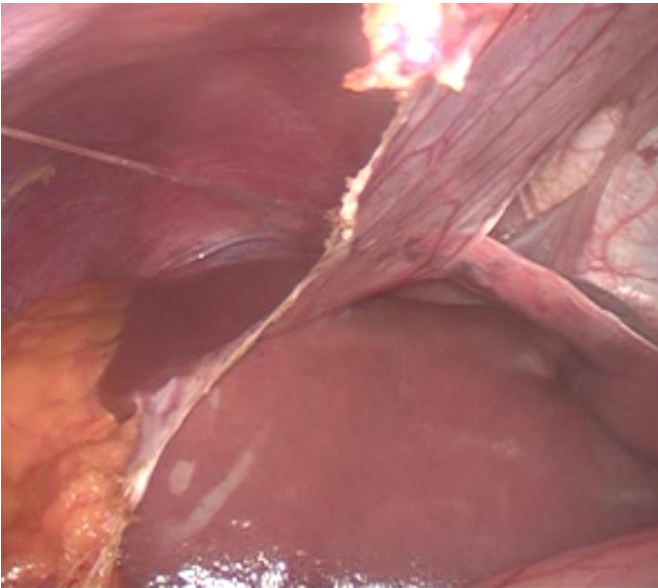
4. Realizar una ventana en el ligamento falciforme.



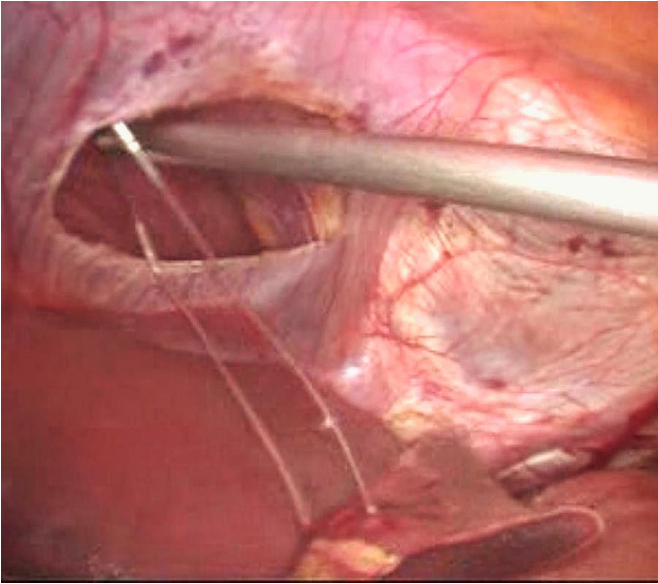
5. Colocar una rienda percutánea con sutura de monofilamento de poliamida en el hipocondrio derecho y pasarla a través de la ventana en el ligamento falciforme.



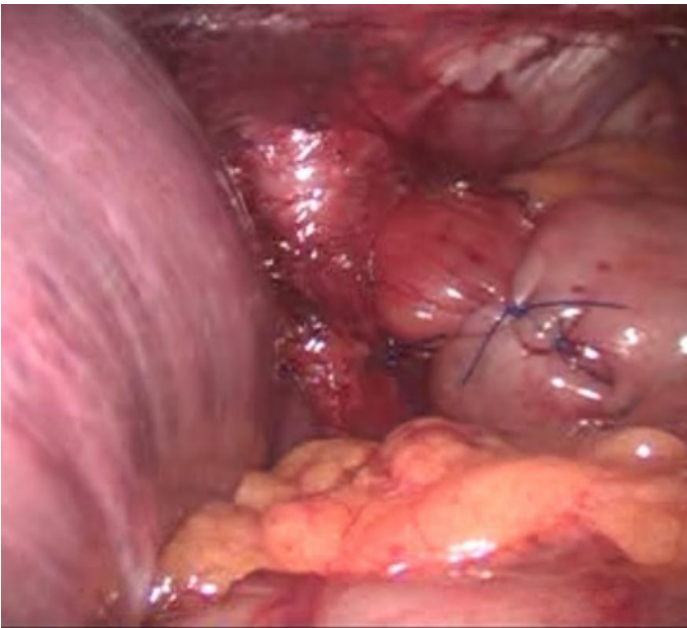6. Sujetar el lóbulo hepático izquierdo de la parte fibrosa del ligamento triangular izquierdo, con una ligadura en “U” con sutura de monofilamento de poliamida.



7. Pasar la rienda a través del ligamento falciforme hacia el lado derecho de la cavidad abdominal superior derecha.



8. Nuestra innovación aquí reside en que este nudo no está fijado a la pared peritoneal; en cambio, la rienda de poliamida se exterioriza percutáneamente, para la tracción extracorpórea del lóbulo hepático izquierdo y así poder modificar la tracción hepática según se requiera durante el procedimiento.



HIPÓTESIS

La Técnica de retracción hepática Zaragoza en la cirugía laparoscópica de hiato esofágico, mejora los resultados en el sangrado transoperatorio, tiempo quirúrgico, dolor postoperatorio, estancia intrahospitalaria, respecto a las técnicas de retracción hepática convencionales.

OBJETIVO GENERAL

Describir el seguimiento de una técnica novedosa, segura y sencilla para la retracción hepática durante cirugía laparoscópica del hiato esofágico.

OBJETIVOS ESPECÍFICOS

Determinar el tiempo quirúrgico, sangrado transoperatorio, y complicaciones de la Técnica de retracción hepática Zaragoza.

METODOLOGÍA

Diseño y tipo de estudio

Estudio descriptivo, retrospectivo, transversal y unicéntrico en un grupo de 17 pacientes sometidos a cirugía de hiato esofágico, aplicando la técnica de retracción hepática, desde julio de 2014 hasta agosto de 2022.

Criterios de inclusión

Diagnóstico de enfermedad por reflujo gastroesofágico (ERGE)

Protocolo completo incluyendo endoscopia

pHmetría con diagnóstico de ERGE patológico

Puntaje de DeMeester mayor a 14,7

Manometría esofágica sin alteraciones motoras del esófago

Criterios de exclusión

Antecedente de cirugía abdominal superior

IMC mayor a 31.3

Diagnóstico previo de hepatomegalia

Enfermedad hepática coexistente

Criterios de eliminación

No desear participar en el estudio

Necesidad de conversión a cirugía abierta

Descripción operacional de las variables

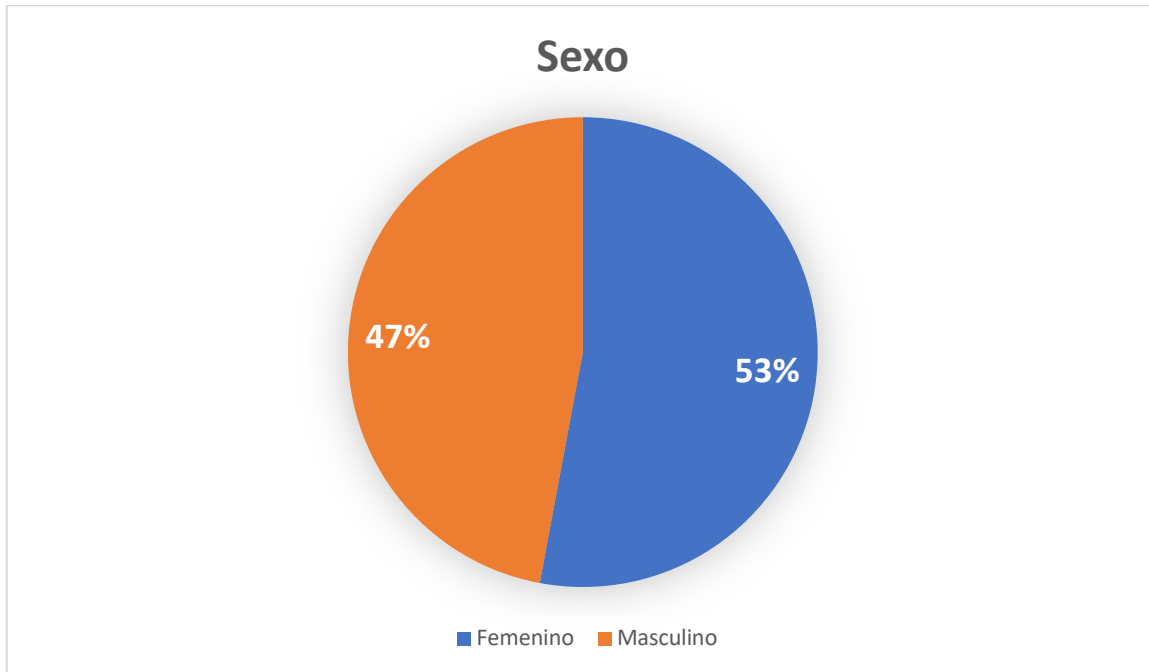
NOMBRE VARIABLE	DEFINICIÓN	TIPO DE VARIABLE	UNIDAD DE MEDIDA
Tiempo quirúrgico	Duración del procedimiento quirúrgico en minutos	Cuantitativa	Minutos
Sexo	Características biológicas y fisiológicas que definen al hombre y a la mujer	Cualitativa	Masculino/Femenino
Peso	Cantidad de masa que alberga el cuerpo de una persona	Cualitativa	kilogramos
Altura	Suma de longitud de los segmentos y subsegmentos corporales	Cualitativa	metros
Sangrado	Estimación de sangrado durante el procedimiento por anesthesiólogo	Cuantitativa	Mililitros
Índice de masa corporal	Razón matemática que asocia la masa y la talla de un individuo	Continua	Kg/m ²
Cirugía Realizada	Procedimiento quirúrgico que se realizó	Categórica	<ol style="list-style-type: none"> 1. Plastia hiatal 2. Funduplicatura Toupet 3. Funduplicatura Nissen-Rossetti
Complicaciones quirúrgicas Clavien-Dindo	Clasificación basada en consecuencias terapéuticas de las complicaciones, para la evaluación integral de los resultados quirúrgicos	Cualitativa	Grados I-V

RESULTADOS

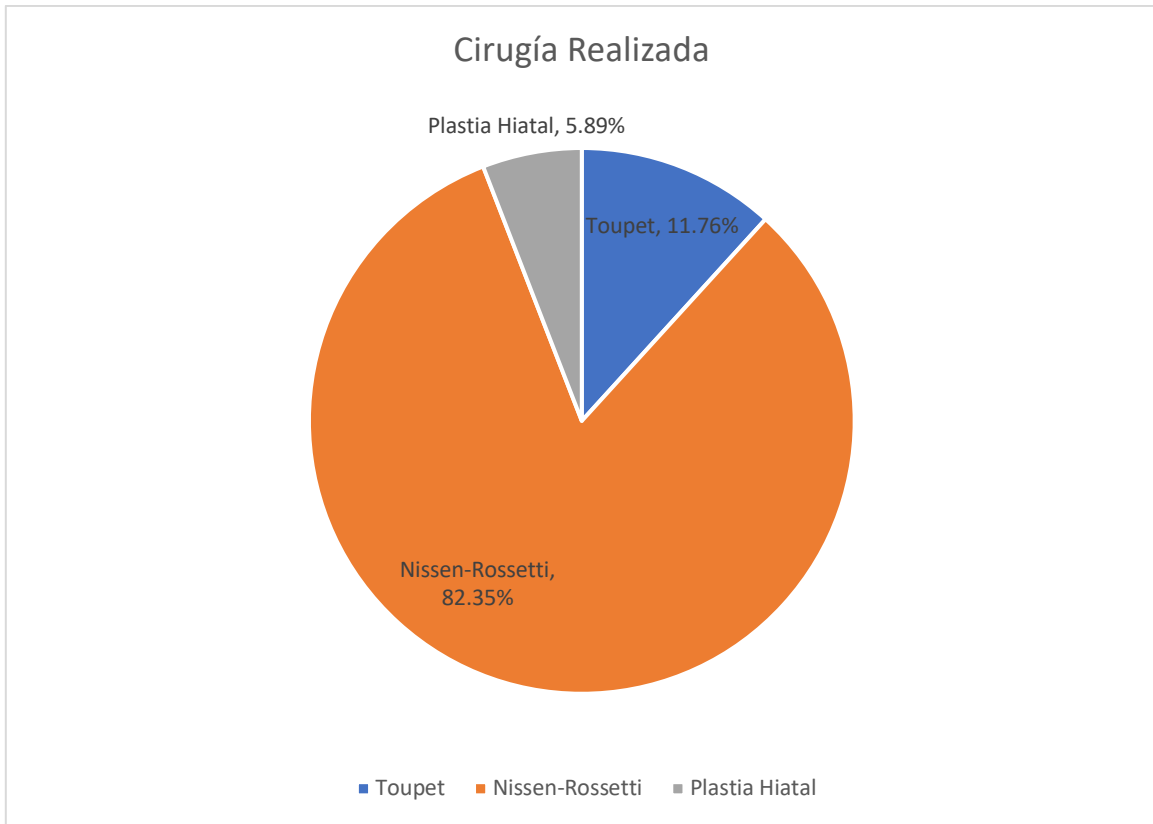
Se realizaron 17 cirugías de hiato esofágico aplicando la técnica descrita, en un solo centro hospitalario mismas que fueron realizadas por dos cirujanos, desde julio de 2014 hasta agosto 2022. Se revisaron sus expedientes para obtener los datos:

	TIEMPO QUIRÚRGICO	SEXO	PESO	TALLA	IMC	CIRUGÍA REALIZADA	COMPLICACIONES	SANGRADO
1	120	M	70	165	25.9	NR		5 ml
2	120	M	93	175	30.3	T		5 ml
3	145	F	68	155	28.3	NR		10 ml
4	160	F	73	158	29.2	PH		5 ml
5	90	F	56	159	22.1	NR		5 ml
6	80	F	64	158	25.6	NR		50 ml
7	120	F	65	165	24	NR	SI	150 ml
8	165	F	65	158	26	NR		5 ml
9	74	F	70	163	26.3	NR		5 ml
10	120	M	65	165	24	NR		10 ml
11	160	M	74	168	26.2	NR		5 ml
12	98	M	75	176	24.2	NR		5 ml
13	125	F	68	155	28.3	NR		35 ml
14	115	M	80	178	25.2	NR		15 ml
15	135	F	65	160	25.3	T		10 ml
16	110	M	70	175	22.8	NR		5 ml
17	120	M	75	180	23.1	NR		5 ml

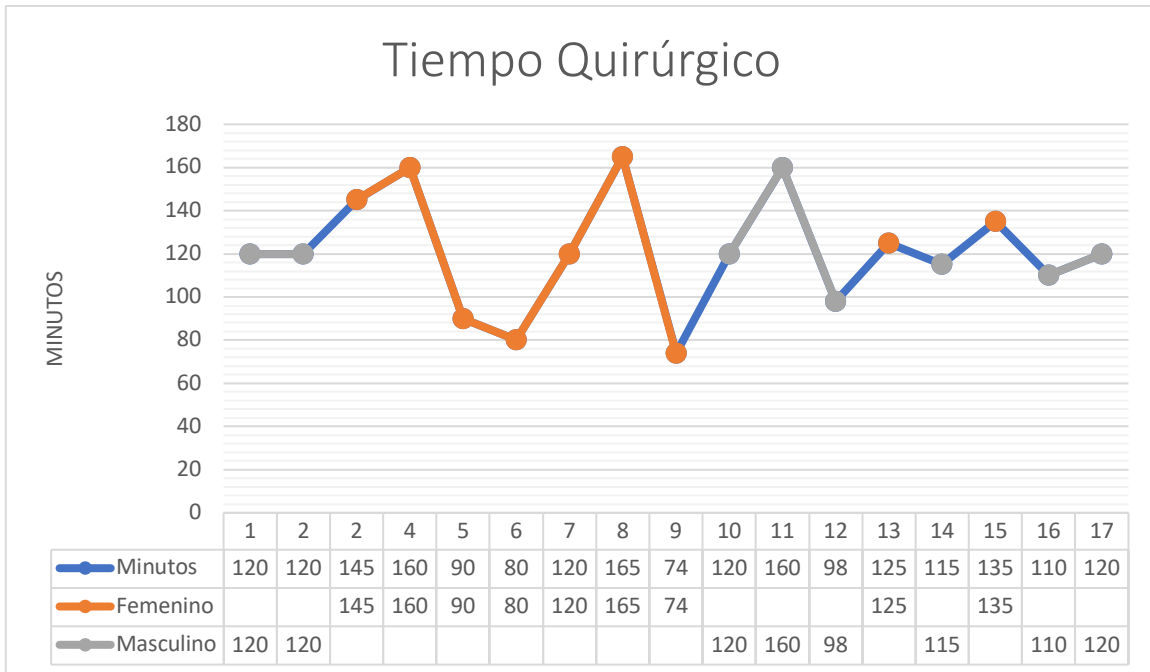
De los 17 pacientes el 52.95%(9) fueron realizadas en pacientes femeninos contra el 47.05%(8), llevadas a cabo en pacientes masculinos.



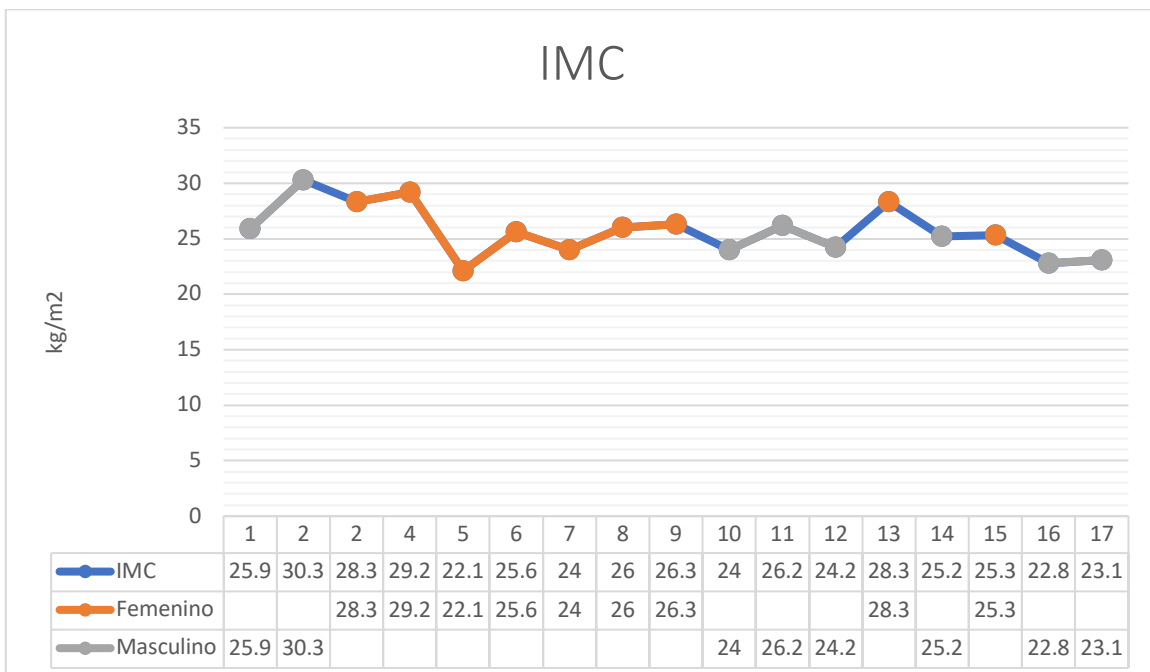
El 82.35%(14), fueron funduplicaturas tipo Nissen-Rossetti, el 11.76%(2) funduplicatura tipo Toupet y el 5.89% (1), fue una plastia de hiato esofágico.



El tiempo quirúrgico promedio en minutos fue de 121 para las 17 intervenciones con el mayor tiempo quirúrgico de 160 minutos y el menor siendo de 64 minutos, con mínima variación de promedios entre sexo femenino y masculino siendo de 121.5 para el primero y 120.3 minutos para el segundo, a pesar de que el tiempo quirúrgico es el doble al descrito en la técnica convencional, se espera poder aminorar conforme la curva de aprendizaje incrementa en los residentes que bajo supervisión de los dos cirujanos adscritos realizan los procedimientos.



Respecto al índice de masa corporal se reportó un rango de 22.1 a 30.1 kg/m² con un promedio de 25.69 kg/m² siendo el promedio por género de 26.12 kg/m² para el femenino y 25.21 kg/m² para el masculino, ambos incrementos ligeros en tiempo e IMC se relacionan estrechamente.



Finalmente el sangrado estimado en mililitros tuvo un promedio de 16.47 ml, siendo el menor de 5 ml y el mayor de 150 ml, éste último relacionado a la única complicación relacionada con el empleo de ésta técnica la cual se clasificó como Clavien-Dindo IIIb ya que un solo procedimiento presentó sangrado de una vena frénica requiriendo conversión a abordaje abierto para control de la hemorragia, dicho paciente evolucionó satisfactoriamente con egreso hospitalario a las 48 horas del procedimiento.

DISCUSIÓN

En este trabajo se combinaron diferentes técnicas de retracción hepática, con el fin de mejorar la exposición del hiato esofágico para adaptarlas a nuestra conveniencia.

En concreto, se toma como base una maniobra publicada en 2014 (4) , que permite reducir el número de puertos utilizados en la cirugía hiatal esofágica laparoscópica; modificando el paso de fijación del ligamento triangular del hígado a la pared peritoneal superior derecha. Debido a que en esta técnica no se puede modificar la posición y tracción hepática; nuestra técnica consiste en colocar una rienda percutánea con sutura de monofilamento de poliamida haciendo un nudo de ligadura en “u”, a la parte fibrosa del ligamento triangular izquierdo del hígado, pasando la misma rienda por la ventana realizada en el ligamento falciforme y posteriormente exteriorizándola a través de la pared abdominal superior derecha, para tracción percutánea extracorpórea según las necesidades transoperatorias, permitiendo así cambiar la tracción y reposicionar el lóbulo hepático izquierdo para mejorar la exposición del hiato esofágico.

Los factores más importantes asociados con los métodos de retracción del hígado son obtener un buen campo de visión, lograr un espacio de trabajo cómodo e inducir el menor daño hepático posible. (5)

Existen muchas técnicas diferentes descritas en la literatura para la retracción del lóbulo hepático izquierdo, como por ejemplo, el separador hepático de Nathanson, varilla roma, separador en abanico, técnica de Estambul (6), dispositivo de suspensión hepática, técnica V-LIST (7) , método triangular (8), etc.

Las técnicas convencionales como el retractor hepático de Nathanson, la varilla roma y el retractor en abanico requieren insertar al menos un puerto más de 5 mm, mientras que otras técnicas como el método triangular y V-LIST requieren una engrapadora laparoscópica o dispositivos de energía especializados, lo que aumenta el costo de la cirugía. Las cintas de suspensión descritas son engorrosas de usar, mientras que algunas de las técnicas descritas utilizan la fijación de sus dispositivos a otros órganos intraabdominales, aumentando la posibilidad de causar lesiones. (9)

Woo Y, et al, informaron sobre un método de retracción para el levantamiento del hígado que involucra almohadillas de gasa con hilo de sutura de prolene. (10) Las gasas se usaron para prevenir traumatismos en el hígado. Sin embargo, las gasas interfieren con el campo quirúrgico e interfieren con una visión quirúrgica adecuada.

Nuestra técnica propuesta representa una buena opción para la retracción hepática con adecuada exposición del hiato esofágico, durante el desarrollo del estudio se realizaron funduplicaturas tipo Nissen-Rossetti, Toupet y plastia hiatal, sin embargo se puede aplicar en cualquier cirugía que requiera de una buena exposición como lo es el campo de la cirugía bariátrica y metabólica.

CONCLUSIONES

En resumen nuestra técnica representa una buena opción debido a que no se requiere de aditamentos o material adicional que incrementen los costos, lo que resulta muy importante en países con recursos limitados como el nuestro; es fácil de realizar, por lo que en hospitales con residentes de cirugía es factible realizarlo; es seguro sin daño parenquimatoso hepático asociado o incremento del sangrado durante el procedimiento, y al mismo tiempo nos permite alcanzar una adecuada exposición del campo quirúrgico y un amplio espacio de trabajo minimizando potenciales lesiones de estructuras anatómicas y sus posibles complicaciones; mejora los resultados estéticos, a la vez que reduce el trauma quirúrgico debido a la menor cantidad de puertos utilizados respecto a las técnicas convencionales. Además nos permite cambiar la tracción y reposicionar el lóbulo hepático izquierdo según requerimientos transoperatorios.

BIBLIOGRAFÍA

1. Palanivelu P, Patil KP, Parthasarathi R, Viswambharan JK, Senthilnathan P, Palanivelu C. Review of various liver retraction techniques in single incision laparoscopic surgery for the exposure of hiatus. *J Minim Access Surg.* 2015;11(3):198–202.
2. Torre RD La, Scott JS, Cole E. A suture-based liver retraction method for laparoscopic bariatric procedures: Results from a large case series. *Surg Obes Relat Dis* [Internet]. 2015;11(6):1377–82. Available from: <http://dx.doi.org/10.1016/j.soard.2015.01.021>
3. Surjan RCT, Makdissi FF, MacHado MAC. A new technique for liver retraction during single-port laparoscopic surgery. *J Laparoendosc Adv Surg Tech.* 2014;24(1):35–7.
4. Harumatsu T, Nagai T, Yano K, Onishi S, Yamada K, Yamada W, et al. Differential advantage of liver retraction methods in laparoscopic fundoplication for neurologically impaired patients: a comparison of three kinds of procedures. *Pediatr Surg Int* [Internet]. 2020;36(5):591–6. Available from: <https://doi.org/10.1007/s00383-020-04646-8>
5. Hamzaoglu I, Karahasanoglu T, Aytac E, Karatas A, Baca B. Transumbilical totally laparoscopic single-port nissen fundoplication: A new method of liver retraction: The Istanbul technique. *J Gastrointest Surg.* 2010;14(6):1035–9.
6. Huang CK, Lo CH, Asim S, Houg JY, Huang SF. A novel technique for liver retraction in laparoscopic bariatric surgery. *Obes Surg.* 2011;21(5):676–9.
7. Lee IS, Kim TH, Yook JH, Kim HS, Kim BS, Kim BS. A triangle method: Simple suture retraction for the left lobe of the liver during laparoscopic gastric surgery. *J Laparoendosc Adv Surg Tech.* 2012;22(10):989–91.
8. Madnani MA, Patel TJ, Gupta AK, Mistry JH, Soni HN, Shah AJ, et al. Novel Trocarless, Scarless Technique for Left Lobe Liver Retraction in Laparoscopic Upper Gastrointestinal Surgeries: Simple, Cost-effective and with Better Cosmesis. *Indian J Surg.* 2015;77(December):1441–3.
9. Woo Y, Hyung WJ, Kim H II, Obama K, Son T, Noh SH. Minimizing hepatic trauma with a novel liver retraction method: A simple liver suspension using gauze suture. *Surg Endosc.* 2011;25(12):3939–45.
10. Lee JS, Kim JJ, Park SM. A Simple Method of Liver Retraction for Various Types of Laparoscopic Upper Gastrointestinal Surgeries: The Prolene Hanging-Up Method. *World J Surg* [Internet]. 2015;39(9):2362–6. Available from: <http://dx.doi.org/10.1007/s00268-015-3065-x>