



UNIVERSIDAD NACIONAL AUTÓNOMA DE MÉXICO
FACULTAD DE MEDICINA VETERINARIA Y ZOOTECNIA

**REPORTE DE CASO: RUMETINITIS MICÓTICA SECUNDARIA A ACIDOSIS
RUMINAL SUBAGUDA, EN UN BECERRO LACTANTE**

PRESENTA: CARLOS ALBERTO HERNÁNDEZ SÁNCHEZ

**TRABAJO FINAL DIPLOMADO EN PRODUCCIÓN DE LECHE EN BOVINOS
QUE PARA OBETENER EL TITULO DE MEDICO VETERINARIO
ZOOTECNISTA**

ASESOR: RODRIGO GONZÁLEZ LÓPEZ

CIUDAD UNIVERSITARIA CD. MX. 2023.



Universidad Nacional
Autónoma de México

Dirección General de Bibliotecas de la UNAM

Biblioteca Central



UNAM – Dirección General de Bibliotecas
Tesis Digitales
Restricciones de uso

DERECHOS RESERVADOS ©
PROHIBIDA SU REPRODUCCIÓN TOTAL O PARCIAL

Todo el material contenido en esta tesis esta protegido por la Ley Federal del Derecho de Autor (LFDA) de los Estados Unidos Mexicanos (México).

El uso de imágenes, fragmentos de videos, y demás material que sea objeto de protección de los derechos de autor, será exclusivamente para fines educativos e informativos y deberá citar la fuente donde la obtuvo mencionando el autor o autores. Cualquier uso distinto como el lucro, reproducción, edición o modificación, será perseguido y sancionado por el respectivo titular de los Derechos de Autor.

Dedicatoria

Me gustaría expresar mi más sincero agradecimiento a mis padres Carlos Hernández y Guadalupe Sánchez, que a lo largo de mi vida me han aportado el cariño, dedicación y paciencia indispensables para mi formación tanto humana como académica, hoy y siempre estarán en mi mente y corazón.

No puedo dejar atrás el apoyo y comprensión brindados por mi hermana Alejandra Hernández a lo largo de mi vida, ahora forman gran parte de mi identidad y estaré eternamente agradecido por ello.

También deseo reconocer la gran ayuda académica y emocional que he recibido al pasar de los años de Leticia Gabriela Garcés, gracias por entregarme tu amor y apoyo siempre que lo he necesitado.

Mi agradecimiento se extiende hasta mi asesor Rodrigo González, por su orientación, contribución y valioso apoyo al momento de elaborar este escrito, sin su guía el objetivo no se habría alcanzado, así como al MMVZ Mario Adan Bedolla Alba por proporcionarnos el material necesario para realizar este reporte.

Les agradezco sinceramente a todos ustedes.

Carlos Alberto Hernández Sánchez

Índice

1. Resumen.....	4
2. Introducción	5
3. Reporte de caso clínico.....	19
3.1. Datos generales del animal	19
3.2. Inspeccion externa	19
3.3. Inspección interna	19
3.4. Descripción macroscópica.....	21
3.5. Diagnósticos morfológicos.....	25
4. Discusión	26
5. Referencias Bibliográficas.....	33

1. Resumen

La rumenitis micótica se caracteriza por ser una patología secundaria a diversos trastornos fisicoquímicos, metabólicos, derivados de prácticas inadecuadas o errores en la alimentación. Siendo el más frecuente la acidosis ruminal subaguda. Este trastorno puede tener su origen también por el uso prolongado de antibióticos y malos manejos durante la lactancia de los becerros, encontrándose principalmente en ganado bovino productor de leche. Provocando sobre todo, alteraciones primarias a nivel de la mucosa ruminal, que pueden conducir en forma secundaria a la rumenitis micótica. La rumenitis micótica también conocida como mucormicosis o zigomicosis, es una infección fúngica oportunista causada por los hongos pertenecientes a la clase *Zygomycetes*, que incluye *Mucor*, *Rhizopus*, *Absidia* y con menor frecuencia a *Candida* y *Aspergillus*. En relación a su patogenia y signos clínicos inespecíficos, generalmente esta enfermedad suele diagnosticarse durante el desarrollo de el examen y pruebas diagnósticas postmortem. A pesar de su importancia como secuela de la acidosis ruminal, se encuentra poco descrita dentro de las referencias bibliográficas disponibles. Por lo anterior el presente trabajo tiene como objetivo describir los antecedentes, relacionando las lesiones encontradas en la necropsia y pruebas complementarias en una becerro raza Holstein de 21 días de edad, con signos clínicos de acidosis ruminal.

2. Introducción

La acidosis ruminal es un desorden metabólico frecuente en la producción de bovinos alimentados con dietas ricas en concentrados de fácil fermentación. Durante la acidosis ruminal el pH del rumen que normalmente se encuentra entre 6.2-7.0, es deprimido debido al acúmulo de ácidos grasos volátiles o ácido láctico. El aumento de la acidez y la osmolaridad ruminal por el acúmulo de ácidos, puede alterar la integridad de la pared ruminal, disminuir el pH sanguíneo y causar una deshidratación fatal en el bovino. La acidosis ruminal trae como consecuencia una disminución en el consumo de alimento, reducción en la digestibilidad de los alimentos fibrosos, una posible depresión de la grasa en leche y en ocasiones diarreas, laminitis, desplazamiento de abomaso, abscesos hepáticos y rumenitis crónica (1).

Existen dos tipos de acidosis ruminal en el ganado lechero: la acidosis ruminal subaguda (SARA por sus siglas en inglés) y la acidosis ruminal aguda. La SARA es la forma más común de acidosis ruminal que se encuentra en las unidades de producción lecheras. Esta consiste en períodos intermitentes de bajo pH ruminal de duración aguda a crónica. El pH ruminal deprimido durante la SARA se autocorrigue en pocas horas. Las vacas afectadas no suelen mostrar signos clínicos evidentes cuando el pH ruminal está deprimido, sin embargo, los problemas de salud crónicos secundarios a la rumenitis pueden aparecer semanas o meses después (2). Por otro lado, la acidosis ruminal aguda es la más espectacular de las formas de trastornos de fermentación microbiana en el rumen y en algunos casos es letal en menos de 24 horas después del consumo de dietas

ricas en almidones o carentes de fibra efectiva. La enfermedad ha recibido diferentes sinonimias como acidosis láctica, impactación ruminal aguda, sobrecarga ruminal, indigestión ácida, indigestión tóxica, ingurgitación de grano, sobrecarga de grano y acidosis D-láctica (3).

La acidosis ruminal aguda resulta de un consumo excesivo de carbohidratos fácilmente fermentables, que provoca una rápida fermentación con producción de ácido láctico, que conlleva a una disminución en el pH ruminal a niveles fisiológicamente inapropiados (pH 5.0-4.5). Esto sucede cuando los animales consumen un exceso de concentrados, por ejemplo; animales que se exponen súbitamente a los concentrados altos en carbohidratos no estructurales como el almidón, sin una adaptación previa; si los que ya consumen esos concentrados, en forma súbita lo hacen en una cantidad excesiva por un acceso accidental a estos; o si los que han dejado de comer vuelven a hacerlo y se les ofrece un acceso sin restricciones a estos concentrados como ocurre principalmente durante el período seco y de transición del ganado productor de leche (3).

La acidosis ruminal es más común cuando los animales están agrupados que cuando se tratan por separado, probablemente por la psicología de competencia que induce un exceso de consumo. En general, los piensos implicados incluyen los granos de cereales usados comúnmente en raciones de alta producción (avena, trigo, cebada, maíz y sorgo) y los cultivos de frutos y tubérculos (variedades de remolachas, remolachas azucareras y patatas) (3).

Los productos ácidos finales de la fermentación de los carbohidratos elevan la acidez del rumen y su osmolalidad, inhiben o destruyen otros microorganismos

ruminales y provocan disfunción del rumen y trastornos metabólicos. Los granos de cereales plantean inherentemente menos capacidad de amortiguamiento que los forrajes fibrosos. El contenido en fibra de baja estructuración y la reducción en el tamaño de las partículas del forraje (< a 2.5 cm), inducen menos salivación en el momento de la ingestión y posteriormente menor rumia; por tanto, el amortiguamiento salival disminuye cuando se consumen alimentos concentrados. Algunos ensilajes contienen alto índice de carbohidratos y ácido láctico e introducen así más ácido en la ingestión y la fermentación ruminal. Los regímenes de alimentación que incluyen forraje fibroso importante limitan la disponibilidad de carbohidratos de tipo no estructural y por consiguiente la velocidad de fermentación y crecimiento microbiano acidificantes. La eficacia de la fermentación de carbohidratos en relación con la cantidad de ATP obtenida de cada azúcar, proporciona un valor de supervivencia competitiva. Las bacterias celulíticas de crecimiento lento utilizan el sustrato con más eficacia. Cuando existe almidón o azúcar disponible en exceso, las especies de crecimiento más rápido, como *Streptococcus bovis*, metabolizan los carbohidratos con mayor velocidad y producen más ATP por unidad de tiempo, aún cuando sean menos eficientes en producción de ATP por molécula de carbohidrato. En estas condiciones pueden proliferar en exceso, para sintetizar ácido láctico como su producto final (3).

La gravedad de la acidosis ruminal y los signos clínicos de enfermedad varían considerablemente, según la cantidad y el tipo de alimento rico en carbohidratos consumido, así como el grado de adaptación de la microbiota ruminal previa al consumo de concentrado alto en carbohidratos. La enfermedad

puede oscilar entre una forma leve de indigestión a una toxemia generalizada. Si el consumo de carbohidrato fermentable es sólo ligeramente excesivo, la proliferación de *S. bovis* disminuye cuando el carbohidrato ha sido fermentado, el pH aumenta hasta valores normales y los fermentadores eficientes restituyen su predominio. Por otro lado, si la fuente de hidratos de carbono es abundante y su suministro no se agota, la acidosis se agrava (3).

La producción continua de lactato por *S. bovis* reduce el pH del líquido en un intervalo de 5.0 a 5.5, y la osmolalidad del líquido ruminal aumenta de forma concurrente. Estos dos factores inhiben o destruyen a los protozoos del rumen, que normalmente usan almidón y pequeños azúcares y ayudan a limitar los niveles crecientes de ácido láctico (Figura 1). Existen también numerosas especies de bacterias que utilizan lactato, de las cuales *Megasphaera elsdenii* y *Selenomonas ruminantium* son los ejemplos principales. Estas bacterias, que aumentan en número cuando los animales se adaptan paulatinamente a una dieta de alto concentrado, se degradan ante los cambios bruscos y la generación de ácido excesivo; por lo tanto, el metabolismo de lactato se reduce. La creciente acidez del líquido potencia la proliferación de estos microorganismos. Como las bacterias que metabolizan el lactato son destruidas antes del hipercrecimiento de los lactobacilos, sus diversos productos finales no están disponibles como sustrato para otras bacterias, quedando los lactobacilos como los organismos predominantes para el uso de los carbohidratos disponibles. Incluso microorganismos como *S. bovis* que iniciaron la producción de ácido láctico se

inhiben por debajo de pH 4.5, para dejar que los lactobacilos, las especies más ácido tolerantes, produzcan más ácido (3).

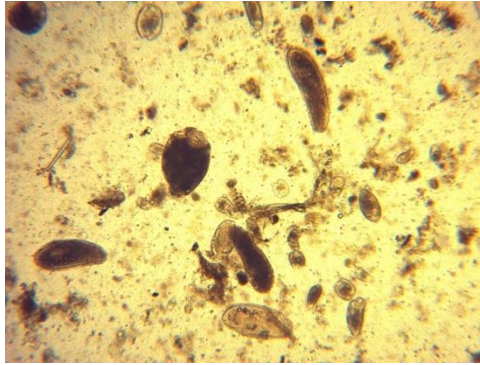


Figura 1. Imagen microscópica de líquido ruminal donde se observan múltiples morfologías de protozoarios y bacterias ruminales (Fotografía MVZ Rodrigo González).

Los efectos sobre el animal de los cambios en el líquido ruminal son numerosos y perjudiciales. En las primeras fases de la fermentación ácida, se producen ácidos grasos volátiles (AGV) en abundancia. Aunque la producción de AGV disminuye cuando los microorganismos se inhiben progresivamente, las concentraciones de AGV siguen siendo elevadas en acidosis avanzada. Los AGV son ácidos mucho más débiles que el ácido láctico; así, cuando el pH desciende, aceptan hidrógeno del ácido láctico y actúan como tampones en el líquido, de manera que exista una mayor proporción de AGV en estado no dissociado. Esta forma es más fácilmente absorbible que los iones libres a través de la pared ruminal. Durante la absorción, algunos AGV experimentan metabolismo debido al epitelio de la pared ruminal, con el resultado de la liberación de cuerpos de lactato y cetona a la circulación. La absorción excesiva de los AGV conduce a una acidosis sistémica, y el lactato y los AGV circulantes también pueden dañar directamente al hígado. Además, la elevada concentración de AGV no dissociados

en el epitelio ruminal proporciona un intenso efecto inhibitor en la motilidad reticuloruminal y lleva a una estasis ruminal. Este efecto suele proteger al animal porque reduce la absorción de productos perjudiciales de la fermentación desde el rumen. En un animal sano, la osmolalidad ruminal sigue siendo relativamente constante, aproximadamente 280 mOsm/l, pero la osmolalidad puede duplicarse en algunos casos de acidosis aguda. El incremento en la osmolalidad inhibe y destruye parte de la microbiota e internaliza líquido al rumen, en su mayor parte del compartimento extracelular. Esto explica el aumento del volumen del líquido ruminal, la distensión ruminal y la grave deshidratación observada clínicamente (Figuras 2 y 3). La pérdida de volumen de líquido circulante conduce a deterioro circulatorio, reducción del flujo sanguíneo renal y de filtración glomerular, y en algunos casos posible anuria (3).



Figuras 2 y 3. A la izquierda cadáver de vaca con distensión ruminal y deshidratación grave por acidosis aguda. A la derecha líquido ruminal incrementado en volumen por acidosis (Fotografía MVZ Rodrigo González).

Los animales que sobreviven a la acidosis ruminal presentan a menudo alcalosis metabólica después de la fase acidótica, como consecuencia del metabolismo de los lactatos y de la producción de bicarbonato. El ácido láctico es un poderoso agente corrosivo que puede destruir el epitelio ruminal, lo que da

origen al término rumenitis tóxica. El aumento en la osmolalidad del líquido ruminal también daña al epitelio, cuando tiene lugar un flujo de agua extracelular a través del epitelio, en respuesta al desequilibrio de presión osmótica y la perturbación en el transporte de Na (3).

Los efectos de la destrucción epitelial pueden ser de largo alcance, ya que el daño persiste después de la resolución de la acidosis aguda. Algunas levaduras y hongos que son resistentes a la elevada acidez colonizan fácilmente los sitios dañados, invaden la vascularización y provocan trombosis o se extienden al hígado y a otros órganos. La acidosis ruminal se considera una de las causas principales de rumenitis micótica y omasitis micótica, aunque se han identificado otras causas de predisposición. La rumenitis bacteriana también puede producirse a partir de daño químico y conducir a formación de abscesos primarios en la mucosa ruminal o hepáticos, celulitis difusa o perforación y peritonitis. Si el animal sobrevive a la acidosis aguda, puede sucumbir a la lesión (3).

El metabolismo alterado de la microbiota ruminal ha demostrado que genera cantidades incrementadas de histamina, etanol, metanol, tiramina y triptamina. Estas sustancias pueden desempeñar un papel en la patogenia de la enfermedad, pero no se dispone de evidencias concluyentes. La histamina se ha analizado como un posible agente en el desarrollo de laminitis que a veces acompaña a la acidosis ruminal. Sin embargo, la histamina se absorbe de manera deficiente en el rumen, sobre todo en niveles reducidos del pH. Se ha sugerido que la destrucción de bacterias ruminales Gram negativas, libera grandes cantidades de endotoxinas para absorción a través de las superficies mucosas dañadas. Las endotoxinas

contribuirían a la mayoría de los signos de la enfermedad como estasis ruminal, deficiente perfusión tisular con deterioro cardiovascular, debilidad y depresión. Con deterioro hepático o lesiones en la pared ruminal, la absorción y aclaramiento de toxinas experimentarían probablemente alteraciones. En animales gestantes después de una acidosis ruminal aguda, puede producirse un parto prematuro con retención de la placenta, posiblemente como consecuencia de los efectos de estas toxinas y metabolitos circulatorios (3).

La SARA se debe a alimentación con cantidades excesivas de concentrado con niveles bajos de forraje fibroso estructurado, con una ingestión continua durante un período prolongado. Las vacas lecheras están limitadas a períodos breves de bajo pH ruminal (pH 5.2–6.0), normalmente entre el parto y aproximadamente 5 meses después del parto; con el riesgo de SARA muy bajo fuera de estos períodos temporales (3). La microbiota ruminal se adapta a la alta ración de grano, y se encuentran grandes cantidades de organismos que metabolizan y producen lactato. La proporción de bacterias celulolíticas disminuye, mientras que las especies de fermentación de almidón y glucosa proliferan (3).

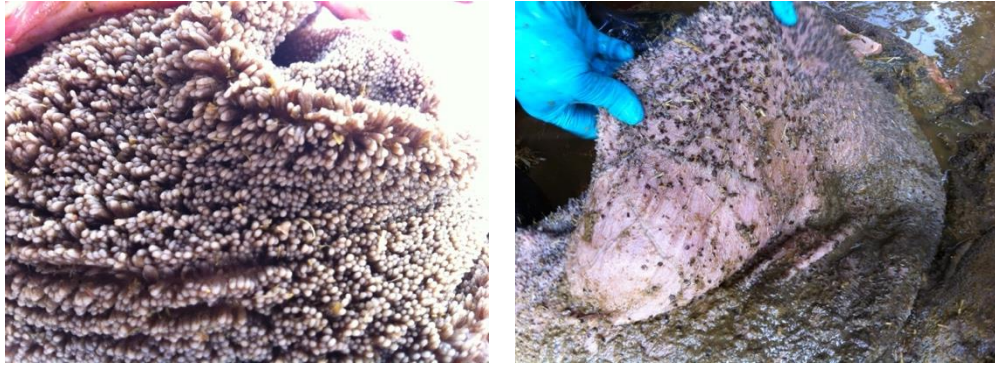En este tipo de acidosis, el ácido láctico no se acumula, ya que es metabolizado adicionalmente por las bacterias. La rápida velocidad de fermentación produce en su lugar concentraciones elevadas de AGV, con el resultado de un líquido ruminal moderadamente ácido con valores de pH comprendidos normalmente entre 5.0 y 5.5. El amortiguamiento ruminal de la carga de ácido incrementada se degrada, debido a que el fino tamaño de partículas de las raciones de alta energía induce menos masticación y producción

de saliva. Como implica su nombre, los efectos en el animal son crónicos e insidiosos (3).

Las bacterias Gram negativas del rumen son especialmente sensibles al pH bajo. Durante los periodos de SARA, pueden degradarse y liberar endotoxinas; la cantidad de endotoxina liberada depende del tipo de dieta y de las poblaciones bacterianas presentes. La liberación de endotoxinas bacterianas desencadena una respuesta inflamatoria local en el rumen. El lipopolisacárido (LPS) de estas endotoxinas puede translocarse a la circulación sistémica y desencadenar una respuesta inflamatoria sistémica. Las consecuencias metabólicas del LPS sistémico son de gran alcance e incluyen laminitis, daño hepatocelular, la inhibición de la síntesis de caseína en la glándula mamaria, e inflamación del útero que conduce a endometritis (2).

Junto con la alta concentración de AGV y el pH bajo, tiene lugar un cambio en las proporciones de AGV en el líquido ruminal. Las proporciones de ácidos butírico y propiónico se incrementan, y la de acetato disminuye. En un inicio, los ácidos butírico y propiónico estimulan la proliferación del epitelio en las papilas ruminales; cuando este proceso se exagera, puede progresar a paraqueratosis (Figuras 4 y 5). Los cambios por paraqueratosis se asocian con una disminución en la absorción de los AGV, con un aumento en la susceptibilidad a traumatismo e inflamación. El daño epitelial y la naturaleza ácida de la ingesta en algunos casos, parecen responsables de la inflamación de los tejidos profundos de la pared ruminal. Esta inflamación permite la penetración de bacterias con diseminación al

hígado. El resultado común es la formación de abscesos hepáticos en una alta proporción de animales afectados (3).



Figuras 4 y 5. A la izquierda papilas ruminales bien desarrolladas. A la derecha paraqueratosis de papilas ruminales (Fotografía MVZ Rodrigo González).

Las células epiteliales ruminales no están protegidas por moco como las células del abomaso, por lo que pueden ser vulnerables al daño químico de la acidez excesiva. Un pH ruminal bajo se ha asociado con la inflamación del epitelio ruminal o rumenitis, que puede evolucionar hacia la erosión y la ulceración. El mantenimiento de la integridad del epitelio ruminal es crucial porque es la única capa protectora entre el entorno del rumen y la circulación portal. Lamentablemente, se producen cambios estructurales dramáticos del epitelio ruminal que ocurren en pocos días después de un episodio acidótico. La acidosis ruminal debilita la adhesión celular entre las células del epitelio ruminal, lo que permite la migración transmural de la microbiota del rumen a la circulación portal. Esta fuga conduce a una variedad de infecciones secundarias. El debilitamiento de la adhesión entre las células también puede aumentar la translocación de endotoxinas al torrente sanguíneo (2).

El diagnóstico de SARA se realiza en hato más que en vacas individuales. Los signos de acidosis son más evidentes en la forma aguda de la enfermedad, a menudo aparentes 8 a 36 horas luego de que el animal ha consumido grandes cantidades de carbohidratos de fácil digestión. En los casos hiperagudos los animales pueden morir dentro de 8 a 10 horas. Al inicio del cuadro los animales presentan ataxia, depresión y anorexia, se produce incremento de la temperatura corporal, pulso y frecuencia respiratoria. Avanzado el cuadro, los animales afectados presentan hipotermia e hipoventilación, además de hipomotilidad o atonía ruminal, con presencia de timpanismo. Las heces en un inicio son más blandas, cambiando su consistencia a líquidas y espumosas, de color claro y de mal olor. Los animales presentan deshidratación severa y progresiva, la que evoluciona dentro de 24 a 48 horas de iniciado el cuadro de diarrea por lo que la anuria es un hallazgo frecuente. Animales gravemente afectados con acidosis ruminal presentan marcha tambaleante e irregular, se encuentran deprimidos, algunos presentan opistótonos, presionan la cabeza contra objetos y exhiben rigidez muscular. El reflejo de amenaza puede desaparecer, pero la respuesta pupilar la mayoría de las veces no se ve alterada. En estados terminales de la forma aguda, el animal suele estar postrado en decúbito esternal con su cabeza mirando hacia el flanco, similar a la posición de una vaca con hipocalcemia (4). Con respecto a los becerros, en ocasiones presentan disfunción del reflejo de la canaladura esofágica lo cual conduce la leche al rumen en lugar del abomaso, ocasionando fermentaciones anormales por parte de las bacterias ruminales (Figura 6). Un estudio realizado por Gentile y colaboradores en 1998, reportó que 293 becerros menores a 4 semanas de edad con evidencia de deglución ruminal

(ruminal drinking), presentaron acidosis metabólica y alto anión gap en animales con severa acidosis ruminal ($\text{pH} < 5.0$) por dicha deglución.

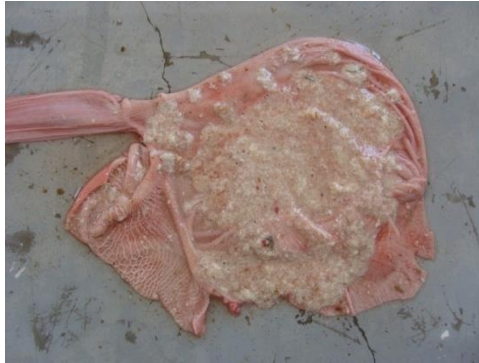

Figura 6. Coágulos de leche fermentada en rumen por disfunción del reflejo de la canaladura esofágica, en becerro lactante. (Fotografía MVZ Mario Bedolla de Alva).

En la acidosis subaguda y crónica el signo más importante es la disminución y fluctuación del consumo de materia seca durante el día, el cual es bastante difícil de registrar en situaciones de campo. A su vez, los animales afectados están letárgicos y presentan diferentes grados de diarrea intermitente. Se observa una reducción en el consumo y tasa de rumia, con consecuente baja de la condición corporal, producción de leche y una disminución en la cantidad de grasa de la leche. Otro signo frecuente en hatos afectados es la alta incidencia de cojeras por laminitis, y presencia de heces con fibras y granos no digeridos visibles. En algunos rebaños puede observarse alta tasa de desplazamiento de abomaso, abscesos hepáticos y subcutáneos (4).

Con base en la epidemiología de SARA en México, en 2007 se hizo un estudio con el objetivo de determinar la prevalencia de SARA en vacas Holstein sometidas a manejo de estabulación con alto consumo de concentrados

abundantes en carbohidratos para producción de leche en la Comarca Lagunera. El muestreo se llevó a cabo durante los años 2001-2005 por medio de rumenocentesis por la técnica de fosa para-lumbar. La prevalencia de acidosis subaguda, a través de los años de estudio en vacas muestreadas de 66 establos productores de leche fue de 55% (2001). 58% (2002), 61% (2003), 48% (2004) y 71% (2005) (6).

La exposición prolongada del epitelio ruminal al pH bajo provoca una ruminitis química, la cual comienza con el desarrollo de microvesículas dentro del estrato lucidum, edematización de las papilas y descamación epitelial. Posteriormente bacterias y hongos pueden invadir rápidamente el epitelio dañado, produciéndose desprendimientos y ulceración. Cuando la mucosa ruminal pierde su integridad, también pierde su capacidad para actuar como barrera entre el ambiente ruminal y la sangre, esto permite que bacterias patógenas como *Fusobacterium necrophorum* penetren el epitelio ruminal y, a través de la vena porta, colonicen otros órganos. Estas bacterias pueden causar el desarrollo de abscesos hepáticos, y en algunos casos provocar peritonitis localizada (Figura).

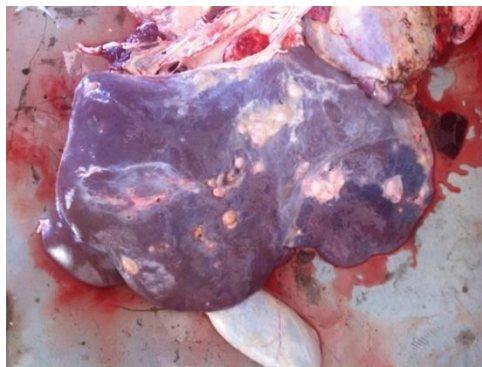


Figura 7. Hepatitis abscedativa multifocal en una vaca que cursó con acidosis ruminal subaguda (Fotografía MVZ Rodrigo González).

En la paraqueratosis, secuela asociada a eventos de acidosis ruminal, las papilas tienen color oscuro, están agrandadas, engrosadas y arracimadas. Los cambios histológicos de las células epiteliales incluyen una capa engrosada, cornificada y retención anómala de núcleos en las células cornificadas. Esta enfermedad de la pared ruminal no suele diagnosticarse como un problema primario, aunque puede conducir a una disminución en el rendimiento del animal, los signos de enfermedad que conducen a su descubrimiento son normalmente los de acidosis crónica, una enfermedad con la que a menudo coexiste. Sin embargo, la paraqueratosis puede predisponer a otras lesiones en la pared ruminal, ya que las papilas anómalas sufren traumatismo más fácilmente, lo que conduce a enfermedad crónica inflamatoria de la pared según se expone previamente. En becerros el problema puede asociarse con tricobezoarios debido a la propensión de los becerros en las raciones asociadas con paraqueratosis a lamerse el pelo (Figura 8). La rumenitis micótica puede seguir a la acidosis ruminal, paraqueratosis y a enfermedades sépticas; también puede ocurrir después de alimentación con alimento estropeado y mohoso y sin causas aparentes de predisposición (3).

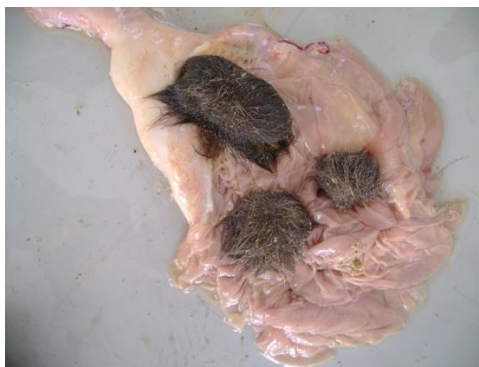

Figura 8. Presencia de tricobezoarios hallados a la necropsia de un becerro (Fotografía MVZ Mario Bedolla de Alva).

Clínicamente todos los animales que tengan una pobre condición corporal, inapetencia o anorexia, contracciones ruminales, diarrea y/o melena deberían de tener como diagnóstico diferencial rumenitis micótica (9). Asimismo una historia de terapia antiinflamatoria o antibiótica de amplio espectro por un periodo prolongado, puede facilitar una infección micótica a nivel ruminal (10).

3. Reporte de caso clínico

3.1 Datos generales del animal

Especie: Bovino.

Raza: Holstein.

Edad: 21 días.

Género: Hembra.

Identificación: 1164.

El día 25 de febrero se realizó la necropsia del animal antes referido. Los hallazgos más importantes fueron los siguientes:

3.2 Inspeccion externa

El cadáver presentó regular estado corporal y buen estado de conservación.

3.3 Inspección interna

Aparato digestivo: El rumen contenía moderada cantidad de arena mezclada con escasos granos (maíz y cebada), además la mucosa exhibía numerosos nódulos de 3 a 4 cm de eje mayor, tenían un centro hiperémico y algunos coalescían con otros (Figura 9 y 10). El abomaso contenía abundante leche coagulada y la

mucosa presentaba una úlcera de 6 cm de diámetro con un borde hiperémico. El yeyuno se observaba distendido, con su pared adelgazada y contenía abundante líquido translúcido (no se muestra).

Sistema linfoide: Los linfonodos mesentéricos estaban aumentados 2 veces de tamaño y al corte el parénquima era blanco difusamente.

El resto de los órganos sin cambios patológicos aparentes.

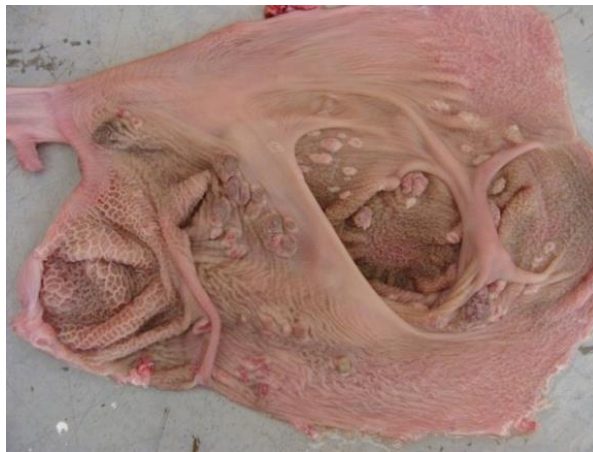

Figura 9. Rumen en cuya mucosa se aprecian múltiples nódulos de 0.5 a 2 cm de diámetro, algunos de los cuales coalescen y el centro de dichos nódulos es de color rojo (hiperemia).

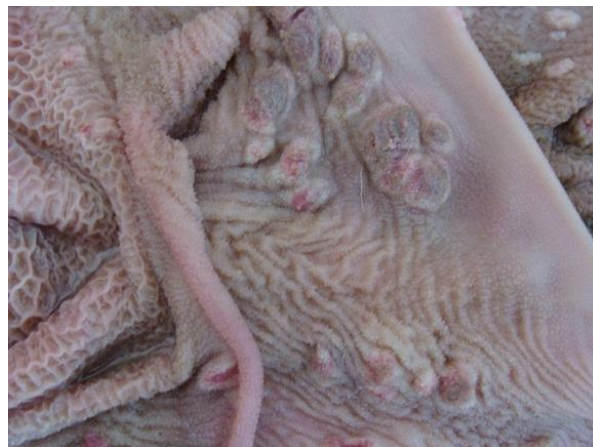

Figura 10. Acercamiento de la imagen anterior donde se ven varios de estos nódulos que coalescen.

3.4 Descripción macroscópica

Se revisan nueve secciones de rumen en donde se aprecia a nivel de la mucosa hiperqueratosis ortoqueratósica y paraqueratósica, algunas áreas con degeneración vacuolar de los queratinocitos, algunos focos con neutrófilos y piocitos en el epitelio ruminal (exocitosis), además de extensas úlceras infiltradas por neutrófilos, piocitos y macrófagos, inmersas hay hifas ramificadas.

Se revisan dos secciones de abomaso en cuya mucosa hay una úlcera extensa con abundante infiltrado inflamatorio compuesto por neutrófilos, piocitos y macrófagos, inmersas hay hifas ramificadas.

Se revisan seis secciones de intestino delgado en donde se observa atrofia y fusión de vellosidades; el epitelio se encuentra hiperplásico, además el borde apical de los enterocitos exhibe estructuras parasitarias redondas, anfofílicas de 1 micrómetro de diámetro compatibles con *Cryptosporidium* sp, la luz de algunas criptas contienen neutrófilos, piocitos y restos celulares; la lámina propia exhibe moderada cantidad de infiltrado inflamatorio compuesto por linfocitos, células plasmáticas y macrófagos.

Se revisa una sección de linfonodo mesentérico cuyo parénquima muestra disminución en la población linfoide y pérdida de definición de los folículos linfoides.

Se revisa una sección de hígado, sin cambios morfológicos aparentes.

Sección histológica de rumen donde el epitelio exhibe abundante infiltrado inflamatorio compuesto por neutrófilos, piocitos y macrófagos €. De los vasos

sanguíneos de la submucosa uno presenta en su luz un trombo que oblitera completamente su luz (flecha). Y el otro vaso sanguíneo muestra numerosas células inflamatorias (neutrófilos y macrófagos) (cabeza de flecha). Tinción H&E (Figura 11).

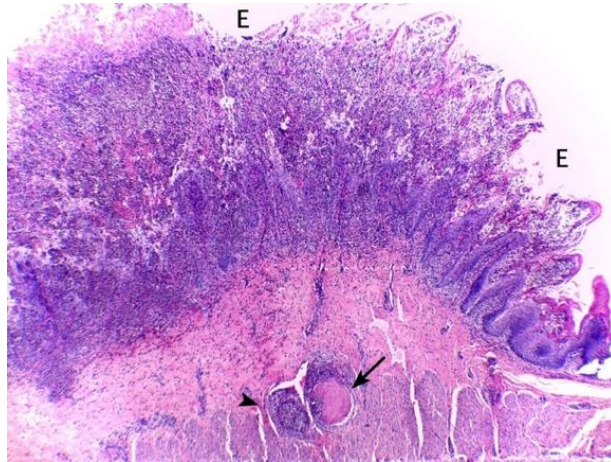


Figura 11. Acercamiento de la imagen anterior en donde se observa la mucosa ruminal densamente infiltrada por células inflamatorias como neutrófilos, piocitos y macrófagos Tinción H&E (Figura12).

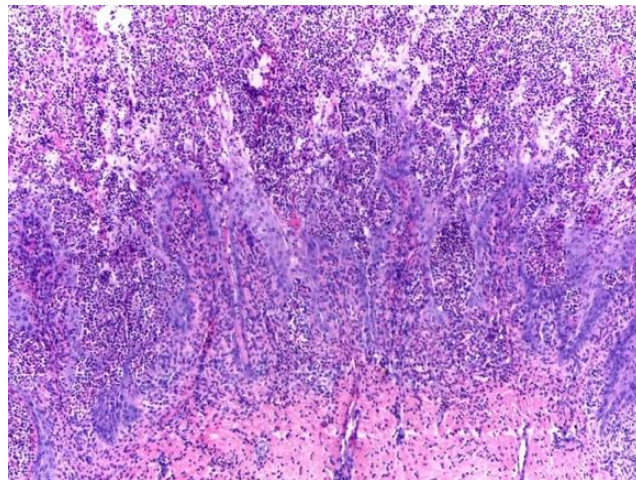


Figura 12. Imagen con mayor acercamiento de la mucosa ruminal donde además de mostrar el abundante infiltrado inflamatorio hay algunas estructuras micóticas (hifas ramificadas) señaladas con flecha amarilla. Tinción H&E.

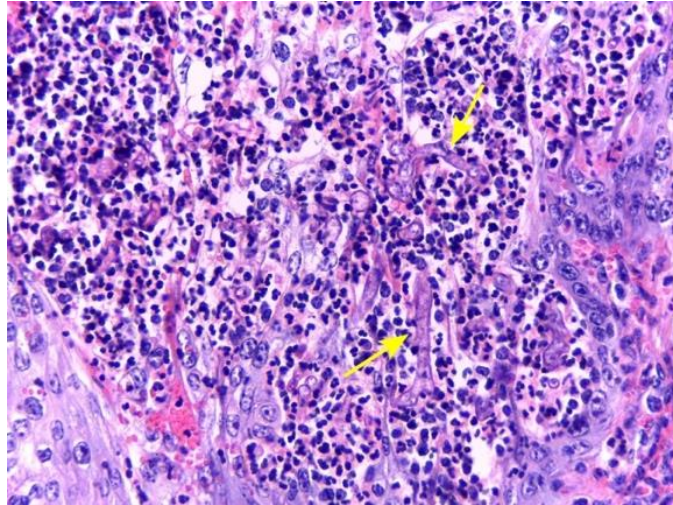


Figura 13. Acercamiento a la submucosa, un vaso sanguíneo esta obliterado completamente por un trombo (flecha amarilla), además de su pared infiltrada por células inflamatorias (neutrófilos y macrófagos), el otro vaso sanguíneo esta densamente infiltrado por el mismo tipo de células inflamatorias mencionadas. Tinción H&E (Figura 14).

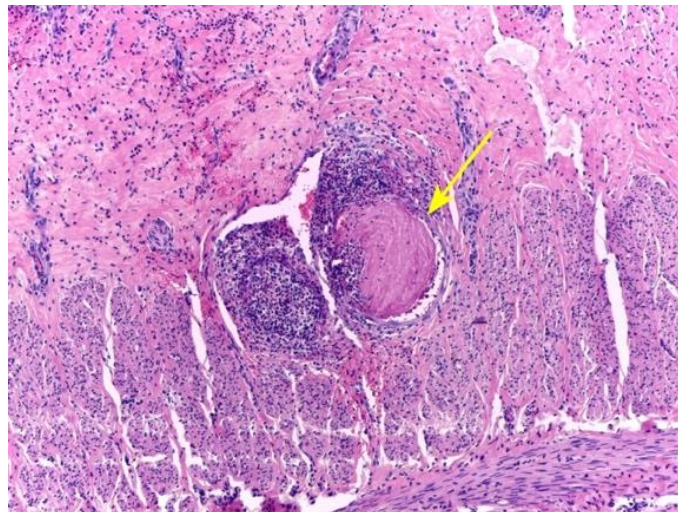


Figura 14. Inmersos en la reacción inflamatoria, se ven estructuras micóticas (hifas) (cabeza de flecha amarilla).

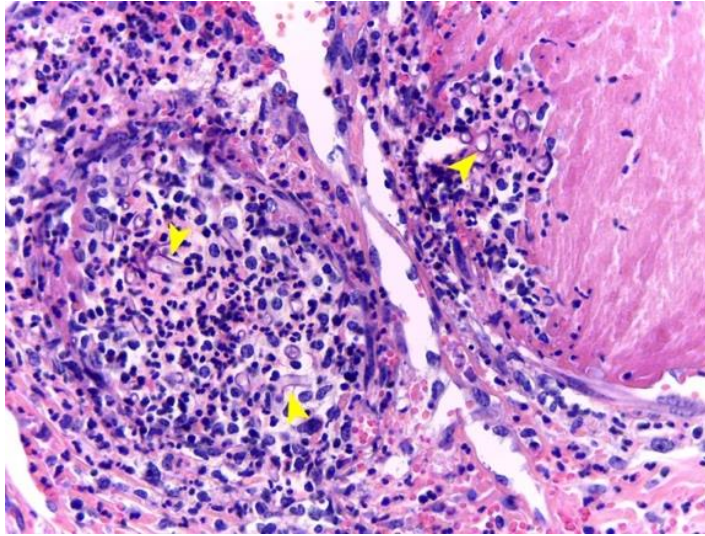


Figura 15. Sección histológica de rumen teñida con Grocott para resaltar las estructuras micóticas (hifas) de color negro (argentofílicas).

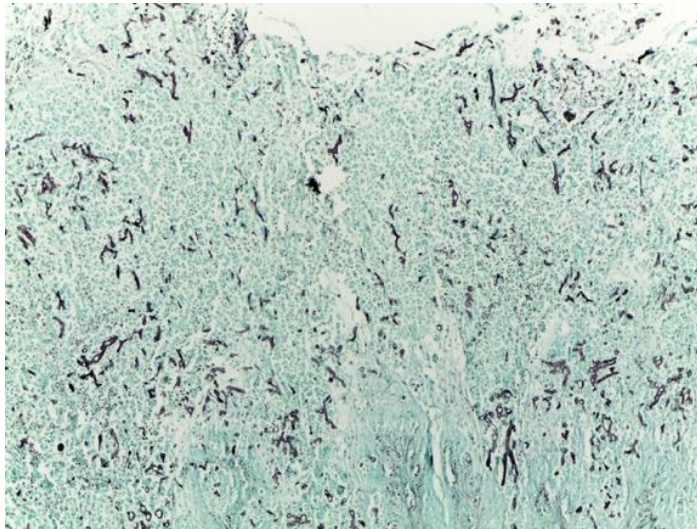


Figura 16. Sección histológica de submucosa ruminal, teñida con Grocott, mostrando los vasos sanguíneos y resaltando las estructuras micóticas (hifas) inmersas en la reacción inflamatoria.

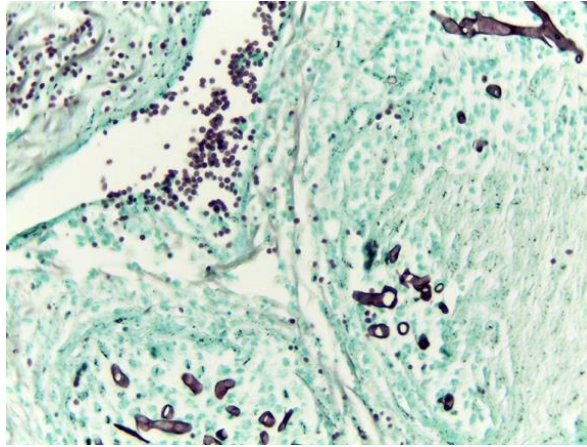


Figura 17. Acercamiento de sección histológica de submucosa ruminal, teñida con Grocott, mostrando los vasos sanguíneos y resaltando las estructuras micóticas (hifas).

3.5 Diagnósticos morfológicos

- Pleurobronconeumonía fibrinosupurativa, multifocal, moderada.
- Rumenitis nodular y ulcerativa, multifocal coalescente, grave con estructuras micóticas (hifas) intralesionales.
- Abomasitis ulcerativa, zonal, grave con estructuras micóticas (hifas) intralesionales.
- Yeyunitis no supurativa e hiperplásica, difusa, grave con atrofia, fusión de vellosidades, criptitis supurativa y estructuras parasitarias compatibles con *Cryptosporidium* sp.
- Atrofia y despoblación linfoide.

4. Discusión

Las lesiones post mortem descritas indican que este animal cursó con el cuadro clínico denominado “Rumenitis micótica” secundaria a una acidosis ruminal subaguda.

En vacas altas productoras, se utilizan raciones ricas en carbohidratos de fácil digestión que incrementan la síntesis de ácidos grasos volátiles, favoreciendo el descenso del pH ruminal. Estas condiciones dan lugar a la aparición de acidosis ruminal, proceso cuya gravedad varía con base en la cantidad de alimento de fácil fermentación ingerido y el grado de adaptación de la microbiota ruminal (1). En contraste, la acidosis ruminal en becerros es una enfermedad en la que se produce una acidificación excesiva del contenido retículo-ruminal a causa de la fermentación de carbohidratos solubles a ácidos grasos volátiles y ácido láctico, por el acúmulo no fisiológico de leche o lacto-reemplazantes en el rumen. Esta afección es conocida comúnmente como “ruminal drinking” (11).

Debemos tomar en cuenta que los rumiantes poseen un estómago policavitario que se encuentra dividido en cuatro compartimentos: retículo, rumen, omaso y abomaso, los tres primeros, denominados “proventrículos” o “preestómagos”, tienen a su cargo la mezcla y estratificación de los alimentos y su degradación enzimática y la última estructura funge como estómago glandular verdadero. Sin embargo, los rumiantes lactantes presentan una adaptación fisiológica de estas cuatro cavidades que permite que la leche pase directamente del esófago al abomaso por la denominada canaladura esofágica, pliegue rumino-retículo-omasal o surco gástrico, funcionando así como monocavitarios

temporalmente. De esta forma el abomaso es la única cavidad que asume la función digestiva de la leche (11).

La canaladura esofágica o surco esofágico es una estructura anatómica que se extiende desde el orificio cardias hasta cerca del píloro, a través de la curvatura menor del retículo, del omaso y del abomaso. Se divide en tres segmentos: el surco reticular (*Sulcus reticuli*), el surco omasal (*Sulcus omasi*) y el surco abomasal (*Sulcus abomasii*) (12).

Se considera que en becerros lactantes sanos menos del 10% de la leche ingerida fluye al retículo y rumen. Normalmente la cantidad de leche que se encuentra en el rumen es evacuada en unas 3 horas sin consecuencias desfavorables, pero si la canaladura esofágica no cierra rápida y suficientemente, fluyen importantes volúmenes hacia los preestómagos (11), produciéndose fermentaciones indeseadas por parte de las bacterias ruminales como *Streptococcus bovis* y *Lactobacillus* (5). El producto más perjudicial que se produce por la fermentación bacteriana de la fracción de carbohidratos de la leche es el ácido láctico (13). Si la acumulación de grandes volúmenes se repite por llegada en exceso o fallo de la evacuación, se desarrolla una rumenitis acompañada de una acidosis ruminal y metabólica (11). Existen algunos factores predisponentes para que los becerros presenten ingestión ruminal causada por la falla del cierre de la canaladura esofágica. Estos factores incluyen diarrea neonatal, tiempos irregulares de alimentación, sustituto de leche de baja calidad, alimentación con leche o sustituto de leche a temperatura muy fría, beber de un balde abierto y alimentación con sonda (5).

Cuando los becerros presentan falla en el cierre de la canaladura esofágica se observan una serie de efectos en el tracto intestinal y también sistémicos tales como: Inflamación de los tejidos que cubren el estómago (incluyendo el rumen, retículo, omaso y abomaso), inflamación de la mucosa del rumen y del retículo que puede causar la falla permanente del cierre del surco, empeorando la situación con evidencia de enfisema mural, vesiculación epitelial y paraqueratosis debida a las altas concentraciones de AGV (5).

La rumenitis micótica puede seguir a la acidosis ruminal, paraqueratosis y a enfermedades sépticas, especialmente después del uso de antibióticos orales. Ya que el tracto alimentario bovino, y especialmente el rumen y el abomaso, constituyen un lugar frecuente de infección micótica (8).

Las enfermedades que provocan anorexia, reflujo abomasal de ácidos gástricos pueden predisponer a un animal a rumenitis y omasitis micótica. Este tipo de rumenitis puede ser grave, con trombosis vascular e infarto, necrosis mural y gangrena suficiente para causar la muerte (3).

En un estudio previo publicado en 2015, se realizó la necropsia de 460 becerros menores de 6 meses, en donde se diagnosticaron micosis sistémicas en el 4,7% de los casos, de las cuales la mayoría (63,2%) constituían micosis del tracto alimentario. Los porcentajes de micosis del tubo digestivo de becerros menores a 6 meses correspondían a mucormicosis (91,7%), aspergilosis (41,7%) y candidiasis (9,3%). En el 33,3% de los becerros se detectó una infección mixta por Mucorales y *Aspergillus spp* (8).

La mucormicosis también conocida como zigomicosis o rumenitis micótica es una infección fúngica oportunista causada por los hongos que pertenecían a la clase *Zygomycetes*, que incluye *Mucor*, *Rhizopus*, *Absidia* y con menor frecuencia a *Candida* y *Aspergillus* que afecta, principalmente el rumen y el omaso, tras la acidosis ruminal, la mastitis, el periodo postparto y/o el uso prolongado de antibióticos (7,8,14). Los agentes causantes de las mucormicosis son principalmente *Absidia corymbifera* y *Rhizomucor pusillus*, pero también se informó de la presencia de *Rhizopus arrhizus*, *R. microsporus* y *R. oryzae* en otras fuentes bibliográficas (14). Este tipo de hongos pueden invadir los vasos sanguíneos y causar lesiones características, como trombosis, infarto, necrosis y hemorragia, similares a las halladas en el caso clínico expuesto en este trabajo (15).

Los hongos mucoraleanos son omnipresentes en el medio ambiente y pueden encontrarse en la vegetación, el suelo y los alimentos. Aunque *Mucor sp.*, *Rhizopus sp.* y *Lichtheimia sp.* son residentes de la microbiota ruminal, estos hongos son capaces de causar infecciones fúngicas sistémicas y profundas, que a menudo están relacionadas con el estado inmunitario del animal (15).

En otra fuente se muestra la distribución de las lesiones en 38 bovinos con micosis alimentaria en donde se observaron presentes en; rumen (28 bovinos; 73,7%), el retículo (8 bovinos; 21,1%), el omaso (27 bovinos; 71,1%), el orificio omasoabomasal (3 bovinos; 7,9%), el abomaso (13 bovinos; 34,2%), tanto el rumen, retículo u omaso como el abomaso (12 bovinos; 31,6%), intestino (6 bovinos; 15,8%) y lengua (1 animal; 2,6%) (16).

En un estudio histopatológico de 23 bovinos con micosis de los compartimentos estomacales, en todos los casos agudos se observaron hifas en los vasos trombosados, por lo que la diseminación sistémica es posible por propagación hematógena de las formas hifales a partir de estos focos, como lo observado en la histología del presente caso, en donde existe un infiltrado inflamatorio compuesto por linfocitos, células plasmáticas y macrófagos con hifas ramificadas inmersas, dando sustento a la teoría de propagación hematógena (10).

En otro estudio en donde se evaluaba el efecto prolongado de antibióticos y antiinflamatorios en bovinos, se observó que el retículo y el abomaso suelen ser los principales órganos infectados tanto por *A.fumigatus* como por zigomicetos. En este estudio los cultivos micológicos produjeron un crecimiento puro de *A.fumigatus* en todas las lesiones micóticas. Además de proponer una diseminación fúngica al hígado, los pulmones y los riñones por vía hematógena que se origina por invasión hifal directa y a través de los vasos sanguíneos de los compartimentos estomacales. Aunque la afectación primaria por aspergilosis en el tracto gastrointestinal suele ser rara (10).

En la necropsia no se pueden observar diferencias entre las lesiones macroscópicas de la mucormicosis y la aspergilosis. En la mucosa de los compartimentos pregástricos se puede observar inflamación e hiperemia de las papilas mucosas, necrosis hemorrágicas focales y úlceras (16). Microscópicamente, en la micosis ruminal se pueden observar trombosis, necrosis coagulativa e hifas típicas de Mucorales o *Aspergillus spp* (8).

Histopatológicamente, las lesiones de micosis se han caracterizado por la presencia de necrosis amorfa con calcificación, fibrosis e infiltración de neutrófilos, macrófagos, linfocitos y células gigantes multinucleadas (7). En el caso de la candidiasis en los preestomagos, se observa hiperqueratosis de la mucosa con pseudohifas y microconidias (8).

Cuando se observan hongos filamentosos en secciones de tejido, hay que diferenciar entre los zigomicetos y otros hongos filamentosos, como *Aspergillus spp.* y *Candida spp.* Además, en los tejidos infectados con *Aspergillus spp.* y *Candida spp.* pueden observarse esporulación y blastoconidias, respectivamente (7). Las hifas miceliales proliferantes de *Zygomycetes* presentan rasgos característicos, son anchas, de grosor desigual, ramificadas en ángulos rectos, y no poseen los tabiques transversales típicos de *Aspergillus spp.* (8).

5. Conclusión

El diagnóstico etiológico se debe de basar en la historia clínica, hallazgos clínicos, patológicos e histológicos, como se llevó a cabo en este caso clínico, siendo de vital importancia la identificación del hongo mediante técnicas micológicas y moleculares para llegar a un diagnóstico etiológico preciso. La mucormicosis intestinal sigue estando poco descrita en el ganado bovino y debería incluirse como diagnóstico diferencial en los casos de diarrea y muerte en rumiantes, especialmente cuando están presentes algunos factores predisponentes, como el uso prolongado de antibióticos, falla en el cierre de la canaladura esofágica y el estrés relacionado con el destete en becerros. Adicionalmente, el presente trabajo suma la importancia de realizar el examen postmortem en animales, donde generalmente los signos clínicos suelen ser inespecíficos como ocurren en la mayoría de los casos asociados a rumenitis micótica.

6. Referencias Bibliográficas

1. Granja Salcedo YT, Ribeiro CS, Toro Gomez DJ, Rivera Calderón LG, Machado M, Manrique Ardila A. Acidosis ruminal en bovinos lecheros: Implicaciones sobre la producción y la salud animal. Rev Electron Vet. 2012;13(4):1–11.
2. Oetzel GR. Diagnosis and Management of Subacute Ruminal Acidosis in Dairy Herds. Vet Clin North Am - Food Anim Pract [Internet]. 2017;33(3):463–80.
3. SMITH BP. Medicina Interna Grandes Especies. Vol. 4, ELSEVIER. 2010. 88–100 p.
4. Contreras P, Noro M. Rumen: Morfofisiología, trastornos y modulación de la actividad fermentativa [Internet]. RUMEN: Morfofisiología, trastornos y modulación de la actividad fermentativa. 2010. 25–36 p.
5. Ricardo J, Parrado B. Evaluación del estado ácido-base en terneros con acidosis ruminal inducida experimentalmente : Aplicación de dos modelos de diagnóstico. Tesis Maest. 2015;104.
6. Hernández Salgado JR, Ortega Sánchez JL, Villagómez Hernández J. Prevalence of Subacute Ruminal Acidosis in Dairy Cattle of the Comarca Lagunera, México. Rev Chapingo Ser Zo Arid. 2008;7:187–92.
7. Nishimura M, Toyota Y, Ishida Y, Nakaya H, Kameyama K, Nishikawa Y, et al. Zygomycotic mediastinal lymphadenitis in beef cattle with ruminal

- tympany. *J Vet Med Sci*. 2014;76(1):123–7.
8. Stefaniak T, Houszka M, Nowaczyk R, Rouibah K, Jawor P. Zygomycosis of the abomasum in neonatal calves during treatment of diarrhea caused by *Escherichia coli*: A case report. *Med Weter*. 2016;72(4):263–7.
 9. Jensen HE, Olsen SN, Aalbæk B. Gastrointestinal Aspergillosis and Zygomycosis of Cattle. *Vet Pathol*. 1994;31(1):28–36.
 10. Jensen HE, Schonheyder H, Basse A, C D-F, Seruminstitut S, S DK-C. Acute Disseminated Aspergillosis in a Cow with Special Reference to Penetration and Spread. *J Comp Pathol*. 1991;411–7.
 11. Puig Lozano RP, De la Rubia Céspedes S, Chacón Rebolé M, Lavilla Núñez DD, Villaescusa Fernández A, Blanco Murcia J. Acidosis ruminal en el ternero lactante: a propósito de un caso clínico. *Reduca (Recursos Educ Ser Congr Alumnos*. 2013;5(3):143–8.
 12. María-José M-A, Cal-Pereyra LG, Fernández-Caso M, José-Ramiro G-M. Anatomía, fisiología, manipulación y aplicaciones veterinarias del surco reticular. Revisión. *Rev Mex Ciencias Pecu [Internet]*. 2019;10:729–55.
 13. Gentile A, Sconza S, Lorenz I, Otranto G, Rademacher G, Famigli-Bergamini P, et al. D-Lactic acidosis in calves as a consequence of experimentally induced ruminai acidosis. *J Vet Med Ser A Physiol Pathol Clin Med*. 2004;51(2):64–70.
 14. T. IKEDA, K. TABUCHI, K. SHIROTA, Y. UNE AYN. Mucormycosis in a cow. *Japanese J Vet Sci [Internet]*. 1987;49:101–4.

15. Slaviero M, Vargas TP, Bianchi MV, Ehlers LP, Spanamberg A, Ferreiro L, et al. *Rhizopus microsporus* segmental enteritis in a cow. *Med Mycol Case Rep.*
16. Chihaya Y, Matsukawa K, Ogasa K, Furusawa Y, Matsuif Y, Okada H. A Pathological Study of Bovine Alimentary Mycosis. *J Comp Pathol.* 1992;107:195–206.