

UNIVERSIDAD NACIONAL AUTÓNOMA DE MÉXICO

FACULTAD DE ODONTOLOGÍA



EXTRACCION QUIRURGICA DE TERCEROS  
MOLARES SUPERIORES E INFERIORES  
RETENIDOS

T E S I S

QUE PARA OBTENER EL TITULO DE  
CIRUJANO DENTISTA  
P R E S E N T A

MARIA F. MORALES HUERTA

México, D. F.

1979

15081



Universidad Nacional  
Autónoma de México

Dirección General de Bibliotecas de la UNAM

**Biblioteca Central**



**UNAM – Dirección General de Bibliotecas**  
**Tesis Digitales**  
**Restricciones de uso**

**DERECHOS RESERVADOS ©**  
**PROHIBIDA SU REPRODUCCIÓN TOTAL O PARCIAL**

Todo el material contenido en esta tesis esta protegido por la Ley Federal del Derecho de Autor (LFDA) de los Estados Unidos Mexicanos (México).

El uso de imágenes, fragmentos de videos, y demás material que sea objeto de protección de los derechos de autor, será exclusivamente para fines educativos e informativos y deberá citar la fuente donde la obtuvo mencionando el autor o autores. Cualquier uso distinto como el lucro, reproducción, edición o modificación, será perseguido y sancionado por el respectivo titular de los Derechos de Autor.

EXTRACCION QUIRURGICA DE TERCEROS MOLARES  
SUPERIORES E INFERIORES RETENIDOS.

A mis padres:

ANTONIO MORALES HIDALGO  
HERMELINDA HUERTA DE MORALES

Gracias por su ayuda y cariño.

FERNANDO DIAZ BARRIGA HERRERA.

Que me apoye siempre.

A mis hermanos:

GUADALUPE  
LEONOR  
BERTHA  
ANTONIO  
ISABEL.

Quienes confiarán siempre en mí.

AL DR. CESAR PABLO PEREZ RUIZ.

Quien con su apoyo y orientación hizo  
posible la realización de esta tesis -  
Gracias por su ayuda y confianza.

A LA UNIVERSIDAD NACIONAL AUTONOMA DE MEXICO

FACULTAD DE ODONTOLOGIA

MIS MAESTROS

HONORABLE JURADO

MIS AMIGOS

MIS COMPAÑEROS

GRACIAS.

## INDICE

### INTRODUCCION.

### CAPITULO I ANATOMIA DE LA REGION.

1. - HUESOS.
2. - MUSCULOS.
3. - NERVIOS.
4. - ARTERIAS Y VENAS.

### CAPITULO II CLASIFICACION DE MALPOSICION.

1. - POSICION DE TERCEROS MOLARES INFERIORES RETENIDOS.
2. - CLASIFICACION DE LAS RAICES DEL TERCER-MOLAR INFERIOR.
3. - POSICION DE TERCEROS MOLARES SUPERIORES RETENIDOS.

### CAPITULO III TECNICA QUIRURGICA.

1. - INSTRUMENTAL.
2. - SALA DE OPERACIONES.
3. - OPERACION.
  - A). - EXTRACCION QUIRURGICA DE TERCEROS MOLARES INFERIORES RETENIDOS.
  - B). - TRATAMIENTO QUIRURGICO EN LA DISPOSICION RADICULAR.
  - C). - EXTRACCION QUIRURGICA DE TERCEROS MOLARES SUPERIORES RETENIDOS.

### CONCLUSIONES.

### BIBLIOGRAFIA.

## INTRODUCCION

En el presente trabajo se expondra paso a paso los procedimientos conocidos para la extracción de los terceros molares retenidos, detallando las técnicas en cada una de las malposiciones de modo que tal descripción pueda servir de guía fehaciente a quien lo leyese.

En primer lugar se hará una somera descripción anatómica de la región, centrandose en la zona correspondiente al tercer molar, para demostrar la interrelación de los distintos elementos en la intervención quirurgica, que constituye el tema principal. A continuación se hablara de las principales anomalias o malposiciones, destacando las técnicas correspondientes de extracción. Como último paso se enumerará el instrumental requerido, la sala de operaciones y las técnicas apropiadas a cada caso.

Se trato de ofrecer un cuadro claro y fácil de seguir más bien que de presentar el tema de un modo exhaustivo y en toda su complejidad.

Espero en el presente trabajo haber logrado el proposito que me fije al comenzar la tarea.



## CAPITULO I

### ANATOMIA DE LA REGION.

#### 1. - HUESOS.

Los huesos de la cara, se agrupan en dos grandes masas óseas, una inferior y otra superior.

La inferior ésta integrada únicamente por el maxilar inferior.

La superior esta constituida por trece huesos, pero nosotros solo vamos hablar de uno; el maxilar superior.

#### A). - MAXILAR INFERIOR.

Es un hueso impar, medio y simetrico. Se considera que esta formado por un cuerpo y dos ramas.

La región del tercer molar se considera producto de la unión de las dos regiones anatómicas de la mandibula; la rama ascendente o montante y el cuerpo del maxilar inferior.

El cuerpo tiene una forma de herradura, se distinguen en el dos caras y dos bordes y esta constituido por dos elementos anatómicos y funcionales distintos; la porción basal, que se une sin limites visibles con la rama ascendente, y la porción alveolar.

La cara externa del cuerpo del maxilar inferior esta dividida en diagonal por la prolongación del borde anterior, que constituye la línea oblicua externa.

En la línea media de la cara interna presenta, cuatro tuberculos

apófisis geni. Partiendo del borde anterior de la rama vertical se encuentra la línea oblicua interna o milohioidea. A nivel del tercer molar inferior, dicha línea corta el molar a nivel de su tercio apical. En esta cresta se inserta el músculo milohioideo.

El borde inferior lleva dos foveas digastricas, situadas, una a cada lado de la línea media. El borde superior presenta una serie de cavidades o alveolos dentarios.

La rama ascendente o montante tiene forma rectangular, con su eje mayor formando un ángulo de 100 grados con el cuerpo del maxilar inferior.

Su cara externa es rugosa, en su parte inferior y hasta la altura del tercer molar recibe la inserción del músculo masetero.

En la porción inferior de la cara interna se inserta el pterigoideo interno. En la parte anterior de esta cara se nota visiblemente la apófisis coronoides, se dirige hacia abajo y adelante, luego atrás y abajo, al acercarse a la región del tercer molar se divide en dos crestas, las cuales forman un espacio triangular, conocido con el nombre de triángulo retromolar.

#### B). - MAXILAR SUPERIOR.

Es un hueso par, que presenta dos caras, cuatro bordes, cuatro ángulos y una cavidad llamada Seno Maxilar. Su forma se aproxima a la cuadrangular, siendo aplanada de fuera, adentro.

En la parte anterior de la cara externa, por encima del lugar de - -

implantación de los incisivos, se observa la foceta mirtiforme, la cual está limitada por la eminencia o giba canina. Por detras y arriba de esta eminencia está la apófisis piramidal.

La cara superior u orbital, forma parte del piso de la orbita y lleva un canal anterosuperior, llamado conducto suborbitario. En la cara anterior se abre el agujero suborbitario. Entre dicho orificio y la giba canina se encuentra la fosa canina. En la cara posterior se localizan los agujeros dentarios posteriores, entre el borde posterior de la apófisis y el ala mayor del esfenoides se forma la hendidura esfenomaxilar.

La cara interna presenta hacia abajo una saliente horizontal denominada, apófisis palatina, la cual tiene una cara superior lisa que forma el piso de las fosas nasales, y otra cara inferior, que forma gran parte de la boveda palatina. El borde interno de la apófisis se termina en una prolongación, que constituye en una especie de semiespina, la cual al articularse con la del otro maxilar, forma la espina nasal anterior o inferior.

A nivel del borde interno y por detrás de esta espina existe un surco que con el del otro maxilar forman, el conducto palatino anterior. Más adelante se encuentra el orificio del Seno Maxilar.

El borde anterior presenta abajo la parte anterior de la apófisis palatina con la espina nasal anterior, más arriba muestra una escotadura, que con la del otro lado forma el orificio anterior de las fosas nasales y más arriba, el borde anterior de la rama o apófisis ascendente.

El borde posterior constituye la llamada tuberosidad del maxilar.

Su parte superior forma la parte anterior de la fosa pterigomaxilar y en su posición más alta recibe a la apófisis orbitaria del palatino.

El borde superior forma el límite de la pared inferior de la orbita y se articula por delante con el unguis, después con el etmoides y atrás con la apófisis orbitaria del palatino.

El borde inferior llamado también borde alveolar, presenta una serie de cavidades cónicas o alveolos dentarios, donde se alojan las raíces de los dientes.

El maxilar presenta dos ángulos superiores y dos inferiores. Delantero superior se destaca la apófisis ascendente del maxilar superior.

El seno maxilar tiene forma de pirámide triangular, de base inferior y vértice externa. La pared anterior corresponde a la fosa canina, la pared superior es el lado opuesto de la cara orbitaria de la apófisis piramidal y lleva por consiguiente, el conducto suborbitario. La pared posterior se corresponde con la fosa cigomática.

La base es en realidad, parte de la pared externa de las fosas nasales. En ella se encuentra el orificio del seno; cruzado por el cornete inferior.

## 2. - MUSCULOS.

Solo haremos una somera descripción de los músculos que tienen relación con los terceros molares superiores e inferiores.

### MASETERO.

Esta formado por dos fasciculos, uno externo y anterior y otro pro

fundo y posterointerno.

Este músculo tiene relación importante con el tema que nos ocupa; solo consideraremos las relaciones de la cara interna, de sus fascículos profundo y el borde anterior. La cara interna del músculo se relaciona con la cara externa de la rama ascendente, en cuyos tres cuartos inferiores toma inserción.

La cara profunda esta en relación, con el hueso dónde se inserta y con la escotadura sigmoidea y con el nervio y la arteria maseterinas, con la inserción del temporal y por último con la masa adiposa de Bechat interpuesta entre esté músculo y el bucinador. El borde anterior del masetero cruza en diagonal la cara bucal del tercer molar inferior normalmente erupcionado.

#### TEMPORAL.

Rellena la fosa temporal y se extiende en forma de abanico, cuyo vértice se dirige hacia la apófisis coronoides del maxilar inferior.

Solo su inserción inferior tiene relación con la región del tercer molar inferior.

La inserción en el maxilar inferior, se hace por dos grupos de fibras, unas superficiales y otras profundas; las primeras se insertan en el borde anterior de la rama ascendente; las segundas en la cresta temporal, llegando estas fibras hasta las vecindades del ángulo diedro linguodistal del tercer molar inferior. La inserción de las fibras forman una letra V invertida. Estas dos ramas de la V mencionadas forman los dos labios del trígono retromolar.

### PTERIGOIDEO INTERNO.

Este músculo, corto y poderoso, sólo en escasas oportunidades tiene alguna relación importante con el tercer molar inferior.

Dicho músculo se extiende desde la fosa pterigoidea hasta la cara interna del ángulo del maxilar inferior; a este nivel se inserta en el hueso, en una zona triangular.

La cara externa del músculo forma, con el hueso, un espacio abierto hacia arriba, llamado pterigomandibular, por donde discurren los nervios dentarios inferiores y lingual y las arterias y venas dentarias. Pero como ya se dijo, que desde el punto de vista quirúrgico, solo en casos excepcionales el tercer molar retenido está en directa vecindad con este músculo.

### MILOHIOIDEO.

Es un músculo par, cada uno de ellos, de forma cuadrilatera, se extiende desde el maxilar inferior al hueso hioides, formando entre ambos un plano muscular.

La inserción posterosuperior del milohioideo cruza en diagonal la proyección de las raíces del tercer molar inferior, a altura variable, según el tipo de retención del tercer molar.

Las relaciones de este músculo son de interés quirúrgico. La cara inferior del músculo está protegida por el vientre anterior del digástrico, la glándula submaxilar, el cutáneo y la aponeurosis cervical superficial.

La cara superior de este músculo está en relación con importantes elementos anatómicos: los músculos estiloso, hiogloso, genihiodeo, - nervio lingual e hipogloso mayor, glándula sublingual y mucosa bucal.

#### BUCCINADOR.

Este músculo forma la pared lateral de la cavidad bucal; contrae - con la región que nos ocupa, relaciones importantes.

Es un músculo plano y corto, que tiene inserciones óseas, musculares y aponeuroticas; se dirige desde la parte posterior de la arcada has ta la comisura labial.

Sus inserciones óseas tienen lugar en el maxilar superior y en el inferior; las primeras, a nivel de la cara externa del maxilar superior a nivel de los terceros molares, en el hueso palatino y en el gancho del ala interna de la apófisis pterigoides. Luego la inserción del músculo se realiza en el ligamento pterigomaxilar. Este ligamento se extiende desde el gancho del ala interna de la apófisis pterigoides hasta una pequeña superficie, situada por detrás y dentro del tercer molar inferior.

En el maxilar inferior, el músculo buccinador tiene inserciones en directa relación con la región del tercer molar; se inserta en una superficie alargada de atrás a adelante que ocupa la parte externa y anterior de la fosa retromolar y en la línea oblicua externa, hasta las proximidades de la raíz mesial del 1º molar inferior. Por lo tanto, la inserción inferior está en relación con el alveolo del tercer molar inferior; esta inserción ocupa el tercio inferoexterno del hueso bucal.

Las relaciones de este músculo son importantes; por detrás, está en íntima vecindad con el constrictor superior de la faringe; su cara externa se relaciona con la cara interna de la rama ascendente del maxilar, con la inserción del músculo temporal.

### 3. - NERVIOS.

Las regiones que nos ocupa están bajo la dependencia del quinto par craneal (Trigemino), por medio de dos de sus ramos; el nervio maxilar inferior o mandibular y el nervio maxilar superior. El maxilar inferior está inervado principalmente por: El nervio dentario inferior, rama terminal del nervio maxilar inferior. Este nervio es el más voluminoso, continúa en la misma dirección del tronco y desciende entre la cara externa del pterigoideo interno y el músculo pterigoideo externo, acompañado de la arteria dentaria inferior con la cual penetra en el conducto dentario. Dentro de dicho conducto, este nervio, no es único, sino que está compuesto por un número variable de filetes envueltos junto con los vasos por una vaina común.

El nervio lingual, segunda rama terminal del nervio maxilar inferior, recorre la región pterigomaxilar junto con el borde anterior del pterigoideo interno, descurriendo luego muy próximo a la cara interna del maxilar inferior; el nervio lingual da filetes gingivales que inervan la cara lingual de la encía a nivel de los molares.

El nervio bucal, bucal largo o buccinador, es otra de las ramas del maxilar inferior, del cual se separa, después que este abandona el agu



jero oval; se dirige hacia abajo, adelante y afuera, entre la apófisis coronoides y la tuberosidad del maxilar; corre por dentro del temporal hasta el músculo buccinador, al cual atraviesa, dando inervación a la encía del maxilar inferior, desde el tercer molar, hasta el segundo premolar.

El maxilar superior esta inervado por: Los nervios dentarios posteriores, son dos o tres ramos que se desprenden de el en la parte anterior de la fosa pterigomaxilar y descienden adosados a la tuberosidad del maxilar, para penetrar en los conductos dentarios posteriores. Proporciona ramos a los gruesos molares superiores, así como a la mucosa del seno maxilar.

El nervio dentario medio, nace del tronco en pleno canal suborbitario y desciende por la pared antero externo del seno para anastomosarse con el dentario posterior y con el dentario anterior, contribuye asi a formar el plexo dentario, emitiendo ramos para los premolares y a veces para el canino.

El nervio palatino posterior, sigue un curso descendente, para penetrar en el conducto palatino accesorio, al salir se divide en una rama anterior sensitiva, destinada a la mucosa de la cara superior del velo del paladar y otra posterior que inerva el palatogloso.

#### 4. - ANTERIAS Y VENAS.

##### ARTERIAS.

La arteria que irriga la zona del tercer molar inferior es una rama colateral descendente de la maxilar interna; la arteria dentaria infe-

rior. Se origina a la altura del cuello del cóndilo, desciende hacia abajo y afuera recorre el espacio pterigomaxilar y se introduce con el nervio dentario inferior en el conducto. Posee dos clases de ramas: las arterias pulpares, que penetran por el forámen apical a los dientes inferiores, y las arterias alveolares, que ocupan los tabiques interdentarios e interdiculares; estas envían raíces menores al periodonto y encía de ambas caras del maxilar inferior. La encía externa también está irrigada en parte por ramas de la arteria bucal, otra rama descendente de la maxilar interna.

La arteria maseterina se dirige afuera y abajo, pasa con el nervio maseterino por la escotadura sigmoidea y se distribuye en la cara profunda del masetero. Esta arteria y la pterigoidea que irriga a los músculos homónimos, también son ramas descendentes de la maxilar interna.

El maxilar superior está irrigado por la arteria palatina superior, que es rama descendente de la arteria maxilar interna. Se dirige hacia abajo y corre a lo largo del conducto palatino posterior; al salir se curva hacia adelante para llegar al conducto palatino anterior, donde se anastomosa con la esfenopalatina, emitiendo con anterioridad ramas que irrigan la mucosa palatina y gingival, así como la bóveda palatina.

La arteria alveolar, rama anterior de la maxilar interna, camina hacia la tuberosidad del maxilar superior, donde se divide en tres ramas que penetran en los conductos dentarios posteriores y van a terminar en los gruesos molares.

**VENAS.**

Las venas dentarias desembocan en el plexo pterigoideo, situado - en la región cigomática, el cual tiene gran importancia funcional en el de sague de la circulación venosa.

## CAPITULO II

### CLASIFICACION DE MALPOSICION.

Existen dentro de los maxilares diversas posiciones en que están colocados los molares.

El doctor George B. Winter, ha creado una clasificación, basándose en cuatro puntos esenciales:

1. - La posición de la corona.
2. - La forma radicular.
3. - La naturaleza de la oseoestructura que rodea al molar retenido.
4. - La posición del tercer molar, en relación con el segundo.

#### 1. - POSICION DE TERCEROS MOLARES INFERIORES RETENIDOS.

El tercer molar inferior, se ubica en el maxilar, en distintas posiciones; estas posiciones son: vertical, mesio-angular, horizontal, distoangular, bucoangular e invertida o paranormal.

##### Posición Vertical.


En este tipo de posición, el tercer molar puede estar total o parcialmente cubierta por hueso. La principal característica, reside en que el eje mayor del tercer molar, es paralelo al eje mayor del segundo y primer molar.



Posición  
Vertical

#### Posición Mesioangular.

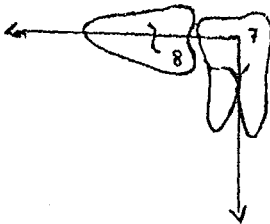
El eje del tercer molar está dirigido, hacia el segundo molar, formando con el eje de este diente, un ángulo de grado variable (alrededor de los  $45^\circ$ ).



Posición  
Mesioangular

#### Posición Horizontal.

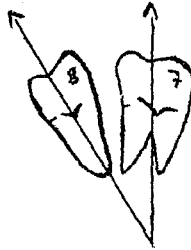
En este caso el eje mayor del tercer molar, es perpendicular a los ejes del segundo y primer molar, formando un ángulo de  $90^\circ$ , abierto hacia abajo y atrás.



Posición  
Horizontal

#### Posición Distoangular.

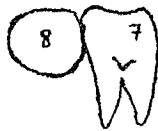El tercer molar tiene su eje mayor, dirigido hacia la rama montante; por lo tanto la corona ocupa dentro de ésta rama una posición variable, de acuerdo con el ángulo en que está desviado.



Posición  
Distoangular

#### Posición Linguangular.

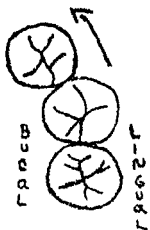
El eje del diente es perpendicular al plano en que están colocados los molares, pero la corona del retenido, está dirigida hacia el lado lingual, y sus ápices hacia la tabla externa.



Posición  
Linguangular

#### Posición Bucoangular.

El tercer molar no ocupa como en los anteriores casos, el mismo plano que el segundo y primer molar, sino su eje mayor es perpendicular al plano en que están orientados estos dos dientes. La corona del molar retenido está dirigida hacia la tabla externa o bucal y sus raíces hacia la interna o lingual.

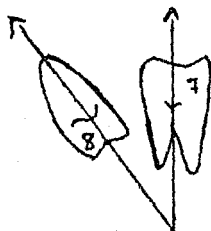


Posición

Bucoangular

Posición Invertida o Paranormal.

El tercer molar presenta su corona dirigida hacia el borde inferior del maxilar, sus raíces hacia la cavidad bucal. Es un tipo poco común de retención.



Posición

Invertida

## 2.- CLASIFICACION DE LAS RAICES DEL TERCER MOLAR INFERIOR.

Ningún molar posee características parecidas a las que presenta el tercer molar inferior, en lo que respecta al número, forma, tamaño, disposición y anomalías de las raíces.

Desde el punto de vista de su disposición y forma, es posible sistematizar una clasificación de las raíces.

1.- Ambas raíces rectas. Es una forma frecuente que presentan las raíces del tercer molar inferior; la disposición recta puede ser absoluta, observándose ambas raíces rectas; también es posible encontrarlas rectas, pero divergentes. Las raíces pueden ser corta o de larga dimensión.

2.- Raíz Mesial Recta y Raíz Distal Dirigida hacia el Lado Distal.

En dependencia con el grado de inclinación distal de la raíz distal, el conjunto radicular da un anclaje particular al tercer molar dentro de su alveolo.

3. - Raíz Mesial Recta y Raíz Distal Dirigida hacia Mesial. En ocasiones se encuentra agregado a la desviación o dilaceración mesial un grado variable de cementosis.

4. - Raíz Mesial Dirigida hacia el lado Distal y Raíz Distal Recta. En este tipo radicular puede haber contacto o fusión del ápice mesial con la raíz distal recta.

5. - Raíz Mesial Dirigida hacia el lado Mesial y Raíz Distal Recta. Es muy frecuente encontrar este tipo de disposición radicular.

6. - Ambas Raíces dirigidas hacia el lado Distal. Esta es una de las disposiciones radiculares más frecuentes, sobre todo en los tipos verticales y mesioangular. Puede presentar como variedad, las raíces fusionadas en su extremo apical o ligeramente unidas por cementosis en el espacio interradicular.

7. - Ambas Raíces inclinadas Mesialmente. Tal disposición radicular constituye un sólido anclaje del molar en el hueso. Puede presentar, la misma variedad que la anterior disposición.

8. - Raíz Mesial dirigida hacia el lado Mesial y Raíz Distal hacia el lado Distal. Son raíces divergentes, presentándose la desviación en mayor o menor grado.

9. - Raíz Mesial dirigida Distalmente y Raíz Distal dirigida Mesialmente. Por lo general se presenta con cementosis y llega a fusionarse a -



nivel de sus ápices.

10. - **Ambas Raíces Fusionadas.** Las raíces se presentan formando una masa única, cónica, se nota un surco en el lado bucal y lingual de las raíces, indice de su soldadura.

11. - **Desviación Bucal o Lingual de Ambas Raíces.** Esta disposición origina un anclaje del molar en el hueso.

12. - **Raíces Supernumerarias.** Estas raíces pueden dirigirse en distintos sentidos, pueden ser visibles al exámen radiográfico o permanecer ignorados.

13. - **Raíces Incompletamente Calsificadas.** Es sumamente común encontrar este tipo radicular en niños y jóvenes. Se presenta en las formas más variadas; puede existir solo la corona, con vestigios de raíces, o las raíces pueden estar formadas, pero sus ápices abiertos.

### 3. - POSICION DE TERCEROS MOLARES SUPERIORES RETENIDOS.

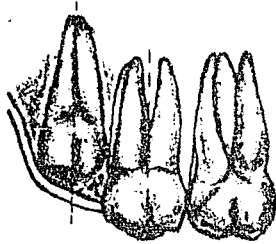
Existen variaciones en la posición de terceros molares superiores con relación a los inferiores, pero son minimas, la retención puede ser intraosea o submucosa, en la cual puede estar total o parcialmente retenidos.

Las diferentes posiciones que puede tener el tercer molar en el maxilar superior son:

Posición Vertical.

El eje mayor del tercer molar superior, se encuentra paralelo al eje mayor del segundo molar, el molar puede estar parcial o totalmente

cubierto por hueso.

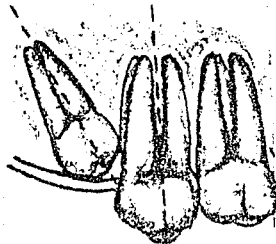


Posición

Vertical

Posición Mesioangular.

El eje del molar retenido está dirigido hacia adelante; en esta posición la raíz del molar está vecina a la apófisis pterigoides, no es muy frecuente esta posición.




Posición

Mesioangular

Posición Distoangular.

El eje del tercer molar, está dirigido hacia la tuberosidad del maxilar. La cara triturante de este, mira hacia la apófisis pterigoides, con el cual puede estar en contacto.



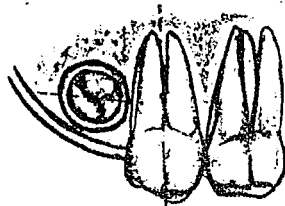
Posición

Distoangular

Posición Horizontal.

1. - El molar esta dirigido hacia el carrillo, con el cual la cara --  
oclusal puede ponerse en contacto con el mismo.

2. - La cara triturante del molar, suele también dirigirse hacia la  
bóveda palatina.



Posición  
Horizontal.

## CAPITULO III

### TECNICA QUIRURGICA

#### I. - INSTRUMENTAL.

Por tratarse de una cirugía de alta especialidad, la cirugía bucal - requiere instrumentos también especializados. No vamos hablar de todo el arsenal quirúrgico que se emplea en este tipo de cirugía, solo trataremos de la descripción de los instrumentos y aparatos que son empleados en el - tratamiento de los terceros molares retenidos.

Instrumentos dedicados a la insición.

1. - Bisturf. Para la insición de la mucosa, se emplea el bisturf de Bard-Parker de hoja intercambiable o bien el bisturf de Austin con hoja de doble bisel.

2. - Tijeras. En algunas ocasiones pueden emplearse tijeras, rec - tas o curvas, para seccionar inserciones musculares bajas o exceso de te - jido, después de terminada la extracción; también se emplean tijeras para cortar los puntos de sutura.

3. - Pinzas de Disección. Para ayudarse en la preparación de colga - jos, en su despegamiento y en su sutura, son útiles las pinzas de disección dentadas o las de dientes de ratón.

4. - Periostótomo. Después de la insición, el colgajo mucoso se -- desprende de su inserción ó sea con periotómos o legras.

5. - Separadores. Mantienen apartados el colgajo y el labio del pa - ciente; es útil porque no lesiona los tejidos y no se opone a la visión del -

campo operatorio.

Instrumentos dedicados a la Ostotomia.

1. - Escoplos. Es empleado para la sección del hueso que cubre total o parcialmente el molar retenido.

2. - Fresas. La osteotomia por medio de las fresas es una manobra sencilla y sin trasendencia, se debe emplear con ciertas precauciones, evitando el recalentamiento del hueso. Se emplean fresas de carburo redondas (número ocho), para la odontosección se utilizan fresas de fisura.

3. - Pinzas Gubias. Destinadas al mismo fin que las fresas o escoplos. Este instrumento tienen empleo en un tiempo quirúrgico importante: la eliminación del saco pericoronario.

4. - Limas para hueso (Escofinas). Son instrumentos destinados a alisar los bordes óseos después de la extracción.

5. - Cucharillas para hueso. En las maniobras finales de la operación, la cucharilla se usa para eliminar granulaciones, trozos de saco pericoronario o esquirlas óseas.

6. - Elevadores. De la gran variedad de estos instrumentos que presenta el comercio, pueden seleccionarse un número determinado de ellos: los elevadores de Winter, los de Barry, y el elevador universal.

Para la extracción de raíces se emplean los elevadores de cleudent, y los apicales, destinados a eliminar pequeños trozos radiculares, en caso de fractura. Hay elevadores para el lado derecho (E) y el lado izquierdo (L).

El tiempo final de la operación, es la sutura, para lo cual se re--

quiere de:

1. - Agujas para sutura. Debe de emplearse agujas apropiadas; son útiles pequeñas agujas curvas, concavoconvexas, en el sentido de sus caras.

2. - Portaagujas. Las agujas deben ser dirigidas por intermedio de los portaagujas.

## II. - SALA DE OPERACIONES.

Las intervenciones sobre el tercer molar retenido pueden realizarse en el consultorio dental común, en salas de operaciones especialmente diseñadas para cirugía bucal, o en los quirófanos de los hospitales.

El sillón dental o mesa de operaciones reúne los requisitos necesarios. Se debe emplear un aspirador de sangre, el cuál no solamente ahorra tiempo sino que permite la operación en blanco, librando al campo operatorio de la sangre, que impide la aplicación correcta de las maniobras.

La iluminación del campo operatorio es un factor importante en el éxito de la operación, la fuente de luz de las lámparas de los equipos dentales reúne bastante bien las condiciones requeridas, se puede aumentar la fuente de luz con un pequeño proyector manual. También son útiles las lámparas frontales.

### III. - OPERACION.

#### EXTRACCION QUIRURGICA DE TERCEROS MOLARES INFERIORES RETENIDOS.

La exodoncia del tercer molar inferior es esencialmente un problema mecánico, pero la mayoría de las veces constituye una tarea sumamente difícil, engorrosa y complicada, pues se confabula una serie de factores para hacer de esta operación una de las más complicadas de la cirugía bucal.

Estos factores se refieren al sitio de ubicación del molar, de difícil acceso y mala iluminación y visión, la dureza y poca estabilidad del hueso, la saliva y la sangre que obscurecen el campo operatorio.

Esta operación como todas las de cirugía bucal, consta de varios tiempos:

1. - Insición. Tiene por objeto abrir por medios mecánicos o físicos el tejido gingival. Para realizar la insición nos valemos del bisturí.

Las insiciones deben ser hechas de un solo trazo, sin líneas secundarias.

2. - Preparación del colgajo. Trazada la insición, se hace hemostasis comprimiendo por breves instantes la región. Se toma el periostotomo, o una pequeña legra o espátula de Freer y se introduce entre los labios obtenidos por la insición, progresando desde el lado distal hacia mesial. El periostotomo debe tocar francamente el hueso y apoyandose en él y merced a suaves movimientos de lateralidad y de giro del instrumento se des-

prende el labio bucal de la insición.

Para facilitar la maniobra puede apoyarse el instrumento en el ángulo bucodistal del segundo molar desplazando el instrumento hacia la línea media del paciente, con ese punto de apoyo se logra desprender el colgajo en toda la extensión que se desee. A esta altura del procedimiento se toma una pinza de disección a dientes de ratón, la cuál prendera el labio externo o bucal de la insición.

El periostótomo, siempre con apoyo en el ángulo bucodistal del segundo molar, separa la encía de la cara externa del segundo molar; continuando el periostótomo en esta función, desinserta la encía bucal del primer molar, deteniéndose a nivel del espacio interdentario entre el primer molar y el segundo premolar.

Este desprendimiento del colgajo se realiza en distinta extensión, según el tipo de retención de que se trate.

El labio interno del colgajo se separa del hueso subyacente o del saco pericoronario con el mismo periostótomo y con idénticas maniobras que las realizadas para separar el colgajo externo.

3. - Osteotomía. Se denomina osteotomía al tiempo operatorio que consiste en la eliminación instrumental del hueso que cubre, protege o aloja el objeto de la operación.

El objeto de la osteotomía es eliminar la necesaria cantidad de hueso como para tener acceso al molar retenido y disminuir la resistencia que está dada por la cantidad y calidad del hueso.

La osteotomía se realiza por medio de escoplos, fresas y pinzas -



gubias.

4. - Operación propiamente dicha ( Extracción del molar retenido ). Eliminadas ya las estructuras óseas que significa la retención, se inicia la operación propiamente dicha.

El elevador llega a la cara mesial del molar retenido y ahí su hoja aplicada sobre la cara mesial, el instrumento con punto de apoyo en el - - borde óseo y con una fuerza ejercida sobre el mango, eleva el molar si - - guiendo el camino de menor resistencia. En terminos generales esta es la mecánica de extracción. No siempre puede aplicarse en forma absoluta, - por razones dependientes de la posición del molar y disposición y forma - de sus raíces.

5. - Tratamiento de la cavidad ósea. Realizada la total extracción del molar retenido, dos son las maniobras postoperatorias con respecto a la cavidad ósea que alojaba el molar, complementados por una maniobra posterior, la sutura, en relación con los tejidos blandos de cubierta.

La primera se refiere a la eliminación quirúrgica del saco pericoronario; la segunda el tratamiento médico en la cavidad, legrada o cuando se encuentra un proceso infeccioso puede medicarse directamente el alveolo.

6. - Sutura. El cierre con sutura es el ideal quirúrgico.

Se revisa e inspecciona la cara interna del colgajo, eliminando tejidos de granulación, o restos óseos o dentarios, se adapta cuidadosamente el periostótomo y se vuelve el colgajo a su sitio de normal ubicación.

El operador toma la pinza porta-agujas con una aguja curva enhe -

brada y se procede a la sutura.

7.- Tratamiento postoperatorio. El tratamiento que se realiza después de la extracción tiene dos aspectos; el tratamiento mediato y el tratamiento inmediato.

El tratamiento inmediato, terminada la operación la se limpia la cara del paciente con un trozo de gasa impregnada de agua oxigenada, se lava la cavidad bucal con un atomizador. Se aplica un trozo de gasa esterilizada sobre el lugar de la extracción, invitando al paciente a morder sobre ella. Se deja descansando un tiempo prudencial, es útil para volver al paciente a su estado fisiológico normal. Puede colocarse una bolsa de hielo sobre la cara, del lado operado, durante algunos minutos, pues el frío reduce la congestión, el edema y la hinchazón postoperatoria.

El tratamiento mediato. De regreso el paciente a su domicilio, es útil que guarde reposo durante 24 horas, pues esto le ayuda a recuperar las condiciones físicas que han sido vulneradas y además previene las posibles hemorragias secundarias.

El paciente continuara colocando sobre su cara, en el lado operado, una bolsa de hielo que mantendrá en su sitio durante 15 minutos de descanso.

El paciente debe someterse a un régimen de alimentación blanda durante las primeras 48 horas, siguientes a la operación.

De presentarse dolor debe ser combatido por distintos medicamentos que dispone la terapéutica.

La extracción de los puntos de sutura debe realizarse al cuarto o -

quinto día después de la operación.

Extracción del tercer molar inferior retenido en posición Vertical.

El tercer molar en posición vertical puede estar colocado en distintas formas, con respecto a la curvatura de la arcada normal (sin desviación); desviación bucal, desviación lingual o en desviación bucolingual.

La cara mesial puede ser accesible o inaccesible. Se tendrá pues cuatro tipos principales, con sus subtipos correspondientes, pero solo trataremos de los cuatro tipos principales por ser los de mayor importancia.

I. - Tercer molar inferior retenido. Posición vertical. Sin desviación.

I. - Insición. Para la mayor parte de los terceros molares, en posición vertical se requiere una insición mínima. Se traza sobre la mucosa que cubre la cara oclusal del molar retenido, iniciándose algunos milímetros por detrás del ángulo distooclusal de su corona; el trazado de la insición debe ser firme, llegando francamente a tocar hueso o cara dentaria.

La insición festonea la cara oclusal, en caso de presentarse un segmento de esta cara visible, o llega hasta la cara distal del segundo molar, estando cubierta aquella. Se festonea la cara distal y bucal del segundo y se detiene a nivel del surco interdentario del primer molar y segundo premolar.

II. - Despegamiento del colgajo. Se desprende el colgajo en toda su extensión, con la técnica señalada anteriormente, dejando correctamente descubiertas las caras dentarias correspondientes, pues deben ser visibles las estructuras óseas, para poder aplicar los instrumentos que se uti

lizarán y realizar la correcta osteotomía.

III. - Osteotomía. En este tipo de retención no se requiere que sea muy extensa la osteotomía; en la mayor parte de los casos deconcretarse al hueso distal, o a los segmentos distales del hueso bucal y lingual; en algunas ocasiones al tersio distal del hueso oclusal.

La forma y disposición de las raíces gobiernan también la extensión de la osteotomía distal, para permitir la cómoda extracción del molar retenido.

El molar debe ser desplazado en sentido distal, por aplicación de una fuerza, debe estar destinada únicamente a vencer la resistencia que le son antigentes; las estructuras óseas. Libre de hueso, el molar retenido, a excepción de su cara distal solo se realizará la osteotomía de esta porción.

Puede realizarse con una fresa de fisura o redonda de carburo, de baja y alta velocidad.

Se realiza la osteotomía dejando al descubierto la totalidad de la cara distal del molar retenido. El límite distal del hueso a researse está en relación con la forma y disposición radicular; raíces cónicas y rectas, o con la ligera desviación hacia el lado distal a causa de la curvatura radicular, exigirán una osteotomía mayor, dada en cifras aritméticas, esta cantidad de hueso a researse varía de 3 a 6 milímetros.

IV. - Operación propiamente dicha (Extracción del molar retenido).

La extracción en este tipo de retención puede realizarse con el solo empleo de la palanca.

Se empuña el elevador seleccionado y se introduce la punta en el espacio interdentario, dando a la hoja del instrumento una dirección paralela al diámetro bucooclusal-cervicolingual de la cara mesial del molar retenido, aplicando el lado plano de la hoja sobre la cara mesial del tercer molar. Se desciende el mango del elevador, permitiendo que el borde inferior de la hoja descansa sobre la cuspide del hueso mesial. Este primer tiempo habra conseguido luxar hacia el lado distal, en extensiones diferentes, al molar retenido. Luxado lo convenientemente, es fácil desplazarlo de su alveolo con el mismo elevador, o con una pinza para molares inferiores.

Uno de los factores que impide la extracción del molar una vez que ha sido dirigido hacia distal, es el septum óseo, que debe ser vencido y fracturado con la fuerza que ejerce el elevador o bien con las pinzas de extracción, cuando es posible.

Se introduce la punta del instrumento entre el colgajo bucal y la cara bucal del molar retenido, a nivel del espacio interradicular y se profundiza todo lo que permita el borde superior del hueso bucal del molar (en este caso, sus raices). Se gira el mango del instrumental en sentido contrario a las manecillas del reloj para el lado derecho, en el mismo sentido en que se mueven estas para el izquierdo, y se desplaza el molar hacia el lado distal y hacia arriba.

Las maniobras posteriores son las comunes para todos los tipos de extracción; las cuales ya fueron anunciadas anteriormente: tratamiento de la cavidad ósea y sutura.

## 2. - Tercer molar inferior retenido. Posición vertical.

### Desviación bucal.

I y II. - Insición, y Desprendimiento del colgajo. Cuando el molar se presenta totalmente cubierto por mucosa, puede emplearse la insición que se utilizo en el caso anterior.

Estando el molar con todas sus caras al descubierto, es suficiente la insición que rodea la cara distal y la cara bucal del tercer molar, se continúa con la del segundo y termina en el espacio entre el segundo y primer molar. Se descubre el colgajo vestibular y se separa el colgajo lingual.

III y IV. - Osteotomía y Odontosección. Solo requiere osteotomía distal en consecuencia con el grado y disposición del hueso distal, y la osteotomía bucal que cubre parcialmente esta cara (el extremo distal de la cara bucal): el grado de extensión del hueso bucal se obtiene en parte por el examen radiográfico; más exactamente por la inspección, después de retirado el colgajo. El hueso mesial y la parte anterior del bucal servirán como punto de apoyo al elevador. La encrucijada ósea formada por el hueso bucal y el distal (y en oportunidades con segmentos del oclusal) en proximidad con la línea oblicua externa, debe ser eliminada; dos son las vías; la osteotomía bucal, distal y oclusal o la odontosección separando por lo menos el trazo distal de la corona.

V. - Operación propiamente dicha. Sigue los principios señalados en el primer tipo de retención. La desviación produce un grado de superposición de un segmento de la corona del tercero sobre el segundo. La des

viación bucal trae como consecuencia que el espacio interdentario sea escaso en muchas de estas retenciones, dificultando la penetración de la hoja del elevador.

El segmento bucal de la cara mesial, que queda libre, será la superficie útil para aplicar la cara plana de la hoja del elevador, por lo mismo en el primer movimiento de la exodoncia, cuando introducimos el elevador, con apoyo sobre el hueso mesial y el extremo anterior del bucal, permite un ligero desplazamiento, que facilitara la mayor introducción del instrumento.

Para proyectar distalmente el molar, y siempre que la integridad del segundo lo permita, puede emplearse este diente como punto de apoyo, moviendo hacia adelante del mango del elevador.

### 3. - Tercer molar inferior retenido. Posición vertical.

#### Desviación lingual.

I. - Incisión. Presentandose el molar con todas sus caras libres de mucosa, la incisión se inicia en la cara distal del tercer molar, festonea la cara del segundo y primer molar.

II. - Osteotomía. Con una fresa quirúrgica se realiza la osteotomía bucal y distal. La osteotomía lingual puede efectuarse con escoplo o con pinza gubia.

III. - Operación propiamente dicha. Libre sus caras de hueso, se aplica un elevador sobre la cara mesial accesible y se dirige el molar hacia arriba, adentro y hacia el lado distal; el elevador se apoya sobre el borde óseo mesial y actúa con la función señalada; para la proyección a

distal del tercer molar, puede emplearse el segundo molar como punto de apoyo, con lo cual se logra mayor efecto en el movimiento; la extracción puede terminarse con un elevador #14 L o R de aplicación bucal.

#### 4. - Tercer molar inferior retenido. Posición vertical.

Desviación bucolingual.

I. - Incisión. El trazado de la incisión debe hacerse de modo que es té cohinsida, en lo posible con el centro de la cara oclusal; por lo tanto la línea de la incisión sera oblicua, imaginandola partiendo del ángulo buco - distal del segundo molar y dirigiendose por lo tanto hacia el lado bucal o línea oblicua externa, pasando los limites imaginarios de la corona del mo lar retenido, en una distancia de medio centimetro.

La incisión debe prolongarse hasta el espacio entre primer molar - y segundo premolar, con objeto de poder disponer de amplio colgajo que - descubra todas las caras dentarias del tercer molar retenido y las respec tivas regiones óseas.

II. - Desprendimiento del colgajo. El desprendimiento de la mucosa está dificultado por el hecho de que los procesos patológicos distales o dis tobuocclusales han soldado el colgajo al saco pericoronario. Cuando el despegamiento con el periostótomo no se logra, sera menester separa por in cisión, el colgajo de su adherencia al saco. Solo asi se lograra poner al - descubierto todas las regiones óseas que deben ser resecadas.

III. - Osteotomía. La cara mesial es clinicamente accesible, por - lo tanto no sera necesario practicar ningún tipo de osteotomía sobre el hue so mesial. En cambio, en la cara bucal, oclusal y lingual, debera realizar



se de acuerdo con las circunstancias y grado de intensidad del hueso pericoronario.

La osteotomía distal proveera suficiente espacio para dirigir el molar hacia el lado distal. La lingual eliminara, el hueso homonimo, con escoplo o pinza gubia.

La osteotomía bucal y distal sera complementada con la odontosección del molar según su eje mayor, eliminando el tercio distal de la corona.

IV. - Operación propiamente dicha. Se aplica el elevador recto #2-R o L de Wenter sobre la cara mesial accesible y girando el mango del instrumento, como ya ha sido considerado, se dirige el molar hacia arriba y hacia el lado distal; la odontosección del tercio distal de la corona lograra los fines propuestos.

La extracción se termina colocando un elevador #14 R o L sobre la cara bucal del molar retenido y girando el mango del instrumento hacia el lado distal, hacia arriba y hacia el lado lingual.

Si la odontosección, logra la división total del molar, cada segmento se extraerá por separado.

Extracción del tercer molar inferior retenido en posición Mesioangular.

La extracción del tercer molar inferior en esta posición suele dificultarse porque la cantidad de hueso distal suele estar dispuesto con más abundancia, y la superficie de contacto con el segundo molar constituye uno de los más calidos anclajes del molar retenido.

1. - Tercer molar inferior retenido. Posición mesioangular.

Sin desviación.

I. - Insición. Accesible o inaccesible, la cara mesial, en esta posición, el acto quirúrgico requiere una amplia y cómoda incisión que provee un colgajo amplio y fácilmente desplazable. Dos son las situaciones que pueden hacer variar la forma de la incisión, aunque en fondo es el mismo trazado; se refiere a la integridad de la mucosa de cubierta, o al hecho de que el molar presente sus cúspides mesiales o su cara oclusal al descubierto. En ambos casos se inicia sobre la mucosa a nivel de la cara distal del tercer molar, punto de origen que estará regido por la cantidad de hueso distal a researse, llega hasta el límite mesial de la mucosa y se continúa festoneando la cara bucal del molar retenido y del segundo y primer molar.

II. - Desprendimiento del colgajo. Esta maniobra se realiza, separando cuidadosamente la porción bucal de la mucosa, hasta los límites señalados anteriormente y la porción lingual hasta el espacio entre el segundo y tercer molar. Se sostiene el colgajo con el periostótomo o con un separador de Farabeuf.

III. - Osteotomía. Con fresas quirúrgicas se elimina todo el hueso distal, que cubre la cara distal, continuándose sobre el tercio superior de la raíz distal, solo con esta resección de hueso puede lograrse una extracción sin emplear excesiva fuerza sobre el elevador (es útil el uso de la fresa redonda #8).

IV. - Extracción propiamente dicha. Dos son los métodos indicados

para el éxito quirúrgico:

A). - La extracción del molar retenido, aplicando, por medio de una potencia, una fuerza sobre su cara mesial.

B). - División del molar retenido (odontosección) según sus dos ejes y la extracción por separado de cada uno de sus elementos.

Ambos procedimientos tienen indicaciones exactas; las cuales se refieren al tipo de retención y a las relacionadas con la disposición radicular. En este tipo de retención, la extracción puede hacerse por el método del elevador.

Para la extracción por medio del elevador, se emplea un elevador de cualquier tipo, que actuando como palanca de primer género, con punto de apoyo sobre el hueso mesial, dirige al diente hacia arriba y hacia distal. Se introduce la hoja del elevador en el espacio interdentario, con su cara plana aplicada contra la cara mesial del molar a extraerse, apoyando el borde de la hoja sobre la cresta del hueso mesial, dirigiendo el mango del elevador hacia abajo y elevando por lo tanto el molar retenido o girando el mango del instrumento, con la intención de elevar el molar, desplazarlo hacia el lado distal de la cara mesial del molar retenido.

2. - Tercer molar inferior retenido. Posición Mesioangular.

Desviación bucal.

La desviación bucal ubica a este molar, con su cara bucal por fuera del plano bucal de los molares vecinos.

I y II. - Incisión y desprendimiento del colgajo. Tiene la misma extensión que la anterior y sigue sus mismos pasos.

III. - Osteotomía. Por lo general sólo es necesario efectuar osteotomía distal que demande las circunstancias; de presentarse hueso bucal, con el cual se continua el distal, se realizará su eliminación con escoplo.

IV. - Operación propiamente dicha. Cuando se presenta un caso en el cual el hueso distal es escaso, o puede eliminarse fácilmente y las raíces sean favorables a la proyección hacia el lado distal del molar retenido, se va tomar un elevador # 2 R o L aplicandolo sobre la cara mesial del molar y con apoyo sobre el borde óseo mesial o mesiobucal, y con los movimientos indicados, extraer el molar. Si las necesidades quirúrgicas lo señalan se procedera a dividir al molar.

Si la cúspide bucodistal está cubierta por hueso distal y oclusal, se indica la eliminación con fresa de esta cúspide o el tercio distal de la corona.

### 3. - Tercer molar inferior retenido. Posición Mesioangular.

Desviación lingual.

No es muy frecuente la presencia del tercer molar con su cara oclusal dirigida hacia el lado lingual.

I y II. - Incisión y desprendimiento del colgajo. La incisión sigue en su trazado general las normas ya expuestas; solo se aparta ligeramente porque resulta útil que la incisión coincida en su recorrido con el ángulo bucoclusal del molar retenido; desde el punto más mesial de este trazado, la incisión recorre la porción bucal de la cara distal del segundo, continuandose en la cara bucal del segundo y primer molar, deteniendose en el espacio interdentario.

III. - Osteotomía. Requiere una vigorosa osteotomía distal, para permitir al molar retenido un movimiento hacia el lado distal, hacia arriba y hacia el lado lingual.

En algunas ocasiones es necesario la osteotomía bucal y lingual.

IV. - Operación propiamente dicha. La eliminación del hueso permitira que un elevador # 2 R o L, o tipo similar, ubicandolo sobre la cara mesial a favor de su accesibilidad, extraiga el molar retenido. Para cumplir dicho propósito el elevador debe realizar un movimiento particular para hacer trazar el molar un recorrido en consonancia con su tipo de retención y con la disposición radicular: el molar debe ser dirigido hacia el lado distal, ligeramente hacia el lado lingual y hacia arriba.

El elevador se aplica, con su cara plana, sobre la cara mesial del tercer molar retenido, en una línea que pudiera considerarse una diagonal trazada sobre la cara mesial.

En este tipo de retención se necesita que la punta del elevador se apoye sobre el hueso mesial, en las proximidades del lingual; se imprime al elevador un ligero movimiento de giro, y luego se desplaza el instrumento hacia atrás. El apoyo de la punta del elevador en el lugar indicado y el desplazamiento del instrumento hacia el lado distal, da como producto que el molar retenido en desviación lingual se movilice hacia el lado distal, arriba y hacia la lengua.

4. - Tercer molar inferior retenido. Posición misioangular.

Desviación bucolingual.

I y II. - Incisión y desprendimiento del colgajo. La incisión sigue -

las normas generales ya señaladas. Debe trazarse coincidente con la dirección del molar, prolongándose hasta el espacio entre el primer molar y segundo premolar. Por lo tanto el trazado distal de la incisión no corre paralelo a la arcada, sino que se dirige de atrás hacia adelante y de afuera hacia adentro.

El colgajo se desprende en toda la extensión requerida; la maniobra debe realizarse dejando libre toda la cara oclusal y la lingual. En los casos en que se presente alguna cúspide del molar al descubierto, la incisión debe festonear esta cúspide.

III. - Osteotomía. El grado de la osteotomía debe estar regido por la profundidad del molar y por la disposición radicular. La osteotomía bucal debe proveer el espacio necesario para que se desplace el mayor diámetro bucolingual de la corona del molar. La osteotomía distal sigue las normas ya señaladas y debe eliminar todo el hueso distal, que cubre la cara distal de la corona del molar. En pocas oportunidades se podrá practicar osteotomía oclusal, pues esta cara se presenta libre de hueso.

IV. - Operación propiamente dicha. La extracción puede realizarse por los dos métodos ya enunciados; por medio de elevadores aplicados sobre su cara mesial accesible; o dividiendo al diente.

La especial disposición de este tipo permite la primer forma de extracción. Valiéndose del elevador sigue las normas ya expuestas. Se emplea el elevador # 2 L o R de Winter, De Barry o Sedin, se introduce por debajo de la cara mesial, a expensas de la accesibilidad de esta cara, y con apoyo sobre la cresta del hueso mesial y extremo mesial del hueso-

bucal se dirige el molar hacia arriba, hacia lingual, y hacia el lado distal; triple dirección que juega con el tipo de posición en los tres sentidos en que está ubicado el molar retenido.

La extracción por odontosección según el eje mayor del molar, sigue también las indicaciones dadas para las otras formas de retención; un escoplo recto aplicado sobre la cara oclusal, práctica la división del molar en los dos elementos; distal y mesial; se extrae la porción distal con un elevador # 2 L o R, o # 14 R o L, ubicandolo en el espacio creado por la división; la porción mesial se elimina con un elevador # 2 L o R, o un recto, aplicado sobre la cara mesial accesible, dirigiendo el elemento hacia el lado distal, a favor del espacio creado por la extracción del segmento distal.

Extracción del tercer molar en posición horizontal.

1. - Tercer molar inferior retenido. Posición horizontal.

Sin Desviación.

I y II. - Incisión y desprendimiento del colgajo. El trazado de la incisión es el señalado para la mayoría de las retenciones; exige que sea prolongado hasta el espacio entre el primer molar y segundo premolar, con objeto de tener fácil acceso, visión y abordaje.

La incisión coincide con el centro de la cara distal del molar retenido, contornea la cara bucal y se continua sobre las caras bucales de los molares vecinos, esta incisión nos proveerá un colgajo suficiente y útil.

En caso de integridad de la mucosa de cubierta, la incisión llegará hasta la cara distal del segundo molar.

III. - Osteotomía. Solo se requiere realizar osteotomía distal, y una escasa osteotomía bucal; el estudio radiográfico nos informara de la cantidad útil de hueso distal a eliminarse.

IV. - Operación propiamente dicha. Se emplea elevador #2 R o L, elevador universal de Selden o de Barry. Se introduce la hoja de este por debajo de la cara mesial, permitiendo que su porción plana se ponga en contacto con la cara mesial del molar retenido el instrumento debe abrazar, a modo de cuchara la región dentaria accesible; el lomo de la hoja debe apoyarse sobre el hueso mesial o en la confluencia del mesial y bucal. El instrumento actúa como palanca de primer y segundo genero; como palanca de primer genero, la mecánica se realiza dirigiendo el mango del instrumento hacia abajo, dirige al molar hacia arriba y hacia el lado mesial. De segundo genero, actúa cuando el vértice de la hoja esta apoyado sobre el hueso mesial (en las vecindades del hueso lingual) y se dirige el mango del instrumento hacia arriba.

Lograda la luxación del molar la extracción se termina con un elevador #14 R o L de aplicación bucal.

2. - Tercer molar inferior retenido. Posición horizontal.

Desviación bucal.

La desviación bucal y las condiciones que permiten que la cara mesial sea accesible logran una situación en la cual existen factores favorables a la cirugía; el hueso distal y el hueso bucal son de escasas proporciones; la cara oclusal desviada parcialmente, hacia el lado bucal, permite la fácil colocación y empleo del escoplo; la cara mesial accesible permite



la útil aplicación de los elevadores.

I y II. - Incisión y desprendimiento del colgajo. Por regla general - en este tipo de retención el molar presenta parte de sus caras oclusal, bucal y distal al descubierto.

La incisión sigue el trazado que para la posición horizontal, sin - - desviación. El colgajo se separa según las normas ya explicadas.

III. - Osteotomía. Se realiza osteotomía distal y bucal, aunque para favorecer la introducción del instrumento, se necesita un cierto grado de osteotomía mesial, además de la suficiente resección del extremo mesial del hueso bucal, que esta en relación con la cara mesial del molar; la osteotomía mesial se realiza con fresas quirúrgicas.

IV. - Operación propiamente dicha. La operación se realiza:

a). - Por intermedio de elevadores. - la indicación para el empleo - de este método reside en los detalles del hueso distal (de escasa extensión y consistencia) y disposición radicular favorable. Se introduce el elevador #2 L o R de Winter, o sus tipos similares, la cara mesial del retenido, to mando esta cara a manera de cuchara. El lomo del instrumento descansa sobre la cima del hueso mesial y del hueso bucal. Con apoyo sobre tales ele mentos óseos, el elevador actúa en su función de palanca al ser dirigido el mango del instrumento hacia abajo; por lo que el molar se dirige hacia el lado distal y hacia arriba.

b). - Por odontosección. - esta indicada cuando se presenta gran can tidad y solidez de hueso distal, en molares con raíces divergentes o ce - - mentosis, y en pronunciado contacto o anclaje de la cara mesial del rete-

nido con la cara distal y línea cervical del segundo molar. Según el eje mayor puede realizarse con un escoplo de hoja ancha y borde a doble bisel y también con fresas aplicado sobre la cara oclusal. Dividido el molar, cada una de sus elementos se extrae por separado.

Según el eje menor del molar, se realiza con fresa de fisura o con escoplo.

El escoplo casi no se usa por ser más traumático que el uso de fresas quirúrgicas.

### 3. - Tercer molar inferior retenido. Posición horizontal.

#### Desviación lingual.

Los terceros molares, en posición horizontal, al encontrarse desviados hacia lingual, poseen un abundante meseta de hueso bucal, el hueso lingual es de escasa anchura y el hueso oclusal puede ser abundante, sobre todo a nivel del tercio lingual de la corona.

I y II. - Incisión y desprendimiento del colgajo. La incisión sigue las normas ya señaladas. El colgajo lingual debe ser desprendido en una mayor extensión que las anteriores, con el objeto de permitir cómodas maniobras a nivel del hueso lingual.

III.-- Osteotomía. Se ha de realiza como en los otros tipos de retención, en proporción a la cantidad del hueso distal y a la forma y disposición radicular.

Es menester realizar en estos casos, la osteotomía del hueso bucal, porque por la posición del molar, este hueso cubre parte de la cara bucal del molar retenido.

IV. - Operación propiamente dicha. Puede extraerse por medio de elevadores, y por la división del molar. En caso de presentarse abundante hueso distal y con la disposición radicular sería recomendable la técnica de la división. Estas dos técnicas ya fueron señaladas en las retenciones anteriores.

#### 4. - Tercer molar inferior retenido. Posición horizontal.

##### Desviación bucolingual.

Este problema es difícil de ser concebido anatómicamente e interpretado radiográficamente. En este tipo de desviación, el factor resistencia está agravado por la posición del molar, la cantidad y calidad de hueso pericoronario, la disposición radicular y el sólido anclaje que la cara oclusal del retenido se forja por su contacto con la cara distal y más exactamente con el ángulo bucodistal del segundo molar.

I y II. - Incisión y desprendimiento del colgajo. La incisión del molar deberá ser trazada de acuerdo con la dirección de este; para proveer un anclaje útil ha de coincidir con el eje mayor del molar; por lo tanto su recorrido debe ser desde distal hacia mesial y de afuera hacia adentro; si que un trayecto similar al descrito para la posición mesioangular y desviación bucolingual.

La gran mayoría de estos molares retenidos presentan sus cúspides distales al descubierto; la incisión se detiene a nivel del límite mesial de la mucosa, festonea y desprende la mucosa de la cara distal del tercer molar, y continua la maniobra a nivel de la cara bucal de este diente y de las caras bucales del segundo y primer molar. Para los totalmente cubier

tos por mucosa, la incisión sigue las siguientes indicaciones: en estos casos la incisión necesita ser llevada algo más distalmente que en la posición mesioangular. Debe trazarse paralela al eje del molar r o n i d o, s i e n d o por lo tanto su recorrido, de afuera hacia adentro y de atrás hacia a d e l a n t e.

Se separa el colgajo según la técnica propuesta, dando especial e n f a s i s al desprendimiento de la cara distal del tercer molar y del espacio entre este y el segundo, lugares en los cuales las adherencias con el saco puede dificultar la maniobra. A veces habra que valerse del bisturí o de las tijeras, para realizar la separación de los tejidos.

III. - Osteotomía. La cantidad y el grado de osteotomía, están gobernados por la cantidad y calidad del hueso distal, y por la disposición radicular. La técnica ya fue dada en los otros tipos de retención horizontal.

IV. - Operación propiamente dicha. La extracción puede realizarse según los dos metodos ya considerados: por medio de elevadores o por o d o n t o s e c c i o n o n a t é c n i c a c o m b i n a d a.

El primer método tiene aplicación en aquellos casos, en que la cara mesial se encuentra al mismo nivel o ligeramente por debajo del plano cervical de los molares vecinos, presente poco hueso distal o hueso distal apto para ser resecado, ausencia de contacto de la cara oclusal del tercer molar con la cara distal del segundo y favorable disposición radicular.

El elevador se introduce merced al acceso a la cara mesial, entre la cara mesial y el hueso mesial, realizandose la técnica según los c o n t o r e s o r i o s.

nos clásicos.

El método por odontosección es el más indicado en estos casos. Se realiza según el eje mayor y el eje menor; el acceso a la cara oclusal facilita el empleo de este procedimiento. La corona se divide con una fresa de fisura, según su eje menor, en el sentido antero posterior, se extrae la corona con un elevador #2 R o L, o #14 R o L. Para la extracción de la corona, primero se hace un orificio en su cara distal, con un elevador de Cliv-dent, proyectándolo hacia el espacio dejado por la eliminación de la corona.

Extracción del tercer molar inferior retenido en posición Distoangular.

Esta posición no es frecuente. Las dificultades de la extracción residen en la posición del molar, que para ser extraído debe ser dirigido en sentido distal, es decir hacia la rama ascendente y en la cantidad de hueso que hay que eliminar para vencer el contacto del tercer molar con esta rama.

I. - Tercer Molar inferior retenido. Posición Distoangular.

Sin desviación.

I y II. - Incisión y desprendimiento del colgajo. El trazado de la incisión sigue parecidos contornos al indicado para la retención vertical. La incisión para el lado distal del tercer molar; llega el trazado hasta el límite mesial de la mucosa que cubre el molar festonea la cara bucal y mesial, el bisturí secciona el estrecho istmo mucoso sobre el espacio interdentario y se continua sobre las caras distal y bucal del segundo molar y bucal

del primero.

Se desprende cuidadosamente toda la mucosa que cubre la cara oclusal y la cara bucal y el periostótomo se insinúa todo lo distal y bucal que le permitan las circunstancias, con el objeto de descubrir ampliamente las caras oclusal y bucal.

III. - Osteotomía. En estas retenciones el hueso oclusal cubre variables porciones de la cara oclusal, el distal puede continuarse con el oclusal, o detenerse a nivel del ángulo distooclusal del retenido; el hueso bucal por lo general es sólido y de compacta consistencia, por su vecindad con la línea oblicua externa, todas estas regiones necesitan cuidados reseción, para que el molar pueda ser desplazado, hacia arriba y hacia el lado distal.

Con fresas quirúrgicas se realizan las osteotomías necesarias, eliminando el hueso oclusal, distal y bucal necesario.

Igual función de resección ósea cumple la fresa redonda #8 de carburo de tungsteno, empleada con las precauciones necesarias para evitar el calentamiento de las estructuras: suero fisiológico proyectado con jeringa u otro dispositivo.

IV. - Operación propiamente dicha. Algunos terceros molares en esta posición, pueden extraerse con la técnica por la aplicación de elevadores en la cara mesial. Por lo general puede lograrse solo la luxación, siendo necesario el empleo de elevadores #14 L o R de aplicación bucal o #10 R y L y #11 R y L para realizar la extracción.

Cuando el tercer molar se presenta muy desplazado hacia distal, -

lo ideal sería emplear el elevador como palanca de segundo género (punto de apoyo en el segundo molar) entre la potencia (mango del instrumento) y la resistencia (el molar retenido); con este movimiento sólo se logra, al desplazar al retenido hacia atrás y hacia afuera, ubicar más solidamente la cúspide bucodistal en el alojamiento óseo bucodistal. Lo correcto es: luxar ligeramente el tercer molar hacia distal y elevarlo por la aplicación de una fuerza en la cara bucal, lo que se logra con un elevador #10 R o L, #14 L o R; este último nos resulta más apropiado por su facilidad de introducción. Se introduce entre la cara bucal del tercer molar y el hueso bucal y se mueve en sentido contrario a las agujas del reloj, para el lado de recho, y en el mismo sentido que aquellas, para el izquierdo, apoyándose sobre la cresta ósea bucal, desplaza el molar hacia atrás y arriba. En un gran número de casos, esta maniobra no logra su efecto, entonces se procede a eliminar el tercio distal de la corona por medio de un escoplo ancho, colocado sobre la cara oclusal a la odontosección con fresa de fisura, o bien con fresa redonda #8 que divide el tercer molar a nivel de su cuello.

## 2. - Tercer molar inferior retenido. Posición Distoangular.

Desviación bucal.

I y II. - Incisión y desprendimiento del colgajo. La incisión se traza haciendo coincidir su recorrido con el centro de la cara oclusal del tercer molar retenido, la incisión debe ser prolongada hacia el lado distal, en suficiente cantidad de modo de obtener un como colgajo, que permita visualizar las regiones óseas a resecarse.

En este tipo de desviación, existe una sólida unión entre mucosa y

el ángulo bucodistal del saco pericoronario, la cual debe ser separado previamente.

III. - Osteotomía. El hueso distal, bucal u oclusal, deberán ser eliminados con fresas quirúrgicas. La osteotomía distal esta gobernada por la cantidad y calidad de hueso, por la disposición radicular. La odontosección disminuye la cantidad necesaria de osteotomía bucal y distal; por regla general en estos casos puede eliminarse con relativa facilidad el cuarto o tercio distal de la corona, o por lo menos la cúspide distobucal, para eliminar el grado de contacto de dicha cúspide o de ambas distales (según la cantidad de la odontosección) con el hueso distal o bucodistal.

IV. - Operación propiamente dicha. Casos favorables (ausencia de hueso distal, disposición radicular), permitirán la aplicación de la técnica de extracción por medio de elevadores. Se emplea realizando las mismas maniobras que las indicadas para la retención vertical, desviación bucal; - el elevador solo logra luxar el molar retenido y aplicarlo en grado variable contra el hueso distal. La extracción debe terminarse con intermedio de un elevador #10 R o L, o #14 R o L de aplicación bucal. El elevador - #14 se introduce entre la cara bucal del retenido y el hueso bucal, si las maniobras realizadas con este instrumento no tiene éxito, o se presentan condiciones que la indican, debe realizarse, la odontosección con fresa, a favor de su eje menor; la corona se elimina con un elevador #14 R o L, introduciendolo entre los segmentos seccionados. La porción radicular se - extrae según los metodos señalados para los otros tipos de retención.

En la imposibilidad de introducir la punta del elevador #14 o de - -



Clev-dent, entre la cara bucal de la raíz y el hueso bucal, a escoplo o fresa, solucionará el problema del abordaje.

### 3. - Tercer molar inferior retenido. Posición Distoangular.

#### Desviación lingual.

Estos molares, por lo general, requieren la aplicación conjunta de las técnicas de resección del hueso y de la aplicación de la división del diente; casos de excepción puede ser eliminados por la sola acción de los elevadores.

I y II. - Incisión y desprendimiento del colgajo. El trazado de la incisión sigue las normas indicadas para los otros casos de retención distoangular. La incisión distal corre paralela al ángulo bucodistal del molar retenido; los molares que presentan alguna cúspide al descubierto requerirán un trazado similar al que se ha señalado para otros tipos de retención.

III. - Osteotomía. Sigue las indicaciones dadas para los otros tipos de retención distoangular; es menester liberar al molar de la suficiente cantidad de hueso pericoronario, como para permitir la aplicación de las técnicas operatorias.

IV. - Operación propiamente dicha. La operación se efectua con un elevador #2 L o R, colocado en la cara mesial accesible, dirigiendo al molar hacia arriba y hacia el lado lingual; la extracción se termina con un elevador #10 o bien #14 R o L, se aplica entre la cara bucal del molar retenido y el hueso bucal, con apoyo sobre el borde alveolar de este hueso y girando el mango del elevador en sentido contrario al de las agujas del rej, para el lado derecho (en el mismo sentido, para el lado izquierdo), se

desplaza el molar hacia arriba y hacia el lado lingual.

Los molares que se aparten a las formas ya señaladas, deberán ser extraídos previa osteotomía y odontosección.

Este tipo de retención exige previa desviación del molar. Se secciona el molar, a nivel de su cuello, con una fresa de fisura, ya seccionada - la corona, está se extrae con un elevador # 14 de Winter, colocando la punta de la hoja en la línea de sección de la fresa; la porción radicular se extrae con el mismo elevador, colocando entre esta porción y el hueso bucal, haciendo girar el instrumento en la dirección contrarias a las agujas del - reloj para el lado derecho (en el mismo sentido para el izquierdo).

La odontosección se puede realizar también con fresa, eliminando por este medio el tercio distal de la corona.

Extracción del tercer molar inferior en posición linguoangular.

En esta posición el molar presenta su cara oclusal dirigida con grado de inclinación variable hacia la tabla lingual del maxilar.

Estos molares se presentan en un gran porcentaje de los casos, con sus raíces incompletamente formadas,, puede encontrarse cubierto de hueso en cantidad variable.

I y II. - Incisión y desprendimiento del colgajo. Para abordar el tercer molar debe trazarse una incisión, la cual se inicia en el límite distal - de la corona, en contacto con el ángulo bucodistal del retenido; por lo tanto se situa más proxima a la tabla interna que a la externa. En caso de preñarse algunas cuspides al descubierto, la incisión festonea este segmento - dentario.

En todo caso, es menester percibir el franco contacto óseo o dentario del bisturi, para lograr una incisión favorable.

El colgajo lingual debe desprenderse en bastante extensión.

III. - Osteotomía. - La extracción de los molares retenidos en esta posición requieren osteotomía y odontosección; la osteotomía está relacionada con la cantidad y calidad de hueso pericoronario y el acceso a la cara mesial. Se realiza con un escoplo o con fresa redonda # 8.

IV. - Operación propiamente dicha. - Después de realizada la osteotomía pericoronaria, pueden ser extraída con un elevador # 2 R o L que se insinúa sobre la cara mesial y sobre ella se aplica la hoja; en ausencia del hueso distal y oclusal (por osteotomía, o por no existir hueso) el elevador puede dirigir el molar hacia arriba y hacia el lado distal, son los casos de excepción. Los otros exigen, de la osteotomía, la división del molar, con una fresa de fisura, la cual se aplica a nivel del cuello dentario. Esta maniobra permite la extracción atraumática del molar. La corona se extrae con un elevador # 2 R o L O Clev-dent, el cual se introduce en el espacio creado por la fresa y dirige la corona hacia el lado lingual, hacia arriba y hacia distal. Al realizar esta maniobra, se debe tener cuidado de no fracturar el hueso lingual (que en este caso puede denominarse hueso oclusal). Extraída la corona, la raíz se elimina haciendo un pequeño orificio sobre la cara bucal de la raíz con una fresa redonda o de fisura, orificio que permitiera la colocación del elevador de Clev-dent, y el desplazamiento de la raíz hacia el espacio dejado por la extracción de la corona, con punto de apoyo del instrumento en el borde alveolar del hueso distal.

Los molares privados de raíces exigen una maniobra complementaria; es la eliminación del bulbo dentario, con una cucharilla, o con pinza - gubia.

Extracción del tercer molar inferior en posición bucoangular.

Tercer molar inferior retenido. Posición Bucolingual.

Cara mesial accesible o inaccesible.

Está posición con la cara mesial accesible o inaccesible, es una -- presentación excepcional de retención del molar inferior; por lo general -- se trata de exageradas desviaciones bucales de la posición vertical, mesio angular y distoangular.

I y II. - Incisión y desprendimiento del colgajo. La incisión sigue -- las normas indicadas para los otros tipos de retención, sobre todo para el anterior; como en aquel el recorrido de la incisión debe ser paralela y coincidir con la porción dentaria accesible; en este tipo al ángulo bucodistal, -- por lo tanto el recorrido es paramediano.

III y IV. - Osteotomía y operación propiamente dicha. La osteotomía proveerá el acceso necesario a las caras dentarias; en molares con su cara accesible será suficiente la osteotomía distal, cuando el molar pudiera -- presentarse todo cubierto por hueso, la osteotomía se realiza dividiendo a los molares en tres segmentos, con fresa de fisura; un segmento coronario, por sección a nivel del cuello dentario, un segmento medio y un segmento -- radicular, a nivel de la porción media de la raíz. Esta forma de odontosección se realiza para permitir la inclinación del segmento medio con el elevador de Clev-dent o # 14 R o L, esta primera maniobra servirá para faci

litar la extracción de la porción coronaria, severamente retenido a nivel del hueso que la protege; la corona se desplaza con el mismo elevador, -- aplicado entre la cara oclusal y el hueso oclusal (hueso bucal en este caso), hacia el espacio libre obtenido por la extracción del segmento medio; la -- raíz se extrae por los métodos ya mencionados en las otras retenciones, -- dirigiéndolo hacia el espacio libre.

Extracción del tercer molar inferior retenido en posición Paranormal.

No es posible sistematizar, con fines didácticos, las múltiples posiciones que puede adquirir un tercer molar paranormal; por lo tanto no -- será posible dar normas quirúrgicas aplicables a todos los casos; conside-- raremos la operación modelo para un caso tipo.

Tercer molar inferior retenido. Posición paranormal (Invertida, -- Ectópica, Heterotópica).

I. y II. - Incisión y desprendimiento del colgajo. De acuerdo con la posición será el trazo de la incisión, que deberá proveer, como en todos los casos, un amplio colgajo.

En algunos casos el trazado distal se inicia en las vecindades, donde se ha ubicado radiográficamente el ápice dentario, se extiende hasta el centro de la cara distal del segundo molar y se continúa en las caras bucales del segundo y primer molar.

III. - Osteotomía. De acuerdo con la posición del molar será la extensión y alcance de la osteotomía; por regla general hay que aplicar la -- odontosección; por lo tanto se liberará de hueso la cara mesial para permitir

el acceso del elevador (eventualmente la cara lingual). Ya en presencia de las zonas de abordaje podrán ser aplicadas las técnicas de odontosección.

IV. - Operación propiamente dicha. La extracción se logra merced a la división sistemática del molar retenido (casos de excepción en molares aislados, pueden ser extraídos por el solo método de los elevadores). El molar se divide en tantas partes como lo indique la facilidad de su extracción; los cortes se deben hacer a nivel del cuello, de adelante hacia atrás y el posterior, radicular de atrás hacia adelante. La corona se eleva con elevador aplicado alternativamente sobre su cara mesial y oclusal, hacia el espacio obtenido por la eliminación del segundo centro. La raíz se extrae previo orificio que se realiza con fresa, sobre su cara accesible desplazándola hacia abajo y adelante.

#### TRATAMIENTO QUIRURGICO EN LA DISPOSICION RADICULAR.

Vamos a sintetizar en estos párrafos las consideraciones particulares en relación con la disposición radicular.

1. - Ambas raíces rectas. - Osteotomía distal la indicada; el molar no puede ser desplazado exageradamente hacia el lado distal, sin riesgo a producir la fractura de las raíces.

2. - Raíz Mesial recta y raíz Distal dirigida hacia el lado distal. Osteotomía como en el caso anterior, la fuerza debe ser administrada de tal modo que no se produzca la fractura de la raíz mesial, la raíz distal sigue en el movimiento la curvatura que posee.

3 y 4. - Raíz Mesial recta y Raíz Distal dirigida hacia el lado me--

sial; raíz Mesial dirigida hacia el lado mesial y raíz Distal recta. - Osteotomía, como en los casos anteriores.

Exageradas desviaciones de las raíces hacia los lados mesial o distal, exigirá la odontosección del molar retenido según su eje mayor, con objeto de evitar la fractura de la raíz desviada.

5. - Raíz Mesial dirigida hacia el lado distal y raíz Distal recta. -- Las mismas consideraciones que las realizadas por los dos últimos casos; la raíz mesial puede seguir el movimiento a expensas de su curvatura; la distal, recta no permite un exagerado desplazamiento.

6. - Ambas raíces dirigidas hacia el lado distal. - El caso exige una cuidadosa osteotomía, si procesos patológicos no han realizado la destrucción del hueso; aún así esta indicada la osteotomía distal. El molar debe ser dirigido distalmente en concordancia con la forma radicular.

7. - Ambas raíces inclinadas Mesialmente. - Puede prescindirse de la osteotomía, pues está indicada la división del molar (con fresa de fisura) según su eje mayor, y la extracción de cada raíz por separado, siguiendo el arco de su curvatura, o la odontosección según el eje menor. La extracción de las raíces se realiza con un elevador # 14 de Winter, de Barry o Clev-dent.

La raíz mesial, después de dividido el molar, se extrae aplicando el instrumento en el espacio entre las dos porciones de la división según su eje mayor, o en el espacio interradicular, en la división según el eje menor; se imprime a la raíz un movimiento hacia el lado mesial (siguiendo su curvatura).

8. - Raíz Mesial dirigida hacia el lado Mesial y la Raíz Distal hacia el lado Distal. - las desviaciones poco notables permiten la aplicación de la técnica señalada para el caso tipo; exige osteotomía distal pronunciada y fuerza aplicada sobre su cara mesial. Cuando se presentan dilaceraciones de gran volúmen a de recurrirse a la odontosección del tercer molar retenido según sus dos ejes, las raíces se extrae con un elevador #14 de Winter o Clev-dent.

9. - Raíz Mesial dirigida distalmente y Raíz Distal dirigida mesialmente. - Esta disposición radicular encierra un séptum de espesor variable. Debe realizarse una osteotomía distal abundante para permitir una amplia excursión hacia el lado distal del molar retenido, con el fin de fracturar por este medio, el séptum óseo; la fuerza aplicada con el elevador en la cara mesial debe ser ejercida energicamente.

10. - Ambas raíces fusionadas. - en sus diversas formas de presentación, la fusión de las raíces en un bloque conico permite una menor osteotomía distal y menor grado de fuerza sobre la cara mesial del molar retenido.

11. - Desviación bucal o lingual de ambas raíces. - por lo general se fractura alguna de las raíces dilaceradas. La división del molar permite imprimir a cada una de las raíces un movimiento en concordancia con la desviación.

12. - Raíces Supernumerarias, - No es simple su identificación y no es fácil su resolución pero se recomienda la odontosección y la extracción de las raíces por separado.



13. - Raíces incompletamente calcificadas. - Este problema se resuelve generalmente a base de osteotomía y odontosección. Se realiza una osteotomía distal abundante, para crear una vía útil para la eliminación del molar.

En caso de planearse la odontosección, puede trazarse una muesca en la cara oclusal con una fresa de diamante o fresa de fisura, a favor de la cuál se práctica la odontosección con fresa quirúrgica en tal caso cada una de las partes se extrae por separado con un elevador de #14 de Winter o Clév-dent la extracción en tanto se realiza, merced a la aplicación previa la osteotomía distal señalada.

La fresa redonda #8, de carburo simplifica la técnica de la odontosección; es el método ideal para este tipo radicular.

#### EXTRACCION QUIRURGICA DE TERCEROS MOLARES SUPERIORES RETENIDOS.

Los terceros molares superiores quedan retenidos en una proporción mucho menor que los inferiores. Su retención causa accidentes comparables a los originados por los otros dientes.

Como en la extracción del tercer molar inferior y en todo diente retenido, para la extracción del tercer molar superior, es menester practicar una insición y realizar la osteotomía necesaria para poder eliminar, el molar retenido, dentro del hueso que lo apriciona, y todos los pasos o tiempos que se mencionarán en la extracción del tercer molar inferior.

Extracción del tercer molar superior retenido en posición Vertical.

1. - **Insición.** - Puede usarse la incisión de dos ramas, la bucal y la anteroposterior. La rama anteroposterior se traza, proxima a la cara palatina del diente, paralelamente a la arcada y en una longitud de un centímetro. La incisión bucal parte del extremo anterior de la primera incisión y se dirige hacia afuera, rodea la tubercidad del maxilar y asciende hasta la proximidad del surco vestibular. La incisión debe llegar en profundidad, hasta el hueso o corona del molar y en sentido anterior hasta el cuello del segundo molar.

2. - **Despegamiento del colgajo.** - El colgajo se desprende con un periostótomo y se sostiene con un separador.

3. - **Osteotomía.** - El hueso que cubre la cara triturante se elimina con fresa quirúrgica siguiendo las indicaciones ya mencionadas en la exodoncia del tercer molar inferior. En ciertos casos el hueso a nivel de la cara triturante es muy fragil, por lo tanto puede ser eliminado con una cucharilla para hueso o con el mismo elevador.

Sobre la cara mesial se aplicará el elevador para extraer el molar retenido. Si esta cara es accesible, no se requiere ninguna maniobra previa, pero si no es accesible, se necesitara eliminar el hueso del tabique mesial que impida la entrada del instrumento. La osteotomía a este nivel se realiza con un escoplo recto, o con una fresa redonda.

4. - **Operación propiamente dicha.** - Cualquier elevador recto puede ser utilizado en la extracción. Se penetra la punta del elevador en el espacio que existe entre la cara mesial del tercer molar y la distal del segundo molar. La penetración del instrumento se realiza merced a un débil mo

vimiento rotatorio que se imprime al elevador. En el primer tiempo actúa como cuña.

Aplicado el elevador, separado el labio y el carrillo con un espejo, se inicia suavemente el movimiento de luxación del molar retenido, para que el molar abandone el alveolo, se debe movilizar o dirigir hacia abajo, hacia afuera y atrás. Por lo tanto el mango del elevador debe desplazarse hacia arriba, adentro y adelante, con punto de apoyo en la cara distal del segundo molar. Si la fuerza aplicada no fue suficiente para extraerlo y solo se logro luxarlo, entonces se extrae con una pinza como un molar normal.

5. - Sutura. - Estraído el molar, revisado los bordes oseos, en especial el tabique externo y posterior, retirado el saco periocoronario con una pinza gubia, se aplica el colgajo en su sitio y se práctica uno o dos puntos de sutura.

Extracción del tercer molar superior retenido en posición Mesioangular.

La extracción debe estar condicionada por la dirección del molar y la cantidad del hueso distal.

Algunos problemas pueden presentarse en esta extracción como; la cantidad del hueso distal y el contacto con el segundo. A nivel del maxilar superior, la elasticidad del hueso permite movilizar el molar, sin necesidad de seccionar el diente retenido. El contacto mesial está vencido por la posibilidad de mover el diente hacia distal por lo tanto el problema en este tipo de retención reside en la osteotomía distal y oclusal y en la prepara -

ción de la vía de acceso para el elevador. Esta vía de acceso necesita una mayor osteotomía en el lado mesial que en la retención vertical, por lo que el punto de aplicación el elevador ha de ser más alto.

1. - Incisión. - La incisión es igual que para la retención anterior.

3. - Osteotomía. - Se realiza con los mismos procedimientos ya señalados (escoplo o fresa), requiriendo una mayor escisión del hueso distal, para descubrir el diente hasta el nivel del cuello.

4. - Operación propiamente dicha. - El elevador se introduce profundamente hasta llegar a aplicarlo sobre la cara mesial del diente. Los movimientos para la extracción son los mismos, a excepción de que el molar debe ser dirigido primero hacia distal, para vencer el contacto mesial y luego los movimientos del elevador dirigen el molar hacia abajo y afuera.

En molares con raíces abiertas, con cementosis o dilaceradas, este movimiento debe ser hecho con lentitud y sin esfuerzos bruscos, para evitar fracturas.

Extracción del tercer molar superior retenido en posición Distoangular.

1. - Incisión. - La rama anteroposterior de la incisión debe dirigirse más distalmente que en los casos anteriores para evitar desgarros de la encía.

3. - Osteotomía. - Generalmente no hay hueso sobre la cara triturrante, ni hacia distal. Solo es necesario preparar la vía de acceso en el lado mesial.

4. - Operación propiamente dicha. - Se coloca el elevador sobre la-

cara mesial del tercer molar y este se dirige hacia abajo y atras. Se debe tener especial cuidado en este tipo de retenciones, con la tubercidad y la apofisis pterigoides. Movimientos bruscos pueden fracturarlos. Se emplean los elevadores de Clev-dent o de Winter #14. Estos instrumentos - - que actuaran en su función de cuña o de palanca, se introducirán entre la cara distal del segundo molar y la cara mesial del tercer molar

Extracción del tercer molar superior retenido en posición Paranormal.

Las distintas variedades y posiciones que puede ocupar el tercer molar en posición paranormal, no permite fijar una regla, para su extracción. La técnica estara dada por la disposición que presente el molar en el hueso y su relación con los molares vecinos. Algunos casos indican la extracción del segundo molar y aún el primero. Los molares colocados - - por encima de los apices del segundo molar, se le practica una incisión parecida a la que se emplea en la operación de Caldwell-luc, pues la inter -- vención a realizarse tiene muchos puntos de contacto con la operación radicular del seno maxilar.

## CONCLUSIONES

Este trabajo no es ni pretende ser un libro de texto, sino que solo se pretende ayudar a fomentar el afán por el estudio de la cirugía en terceros molares, principalmente entre los compañeros estudiantes, para una mayor y mejor aplicación social.

La exodoncia de los terceros molares como ya se ha mencionado -- es una de las operaciones más complicadas de la cirugía bucal, principalmente de los terceros molares inferiores, por lo cual el odontólogo debe tomar conciencia de que se requiere de gran experiencia y habilidad para poder realizar este tipo de operaciones.

Con seguridad se encontrarán errores, pero espero que sean juzgados con la benevolencia que nuestro esfuerzo merece.

## BIBLIOGRAFIA

DR. FERNANDO QUIROZ GUTIERREZ:

TRATADO DE ANATOMIA HUMANA

Tomo I

Primera Edición

Librería Purrúa Hnos.

DR. J. A. FORT :

ANATOMIA DESCRIPTIVA

Novena Edición

Editorial Gustavo Gili S.A.

ALBERTO PALACIOS GOMEZ:

TECNICAS QUIRURGICAS DE

CABEZA Y CUELLO.

Librería Internamericana

México 1967

GUILLERMO A. RIES CENTENO:

CIRUGIA BUCAL

Sexta Edición

"El Ateneo"

GUILLERMO A. RIES CENTENO:

EL TERCER MOLAR INFERIOR

RETENIDO

Sexta Edición  
"El Ateneo"