



UNIVERSIDAD NACIONAL AUTÓNOMA DE
MÉXICO



FACULTAD DE ODONTOLOGÍA

MANEJO DE DIASTEMAS EN EL SECTOR
ANTEROINFERIOR MEDIANTE TRATAMIENTO DE
CARILLAS CON PORCELANA FELDESPÁTICA: REPORTE
DE UN CASO CLÍNICO.

T E S I N A

QUE PARA OBTENER EL TÍTULO DE

C I R U J A N A D E N T I S T A

P R E S E N T A:

LYNDA LETICIA GÓMEZ SUÁREZ

TUTOR: Esp. ERNESTO URBINA VÁZQUEZ

V. B. a.
E. Urbina Vázquez



Universidad Nacional
Autónoma de México



UNAM – Dirección General de Bibliotecas
Tesis Digitales
Restricciones de uso

DERECHOS RESERVADOS ©
PROHIBIDA SU REPRODUCCIÓN TOTAL O PARCIAL

Todo el material contenido en esta tesis esta protegido por la Ley Federal del Derecho de Autor (LFDA) de los Estados Unidos Mexicanos (México).

El uso de imágenes, fragmentos de videos, y demás material que sea objeto de protección de los derechos de autor, será exclusivamente para fines educativos e informativos y deberá citar la fuente donde la obtuvo mencionando el autor o autores. Cualquier uso distinto como el lucro, reproducción, edición o modificación, será perseguido y sancionado por el respectivo titular de los Derechos de Autor.

Agradecimientos:

El presente trabajo se lo dedico principalmente a mis padres que fueron el motor que me impulsó a lograr esta meta tan anhelada, agradezco profundamente a mi madre por ser el pilar más importante, por siempre apoyarme incondicionalmente con su amor, fuerza, sacrificio y esfuerzo, darme consejos cuando más lo necesitaba y confiar en mí siempre.

A mi padre que desde el cielo me guía en todo momento, sé que estás conmigo siempre y aunque nos faltaron muchas cosas por vivir juntos, sé que este momento hubiera sido tan especial para ti como lo es para mí, espero que estés muy orgulloso de mí, te agradeceré siempre por todo.

A mis hermanos Evelyn Gómez y Héctor Gómez por siempre escucharme y aconsejarme en los momentos difíciles y ser mi ejemplo en innumerables cosas, no sé qué hubiera sido la vida sin ustedes.

A toda mi familia por impulsarme a seguir adelante y por todo su apoyo, consejos y palabras de aliento a lo largo de la carrera.

De manera especial a mi tutor de tesina el doctor Ernesto Urbina Vázquez, por haberme guiado en la elaboración de este trabajo de titulación y por brindarme su apoyo profesionalmente y moral, se lo agradezco bastante.

Agradezco a Cynthia Balcázar por todo su apoyo en la clínica, por darme fortaleza en los momentos difíciles, por ayudarme a realizar cada procedimiento, por estar para mí cuando más lo necesitaba y por su grandiosa amistad a lo largo de la carrera.

Por último, a mis amigas (Mirna Salgado, Fernanda Cabrera y Jacqueline Heras,) por brindarme una hermosa amistad que llevaré en mi corazón, por escucharme y apoyarme en todo momento.

INDICE

1.-Introducción	1-2
2.-Objetivo	3
3.-Diastema	4
3.1 Definición	4
3.2 Causas de los diastemas	4-8
4.-Carillas dentales	9
4.1 Clasificación de las carillas	10
4.2 De acuerdo a la elaboración	10-11
4.2.1 De acuerdo al material.....	11-14
4.2.1.1 Resina compuesta	14-15
4.2.1.2 Porcelana	15-18
4.4 Carillas sin desgaste	19
4.4.1.-Ventajas y desventajas	19-20
4.4.2.-Indicaciones y contraindicaciones	20
5.-Procedimiento clínico para la elaboración de carillas feldespáticas	21
5.1 Examen diagnóstico	21
5.2 Modelo de estudio	21-22
5.3-Encerado diagnóstico.....	22-23
5.4 Selección de color	23-24
5.5 Preparación del diente	25
5.6Toma de impresión.....	25-26
5.7 Restauraciones provisionales	26-27
5.8 Acondicionamiento y cementación de carillas	27-28

6.-Presentación del caso clínico	29-44
7.-Discusión	45
8.-Conclusiones y recomendaciones	45-46
9.-Referencias bibliográficas	47-51

1.-Introducción:

La estética desde hace mucho tiempo juega un papel muy importante para todas las personas debido a que contribuye un factor crucial del atractivo físico, es una constante demanda que va actualizándose según los estereotipos implantados por la sociedad, sentirse insatisfecho con ellos puede traer repercusiones sociales, psicológicas y emocionales.

La estética es la rama de la filosofía que tiene por objeto el estudio de la esencia, la percepción de la belleza, juicios del sentimiento o gustos. Su función es determinar las cualidades, parámetros, estándares que hacen percibir como bello a una obra, persona o una situación en particular.

En odontología la estética busca crear, reproducir, copiar y armonizar los dientes individual y conjuntamente con las restauraciones, a fin de lograr un trabajo bello y expresivo.

La belleza (palabra proveniente del latín bellum) se define: “como un conjunto de cualidades cuya manifestación sensible produce un deleite o placer espiritual a la mente o a los sentidos, un sentimiento de admiración”.

“La belleza no es absoluta, es extremadamente subjetiva, generalmente obedece a factores étnicos, culturales o preferencias individuales y además está ligada a la edad y a una época concreta, lo que determinará que varíe con cada individuo”(Aristóteles).

Cada persona tiene su propio concepto de belleza; la interpretación y expresión, es lo que hace único este concepto; lo que, para unas personas, población o sociedad, puede ser bello, para otras puede no serlo.

En odontología la estética ha evolucionado con el paso del tiempo debido a los avances tecnológicos para la fabricación de aditamentos protésicos para los dientes tales como carillas, incrustaciones, coronas y puentes fijos, presentando mayor interés en mejorar la sonrisa de las personas, nuestra labor como odontólogos es siempre preservar, crear y mejorar la función del sistema masticatorio.

Hoy en día a las personas les importa mucho la apariencia, el tamaño, la posición y el color de sus dientes, los diastemas que se definen como espacios interdentarios ubicado entre dientes adyacentes en el arco dental maxilar o mandibular, influyen en la estética de los pacientes, debido a que se pueden ubicar en la zona anterior y al momento de sonreír para algunos pacientes puede resultar desagradable, de igual forma puede provocar problemas fonéticos en espacios muy amplios.

Para la corrección de diastemas, una excelente opción de tratamiento estético y conservador son las carillas dentales indirectas, que garantiza una mayor durabilidad en boca en comparación de carillas directas de composite, debido a que el componente orgánico de las resinas queda expuesto a la intemperie del medio bucal ocasionando una menor durabilidad.

Las necesidades, demandas y expectativas del paciente deben ser consideradas en el proceso de planificación del tratamiento para garantizar la satisfacción con los resultados del tratamiento.

El objetivo específico del tratamiento de diastemas es la creación del punto de contacto sin perjudicar la anatomía armónica de los dientes involucrados; mantener un ambiente para una excelente salud periodontal; y lograr una oclusión estable y funcional.

2.-Objetivo

El propósito de este trabajo consiste en presentar el reporte de caso clínico que tiene como objetivo principal enfatizar o clarificar la importancia y beneficios de cierres de diastemas en el sector anteroinferior con carillas feldespáticas para mejorar la estética del paciente.

3.-Diastema

3.1 Definición

Se define como un espacio o brecha mayor de 0,5 mm entre dientes adyacentes. Se llama "diastema de la línea media" cuando se observa entre los incisivos centrales en el maxilar o "polidiastema" cuando se observan entre un grupo de dientes en el arco dental.[1]

Es de origen multifactorial, algunos factores están bien definidos mientras otros no se explican con claridad, generalmente los diastemas requieren ser tratados debido a las preocupaciones estéticas, psicológicas y funcionales que interfieren en la vida de las personas.

3.2 Causas de los diastemas:

Desarrollo fisiológico de la dentición:

El espacio en los dientes anteriores es una característica normal de los dientes primarios y mixtos. El espaciamiento de la dentición temporal es el signo de la disponibilidad de espacios que permiten el alojamiento y la alineación adecuada de los dientes permanentes que son más grandes en tamaño que sus precedentes. [1]

Este diastema fisiológico normalmente disminuye o se cierra por la erupción del incisivo lateral y/o caninos en la mayoría de los casos, si no hay una condición patológica o fisiológica de bloqueo, se puede esperar un cierre espontáneo.

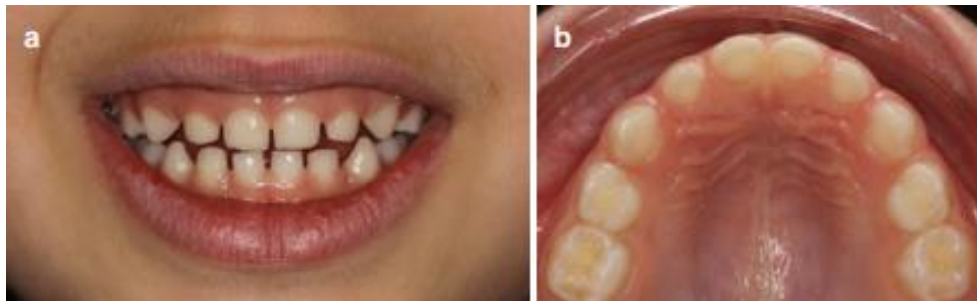


Figura 1.-Espaciamiento fisiológico en una niña de 5 años. [1]

Herencia y etnicidad

Su trasfondo hereditario probablemente se deba al control genético del tamaño del diente y la agenesia que son los factores etiológicos más comunes de espaciado dental y parece estar respaldado por estudios que revelan la base genética de agenesia y microdoncia. [1]

Los dientes permanentes cuya agenesia es más frecuente son los incisivos laterales superiores, junto con los segundos premolares inferiores y los terceros molares. [3]

La incidencia del diastema de la línea media difiere en función de la etnia. Según Lavelle, la incidencia del diastema de la línea media maxilar es del 3,4% en la población caucásica, del 5,5% en la población negroide y del 1,7% en la población mongoloide, mientras que en la población india es del 1,6%. [1]

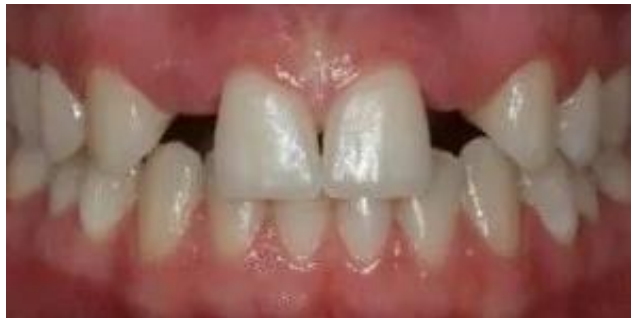

Figura 2.-Agenesia de incisivos laterales superiores. [2]

Discrepancias dentoalveolares

Condiciones asociadas con el tamaño del diente y las discrepancias en la longitud del arco que dan como resultado un desequilibrio entre el ancho de los dientes y la longitud del arco son las causas más comunes del diastema en adultos. [1]

El diastema ocurre cuando el ancho mesiodistal de los dientes anteriores es normal pero el arco dental es más grande o los dientes anteriores, particularmente los incisivos laterales maxilares, son más pequeños que el tamaño normal.

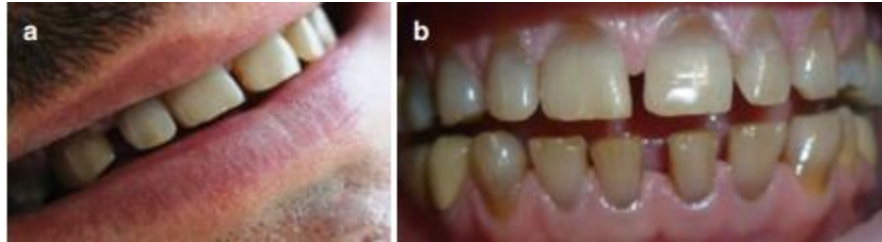

Figura 3.-Espaciamiento maxilar debido a discrepancia entre tamaño del diente y el tamaño del arco. [1]

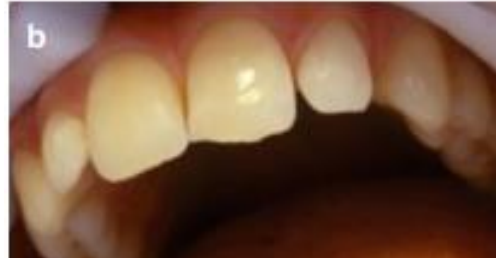

Figura 4.-Incisivo lateral pequeño. [1]

Frenillo labial agrandado

El frenillo labial maxilar agrandado se ha informado como causa o consecuencia del diastema de la línea media maxilar. El frenillo agrandado o anormal puede restringir la aproximación de los incisivos centrales superiores. [1]

En casos con frenillo agrandado, generalmente el hueso maxilar no se deposita inferior del frenillo, y se desarrolla una estructura ósea en forma de “V” entre los incisivos centrales.

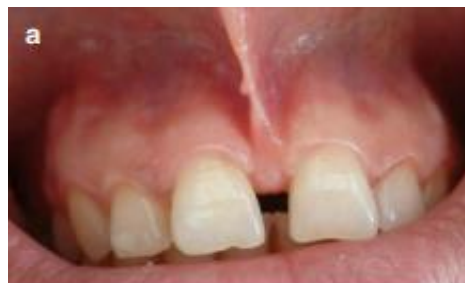

Figura 5.-Paciente de 45 años con diastema en línea media. [1]

Condiciones sistémicas, patológicas y físicas

La pérdida de soporte óseo alrededor de los dientes en la cavidad alveolar debido a la periodontitis puede conducir a la migración de los dientes y causar diastemas tanto en adolescentes como en adultos. [1]

Otra condición patológica que puede causar el diastema en la región maxilar son los quistes y fibromas.

Mesiodens, un diente supernumerario entre dos incisivos centrales, también es un factor para el desarrollo de diastema.

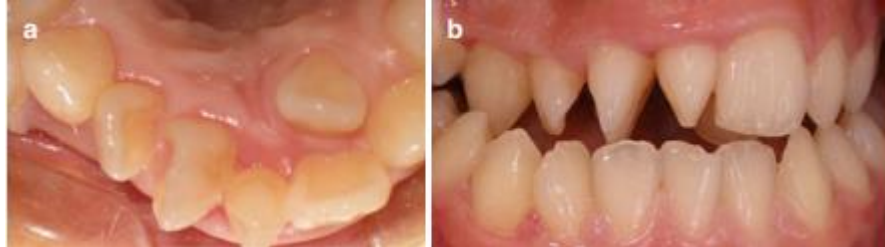

Figura 6.-Diente supernumerario entre dos incisivos centrales, que causó la creación de diastema.^[1]

Las enfermedades sistémicas, como la diabetes mellitus, pueden causar la pérdida de soporte óseo y, por lo tanto, pueden conducir a la formación de diastemas medianos y/o múltiples en el hueso. [1]

Acromegalia que es una condición de trastorno endocrinológico y caracterizado por un crecimiento esquelético excesivo, puede conducir a diastema debido a un arco dental relativamente grande en comparación con el tamaño del diente. [1]

Función y hábitos musculares desequilibrados

Las presiones extrínsecas e intrínsecas durante el reposo y la función permiten un equilibrio entre fuerzas que mantiene los dientes en su posición neutral. Si el equilibrio se interrumpe debido a macroglosia, empuje de la lengua, hábitos orales crónicos y prolongados de los pacientes como chuparse los dedos, hacen probable que ocurra el movimiento de los dientes hasta que se logre un nuevo equilibrio generado. Si no hay cambio o eliminación de estas fuerzas desequilibradas, se produce el movimiento de los dientes, creando espacios entre los dientes y provocando la aparición del diastema. [1]

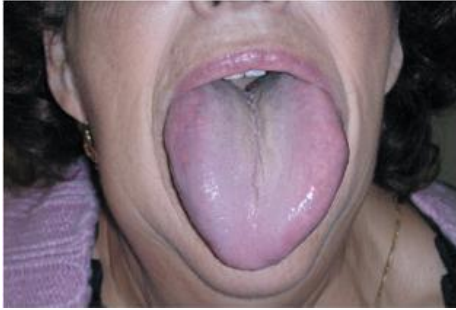

Figura 7.-Paciente femenina con macroglosia [3]



Figura 8.-Paciente con hábito de succión. [4]

Pérdida de dientes.

Los espacios que aparecen tras la pérdida de un diente pueden ser localizados o extenderse a las zonas vecinas. [5]

Cuando no se reponen los dientes exodonciados, se produce una migración de los dientes adyacentes. Esto quiere decir que los dientes en relación con la pieza perdida, sufren un desplazamiento lento pero constante. De manera que intentan ocupar parte del espacio que ha dejado la pieza ausente.

Tabla 1.- Factores que contribuyen la existencia de un diastema	
Factores hereditarios	Factores de desarrollo
<ul style="list-style-type: none"> ▪ Agencias dentales ▪ Discrepancias de tamaño diente/hueso ▪ Dientes supernumerarios ▪ Inserción del frenillo labial 	<ul style="list-style-type: none"> ▪ Desarrollo fisiológico de la dentición ▪ Hábitos ▪ Enfermedad periodontal ▪ Pérdida de dientes

4.-Carillas dentales:

Las carillas fueron introducidas en Hollywood en la década de 1930 por Charles Pincus, en esa época las cementaba temporalmente en los actores durante las grabaciones de las películas con un polvo adhesivo usado para dentaduras. La falta de un sistema adhesivo capaz de unir estas carillas de manera definitiva hizo que esta forma de tratamiento restaurador estético quedase limitada por mucho tiempo. [9]

El surgimiento de la técnica del grabado ácido del esmalte y posteriormente de la dentina, y la posibilidad de grabar también la superficie interna de la porcelana, hicieron que la resistencia de unión entre la carilla y el diente se tornase muy fuerte y posibilitase, de esa manera, la utilización de esta técnica de manera definitiva. [9]

Las carillas dentales son unas finas láminas que se adhieren en la cara visible del diente para ayudar a la mejora en su aspecto estético. Es una técnica diseñada para brindar una apariencia más natural, estética y blanca a la sonrisa.[2]

Una carilla puede ser definida como una lámina de material resinoso o cerámico que se adhiere firmemente a la estructura dentaria para la restauración de defectos estéticos que alteran la sonrisa del paciente.[23]

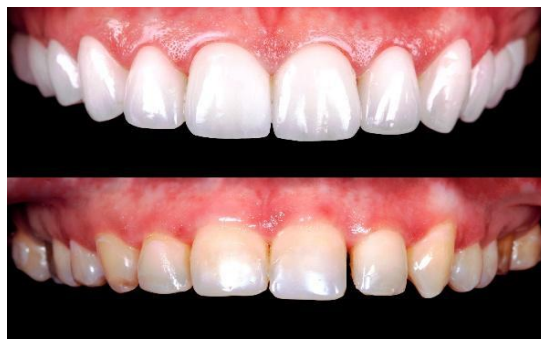

Figura 9.-Carillas dentales. [5]

Constituyen una buena elección mínimamente invasiva para armonizar la sonrisa en dientes anteriores, debido a sus propiedades ópticas y mecánicas, otorgando una apariencia natural al diente. [6]

Tabla 2.-Indicaciones y contraindicaciones de carillas dentales	
Indicaciones	Contraindicaciones
<ul style="list-style-type: none"> -Pigmentaciones o modificaciones de color debido a muchos factores como: la edad, antecedentes de necrosis, tetraciclinas, fluorosis, hipoplasia del esmalte. -Restauraciones de dientes fracturados y desgastados. -Para reemplazar restauraciones de resina compuesta pigmentadas o poco estéticas. -Diastemas. -Por malformaciones o modificaciones de forma. -Malposiciones dentarias que no requieren tratamiento de ortodoncia. -Desgaste dentario fisiológico por la edad como: erosiones abrasión, atrición y abfracción.[4][7] 	<ul style="list-style-type: none"> -Severa desmineralización dental -Deficiente higiene bucal. -Fluorosis severa. -Fracturas extensas de la corona o dientes muy reconstruidos. -Excesiva malposición. -Pacientes con hábitos oclusales lesivos o traumáticos como lo son: bruxismo, onicofagia, etc. -En piezas dentarias con presencia de coronas clínicas muy reducidas. -Erosiones gingivales muy extensas. -Dientes con poca presencia de esmalte y mucha dentina expuesta. <p>[4][7]</p>

4.1 Clasificación de las carillas:

Las carillas se consideran un tratamiento práctico y conservador, pues solo sustituye una parte de los dientes, funcional porque la fonética y la masticación pueden ser cumplidas sin ninguna interferencia y estético por la técnica de adhesión que se utiliza y por la apariencia en color y forma.

Según la literatura podemos clasificar a las carillas de acuerdo a la elaboración, o por el material a utilizar.

4.2 De acuerdo a la elaboración:

Las técnicas para confección de carillas son diversas, por lo cual el profesional debe elegir la que mejor atienda a las necesidades del paciente y ofrezca los

mejores resultados para determinada situación clínica, para la confección de las carillas podemos encontrar que se clasifica en:

Directas: Se realizan a través de resinas compuestas y se elaboran directamente sobre la superficie de los dientes del paciente a mano alzada, tienen un costo inferior al de las carillas realizadas con el método indirecto, tienen una duración mucho menor y se realizan en una sola sesión, es decir, en una sola visita. [2]

Indirectas: En este método la restauración se confecciona a partir de un modelo de trabajo reproduciendo con exactitud la situación clínica, el cual es llevada al laboratorio y allí será donde se elaboran las carillas. [2]

Pueden ser confeccionadas en resina sobre el diente no acondicionado, retiradas y después cementadas, o ser confeccionadas sobre un modelo de trabajo con resina o porcelana. [3]

Habitualmente las carillas indirectas de porcelana tienen una duración mayor, así como una mayor estabilidad en el color.

4.2.1 De acuerdo al material:

Carillas de resina compuesta: Son un tratamiento estético dental muy conservador que consiste en mejorar la estética de la sonrisa cambiando la forma y el diseño del diente mediante el agregado de composite por medio de capas las cuales se aplican en la superficie externa del diente, es menos invasiva por eliminar menor cantidad de tejido dentario sano. [8]

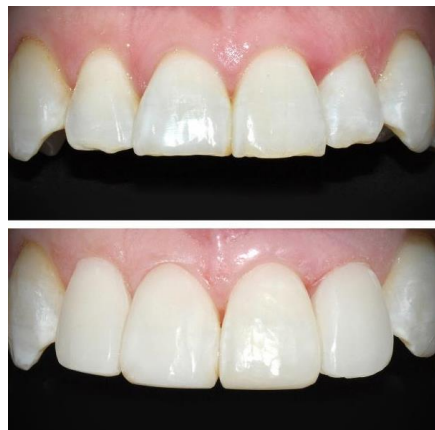

Figura 10.-Carillas dentales con resina con técnica directa. [6]

En muchas situaciones clínicas, las carillas elaboradas con este material son el tratamiento mayormente elegido por los pacientes al ser fáciles de reparar y presentan una mayor accesibilidad debido a su costo.

Las carillas directas de resina compuesta pueden clasificarse de una forma didáctica y objetiva, según sus características. [9]

- **Extensión de la carilla**

- Parcial: cuando se restauran áreas amplias localizadas en la superficie vestibular.
- Total: cuando se restaura toda la superficie vestibular.
- Total con recubrimiento incisal: cuando se restaura toda la superficie vestibular incluyendo reducción del borde incisal y con compromiso parcial de la superficie palatina.

- **Color del diente que será restaurado**

- Sin alteración de color.
- Con moderada alteración de color.
- Con acentuada alteración de color.

- **Profundidad de la preparación**

- Sin desgaste dental.
- Desgaste en esmalte.
- Desgaste en esmalte-dentina.

- **Técnica restauradora**

- Sin matriz: la reproducción de la forma y morfología superficial depende directamente de la habilidad del profesional. Esta técnica se emplea en la mayoría de las situaciones clínicas.

– Con matriz: incluye la confección de una matriz de resina acrílica previo al desgaste de la superficie vestibular.

Tabla 3.-Ventajas y desventajas de carillas de resina compuesta	
Ventajas	Desventajas
<ul style="list-style-type: none"> •Requiere una única consulta. • El clínico controla la forma y el color. • La técnica más económica. • Ajustes posteriores más fáciles. • Mayor facilidad en el enmascaramiento del diente. • Se evitan las etapas de laboratorio dental. •Preparaciones cavitarias generalmente más conservadoras. 	<ul style="list-style-type: none"> •Requiere de una gran habilidad manual, sentido estético y artístico por parte del operador. • Son menos resistentes que las carillas por técnica indirecta. • Menor estabilidad del color que en las técnicas indirectas. • Mayor inversión en tiempo clínico.

Carillas indirectas en resina compuesta:

Existen diferentes métodos para la confección de carillas en resina compuesta con la técnica indirecta.

-Carilla semi-indirecta que se confecciona en la superficie a restaurar. Después se remueve y es sometido a postratamiento extraoral mediante diferentes técnicas de polimerización. Esto evita la necesidad de impresiones y proporciona mayor rapidez en el procedimiento.

-Las carillas prefabricadas, como su nombre indica, son fabricadas por el laboratorio de manera estandarizada de diferentes tamaños y formas y se ajustan y acoplan a la superficie tallándose y limpiándose para obtener un mejor ajuste entre el diente y el laminado.

Las carillas indirectas se fabrican fuera de boca, mediante finas capas incrementalmente por el odontólogo o en el laboratorio. Se fotocura 40 seg cada superficie y después se retira y se somete a post-tratamiento aumentando sus propiedades mecánicas y dando mayor predictibilidad de la restauración final.

Es una técnica que provee mayor precisión y permite cambiar el color, posición y forma. [10][11]

4.2.1.1 Resina compuesta

Las resinas compuestas dentales están constituidas por tres materiales químicamente diferentes:

1. La matriz orgánica o fase orgánica.
2. La matriz inorgánica, material de relleno o fase dispersa.
3. Un silano o agente de unión, entre la resina orgánica y el relleno cuya molécula posee grupos silánicos en un extremo y grupos metacrilatos en el otro extremo.

La matriz orgánica de las resinas compuestas, está constituida básicamente por 4 elementos. En primer lugar un sistema de monómeros mono, di- o trifuncionales, siendo el Bis-GMA el monómero más usado. Debido a la alta viscosidad del Bis-GMA, a esta se ha agregado otros dimetacrilatos, como TEGDMA, UDMA u otros monómeros, para darle la viscosidad adecuada. [24]

La estabilidad del color y la tendencia al reblandecimiento de las resinas compuestas dependen de la matriz orgánica.

La fase dispersa de las resinas compuestas está integrada por un material de relleno inorgánico. Existe una gran variedad de partículas de relleno empleadas en función de su composición química, morfología y dimensiones. Los modernos sistemas de resina compuesta tienen rellenos como cuarzo, sílice coloidal y vidrio de sílice con contenido de bario, estroncio y zirconio.

Los rellenos inorgánicos aumentan la fuerza y el módulo de elasticidad y el coeficiente de expansión térmica. Además, propiedades como la contracción a la polimerización y la absorción de agua dependen tanto del relleno como de la matriz.

El agente de unión, permite una fuerte unión covalente entre los rellenos inorgánicos y la matriz orgánica. Esto se logra mediante el bañado de los rellenos con el agente de unión silano. [24]

Presentan un sistema iniciador de la polimerización de los radicales libres, que en las resinas compuestas fotopolimerizables es una alfa-dicetona (canforquinona), y un sistema de estabilizadores o inhibidores, como el éter monometílico de hidroquinona, para maximizar la durabilidad del producto durante el almacenamiento antes de la polimerización y su estabilidad química tras la misma. [24]

4.2.1.2 Porcelana

Tomando en consideración la resistencia mecánica podemos clasificar las porcelanas actuales en tres grupos:

1) Porcelanas de baja resistencia (porcelana feldespática)

La baja resistencia mecánica es debida al bajo contenido en cristales (cristales de leucita). En la porcelana feldespática la fase cristalina se sitúa en el 20%, siendo el resto de la matriz de porcelana vítrea.

Las **porcelanas feldespáticas** constan de una fase vítrea, amorfa, y de una fase cristalina, ordenada. La fase vítrea actúa como matriz y representa aproximadamente el 80% de la porcelana, mientras que la fase cristalina actúa como relleno, le resiste mecánicamente y representa aproximadamente el 20%. [4]

Los feldespatos son el principal responsable en la formación de la matriz vítrea mientras que los cristales de leucita representan el relleno y son los responsables de aumentar el coeficiente de expansión térmica de la porcelana y mejorar las propiedades mecánicas.

La baja proporción en cristales repercute positivamente en la translucidez de la porcelana, por lo que es considerada la que ofrece la mejor estética. Estas porcelanas tienen una resistencia a la compresión de 170 MPa y una resistencia a la flexión de 50-75 MPa. Por ello, sólo son aptas para situaciones de baja exigencia mecánica. [4]

Las carillas con porcelana feldespáticas estarán **indicadas**:

-Cuando haya que realizar cambios moderados de color (máximo dos tonos), siempre y cuando el tejido dentario subyacente tenga un color uniforme (el sustrato no debe presentar tonalidades muy distintas en un mismo diente.

-No haya que alargar el borde incisal más de 2 mm (la porcelana feldespática no puede superar los 2 mm de grosor ya que ello la debilita y tiene más tendencia a la fractura).

-Siempre que se trate de una situación con poca exigencia mecánica. [3]

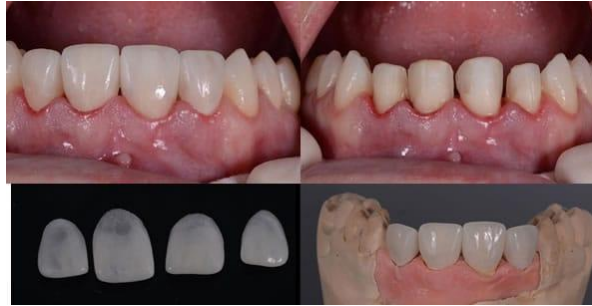

Figura 11.-Carillas dentales elaboradas con porcelana feldespática. [7]

2) Porcelanas de moderada resistencia (disilicato de litio, e.max Press/CAD® [Ivoclar vivadent])

El disilicato de litio está compuesto por una matriz vítrea (25%) y un relleno de cristales de disilicato de litio (75%). Es un material que resulta de la combinación de vidrio y cerámica. La resistencia a la flexión se sitúa en 360-400 Mpa y la resistencia a la fractura es de 2.8-3.5 Mpa [4]

Es utilizado para realizar prótesis dentales, puentes, coronas y carillas.

Debido a estas propiedades mecánicas, se asume que es un sistema cerámico para carillas idóneo en situaciones de alta exigencia mecánica.

Se presenta en dos formatos inyectado (e.max Press) y fresado (e.max CAD).® [Ivoclar vivadent].

Por inyección a presión (e.max Press® [Ivoclar vivadent]): Se encera la restauración, se funde una pastilla de disilicato de litio, se cuela por inyección y, posteriormente, o bien se glasea, o bien se recubre con porcelana feldespática convencional.

Se ofrecen 5 grados de translucidez/opacidad:

HT (high translucency), MT (medium translucency), LT (low translucency), MO (medium opacity), HO (high opacity).

Las pastillas HT se utilizan cuando el diente soporta en todo su perímetro a la carilla y no se deba enmascarar el tejido subyacente, pero en estas condiciones se prefiere utilizar porcelana feldespática.

Se destaca más el uso de pastillas LT y las pastillas MO.

Se utilizan pastillas LT en casos de elevada exigencia mecánica o que haya que corregir más de 2 tonos de base del diente, también para carillas palatina. Las pastillas MO se utilizan en los casos que queramos corregir 3 tonos o más el color del diente de base. [4]



Figura 12.-Pastillas E.max Press.® [Ivoclar vivadent]. [8]

Por fresado (e.max CAD® [Ivoclar vivadent]): Se escanea el muñón, se diseña digitalmente la restauración y se fresa un bloque de disilicato de litio con tecnología CAD-CAM. Después del fresado se sinteriza y finalmente se maquilla. Está indicado para carillas de porcelana en situaciones de máxima exigencia mecánica, para la confección de coronas unitarias anteriores con técnica estratificada o para coronas posteriores en forma monolítica y maquillada o también se puede estratificar encima con porcelana feldespática. Desde un punto de vista estético, las restauraciones monolíticas obtuvieron buenos resultados, aunque no igualan el de las porcelanas feldespáticas (en el caso de las carillas) o el de las coronas con porcelana estratificada.[4]

Cuando utilicemos disilicato de litio para carillas tendrán al menos 0,3 mm de grosor si son monolíticas e inyectadas, 0,4 mm si son monolíticas y fresadas o al menos 0,7 mm de grosor cuando sean inyectadas/fresadas y estratificadas.

La resistencia a la flexión de la E.max Press es de 400 MPa mientras que la de la E.max CAD es de 360 MPa).



Figura 13.-Bloques de distintos tamaños de e.max CAD.®
[Ivoclar vivadent]. [9]

Las **indicaciones** para utilizar disilicato de litio:

- Para confeccionar carillas con cambios marcados de color (tres tonos o más).
- Sustrato de color no uniforme.
- Aumentos del borde incisal de más de 2 mm.
- En situaciones de elevada exigencia mecánica (bruxismo importante).[4]

3) Porcelanas de alta resistencia (óxido de circonio)

Estas cerámicas de última generación están compuestas por óxido de circonio altamente sinterizado (95%), estabilizado parcialmente con óxido de itrio (5%). El óxido de circonio (ZrO_2) también se conoce químicamente con el nombre de circonia o circona. La principal característica de este material es su elevada tenacidad debido a que su microestructura es totalmente cristalina. La resistencia a la flexión del óxido de circonio alcanza entre 1000 y 1500 MPa, superando con un amplio margen al resto de porcelanas. Por ello, a la circonia se le considera el «acero cerámico». Estas excelentes características físicas han convertido a estos sistemas en los candidatos idóneos para elaborar prótesis cerámicas en zonas de alto compromiso mecánico.

Se podrá utilizar para confeccionar coronas anteriores, con revestimiento de porcelana feldespática, o posteriores, con revestimiento de porcelana feldespática o en forma monolítica y maquillada. También es planteable su uso para puentes anteriores e incluso posteriores, pero en este último caso será fundamental cumplir con los requisitos de diseño que pide el material, sobre todo en lo que a dimensiones de los conectores se refieren. [13]

4.4 Carillas sin desgaste

Son restauraciones indirectas que son fabricadas y cementadas sin realizar ningún tipo de preparación en el diente. [14]

Las carillas «sin preparación» son un ejemplo de conservación de la estructura del diente. [15]. Además, suponen una alternativa válida para la restauración, tanto estética como funcional de la zona anterior de la sonrisa del paciente. [16]

Las carillas sin desgaste dental son capaces de cambiar la forma de los dientes, el color, forma y posición; estas se pueden en ocasiones aplicar en casos difíciles de tratar. El odontólogo puede recomendar proceder a otro tratamiento más adecuado. A su vez es un tratamiento de estética dental poco invasivo. Al ser láminas que se colocan sobre el esmalte dental, la posición original de los dientes no debe ser modificada en exceso antes de aplicarlas. Además, se ajustan perfectamente a la estructura dental, hecho que permite hablar, comer y beber con normalidad.

Tabla 4.4.1.-Ventajas y desventajas de carillas sin desgaste

Ventajas	Desventajas
-Permiten mantener la salud de la estructura dental.	-Existen restricciones en dientes asimétricos o malposicionados debido al fino espesor y a su translucidez
-Son tratamientos más conservadores.	-Puede permitir que se transparente el color real del diente subyacente
-No necesita de aplicación anestésica.	-Sobrecontorneado debido a la ausencia de desgaste.
-Presentan ausencia de sensibilidad post-operatoria.	-Pueden presentarse fracturas y necesitan una técnica muy meticulosa de producción y de cementación.
-Son restauraciones de larga duración.	
-Poseen una excelente calidad estética	
-Tienen gran biocompatibilidad y translucidez.	

-La dureza es similar al esmalte.
 -Requieren pocas visitas al consultorio y no es requerido el uso de provisionales durante el tratamiento

Tabla 4.4.2.-Indicaciones y contraindicaciones de carillas sin desgaste

Indicaciones	Contraindicaciones
<p>-Pigmentaciones exógenas (alteraciones de la armonía óptica) se encuentra la fluorosis dental y las tetraciclinas.</p> <p>-Cierre o reducción de diastemas</p> <p>-Coloraciones internas ligeras producidas por la técnica endodóntica.</p> <p>-Dientes conoides.</p> <p>-Malposiciones y las obturaciones deficientes.</p> <p>-Restauraciones extensas (fractura de las coronas, pérdida extensa de esmalte por erosión o desgaste).[3]</p>	<p>-Pacientes con hábitos oclusales lesivos o traumáticos como lo son: bruxismo, onicofagia o malos hábitos</p> <p>-En piezas dentarias con presencia de coronas clínicas muy reducidas.</p> <p>-Erosiones gingivales muy extensas.</p> <p>-Dientes con poca presencia de esmalte bucal y mucha dentina expuesta.</p> <p>-En oclusión borde a borde.</p> <p>-Higiene deficiente.</p> <p>-Caries múltiples o extensas.</p> <p>-Grandes restauraciones en sus caras proximales.</p> <p>-En pigmentación muy oscura.</p> <p>-Enfermedad periodontal.</p>

5.-Procedimiento clínico para la elaboración de carillas feldespáticas

5.1 Examen diagnóstico

Se debe iniciar con la elaboración de la historia clínica incluyendo un cuestionario de salud, observación, palpación, percusión, prueba de vitalidad, examen radiográfico y modelos de diagnóstico para el posterior encerado diagnóstico que tiene como función mostrar el resultado final de las carillas. El examen debe tener especial atención al motivo de consulta y a la no existencia de hábitos, así como examinar la oclusión, áreas de coloración y su extensión, relación con dientes vecinos y antagonistas, selección del color y su morfología dentaria.

Se integran todas las partes del examen y se determinan la factibilidad de los tratamientos. Es también necesario el consentimiento del paciente, la completa explicación de las técnicas del tratamiento, los procedimientos, costos, etc.

Es importante tomar las impresiones para los modelos de estudio, montarlos en articulador y registrar las relaciones oclusales antes del tratamiento.

5.2 Modelo de estudio:

El análisis en los modelos de estudios articulados forma parte del diagnóstico integral, en ellos podemos determinar con mayor precisión los signos de hábitos oclusales, maloclusiones, oclusión céntrica y la oclusión habitual.

Estos modelos son necesarios para elaborar el encerado diagnóstico con el que podemos predecir la estética y función final, la factibilidad del tratamiento y sus posibles complicaciones. [17]

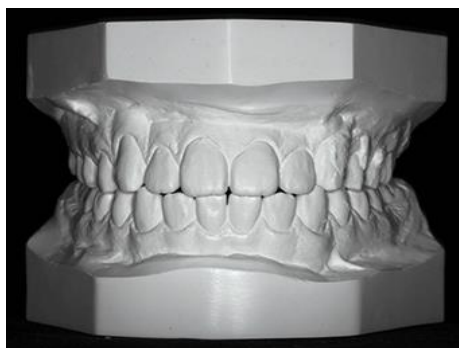

Figura 14.-Modelos de estudio. [10]

Los modelos de estudios tendrán múltiples usos:

- Para realizar el encerado diagnóstico, a partir del cual hacer una aproximación a los objetivos del tratamiento y determinar la idoneidad del tratamiento de carilla.
- Para fabricar una mascarilla diagnóstica o mock-up que, entre otras cosas, nos permitirá mostrar al paciente cuál es nuestra proyección de su tratamiento.
- Para orientar los alargamientos de corona, en casos de ser necesario.

5.3-Encerado diagnóstico

El encerado diagnóstico es una maqueta de nuestro plan de tratamiento, que nos proporciona prácticamente el resultado estético final. Este estudio es conveniente mostrarlo al paciente ya que de esta forma ellos nos enriquecen con sus puntos de vista y gusto personal, así como la aprobación de los resultados que se esperan. [17]

En la odontología estética la prioridad del encerado es crear la ilusión de forma más conveniente de los dientes, y así mostrar los resultados estéticos que pueden ser agradables tanto para el paciente como para el dentista.

La elaboración, paso a paso, del encerado diagnóstico, nos mostrará qué tan factible será el tratamiento y sus posibles resultados.

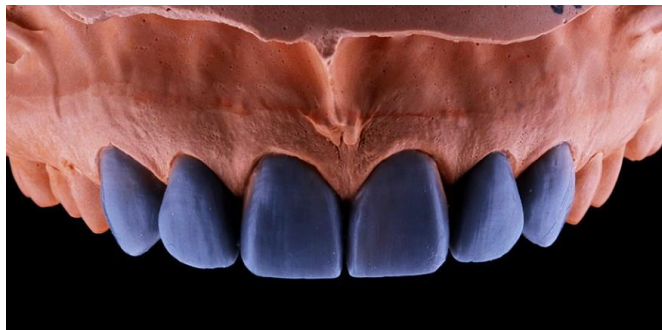

Figura 15.-Encerado diagnóstico. [11]

El resultado de este proceso es un modelo en tercera dimensión de los dientes construido en cera que representa los contornos deseados de los dientes a

restaurar. A partir del encerado diagnóstico se determina la secuencia de procedimientos planeados en el tratamiento de un paciente.

La función más importante del encerado diagnóstico es proveer información diagnóstica que no afecte el plan de tratamiento, otras de sus aplicaciones son:

- Como la principal fuente de comunicación entre el clínico y el técnico, acerca de las especificaciones sobre la forma y contorno, posición e inclinación de las restauraciones que aseguran una funcionalidad óptima de los órganos dentarios.
- Como herramienta de educación para el paciente, ilustrando un plan tentativo en tercera dimensión en el cual se pueden hacer modificaciones de manera reversible y sin costo para el operador, además de facilitar la predictibilidad y aceptación del tratamiento.

5.4 Selección de color

El éxito en la técnica de diagnóstico del color depende de las condiciones del observador, de la fuente de luz con la que se valora el color y de las condiciones del entorno y del propio paciente.

En cuanto al observador, es conveniente realizar el diagnóstico del color al inicio de la visita, ya que entonces la vista está descansada. [4]

Cuando miramos fijamente un color durante cierto tiempo ocurre la imagen persistente negativa, esto debido a que los receptores se van saturando con lo cual vamos perdiendo la capacidad para percibir el tono del mismo a pesar de que no seamos conscientes de ello (es el fenómeno denominado adaptación al color). Para evitar esto, conviene no mirar un diente y la lengüeta durante más de 5 segundos seguidos y descansar intermitentemente dirigiendo la mirada hacia una cartulina color gris.

Una cartulina de este color tiene la ventaja de que no tiene color complementario por lo que no se produce un efecto de imagen persistente negativa. [4]

La fuente ideal es la luz natural del mediodía, entre la 11 y 12 de la mañana y las 2 y 3 de la tarde. Esta luz tiene una temperatura de color de unos 5.500-6.500°K, la idónea para el diagnóstico del color.

La forma más habitual de determinar el color dentario es mediante el uso de guías de color. Aunque en la actualidad existen muchas guías (la mayoría de los fabricantes han realizado la suya para su propia porcelana), durante muchos años el diagnóstico del color para la porcelana se ha basado en la guía VITA.

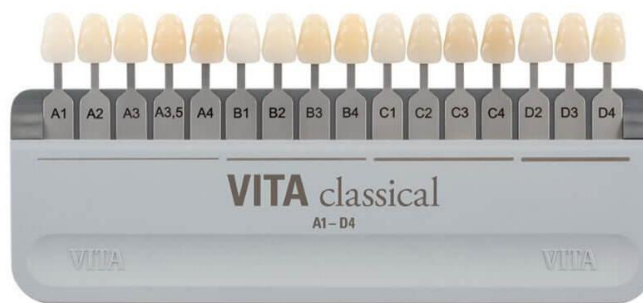

Figura 16.-Guía de color VITA. [12]

Tiene 16 lengüetas y esta ordenada por tonos en 4 grupos que representan cuatro tonos distintos (el A que es amarillo-anaranjado, el B que es amarillo, el C que es amarillo con un valor menor y el D que es amarillo-anaranjado con menor valor. [4]

La selección del color se debe realizar antes de anestesiarse o realizar alguna preparación en el diente con luz natural, el paciente tendrá los dientes húmedos por lo cual se deben hidratar las lengüetas de color para asemejarla al diente.

El color final del tratamiento dependerá de:

- El color, grosor y translucidez de la porcelana
- El color base del diente una vez tallado.
- El color del cemento

De todos ellos el menos relevante es el color del cemento, se considera que solo contribuye en un 10% al color final de la restauración. [4]

5.5 Preparación del diente

La profundidad de la preparación se determina por la alteración del color, la extensión de las restauraciones antiguas de resina compuesta y la posición del diente en el arco dental. Las carillas dentales pueden confeccionarse sobre un diente sin desgastarlo, cuando este no presenta alteración de color y está posicionado en dirección lingual: en el caso de que el diente presentara una discreta alteración de color puede hacerse un desgaste en esmalte; y si el diente presenta una alteración de color muy notoria o esta vestibularizado, se puede realizar un desgaste de esmalte-dentina. [9]

En la preparación de las piezas dentales de la paciente, presentaba irregularidades en la cara vestibular por lo cual las eliminamos, realizamos la línea de terminación, eliminamos puntos de contacto y redondeamos los bordes incisales.

5.6 Toma de impresión:

El material de elección son las siliconas de adición debido a sus mejores propiedades de reproducción de detalles y estabilidad dimensional. Los poliéteres constituyen igualmente un buen material, aunque tienen el inconveniente de ser más rígidos.

Debemos comenzar eligiendo el material para realizar la impresión, el siguiente paso es posicionar los hilos retractores cervicales en el surco gingival para obtener una adecuada separación gingival. Una consideración importante es evitar colocar los hilos secos directamente en el surco gingival, ya que esto puede ocasionar una mayor fricción y lesión del tejido dentro del surco gingival.

Se puede colocar los hilos N° 000 N°00 en cada diente, el material pesado debe ser manipulado y colocado en la cubeta, mientras que el material ligero se inyecta directamente sobre los dientes preparados para posteriormente recubrirlos con el material pesado. [22]

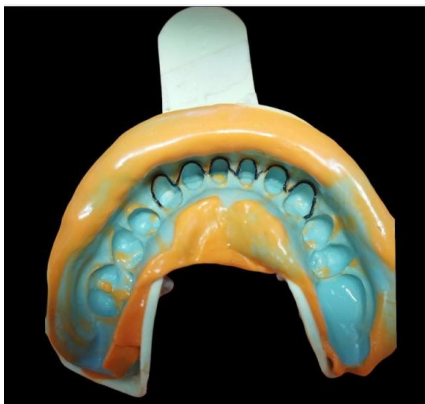

Figura 17.-Toma de impresión en un paso

La reproducción correcta de las estructuras orales y las preparaciones, es uno de los pasos que logran el éxito de cualquier tipo de prótesis. Con el fin de lograr una buena impresión, el paciente debe presentar una óptima salud periodontal. La inflamación gingival, aparte de que causa sangrado espontáneo, no permite definir la posición real de la encía gingival. [17]

Se realizará una técnica de impresión en un paso con masilla y pasta fluida.

5.7 Restauraciones provisionales

Los provisionales se pueden confeccionar con resina compuesta directa, resina acrílica o acrílico autocurable.

Existe una cuestión de suma importancia durante la provisionalización y es el hecho que es necesaria una adecuada higiene en la zona de provisionales con el fin de evitar la inflamación de la encía adyacente. Si la encía está inflamada el día de la colocación de las carillas, tenderá a sangrar durante el cementado. [4]

El uso de carillas provisionales no siempre es necesario. No se utilizarán provisionales en aquellos casos que la preparación quede dentro del grosor de esmalte y no se alcanza la dentina, ya que no quedarán expuestos los túbulos dentinarios y no habrá problemas de hipersensibilidad.

Cuando el tallado modifique de forma clara la forma, y por ese motivo, la estética se vea claramente afectada, será necesario confeccionar provisionales. También será indispensable colocar provisionales cuando se tallen carillas inferiores, ya que en ella eliminaremos los puntos de contacto y debemos evitar la migración dentaria de los dientes tallados. [4]

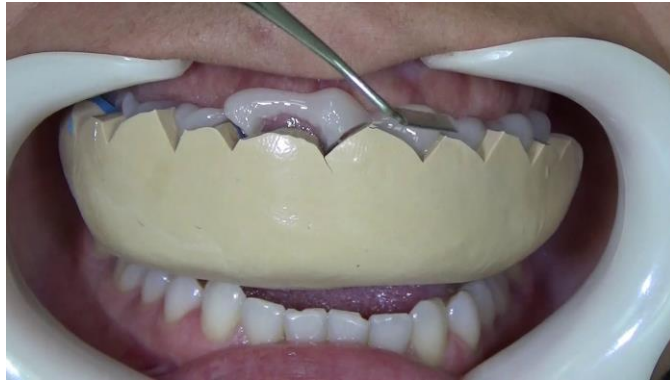

Figura 18.-Elaboración de provisionales. [13]

5.8 Acondicionamiento y cementación de carillas

El acondicionamiento de carillas se obtiene grabando con ácido fluorhídrico al 9% durante 1-2 minutos y después realizar un lavado constante durante 1 minuto, posteriormente se aplica ácido fosfórico al 37% como agente neutralizante durante 60 segundos, nuevamente se realiza un lavado constante seguido de un secado para acondicionar la carilla con silano el cual se debe dejar actuar y que volatilice, esto favorecerá la unión de la carilla con el medio cementante. [19][21]

Simultáneamente al acondicionamiento de las carillas, en los dientes que recibirán las carillas se debe colocar ácido fosfórico al 37% por 15 segundos y después realizar un lavado constante, posteriormente se debe aplicar adhesivo, eliminar excedentes y se lleva la carilla con el cemento resinoso al diente, se fotopolimeriza por 3 segundos, se retiran excedentes a nivel gingival e interproximal y se vuelve a fotopolimerizar por 60 segundos. [20]



Fig. 9

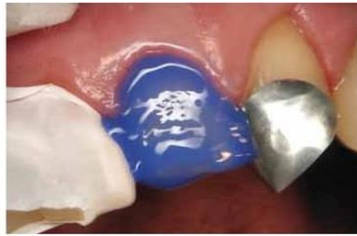

Fig. 10

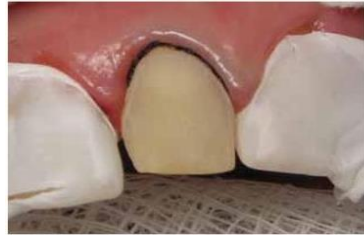

Fig. 11

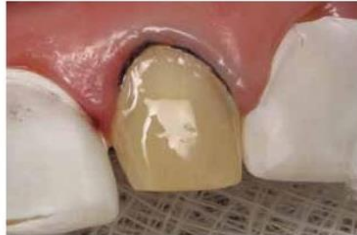

Fig. 12

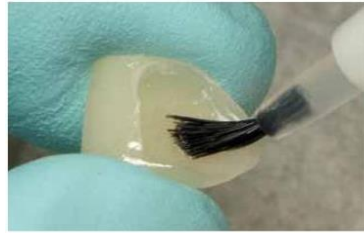


Fig. 13

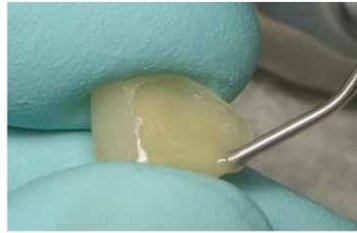


Fig. 14

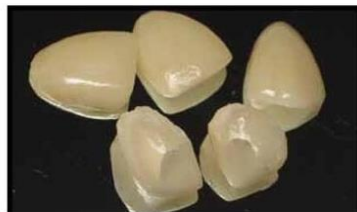
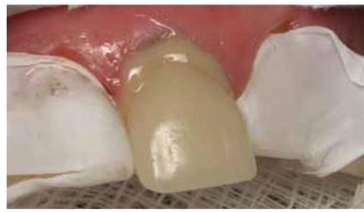
Figura 19.-Acondicionamiento de dientes para colocación de carillas. [14]

6.-Presentación del caso clínico

Paciente femenina de 55 años de edad, asiste al seminario de titulación en Endodoncia, periodoncia y rehabilitación oral, con motivo de consulta “mejorar la estética de mis dientes”.

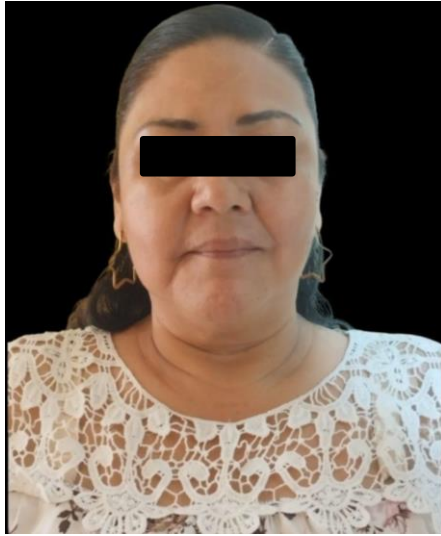

Figura 20: Fotografía frente.



Figura 21: Fotografía frente sonriendo.

Se realiza la historia clínica correspondiente, a la exploración oral la paciente muestra diastemas anteroinferiores entre las piezas 31-43, ausencia de molares 37 y 47, presenta una corona en el cuadrante inferior izquierdo, restauración en piezas 14,15,17,24,25,26,27,35,45 y 46.

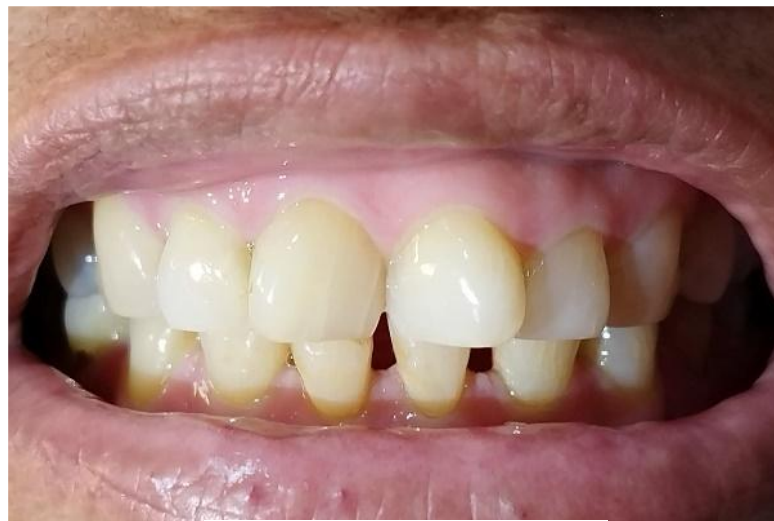

Figura 22: Vista frontal

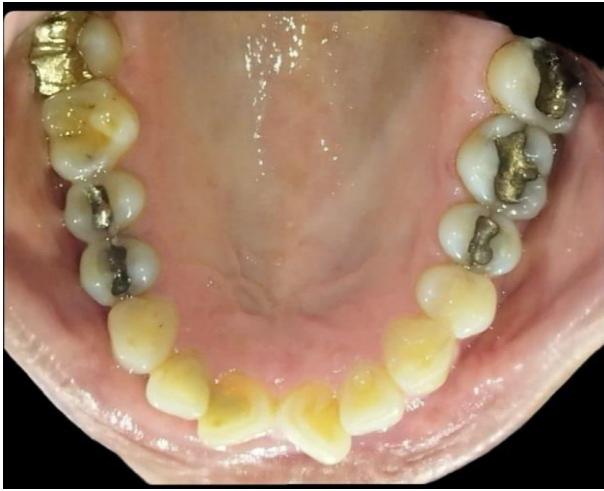

Figura 23: Vista palatina.

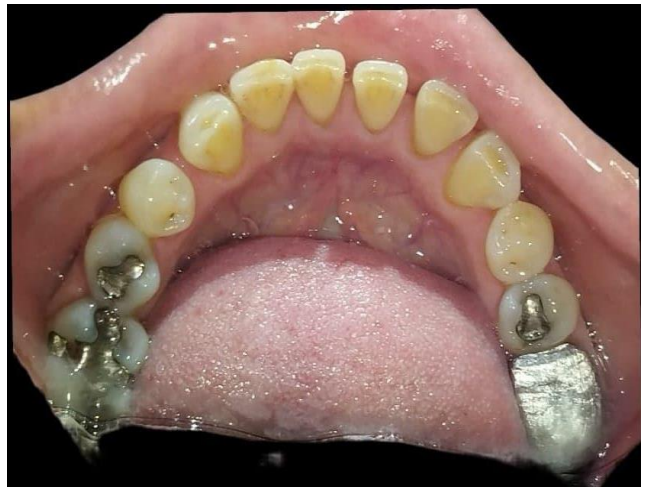

Figura 24: Vista lingual.

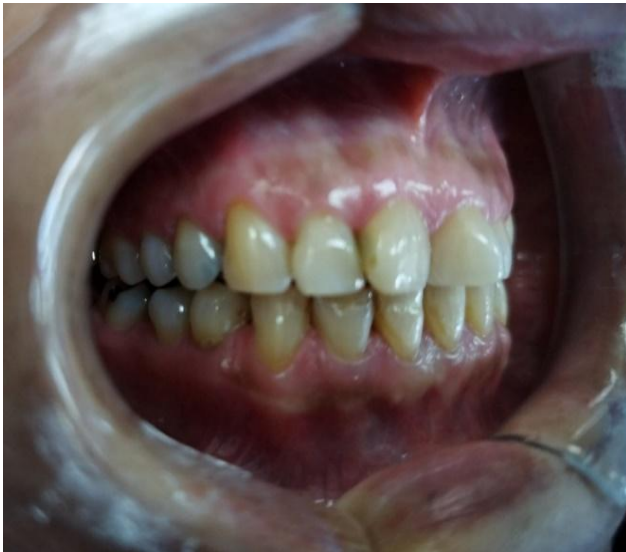

Figura 25: Lado derecho.

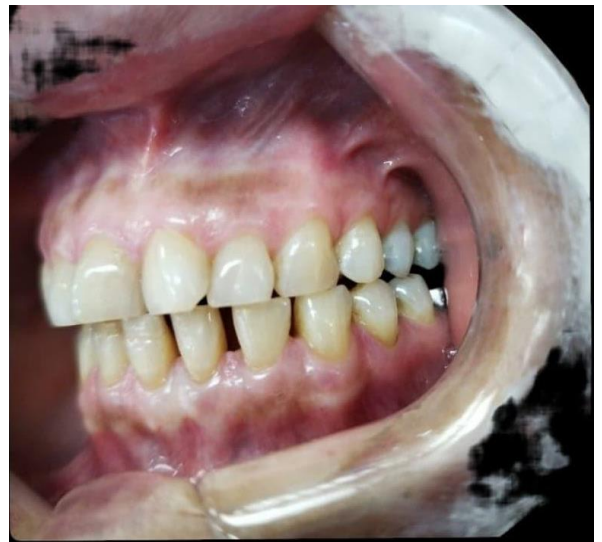

Figura 26: Lado izquierdo.

Con los datos obtenidos se definió así el diagnóstico y plan de tratamiento, se realiza fase 1, se indica carillas de porcelana feldespática sin desgaste en los dientes 31,32,33,41,42 y 43.

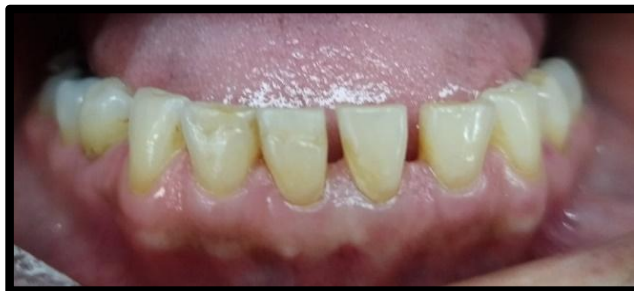

Figura 27: Diastemas

Se realiza el montaje en articulador.

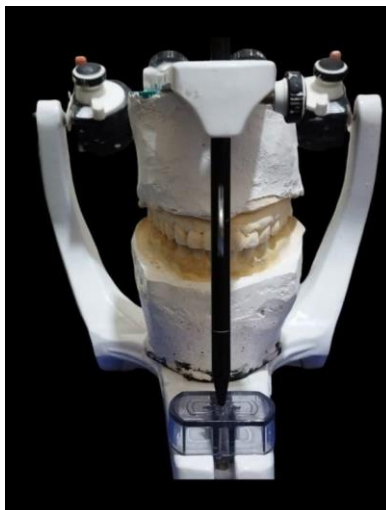

Figura 28: Vista frontal del articulado.

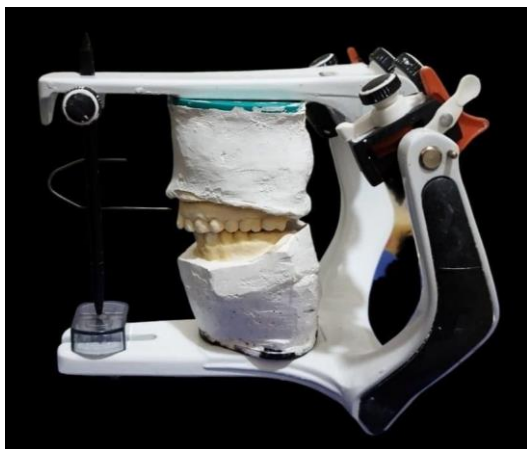

Figura 29: Vista lateral izquierda del articulado.

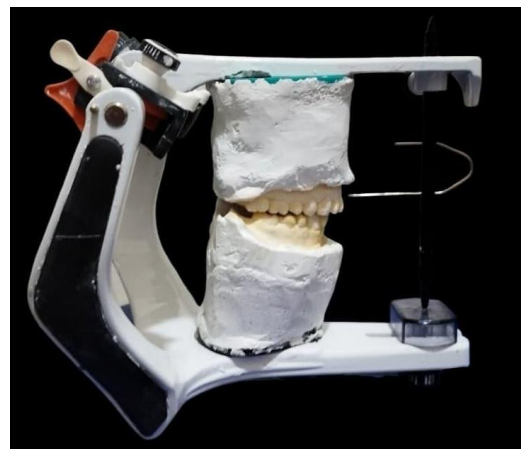

Figura 30: Vista lateral derecha del articulado.

Se realizó un encerado diagnóstico con el que podemos tener una idea más clara de los resultados que esperamos obtener.

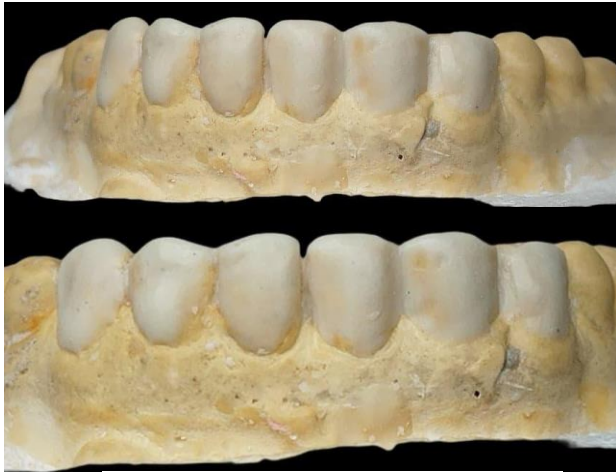

Figura 31: Encerado diagnóstico (Opción 1)

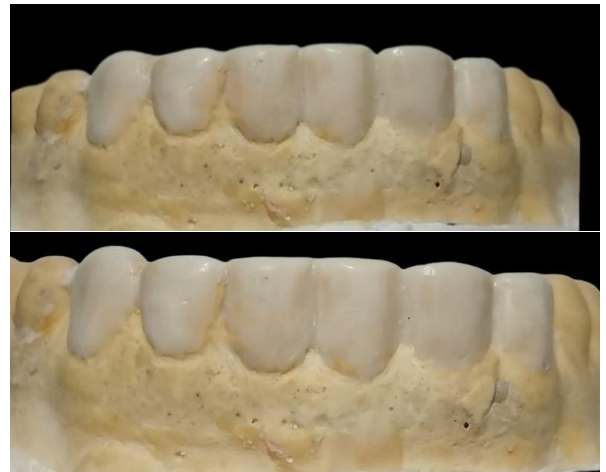

Figura 32: Encerado diagnóstico (Opción 2)

Se fabricaron los provisionales con la ayuda de una guía de silicona con la forma de los dientes propuestos en el encerado diagnóstico, usando acrílico autocurable.

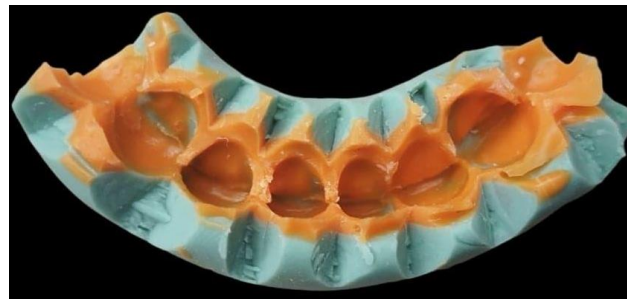

Figura 33: Guía de silicona

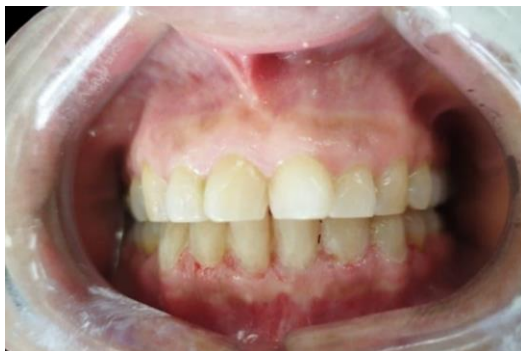

Figura 34: Prueba de provisionales.

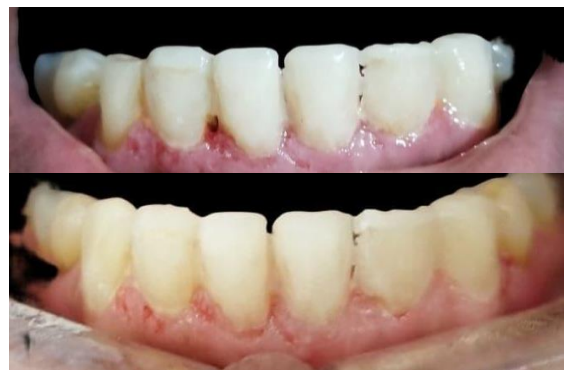

Figura 35: Vista frontal de provisionales.

Se mantuvieron los provisionales en boca durante una semana con lo cual comprobamos que las carillas son viables para la paciente.

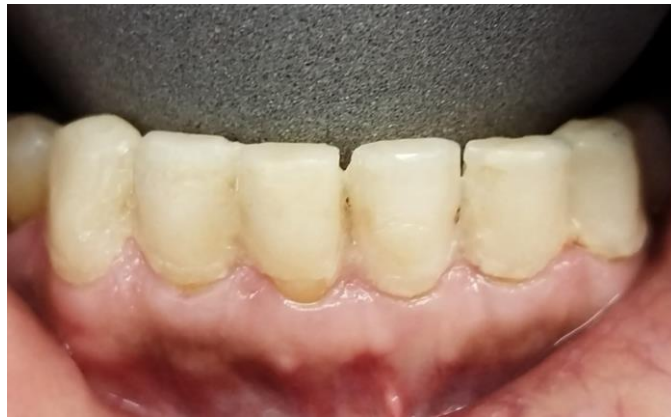

Figura 36: Provisionales en boca durante una semana.

Seleccionamos el color de las próximas carillas dentales con el colorímetro VITA el cual será para incisivos laterales inferiores (32,42) y centrales inferiores (31,41) en cervical B4, medio A2 e incisal B2, en los dientes caninos inferiores (33,43) en cervical A4, medio A3 e incisal B3.

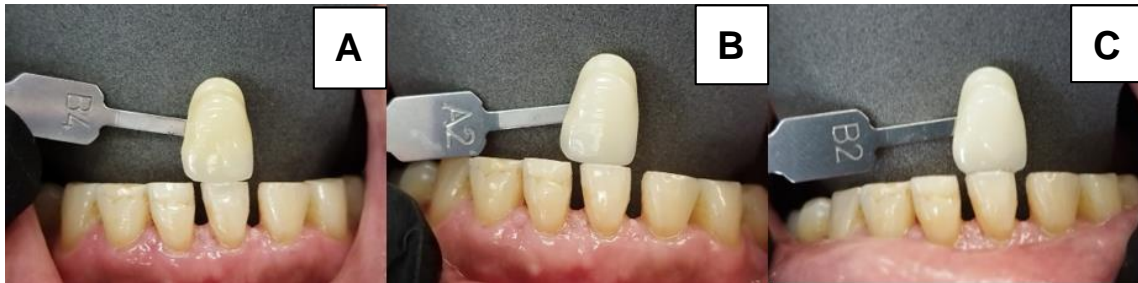

Figura 37: Selección de color con colorímetro VITA en incisivos centrales y laterales. A(color B4).B(Color A2).C (Color B2).

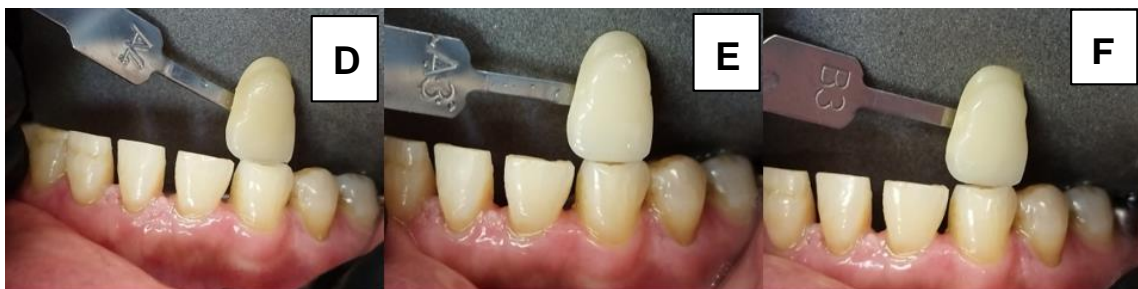

Figura 38: Selección de color con colorímetro VITA en caninos D(color A4). E(Color A3). F(Color B3).

Preparación de las piezas dentales

Se coloca hilo retractor 000 de canino a canino junto con hemostático viscostat clean.

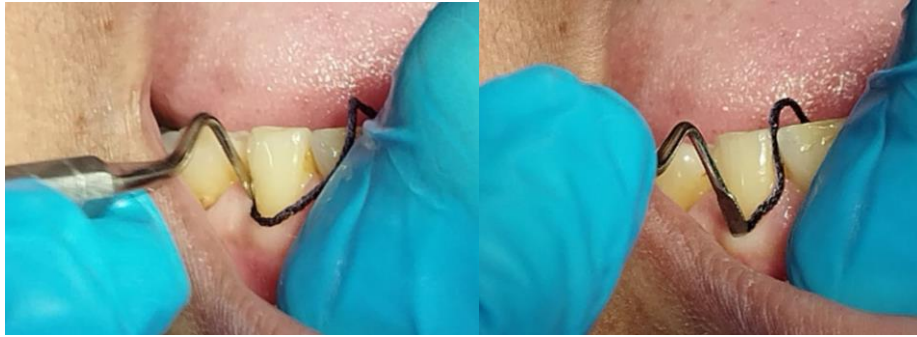

Figura 39: Colocación de hilo retractor 000 con hemostático Viscostat.

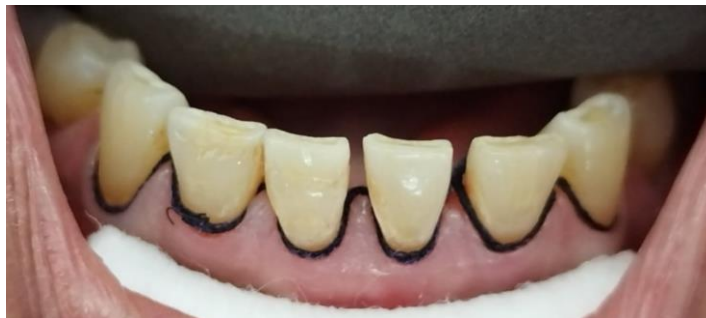

Figura 40: Colocación de hilo retractor 000 en las 6 piezas.

Se eliminan irregularidades en la superficie vestibular e incisal de los dientes con una fresa diamantada troncocónica de extremos redondeados.

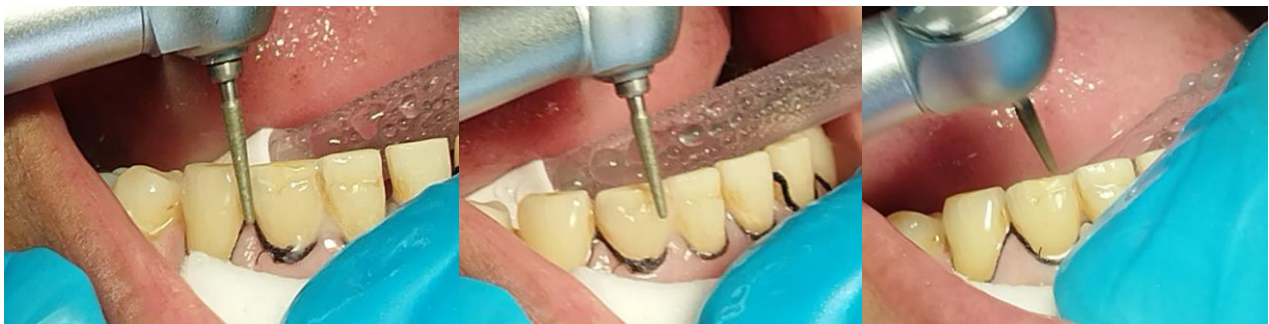

Figura 41: Eliminación de irregularidades en cara vestibular con fresa troncocónica.

Se realiza la línea de terminación para delimitación de la carilla.

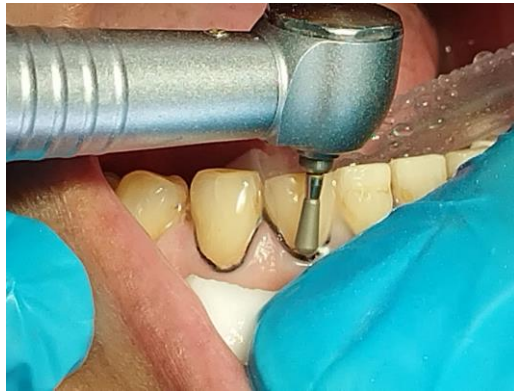

Figura 42: Elaboración de línea de terminación con fresa 237-021 EF EX-21EF

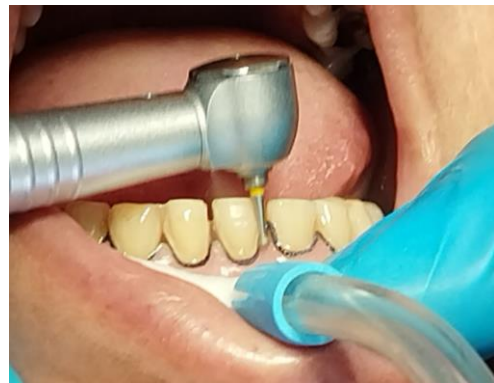

Figura 43: Elaboración de línea de terminación con fresa de bola grano fino.

Se realiza la preparación de las piezas 31,32,33,41,42,43.

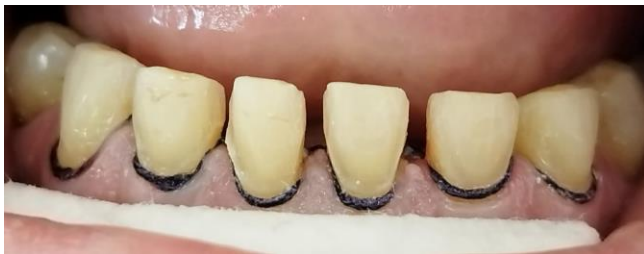

Figura 44: Preparación dentaria vista vestibular.

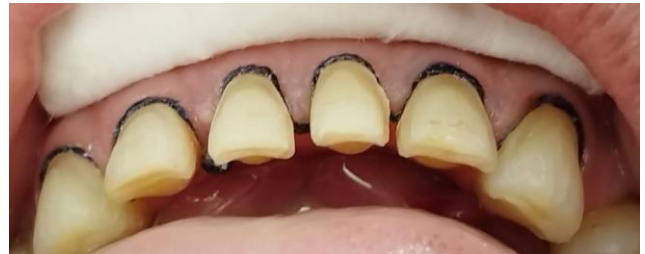

Figura 45: Preparación dentaria vista lingual.

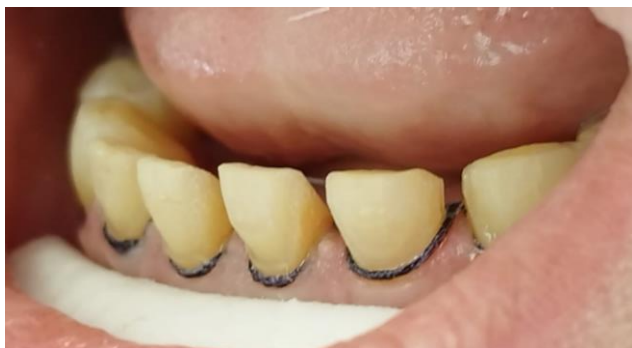

Figura 46: Preparación dentaria vista lateral izquierda.

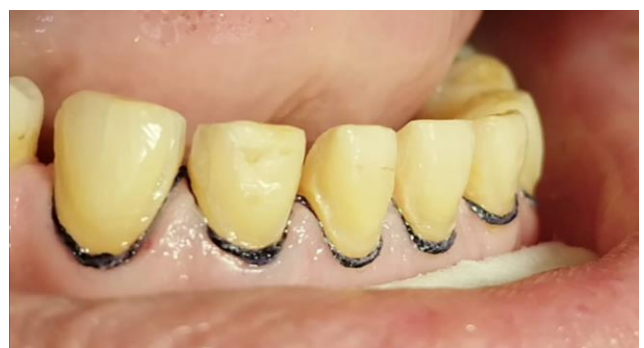

Figura 47: Preparación dentaria vista lateral derecha.

Se realiza la toma de impresión de los dientes con preparación, su antagonista y el registro de mordida.

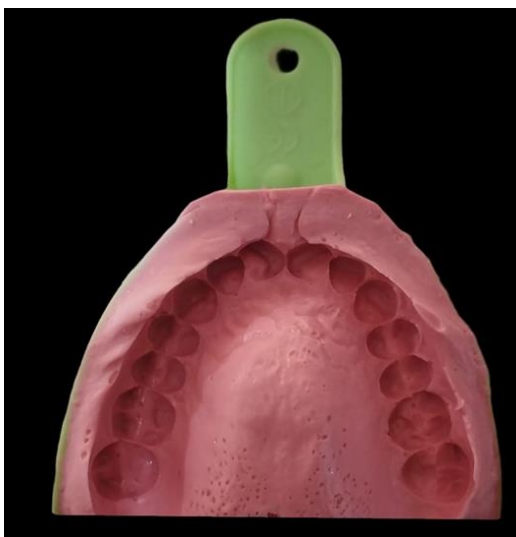

Figura 48: Impresión con Alginato del antagonista.

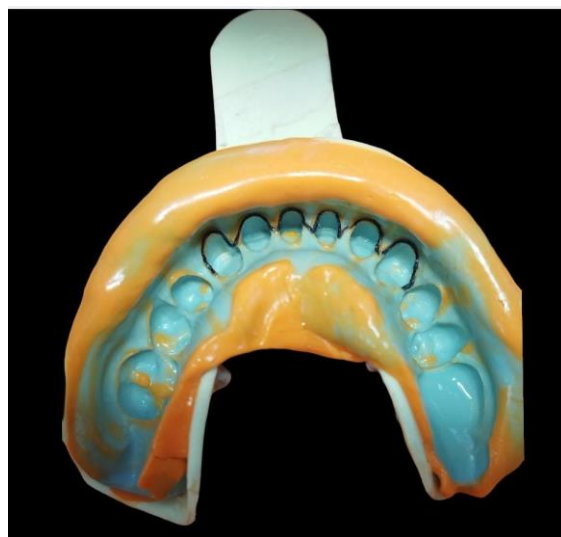

Figura 49: Impresión con silicona de las preparaciones dentarias.

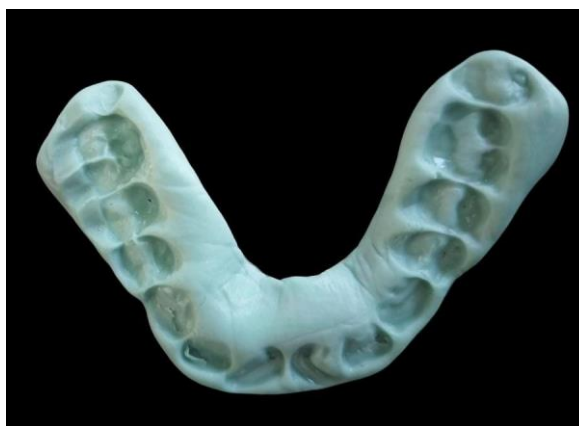

Figura 50: Registro de mordida

Las impresiones junto con las anotaciones del color elegido, el registro de mordida y fotografías se enviaron al laboratorio para que confeccionarán las carillas feldespáticas.

Dos semanas después se obtuvieron las carillas de porcelana feldespática del laboratorio fusión taller dental.

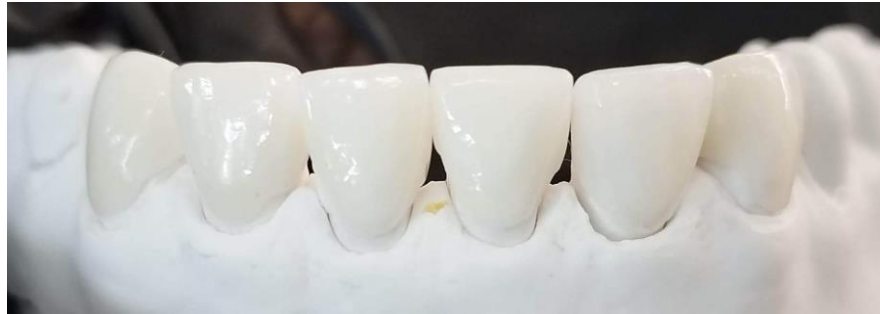

Figura 51: Carillas de porcelana feldespática montadas en modelo de estudio.

Prueba de color de cemento resinoso:

Se realizó prueba de color de cemento con resina fluida A3, A2 y A3.5, seleccionado A3.5 en caninos y A2 en laterales y centrales.

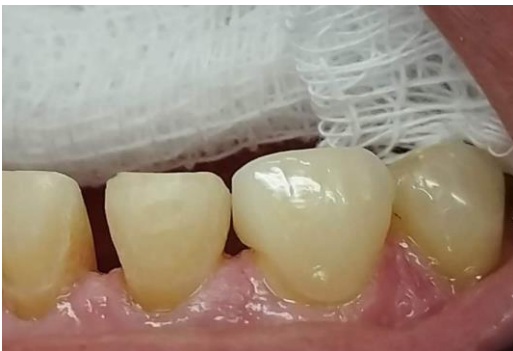

Figura 52: Prueba con resina fluida A 3.5

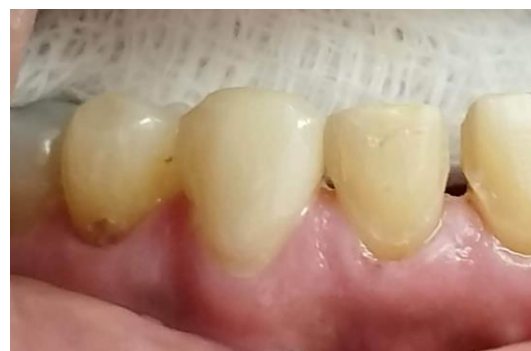

Figura 53: Prueba con resina fluida A2

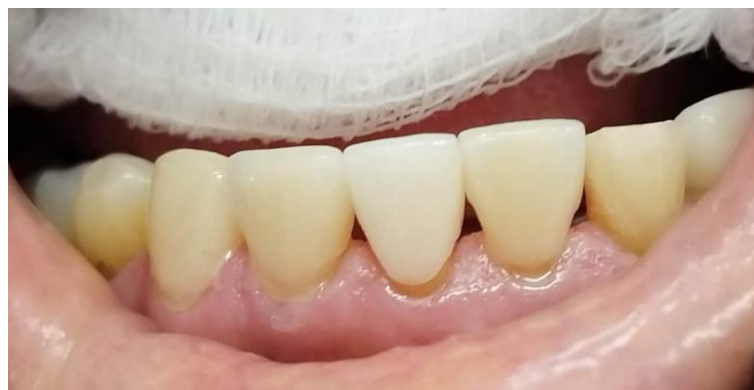

Figura 54: Diente 41 sin cemento resinoso y diente 31 con resina fluida A2.

Acondicionamiento de carillas:

Se colocaron las carillas en silicona pesada para facilitar su acondicionamiento y manejo.

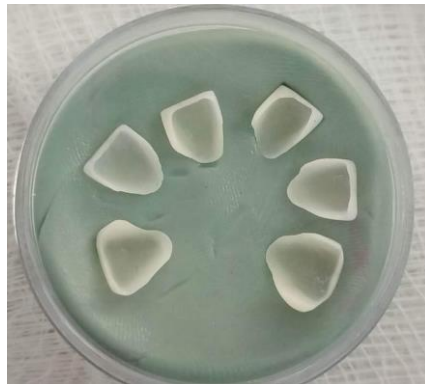

Figura 55: Colocación de carillas en silicona pesada.

Se inyectó en la cara interna de las carillas ácido fluorhídrico al 9% (porcelain etch ultradent) durante 1 minuto, posteriormente se lavaron y secaron.

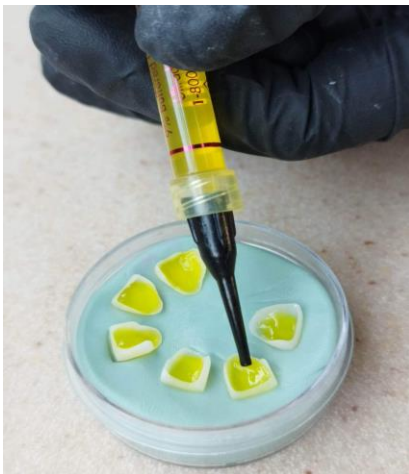

Figura 56: Se inyectó porcelain etch en las carillas.



Figura 57: Se dejó actuar el producto por 1 minuto.

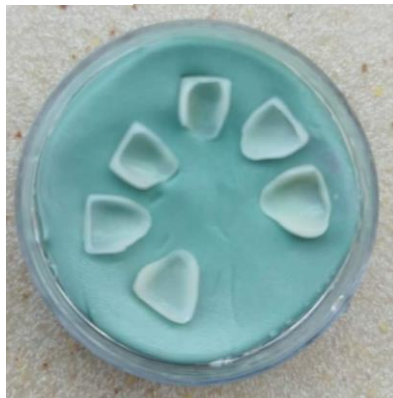

Figura 58: Lavado y secado de carillas.

Posteriormente, se aplicó ácido fosfórico al 37% durante 1 minuto, se lavó abundantemente con agua y se secó el excedente de agua.

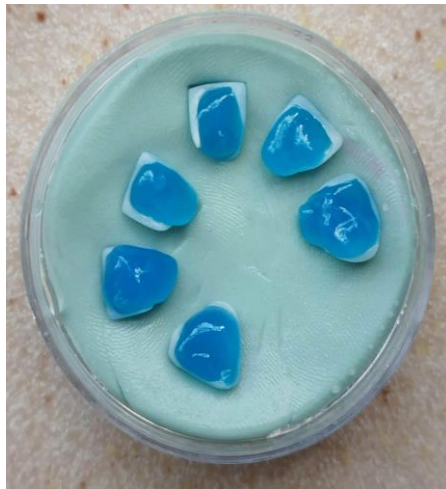

Figura 59: Aplicación de ácido fosfórico al 37% durante 60 seg.

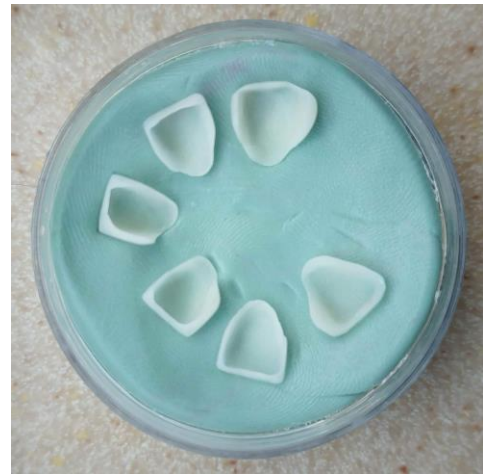

Figura 60. Lavado y secado de ácido.

Se aplicó Silano (ultradent) a las carillas y se dejó el producto hasta que se absorbiera para posteriormente cementarlas.



Figura 61: Se aplicó silano en las carillas.



Figura 62: Se dejó el producto hasta ser absorbido.

Preparación del paciente:

Se realizó aislamiento absoluto de premolar a premolar (44-34) para tener una mejor visibilidad, se requirió arco de Young, dique de hule y dos grapas 00.

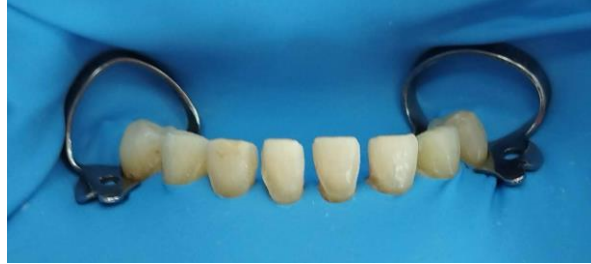

Figura 63: Aislamiento absoluto de 44-34.

Se limpió la superficie con un microbrush humedecido con hipoclorito de sodio y se procedió a secar con otro microbrush seco.

Se aplicó ácido fosfórico al 37% durante 15 segundos de canino a canino y se lavó con agua y se secó sin desecar, dejando un poco de humedad para posteriormente aplicar el adhesivo.

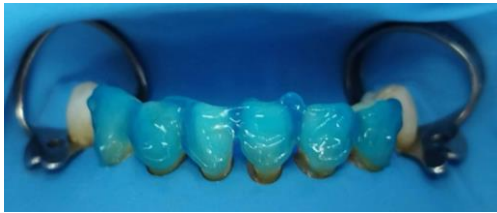


Figura 64: Aplicación de ácido fosfórico en las piezas dentales por 15 segundos.

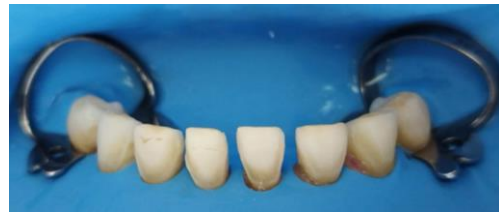

Figura 65: Lavado y secado sin desecar.

Después se aplicó adhesivo Optibond FL iniciando colocando primer con un microbrush y posteriormente el adhesivo este procedimiento se realizó en todas las piezas dentales, se aplicó aire y con hilo dental se pasó en interproximal para retirar excedentes.

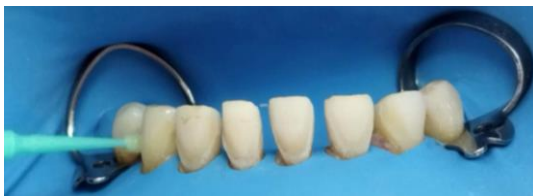

Figura 66: Aplicación de primer y adhesivo con el mismo microbrush.

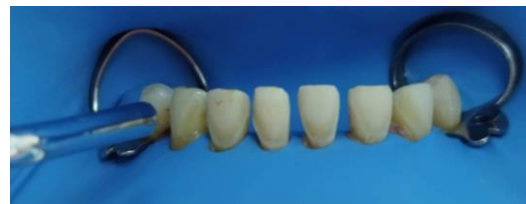

Figura 67: Secado con punta de jeringa triple.

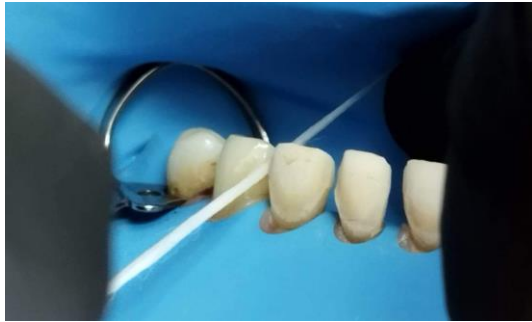

Figura 68: Eliminación de excedentes de adhesivo con hilo dental.

Se cementaron las carillas iniciado por caninos, posteriormente los centrales y por último laterales, se insertó primero por incisal para después llevarla a gingival y posicionarla correctamente. En cada colocación de carillas se utilizó hilo dental para eliminar excedentes después de fotopolimerizar por 3 segundos y después fotopolimerizando 60 segundos.

Se utilizó resina fluida A 3.5 para caninos y A2 para centrales y laterales como cemento.

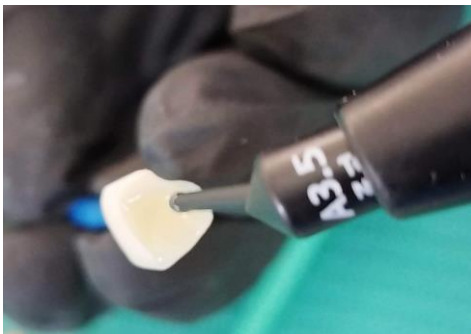


Figura 69: Aplicación de resina fluida A3.5 en caninos.



Figura 70: Aplicación de resina fluida A2 para carillas de centrales y laterales.

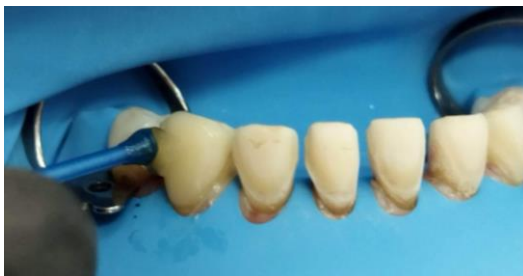

Figura 71: Cementación de caninos.

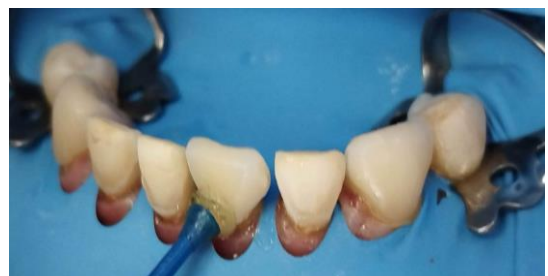

Figura 72: Cementación de centrales.

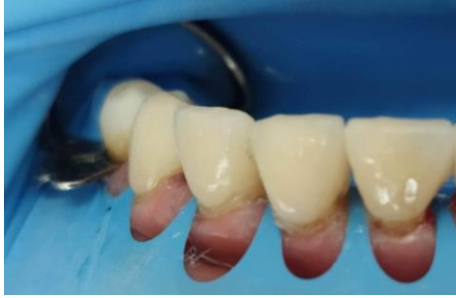

Figura 73: Cementación de laterales.

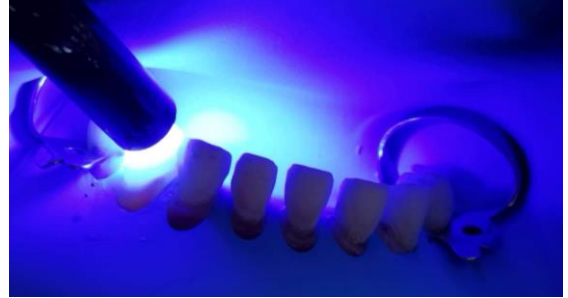

Figura 74: Fotopolimerización de cada carilla.

Cementación completa de carillas 43-34.

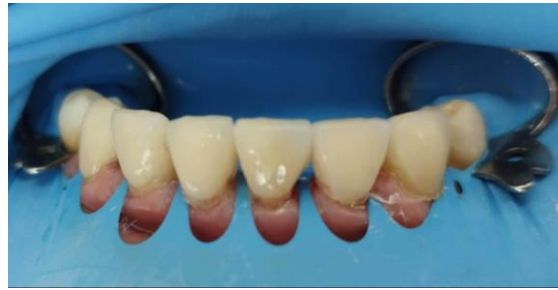

Figura 75: Cementación final.

Posteriormente se pasa interproximalmente una lija metálica para eliminar el excedente de resina, se colocó papel de articular con el cual se realizó ajuste oclusal mediante pulidores de porcelana iniciando con las punta gris para eliminar la superficie áspera, dar un acabado fino con puntas rosas y por último dar el terminado final con las puntas verdes.

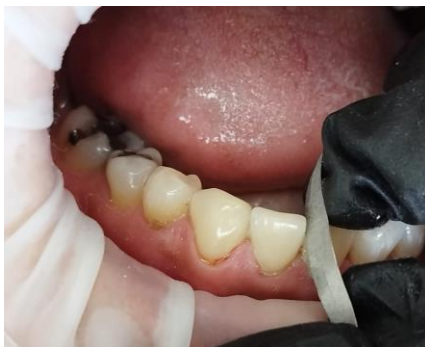

Figura 76: Lija metálica en interproximal.

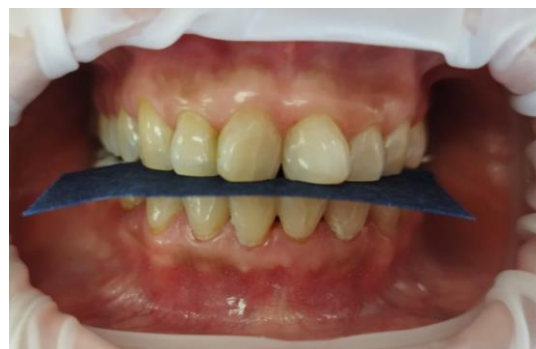

Figura 77: Colocación de papel de articular.

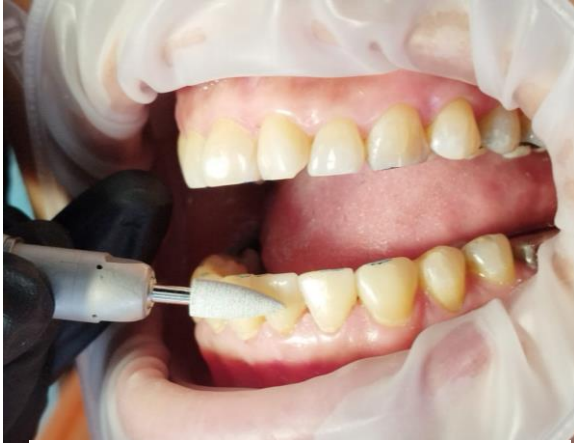

Figura 78: Pulidor de porcelana gris.

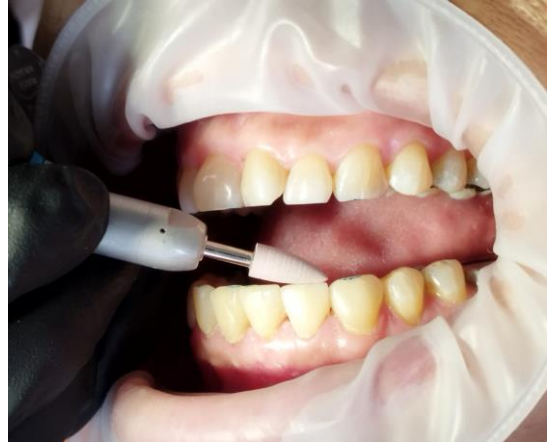

Figura 79: Pulidor de porcelana rosa.

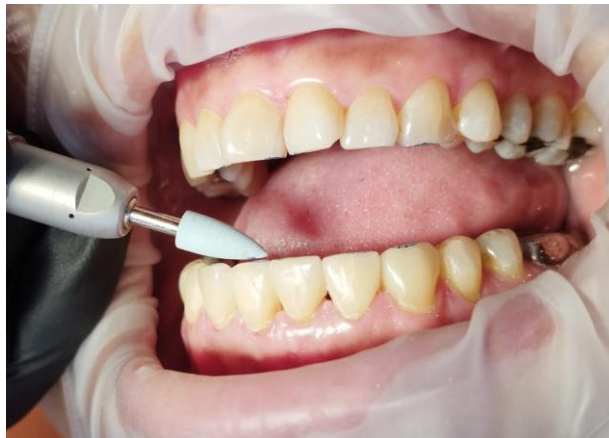

Figura 80: Pulidor de porcelana verde.

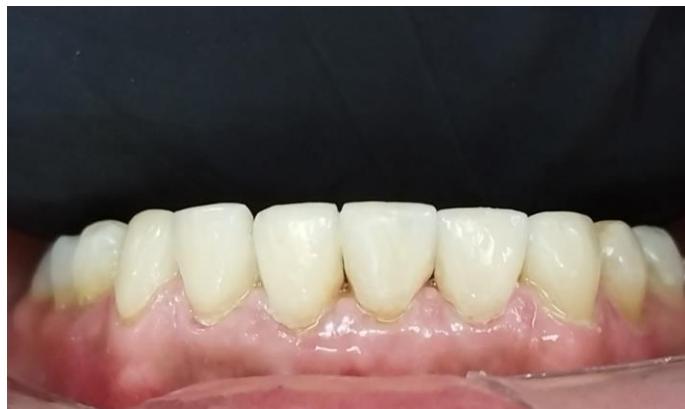

Figura 81: Pulido final.

Resultado final

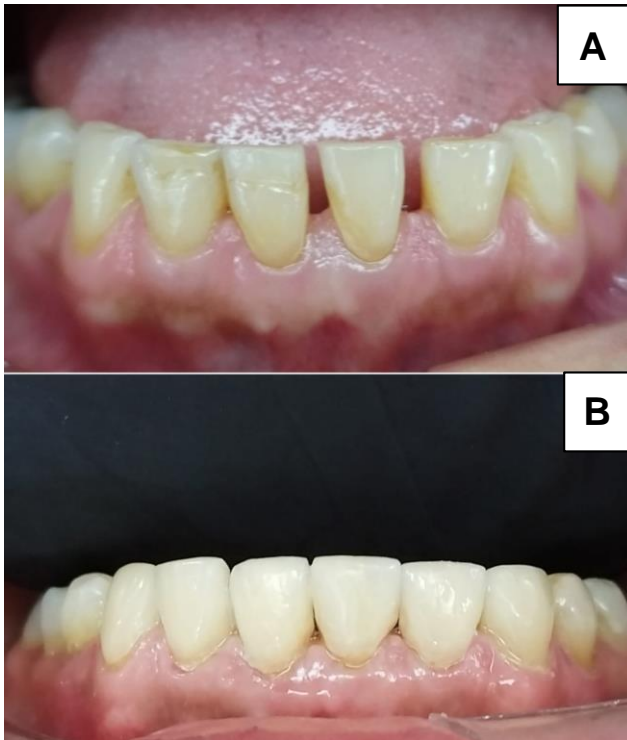

Figura 82 A) Antes de la colocación de carillas
B) Después de la colocación de carillas.

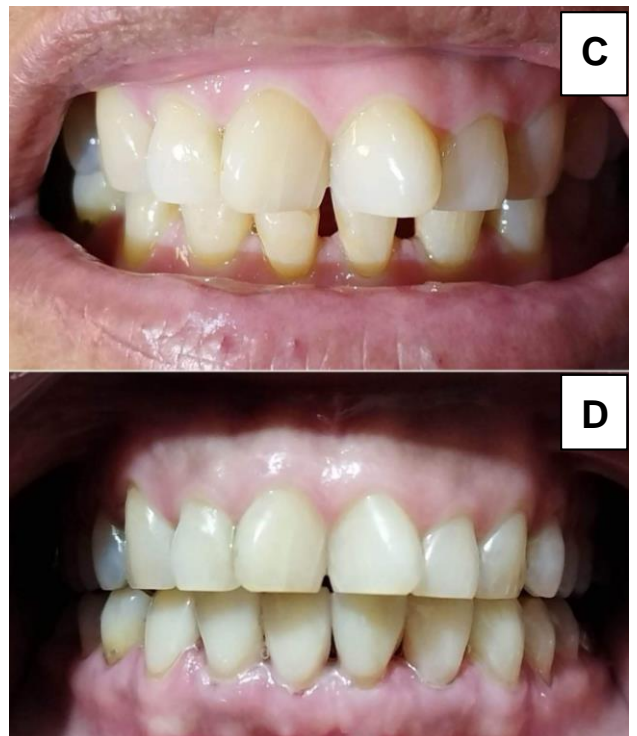

Figura 83 C) Antes de la colocación de carillas
D) Después de la colocación de carillas.

7.-Discusión:

Hoy en día la solicitud de los pacientes para el tratamiento estético ha incrementado, por lo tanto, la evolución de la odontología adhesiva ha ampliado las posibilidades para tratamientos estéticos, proponiendo sistemas restauradores que pueden realizarse de forma conservadora con mínimo desgaste de estructura dental.

Las carillas cerámicas tienen baja tasa de desprendimiento, por lo cual aumentan la longevidad en boca, presentan baja incidencia de fractura y microfiltración, sin mencionar que ofrece una apariencia más natural que la resina ya que está disponible en una gran variedad de sombras y translúcidos para lograr resultados realistas.

8.-Conclusiones y recomendaciones:

Considerando el resultado final de la colocación de carillas con porcelana feldespática se concluye que es una excelente alternativa para cierre de diastemas en el sector anteroinferior, obteniendo un resultado satisfactorio para el paciente debido a que le agrado su sonrisa y mejoró su confianza.

Para obtener un resultado satisfactorio es requisito indispensable la comunicación directa y clara con el paciente, tener relación interdisciplinaria con el técnico dental, teniendo claro siempre los objetivos que se desean cumplir y entonces de esta manera es posible realizar tratamientos integrales con éxito.

Las carillas dentales tienen una función estética actual importante, se suelen utilizar para mejorar las posibles imperfecciones de nuestros dientes. Por ello, se utilizan sobre todo para fracturas, diastemas, para corregir el color de los dientes, para cambiar la apariencia del diente y brindar mayor seguridad y autoestima a los pacientes.

Las nuevas técnicas e instrumental empleado permiten que los procedimientos sean indoloros, menos invasivos y que ofrezcan los mejores resultados desde el buen diagnóstico.

Se proporcionó a la paciente los cuidados por escrito, tales como instrucciones precisas y motivación para un buen control de placa e higiene oral, el paciente no debe llevar a cabo ninguna clase de hábito inadecuado, tales como el mordisqueo de bolígrafos, uñas o cualquier otra cosa y especialmente la masticación de hielo, que causa una gran disminución de temperatura a nivel dentario con la consiguiente contracción térmica, el paciente debe ser controlado periódicamente en la consulta, al menos dos veces al año para revisión.

9.-Referencias bibliográficas:

- 1.- Erdemir U, Yildiz E. Esthetic and functional management of diastema: a multidisciplinary approach [Internet]. Springer; 2016 [Consultado el 11 Octubre de 2022].5-14 Disponible en: <https://link-springer-com.pbidi.unam.mx:2443/content/pdf/10.1007/978-3-319-24361-0.pdf>
- 2.-Jean T. Carillas dentales para los tratamientos odontológicos estéticos. [Internet]. Universidad San Gregorio de Portoviejo. Edu.ec. [Consultado 2022, citado 12 Octubre].Disponible en: <http://repositorio.sangregorio.edu.ec/bitstream/123456789/2323/1/TOAPANTA%20LUNA%20JEAN.%20PROYECTO%20FINAL.pdf>
- 3.-Viera G, Ferreira A, Garófalo J, Agra C. Carillas laminadas. Soluciones estéticas. Actualidades Médico Odontológicas Latinoamérica, 1997.2-34.
- 4.-Callís E, Cabaní J, Figuero J. Las claves de la prótesis fija en cerámica. Lisermed editorial.2018. 343-397
- 5.-Goldstein R. Odontología estética. Volumen I. STM editores.2002.
- 6.- Schmiedl D, Rodríguez J, Armas A, Viteri E, Banderas V, Flores M. Influencia del agente cementante y el envejecimiento en el color de carillas cerámicas, evaluación ex vivo. KIRU [Internet] 2020 [Consultado 18 de Octubre 2022]; 5–9. Disponible en:<https://eds-s-ebscohost-com.pbidi.unam.mx:2443/eds/pdfviewer/pdfviewer?vid=2&sid=f2204aa9-64d6-4305-9015-03bd6f3efd96%40redis>
- 7.- Ortiz G, Gómez L. Aspectos relevantes de la preparación para carillas anteriores de porcelana: Una revisión. Rev Estomatol Hered [Internet] 2016[Consultado 18 de octubre de 2022];26(2):110–6.
- 8.-Cuello J, Pasquini M, Baraez M, Oliva C. Carilla directas con resinas compuestas: una alternativa en operatoria dental.[Internet].2003.[Consultado 18 de octubre de 2022].Disponible en: <https://scielo.isciii.es/pdf/rcoe/v8n4/415%20carillas.pdf>

- 9.-** Conceição E. Odontología restauradora: salud y estética. 2ª edición. Editorial médica panamericana. 2021.Pág: 332-348
- 10.-** García J. Patología y terapéutica dental. Operatoria dental y endodoncia. En: 2da Edición. Barcelona: Elsevier España; 2015. p. 413-22.
- 11.-** Albers H. Odontología estética. Selección y colocación de materiales. 1ra Edición. Barcelona-España: Editorial Labor; 1988. 298
- 12.-**Romeral P, López E, Malumbres F,Gil L. Porcelanas dentales de alta resistencia para restauraciones de recubrimiento total: Una revisión bibliográfica. Parte I.[Internet].2008.[Consultado 18 de octubre de 2022].Disponible en: <https://www.elsevier.es/index.php?p=revista&pRevista=pdf-simple&pii=X1139979108538908&r=315>
- 13.-**Martínez F, Pradés G,Suárez M, Rivera B.Cerámicas dentales: clasificación y criterios de selección.[Internet].2007.[Consultado 20 de octubre de 2022]Disponible en:https://scielo.isciii.es/scielo.php?script=sci_arttext&pid=S1138-123X2007000300003
- 14.-** Barrigón G, Parralo M, Oteo C, Consideraciones diagnósticas y clínicas en carillas no-prep. España. 2019.[Consultado 20 de octubre de 2022] Disponible en: <https://www.sepes.org/wp-content/uploads/2020/05/caso-clinico-gonzalo-barrigon.pdf>
- 15.-** Javaheri D. Considerations for planning esthetic treatment with veneers involving no or minimal preparation. J Am Dent Assoc, 2007; 138 (3): 331-337
- 16.-**Salgado A, Gonzalo A, Peláez J, Cogolludo P, Sánchez A. Carillas sin tallado.GD ciencia.2014.[Consultado 20 de octubre de 2022]. Disponible en: https://www.researchgate.net/publication/311963167_Carillas_sin_tallado
- 17.-**Jourbert R. Odontología adhesiva y estética. 2010.Editorial Ripano. Capítulo 11 211-245.
- 18.-**Mallat E. Fundamentos de la estética bucal en el grupo anterior. 2001.Editorial Quintessence.Cap. 13. Pag:335.355.

- 19.-**Cisneros D, Montaña V, Armas A. Rehabilitación mínimamente invasiva con carillas de porcelana: reporte de caso. Kiru [Internet].2019.[Consultado 24 de octubre de 2022]. Disponible en: <https://www.aulavirtualusmp.pe/ojs/index.php/Rev-Kiru0/article/download/1493/1269>
- 20.-**Ramírez B.Aspectos relevantes del diseño de sonrisa con carillas de porcelana.2021.[Internet][Consultado 24 de octubre de 2022].Disponible en:<http://132.248.9.195/ptd2021/abril/0811447/Index.html>
- 21.-**Martínez G,Pacheco L, López L.Selección de cerámicas dentales en zona estética.Reporte de un caso clínico.[Internet].2017.[Consultado 02 de Noviembre de 2022].Disponible en:<http://www.scielo.org.co/pdf/rfoua/v29n1/0121-246X-rfoua-29-01-00222.pdf>
- 22.-**Nocchi E.Odontología restauradora.Salud y estética.2008.Editorial Médica Panamericana.
- 23.-** Balda Zavarce, Rebeca, Gonzalez Blanco, Olga y Solorzano Pelaez, Ana Lorena. Carillas de porcelana. Acta odontol. Venez, vol.37, No.3. diciembre de 1999.
- 24.-**Restrepo J. Influencia del espesor de tres resinas compuestas translúcidas de diferente tonalidad sobre la luminosidad. 2014.Disponible en: <https://eprints.ucm.es/28362/>

REFERENCIA DE IMÁGENES

- 1.-** Erdemir U, Yildiz E. Esthetic and functional management of diastema: a multidisciplinary approach [Internet]. Springer; 2016 [Consultado el 11 Octubre de 2022].5-14 Disponible en: <https://link-springer-com.pbidi.unam.mx:2443/content/pdf/10.1007/978-3-319-24361-0.pdf>
- 2.-**Socialdentalstudio [Internet].[Consultado 20 Oct 2022].Disponible en:<https://socialdentalstudio.com/que-es-la-agenesia-dental/>

- 3.-López A, Aguilar Y, Villalobos A, Prieto E, Valiente A. Lipomatosis simétrica benigna de la lengua en la enfermedad de Madelung.[Internet].2006.[Consultado 30 Oct 2022]. Disponible en:https://scielo.isciii.es/scielo.php?script=sci_arttext&pid=S1130-05582006000200005#f2
- 4.-Expertdent [Internet]. [Consultado 31 Oct 2022]. Disponible en:<https://expertdent.pe/blog/habitos-orales-habito-de-succion-digital-nid-11>
- 5.-Rodiumdental [Internet]. [Consultado 5 Nov 2022]. Disponible en:<https://rodiumdental.com/carillas-dentales/>
- 6.-Cimev [Internet]. [Consultado 5 Nov 2022]. Disponible en:<https://cimev.es/rehabilitacion-oral-composite/>
- 7.-Coescribano [Internet]. [Consultado 7 Nov 2022]. Disponible en:<https://www.coescribano.com/sabes-que-son-las-carillas-de-ceramica-feldespatica/>
- 8.-Ivoclar vivadent.E.max press.[Internet]. [Consultado 10 Nov 2022]. Disponible en:https://d3tfk74ciyzum.cloudfront.net/proclinic-es/annexes/h999155_ifu_es.pdf
- 9.-Highlights.ivoclar.[Internet]. [Consultado 15 Nov 2022]. Disponible en:<https://highlights.ivoclar.com/lab/es/ips-emax-cad>
- 10.-Radiología Radomez.[Internet]. [Consultado 15 Nov 2022]. Disponible en:<https://www.radomax.com/modelos-de-estudio.html>
- 11.-Vita. [Internet]. [Consultado 20 Nov 2022]. Disponible en:<https://www.vita-zahnfabrik.com/es/Caso-clinico-Georgy-Gerasimov-Carillas-y-coronas-antiores-39667.html>
- 12.-Vita. [Internet]. [Consultado 20 Nov 2022]. Disponible en:<https://www.vita-zahnfabrik.com/es/Nuevo-diseno-de-la-guia-de-colores-VITA-clasica-A1-D4-104303,228112.html>

13.-Coltene.[Internet].[Consultado 22 Nov 2022].Disponible en:<https://nam.coltene.com/es/products/restauracion/material-temporal/cool-temp-natural//cool-temp-natural/>

14.-Corts J, Abella R.Protocolos de cementado de restauraciones cerámicas.[Internet].[Consultado 22 Nov 2022].Disponible en:<https://docplayer.es/9554822-Protocolos-de-cementado-de-restauraciones-ceramicas.html>